

MÉMOIRES

DE

L'ACADÉMIE DE CHIRURGIE

MÉMOIRES

DE

L'ACADÉMIE DE CHIRURGIE

Publiés chaque semaine par

M. Louis BAZY, Secrétaire général,

MM. P. MOURE et André MARTIN, Secrétaires annuels.

TOME 62 - N° 1

Séance du 15 Janvier 1936





MASSON ET Cie, ÉDITEURS

120, Boulevard Saint-Germain - Paris

PERSONNEL

DE

L'ACADÉMIE DE CHIRURGIE

COMPOSITION DU BUREAU POUR L'ANNÉE 1936

Président	MM.	HENRI ROUVILLOIS.
Vice-Président		A. BAUMGARTNER.
Secrétaire général		LOUIS BAZY.
Secrétaires annuels		ANDRÉ MARTIN, LOUIS CAPETTE.
Trésorier		RENÉ TOUPET.
Archiviste		ANTOINE BASSET.

MEMBRES TITULAIRES

7 janvier 1920	MM.	ALGLAVE (Paul).
15 novembre 1933		AMELINE (André).
23 mars 1904		ARROU (Joseph).
4 novembre 1908		AUVRAY (Maurice).
15 novembre 1922		BASSET (Antoine).
29 avril 1914		BAUDET (Raoul).
24 juillet 1918		BAUMGARTNER (Am.).
7 janvier 1920		BAZY (Louis).
17 décembre 1924		BERGER (Jean).
13 février 1929		BERGERET (André).
20 avril 1932		BLOCH (Jacques-Charles).
21 juin 1933		BLOCH (René).
6 janvier 1932		BOPPE (Marcel).
15 juin 1932		BRAINE (Jean).
9 novembre 1921		BRÉCHOT (Adolphe).
24 novembre 1928		BROCQ (Pierre).
15 mars 1922		CADENAT (Firmin).
13 janvier 1926		CAPETTE (Louis).
22 juin 1932		CHARRIER (Jean).
7 janvier 1920		CHEVASSU (Maurice).
28 mai 1919		CHEVRIER (Louis).
19 mai 1920		CHIFOLIAU (Médéric).
27 mars 1912		CUNÉO (Bernard).
29 juin 1898		DELBET (Pierre).
16 mars 1927		DENIKER (Michel).
27 juin 1928		DESPLAS (Bernard).
14 janvier 1914		DUVAL (Pierre).
22 avril 1903		FAURE (Jean-Louis).
25 mai 1932		FEY (Bernard).
4 juin 1930		FORGUE (Émile).
26 juin 1918		FREDET (Pierre).
29 avril 1931		GATELLIER (Jean).
19 avril 1930		GAUDARD D'ALLAINES (DE).
8 juin 1921		GERNEZ (Léon).
22 janvier 1930		GIRODE (Charles).
19 juin 1912		GOSSET (Antonin).
13 février 1929		GOUVERNEUR (Robert).
7 janvier 1920		GRÉGOIRE (Raymond).
2 février 1927		GUIMBELLOT (Marcel).
10 mars 1897		HARTMANN (Henri).
7 janvier 1920		HEITZ-BOYER (Maurice).

19 octobre 1927	MM. Houdard (Louis).
9 novembre 1932	Huet (Pierre).
2 mai 1923	Küss (Georges).
19 décembre 1917	Labey (Georges).
25 mai 1927	Lance (Marcel).
7 janvier 1920	Lardennois (Georges).
10 juin 1908	Launay (Paul).
15 mai 1901	Legueu (Félix).
16 avril 1913	Lenormant (Charles).
13 février 1929	Leveuf (Jacques).
15 mai 1929	Madier (Jean).
27 juin 1928	Maisonnet (J.).
7 janvier 1920	Marcille (Maurice).
10 mars 1909	Marion (Georges).
7 janvier 1920	Martel de Janville (Thierry de).
24 juin 1925	Martin (André).
7 janvier 1920	Mathieu (Paul).
6 décembre 1905	Mauclaire (Placide).
12 octobre 1932	Maurer (André).
6 février 1935	Menegaux (Georges).
24 novembre 1928	Métivet (Gaston).
16 février 1910	Michon (Edouard).
6 juillet 1932	Michon (Louis).
14 novembre 1917	Mignon (Henri).
7 janvier 1920	Mocquot (Pierre).
19 mai 1926	Mondor (Henri).
28 avril 1928	Monod (Robert).
11 mai 1932	Monod (Raoul-Charles).
19 décembre 1917	Mouchet (Albert).
4 février 1931	Moulonguet (Pierre).
29 avril 1925	Moure (Paul).
26 octobre 1932	Oberlin (Serge).
7 janvier 1920	Okinczyc (Joseph).
25 janvier 1911	Ombrédanne (Louis).
4 mai 1932	Oudard (Pierre).
24 novembre 1928	Papin (Edmond).
25 mai 1932	Petit-Dutaillis (Daniel).
11 juin 1924	Picot (Gaston).
8 juillet 1931	Quénu (Jean).
8 juin 1932	Richard (André).
9 juin 1909	Riche (Paul).
27 juillet 1904	Rieffel (Henri).
17 mai 1911	Robineau (Maurice).
27 juin 1928	Rouhier (Georges).
7 janvier 1920	Rouvillois (Henri).
22 décembre 1920	Roux-Berger (J.-L.).
7 février 1923	Sauvé (Louis).
7 janvier 1920	Schwartz (Anselme).
7 mai 1902	Sebileau (Pierre).

29 juin 1932	MM. SÉNÈQUE (Jean).
9 mars 1910.	SIEUR (Célestin).
2 avril 1924.	SORREL (Étienne).
23 janvier 1929.	STOLZ (Albert).
13 juillet 1932	SOUPAULT (Robert).
27 juin 1906	THIÉRY (Paul).
17 mai 1922	TOUPET (René).
29 novembre 1933	TRUFFERT (Paul).
19 décembre 1917	VEAU (Victor).
16 mai 1934	WELTI (Henri).
8 mai 1918	WIART (Pierre).
26 octobre 1932.	WILMOTH (Pierre).
29 mars 1933.	WOLFROMM (Georges).

ASSOCIÉS NATIONAUX

20 décembre 1911	MM.	ABADIE (Jules), à Oran.
9 mars 1932		ALBERTIN, à Lyon.
20 mars 1918.		ALQUIER, à Châlons-sur-Marne.
9 mars 1932.		ANDRÉ (Paul), à Nancy.
12 décembre 1934.		ARNAUD (Marcel), à Marseille.
16 décembre 1931		BACHY (Georges), à Saint-Quentin.
20 décembre 1933		BARRET (Marcel), à Angoulême.
8 janvier 1919.		BARTHÉLEMY (Marc), à Nancy.
12 décembre 1934		BAUDET (Georges), armée.
22 décembre 1909		BÉGOUIN (Paul), à Bordeaux.
20 mars 1918.		BÉRARD (Léon), à Lyon.
10 janvier 1923.		BILLET (Henry), à Lille.
20 décembre 1933		BONNET (Georges), armée.
20 décembre 1933		BONNIOT (Albert), à Grenoble.
19 décembre 1928.		BOTREAU-ROUSSEL (troupes coloniales).
21 décembre 1932		BOURDE (Yves), à Marseille.
17 décembre 1924		BRISSET, à Saint-Lô.
23 janvier 1901.		BROUSSES (Jean), armée.
21 décembre 1932		BRUGEAS, à Shanghaï.
11 janvier 1922.		BRUN, à Tunis.
20 décembre 1933		CABANES, à Alger.
21 décembre 1927		CARAVEN, à Amiens.
11 janvier 1922.		CHALIER (André), à Lyon.
16 décembre 1931		CHARBONNEL, à Bordeaux.
19 décembre 1928.		CHARRIER, à Bordeaux.
17 décembre 1924		CHATON, à Besançon.
20 mars 1918.		CHAUVEL, à Quimper.
29 janvier 1892.		CHAVANNAZ (Georges), à Bordeaux.
21 décembre 1927		CHOCHON-LATOUCHE, à Autun.
9 mars 1932		CIVEL (Victor), à Brest.
17 décembre 1930		CLAVELIN, armée.
10 janvier 1923.		CLÉRET, à Chambéry.
22 décembre 1926		COMBIER (V.), au Creusot.
19 décembre 1923		COSTANTINI (Henri), à Alger.
8 janvier 1919.		COTTE (Gaston), à Lyon.
21 décembre 1932		COURBOULÈS, armée.
16 décembre 1931		COUREAUD (L.-H.), marine.
16 décembre 1925		COURTY (Louis), à Lille.

28 décembre 1910. . . . . . MM. Coville (Maurice), à Orléans.
28 janvier 1920. . . . . . . Dambrin (Camille), à Toulouse.
21 janvier 1889 . . . . . Defontaine (Léon), au Creusot.
21 décembre 1932 . . . . . Delagenière (Yves), au Mans.
29 juin 1932 . . . . Delahaye (A.), à Berck-sur-Mer.
18 décembre 1912 . . . . . Delore (Xavier), à Lyon.
19 décembre 1923 . . . . . Desgouttes (Louis), à Lyon.
8 janvier 1919. . . . . . . Dionis du Séjour (Pierre), à Clermont-Ferrand
11 janvier 1922. . . . . . . Duguet, armée.
12 décembre 1934 . . . . . Duroselle (Ch.), à Angoulême.
20 décembre 1911 . . . . . Duval, marine.
20 décembre 1933. . . . . Duval (Jean), au Havre.
16 décembre 1925 . . . . . Duvergey (Joseph), à Bordeaux.
11 janvier 1905. . . . . . . Estor (Eugène), à Montpellier.
21 décembre 1932 . . . . . Férey (Daniel), à Saint-Malo.
29 juin 1932 . . . . Ferrari, à Alger.
20 janvier 1897. . . . . . . Ferraton, armée.
8 janvier 1919. . . . . . . Fiolle (Jean), à Marseille.
22 décembre 1920. . . . . . Foisy (Émile), à Châteaudun.
11 janvier 1905. . . . . . . Fontoynont, à Tananarive.
12 décembre 1934 . . . . . Foucault (Paul), à Poitiers.
8 janvier 1919. . . . . . . Fourmestraux (Jacques de), à Chartres.
8 janvier 1919. . . . . . Fresson (Henri), à Cannes.
28 décembre 1910 . . . . . Frœlich (René), à Nancy.
29 juin 1932 . . . . Fruchaud (Henri), à Angers.
20 décembre 1933 . . . . . Garrigues (Alfred), à Rodez.
20 janvier 1909. . . . . . . Gaudier (Henri), à Lille.
20 décembre 1933 . . . . Gautier (Jean), à Angers.
29 juin 1932 . . . . Gay-Bonnet (Charles), armée.
9 mars 1932. . . . . Gayet (Georges), à Lyon.
20 avril 1932 . . . . Goinard (Ernest), à Alger.
28 janvier 1920. . . . . . . Goullioud (Paul), à Lyon.
19 décembre 1928. . . . . . Grimault, à Algrange.
20 juillet 1892 . . . . Guelliot, à Reims.
20 décembre 1933 . . . . Guibal (Jacques), à Nancy.
8 janvier 1919. . . . . . . Guibal (Paul), à Béziers.
20 mars 1918. . . . . Guibé (Maurice), à Caen.
20 mars 1918. . . . . Guillaume-Louis, à Tours.
18 décembre 1929 . . . Guillemin, à Nancy.
21 décembre 1932 . . . . . Guinard (Urbain), à Saint-Etienne.
8 janvier 1919. . . . . . . Guyot (Joseph), à Bordeaux.
9 mars 1932. . . . . Hamant, à Nancy.
20 décembre 1911 . . . . . Hardouin (Paul), à Rennes.
20 décembre 1933 . . . . . Huard (Pierre), armée.
10 janvier 1894. . . . . . . Hue (François), à Rouen.
29 janvier 1902. . . . . . . Imbert (Léon), à Marseille.
16 décembre 1925. . . . . . Jean (Georges), à Toulon.
15 janvier 1908. . . . . . . Jeanbrau (Émile), à Montpellier.
22 décembre 1926 . . . . . Jeanneney (Georges), à Bordeaux.

9 mars 1932	MM.	Lacaze, armée.
22 décembre 1909		Lafourcade (Jules), à Bayonne.
20 décembre 1933		Laffitte (Henri), à Niort.
11 janvier 1922		Lagoutte, au Creusot.
29 juin 1932		Lamare (Jean-Paul), à St-Germain-en-Laye.
18 décembre 1912		Lambret (Oscar), à Lille.
9 mars 1932		Lardennois (Henry), à Reims.
20 décembre 1933		Larget (Maurice), à St-Germain-en-Laye.
20 avril 1932		Laroyenne, à Lyon.
9 mars 1932		Le Berre, marine,
16 décembre 1931		Lecercle, à Damas.
21 décembre 1932		Leclerc (Georges), à Dijon.
20 décembre 1933		Lefebvre (Charles), à Toulouse.
9 mars 1932		Lefèvre (Henri), à Bordeaux.
22 décembre 1909		Le Fort (René), à Lille.
8 décembre 1912		Le Jemtel, à Versailles.
18 décembre 1912		Le Moniet, à Rennes.
19 décembre 1923		Lepoutre (Carlos), à Lille.
20 mars 1918		Leriche (René), à Strasbourg.
17 décembre 1924		Le Roy des Barres, à Hanoï.
21 décembre 1927		Lombard (Pierre), à Alger.
21 décembre 1932		Loubat (Etienne), à Bordeaux.
10 janvier 1923		Malartic, à Toulon.
22 décembre 1926		Marmasse, à Orléans.
20 décembre 1933		Marnierre (de la), à Brest.
14 janvier 1914		Marquis (Eugène), à Rennes.
29 janvier 1902		Martin (Albert), à Rouen.
21 décembre 1932		Masini (Paul), à Marseille.
29 juin 1932		Matry (Clément), à Fontainebleau.
28 décembre 1910		Mériel (Édouard), à Toulouse.
20 décembre 1911		Michel (Gaston), à Nancy.
10 janvier 1923		Miginiac (Gabriel), à Toulouse.
16 décembre 1931		Moiroud (Pierre), à Marseille.
20 avril 1932		Molin (Henri), à Lyon.
11 janvier 1905		Mordret, au Mans.
21 décembre 1932		Morice (André), à Caen.
9 mars 1932		Moyrand, à Tours.
17 décembre 1930		Murard (Jean), au Creusot.
11 janvier 1922		Nandrot (Charles), à Montargis.
17 juillet 1889		Nimier, armée.
20 mars 1918		Nové-Josserand (Gabriel), à Lyon.
20 décembre 1933		Oulié (Gaston), à Constantine.
16 décembre 1931		Paitre (Fernand), armée.
9 mars 1932		Pamard (Paul), à Avignon.
22 décembre 1926		Papin (Félix), à Bordeaux.
8 janvier 1919		Patel (Maurice), à Lyon.
21 décembre 1932		Perdoux, à Poitiers.
22 décembre 1920		Petit (L.-H.), à Château-Thierry.
16 décembre 1925		Petit (Jean), à Niort.
8 janvier 1919		Petit de la Villéon, à Nice.

11 janvier 1922	MM. PHÉLIP, à Vichy.
13 janvier 1892	PHOCAS (Gérasime), à Athènes.
17 décembre 1930	PICARD (Pierre), à Douai.
21 décembre 1927	PICQUET, à Sens.
9 mars 1932	PIOLLET, à Clermont-Ferrand.
20 décembre 1933	PLOYÉ, marine.
21 janvier 1891	POISSON, à Nantes.
8 janvier 1919	POTEL (Gaston), à Lille.
19 décembre 1923	POULIQUEN, à Brest.
21 janvier 1891	POUSSON, à Bordeaux.
20 mars 1918	PRAT, à Nice.
9 mars 1932	RAFIN (Maurice), à Lyon.
11 janvier 1922	RASTOUIL (Alexandre), à Lavaur.
9 mars 1932	RENON, à Niort.
19 décembre 1923	REVERCHON, armée.
9 mars 1932	RICHE (Vincent), à Montpellier
17 décembre 1930	ROCHER (Louis), à Bordeaux.
12 décembre 1934	SABADINI (L.), à Alger.
21 décembre 1932	SIKORA, à Tulle.
29 juin 1932	SIMON (René), à Strasbourg.
29 juin 1932	SOLCARD, marine.
20 mars 1918	SOUBEIRAN (Paul), à Montpellier.
20 mars 1918	STERN (William), à Briey.
28 janvier 1920	TAVERNIER, à Lyon.
20 décembre 1899	TÉDENAT (Émile), à Montpellier.
11 janvier 1899	TÉMOIN (Daniel), à Bourges.
20 avril 1932	TERMIER, à Grenoble.
12 décembre 1934	TIERNY (Auguste), à Arras.
9 mars 1932	TILLAYE (Paul), à Tours.
29 juin 1932	TISSERAND, à Besançon.
28 janvier 1920	TIXIER (Louis), à Lyon.
29 janvier 1902	TOUBERT, armée.
20 décembre 1911	VANDENBOSSCHE, armée.
9 mars 1932	VANLANDE (Maurice), armée.
11 janvier 1905	VANVERTS (Julien), à Lille.
12 décembre 1934	VERGOZ (C.), à Alger.
28 janvier 1920	VIANNAY (Charles), à Saint-Etienne.
9 mars 1932	VIGNARD (Paul), à Lyon.
9 mars 1932	VILLARD (Eugène), à Lyon.
18 décembre 1929	VILLECHAISE, à Toulon.
20 janvier 1886	WEISS (Théodore), à Nancy.
29 juin 1932	WEISS (Alfred), à Strasbourg.
21 décembre 1927	WORMS, armée.

ASSOCIÉS ÉTRANGERS

ALLEMAGNE

29 novembre 1935 . . . . . MM. Anschütz (Willy), à Kiel.
29 novembre 1935 . . . . . Enderlen, à Stuttgart.
21 décembre 1932 . . . . . M. Kümmel, à Hambourg.
29 novembre 1935 . . . . . Lexer (Erich), à Munich.
29 novembre 1935 . . . . . Payr, à Leipzig.
29 novembre 1935 . . . . . Pribram (Bruno), à Berlin.
29 novembre 1935 . . . . . Pribram (Egon), à Francfort-sur-le-Mein.
29 novembre 1935 . . . . . Sauerbruch, à Berlin.
29 novembre 1935 . . . . . Schmieden (V.), à Francfort.

ARGENTINE

18 décembre 1929 . . . . . MM. Arcé (José), à Buenos Aires.
29 novembre 1935 . . . . . Bengolea, à Buenos Aires.
29 novembre 1935 . . . . . Bosch Arana, à Buenos Aires.
29 novembre 1935 . . . . . Castano, à Buenos Aires.
29 novembre 1935 . . . . . Chutro, à Buenos Aires.
16 décembre 1925 . . . . . Cranwel, à Buenos Aires.
19 décembre 1934 . . . . . Finochietto, à Buenos Aire.
29 novembre 1935 . . . . . Mirizzi, à Cordoba.

AUTRICHE

29 novembre 1935 . . . . . MM. Denk (Wolfang), à Vienne.
29 novembre 1935 . . . . . Finsterer, à Vienne.
29 novembre 1935 . . . . . Ranzi (Egon), à Vienne.
18 décembre 1912 . . . . . Von Eiselsberg, à Vienne.

BELGIQUE

29 novembre 1935 . . . . . MM. Danis, à Bruxelles.
29 novembre 1935 . . . . . Debaisieux, à Louvain.
29 novembre 1935 . . . . . Hustin, à Bruxelles.
16 décembre 1925 . . . . . Lambotte (Albin), à Bruxelles.
29 novembre 1935 . . . . . Lauwers, à Courtrai.
29 novembre 1935 . . . . . Maffei, à Bruxelles.
29 novembre 1935 . . . . . Mayer (Léopold), à Bruxelles.
29 novembre 1935 . . . . . Neuman (Fernand), à Bruxelles.
20 décembre 1933 . . . . . Verhoogen, à Bruxelles.
29 novembre 1935 . . . . . Voncken, à Liége.

BRÉSIL

29 novembre 1935 . . . . . MM. Brandao-Filho, à Rio.
29 novembre 1935 . . . . . Canto, à Rio.
29 novembre 1935 . . . . . Gudin, à Rio de Janeiro.
29 novembre 1935 . . . . . Mascarenhas, à Rio de Janeiro.
29 novembre 1935 . . . . . Nabuco de Gouvea, à Rio de Janeiro.

BULGARIE

29 novembre 1935 . . . . . M. Stoianoff, à Stredetz.

CANADA

29 novembre 1935 . . . . . MM. Archibald, à Montréal.
29 novembre 1935 . . . . . Bourgeois (Benjamin), à Montréal.
29 novembre 1935 . . . . . Dagneau (Calixte), à Québec.
22 décembre 1926 . . . . . Grondin, à Montréal.
29 novembre 1935 . . . . . Le Bel, à Montréal.
29 novembre 1935 . . . . . Martigny (de) [François], à Montréal.
29 novembre 1935 . . . . . Paquet (Albert), à Québec.
29 novembre 1935 . . . . . Parizeau (Télesphore), à Montréal.

CHINE

29 novembre 1935 . . . . . M. Jamieson (Alex.), à Shanghaï.

COLOMBIE

29 novembre 1935 . . . . . M. Montoya y Flores, à Santa-Fé-de-Bogota.

CUBA

29 novembre 1935 . . . . . M. Presno, à La Havane.

DANEMARK

21 décembre 1932 . . . . . MM. Hansen, à Copenhague.
29 novembre 1935 . . . . . Swindt, à Randers.
29 novembre 1935 . . . . . Wessel (Carl), à Copenhague.

ÉGYPTE

29 novembre 1935 . . . . . MM. Ali bey Ibrahim, au Caire.
29 novembre 1935 . . . . . Pétridis (P.), à Alexandrie

ESPAGNE

20 décembre 1933 . . . . . MM. Bartrina (José), à Madrid.
29 novembre 1935 . . . . . Cardenal (Léon), à Madrid.
29 novembre 1935 . . . . . Corachan, à Barcelone.
29 novembre 1935 . . . . . Cortes Llado, à Séville.
29 novembre 1935 . . . . . Goyanes y Capdevilla, à Madrid.
29 novembre 1935 . . . . . Recasens (Luiz), à Séville.

ESTHONIE

29 novembre 1935 . . . . . M. Puusepp, à Tartu.

ÉTATS-UNIS

29 novembre 1935 . . . . . MM. Albee, à New-York.
29 novembre 1935 . . . . . Blake, à New-York.
29 novembre 1935 . . . . . Bradford, à Baltimore.
8 janvier 1919. . . . . . . Crile (George), à Cleveland.
8 janvier 1919. . . . . . . Cushing (Harvey), à Boston.
29 novembre 1935 . . . . . Cutler (Elliott C.), à Boston.
29 novembre 1935 . . . . . Dandy, à Baltimore.
24 mars 1920 . . . . Du Bouchet, à Paris.
29 novembre 1935 . . . . . Elsberg (F.), à New-York.
29 novembre 1935 . . . . . Finney (John), à Baltimore.
29 novembre 1935 . . . . . Frazier, à Philadelphie.
9 avril 1924 . . . . Gibson (Charles L.), à New-York.
29 novembre 1935 . . . . . Hutchinson (James P.), à Média.
17 janvier 1906 . . . . . . Kelly (Howard A.), à Baltimore.
29 novembre 1935 . . . . Lilienthal (Howard), à New-York.
21 décembre 1932 . . . . . Matas, Nouvelle-Orléans.
21 décembre 1932 . . . . . Mayo (Charles), à Rochester.
9 avril 1924 . . . . Mayo (W.), à Rochester.
29 novembre 1935 . . . . Whitman (Royal), à New-York.
29 novembre 1935 . . . . Young (H. H.), à Baltimore.

FINLANDE

29 novembre 1935 . . . . MM. Faltin, à Helsingfors.
29 novembre 1935 . . . . . Saltzmann, à Helsingfors.

GRANDE-BRETAGNE

29 novembre 1935 . . . . . MM. Ballance, à Londres.
12 janvier 1910 . . . . . . Bland Sutton, à Londres.
29 novembre 1935 . . . . . Bruce, à Londres.
4 janvier 1888. . . . . . . Bryant (Th.), à Londres.
17 décembre 1930 . . . . . Cheyne (Watson), à Londres.
18 décembre 1912 . . . . . Lane (Arbuthnot), à Londres.
29 novembre 1935 . . . . Lucas (Clément), à Londres.
29 novembre 1935 . . . . . Miles, à Londres.
29 novembre 1935 . . . . . Morris (Henry), à Londres.
9 avril 1924. . . . . Moynihan, à Leeds.
29 novembre 1935 . . . . Sinclair (Maurice), à Londres.
29 novembre 1935 . . . . . Wallace (S. C.), à Londres.
29 novembre 1935 . . . . . White (Sinclair), à Sheffield.
29 novembre 1935 . . . . . Wilkie, à Edinburg.

GRÈCE

29 novembre 1935 . . . . . MM. Alivisatos (Nicolas), à Athènes.
29 novembre 1935 . . . . . Pappa, à Athènes.

HOLLANDE

29 novembre 1935 . . . . . MM. Bierens de Hann, à Rotterdam.
29 novembre 1935 . . . . . Lanz, à Amsterdam.
29 novembre 1935 . . . . . Mooy (de), à La Haye.
21 décembre 1932 . . . . . Schœmaker (J.), à La Haye.

HONGRIE

21 décembre 1932 . . . . . M. Dollinger (Jules), à Budapest.

ITALIE

8 janvier 1919 . . . . . . MM. Alessandri (Robert), à Rome.
9 avril 1924. . . . . Bastianelli, à Rome.
29 novembre 1935 . . . . . Dogliotti (A. Mario), à Turin.
20 décembre 1933 . . . . . Donati (Mario), à Milan.
12 janvier 1910 . . . . . . Giordano, à Venise.
29 novembre 1935 . . . . . Muscatello, à Catane.
29 novembre 1935 . . . . . Paolucci, à Bologne.
29 novembre 1935 . . . . . Pellegrini, à Chiari.
17 décembre 1930 . . . . . Putti (V.), à Bologne.
29 novembre 1935 . . . . . Taddei, à Pise.
29 novembre 1935 . . . . . Uffreduzzi (Ottorino), à Turin.

JAPON

29 novembre 1935 . . . . . MM. Makoto (Saïto), à Nagoya.
29 novembre 1935 . . . . . Sihota, à Tokio.

NORVÈGE

29 novembre 1935 . . . . . MM. Bull (P.), à Oslo.
29 novembre 1935 . . . . . Holst (Johan), à Oslo.
29 novembre 1935 . . . . . Ingebrigsten, à Oslo.
29 novembre 1935 . . . . . Nicolaysen, à Oslo.

PÉROU

29 novembre 1935 . . . . . M. Algovin (Miguel), à Lima

POLOGNE

19 décembre 1934 . . . . . MM. Jurasz (Antoni), à Poznan.
29 novembre 1935 . . . . . Krynski (Léon), à Varsovie.
29 novembre 1935 . . . . . Lesniowski, à Varsovie.

PORTUGAL

29 novembre 1935 . . . . . MM. Cabeça, à Lisbonne.
29 novembre 1935 . . . . . Dos Santos, à Lisbonne.
29 novembre 1935 . . . . . Gentil, à Lisbonne.

ROUMANIE

29 novembre 1935 . . . . . MM. Angelesco, à Bucarest.
29 novembre 1935 . . . . . Balacesco, à Bucarest.
29 novembre 1935 . . . . . Daniel, à Bucarest.
29 novembre 1935 . . . . . Hortolomei, à Bucarest.
29 novembre 1935 . . . . . Iacobovici, à Bucarest.
29 novembre 1935 . . . . . Tanasesco, à Jassy.

RUSSIE

29 novembre 1935 . . . . . MM. Alexinsky, à Moscou.
29 novembre 1935 . . . . . Hertzen, à Moscou.
29 novembre 1935 . . . . . Judine, à Moscou.

SUÈDE

29 novembre 1935 . . . . . MM. Berg, à Stockholm.
29 novembre 1935 . . . . . Hybbinette (Samuel), à Stockholm.
29 novembre 1935 . . . . . Key (Einar), à Stockholm.
29 novembre 1935 . . . . . Nystrom (Gunnar), à Upsala.
29 novembre 1935 . . . . . Petren, à Lund.
29 novembre 1935 . . . . . Waldenstrom, à Stockholm.

SUISSE

29 novembre 1935 . . . . . MM. Buscarlet, à Genève.
29 novembre 1935 . . . . . Clément, à Fribourg.
29 novembre 1935 . . . . . Decker (Pierre), à Lausanne.
29 novembre 1935 . . . . . Henschen, à Bâle.
29 novembre 1935 . . . . . Jentzer (Albert), à Genève.
29 novembre 1935 . . . . . Julliard, à Genève.
29 novembre 1935 . . . . . Paschoud, à Lausanne.
9 avril 1924. . . . . Quervain (de), à Berne.

TCHÉCOSLOVAQUIE

29 novembre 1935 . . . . . M. Jirasek (A.), à Prague.

TURQUIE

29 novembre 1935 . . . . . MM. Bessin Omer Pacha, à Constantinople.
29 novembre 1935 . . . . . Djemil-Pacha, à Constantinople.

URUGUAY

29 novembre 1935	MM. Blanco Acevedo, à Montevideo.
9 avril 1924.	Lamas, à Montevideo.
19 décembre 1928	Navarro (Alfredo), à Montevideo.
29 novembre 1935	Pouey (Henri), à Montevideo.
29 novembre 1935	Prat, à Montevideo.

YOUGOSLAVIE

29 novembre 1935	MM. Kojen, à Belgrade.
29 novembre 1935	Kostitch (Milivoje), à Belgrade.
29 novembre 1935	Milianitch, à Belgrade.
29 novembre 1935	Yovtchitch, à Belgrade.

PRÉSIDENTS

DE LA SOCIÉTÉ NATIONALE DE CHIRURGIE

DEPUIS SA FONDATION

1844. MM. A. Bérard.
1845. Michon.
1846. Monod père.
1847. Lenoir.
1848. Robert.
1849. Cullerier.
1850. Deguise père.
1851. Danyau.
1852. Larrey.
1853. Guersant.
1854. Denonvilliers
1855. Huguier.
1856. Gosselin.
1857. Chassaignac.
1858. Bouvier.
1859. Deguise fils.
1860. Marjolin.
1861. Laborie.
1862. Morel-Lavallée.
1863. Depaul.
1864. Richet.
1865. Paul Broca.
1866. Giraldès.
1867. Follin.
1868. Legouest.
1869. Verneuil
1870. A. Guérin
1871. Blot.
1872. Dolbeau.
1873. Trélat.
1874. Maurice Perrin.
1875. Le Fort.
1876. Houel.
1877. Panas.
1878. Félix Guyon.
1879. S. Tarnier.
1880. Tillaux.
1881. de Saint-Germain.
1882. Léon Labbé.
1883. Guéniot.
1884. Marc Sée.
1885. S. Duplay.
1886. Horteloup.
1887. Lannelongue.
1888. Polaillon.
1889. Le Dentu.
1890. MM. Nicaise.
1891. Terrier.
1892. Chauvel.
1893. Ch. Perier.
1894. Lucas-Championnière.
1895. Th. Anger.
1896. Ch. Monod.
1897. Delens.
1898. Berger.
1899. Pozzi.
1900. Richelot.
1901. Paul Reclus.
1902. G. Bouilly.
1903. Kirmisson.
1904. Peyrot.
1905. E. Schwartz.
1906. Paul Segond.
1907. Quénu.
1908. Ch. Nélaton.
1909. Paul Reynier.
1910. Routier.
1911. Jalaguier.
1912. Pierre Bazy.
1913. E. Delorme.
1914. Tuffier.
1915. E. Rochard.
1916. { Lucien Picqué. / Paul Michaux.
1917. Auguste Broca.
1918. Ch. Walther.
1919. Henri Hartmann.
1920. F. Lejars.
1921. E. Potherat.
1922. Pierre Sebileau.
1923. Pl. Mauclaire.
1924. Ch. Souligoux.
1925. J.-L. Faure.
1926. M. Auvray.
1927. E. Michon.
1928. L. Ombrédanne.
1929. B. Cunéo.
1930. A. Gosset.
1931. Ch. Lenormant.
1932. Pierre Duval.
1933. Albert Mouchet.
1934. Georges Labey.
1935. Pierre Fredet.

SECRÉTAIRES GÉNÉRAUX

DE LA SOCIÉTÉ NATIONALE DE CHIRURGIE

DEPUIS SA FONDATION

1853-1857 . . . . MM.	René Marjolin.
1857-1862	Paul Broca.
1862-1865	Jarjavay.
1865-1866	Legouest.
1866-1867	Verneuil.
1867-1871	Trélat.
1871-1877	Guyon.
1877-1878	Paulet.
1878-1880	de Saint-Germain.
1880-1885	Horteloup.
1885-1889	Chauvel.
1889-1895	Ch. Monod.
1895-1900	Paul Reclus.
1900-1905	Paul Segond.
1905-1907	Charles Nélaton.
1907-1908	Félizet.
1908-1914	Eugène Rochard.
1914-1919	Félix Lejars.
1919-1924	Jean-Louis Faure.
1924-1929	Charles Lenormant.
1929	Paul Lecène.
1930-1935	Robert Proust.
1935	Louis Bazy.

MINISTÈRE DE L'INTÉRIEUR

DIRECTION DU CONTRÔLE
DE LA COMPTABILITÉ ET
DES AFFAIRES ALGÉRIENNES

1er BUREAU
Associations

RÉPUBLIQUE FRANÇAISE

Liberté — Égalité — Fraternité.

LE PRÉSIDENT DE LA RÉPUBLIQUE FRANÇAISE,

Sur le rapport du Ministre de l'Intérieur :

Vu la délibération, en date du 20 février 1935, de l'Association dite « Société Nationale de Chirurgie de Paris »;

Le décret du 29 août 1859 qui a reconnu cette Association comme établissement d'utilité publique; ensemble, les Statuts y annexés;

Les pièces établissant sa situation financière;

Les nouveaux statuts proposés;

L'avis du Préfet de la Seine en date du 19 avril 1935;

L'avis du Ministre de la Santé publique et de l'Éducation physique en date du 29 mai 1935;

L'avis du Ministre de l'Éducation Nationale en date du 6 juillet 1935;

La loi du 1er juillet 1901 et le décret du 16 août suivant;

Le Conseil d'État entendu;

Décrète :

ARTICLE PREMIER. — L'Association dite « Société Nationale de Chirurgie de Paris », dont le siège est à Paris, et qui a été reconnue comme établissement d'utilité publique par décret du 29 août 1859, portera désormais le titre « d'Académie de Chirurgie » et sera régie par les Statuts annexés au présent décret.

ARTICLE 2. — Le Ministre de l'Intérieur est chargé de l'exécution du présent décret dont il sera fait mention au *Journal Officiel*.

Fait à Paris, le 29 novembre 1935.

Signé : ALBERT LEBRUN.

Par le Président de la République :

Le Ministre de l'Intérieur,

Signé : JOSEPH PAGANON.

STATUTS

DE

L'ACADÉMIE DE CHIRURGIE

FONDÉE SOUS LE NOM DE SOCIÉTÉ DE CHIRURGIE

LE 23 AOUT 1843

RECONNUE D'UTILITÉ PUBLIQUE LE 29 AOUT 1859

TITRE PREMIER

Constitution et but de l'Académie.

ARTICLE PREMIER.

La Société Nationale de Chirurgie de Paris, fondée le 23 août 1843, reconnue d'utilité publique le 29 août 1859, est transformée en Académie de Chirurgie. Son siège est à Paris ; sa durée illimitée.

ARTICLE 2.

L'Académie de Chirurgie a pour but l'étude el les progrès de la Chirurgie et tout ce qui peut concourir à cet objet.

TITRE II

Composition de l'Académie.

ARTICLE 3.

Ont été fondateurs de la Société de Chirurgie :

MM. AUG. BÉRARD, chirurgien de l'hôpital de la Pitié, professeur de clinique chirurgicale à la Faculté de médecine de Paris, membre de l'Académie nationale de médecine de Paris.

G. MONOD, chirurgien de la Maison royale de Santé, agrégé libre à la Faculté de médecine de Paris.

MM. Alph. Robert, chirurgien de l'hôpital Beaujon, agrégé libre à la Faculté de médecine de Paris.

Michon, chirurgien de l'hôpital Cochin et du collège Louis-le-Grand, agrégé libre à la Faculté de médecine de Paris.

Guersant (fils), chirurgien de l'hôpital des Enfants.

Vidal (de Cassis), chirurgien de l'hôpital du Midi, agrégé libre à la Faculté de médecine de Paris.

Danyau, chirurgien-professeur adjoint de la Maison d'accouchement, agrégé libre à la Faculté de médecine de Paris.

Lenoir, chirurgien de l'hôpital Necker, agrégé à la Faculté de médecine de Paris.

Malgaigne, chirurgien de l'hôpital de Lourcine, agrégé à la Faculté de médecine de Paris.

P. Huguier, chirurgien de l'hôpital de Lourcine, agrégé à la Faculté de médecine de Paris.

Ph. Rigaud, professeur de clinique chirurgicale et de médecine opératoire de la Faculté de médecine de Strasbourg, ex-chirurgien du Bureau central des hôpitaux de Paris.

Nélaton, chirurgien de l'hospice de la Vieillesse (hommes), agrégé à la Faculté de médecine de Paris.

Denonvilliers, chirurgien du Bureau central des hôpitaux de Paris, agrégé à la Faculté de médecine de Paris, chef des travaux anatomiques de la Faculté de médecine de Paris.

Maisonneuve, chirurgien du Bureau central des hôpitaux de Paris.

Chassaignac, chirurgien du Bureau central des hôpitaux de Paris, agrégé à la Faculté de médecine de Paris.

Cullerier, chirurgien du Bureau central des hôpitaux de Paris.

Marjolin (fils), chirurgien du Bureau central des hôpitaux de Paris.

Article 4.

L'Académie se compose de membres titulaires, d'associés parisiens, d'associés nationaux et d'associés étrangers.

Article 5.

Le nombre des membres titulaires de l'Académie est limité à 80; celui des associés parisiens à 40, celui des associés nationaux à 150; celui des associés étrangers à 150.

ARTICLE 6.

Les membres titulaires de l'Académie ont seuls voix délibérative ; ils peuvent seuls faire partie des commissions, prendre part aux élections et faire partie du Bureau.

ARTICLE 7.

Les membres titulaires de l'Académie sont recrutés exclusivement parmi les associés parisiens et nationaux.

Les conditions de candidature pour les places d'associés parisiens et d'associés nationaux sont :

1° D'être Français ;
2° D'être docteur en médecine ;
3° D'avoir présenté à l'Académie un travail inédit au moins ;
4° D'avoir adressé à l'Académie une demande écrite spéciale.

ARTICLE 8.

Les associés étrangers sont choisis par l'Académie, sur la présentation et le rapport d'une Commission spéciale, parmi les chirurgiens célèbres par leurs travaux, leur pratique ou leurs écrits et parmi ceux qui ont envoyé un travail manuscrit ou imprimé.

ARTICLE 9.

Toutes les élections se font au scrutin secret, à la majorité absolue des membres présents. Les élections des membres de l'Académie et des associés parisiens n'ont lieu que lorsque les deux tiers des membres prennent part au scrutin.

Pour les autres élections, la moitié plus un des membres de l'Académie suffit.

Quand il doit être procédé à une élection, les membres de l'Académie sont avertis par une convocation spéciale.

ARTICLE 10.

A titre transitoire et jusqu'au moment où la composition numérique de l'Académie sera mise en concordance avec les présents statuts, il sera procédé comme suit :

Les membres honoraires et les membres titulaires de la Société Nationale de Chirurgie deviennent membres de l'Académie de Chirurgie.

Il ne sera procédé à une élection d'un membre de l'Académie qu'à la suite de deux vacances.

Les correspondants nationaux de la Société Nationale de Chirurgie

deviennent associés nationaux de l'Académie de Chirurgie et il ne sera procédé qu'à une élection pour deux vacances.

Les associés étrangers de la Société nationale de Chirurgie deviennent associés étrangers de l'Académie de Chirurgie.

Les correspondants étrangers de la Société Nationale de Chirurgie deviennent associés étrangers de l'Académie de Chirurgie. Dans la classe désormais unique des associés étrangers, il ne sera procédé qu'à une élection pour deux vacances.

En outre, pour remplir le cadre des associés parisiens qui est sans équivalent dans la Société Nationale de Chirurgie, on procédera de la manière suivante : Au cours de la première année, seront déclarées vacantes des places d'associés parisiens en nombre suffisant pour que le total des membres de l'Académie et des associés parisiens soit égal à 120. Dans les années suivantes, cinq places au moins d'associés parisiens seront déclarées vacantes annuellement, jusqu'à ce que le chiffre de 40 associés parisiens soit atteint.

TITRE III

Administration de l'Académie.

Article 11.

Le Bureau est ainsi composé :
Un président ;
Un vice-président ;
Un secrétaire général ;
Deux secrétaires annuels ;
Un trésorier ;
Un bibliothécaire-archiviste.

Article 12.

Le président, élu pour un an, n'est rééligible qu'après une année d'intervalle. Le secrétaire général, nommé pour une période de cinq ans, n'est pas rééligible à la fin de cette période, mais il peut être réélu plus tard. Les autres membres du Bureau sont nommés pour un an et rééligibles.

Article 13.

Le Bureau représente l'Académie vis-à-vis des tiers.

Article 14.

Le président remplit les fonctions d'ordonnateur : il signe les mandats des dépenses, de concert avec le secrétaire général.

Article 15.

Le trésorier rend chaque année un compte détaillé de sa gestion.

Article 16.

Les délibérations relatives à des aliénations, acquisitions ou échanges d'immeubles et à l'acceptation de dons et legs sont subordonnées à l'autorisation du Gouvernement. Elles ne peuvent être prises qu'après une convocation spéciale, et à la majorité des deux tiers des membres titulaires présents.

TITRE IV

Ressources de l'Académie.

Article 17.

Les ressources de l'Académie se composent :

1° Du revenu des biens et valeurs de toute nature appartenant à l'Académie ;

2° Du droit d'admission pour les membres titulaires, les associés parisiens et nationaux, ce droit est fixé à 100 francs;

3° De la cotisation mensuelle payée par les membres de l'Académie ; le montant en est fixé chaque année par l'Académie ;

4° De la cotisation annuelle payée par les associés parisiens et nationaux ;

5° Des amendes encourues suivant qu'il sera statué par le règlement ;

6° Du produit des publications ;

7° Des dons et legs qu'elle est autorisée à recueillir ;

8° Des subventions qui peuvent lui être accordées par l'État, les départements, les communes et les établissements publics.

Article 18.

Les fonds libres sont placés en rentes sur l'État.

TITRE V

Des séances et de la publication des travaux.

Article 19.

L'Académie se réunit en séance toutes les semaines; les séances sont publiques. L'Académie suspend ses séances du 1er août au premier mercredi d'octobre. L'Académie peut se former en comité secret.

Article 20.

Il y a tous les ans une séance solennelle publique.

L'ordre du jour de la séance se compose :

1° D'un rapport fait par le président sur la situation morale et financière de l'Académie ;

2° Du compte rendu par le secrétaire général ou l'un des secrétaires, délégué par le président, des travaux de l'Académie pendant le cours de l'année ;

3° De l'éloge des membres décédés ;

4° Du rapport sur les mémoires et les thèses envoyés pour les prix, s'il y a lieu.

Article 21.

Le procès-verbal de la séance, le rapport du président et le compte rendu du secrétaire sont adressés à M. le Ministre de l'Instruction publique.

Article 22.

L'Académie publie chaque année un volume de ses travaux.

TITRE VI

Dispositions générales.

Article 23.

L'Académie s'interdit toute discussion étrangère au but de son institution.

Article 24.

Un règlement particulier soumis à l'approbation du Ministre de l'Instruction publique détermine les conditions d'administration intérieure, et, en général, toutes les dispositions de détail propres à assurer l'exécution des statuts.

Article 25.

Nul changement ne peut être apporté aux statuts qu'avec l'approbation du Gouvernement.

Article 26.

En cas de dissolution, il sera statué par l'Académie convoquée extraordinairement sur l'emploi et la destination ultérieure des biens-fonds, livres, etc., appartenant à l'Académie. Dans cette circonstance, l'Académie devra toujours respecter les clauses stipulées par les donateurs en prévision du cas de dissolution.

MÉMOIRES

DE

L'ACADÉMIE DE CHIRURGIE

Séance du 15 Janvier 1936.

Présidence de M. Pierre FREDET, *président.*

PREMIÈRE SÉANCE

PROCÈS-VERBAL

La rédaction du procès-verbal de la précédente séance est mise aux voix et adoptée.

CORRESPONDANCE

La correspondance comprend :

1° Les journaux et publications périodiques parus pendant les vacances.

2° Des lettres de MM. D'ALLAINES, ROUX-BERGER, HUET s'excusant de ne pouvoir assister à la séance.

3° Des lettres de MM. PETIT-DUTAILLIS et WILMOTH sollicitant un congé pendant la durée de leur cours.

4° Une lettre de M. BRAINE sollicitant un congé jusqu'au 1er février.

5° Un travail de M. MOIROUD (Marseille), associé national, intitulé : *Résultat, treize ans après, d'une greffe ostéo-périostée pour cavité ostéomyélitique de l'extrémité supérieure du tibia.*

6° Un travail de M. Jean FIOLLE (Marseille), associé national, intitulé : *Note sur l'abord postérieur de la rate.*

7° Un travail de MM. HUARD, associé national, et J. MEYER-MAY, intitulé : *150 observations d'abcès du foie.*

8° Un travail de M. P. DECKER (Lausanne), associé étranger, intitulé : *A propos de l'ulcère jéjunal post-gastro-entérostomique.*

9° Un travail de M. HUSTIN (Bruxelles), associé étranger, intitulé : *Rôle du système nerveux végétatif dans les opérations chirurgicales et leurs suites.*

10° Un travail de MM. J. Dupas, P. Badelon, G. Daydé (Marine), intitulé : *Ostéolyse essentielle progressive de la main gauche d'origine indéterminée.*

M. Mouchet, rapporteur.

11° Un travail de MM. Georges Carajannopoulos et N. Christéas (Athènes), intitulé : *Sur 18 cas de perforation d'ulcère gastrique ou duodénal.*

M. Leveuf, rapporteur.

12° Un travail de M. Paul Cabouat (Nîmes), intitulé : *Kyste du mésentère.*

M. Toupet, rapporteur.

13° Un travail de M. Paul Cabouat (Nîmes), intitulé : *Luxation de l'épaule; ossification para-articulaire.*

M. Huet, rapporteur.

14° Un travail de M. Pierre Delom (Armée), intitulé : *Contribution à l'étude de l'éléphantiasis dit « tropical ».*

M. Desplas, rapporteur.

15° Un travail de M. P. Delom (Armée), intitulé : *Deux ans de pratique chirurgicale de brousse dans le Haut-Oubanghi.*

M. Desplas, rapporteur.

16° Un travail de M. T. Lazarev (Casablanca), intitulé : *Un cas d'occlusion intestinale chez un nouveau-né*, est versé aux Archives de l'Académie sous le n° 112.

17° Un travail de M. Charles Massias (Travinh), intitulé : *Tuberculose ganglionnaire mésentérique subaiguë*, est versé aux Archives de l'Académie sous le n° 113.

Des remerciements sont adressés aux auteurs.

PRÉSENTATIONS D'OUVRAGES

M. P. Bull (Oslo), associé étranger, fait hommage à l'Académie d'un exemplaire de son ouvrage intitulé : *Kliniske erfaringer om hypernefrom*, 1913-1933.

M. Louis Courty (Lille), associé national, fait hommage à l'Académie, tant en son nom personnel qu'au nom de son collaborateur M. Ansel, d'un exemplaire de son ouvrage intitulé : *Le traitement chirurgical du goitre exophtalmique et des goitres avec hyperthyroïdie.*

De vifs remerciements sont adressés aux auteurs.

NÉCROLOGIE

Allocution du Président. Décès de M. Ch. Walther.

Nous n'ignorions point que la santé de notre ancien Président, Charles Walther, était chancelante; que, depuis de longs mois, il supportait avec un courage et une sérénité admirables un mal qui ne pardonne pas. J'espérais, néanmoins, que la douleur me serait épargnée de vous annoncer la fin d'un de mes Maîtres les plus chers. Un grand nombre d'entre nous ont été ses élèves : peu de Chefs ont su inspirer, à ceux qu'ils ont formés, une affection aussi profonde et une admiration aussi réfléchie. Vous comprendrez, mes chers Collègues, l'émotion qui m'étreint et vous la partagerez tous, j'en suis certain.

Je pressens le magnifique éloge que prononcera, un jour, notre Secrétaire général dans une de nos séances solennelles. Il montrera l'homme aimable et accueillant qui faisait éclore la sympathie autour de soi, le lettré, l'érudit, l'homme de devoir à la carrière immaculée; il louera le clinicien impeccable dans ses diagnostics, le chirurgien hardi mais sage, l'opérateur calme, méticuleux, aux gestes élégants et sûrs; le Maître, de qui la douce autorité s'imposait et dont les enseignements sont aujourd'hui répandus par une pléiade de disciples.

Votre Président doit se borner à rappeler, en peu de mots, ce que Ch. Walther a été pour notre Compagnie. Ch. Walther lui a consacré la plus grande part de son activité scientifique, il a largement contribué à maintenir le lustre dont elle jouit. Ses communications ou présentations se comptent par centaines; aucune question de la chirurgie moderne ne l'a laissé indifférent ou dépourvu. Il ne se plaisait pas aux longues dissertations *in abstracto*, mais il apportait volontiers des faits scrupuleusement observés, des pièces opératoires démonstratives, amenait des malades. Il ne se contentait pas d'exposer des succès immédiats, peut-être trompeurs; il suivait patiemment ses opérés et tenait à montrer les résultats éloignés de ses interventions.

Le nom de Ch. Walther restera attaché tout spécialement à la connaissance des formes de l'appendicite, à l'histoire de l'appendicite chronique en particulier; les faits qu'il nous a révélés sont devenus classiques.

En dépit de ce labeur scientifique, soutenu sans relâche, et qui, pendant plus de vingt ans, s'est manifesté presque à chaque séance, Ch. Walther a consenti à assumer, durant sept années, la charge un peu ingrate de trésorier. Et, dans cette fonction, il s'est encore donné tout entier; il nous a fait bénéficier de son esprit réalisateur et méthodique.

N'oubliez pas, Messieurs, qu'au début du siècle, la Société de Chirurgie était logée à l'étroit dans l'ancienne abbaye de Saint-Germain-des-Prés; elle ne possédait qu'une salle de séances exiguë, elle étouffait au milieu de

ses livres et de ses collections. C'est à Ch. Walther que nous devons d'être installés dans l'hôtel que nous occupons maintenant, qui a suffi jusqu'à présent à nos extensions, et où nous pouvons travailler, comme il l'a voulu, dans le calme, loin du tumulte de la ville.

J'ajoute enfin que Ch. Walther, durant sa présidence, dans les mois dramatiques de 1918, s'est montré comme toujours digne de la confiance que ses Collègues avaient mise en lui.

Que de titres, Messieurs, à notre reconnaissance! Ici, l'ingratitude n'a pas cours : nous garderons fidèlement la mémoire de ce grand chirurgien, car il a bien mérité de notre Compagnie.

Je vous demande d'exprimer à la famille de notre cher Collègue la part si vive que nous prenons à son affliction et je vous propose de lever la séance en signe de deuil.

DEUXIÈME SÉANCE

A PROPOS DU PROCÈS-VERBAL

Le diagnostic peropératoire dans les tumeurs malignes,

par MM. **Welti** et **Huguenin.**

Nous souhaitons ajouter un addendum à notre communication du 4 décembre, quand ce ne serait que pour commenter le titre de cette communication, qui en concise tout l'objet. Il a été bouleversé, en effet, par exemple dans les comptes rendus de presse, ce qui rend inintelligible le thème de notre travail. Par le terme « peropératoire », nous voulons dire, au sens étymologique de ce néologisme, que le diagnostic se fait ou se parfait *au cours de l'opération et tout au long de cette intervention.* Le seul but de notre travail, qui synthétisait nos observations cliniques et biologiques, était donc d'insister sur l'intérêt, non point d'un seul contrôle, mais de plusieurs investigations histologiques, au cours du temps chirurgical, pour ne pas méconnaître le diagnostic exact, pour en tirer les indications utiles, tant dans la conduite de l'opération, lorsque celle-ci se montre délicate, voire dangereuse, que dans les décisions à prendre immédiatement, et sans attendre qu'il soit trop tard pour l'orientation de la thérapeutique ultérieure de la tumeur maligne.

Nous nous sommes servis, pour réaliser ces recherches histologiques extemporanées de la méthode des coupes à la congélation, telle qu'elle est employée depuis de nombreuses années et que nous n'avons pas cherché à modifier. Cette méthode est d'ailleurs très ancienne, puisque déjà en

1888, Krönlein faisait des coupes extemporanées, en congelant à l'éther. Néanmoins, comme le disait Menegaux dans la discussion, et comme nous l'avons dit nous-mêmes, la technique à l'ultropak qu'a parfaitement mise au point notre ami Roger Leroux, pourrait donner des résultats parfois plus rapides et plus aisément réalisables lorsque le fragment se coupe mal.

Nous n'avons pas projeté, pendant notre communication, de coupes faites à la congélation. C'est pure question de réalisation. Nos procédés nous obligent à monter les coupes dans du sirop de sucre, pour bien conserver la métachromatie du bleu de toluidine (cellules en bleu, substance fondamentale en rose) [1]. Or, la chaleur développée par l'éclairage puissant nécessaire pour la photographie en couleur dessèche les coupes, et le cliché obtenu montre surtout une vaste constellation de cristaux de sucre. Aussi avons-nous dû nous servir de photographies de coupes faites à la paraffine, et nous le précisons pour éviter toute confusion. Mais l'on sait que, pratiquement, on peut obtenir d'excellentes coupes à la congélation qui même lorsqu'elles sont imparfaites, sont d'habitude assez lisibles pour être fécondes en résultats. Il y a quelques années, M. Gosset [2], commentant la communication de notre ami Ivan Bertrand (qui fut l'un des premiers à édicter une technique de réalisation commode et à vulgariser l'emploi de la biopsie extemporanée), assurait déjà « que cette méthode avait... une certitude mathématique », que dans la centaine de cas où M. Bertrand avait fait pour lui des examens extemporanés, « il n'y avait pas eu une seule erreur de diagnostic ».

A propos du rapport de M. Moulonguet sur les observations de résections de cancers coliques de M. R. Bernard,

par M. **G. Métivet.**

Le rapport de M. Moulonguet sur les quatre observations de R. Bernard soulève une question qui n'a été qu'effleurée ici : celle de l'entérostomie dirigée contre l'iléus post-opératoire, soit dans un but thérapeutique, soit préventivement.

L'iléostomie, dans les accidents occlusifs post-opératoires, est, à mon avis, une des plus belles conquêtes que la chirurgie abdominale ait faite au cours de ces dernières années. Si le méchage et le drainage correcte-

1. Pour pallier l'insuffisance de nos moyens de reproduction photographique, nous faisons défiler, parmi les membres de l'Académie, avec les coupes obtenues à la congélation, des aquarelles de deux de nos cas récents (qui ne sont pas des cancers d'ailleurs), représentant côte à côte, un fragment de thyroïde obtenu par la coupe à la congélation pendant l'opération, et le même fragment, traité au laboratoire, par la méthode usuelle à la paraffine.

2. Société Nationale de Chirurgie, 2 avril 1930.

ment pratiqués permettent d'éviter les accidents de péritonite, l'iléostomie guérit presque tous les cas d'iléus post-opératoire. Mais cette iléostomie. pour être efficace, doit être exécutée précocement : il faut savoir la pratiquer dès l'apparition des premiers signes d'occlusion et se garder d'attendre le ballonnement du ventre ou les vomissements fécaloïdes. Malgré le nombre des guérisons que cette bénigne opération permet d'obtenir, beaucoup de chirurgiens paraissent l'ignorer. Je suis intimement convaincu que la mise de cette question, à l'ordre du jour de notre tribune contribuerait à sauver de nombreuses existences.

Pour être trop tardive, l'iléostomie est parfois inefficace. R. Bernard, qui a bien établi ce point dans son article de la *Revue de Chirurgie*, pratique maintenant une fistulisation préventive dans ses opérations de résection du côlon gauche. Je suis tout disposé à recourir à cette méthode. Il y a quelques mois, pour avoir trop tardé à fistuliser le grêle, j'ai perdu un homme de soixante-trois ans opéré d'amputation abdomino-périnéale du rectum : une fistulisation préventive du grêle l'aurait sans doute sauvé. J'ai cru, il y a quelques semaines, avoir à enlever chez une vieille femme, un cancer du cæcum : j'étais disposé à pratiquer une réséction en un temps avec fistulisation immédiate de l'iléon.

Peut-être, cette iléostomie préventive paraîtra-t-elle excessive à beaucoup d'entre nous. Elle séduira, par contre, ceux qui ont une assez large pratique de l'iléostomie secondaire précoce et qui en connaissent les remarquables et bienfaisants effets.

Considérations sur les énormes hernies scrotales,

par M. **F. M. Cadenat.**

Dans la dernière séance, René Bloch nous a présenté la photographie d'une hernie scrotale monstrueuse descendant jusqu'aux genoux. Notre collègue ne l'a pas opérée, sans doute à cause de son volume et de sa bilatéralité, il a eu raison.

Mais lorsque la hernie est d'un volume un peu moins grand, descendant par exemple à mi-cuisse, comme je l'ai vu plusieurs fois, et lorsque la lésion est unilatérale (ou la hernie opposée minime), je crois qu'on peut se risquer à l'opérer. On dit peut-être un peu hâtivement de certaines d'entre elles qu'elles « ont perdu droit de domicile ». Les possibilités de logement de l'abdomen sont plus grandes qu'on n'a parfois tendance à se l'imaginer. Même si le malade après la cure doit renforcer sa paroi déficiente par un bandage ou une ceinture, on lui aura rendu service en le débarrassant de cette sorte d'annexe et en le mettant à l'abri des accidents d'étranglement.

Les contre-indications tiennent plus, à mon avis, à l'état général (tousseur, obèse, diabétique, etc.) qu'au volume même de la tumeur.

Je ne veux pas, à propos du procès-verbal, m'étendre longuement sur

la technique, mais simplement préciser un certain nombre de points de détail qui simplifient le geste opératoire et en augmentent l'efficacité. Je le fais d'autant plus volontiers que dans un article récent paru dans un journal de province un de nos jeunes collègues semblait les ignorer.

1° Tout d'abord, *l'anesthésie* : rachidienne, s'il n'y a pas de contre-indications, car elle donne toutes facilités. Anesthésie locale si le malade est plus fatigué. Mais pas d'anesthésie par inhalation par crainte des efforts de vomissements post-opératoires ou des efforts de toux secondaires à une complication pulmonaire. Aucune paroi ne résisterait à ces pressions.

2° *Position de Trendelenbourg*. Elle permet avec la plus grande facilité de faire passer sans peine le contenu de la hernie dans l'abdomen, sans ces manœuvres de brassage longues et assez choquantes.

3° *Aucune dissection du sac*. On sait comment elle expose aux hématomes, et combien ceux-ci peuvent être graves dans cet immense scrotum déshabité. Le sac est simplement incisé dans la région inguinale, l'intestin est réduit, puis le sac est traité comme il le serait dans une hernie congénitale. Il est simplement abandonné dans le scrotum, sans suture aucune (ce qui évite sa distension possible par un épanchement). Le péritoine abdominal est fermé par un surjet de catgut.

4° *Résection du cordon*. La bonne reconstitution de la paroi exige que rien ne vienne s'interposer entre les tissus à rapprocher. Il est inutile pour cela d'enlever le testicule, il suffit de sectionner, ou mieux, de réséquer le cordon sur quelques centimètres. Le testicule subira un sphacèle aseptique avec atrophie, mais sans réaction marquée et le malade conservera l'illusion d'être absolument normal.

5° *Reconstitution de la paroi*. Du côté inféro-externe, le point d'appui est en général suffisant. L'arcade est faible, mais résiste si on la renforce par plicature sur elle-même et si on va placer quelques points de renfort sur le puissant ligament de Cooper en dedans des vaisseaux. En dedans, on prend tout ce que l'on peut : grand oblique, petit oblique et transverse, au besoin, bord externe du droit ou gaine de ce muscle. Plutôt que par plans superposés qui se déchirent souvent, mieux vaut charger en masse tout ce qui résiste et le fixer par des crins perdus à l'arcade crurale, Je n'ai jamais eu à recourir aux procédés ingénieux d'autoplastie musculaire tel que celui qu'ont décrit Huet et Blondin avec le couturier.

Quand la hernie est irréductible, l'opération est plus grave et plus difficile, plus discutable par conséquent. Mais, dans ces volumineuses hernies, les anses ont tendance à s'agglutiner en masse (comme dans les grosses hernies ombilicales) et à déterminer des accidents d'engouement, sinon l'étranglement véritable. Mieux vaut opérer avant que les phénomènes d'occlusion ne se complètent, augmentant les difficultés opératoires chez un malade encore plus fragile parce qu'en état de stercorémie.

Rétention d'un bouton anastomotique pendant près de quatre ans sans manifestations cliniques et sans complications,

par M. **André Richard.**

J'ai recherché à la suite du rapport de Bazy sur l'observation d'Abel Pellé le dossier concernant une femme que j'ai l'occasion d'examiner assez fréquemment ces temps-ci : j'avais été obligé, à cause de l'aggravation très alarmante d'un ulcère de l'estomac au cours d'une grossesse, de pratiquer dans le même temps une césarienne et une gastro-entérostomie; une duodéno-jéjunostomie complémentaire ayant paru indispensable à la fin de l'intervention qu'il était urgent de terminer, j'ai utilisé un bouton de Jaboulay-Lumière qui n'a été expulsé qu'en décembre 1935, c'est-à-dire quatre ans moins deux mois après l'intervention. Voici, du reste, le détail de cette observation :

Mme D..., infirmière à l'hôpital Maritime de Berck, est soignée médicalement depuis deux années pour un syndrome ulcéreux de l'estomac. Elle commence au début de juillet 1931 une grossesse, et pendant les deux premiers mois présente une telle aggravation de son syndrome gastrique que le médecin songe à interrompre la grossesse.

Au cours du troisième mois, sous l'influence médicamenteuse et grâce à un régime très strict, les phénomènes s'amendent et l'état est assez satisfaisant jusqu'au sixième mois, soit janvier 1932 ; à ce moment, les troubles digestifs redeviennent très rapidement graves : vomissements pluri-quotidiens, extrêmement acides, amaigrissement très rapide de plusieurs kilos, au début de février l'état général devient si inquiétant qu'après quelques jours de repos complet avec sérum sous-cutané, transfusions, administration d'huile camphrée à haute dose, on décide d'intervenir à la fois pour mettre fin à la grossesse et pour permettre un transit gastro-intestinal qui est devenu à peu près impossible. La radioscopie montre une rigidité de la petite courbure, un passage très lent de la baryte avec dilatation des 2e et 3e portions du duodénum au-dessous du mésocôlon.

Le 9 février 1932, la grossesse datant d'un peu plus de sept mois, je pratique, sous rachianesthésie de 8 centigrammes de novocaïne à la 10e dorsale, une césarienne basse sur le segment inférieur. Extraction facile de l'enfant dont la tête se présente d'abord, on lui introduit le médius dans la bouche, l'index et l'annulaire entourant le cou pour exercer la traction, puis on termine la délivrance en enlevant d'un bloc placenta et membranes, fermeture de l'utérus par points séparés à la soie.

On explore alors l'estomac, on trouve un ulcère déprimé en cupule, à bords indurés à la jonction du tiers moyen et du tiers inférieur de la petite courbure, les 2e et 3e portions sous-mésocoliques du duodénum sont assez dilatées. Je fais une gastro-entérostomie transmésocolique au voisinage immédiat de la grande courbure du côté de l'estomac, de l'angle duodéno-jéjunal du côté du jéjunum, enfin je constate la nécessité, pour assurer une vidange du duodénum, de faire une anastomose complémentaire duodéno-jéjunale. Afin de limiter la durée de l'intervention et de ne pas dépasser le temps de l'anesthésie rachidienne, je fais cette duodéno-jéjunostomie au bouton de Jaboulay-Lumière, taille moyenne. Suture de la paroi en un plan aux crins doubles.

Suites opératoires excellentes. Très rapidement, la malade est alimentée aux liquides, puis normalement, en observant le régime alimentaire des ulcéreux. L'enfant, extrait vivant, succombe au bout de deux heures. Depuis cette époque, la malade a fait régulièrement son métier d'infirmière de nuit sans aucun trouble digestif.

A différentes reprises en 1933, 1934, 1935, la dernière fois en novembre 1935, la malade ne s'étant pas aperçue du rejet du bouton anastomotique, on pratique des radioscopies : le bouton est toujours vu à sa place. En septembre 1935, une nouvelle grossesse se manifeste, aucun trouble digestif ne l'accompagne.

Le 12 janvier 1936, on examine M[me] D... à nouveau, la radioscopie étant négative, on fait une radiographie qui montre d'une façon certaine que le bouton a disparu.

Je verse cette observation, non pour défendre l'emploi du bouton mais à titre purement documentaire. Je n'ai en effet utilisé que trois fois le bouton de Jaboulay, deux fois pour des urgences comme chirurgien de garde, et je me rappelle, sans que j'aie les documents sous la main, que pour une de ces interventions d'urgence, le malade sans aucun trouble présentait encore à la radiographie, deux mois après l'opération, l'image nette du bouton anastomotique. Une troisième fois je l'ai employé, vous l'avez entendu, sans aucun inconvénient, pour l'intervention que je viens de vous rapporter.

Loin de moi l'idée d'en tirer argument en faveur de ce procédé ; *à priori* ce corps étranger mis en place, surtout dans une bouche de gastro-entéro-rostomie dont on désire le fonctionnement facile, ne paraît pas logique ; je vous fais observer, d'ailleurs, que je ne l'ai pas employé pour une gastro-entérostomie, mais seulement pour une vidange duodéno-jéjunale qu'il était indispensable d'assurer.

Ce ne sont pas les considérations de mon ami Louis Bazy, à la suite de son rapport qu'il a fait de l'observation de mon élève et ami Abel Pellé, qui m'encourageront à me servir plus fréquemment du bouton de Jaboulay qui, dans mon observation, a été une simple commodité au cours d'une intervention complexe et difficile, sur une patiente dans un tel état général qu'un gain de quelques minutes ne paraissait pas négligeable.

M. **A. Gosset** : Je crois que l'emploi du bouton anastomotique devrait être beaucoup plus fréquent, non pas pour l'estomac où je ne l'emploie jamais, mais pour l'intestin grêle.

Je suis resté fidèle au bouton de Murphy que je trouve excellent.

J'ai eu occasion d'enlever une fois un bouton de Jaboulay qui avait été placé à Lyon, pour une gastro-entérostomie, quatre ans auparavant.

Pour les implantations du grêle sur le gros intestin après résection colique droite, j'emploie toujours le bouton. Pour le placer, il faut respecter les précautions qu'a données Murphy lui-même et on est vraiment surpris de la bénignité des suites opératoires.

M. **G. Lardennois** : Il y a bouton et bouton. Il y a façon et façon de placer un bouton anastomotique.

M. Richard nous a parlé du bouton de Jaboulay. Il faut, avec le bouton de Jaboulay, appuyer très fortement pour obtenir la nécrose des parties affrontées. Si cette nécrose n'est pas obtenue, le bouton de Jaboulay peut, en effet, rester bloqué.

M. **Desplas** : J'emploie le bouton de Jaboulay, tant en chirurgie gastrique qu'en chirurgie intestinale.

En chirurgie gastrique, le bouton de Jaboulay permet (quand on connaît les détails de la mise en place, délicate et précise) de réaliser une anastomose dans des cas où la suture n'est ni sûre, ni facile (néoplasmes orificiels étendus et adhérents) et où il est utile de réaliser une dérivation qui a l'avantage d'empêcher les malades de mourir de faim. Quand on est conduit à réaliser une gastro-entérostomie antérieure, la jéjuno-jéjunostomie complémentaire nécessaire est remarquablement facilitée par l'emploi du bouton.

Dans certains cas de sténose pylorique où la paroi gastrique musculaire est hyperthrophiée et épaisse, la pose du bouton est difficile et la coaptation demande une assez grande force.

Quand le bouton est mis en place correctement, il est tout à fait inutile de faire une suture séro-séreuse de sécurité.

Il faut noter que dans quelques cas le bouton n'est pas éliminé, soit qu'il reste en place, soit qu'il tombe dans la cavité gastrique. Dans le cas de bouton restant en place, lorsqu'il est procédé à son ablation on constate que la coaptation n'était pas parfaite et qu'un intertice de 2 à 3 millimètres existe entre les deux éléments mâle et femelle, interstice occupé par un anneau scléro-cicatriciel hyalin. J'ai observé un cas de sténose de la bouche à la suite de l'emploi du bouton de Jaboulay.

Certains estiment que les cas de boutons restants sont plus fréquents qu'autrefois. Il y a là peut-être un défaut de fabrication.

Un bouton de Jaboulay ne doit servir qu'une seule fois.

La mise en place du bouton est précise, délicate et comporte un tour de main qui ne s'improvise pas. Quand on a acquis cette technique, l'emploi du bouton rend des services très appréciables en chirurgie gastrique et en chirurgie intestinale où son emploi est beaucoup plus aisé.

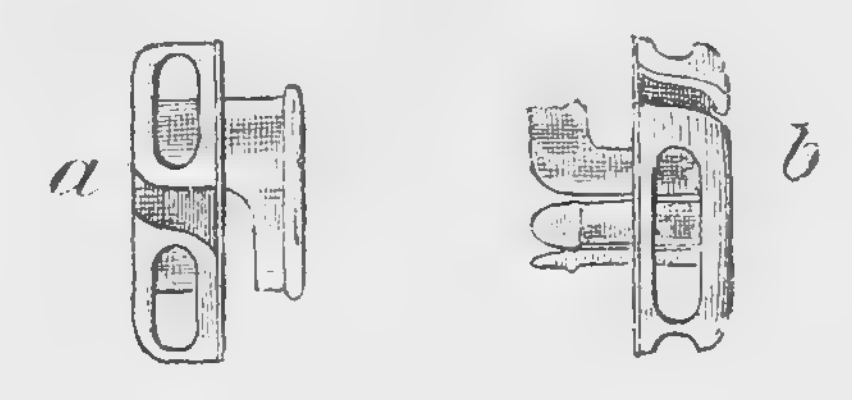
Sans vouloir réveiller la vieille querelle des « boutonnistes » et des « suturistes »; sans opposer les deux procédés l'un à l'autre, on doit conserver les deux méthodes qui correspondent à des cas différents, mais on peut noter que l'École parisienne a peut-être tort de ne pas employer plus souvent qu'elle ne le fait l'excellent bouton de Jaboulay.

M. **Moulonguet** : Je crois devoir signaler un accident mortel qui m'est arrivé après emploi du bouton de Jaboulay.

Il s'agissait d'une fistule duodénale, que je traitais d'urgence par une exclusion pylorique avec gastro-entérostomie. Je voulus employer pour faire vite un bouton anastomotique. La fente que je fis sur l'intestin pour introduire par le mouvement spiralé le bouton de Jaboulay était un peu

grande (ou bien elle s'était déchirée lors de l'introduction du bouton); bref, la muqueuse faisait un peu hernie. Je voulus resserrer l'orifice intestinal par une bourse autour du tube qui forme le canal du bouton. Or, vous savez que ce tube porte sur les deux pièces, mâle et femelle, une fente oblique, une encoche, qui se continue en spirale avec la fente du bourrelet par où l'on introduit le bouton. En plaçant l'autre pièce, introduite dans l'estomac, et qui est pourvue d'une encoche semblable, il s'est trouvé que les deux encoches étaient en regard et qu'ainsi le double manchon, formant le canal du bouton en place, manquait sur un tiers de sa circonférence. Mon fil en bourse placé sur la pièce intestinale s'est, petit à petit, introduit dans la fente et s'est mis en travers du canal anastomotique, formant tamis et obturant avec quelques parcelles alimentaires l'orifice gastro-intestinal.

Au bout de quelques jours, en effet, ma malade a fait des accidents



Bouton de Jaboulay.
a, Pièce femelle; et *b*, Pièce mâle du bouton dévissé.

de stase gastrique et elle est morte. J'ai vérifié à l'autopsie le mécanisme que j'ai exposé ci-dessus.

Il faut donc éviter que ne se mettent en regard l'une de l'autre les encoches des deux canaux des pièces mâle et femelle. Or, c'est assez difficile à éviter, parce qu'une fois les pièces introduites, on sent mal, à travers les tuniques viscérales, les repères de la surface des bourrelets qui peuvent servir de repère.

Évidemment, on ne doit pas avoir besoin de refixer le viscère sur chaque pièce, mais quand la fente a été faite trop grande ou quand elle s'est déchirée, on est bien obligé de faire cette bourse de sécurité.

Je n'ai pas trouvé signalé cet accident après emploi du bouton de Jaboulay (malgré les recherches que j'ai faites à ce sujet); c'est pourquoi j'ai cru devoir le dire à propos de la discussion qui vient d'avoir lieu.

M. **Richard** : Je remercie ceux qui ont pris la parole à propos de mon observation : M. le professeur Gosset verra dans les détails de cette observation que, comme lui, je pense que le bouton doit être employé pour l'intestin, non pour l'estomac.

A MM. Lardennois et Desplas, je répondrai que j'ai utilisé le bouton de Jaboulay — comme Pellé dans le rapport de Bazy — non par préférence, mais parce que je n'en avais pas d'autre à ma disposition. Je n'ai d'ailleurs pas fait, en accord avec eux, de surjet intestinal complémentaire.

Note sur l'abord postérieur de la rate. (A propos de la récente communication de M. Bachy),

par M. J. **Fiolle** (de Marseille), associé national.

A l'occasion de la belle communication de mon ami Bachy (séance du 11 décembre), je me permets d'attirer à nouveau l'attention sur le principe de l'*abord postérieur de la rate*, que j'ai proposé en 1917.

J'en ai donné ici même une première indication, dans un travail rapporté par M. Pierre Duval, le 7 février 1917. Mais c'est surtout dans la *Revue de Chirurgie* (les plaies de guerre de la rate, mai-juin 1917) que j'ai décrit en détail la technique, avec figures.

J'étudiais dans cet article la voie postérieure, soit pour aborder la rate seule, soit pour atteindre à la fois la rate et les organes voisins.

L'étude de l'*abord simultané de la rate et du rein gauche* a été reprise en 1932, sur mes indications, par mon élève Luccioni : « Etude des voies d'abord combinées dans les plaies et contusions de la rate et du rein gauche (*Archives des maladies des reins et des organes génito-urinaires*, 1933, n° 3).

Enfin, mon interne Léna, en juin dernier, a consacré sa thèse (Marseille) à ce même sujet.

Voici quelques extraits de ma description dans la *Revue de Chirurgie*, en 1917 :

« L'incision, partant de la ligne axillaire et suivant le rebord costal, se dirige en arrière, atteint l'extrémité antérieure de la 11e côte, longe son bord inférieur, puis celui de la 12e, et empiète légèrement sur la masse lombaire, etc. Si la 12e côte ne gène pas, il n'en est pas de même de la 11e, qui est parfois assez longue. Dans ce cas, inciser les muscles au ras de son bord inférieur, décoller et refouler en haut le cul-de-sac pleural et luxer en arrière l'extrémité de la côte ».

Plus loin :

« Cette incision peut devenir le *complément ou le prolongement utile d'une autre incision.* »

Les figures 7 et 8 de mon article en diront plus, d'ailleurs, que toute description.

L'incision de Bachy diffère par les caractères suivants de celle que j'avais proposée : elle est plus courbe; elle s'étend plus loin en avant; elle est un peu basse, et laisse à l'écart la 11e côte. Elle semble un peu plus mutilante, ce qui, avec les procédés de réparation actuels, n'est plus un bien grave inconvénient.

Par sa partie postérieure, la voie tracée par Bachy s'apparente étroitement, me semble-t-il, à celle que j'ai décrite, mais il y a ajouté, de façon très utile, un prolongement antérieur.

Il semble que les voies d'abord postérieures et postéro-latérales sur la rate retiennent de plus en plus l'attention des chirurgiens; elles ont fait

l'objet d'un excellent mémoire de Huard et Montagné, et de discussions à la Société de Chirurgie de Marseille.

Ces voies d'abord sont particulièrement intéressantes en cas de lésions associées de la rate et du rein gauche. Bachy, certainement, ignorait le travail de Luccioni, publié par une revue de spécialité urologique : il y a, en conséquence, grand intérêt à noter que les conclusions des deux auteurs sont concordantes.

Je suis personnellement heureux de voir confirmer une idée que M. Pierre Duval et moi avons présentée ici, il y a dix-huit ans.

RAPPORTS

Quatre observations de diverticule du duodénum,

par M. J. **Baranger** (du Mans).

Rapport de M. G. Lardennois.

M. Baranger, le distingué chirurgien du Mans, nous a fait part de quatre observations de diverticule duodénal. Il a réséqué ces diverticules. Ses opérés ont été débarrassés de leurs troubles.

La chance, qui sourit à ceux qui le méritent, a permis à M. Baranger de trouver facilement les diverticules qui lui avaient été signalés. De sorte que nous n'avons pas à discuter à son propos de la conduite à suivre en cas de diverticule difficilement accessible. Aucun des diverticules dont il nous parle n'était implanté sur la 2e portion, siège habituel. L'un était développé sur la 3e portion, les trois autres sur la 4e, à proximité de l'angle duodéno-jéjunal. C'étaient des diverticules complets à trois tuniques.

Selon moi, le premier cas, opéré en 1930, doit être mis à part, car, en plus du diverticule duodénal sur la 3e portion, M. Baranger a trouvé un ulcus duodénal juxtapylorique. En plus de la résection du diverticule, une gastro-entérostomie a été faite. Le malade est depuis bien portant. Nous pourrions discuter à perte de vue de l'importance pathologique respective de l'ulcus et du diverticule. Nous pourrions débattre longuement sur l'efficacité propre de la gastro-entérostomie et celle de la résection du diverticule dans cet heureux résultat thérapeutique.

Il ne me paraît guère possible de donner à une telle discussion une conclusion de certitude. Nous ne nous y engagerons pas.

Les trois autres malades dont nous parle M. Baranger furent opérés en 1931, 1933 et 1935 pour troubles dyspeptiques anciens compliqués, dans le dernier cas, d'hématémèse.

La simple résection des diverticules a donné à M. Baranger des succès complets dont nous devons le féliciter.

Si j'étais un rapporteur sévère, je ferais également des réserves au sujet

de la dernière observation : diverticule de la 4e portion, troubles digestifs, vomissements acides, une hématémèse. L'intervention est du 4 juin 1935. La communication de M. Baranger est d'octobre. Or, nous savons que ces dyspepsies à symptomatologie ulcéreuse peuvent spontanément présenter de longues accalmies. Restent deux observations précises de guérison longuement confirmée après résection du diverticule.

Ces observations de diverticules du duodénum ne constituent plus, à vrai dire, une rareté. Je viens d'en opérer trois dans la même semaine, l'un mis en évidence par M. Maingot, un autre par M. Lagarenne, un troisième par M. Piot. Le mérite en revient aux techniques sans cesse plus attentives et plus perfectionnées des radiologistes.

C'est donc au radiographe de M. Baranger, en même temps qu'à ce dernier, que je vous proposerai d'adresser nos compliments.

Volumineux corps étranger appendiculaire,

par le Dr général de brigade **Valdès** (de Manille) et MM. **Rondet** et **Belot**, médecins de la Marine française.

Rapport de M. Jean Berger.

Nous avons une intéressante observation de corps étranger appendiculaire dont vous lirez le détail dans nos Bulletins, ainsi qu'il a été rédigé par les auteurs.

Je vous signale que cette observation nous est communiquée par les deux distingués médecins de la Marine Rondet et Belot, et par le Dr Valdès. Celui-ci, Philippin, d'origine espagnole, a été professeur à la Faculté de Médecine de Manille, est venu en Europe offrir ses services au gouvernement français et fut affecté comme assistant, au service du professeur Cotte, de Lyon. A l'entrée des États-Unis dans la guerre, il fut affecté au service du médecin-colonel Keller, à Versailles. En juin 1918, il fut nommé chirurgien-chef de l'hôpital militaire d'Arc-en-Barrois, en Haute-Marne. Après l'armistice, il dirigea plusieurs missions américaines dans les États baltes et rentra malade aux Philippines.

Actuellement, chirurgien-chef de l'hôpital catholique de Manille, il a été nommé général de brigade commandant la milice philippine. Vous voyez qu'il s'agit d'une personnalité des plus intéressantes, de formation médicale française. Il est officier de la Légion d'honneur, et s'impose à notre reconnaissance par son dévouement et les services désintéressés qu'il a rendus à notre pays. L'observation que les auteurs nous communiquent, intéressante, comme vous le voyez, par leur personnalité, l'est également au point de vue scientifique.

Ce n'est pas que les corps étrangers appendiculaires soient bien rares. Les auteurs ont passé en revue toute la bibliographie de la question et mentionnent un article que j'ai fait paraître dans *La Presse Médicale*, en mai 1924. A cette époque, il avait pu être relevé 104 observations de corps

étrangers, abstraction faite des statistiques étudiées par Jalaguier et Le Guern. Cinq observations personnelles en faisaient partie. Les épingles ou aiguilles, les grains de plomb, les poils de brosse, les noyaux, les arêtes, les pépins, les morceaux d'émail, les cheveux, les clous, les morceaux de bois, graines, têtes d'épingles, balles de revolver, os, vis, agrafes, fer, bismuth, clous de girofle, feuilles, boutons, écale d'œuf, tampon de coton, grains de sable, clefs, ont pu être signalés parmi les corps étrangers de l'appendice, mais si l'observation qui nous est communiquée sort de l'ordinaire, c'est à cause de l'importance particulière du volume du corps étranger, de la longue durée de tolérance de l'organisme vis-à-vis de ce corps étranger de grandes dimensions qui a séjourné dans l'appendice, sans déterminer d'accident, selon toute vraisemblance, pendant huit mois. L'observation détaillée que vous pourrez lire dans nos Bulletins et qui présente un double intérêt anatomo-pathologique et clinique est très complète. Je vous demande de vous y reporter. Vous voudrez bien, je pense, remercier le Dr Valdès et MM. Rondet et Belot de leur intéressante observation qu'il nous est agréable de vous apporter aujourd'hui.

L... (Auguste), vingt-quatre ans, quartier-maître de manœuvre à bord du croiseur *Primauguet*, de bonne santé habituelle, à antécédents banaux (une blennorragie guérie sans séquelle objective d'avril à juillet 1932), se présente pour la première fois à la visite le 19 juin 1934. Il se plaint d'une sensation de « fatigue dans les reins », de gêne douloureuse intermittente au niveau de la ceinture, en arrière, alors qu'il se baisse, et principalement le soir quand il désarme l'active vedette dont il est « patron ». L'examen ne révèle aucun signe objectif nulle part; L... ne présente pas d'élévation thermique, son ancienne urétrite paraît dûment guérie. Un diagnostic d'infirmerie, « lumbago », est porté, et des frictions térébenthinées, des chauffages locaux, le repos dû à une brève exemption de service, l'excellent esprit de L..., améliorent ce vague syndrome douloureux.

Pour détendre le visage fermé de ce Breton préoccupé, qui à chaque examen évoque son ancienne blennorragie, nous terminons par une série d'injections de vaccin antigonococcique ; mais nous nous promettons lors du prochain mouillage favorable de revoir « cette colonne lombaire ».

L'occasion s'en présente en juillet 1934 à Shanghaï, et nous envoyons L... en consultation à l'Hôpital Sainte-Marie pour « examen radiologique de la colonne sacro-lombaire ». M. le Médecin-commandant de réserve des troupes coloniales Richet, chef du Laboratoire de radiologie de cet hôpital, nous donne l'intéressant compte rendu suivant :

Compte rendu radiologique :

Constatations. — Deux radiographies, une de face et une de profil, ne montrent sur la colonne sacro-lombaire, aucune anomalie radiologique.

Les apophyses transverses de la 5e lombaire sont un peu plus développées que normalement; — et, sur la radiographie de face, pourraient suggérer une sacralisation de la 5e lombaire. — Mais il ne s'agit que d'une apparence due à un artifice d'incidence des rayons : une troisième radiographie de face, prise sous une incidence différente, montre que les apophyses transverses de la 5e lombaires sont nettement séparées du sacrum.

Conclusion — Pas d'anomalie radiologique susceptible d'expliquer les douleurs sacro-lombaires accusées par le malade. Mais une *curiosité radiologique*, vraisemblablement sans relation avec les douleurs accusées par le malade.

Le film n° 1 montre, se projetant sur l'os iliaque droit, une opacité ovoïde, de la grosseur d'un œuf de pigeon, sans caractère pathognomonique permettant

de l'identifier. Le film n° 2, pris sous incidence différente, montre que l'opacité en question est mobile, et indépendante de l'os iliaque.

Des radiographies complémentaires, sous des incidences obliques, puis debout, puis dans le décubitus ventral, démontrent que l'opacité en question se trouve dans la partie antérieure de l'abdomen.

Des radiographies après repas opaque montrent que l'opacité en question est indépendante de l'intestin grêle et du gros intestin.

Ses relations possibles avec l'appendice n'ont pu être établies avec certitude; mais elles sont improbables.

Constatation secondaire : *forte ptose des côlons droits.*

Finalement, la petite tumeur opaque a pu être, par la palpation profonde, repérée sous la paroi abdominale, à l'orifice supérieur du canal inguinal.

Il s'agit d'une petite tumeur dure, ovoïde, de la grosseur d'un noyau de prune — très mobile —, facile à pêcher, avec le bout des doigts, derrière l'arcade crurale; elle peut être amenée immédiatement sous la peau, au niveau de l'anneau inguinal supérieur, et de là être facilement mobilisée de haut en bas le long de l'arcade crurale.

Hypothèses. — Ganglion calcifié ? Peu probable, à cause de ses contours réguliers. Petit kyste hydatique calcifié ??

Testicule complémentaire non descendu et calcifié ??? Hypothèse la plus probable.

Conclusion générale. — Pas d'anomalie radiologique sur la colonne lombo-sacrée.

Forte ptose des côlons droits.

Dans la fosse iliaque droite, une anomalie non identifiée avec certitude.

Ainsi, nous est signalée l'inexistence de lésions radiologiques sacro-lombaires, une forte ptose du côlon droit, et la présence d'une petite tumeur mobile de la fosse iliaque droite que nous n'avions pas perçue lors de nos précédents examens. Nous revoyons cliniquement et seuls notre malade, puis avec nos confrères de l'Hôpital Sainte-Marie; aucun diagnostic précis n'est fait, la brièveté du mouillage nous oblige à rester dans les hypothèses, car nous n'avons pas cru devoir, étant en campagne, et par sentiment personnel, prendre l'attitude agissante, tentante pour notre curiosité, « d'y aller voir ».

Quelques semaines plus tard, L..., maintenant bien portant, d'une inquiétude réduite et presque satisfaite quant « à son troisième testicule », d'un appétit et d'une activité parfaits, dépouillé de tout souci gastro-intestinal, est l'objet d'un nouvel examen de la part d'un de nos camarades d'un aviso rencontré; pas davantage de précision.

A Nagasaki, l'accueil si aimablement francophile de M. le Professeur de Clinique chirurgicale à la Faculté de Médecine, nous invite à lui présenter notre malade. Sur la vue du compte rendu radiologique, M. le professeur Koyano K. abandonne son diagnostic clinique de tumeur appendiculaire, pour adopter notre hypothèse d'une adénite chronique de la fosse iliaque droite; puis à la réflexion, après avoir discuté, radiogrammes en mains, avec son collègue radiologue, M. Koyano, avec une réserve qui découle surtout du manque d'examens complémentaires nécessaires, incline vers la supposition d'un calcul vésical; hypothèse que l'appareillage ne nous permet pas de vérifier.

Les approches de l'hiver nous ramènent à Hong-Kong; jusque-là, L... n'a plus fait parler de lui; il revient alors nous trouver le 12 novembre avec un état fébrile à 38°1, coïncidant avec d'autres états semblables fréquents à bord en ce moment, sans signes objectifs aux différents organes, que nous qualifions « état grippal » et que nous traitons classiquement. Après trois jours de repos, redevenu apyrétique, L... reprend son service. Mais le 17 novembre au soir, les fatigues du service d'embarcations en rade de Manille, nous le ramènent avec 37°8, quelques vagues coliques abdominales non localisées, de la diarrhée sans parasites intestinaux.

L'examen de l'abdomen est parfaitement négatif; le cæcum est un peu gargouillant, les divers points de projectioncutanée des viscères sont silencieux; la tuméfaction de la fosse iliaque droite est inchangée, nette de contours, mobile, indolore à la palpation; parfaite concordance de la température et du pouls : 37°4, 84; persistance de la diarrhée; absence de vomissements et de nausées; diète hydrique minimum; glace sur le ventre. Revu au milieu de la nuit, le malade dort.

Le 19 au matin, le pouls est à 88, la température à 38°4; les coliques sont réapparues, très douloureuses, généralisées à tout l'abdomen, et la glace est supprimée et remplacée par des compresses chaudes laudanisées. Au début de l'après-midi, pouls et température montent : 100, 39°1; le malade est alors envoyé à l'hôpital Saint-Joseph, de Manille avec le diagnostic : « en observation pour réaction abdominale basse, consécutive à un état grippal ».

A 20 heures, le pouls ayant atteint 110, le ventre présentant alors une défense nette allant de la fosse iliaque au flanc droit, le malade est opéré par M. le Dr Valdès. Anesthésie à l'éther, incision de Roux avec discission musculo-aponévrotique de Mac Burnay.

Dès l'ouverture du péritoine, issue de sérosité purulente; au milieu d'une réaction de péritonite plastique de formation récente, occupant la fosse iliaque droite, la recherche de l'appendice conduit sur une tuméfaction enrobée d'adhérences. Celle-ci occupe la partie basse de la fosse iliaque et a le volume approximatif d'une grosse mandarine; un pédicule droit et un méso lâche l'unissent au cæcum. Il s'agit d'une tumeur appendiculaire d'aspect extérieur inflammatoire, dont la paroi est fissurée à sa partie moyenne sur l'une de ses faces. Cette tuméfaction est extériorisée et l'intervention se termine par une appendicectomie sans enfouissement, avec drainage, drains et gaze roulés « en cigarettes ».

Suites opératoires immédiates banales; aux dernières nouvelles, cinq jours après l'entrée à l'hôpital, le malade va bien et le drainage est partiellement supprimé.

La pièce a été ouverte : elle contenait, dans une coque correspondant aux parois appendiculaires irrégulièrement épaissies, 1/2 à 1 centimètre en moyenne, une amande sèche, l'amande du « mendiant », noyau et enveloppe ligneuse comprise, qu'il a fallu elle-même ouvrir pour avoir le noyau. Ce corps étranger était libre d'adhérences dans la cavité appendiculaire; un examen microscopique des tissus est en cours.

Nous rapportons cette observation parce qu'elle paraît présenter un double intérêt anatomo-pathologique et clinique.

L'interrogatoire du malade n'a pu nous renseigner sur la date approximative de déglutition de l'amande; comme ce fruit n'est pas consommé en Extrême-Orient et qu'il n'est jamais entré dans la constitution des menus du « Primauguet », L... l'a vraisemblablement avalé au plus tard à son embarquement en France, tout au plus à bord du paquebot, soit en février 1934. Ainsi, ce corps étranger a été toléré au moins pendant huit mois et demi, d'abord par l'appendice, ensuite par le péritoine, avec des signes d'irritation abdominale, légers d'abord, qui ont abouti à la péritonite après diarrhée. Vraisemblablement, il s'est logé d'emblée dans l'appendice, sinon il aurait été évacué par les voies naturelles; cela suppose une lumière appendiculaire congénitalement très large ou au moins très lâche et très extensible, et un processus de pénétration exceptionnel. Il y a là un élément de rareté, résultant du volume de ce corps étranger, et de la tolérance assez longue de l'appendice, car, à notre connaissance, les corps étrangers appendiculaires de ce volume n'ont pas été signalés. L'examen anatomo-pathologique nous renseignera ultérieurement sur le comportement des tissus à l'égard de leur hôte, en nous disant s'ils ont présenté une simple réaction inflammatoire ou au contraire une évolution tumorale. Du fait de la légère opacité radiographique de la tuméfaction, un fruit tel

qu'une amande, même avec une coque ligneuse, étant perméable aux rayons, il est permis de penser que la baryte a pénétré l'ensemble entre contenant et contenu, et qu'alors ceux-ci étaient libres d'adhérences ; ce qui fut vérifié à l'ouverture de l'appendice. Nous regrettons de n'avoir pu nous rendre compte si une disposition, une malformation anatomique particulière intéressant le carrefour cæco-appendiculaire et les mésos, ait pu expliquer la pénétration du corps étranger dans l'appendice.

Au point de vue clinique, il nous paraît également intéressant d'avoir rapporté les différentes interprétations auxquelles ce cas a donné lieu. Les douleurs lombaires, l'antécédent blennorragique du sujet, l'absence de signes abdominaux fonctionnels ou objectifs n'avaient rien fait tout d'abord supposer du côté du ventre. Une trouvaille radiographique a attiré l'attention plusieurs semaines après le premier examen du côté de l'abdomen, et encore pour en écarter l'appendice. Pour notre part, étant donné leur caractère exceptionnel, nous ne nous sommes pas arrêtés à l'hypothèse d'un troisième testicule, ou d'un kyste hydatique dont nous n'imaginions d'ailleurs pas le siège. L'absence de signes urinaires, la mobilisation superficielle de la tumeur, son siège assez excentrique, ne nous ont pas fait retenir non plus la supposition d'un calcul vésical. Nous avons pensé tout simplement, ayant écarté avec la radiologie la participation appendiculaire, à un ganglion iliaque calcifié.

Et nous avons gardé ce jugement jusqu'au bout, car du fait de l'indolence, de la régularité dure et du volume invariable de la tuméfaction, nous avons, lors du processus aigu, tenu pour indépendants, cette dernière et l'épisode diarrhéique. Au moment de l'hospitalisation, sans y associer la petite tumeur abdominale, nous pensions à la possibilité d'une appendicite de forme diarrhéique.

Une fois de plus, ce cas d'appendicite d'ailleurs assez particulier, nous signale le caractère protéiforme, parfois bien embarrassant, de cette affection.

Luxation temporo-maxillaire habituelle. Méniscopexie. Guérison maintenue depuis trois ans,

par M. **X. J. Contiadès** (d'Athènes).

Rapport de M. G. Menegaux.

M. Contiadès a envoyé à notre Société une observation de luxation temporo-maxillaire habituelle. Elle m'a paru intéressante à vous rapporter, car la simple méniscopexie a donné une guérison complète qui se maintient depuis trois ans.

Voici tout d'abord l'observation de M. Contiadès, telle qu'il nous l'a communiquée :

Un homme de trente-cinq ans, ouvrier, vient nous trouver en juillet 1932, pour une luxation habituelle de l'articulation temporo-maxillaire gauche.

En 1930, le malade remarque que l'ouverture et la fermeture de la bouche s'accompagnent de claquements dans l'articulation temporo-maxillaire gauche, surtout au cours de la mastication.

La première luxation du maxillaire se produit en 1931. Elle est unilatérale gauche et nécessite une réduction par un médecin. Elle est suivie de récidives nombreuses et de plus en plus fréquentes qui finissent par se reproduire à l'occasion des causes les plus infimes, bâillement, cri, puis, simple parole.

Elles surviennent parfois au cours du sommeil. Cette répétition extrême des luxations finit par constituer une véritable infirmité, rendant pénible la parole et la mastication. Une ouverture de la bouche avec un écart de 1 centimètre entre les dents entraîne une luxation dont la réduction est en général assez aisée.

Une radiographie ne montre aucune lésion osseuse importante du condyle maxillaire.

Intervention le 3 août 1932.

Opérateur : X. J. Contiadès; Aide : J. Beauchef.

Anesthésie à l'éther par voie rectale.

L'articulation temporo-maxillaire gauche est découverte par l'incision en L de Huguier, la branche verticale de l'incision étant tracée 2 centimètres en avant du tragus, l'horizontale 1 cent. 5 sous le zygoma.

Le ligament latéral externe de l'articulation paraît peu développé. L'articulation est ouverte par une petite incision verticale.

Le ménisque est d'apparence normale, mais très mobile, libre en avant et en arrière. En repoussant le fibro-cartilage, on peut examiner la surface articulaire du condyle maxillaire, dépolie et irrégulière.

Le ménisque, légèrement basculé en dehors, est fixé par quelques points séparés de catgut chromé au recouvrement fibro-périostique de la face externe et du bord inférieur de l'apophyse zygomatique. Certains points prennent un peu d'aponévrose temporale ; les fibres du ligament latéral externe, très nettement insuffisant, sont également solidarisées à la face externe du ménisque.

On fait porter une fronde pendant quelques jours ; puis la mobilisation est commencée progressivement.

Le malade sort le 17 août 1932. La cicatrice est à peine visible.

Nous avons pu avoir des nouvelles du malade, à de multiples reprises, et pour la dernière fois le 13 novembre 1935. La luxation n'a jamais récidivé ; les mouvements d'ouverture et de fermeture sont indolores et sans claquements. L'écart maximum des dents atteint 4 centimètres.

Telle est l'observation de M. Contiadès ; elle me paraît digne de retenir votre attention à cause de la simplicité de l'acte opératoire exécuté, de la bonne qualité du résultat obtenu, et de la longueur du temps écoulé depuis l'intervention sans qu'aucune récidive ne se soit produite.

Le traitement de la luxation habituelle de la mâchoire n'est évidemment qu'un tout petit point de la thérapeutique chirurgicale, qui, *a priori*, ne paraît pas digne de bien longs développements. Cependant, la question n'a jamais été envisagée à cette tribune dans son ensemble ; dans les Bulletins des quinze dernières années, je n'ai trouvé que des relations d'observations isolées, vantant chacune un procédé particulier, et encore ne sont-elles pas nombreuses. Or, la luxation habituelle de la mâchoire peut avoir une certaine gravité ; au fur et à mesure que les récidives se produisent, celles-ci deviennent de plus en plus faciles ; la luxation se réalise alors à tout instant, à l'occasion de la mastication, de la phonation ; la maladie, bénigne en soi, est devenue une véritable infirmité, entravant la vie normale du sujet. Il est donc légitime de lui opposer une thérapeutique active.

Aussi m'a-t-il paru intéressant de reprendre avec vous quelques points de la question et, en particulier, de tenter un examen critique des innombrables procédés qui ont été tour à tour préconisés dans le traitement de cette curieuse affection.

La pathogénie de la luxation habituelle de la mâchoire a été et est

encore très discutée. Toutes les théories, capsulaires, musculaires ou osseuses, ont été invoquées suivant le hasard des constatations. Or, dans un cas déterminé, à la lésion initiale s'ajoutent des désordres anatomiques créés par les multiples récidives ; dans tous les cas, l'affection évolue vers le même type ; il y a toujours laxité capsulaire, hypotonie musculaire, aplatissement de la racine transverse du zygoma et enfin agrandissement de la cavité articulaire vers le versant antérieur de cette racine. Il est donc stérile de se demander lequel a commencé de l'os, des muscles ou des ligaments : ceci explique que les thérapeutiques à prétentions pathogéniques soient souvent inefficaces.

Il me semble beaucoup plus fructueux de déterminer la physiologie pathologique de l'affection ; celle-ci est simple et toujours identique à elle-même quelle que soit la pathogénie invoquée. Des constatations opératoires faites par Bérard et Dufourmentel et Darcissac, confirmées par les études anatomiques d'Olivier et Œconomos, il résulte que, dans la luxation habituelle de la mâchoire, *le ménisque reste solidaire du condyle maxillaire*, contrairement à ce que l'on observe dans les luxations irréductibles. Le condyle maxillaire est donc coiffé par le ménisque lorsqu'il franchit la racine transversale du zygoma ; l'ensemble est maintenu par la contraction des muscles élévateurs sur le versant antérieur du condyle temporal ; si ce versant est presque vertical et abrupt, la luxation est fixée et nécessite une manœuvre de réduction ; s'il est au contraire presque horizontal et en pente douce, la luxation est spontanément ou très facilement réductible.

Il s'ensuit immédiatement une directive thérapeutique du plus haut intérêt : pour obtenir la guérison, il suffit de s'opposer à l'excursion antérieure du bloc ménisque condyle auxiliaire.

Partant de cette idée, on déduit que certaines interventions proposées sont illogiques ou disproportionnées : la résection du condyle est trop mutilante ; la méniscectomie, réalisée en particulier par Gernez (une fois), par Combier et Murard (deux fois), ne peut pas agir par l'ablation simple du ménisque ; la preuve en est donnée par Combier et Murard qui, faisant ouvrir la bouche à leur deuxième opéré dès son réveil, ont obtenu la reproduction immédiate de la luxation. La méniscectomie n'a donc un résultat favorable que par la réaction fibreuse qui suit l'intervention et à la faveur d'un enraidissement léger de l'articulation. Elle est donc à rejeter.

Plus logiques sont les procédés qui visent à appliquer étroitement la mâchoire inférieure sur le plan temporal. Ce sont tout d'abord les injections d'alcool dans les muscles élévateurs du maxillaire, comme l'ont fait Robineau et Sicard. Ce sont ensuite les diverses variétés de capsulorraphies, soit la simple plicature, soit l'excision partielle suivie de suture, soit encore les plasties à l'aide d'un lambeau aponévrotique pédiculé (Rehn, Nieden). Ces interventions sont cependant à rejeter aussi, car, même soigneusement exécutées, elles exposent à un relâchement secondaire ; elles ne donnent donc pas une sécurité définitive : en fait, les récidives postopératoires ont été souvent signalées.

La méniscopexie, préconisée par Terrier, dès 1908, et utilisée à cette

époque par Dujarier dans 2 cas, est, au contraire, tout à fait logique. Encore convient-il de la bien exécuter. Pour cela, il faut ouvrir la capsule et suturer le bord externe du ménisque au périoste de la face externe de la racine longitudinale du zigoma, à points séparés, et au fil non résorbable. On reconstituera, par dessus, le ligament latéral externe. Point n'est besoin d'utiliser la technique un peu compliquée de Della Vedova (première manière) où on fixe le ménisque à une bandelette aponévrotique temporale. La méniscopexie est susceptible de donner une guérison de bonne qualité ; l'observation de M. Contiadès en est une preuve, puisqu'elle se maintient depuis trois ans. Je n'oserais cependant pas recommander dans tous les cas cette intervention, car le relâchement du ménisque suturé est toujours possible.

Les techniques qui sont idéalement les plus satisfaisantes sont celles qui réalisent une butée préarticulière. Parmi celle-ci, il nous faut mettre à part l'opération de Konjetzny (réalisée aussi par Moczar) où le butoir est fait par le ménisque lui-même qu'on retourne et qu'on fixe en avant du condyle maxilliaire ; c'est une intervention complexe, combinant la méniscectomie à la butée et qui n'a aucun avantage sur les procédés que nous allons maintenant exposer.

Le butoir préarticulaire, pour être et demeurer efficace, doit être osseux. Les uns, comme Lindeman (1925), l'ont réalisé en dédoublant simplement le zygoma ; d'autres, comme Mayer (1927), en sectionnant celui-ci à ses deux extrémités et en disposant verticalement le petit fragment ainsi libéré. D'autres, enfin, ont prélevé le greffon libre sur le tibia et ont placé celui-ci soit directement devant l'articulation (Mauclaire, *in* thèse de Gonthard), soit dans une fente du zygoma (Elbim, Della Vedova, deuxième manière). La technique de ce dernier auteur (1935) a aussi la prétention d'augmenter la saillie du condyle temporal; elle est plus délicate que celle d'Elbim (1934) qui a l'incontestable mérite d'une extrême simplicité.

Quoi qu'il en soit, le chirurgien a le choix parmi ces diverses opérations; elles sont toutes curatrices, si elles sont exécutées avec précision et soin.

Je m'excuse de m'être laissé ainsi entraîner assez loin de l'observation de M. Contiadès; celle-ci nous prouve que parfois le méniscopexie est capable de guérir définitivement la luxation habituelle de la mâchoire. Je vous propose de le remercier de nous l'avoir communiquée et de la publier dans nos Bulletins.

BIBLIOGRAPHIE

Gernez : *Bull. et Mém. de la Soc. Nat. de Chir.*, 1922, p. 1478.
Combier et Murard : *Bull. et Mém. de la Soc. Nat. de Chir.*, 1923, p. 691.
Combier et Murard : *Bull. et Mém. de la Soc. Nat. de Chir.*, séance du 16 novembre 1927.
Gonthard : *Thèse de Paris*, 1927.
Friez : *Thèse de Paris*, 1933.
Baumgartner et Elbim : *Bull. et Mém de la Soc. Nat. de Chir*, séance du 11 avril 1934.
Elbim ; *Thèse de Paris*, 1935.
Franceschelli : *Ortopedia e Traumatologia*, mai-juin 1935, p. 167.

COMMUNICATIONS

A propos de l'amputation dans la gangrène sénile,

par M. G. **Métivet.**

Pour préciser à quel niveau doit porter l'amputation, dans les cas de gangrène sénile, on a tout d'abord attaché une grande importance à la recherche de l'état de la *circulation cutanée.* Moschowicz a imaginé son épreuve qui garde toujours toute sa valeur.

Actuellement, l'exploration de l'état de la *circulation artérielle du membre* fournit de très utiles renseignements. Par l'oscillométrie d'une part, par l'artériographie d'autre part, on s'efforce de préciser l'état des gros troncs artériels et l'importance des anastomoses qui permettent le rétablissement de la circulation. J'ai peu de choses à dire de la première méthode : la valeur des indications qu'elle donne est très relative et la formule de Jeanneney est trop shématique ; je l'ai vue, d'autre part, entraîner une grave poussée infectieuse au niveau d'un orteil gangrené et légèrement infecté. Je n'ai aucune expérience de la seconde méthode, dont beaucoup disent tant de bien et dont certains pensent un peu de mal.

*
* *

Le but de cette communication est de montrer l'intérêt que peut présenter une exploration très ordinairement négligée : celle de *l'état des muscles.*

*
* *

Je vous résume tout d'abord une observation que j'ai déjà portée à cette tribune.

Il y a bientôt quinze ans, j'étais appelé auprès d'une dame octogénaire qui présentait des accidents de gangrène sénile limitée à un orteil. Elle accusait des douleurs intolérables. Je pratiquai une amputation de cuisse qui entraîna la cessation immédiate des douleurs et donna à mon opérée une calme survie de près d'un an. A l'examen de la pièce, je fus moins impressionné par l'état des artères que par la constatation d'une nécrobiose du soléaire, intéressant tout le muscle ; et sans aucune altération macroscopique des autres muscles de la jambe.

Plus tard, une conversation avec Leibocivi me fortifia dans cette opinion : que *l'importance des douleurs était bien moins due à des lésions sympathiques périartérielles que liée à l'extension du processus de nécrobiose et, tout particulièrement, de nécrobiose musculaire.* Et depuis cette époque, dans les cas assez peu nombreux de gangrène sénile que j'ai traités, je me suis efforcé d'apprécier cliniquement la valeur des muscles de la jambe.

Les masses musculaires en voie de nécrobiose, sont toujours spontanément très douloureuses, et l'exploration de ces masses par la palpation exagère ces douleurs. Leur consistance est ferme, nettement plus ferme que celle des masses musculaires voisines. Au début, leur contraction volontaire est encore possible, mais cette contraction est lente et de faible amplitude; rapidement, elle cesse tout à fait. Parfois, l'aspect de ces masses musculaires immobiles contraste avec celui des masses voisines parcourues par de rapides mouvements fibrillaires. Enfin, la percussion de ces masses musculaires entraîne, dans quelques cas, l'apparition au point percuté, d'un nœud de contraction ne se propageant pas dans le muscle.

Voici un vieillard de l'hospice d'Ivry, cardiaque et athéromateux, qui accuse subitement une douleur vive dans une jambe et présente, au niveau de la jambe et du pied, des signes prémonitoires de gangrène. Le chirurgien de garde fait explorer la fémorale superficielle : on la trouve thrombosée dans sa partie inférieure et une courte portion de l'artère est réséquée. Les douleurs diminuent légèrement d'intensité, mais les masses musculaires de la jambe présentent les caractères indiqués plus haut, caractères traduisant la mort des muscles. Je pratique une désarticulation du genou sans poser une seule ligature. A l'examen de la pièce, les jumeaux sont bien vivants, se contractant vivement à la percussion ou sous la pince. Tous les autres muscles de la jambe sont morts.

Peut-on faire mieux pour apprécier l'état des muscles?

Une femme de quatre-vingt-deux ans, est soignée dans le service de mon collègue, le Dr Boulin, pour « artérite des membres inférieurs accompagnée de violentes douleurs dans la jambe gauche ». La contraction volontaire des muscles des orteils est à peine ébauchée.

La palpation des muscles du mollet montre que ceux-ci, dans leur moitié inférieure, sont fermes et très douloureux au palper; dans leur moitié supérieure, nettement plus souples et à peine douloureux.

Le 29 novembre et les jours suivants, M. Lefebvre, interne de M. Boulin, pratique un examen faradique des muscles au moyen du chariot de Du Bois-Reymond. Voici le résultat de cet examen : « 1° L'excitabilité des muscles du membre inférieur droit, du quadriceps crural et des jumeaux du membre inférieur gauche est normale. 2° Les autres muscles de la jambe sont aussi excitables; mais la contraction liminaire nécessite un engainement plus important des deux bobines du chariot; cette différence est surtout nette pour le jambier postérieur (différence d'engainement de 4 centimètres). Il semble, en outre, que la contraction musculaire se produise avec une certaine lenteur. »

Le 10 décembre, on essaie de pratiquer une sympathicectomie de la fémorale à la base du triangle de Scarpa. Cette tentative se termine par une section de l'artère et de sa gaine entre deux ligatures.

Dans les jours suivants, se produit une légère atténuation de l'acuité des douleurs. De nouveaux examens électriques montrent : « une excitabilité normale des muscles de la cuisse et de la jambe gauches. Les muscles de la plante du pied n'ont pu être explorés. Le pédieux est devenu inexcitable, malgré l'engainement complet des bobines. »

L'état général s'aggrave. Le taux de la glycémie augmente et je me décide à pratiquer une amputation. En raison des résultats fournis par ces examens électriques, je pratique une amputation circulaire de jambe au tiers moyen. Les artères saignent.

L'examen de la pièce montre que la vitalité des muscles est très faible. Ils se contractent mal sous la pression de la pince et, pour plusieurs d'entre eux, la

contraction reste limitée au point traumatisé et ne se propage pas dans toute l'étendue du muscle.

Dans les jours suivants, se produit une nécrobiose des muscles sectionnés. L'état général s'altère et la malade finit par succomber.

Sans doute aurais-je dû attacher moins d'importance aux résultats de ces examens électriques, et, sur le seul examen clinique, pratiquer une amputation de cuisse ou une désarticulation du genou.

Mais il y a certainement mieux à faire dans l'exploration électrique des muscles. Il est vraisemblable que des recherches entreprises dans un service pourvu d'un chronaximètre, pourraient donner d'utiles renseignements.

*
* *

En résumé, je pense que la seule exploration clinique des masses musculaires permet, dans la règle, de répondre d'une façon précise à cette double question : Quand doit-on amputer? Où doit-on amputer?

1° Si le malade ne souffre pas ou souffre peu ; si les douleurs sont localisées au pied ou aux orteils : rien ne presse. On peut recourir au traitement médical, complété ou non par des interventions dirigées sur le sympathique.

2° Si le malade souffre et souffre beaucoup ; si les douleurs siègent au niveau de la jambe : on doit craindre l'extension du processus de nécrobiose aux muscles de la jambe. L'exploration clinique des masses musculaires transformera cette crainte en certitude. Et l'on devra, sans attendre, pratiquer une amputation de cuisse ou une désarticulation du genou.

M. Arrou : A propos de la communication de notre excellent ami Métivet je ne dirai qu'un mot : Où faut-il amputer? Je crois que cela dépend avant tout du malade, de son état. Or il s'agit souvent d'un vieillard qui a souffert, qui ne dort plus; sa langue est sèche, bref c'est un vilain cas.

Une amputation de cuisse chez un tel malade? Je ne la ferai pas, car cela touchera assez sérieusement, très sérieusement même, ce demi-moribond. Dans ce cas il y a une autre opération à faire : c'est la désarticulation du genou, opération qui demande une minute et demie environ, qui n'exige guère qu'une ligature de précaution, un fil médian, peut-être, qui mettra face à face les deux lambeaux. Puis quelques semaines après on fera, si nécessaire, l'amputation de cuisse. Mais peut-être n'y sera-t-on pas obligé. Il m'est arrivé en effet dans 2 cas de faire une désarticulation provisoire, pensant la compléter ultérieurement par l'amputation de cuisse. Or celle-ci ne fut pas nécessaire; car à la suite de la désarticulation les deux lambeaux s'étaient parfaitement réunis tout seuls.

Je crois donc, en terminant, que si l'on a affaire à un sujet un peu branlant, il faut se contenter de désarticuler le genou, quitte à compléter quelques semaines après par l'amputation qui souvent n'est pas nécessaire.

Un dernier mot, mes malades ne marchaient pas sur l'appui terminal, mais avec appui sur la cuisse et sur l'ischion, car il est bien évident que les condyles restent dans le vide, en bâton de cloche.

État du canal de Wirsung dans les pancréatites,

par M. P. Moulonguet.

Après les recherches sur les pancréatites qui nous ont été présentées l'an dernier, les constatations radiologiques que j'ai faites vous paraîtront sans doute bien modestes. Elles plaident cependant assez éloquemment en faveur de la théorie canaliculaire de la pancréatite aiguë.

Vous voyez sur ce cliché d'angio-cholédocographie après injection de



Angio-cholédocographie montrant l'extrémité distale du canal de Wirsung très dilatée.

lipiodol que *le canal de Wirsung est dilaté à son abouchement dans la papille* (qui est ici fort nette) et que, sans doute à cause de cette dilatation, il est injecté à contre-courant par le lipiodol. Sur un second cliché, pris un mois plus tard, la même dilatation du Wirsung terminal subsiste et, même, le lipiodol dessine un canal étroit et mince, presque dans le prolongement du segment élargi, canal qui ne paraît pas pouvoir être autre que le segment distal du Wirsung.

La malade, sur laquelle ces deux clichés ont été obtenus à un mois d'intervalle, avait été opérée par l'interne de M. Gernez, Dulot. Nous avions trouvé — intervenant avec le diagnostic de cholécystite — des taches de bougie sur l'épiploon sans lésions pancréatiques importantes. Ainsi s'expliquaient les douleurs très vives, l'inquiétude frappante de la patiente, que nous avions gardée quelques jours en observation dans le service avant de nous décider à opérer. Cette *pancréatite subaiguë*, traitée par la cholé-

cystostomie, guérit très bien et, fait remarquable souvent signalé, la malade fut soulagée de ses horribles douleurs dès qu'elle fut réveillée de son anesthésie.

Mes clichés d'angio-cholédocographie n'imposent-ils pas comme pathogénie de ce cas particulier de pancréatite un reflux de la bile ou du suc duodénal dans le Wirsung dilaté? Il faut adjoindre aux constatations radiologiques deux faits : l'affection avait débuté brusquement peu après le repas du soir, *en pleine digestion*; l'ensemencement de la bile vésiculaire donna naissance à de *nombreuses colonies de colibacilles.*

J'ai montré mes clichés à Brocq; il m'a signalé avec son amabilité ordinaire quelques indications bibliographiques. Je n'ai su trouver qu'une constatation comparable à la mienne, elle appartient à M. Leriche (*Bull. et Mém. de la Soc. nat. de Chir.*, 1930, p. 1316). L'observation est celle d'un syndrome abdominal brusque, très douloureux et qui fut traité par cholédocotomie parce que le cholédoque était dilaté mais non lithiasique. L'angio-cholédocographie au lipiodol montre le Wirsung bien injecté, un peu dilaté (moins que celui que je vous montre), et M. Leriche se demande si cet état du Wirsung n'est pas à l'origine des crises douloureuses, peut-être pancréatiques, présentées par son patient. Comme pour ma malade, en tout cas, l'opération de drainage biliaire entraîne la guérison.

Tous les pancréatites ne s'accompagnent pas de dilatation du canal de Wirsung; j'ai 3 autres cas d'angio-cholédocographie lipiodolée après opération pour pancréatite (une aiguë, deux chroniques avec ictère) et dans aucune des trois le Wirsung n'est visible. Par contre, je l'ai vu une fois, non dilaté, mais bien injecté, chez un malade opéré pour un ictère chronique, qui ne paraissait pas être d'origine pancréatique.

A condition de faire l'injection lipiodolée à jeun et sans pression excessive, je ne crois pas que cette manœuvre soit dangereuse. Je n'ai jamais eu le moindre accident et je fais faire une angio-cholédocographie à tous les malades que j'opère sur les voies biliaires, Cette exploration apporte des renseignements indispensables pour la pratique; il est possible qu'elle nous donne, par surcroît, des notions nouvelles sur l'anatomie pathologique et la pathologie des affections biliaires et pancréatiques.

Thyroïdectomie totale pour insuffisance cardiaque chez des malades à corps thyroïde normal : une contre-indication opératoire,

par MM. **H. Welti**, **J. Facquet**, **L. Barraya** et **R. Leven**.

La thyroïdectomie, préconisée dans le traitement de l'insuffisance cardiaque chez des malades à corps thyroïde normal, suscite à l'heure actuelle un grand intérêt. Le principe de la méthode peut être exprimé très simplement : diminuer les combustions de l'organisme pour soulager le travail du cœur. Certes, la thyroïdectomie, dans ces circonstances, ne

modifie en rien la lésion anatomique, cause de l'insuffisance cardiaque, et les résultats ne sauraient être comparés à ceux de la thyroïdectomie pour asystolie basedowienne qui fait précisément disparaître cette cause. Mais l'intervention, chez les malades à corps normal, place le cœur dans des conditions plus favorables au point de vue fonctionnel, et des résultats encourageants ont été obtenus.

Nous avons rapporté à cette tribune, en collaboration avec le Dr Lian, les améliorations constatées dans trois observations personnelles. Mais, ainsi que nous l'indiquions dans notre précédente communication, il importe de ne s'engager qu'avec prudence dans cette voie nouvelle. L'observation suivante en est une preuve [1].

OBSERVATION. — Mlle Claire Ga..., âgée de vingt ans, est adressée au Dr Welti pour cardiopathie rhumatismale avec asystolie.

Histoire de la maladie : En 1922, à l'âge de sept ans, crise de rhumatisme articulaire aigu. Le Dr Vaquez trouve une lésion cardiaque. A partir de cette époque, et jusqu'en 1929, plusieurs crises rhumatismales. Forte crise à l'âge de douze ans. Dernière crise à quatorze ans. Au cours de cette crise, qui dure six mois, les genoux et les articulations tibio-tarsiennes sont pris, puis les coudes et les poignets. Température : 40° au moment des poussées articulaires. Traitement : salycilate de soude. A la suite, les troubles cardiaques s'aggravent.

24 janvier 1931 : orthodiagramme : cœur très augmenté de volume. Diamètre longitudinal : 16,4. Diamètre transversal : 15,3. Un traitement par hémato-éthyroïdine procure une amélioration passagère.

2 octobre 1932 (Dr Leven) : asystolie avec gros foie descendant à l'ombilic. Tachyarythmie : maladie mitrale. Aucun œdème des membres inférieurs. Vomissements incoercibles. Le 3 octobre, à 2 heures du matin, terrible douleur précordiale qui dure deux heures et qui nécessite une piqûre de morphine. Le 6 octobre, anurie avec ballonnement abdominal. Température : 38°5. Un peu d'urine le lendemain. Le 9 octobre, sous l'influence de digitale, amélioration. Cœur plus régulier. Température normale. Traitement : salycilate.

En décembre 1932 : nouvelle crise d'asystolie avec poussée féflrile. Au cours de cette crise : 1° embolie pulmonaire avec crachats hémoptoïques et foyers pulmonaires ; 2° embolie rénale, douleur vive avec hématurie. Le Dr L. Ramond est appelé en consultation. Les semaines suivantes, foie énorme qui diminue peu à peu.

En 1933 : pas de grande crise cardiaque. A certains moments, poussées fébriles à 38° qui coïncident quelquefois avec des angines ou des grippes. Les amygdales sont cryptiques et la malade est obligée d'enlever chaque matin un enduit grisâtre avec un tampon d'ouate. On se propose d'extirper les amygdales, mais le Dr Laurens, qui a examiné à plusieurs reprises la malade, n'est pas partisan de l'opération en raison de l'état du cœur.

20 mars 1933 : orthocardiogramme : cœur volumineux ; diamètre longitudinal : 16 centimètres ; diamètre transversal : 15,9.

En janvier 1934 : malaises intenses avec sensation de vertiges : la malade se rend brusquement compte qu'elle ne voit plus clair de l'œil droit : embolie ou spasme.

En même temps, poussée fébrile légère. Acécholine. Retour de la vision après dix jours, mais, dans la suite, fatigue de l'œil à la lecture.

En juin 1934 : vaccinothérapie qui améliore l'état de la gorge.

En janvier 1935 : épisode fébrile considéré comme grippe à la suite d'une angine pseudo-phlegmoneuse. La température oscille aux alentours de 38°, 38°5. Aucune modification du cœur. Foie très légèrement augmenté de volume. A la

1. Cette observation sera étudiée dans la thèse de notre élève le Dr Barraya.

suite, la malade ne quitte plus son lit : asthénie très importante surajoutée aux troubles cardiaques. Sur le tracé de température de mars et avril, à cinq reprises, poussées thermiques à 38°, 38°5.

En mai 1935 : la malade est adressée au Dr Welti, à l'hôpital américain, en vue d'une thyroïdectomie totale. Elle est présentée au chirurgien comme asystolie consécutive à une endocardite rhumatismale. L'intervention est envisagée, car la dernière crise de rhumatisme date de 1929, et ainsi la maladie, cause de l'insuffisance cardiaque, semble éteinte. D'autre part, si l'asystolie a résisté à tous les traitements médicaux depuis deux ans, il n'y a pas eu de crise grave de défaillance cardiaque, et la lésion semble stabilisée. L'existence de légères poussées thermiques n'est pas signalée; celles-ci ne trouvent-elles pas leur explication dans l'évolution de l'amygdalite? Grâce à une mise en observation de plusieurs jours, il est possible d'éviter une regrettable erreur.

Examen le 2 mai : jeune fille très amaigrie; poids : 36 kilogrammes. Facies mitral. Battements des jugulaires. Cœur : pointe dans le 6e espace sous le mamelon. Les battements soulèvent la paroi thoracique. La matité cardiaque très élargie déborde à droite le sternum.

Arythmie et, à l'auscultation, souffle systolique de la pointe en jet de vapeur irradiant vers l'aisselle. Tension artérielle ; 10-7. Poumon : submatité à la base droite. Absence d'ascite. Le foie déborde de deux travers de doigt le rebord costal. Un peu d'œdème malléolaire. Urines : pas d'albumine.

Orthocardiogramme (Dr Chéron), 3 mai 1935 : image cardio-aortique très augmentée de volume et assez déformée. Les déformations du cœur sont caractéristiques de maladie mitrale. Le bord droit dépasse largement l'ombre de la colonne et, si la crosse aortique est régulièrement arrondie, elle est très saillante à gauche; le bord du ventricule gauche atteint presque la paroi thoracique externe. La pointe est abaissée et se projette un peu au-dessus du diaphragme gauche, à moins de 15 millimètres de la paroi thoracique externe. En oblique antérieure droite, le diamètre de l'aorte ascendante paraît normal. Les mensurations du cœur en position frontale donnent : diamètre transversal : 13 cent. 4; diamètre longitudinal : 15 cent. 5. Ces deux diamètres sont donc très supérieurs à la normale, mais le cœur serait un peu moins volumineux qu'aux examens de 1931 et 1933.

4 mai : MB + 38 p. 100.

Electrocardiogramme : arythmie complète. Accident T négatif en dérivation 2. Légère dénivellation de ST au-dessous de la ligne iso-électrique en D 2 et D 3.

Le 4 mai : dans l'après-midi, subitement la main droite devient glacée; à la suite, douleurs vives irradiées le long des doigts vers le dos de la main.

Le 5 mai : l'avant-bras et la main droite restent plus froids et plus pâles qu'à gauche. Le pouls n'est pas perçu à la radiale. Il est perçu au tiers supérieur de l'humérale. Examen oscillométrique : à l'avant-bras droit, aucune oscillation. Tension artérielle (du côté opposé) : 10-6. Conclusion : embolie artérielle dont le siège est à l'humérale droite, à la jonction de son tiers supérieur et de son tiers moyen. Température : 38°5.

Les jours suivants, état stationnaire, puis la température descend progressivement, pour redevenir normale. Par ailleurs, le 8 mai, les pulsations sont à nouveau perçues à l'avant-bras.

Cet accident embolique, avec poussée fébrile, montre que l'asystolie est vraisemblablement en rapport avec une endocardite infectieuse subaiguë. La thyroïdectomie totale est donc formellement contre-indiquée. La malade a placé tout son espoir dans cette intervention et nous n'osons lui faire part d'emblée de notre décision.

Le 9 mai : pendant toute la journée, elle est très gaie, heureuse de la rétrocession des accidents des jours précédents, mais, à 7 heures du soir, après avoir dîné avec appétit, elle s'affaisse brusquement, et meurt quelques heures plus tard des conséquences d'une embolie cérébrale.

La thyroïdectomie totale, si elle avait été exécutée, aurait été non seulement inutile, mais encore susceptible de déclencher l'embolie mortelle, et cependant, l'intervention semblait pouvoir être proposée.

Les indications de la thyroïdectomie totale pour asystolie non basedowienne sont difficiles à préciser. A notre avis, les cas les plus favorables se rencontrent chez les malades dont les troubles cardiaques font penser à ceux observés chez les goitreux et qui cependant n'ont pas de goitre. En d'autres termes, les cœurs de goitre sans goitre sont une indication de choix. Des malades de cet ordre nous étaient présentés autrefois, mais lorsqu'à la palpation du cou leur corps thyroïde ne semblait pas augmenté de volume, nous hésitions à les opérer. Aujourd'hui, nos hésitations ont disparu. En effet, quelquefois, un goitre profond non palpable est découvert, et une thyroïdectomie subtotale donnera un excellent résultat. Et si véritablement le corps thyroïde est normal, l'opération n'en est pas moins logique, car une thyroïdectomie totale sera souvent suivie dans ces cas d'une évolution particulièrement favorable. L'insuffisance cardiaque des cardiopathies rhumatismales semble constituer également une excellente indication pour la thyroïdectomie totale. Les défaillances cardiaques en rapport avec des lésions du myocarde, lorsqu'elles s'accompagnent d'une hypertension artérielle relativement peu importante, ont de même été parfois sensiblement améliorées. Mais avant de formuler des indications précises, un plus grand recul dans l'observation des insuffisants cardiaques thyroïdectomisés est nécessaire.

Si les indications sont encore à l'étude, nous pouvions envisager, par contre, dès maintenant un certain nombre de *contre-indications* à la thyroïdectomie totale. Ces contre-indications semblaient devoir être éliminées dans notre observation. Elles sont groupées dans les trois catégories suivantes :

1° *Les insuffisances cardiaques secondaires à des affections nettement évolutives ou sournoisement évolutives ou éteintes depuis trop peu de temps.* Ainsi, la syphilis de l'aorte ou du myocarde d'apparition récente contre-indique l'opération et les affections cardiaques syphilitiques sont une mauvaise indication. Après thyroïdectomie, la maladie causale continue son évolution et le résultat est rapidement compromis. De même les insuffisances cardiaques consécutives à une hypertension maligne avec néphrosclérose et sclérose artérielle généralisée, en général rapidement évolutive, constituent une contre-indication formelle. L'insuffisance rénale contre-indique l'intervention, et l'insuffisance cardiaque des néphrites subaiguës et chroniques n'est pas justiciable de la thyroïdectomie totale. Il ne faut pas opérer les malades ayant souffert récemment d'un infarctus du myocarde. Dans ces différentes alternatives la maladie qui est la cause de l'insuffisance cardiaque n'est pas stabilisée et la thyroïdectomie totale est inutile, voire dangereuse. La contre-indication est également formelle en cas de rhumatisme cardiaque évolutif. A ce point de vue, une grande prudence s'imposait dans notre observation : la malade avait vingt ans, et chez les jeunes, les récidives du rhumatisme sont toujours à craindre. Mais

depuis six ans il était éteint et ainsi l'intervention avait été proposée.

2° *Les insuffisances cardiaques trop graves.* Les modifications favorables qui surviennent après thyroïdectomie totale ne seraient en effet pas suffisantes pour obtenir un résultat durable dans les cas très avancés. Ainsi, lorsque l'asystolie persiste ou s'aggrave, malgré le repos au lit et la médication tonicardiaque, la thyroïdectomie totale est peu susceptible de donner un résultat satisfaisant. *A fortiori* l'anarsaque cardiaque irréductible avec œdèmes importants et épanchements séreux, la grande cachexie cardiaque sont des contre-indications. Pour que la thyroïdectomie ait quelques chances de succès, il est nécessaire que l'asystolie qu'elle vise à guérir soit nettement améliorée par le repos, les tonicardiaques. L'intervention ne sera d'ailleurs proposée que lorsque ces thérapeutiques sont cependant insuffisantes pour assurer un résultat durable.

Notre malade était un cas limite. Mais elle n'avait pas d'œdèmes et depuis deux ans elle n'avait présenté aucune crise grave d'insuffisance cardiaque. Elle était jeune, ce qui permettait d'escompter une réaction favorable de son myocarde. Enfin, souffrante depuis des années, elle était décidée à tout faire pour guérir, et la certitude d'une collaboration effective de sa part devait contribuer à élargir les limites des indications opératoires.

3° *Le métabolisme basal ne doit pas être abaissé.* Le but de la thyroïdectomie est de diminuer les combustions de l'organisme et par suite ses besoins circulatoires afin que le cœur incapable de subvenir aux besoins d'une circulation normale se trouve à nouveau à la hauteur de sa tâche. Si le métabolisme basal était abaissé avant l'intervention, la thyroïdectomie ne serait pas suivie des modifications désirables. Le métabolisme basal dans notre observation était de + 38 p. 100; et il semblait logique d'envisager la thyroïdectomie d'autant qu'un traitement par l'hémato-éthyroïdine avait donné quelques années auparavant une amélioration temporaire.

En réalité les contre-indications précédentes pouvaient être éliminées, mais l'insuffisance cardiaque reconnaissait une cause particulière, à savoir une *endocardite infectieuse subaiguë*, greffée sur l'endocardite rhumatismale, et le but de notre communication est d'attirer l'attention sur ces endocardites infectieuses, plus spécialement sur leurs formes subaiguës qui sont une contre-indication formelle à la thyroïdectomie.

Les endocardites infectieuses se présentent sous des aspects divers, et les formes les plus difficiles à reconnaître sont précisément, comme dans notre observation, celles qui sont proposées à tort au chirurgien. Les endocardites infectieuses aiguës, les endocardites ulcéro-végétantes, ne se compliquent guère d'insuffisance cardiaque : les accidents septicémiques sont au premier plan et l'inutilité d'une intervention n'échappe pas. Pour les endocardites type Osler, la méprise est déjà plus facile. Des formes cardiaques en ont été décrites, et les manifestations infectieuses peuvent être relativement discrètes. Les endocardites subaiguës type Vaquez, Lutembacher posent le problème difficile. Ici les accidents infectieux sont peu

importants, et les hémocultures sont toujours négatives. Les malades sont essentiellement des asystoliques, et des asystoliques dont l'insuffisance cardiaque n'est pas améliorée d'une manière durable par les traitements médicaux. La thyroïdectomie, chez eux, sera donc facilement envisagée.

Deux éléments permettaient toutefois de suspecter, dans notre observation, une endocardite infectieuse : 1° Des poussées fébriles inexpliquées. La lecture des feuilles de température révélait de légers crochets thermiques à 38°, 38°5 attribués à tort à des infections amygdaliennes; 2° Des accidents emboliques. Nous notons une embolie pulmonaire, et plusieurs embolies de la grande circulation, une embolie rénale, une embolie oculaire, une embolie humérale, et peut-être au moment d'une crise douloureuse précordiale, un accident du même ordre au niveau de la circulation coronarienne. Ces poussées fébriles et ces embolies sont des éléments précieux pour le diagnostic : ils doivent faire penser à une endocardite infectieuse.

L'observation que nous rapportons montre d'une manière plus générale combien il importe d'être prudent avant de proposer une thyroïdectomie totale chez un asystolique à corps thyroïde normal. Chaque cas pose un problème particulier. Des examens répétés et une observation assez prolongée permettent d'éviter les incidents regrettables et les interventions inutiles.

Résultat, treize ans après, d'une greffe ostéo-périostée pour cavité ostéomyélitique de l'extrémité supérieure du tibia,

par M. P. **Moiroud** (Marseille), associé national.

M. Albert Mouchet voulait bien nous rapporter sur ce sujet, un travail, à la *Société de Chirurgie* (séance du 27 mai 1923, p. 627).

Nous avons eu l'occasion de revoir tout récemment un de ces malades, âgé, en 1922, de dix-huit ans; il fut opéré en août 1922, par apposition sur les deux faces de la cavité soigneusement désinfectée au préalable, de deux greffons ostéo-périostés, larges de 2 centimètres, longs de 8 à 9 centimètres, pris sur le tibia opposé. L'un des greffons, taillé trop épais, s'élimina partiellement au sixième mois, l'autre fut parfaitement toléré. Des radiographies successives d'avril 1923 à novembre 1924, montrent qu'il n'a pas cessé de s'étaler en largeur et de devenir plus opaque.

Nous reproduisons une première radiographie, faite en novembre 1924, au vingt-sixième mois; le greffon représente bien une lame osseuse qui s'est incorporée au tibia et dont les éléments, tel un tuteur interne, contribuent à renforcer la solidité de cet os. Il persiste cependant une petite cavité dont le fond est parfaitement épidermisé.

Nous avons revu ce malade en décembre 1935, treize ans après l'intervention première. Depuis cette époque, l'adolescent est devenu un homme




Fig. 2. — Décembre 1935.
Le greffon treize ans après l'opération.



Fig. 1. — Novembre 1924.
Le greffon au début de la troisième année.

qui se livre à de durs travaux. Il n'a jamais présenté ni douleurs ni phénomènes inflammatoires. Les constatations radiographiques sont pleines d'intérêt; elles montrent que le greffon s'est profondément modifié, comme s'il avait subi une perte de substance portant surtout sur sa partie centrale; il est moins opaque et présente des taches claires; on le dirait soumis aux effets d'une lente et progressive résorption. Au niveau de l'ancienne cavité, la transparence de l'os est plus accentuée; la cicatrice indurée adhère fortement au squelette.

Ainsi, M. Mouchet avait raison de dire que j'escomptais trop l'utilité de cette greffe; j'écrivais cependant « la greffe ostéo-périostée visant moins à la disparition complète d'une cavité qu'au renforcement de ses parois par une doublure d'os néoformé, est un procédé qui satisfait l'esprit ».

Il était bon de préciser qu'à lointaine échéance les greffes ostéo-périostées n'ont pas sur les autres techniques (bien aléatoires elles aussi), de comblement des cavités d'ostéomyélite, d'évidente supériorité.

PRÉSENTATION D'INSTRUMENT

Appareil de visée pour enclouage du col du fémur,

par M. **Paul Mathieu**.

Je vous présente l'appareil de visée construit sur mes indications par M. Gentile, en vue de l'enclouage ou du forage exact du col fémoral.

Voici les principes qui m'ont guidé dans la construction de cet appareil en ce qui concerne l'enclouage des fractures cervicales par le clou de Smith Pétersen.

1° La fracture est d'abord réduite, sur une table orthopédique quelconque, le centre de la tête est repéré sur la peau. Un contrôle radiologique de la réduction a lieu par cliché de face et de profil. Une organisation radiologique simple dans la salle d'opération permet de prendre les clichés et de les fixer avec rapidité. L'appareil Simplex de la maison Massiot, construit aussi sur mes indications, donne le maximum de satisfaction à cet égard.

2° La fracture étant considérée comme bien réduite, on découvre par l'incision habituelle la surface sous-trochantérienne de l'extrémité supérieure de la diaphyse fémorale et le point classique depuis Pierre Delbet pour l'introduction d'un élément d'ostéosynthèse dans l'axe du col est déterminé. Appelons-le le point O.

3° L'appareil de visée que j'ai fait construire est constitué par un tube guide destiné à contenir successivement une pointe repère, puis le clou de

Smith Petersen. Ce tube déplaçable sur une tige métallique, qui sera enclouée dans le grand trochanter, tourne sur deux secteurs gradués, l'un horizontal (sens de l'inclinaison du col), l'autre vertical (sens de la déclinaison du col), et il tourne comme un rayon de cercle autour du point O. L'appareil est réglé pour que ce point soit le centre de rotation du tube guide (fig. 1).

4° Il est facile de se rendre compte du fonctionnement de l'appareil de visée. Le chirurgien commence par donner au tube une direction approxi-




Fig. 1. — Appareil de visée pour déterminer l'axe du col (P. Mathieu).

mative vers le centre de la tête, en s'aidant du repère marqué sur la peau pour l'inclinaison et de l'angle sur l'horizontale du col, d'après la radio de profil, après réduction pour la déclinaison.

Cette direction première est approximative. Une radio de face et de profil, indique la direction précise de la pointe repère, et si celle-ci est mal placée rien n'est plus facile de corriger cette direction, soit en la déplaçant perpendiculairement au clou de fixation, soit en modifiant convenablement les angles d'inclinaison et de déclinaison, d'après mesures simples sur le dernier cliché radiographique.

Il ne reste plus qu'à introduire le clou de longueur adéquate dans le tube guide.

Cette longueur précise du clou est très utile à connaître car il ne faut pas dépasser la surface articulaire de la tête. Un petit parallélogramme

déformable fixé sur la tige repère de longueur fixe, en contact par sa pointe terminale avec le point O permet ce calcul de longueur du clou, automatiquement (fig. 2).

On termine par enclouage et impaction.

On peut vérifier en terminant la position du clou, par cliché de face et de profil.

J'ai opéré *successivement* sans emploi d'autre technique d'ostéosynthèse, 11 fractures cervicales du col fémoral par clou de Smith Pétersen. La technique précédente a été suivie dans les premiers cas avec toutes les petites difficultés qu'entraîna l'emploi d'une méthode que l'on veut mettre

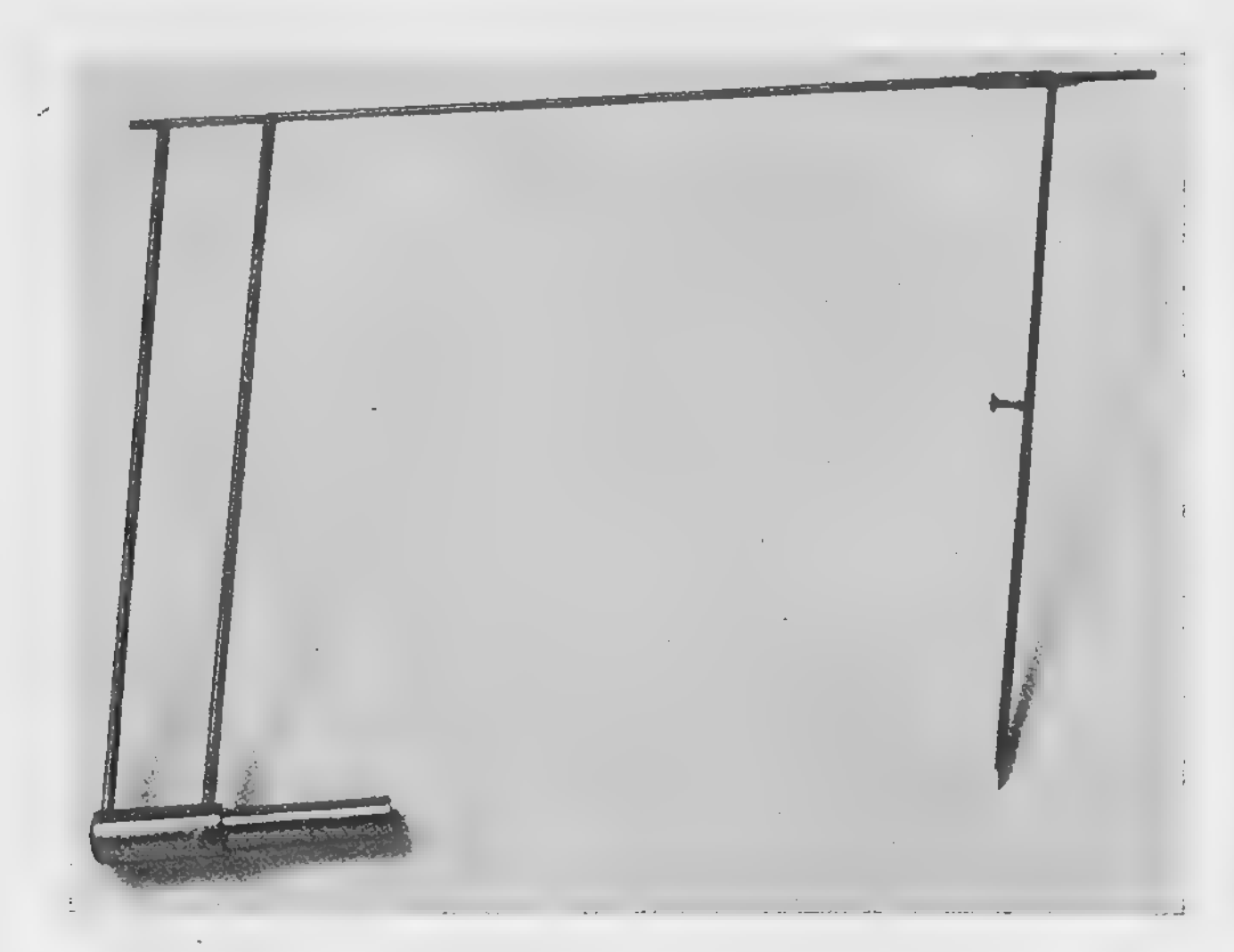


Fig. 2. — Le parallélogramme déformable
pour mesurer la longueur de l'axe du col jusqu'au centre de la tête (P. Mathieu).

au point. La durée totale (réduction comprise) de l'opération s'est réduite à une heure ou une heure un quart. Cette durée est surtout prolongée par les opérations photographiques nécessitées par les radios de face et de profil. Elle se réduira encore.

Sur les 11 opérées, 8 sont consolidées et marchent. Des 3 dernières 2 sont en bonne voie, 1 est très récente, mais donne lieu à tout espoir.

La précision de l'ostéosynthèse du col n'a pas besoin d'être défendue. Elle ne deviendra pratique qu'avec la simplification des opérations qui la permettent. Or, le contrôle radiologique est, à mon avis, toujours indispensable. On peut le simplifier par l'usage d'un appareil de visée très simple.

Je vous ferai remarquer que l'appareil que je vous présente n'exige aucune incision spéciale au niveau de la tête, donc aucune manœuvre intra-articulaire qu'il n'est pas solidaire de la table orthopédique, qu'il n'exige pas l'emploi d'un clou perforé, qu'en principe, outre l'indispen-

sable radio de contrôle après réduction il n'exige qu'une série de radiographies face et profil pour rectifier la première visée provisoire.

Je me propose de détailler dans des publications ultérieures non seulement la technique que je vous ai schématisée aujourd'hui pour la réduction des fractures du col, mais encore les résultats qu'elle permet d'obtenir.

Le Secrétaire général rappelle aux auteurs qui envoient des travaux à l'Académie de Chirurgie, en vue de rapports, que ces travaux doivent être adressés directement au Secrétariat général, 12, rue de Seine, car c'est là qu'ils sont soumis au Comité de lecture préalablement à toute désignation de rapporteur.

Le Secrétaire annuel : M. P. MOURE.

Paris. — A. MARETHEUX et L. PACTAT, imp., 1, rue Cassette.

MÉMOIRES
DE
L'ACADÉMIE DE CHIRURGIE

Séance du 22 Janvier 1936.

Présidence de M. Pierre FREDET, *président.*

PROCÈS-VERBAL

La rédaction du procès-verbal de la dernière séance est mise aux voix et adoptée.

CORRESPONDANCE

La correspondance comprend :

1° Les journaux et publications périodiques de la semaine.

2° Des lettres de MM. CHEVASSU, OUDARD, WOLFROMM, WELTI s'excusant de ne pouvoir assister à la séance.

3° Un travail de M. Pierre LAFARGUE (Bordeaux), intitulé : *Infarctus segmentaire du grêle guéri par injection d'adrénaline.*

M. R. GRÉGOIRE, rapporteur.

RAPPORTS

1° *Infarctus intestinal*,

par MM. **Paul Padovani** et **R. Cattau**.

2° *Infarctus segmentaire du grêle guéri par injection d'adrénaline*,

par M. **Pierre Lafargue**, chirurgien des Hôpitaux de Bordeaux.

3° *Infarctus du grêle guéri par médication antichoc*,

par M. **André Dufour**.

Rapport de M. Raymond Grégoire.

La première de ces observations est une histoire si extraordinaire que je me demande si l'on pourrait en trouver une autre comparable.

Permettez-moi, tout d'abord, de remarquer que l'étude plus approfondie que chacun fit de l'infarctus intestinal, en éclaircissant les idées, a précisé aussi la terminologie. L'expression d'infarctus du mésentère a disparu. L'infiltration du mésentère, tout le monde l'a compris, n'est qu'une conséquence de l'infarctus de l'intestin. A côté des infarctus intestinaux par lésion vasculaire, s'affirme de plus en plus une autre variété, les infarctus, sans lésion apparente des vaisseaux, par choc d'intolérance du système nerveux végétatif. Ces derniers font partie d'un trouble très général qui peut atteindre à peu près tous les viscères isolément et même simultanément.

L'exemple que nous envoient MM. Padovani et Cattau rentre dans cette variété. Mais cette histoire est si compliquée et les dangers dont a triomphé leur malade sont si grands qu'on pourrait intituler cette observation : drame en trois actes : infarctus intestinal d'abord, ensuite invagination intestinale avec élimination de 20 centimètres de grêle, enfin occlusion par sténose cicatricielle de l'iléon. Malgré cette succession d'accidents redoutables, la malade guérit.

Le début eut lieu le 28 septembre 1935 brusquement à 21 heures. La malade, âgée de cinquante ans, fut prise d'une crise abdominale d'une telle violence qu'elle hurlait de douleur. Cependant, l'abdomen était souple dans toute son étendue, non ballonné, uniformément sensible sans qu'on puisse déceler aucun point douloureux. Le pouls marquait 75, la température 37°9. Le lendemain matin, la situation semblait nettement améliorée; la malade avait dormi, les

douleurs avaient disparu, mais à 18 heures tous les accidents reprirent, peut-être plus accentués encore. Le ventre se ballonne légèrement, la douleur se localise dans la région sous-ombilicale où l'on perçoit une certaine tuméfaction profonde. Le pouls monte à 120. La tension artérielle tombe à 11-7. Les traits se tirent. Si la douleur avait été épigastrique, on n'aurait pas hésité à porter le diagnostic de pancréatite hémorragique.

Devant ces signes, on décide d'intervenir d'urgence, sans diagnostic précis. Il est 20 heures, il y a exactement vingt-trois heures que s'est produit le début des accidents.

On opère sous anesthésie générale au balsoforme. L'incision médiane sous-ombilicale laisse sortir une grande quantité de liquide séro-hématique. Aussitôt on découvre une anse grêle, noire sur 75 centimètres environ. Le maximum des lésions siège à la partie moyenne de l'anse. Les extrémités sont de teinte moins sombre; les lésions se terminent brusquement en amont et en aval. Le mésentère présente l'aspect habituel de l'infarctus sur une hauteur de 3 à 4 centimètres seulement. Les vaisseaux battent normalement. L'anse infarcie est régulièrement distendue; il n'existe aucun obstacle sur son trajet et comme les vaisseaux mésentériques battent, on fait le diagnostic d'infarctus sans oblitération vasculaire.

Dans ces conditions, on pratique aussitôt une injection d'adréphédrine et on inonde de sérum chaud l'anse infarcie. Rapidement, celle-ci se modifie. Ses extrémités deviennent rouges, sans toutefois reprendre encore leur teinte normale. La partie moyenne reste plus foncée et conserve des plaques noirâtres persistantes. Puis les vaisseaux se mettent à battre jusqu'au voisinage immédiat de l'intestin, dans les trois quarts de la longueur de l'anse malade. Ce n'est que par une palpation attentive qu'on parvient à sentir quelques battements dans la partie moyenne.

L'anse intestinale est rentrée dans le ventre. Un tube de Faucher est introduit par l'anus pour assurer l'évacuation d'une grande quantité de sang qui remplit le côlon.

Deux fois, dans la nuit, on injecte sous la peau 1 milligramme d'adrénaline et 1 litre de sérum isotonique.

Le lendemain matin, les douleurs ont diminué, la température est à 39°2, le pouls à 110. Le ventre est souple. Dans la journée, on injecte encore 3 milligrammes d'adrénaline.

Peu à peu, l'état général s'améliore, puis tout rentre dans l'ordre. La malade paraît hors de danger.

MM. Padovani et Cattau, en présence de cet infarctus du grêle sans lésion apparente des vaisseaux mésentériques, ont pensé qu'il était sage de ne pas pousser plus loin leur intervention. Sur la foi d'autres observations apportées ces temps derniers à cette tribune, ils ont, disent-ils, « employé le traitement adrénalinique préconisé par M. Grégoire ». J'ai proposé un traitement antichoc, mais pas spécialement adrénalinique. Je suis certain que l'anesthésie générale produit le même résultat, puisqu'il est à peu près impossible de produire expérimentalement un choc anaphylactique sur un animal endormi. Ne vous ai je pas, du reste, apporté au moins un exemple où l'anesthésie au Schleich a suffi pour faire cesser les accidents (séance du 28 novembre 1934, p. 1259) ? Je pense que toute médication antichoc et hypertensive peut et doit être mise en action aussi bien que l'adrénaline. Quoi qu'il en soit, ce résultat heureux vient s'ajouter à ceux que je vous ai apportés, à ceux aussi qu'a obtenus notre collègue Lardennois.

Tout paraissait fini quand, huit jours plus tard, commença le second acte. Dans la nuit du 8 au 9 octobre, la malade subit à nouveau une crise douloureuse abdominale violente accompagnée d'accélération du pouls à 110. Pensant qu'il s'agissait d'une nouvelle poussée d'infarctus, on a recours à une piqûre d'adréphédrine. Dans la matinée du 9, les douleurs disparaissent progressivement. Le 11 octobre, tout est rentré dans l'ordre. Une selle spontanée se produit dans laquelle on a la surprise de découvrir un segment d'intestin grêle sphacélé d'une longueur de 20 centimètres environ et accompagné d'une bande de méso de 2 centimètres de hauteur.

Dès lors, l'état s'améliore de jour en jour. La malade se lève le 17 octobre.

Ainsi donc, après avoir fait un infarctus, cette femme fait maintenant une invagination intestinale avec élimination spontanée de l'intestin sphacélé. On pourrait se demander si MM. Padovani et Cattau n'ont pas été le jouet d'une illusion et confondu une invagination avec un infarctus. Mais les auteurs ont prévu cette critique et la réfute ainsi : « La longueur de l'anse infarcie, l'intensité maxima des lésions à la partie moyenne de l'anse, l'absence absolue de tout sillon à la surface de l'intestin, l'intégrité du mésentère nous ont conduit à éliminer d'une manière formelle le diagnostic d'invagination. A n'en pas douter, nous nous sommes trouvés à l'origine en présence d'un infarctus intestinal sans lésion vasculaire apparente... »

N'y aurait-il pas, du reste, une certaine relation entre l'infarctus et l'invagination. Les résultats obtenus expérimentalement par MM. Ameline et Lefebvre (Congrès de Chirurgie, 1935) permettent de le penser. L'anse parésiée par l'infarctus devient une zone inerte dans laquelle s'engage, s'invagine l'anse sus-jacente poussée par l'onde péristaltique.

La malade guérie s'apprêtait à retourner dans son pays quand, le 27 octobre, commence le dernier acte de ce drame.

Une crise douloureuse abdominale, accompagnée de quelques nausées, se produit. L'abdomen n'est pas ballonné, mais il existe une zone douloureuse périombilicale où l'on perçoit un certain empâtement profond.

Le 29 octobre, les accidents s'aggravent. Du ballonnement apparaît et l'on discerne des ondulations péristaltiques, puis bientôt un syndrome de Kœrnig typique s'établit. La radiographie confirme le diagnostic d'occlusion portant sur le grêle.

Une nouvelle laparotomie permet de constater un rétrécissement en sablier au niveau même où avait existé l'infarctus. Une simple pression au niveau de la zone d'anastomose spontanée suffit pour fissurer la région cicatricielle.

On pratique alors une résection de 15 centimètres avec anastomose termino-terminale au bouton de Murphy. La malade guérit définitivement.

Ainsi se termine heureusement cette surprenante histoire. Certains esprits ingénus ne manqueraient pas d'admirer le bon tempérament de cette malade qui put surmonter tant d'obstacles. J'y vois surtout, pour ma part, le signe de l'adresse et de la prudence de chirurgiens excellents.

La deuxième de ces observations appartient à M. Lafargue, de Bordeaux.

Mme L..., vingt-six ans, se lève en pleine santé, absorbe de fort bon appétit un bol de café au lait quand, à 9 heures, au moment où elle s'apprête à aller se

promener, elle est prise d'une douleur abdominale brutale. La douleur, à type de colique, siège dans le bas-ventre et les flancs; elle est si vive que Mme L... s'étend sur son lit toute habillée, son chapeau sur la tête. Par deux fois, elle croit avoir besoin d'aller à la selle ; elle n'a qu'un résultat presque nul : matières dures sans trace de sang.

Son entourage lui fait absorber des infusions qui provoquent des nausées mais ne sont pas suivies de vomissement.

Les douleurs se cantonnent petit à petit dans la région ombilicale et la région épigastrique; elles sont toujours à type de colique, toujours aussi violentes, à tel point qu'à midi le médecin est appelé. Celui-ci (Dr Eslradère) constate à 14 heures une sensibilité diffuse de tout l'abdomen avec maximum au niveau de la fosse iliaque droite. Température : 37°2. Pouls à 100. Il pense à une crise d'appendicite ; cependant, les signes ne sont pas assez nets pour en affirmer le diagnostic. Il prescrit la diète absolue et l'application d'une vessie de glace sur l'abdomen.

La malade revue à 17 heures présente toujours le même tableau : douleur très vive arrachant des plaintes montrant l'inefficacité de la glace, sensibilité du ventre sans contracture. Pas de vomissements, pas de gaz par l'anus. Température : 37°2. Pouls à 100.

Nouvelle visite à 22 heures pour constater une situation sans changement, sauf le pouls qui est passé de 100 à 52 pulsations.

Je suis appelé en consultation à 23 heures.

La malade, au facies un peu angoissé mais nullement péritonéal, est agitée, volubile, se plaignant à tout instant. Elle s'agite et se retourne dans son lit comme ne le ferait pas un sujet atteint de péritonite. Le pouls bat effectivement à 52 pulsations par minute.

Le ventre est sensible, sans ballonnement, sans contracture. On peut déprimer la paroi sans difficultés dans tous les points, sauf au niveau de la fosse iliaque droite, où chaque tentative de palpation un peu appuyée révèle une défense de la paroi, légère mais nette.

Le toucher vaginal et le toucher rectal n'apportent aucun renseignement nouveau.

A noter dans les antécédents de la malade une péritonite à l'âge de dix ans qui se serait fistulisée; on constate la trace de cet épisode pathologique sous la forme d'une cicatrice ombiliquée située au niveau de la fosse iliaque gauche.

Le diagnostic d'appendicite est porté mais sans conviction aucune en raison de l'absence de contracture, du caractère des douleurs, de l'inefficacité de la glace, du pouls à 52, de la température à 37°2. C'est un diagnostic « de routine » basé simplement sur le point douloureux de la fosse iliaque droite.

On envisage la possibilité d'un ulcère perforé, d'une pancréatite hémorragique pour les éliminer. Et je ne pense pas à l'infarctus de l'intestin.

Opération à 24 heures. Anesthésie à l'éther. Incision de la fosse iliaque droite donnant issue à un liquide séreux légèrement hématique. L'appendice est sain : appendicectomie.

Alors commence la recherche du segment intestinal, cause de cet épanchement, dont le caractère hématique va s'accentuer au cours de nos investigations.

Tout d'abord, le bas-ventre est exploré en raison du passé péritonéal de la malade. On note simplement quelques brides sans valeur unissant les annexes entre elles. En ce point aucune anse n'est étranglée ou comprimée.

C'est en explorant la région ombilicale que l'on découvre enfin une anse grêle infarcie sur 0 cm. 15. Elle est de teinte *rouge foncée, tirant sur le noir, sans contraction.* La limite inférieure de l'infarcissement est nette, représentée par un trait grisâtre oblique par rapport à l'axe de l'intestin, gagnant davantage sur le bord libre que sur le bord mésentérique.

En amont, la limite supérieure est au contraire imprécise, et c'est par un

changement graduel de teinte que l'on passe de la zone infarcie en territoire sain.

Le mésentère participe aussi à l'infarcissement ; mais au lieu de présenter le type classique « en coin », « en triangle », c'est un infarcissement « en bande », large de 0 cm. 04 environ, parallèle à la lésion intestinale et de même longueur qu'elle. Les limites de cet infarcissement mésentérique sont nettes vers la racine du mésentère qui n'est nullement épaissie, dont les veines ne sont pas trombosées et les *artères battent faiblement*.

En raison de l'état suspect de l'intestin, infarci surtout dans sa portion distale, nous pensons d'emblée à la résection intestinale qui se présente dans de bonnes conditions (bon état général de la malade, portion à réséquer peu étendue). Un doute naît dans notre esprit en voyant la teinte de l'intestin s'éclaircir légèrement dans sa portion proximale, la moins atteinte. Par contre, la portion inférieure reste sans changement. En raison de cette faible amélioration spontanée, nous nous décidons pour l'extériorisation.

La malade est ramenée dans son lit; mais rétrospectivement plusieurs détails s'imposent à notre esprit : 1° le jeune âge de la malade ; 2° l'absence de toute lésion des artères et veines intestinales ; 3° l'aspect différent de l'infarcissement intestinal à ses deux extrémités; 4° l'infarcissement mésentérique « en bande » sur une faible hauteur, parallèlement à l'intestin. Ces constatations si différentes de celles de l'infarctus classique nous font envisager la possibilité d'une cause nerveuse, anaphylactique et nous prescrivons une injection intra-musculaire d'adrénaline à 1/1.000.

Avant de la pratiquer, le pansement a été défait et la couleur de l'intestin vérifiée par trois personnes. Il n'y a aucun changement dans l'aspect constaté un quart d'heure plus tôt.

Trois minutes après l'injection, l'intestin extériorisé change de couleur; de violet noir, il devient plus clair. Deux minutes de plus, il devient rose vif sur la plus grande partie de son étendue. Seule la partie inférieure, celle qui est légèrement grisâtre, ne revient pas franchement.

Le résultat est obtenu en dix minutes au maximum ; à partir de ce moment l'intestin ne change plus, et c'est en vain qu'une nouvelle injection est pratiquée une heure plus tard. Elle n'aura comme effet qu'une légère poussée d'œdème pulmonaire dont nous trouverons la signature le lendemain dans le crachoir, sous forme de crachats spumeux « rose saumon », expulsés au cours de quintes de toux.

Au bout de vingt-quatre heures, l'intestin est normal comme coloration ; il existe simplement un peu d'œdème dans la zone qui fut grisâtre.

Le troisième jour, l'intestin n'inspire plus aucune inquiétude ; aussi est-il rentré dans l'abdomen au contact d'un drain.

Tout n'est pas fini : le quatrième jour apparaît une crise d'arythmie impressionnante (un faux-pas toutes les trois pulsations) qui nous inquiète pendant quarante-huit heures. La famille de la malade nous raconte alors qu'elle est sujette à ces troubles arythmiques pour lesquels un spécialiste consulté n'a décelé aucune lésion organique et a dit de n'en pas tenir compte. Pour notre part, nous constatons l'échec total de la digitaline, alors que quelques centigrammes de Gardénal régularisent le rythme cardiaque.

Par la suite, nous avons pu constater à maintes reprises que toute émotion, toute douleur, étaient génératrices de faux-pas cardiaques que seul un petit traitement barbiturique annihilait.

En cours de convalescence, nous avons pris la pression sanguine de Mme L... : elle est de 15.10.2. Nous avons aussi étudié son R. O. C. La compression des globules oculaires abaisse le nombre des pulsations de 108 à 92 à la minute, en même temps que sous le doigt le pouls devient faible, presque inexistant. Le retour au rythme habituel chez la malade (100-110) demande trois à quatre minutes.

Mme L..., complètement guérie, rentre chez elle au bout de trois semaines.

A l'occasion de ce rapport, permettez-moi de vous lire une autre observation identique, c'est celle d'un homme de quarante-cinq ans, entré dans mon service pour un infarctus intestinal par choc d'intolérance. Il fut laparotomisé par mon chef de clinique, M. André Dufour, et guérit sous l'influence du traitement hypertensif.

Le malade, âgé de quarante-cinq ans, menuisier, entre dans la nuit du 11 janvier pour douleurs abdominales « atroces » ayant débuté à 10 heures du soir.

Cet homme a le facies grippé, il est un peu cyanotique et couvert de sueur. La température est à 37°8. Le pouls est bien frappé, non accéléré. On n'a pas pris à ce moment sa tension artérielle.

Le ventre est un peu météorisé, ce tympanisme est généralisé sans zone mate. La douleur est péri-ombilicale, un peu plus intense à droite.

Dans le courant de la nuit, il a eu plusieurs vomissements alimentaires d'abord, bilieux ensuite. Bientôt, après la crise, il rend une selle diarrhéique contenant du sang rougeâtre en abondance.

L'opération est décidée d'urgence. Elle est exécutée à 2 heures du matin sans diagnostic précis, mais la douleur un peu plus vive à droite fait opter pour une appendicite aiguë.

On pratique donc une incision à droite. Dès l'ouverture du péritoine, il s'écoule une assez abondante quantité de liquide séro-hématique.

L'appendice est sain et l'on voit immédiatement une anse grêle, de couleur vineuse. On dévide méthodiquement le grêle depuis l'angle iléo-cæcal. Il existe à 2 mètres environ de cet angle, un infarctus de 80 centimètres de long. Cette zone est séparée de l'intestin sain, de façon nette en amont, de façon beaucoup moins nette en aval. La portion proximale est de couleur violet noir ; la portion distale, rouge foncé. Le mésentère est à peine infiltré. Les vaisseaux battent,

Devant ces constatations, M. Dufour fait aussitôt une injection de 1 milligramme d'adrénaline et l'on arrose l'intestin de sérum chaud.

A peine dix minutes se sont écoulées que la teinte de l'anse infarcie se modifie et que des contractions commencent à la parcourir. On la rentre alors dans l'abdomen qui est refermé.

Dans les heures suivantes, on fait trois nouvelles injections d'adrénaline et une injection de morphine.

Le lendemain, bon état général ; 38° ; émission de gaz. Encore trois injections d'adrénaline.

Dans les jours suivants, l'état général s'améliore régulièrement. Le troisième jour, la température est à la normale. Le pouls est revenu progressivement à 56 pulsations à la minute de 110 qu'il battait le lendemain de l'intervention. La tension est à 18-10.

Le 24 janvier, le malade complètement guéri quitte le service.

Malgré une évolution beaucoup plus simple, cet infarctus de l'intestin s'est présenté et a évolué comme les précédents.

Le nombre est déjà important de cas semblables apportés à cette tribune et ceux qui, parmi eux, ont été traités et guéris sans résection ou même sans extériorisation, par le simple traitement antichoc, commence à être assez important pour qu'on ne puisse plus parler d'heureuse coïncidence.

En terminant, permettez-moi de remercier MM. Padovani et Cattan, le Dr Lafargue et le Dr André Dufour de nous avoir adressé leurs observations et de les féliciter de leur succès.

Maladie de Buerger. Artériectomie. Guérison locale datant d'un an,

par M. **Léo Déjardin** (de Bruxelles).

Rapport de M. Raymond Grégoire.

Le travail que vous m'avez demandé de rapporter, mérite qu'on y prenne attention, car la thérapeutique qui a été mise en action dans le cas présent, va à l'encontre des préceptes généralement édictés et acceptés.

Un homme de trente-cinq ans est atteint d'une maladie de Buerger grave et extensive. Il a dû déjà subir, il y a deux ans, une amputation de cuisse et voilà qu'aujourd'hui, il présente des phénomènes identiques dans la main et l'avant-bras droits. Faudra-t-il donc amputer le bras droit de ce manœuvre? Le sacrifice est si cruel que M. Léo Déjardin hésite, et cependant il a lu, dans le livre de Leriche sur l'artériectomie : « La poplité est une artère dont la résection est rarement efficace; de même la cubitale... » Et plus loin : « Nous la (l'artériectomie) croyons généralement inutile dans la maladie de Buerger. » Or, son malade a une maladie de Buerger et une artère cubitale obstruée.

Allait-il donc contrecarrer les conseils de celui qui a tant étudié les avantages et les indications de la résection artérielle. Plutôt que de sacrifier d'emblée le membre, M. Déjardin a tenté quand même l'artériectomie. Il a bien fait. Leriche lui-même ne pourrait lui reprocher de n'avoir pas suivi ses conseils de 1933, puisque dans un article récent de *La Presse Médicale* (4 décembre 1935), il dit avoir pratiqué 80 artériectomies dont 34 dans des cas de maladie de Buerger qu'il jugeait, il y a trois ans, intraitable chirurgicalement. L'opéré a gardé son bras droit et assure aujourd'hui, sans douleur, son service d'employé de chemin de fer.

Voici du reste cette observation :

Ch..., trente-cinq ans, chauffeur de locomotive, ne signale rien dans ses antécédents héréditaires. Personnellement, il n'accuse aucune maladie grave. Il fume modérément, boit peu et nie la syphilis. Il est marié et n'a pas d'enfant.

Le début de sa maladie remonte à la mi-décembre 1932. Il est traité d'abord pour rhumatisme de la jambe, mais les troubles trophiques apparaissent au niveau des orteils et font redresser le diagnostic. On lui ampute plusieurs orteils, puis enfin on se trouve forcer d'amputer le membre lui-même au tiers inférieur de la cuisse.

Deux ans plus tard, il revient parce que, depuis quelques jours, est apparu sous l'ongle de l'auriculaire de la main droite, un placard blanc-jaunâtre dont l'importance augmente progressivement.

Depuis plusieurs mois, du reste, se développent au niveau de l'index et de l'auriculaire droits, des symptômes de tout point comparables à ceux qu'il ressentit deux ans auparavant au niveau des orteils.

Depuis deux mois, apparaissent des phénomènes douloureux, principalement localisés aux doigts précités, à caractères de cuisson, exacerbés par la chaleur du lit et amendés par le froid et le balancement de la main.

A l'inspection, la main est lisse, luisante. On constate, sous l'ongle de l'auriculaire, une tache purulente. L'extrémité de l'index est effilée. La peau de la pulpe est crevassée.

La température de la peau de la main et des doigts est diminuée par rapport au membre gauche. Le moindre effleurement provoque une douleur exquise qui rétrocède au contact de l'eau froide.

Le pouls perceptible à la radiale est nul à la cubitale. Du reste, l'artériographie décèle une artère radiale bien visible jusqu'à la paume de la main. La cubitale ne se dessine que sur une faible longuenr, jusqu'à l'origine de l'artère interosseuse. Les arcades palmaires, superficielle et profonde, sont à peine ébauchées, et les collatérales des doigts sont à peu près invisibles.

Sous anesthésie locale, l'artère cubitale est découverte. Elle est de petit calibre et adhérente à sa veine. Le segment réséqué s'étend d'un centimètre en aval de la naissance de l'interosseuse jusqu'au niveau du poignet.

Les constatations faites l'après-midi même de l'opération sont rassurantes. La main est beaucoup plus chaude. Le test thermo-électrique est notablement amélioré. Le côté malade est de 3° plus chaud que l'autre. On peut, sans produire de douleur, palper l'extrémité des doigts.

Le 4 novembre 1933, soit plus d'un an après l'opération, on continue, à observer un léger avantage thermique du côté malade. Les lésions trophiques ont aisément cédé à de simples régularisations (amputation de la phalangette de l'auriculaire et ablation de l'ongle de l'index). Le malade ne signale plus la moindre douleur et assure son service aux chemins de fer.

Messieurs, je vous propose de remercier M. Léo Déjardin de nous avoir adressé cette intéressante observation.

COMMUNICATIONS

L'anatoxine staphylococcique en chirurgie,

par M. **Louis Sauvé**.

Il y a quelques années, on pourrait dire quelques mois, c'était une opinion reçue qu'il était impossible d'isoler les toxines staphylococciques (ou mieux les exotoxines). Les conséquences en étaient graves : impossibilité d'immuniser régulièrement et avec certitude l'homme et les animaux, à plus forte raison de titrer un vaccin autrement que par la numération des germes, procédé insuffisant; impossibilité donc de préparer un sérum antistaphylococcique, puisqu'on manquait de vaccins étalonnés. C'est la raison pour laquelle la géniale découverte de Richet et Héricourt, en 1888, ne donna pas de suite des résultats pratiques : leur recherche eut le mauvais destin de porter sur les sérums antistaphylococciques et antituberculeux, les plus difficiles à préparer.

Les publications sensationnelles de Ramon et de ses élèves Bocage, Richon et Mercier, d'une part; d'autre part, de Nélis (de Bruxelles), dans le même numéro de *La Presse Médicale* du 17 juillet 1935, ont fait naître

une immense espérance. La préparation d'une anatoxine staphylococcique, venant après celle des anatoxines diphtérique et tétanique, permettrait une vaccination non plus empirique, mais régulière, au moyen d'anatoxines rigoureusement titrées; elle permettrait, par voie de conséquence, la préparation d'un sérum antistaphylococcique, également rigoureusement titré en anticorps. Cette découverte découlait de l'isolement des toxines staphylococciques, par Burnet, de Melbourne, en 1931, en cultivant le staphylocoque sur gélose demi-fluide dans une atmosphère d'air et d'acide carbonique.

Depuis cette époque, Ramon et ses élèves s'attachèrent à préparer des anatoxines staphylococciques suivant la technique générale de préparation des anatoxines ses sœurs aînées. Action du formol sur une culture staphylococcique transformant en une quinzaine de jours la toxine en son dérivé anatoxique. Il arriva à titrer rigoureusement les dilutions d'anatoxine, et, avec la collaboration du professeur Debré, en fit l'expérimentation clinique. Nélis, de son côté, et bien d'autres auteurs étrangers, firent la même expérimentation. Il faut remarquer, toutefois, que le grand nombre de races staphylococciques peut constituer une difficulté pour l'obtention d'une anatoxine polyvalente pour toutes ces souches.

Dès la lecture de ces articles, je me mis en rapport avec le professeur Ramon, et grâce à son extrême obligeance, je fus mis au courant de la question et obtins de lui les quantités d'anatoxines désirables. Ce sont mes premiers résultats, portant sur 25 observations, que j'ai l'honneur de vous présenter. La vaccination fut faite suivant la posologie classique : 1/2, 1, 1 cent. cube 1/2 à huit jours d'intervalle. Je classe ces observations en deux groupes : celles où j'ai recherché une immunisation préventive, celles où j'ai recherché une immunisation curative.

I. *Résultats préventifs.* — Mes deux premiers cas furent vraiment impressionnants : il s'agissait de deux anciennes staphylococcémies guéries en tant qu'infections générales aiguës, mais donnant lieu à d'incessantes et menues manifestations staphylococciques avec médiocre état général.

Le premier concerne une septicémie typique à staphylocoques chez une malade de quarante-cinq ans, traitée avec la collaboration de MM. Grenet et Lebrun, septicémie des plus graves à la suite d'un anthrax de la nuque, menaçant immédiatement l'existence et qui fut arrêtée net par deux injections intraveineuses de bactériophage (2 et 5 centicubes à quarante-huit heures d'intervalle). Au bout de trois mois, réapparurent d'incessantes localisations staphylococciques (abcès tubéreux, furoncles, anthrax), avec déclin manifeste de l'état général. En septembre, je fis quatre injections d'anatoxine : depuis octobre, toutes manifestations staphylococciques ont disparu, et l'état général s'est brillamment transformé.

Le second cas concerne une jeune fille soignée avec Gastinel, et pour laquelle MM. Auvray et Bréchot ont bien voulu me conseiller. Il s'agissait d'une septicémie à staphylocoques, consécutive à une ostéomyélite du corps du maxillaire inférieur. Après une résection partielle et de multiples

péripéties (mars, avril, mai 1933), elle guérit, mais en conservant un état général médiocre et d'incessantes petites manifestations staphylococciques (orgelets, acné, petits furoncles). Trois injections d'anatoxine en septembre 1935 ont arrêté net ces troubles, et transformé radicalement l'état général.

Dans quatre autres cas de furonculose, sans septicémies, j'ai obtenu l'arrêt des manifestations.

II. *Résultats curatifs.* — Ceux-ci, je m'empresse de le dire, ont été beaucoup plus contradictoires. Trois beaux cas, tout d'abord, ont été observés par M. Le Roy, interne de notre collègue Labey, dans le service de celui-ci ; je le remercie de me les avoir transmis.

Cas 1. — Anthrax de la lèvre supérieure, à tendance extensive. 1/2 centicube d'anatoxine arrête net l'extension, et au bout de cinq jours, l'anthrax est en pleine réparation. Aucune réaction locale ou générale aux trois injections.

Cas 2. — Tout à fait analogue : anthrax de la lèvre supérieure, mais avec très mauvais état général. La première injection arrête net l'extension, transforme l'état général, et amène en cinq jours l'anthrax à la période de réparation. Aucune réaction aux trois injections. Enfin, le troisième cas de Le Roy concerne un anthrax du dos qui fut guéri également en moins d'une semaine. Aucun des cas de Le Roy ne s'accompagna de réaction focale.

A l'inverse de ces 3 cas de Le Roy, voici 7 cas venant de mon service et traités par mon élève Gross. Aucun n'a guéri par l'anatoxine, et tous se sont accompagnés de réactions focale et générale importantes.

Cas 1. — Furoncles de l'avant-bras : réaction focale et générale à la deuxième et à la troisième injection forçant le malade à suspendre son travail. Et néanmoins, six semaines après la fin du traitement, réapparition de nouveaux furoncles.

Cas 2. — Furonculose chronique. Histoire calquée sur la précédente : réaction focale à la deuxième et à la troisième injection : persistance des furoncles.

Cas 3. — Furonculose ancienne, guérie par le bactériophage, mais persistance de pyodermite. Forte réaction générale à la troisième injection d'anatoxine, persistance de la pyodermite.

Cas 4. — Malade guéri d'un gros anthrax de la nuque par le bactériophage. Nouvel anthrax, huit jours après la guérison, au mollet droit. Anatoxine. Guérison. Mais réaction générale à chacune des trois injections. En outre, dix jours après la dernière, apparition d'un nouvel anthrax.

Cas 5. — Furonculose diffuse. Aucune amélioration. En outre, forte réaction à la deuxième et troisième injection d'anatoxine.

Cas 6. — Anthrax de la nuque guéri complètement en dix jours par le bactériophage. Ensuite furoncles multiples. Anatoxine. Petite réaction focale à la première injection. Forte réaction générale aux deuxième et troisième. Guérison des furoncles existants, mais apparition ultérieure de nouveaux furoncles.

Cas 7. — *Bien caractéristique.* Interne des hôpitaux. Furoncle de la

main, 1/2 cent. cube d'anatoxine. Forte réaction locale, non suivie d'amélioration.

Nécessité du traitement chirurgical pour enrayer l'extension. Voici donc, en définitive, 7 cas sur 25, vaccinés suivant la technique indiquée par Ramon, suivis d'échec, et accompagnés de réactions focales et générales marquées.

Mes autres cas ne comportent pas de réactions focales ou générales appréciables. Quatre sont seulement à retenir, les autres étant trop récents pour apprécier les résultats définitifs.

Cas 1. — Gros diabétique, avec un anthrax du dos mesurant 30 centimètres × 20, à tendance très extensive, malgré l'insuline et son traitement chirurgical énergique. Dès la première injection d'anatoxine, arrêt net de l'extension. Transformation brillante de l'état général. Finalement guérison.

Cas 2. — Septicémie à staphylocoques consécutive à un panaris. Échec de la bactériophagie intraveineuse. Échec de l'anatoxine. Mort. Aucune réaction générale à l'anatoxine.

Cas 3. — Phlegmon périnéphrétique. Persistance de la température et du mauvais état général, malgré la large incision. Trois injections d'anatoxine non suivies de réaction amènent la guérison, non d'une façon brillante (vingt jours), mais durable.

Cas 4. — *Ostéomyélite ancienne du tibia.* Trépanation. Anatoxine sans réaction. Le temps de la guérison (un mois) semble avoir été raccourci par l'anatoxine.

Enfin, je me permets d'ajouter à ces cas, un cas de septicémie grave à à staphylocoques, guéri par mon collègue Cathala par l'anatoxine.

Si je résume ces 25 cas.

Préventivement : 6 cas heureux, sur 6 traités, dont 2 concernant des séquelles de septicémie.

Curativement : 2 septicémies, 1 mort, un brillant succès.

Quatre cas brillants (4 gros anthrax).

Un cas net (phlegmon périnéphrétique).

Un cas amélioré (ostéomyélite ancienne du tibia).

Sept cas suivis d'échec et de réaction focale ou générale importante.

4 cas non suivis de réaction focale, mais non démonstratifs comme résultats définitifs.

Il est juste de reconnaître que je me suis attaqué surtout à des cas graves, alors que les cas de Ramon et de ses élèves sont des cas de petites staphylococcies (furoncles ou abcès). J'eusse désiré contrôler le traitement par étude des tests bactériologique à mon laboratoire; mais celui-ci a été détruit par une explosion au printemps dernier et ne fonctionne actuellement que très imparfaitement.

Conclusions. — I. *Du point de vue théorique*, on ne saurait trop insister sur l'importance fondamentale de l'isolement et du titrage de la toxine staphylococcique. Ce qui fait l'intérêt au point de vue scientifique de cette

découverte, ce n'est pas seulement l'atténuation des cultures par le formol : c'est surtout la mensuration exacte, le titrage précis d'une toxine qui, hier encore semblait impossible à isoler. Ce fait est considérable, car il permet de contrôler l'activité des anatoxines immunisantes par titrage dans le sérum sanguin, et il permet de préparer un sérum thérapeutique à partir de l'anatoxine.

L'intérêt de ce sérum me semble très important, car il peut être l'arme véritable contre les infections staphylococciques graves, et j'ai déjà connaissance de 2 cas de septicémie traités par cette méthode. Ces faits, s'ils se multiplient, sont de nature à modifier mes idées sur le traitement des staphylococcémies.

II. *Du point de vue pratique*, il est évidemment impossible de tirer de 25 cas des conclusions définitives; mais on peut déjà déterminer quelques indications.

Préventivement aux doses classiques de 1/2, 1, 1 1/2 cent. cubes injectées de huit jours en huit jours, l'anatoxine ne donne pas de réaction générale marquée, semble dépourvue de toxicité, et m'a donné deux résultats surprenants chez des malades charriant, après septicémie, des staphylocoques.

Curativement, l'anatoxine donne des résultats contradictoires. Et un fait est certain, la possibilité de réactions ennuyeuses, tant focales que générales. Je m'abstiendrai d'autres conclusions; en faisant remarquer toutefois que ces premiers résultats sont conformes aux prévisions. Les vaccins sont, en effet, en thèse générale, d'action beaucoup plus préventive que curative, à l'inverse des sérums qui, apportant en vrac, et tout faits si je puis dire, les anticorps, ne nécessitent pas d'un organisme *qui s'est déjà révélé déficient dans les moyens de résistance* un effort actif d'immunisation. Si donc, pour les affections staphylococciques aiguës, la vaccination par l'anatoxine ne s'est pas toujours montrée agissante, ni sans réactions gênantes, il y a grandes raisons d'espérer que le sérum préparé à partir de l'anatoxine sera une arme précieuse.

Quoi qu'il en soit, la méthode de Ramon est d'un intérêt évident, et je ne puis que demander à nos collègues, de l'essayer, et d'apporter ici leurs résultats ; la grande valeur des anatoxines préparées par Ramon, autorise les chirurgiens à expérimenter rigoureusement la nouvelle anatoxine.

A propos de l'anatoxine staphylococcique,

par M. **Jacques Leveuf.**

Dans cette brève communication, je me propose de vous indiquer l'état actuel des travaux que j'ai entrepris depuis neuf mois à l'instigation du professeur Robert Debré et en collaboration étroite avec lui, son chef de laboratoire H. Bonnet et son interne S. Tieffry (1).

Les observations recueillies à l'hôpital Bretonneau portent presque

(1) Cette communication est faite au nom de MM. Robert Debré et Henri Bonnet tout autant qu'en mon nom personnel.

exclusivement sur l'ostéomyélite aiguë à staphylocoque doré, dont nous avons étudié à ce point de vue une série de 10 cas. J'y ai joint une observation de pyodermite dont l'intérêt apparaîtra à la fin de cet exposé.

La préparation d'une toxine staphylococcique rigoureusement titrée est d'introduction récente. Des recherches entreprises dans plusieurs laboratoires (F. M. Burnet, de Bundaberg [Australie], O. Gengou, de Bruxelles, P. Nelis, de Bruxelles) ont abouti à isoler des cultures du staphylocoque doré une toxine, comme on l'a fait pour les bacilles de la diphtérie et du tétanos.

La toxine est titrée en unités qu'on mesure en partant d'une des trois propriétés de cette toxine : pouvoir hémolytique, sur les globules rouges du lapin par exemple, pouvoir dermo-nécrotique et enfin réaction de floculation après mélange de toxine et d'antitoxine.

Avec la toxine ainsi définie, on prépare suivant les principes établis par M. Ramon une anatoxine. Pour ces études nous nous sommes servis de l'anatoxine fabriquée par M. Ramon qui est la plus active.

L'injection de la toxine ou mieux de l'anatoxine staphylococcique à un animal laisse apparaître dans son sérum un pouvoir antitoxique qu'on titre en unités antitoxiques avec la même rigueur qu'on peut le faire pour la diphtérie en particulier.

Ajoutons qu'on peut obtenir, en injectant au cheval de l'anatoxine staphylococcique, un sérum antistaphylococcique qui paraît actif. Nous reviendrons sur ce point particulier à la fin de cet exposé.

Ces diverses opérations de laboratoire sont à l'heure actuelle parfaitement réglées. Désormais l'anatoxine staphylococcique doit prendre rang aux côtés des anatoxines diphtérique et tétanique.

L'étude de tous les problèmes intéressants que soulèvent ces découvertes récentes est poursuivie à Paris, à la fois à l'Institut Pasteur (M. G. Ramon et ses collaberateurs) et à la Faculté de Médecine (M. Robert Debré et ses collaborateurs), qui travaillent en liaison.

L'action de l'anatoxine sur l'organisme humain envahi par les staphylocoques dorés a été par contre moins rigoureusement établie, malgré quelques publications intéressantes à cet égard (Nelis, Ramon avec Mercier et Bocage, Robert Debré avec ses collaborateurs).

L'ostéomyélite aiguë nous a paru un champ d'étude fructueux. En effet la production abondante par les staphylocoques de toxines nécrosantes et hémolysantes explique la plupart des caractères de cette affection.

Si l'on excepte quelques formes foudroyantes, rares à la vérité, l'ostéomyélite aiguë qu'on laisse évoluer spontanément, c'est-à-dire sans intervention chirurgicale intempestive, présente une défervescence régulière avec sédation des phénomènes généraux de la période d'invasion aux environs du quinzième jour. Ce point sur lequel je ne puis insister aujourd'hui sera l'objet d'une prochaine communication.

Avec le professeur Robert Debré et son collaborateur H. Bonnet, nous avons arrêté un plan d'étude dont voici les étapes successives :

Rechercher tout d'abord sur une série d'enfants l'augmentation spon-

tanée du pouvoir antitoxique du sérum au cours de l'ostéomyélite.

Traiter ensuite une série de sujets par l'anatoxine staphylococcique et mesurer chez eux l'évolution du pouvoir antitoxique dans le sérum;

Apprécier enfin l'action thérapeutique des injections d'anatoxine en la contrôlant à chaque instant par les données du laboratoire.

Augmentation spontanée des unités antitoxiques dans le sérum. — Chez un sujet normal le taux des unités antitoxiques dans le sérum oscille entre 0,5 et 1. Dans l'ostéomyélite aiguë les prélèvemenis que nous avons faits chez 8 enfants à des dates variées entre le premier et le neuvième mois de la maladie ont fourni des résultats à peu près comparables. Les chiffres d'unités antitoxiques sont compris entre 0,5 et 1,25, c'est-à-dire que l'augmentation spontanée du pouvoir antitoxique du sérum est nulle ou relativement peu marquée.

Toutefois, deux de nos cas font exception à cette règle. Les chiffres obtenus chez eux vont de 3 à 5 unités. Mais ces enfants avaient été traités par des injections répétées de plasma de convalescent d'ostéomyélite. Ce fait mérite de retenir l'attention, mais paraît impossible à interpréter pour l'instant, ne fût-ce que parce que le pouvoir antitoxique du sérum n'a pas été mesuré chez les convalescents d'ostéomyélite qui ont fourni le plasma.

En définitive, il semble bien établi que chez les enfants atteints d'ostéomyélite aiguë, qui n'ont été l'objet d'aucun traitement spécifique, le pouvoir antitoxique du sérum ne s'élève spontanément que dans des proportions minimes.

Ces conclusions sont identiques à celles que G. Ramon, Robert Debré et leurs collaborateurs ont enregistrées dans une série d'autres infections à staphylocoque doré.

On ne saurait interpréter ces résultats à leur juste valeur si on ne les compare aux faits du même ordre observés dans la diphtérie, par exemple, où le pouvoir antitoxique du sérum s'élève spontanément fort peu dans le cours de la maladie, même dans les cas à évolution favorable.

Résultats enregistrés chez les sujets traités par l'anatoxine staphylococcique. — Jusqu'à ce jour nous avons injecté l'anatoxine dans des conditions toujours identiques : 1/4, 1/2, puis 1 cent. cube à cinq jours d'intervalle. Mais les études préalables que je viens d'exposer font que trois enfants seulement ont été traités. Pour peu nombreux qu'ils soient, les résultats méritent cependant d'être commentés. Dans tous les cas nous avons observé une augmentation rapide du chiffre des unités antitoxiques dans le sérum. La réaction peut atteindre des taux considérables : chez l'enfant L... par exemple, les chiffres se sont élevés, en vingt-deux jours, de 0,3 à 15 unités.

Si l'on ne renouvelle pas les injections d'antitoxine, ce taux élevé des unités antitoxiques décroît avec une certaine lenteur à la vérité : quatre à cinq mois après la dernière injection nous avons trouvé des chiffres qui varient entre 4,4 et 8 unités.

Par conséquent, il n'est pas douteux que les injections d'anatoxine

augmentent le taux des unités antitoxiques dans le sérum et cela dans des proportions parfois considérables.

Reste la dernière question, la plus intéressante pour le médecin, mais aussi la plus difficile à résoudre, qui est celle de l'action thérapeutique des injections d'anatoxine chez les sujets en expérience.

Les documents que nous possédons sont trop peu nombreux pour permettre des conclusions formelles. Mais dans l'ensemble l'évolution régulière de l'ostéomyélite n'a pas semblé modifiée par le traitement avec l'anatoxine. L'un des enfants conservait une fistule au huitième mois. Chez un autre sujet atteint d'ostéomyélite de l'extrémité inférieure du radius, les résultats ne paraissent pas favorables à la méthode; la température était tombée à la normale et se maintenait aux environs de 37° depuis six jours. Or, une nouvelle poussée d'ostéomyélite avec température à 39°5 s'est produite dans le pôle opposé du radius onze jours après le début du traitement par l'anatoxine, c'est-à-dire entre la deuxième et la troisième injection.

Je m'excuse de ne pas entrer dans de plus amples détails. Mais il nous faut encore travailler de longs mois avant d'avoir une opinion ferme sur la valeur thérapeutique des injections d'anatoxine dans l'ostéomyélite.

Si l'on parvenait à élever le taux des antitoxines dans le sérum, peut-être obtiendrait-on une action moins discutable sur la marche de la maladie. A vrai dire, dans l'ostéomyélite aiguë la partie importante se joue dans les quinze premiers jours qui suivent l'invasion microbienne. Il nous semble que l'emploi d'un sérum antistaphylococcique actif serait plus logique, tout au moins dans les débuts de la maladie. Des expériences seront poursuivies dans ce sens lors de la prochaine série d'ostéomyélites que nous aurons à soigner.

En terminant, je citerai l'exemple d'une pyodermite à staphylocoque doré traitée par l'anatoxine. Cette observation montre que la méthode a sans doute besoin d'être améliorée.

Il s'agit d'une fillette de huit ans qui est en traitement dans mon service depuis octobre 1934. Elle présente sans arrêt des poussées d'abcès chauds sous-cutanés qui contiennent du staphylocoque doré à l'état pur. Toutes les autres réactions de laboratoire (syphilis, anaérobie, mycose) ont été négatives. Le taux de la glycémie sanguine et l'étendue de l'hyperglycémie provoquée sont restés dans les limites des chiffres normaux.

Les traitements les plus variés n'ont modifié en rien la marche de l'affection.

A partir de mai 1935 l'enfant a été traité par l'anatoxine staphylococcique (deux séries de trois injections). Le taux des unités antitoxiques s'est élevé rapidement dans son sérum jusqu'au chiffre le plus élevé que nous ayons observé : 25, et dans la suite n'a fléchi que légèrement jusqu'à 20. Néanmoins les abcès ont récidivé sans cesse et huit mois après le début de son traitement par l'anatoxine, l'enfant est dans un état désespéré.

En dépit du nombre insuffisant d'observations qu'il nous a été donné d'étudier jusqu'à ce jour, j'ai cru bon de vous indiquer l'orientation de nos travaux.

La multiplication de nos expériences, certaines modifications apportées

à la technique, redresseront peut-être les incertitudes d'aujourd'hui en ce qui concerne l'effet thérapeutique de la méthode. Je demanderai alors au professeur Robert Debré de venir vous exposer lui-même les résultats bien établis que nous aurons enregistrés dans le traitement par l'anatoxine et le sérum de certaines infections à staphylocoque doré chez l'enfant.

M. E. Sorrel : Lorsque, l'an dernier, nous avons discuté le *traitement des septicémies*, notre collègue Bréchot nous avait dit que les injections d'électrocuprol lui avaient donné de bons résultats.

J'y ai eu recours cette année, dans 4 cas de septicémie extrêmement graves et dans lesquels je jugeais l'existence tout à fait menacée : une fois il s'agissait d'un anthrax de la face très étendu chez un enfant de dix ans; après des complications locales, l'enfant est mort. Les trois autres fois, il s'agissait d'ostéomyélite à foyers multiples (avec hémoculture positive) et dans lesquels, je le répète, la mort paraissait inévitable; les trois malades (enfants de douze et quatorze ans) ont guéri.

L'électrocuprol me semble donc pouvoir rendre de grands services, mais il faut ne l'employer qu'avec prudence, car le choc déterminé par les injections est habituellement important.

M. L. Ombrédanne : Dans ce qui vient d'être exposé touchant les résultats fournis par l'anatoxine antistaphylococcique, je laisserai de côté toutes les localisations dans les parties molles de la septico-pyohémie, pour retenir seulement ce qui a trait à l'ostéomyélite.

Très tôt, j'ai commencé dans mon service, avec mes collaborateurs, à recourir à la nouvelle méthode, et à l'heure actuelle nous possédons une quinzaine d'observations.

Je laisserai de côté la question de la variation des unités antitoxiques du sérum, qui ont été étudiées du reste à l'Institut Pasteur, pour me borner aux seules constatations cliniques.

Or, nous n'avons pas eu l'impression que l'évolution clinique de l'ostéomyélite des adolescents ait été influencée en quoi que ce soit par la nouvelle thérapeutique. Seul un cas d'ostéomyélite à foyers multiples paraît avoir été remarquablement modifié par le *sérum* que nous avions administré comme temps préalable à l'emploi de l'anatoxine.

De telle sorte qu'en matière d'infections staphylococciques, s'il nous apparaît prouvé, et ceci résulte des faits qui viennent d'être apportés, que l'action de l'anatoxine est grande sur les lésions inflammatoires des parties molles comme est grande l'action de toutes les vaccinations polyvalentes que nous avons antérieurement expérimentées, nous pensons que cette action est très probablement nulle sur les localisations osseuses vraies.

Incidemment, je retiens de la communication de Leveuf l'importance qu'il attache à ne point être trop interventionniste en matière d'ostéomyélite aiguë, et je partage entièrement son opinion. Nous intervenons de moins en moins, ou mieux, de plus en plus tard, dans notre service des Enfants malades, en cas d'ostéomyélite aiguë.

M. **René Bloch** : Il y a lieu de préciser les indications et contre-indications de l'anatoxine : je l'ai en effet essayée sur les conseils du Dr Bocage, qui en a plusieurs centaines de cas dont la publication est actuellement sous presse. Mes 30 premiers cas m'ont donné des résultats variables, plutôt encourageants. Les 2 derniers méritent d'être rapportés. En effet, l'un concerne une poussée aiguë d'une ostéomyélite ancienne datant de quarante ans; le résultat fut admirable dès la première piqûre.

L'autre, par contre, concernait une jeune femme ennuyée par un abcès tubéreux de l'aisselle à répétitions : elle reçut 1/2 cent. cube d'anatoxine dosée à 4 unités par centimètre cube : trente-six heures après, elle mourait dans le service du Dr Duvoir qui se réserve de publier l'observation détaillée de ce cas où le décès suivit de si près l'apparition d'un syndrome méningé vérifié par la ponction lombaire.

S'il n'y a pas à hésiter à employer l'anatoxine dans une septicémie à staphylocoques, et si on peut l'employer contre une ostéomyélite, je ne conseille pas de l'employer pour un abcès tubéreux de l'aisselle.

M. **Roux-Berger**. Je voudrais demander une précision à M. Ombrédanne. Il nous dit que les complications septicémiques sont plus rares depuis qu'on retarde l'opération des ostéomyélites. Devons-nous comprendre qu'il s'est établi une doctrine de retard d'intervention dans toutes les formes d'ostéomyélite aiguë?

M. **L. Ombrédanne**. Quand j'ai dit que je tendais de moins en moins à intervenir d'urgence en cas d'ostéomyélite aiguë, j'avais dans l'esprit l'ostéomyélite aiguë de la hanche, affection d'une effroyable gravité chez les adolescents.

Or, il nous est apparu à l'évidence, et les preuves en ont été apportées dans la thèse de mon chef de clinique Pierre Petit, que moins l'intervention était hâtive et meilleurs étaient les résultats, même du point de vue vital.

M. **Paul Mathieu** : Je crois qu'il est bon de préciser comme vient de le faire M. Ombrédanne, que c'est l'intervention opératoire dans l'arthrite aiguë ostéomyélitique de la hanche qui a souvent avantage a être retardée, les phénomènes s'accumulent souvent (surtout dans les formes secondaires) après la mise au repos de l'articulation. J'ai personnellement, très exceptionnellement été obligé de réséquer rapidement la hanche dans ces conditions.

Mais ce cas particulier de l'ostéomyélite de la hanche, ne nous autorise pas à généraliser le principe de la non-intervention dans l'ostéomyélite aiguë.

M. **E. Sorrel** : Je suis heureux d'avoir entendu M. Ombrédanne préciser nettement sa pensée à la suite de la demande de M. Roux-Berger.

Il est possible, en effet, que dans certaines formes très spéciales

d'ostéomyélite de la hanche (souvent secondaires d'ailleurs à d'autres foyers), il n'y ait pas lieu de faire des interventions hâtives.

Mais je voudrais qu'il soit bien entendu que, dans les formes courantes habituelles de l'ostéomyélite aiguë, dite de l'adolescence (celles du tibia, du tiers inférieur du fémur, du calcanéum, du péroné, des os de l'avant-bras, etc.), les règles classiques restent rigoureusement vraies, et que l'*intervention précoce* doit rester la *règle de base*; cette intervention, par ailleurs, variant suivant les cas, et pouvant être soit une simple incision périostique, soit une trépanation osseuse, soit une résection diaphysaire.

Prolapsus du rectum. Colopexie et cerclage de l'anus. Guérison depuis treize mois,

par M. **Antoine Basset.**

Observation. — G..., âgé de cinquante-neuf ans, entre à l'hôpital le 15 décembre 1934, parce que, depuis environ trois semaines, il perd ses matières.

C'est un sujet déjà sénile, très déficient psychiquement, et fortement éthylique. Depuis deux ou trois mois, il a chaque jour plusieurs selles presque liquides, mais qui ne contiennent ni pus ni sang.

Il y a quelques jours, l'incontinence est devenue telle qu'il suffit que le malade se mette debout pour que les matières s'écoulent par l'anus.

A l'examen général : varicosités de la face, tremblement des mains, des lèvres, de la langue; foie gros et dur.

Localement : prolapsus permanent faisant, au niveau de l'anus béant, une saillie circulaire de 6 centimètres de hauteur environ. La muqueuse est rouge un peu foncé, mais non ulcérée. Des matières la recouvrent en partie. Lorsque le sujet pousse, la saillie du prolapsus double à peu près de hauteur et atteint 10 à 12 centimètres.

L'effort cessant, on peut, entièrement et aisément, réduire le prolapsus, mais celui-ci se reproduit aussitôt. Le sphincter est tellement atone que, malgré des sollicitations répétées, on ne peut obtenir aucune contraction volontaire.

Enfin, il est facile d'introduire dans l'anus quatre doigts accolés qui pénètrent dans toute leur longueur.

Après préparation soigneuse pendant sept jours, j'interviens le 22 décembre 1934.

Opération. — Rachipercaïne : 1 c. c. 5. Anesthésie parfaite à tous points de vue.

Premier temps : laparotomie médiane ombilico-pubienne. Le cul-de-sac de Douglas est beaucoup plus profond que normalement. Par un aide, je fais tendre et tirer vers le haut le segment recto-sigmoïdien du côlon dont la longueur est excessive. Par une série de points étagés de bas en haut, j'accole l'un à l'autre les feuillets antérieur et postérieur du cul-de-sac de Douglas, depuis le fond de celui-ci jusqu'au niveau de l'union de la face postérieure et de la face supérieure de la vessie.

Le Douglas ainsi comblé et la traction étant maintenue sur le côlon, je mène, de chaque côté de celui-ci, parallèlement à ses deux bords latéraux et à 1 centimètre environ en dehors de ceux-ci, deux incisions ascendantes qui ne divisent que le péritoine postérieur.

Des deux côtés, et de dedans en dehors, je décolle celui-ci sur 2 à 3 centi-

mètres. J'obtiens ainsi deux lambeaux péritonéaux symétriques à bords libres parallèles entre eux et à l'intestin. Reprenant mes sutures de bas en haut et usant de fil de lin comme pour le comblement du Douglas, je place une série de points séparés qui prennent, de droite à gauche, le bord libre du lambeau péri-péritonéal droit, la bandelette antérieure du recto-côlon et le bord libre du lambeau péritonéal gauche.

Ainsi le rectum et toute la moitié inférieure du côlon sigmoïde sont à la fois un peu rétrécis, fixés et devenus rétro-péritonéaux depuis la vessie jusqu'à 2 centimètres environ au-dessus et à gauche du promontoire.

Au-dessus de ce niveau, et sur encore 4 centimètres de long, je continue la pexie en suturant par plusieurs points séparés, toujours au fil de lin, les deux bandes du côlon, au péritoine de la fosse iliaque gauche, à gauche, au péritoine préaortique à droite.

Fermeture du ventre en trois plans sans drainage.

Deuxième temps : avec un fil d'argent, je fais un cerclage de l'anus jusqu'à rétrécir celui-ci au calibre d'une bougie de Hégar n° 21; ce qui permet juste l'introduction de l'index.

La guérison opératoire se fait simplement, bien que, dans les premiers jours, le sujet ait présenté de l'agitation, des tremblements, de l'indocilité avec désorientation mentale et quelques signes passagers de défaillance cardiaque.

Au bout de quinze jours, on constate, outre la disparition du prolapsus et de l'incontinence, une amélioration très nette de la nature des selles qui sont beaucoup moins fréquentes, et finalement deviennent normales.

Au bout de vingt jours, je fais faire de la diathermie intrarectale galvano-faradique (une électrode intrarectale, l'autre sur le ventre); en tout 35 séances. L'opéré part en convalescence en excellent état le 25 février 1935.

Un examen radiologique après lavement baryté a été pratiqué le 11 janvier 1935, soit cinquante et un jours après l'opération.

Le cliché montre : le fil d'argent intact et en bonne place; la partie pelvienne et juxtapelvienne divisée en trois segments : l'inférieur correspondant à l'ampoule rectale est encore dilatable et distendu par le lavement; le moyen, entre l'ampoule et le promontoire, s'incline peu à peu à gauche et est déjà sensiblement moins distendu que l'ampoule par la baryte; le supérieur, à partir du promontoire, paraît beaucoup plus étroit et la baryte n'y a pénétré qu'en petite quantité. Ce segment monte d'abord à gauche et près du rachis, dans la partie la plus interne de la fosse iliaque gauche, jusqu'à mi-hauteur de celle-ci, décrit un coude, redescend un peu, à peu près jusqu'au détroit supérieur, fait un nouveau coude, et remonte pour se continuer dans le flanc gauche, avec le côlon descendant dont le lavement opaque ne montre que les derniers centimètres.

J'ai revu mon opéré deux fois : d'abord en juillet 1935.

Au niveau de l'anus, il n'y a aucune saillie anormale, sauf deux ou trois ampoules hémorroïdaires; le prolapsus ne s'est pas reproduit, et même, lorsque le sujet pousse, rien ne saille. L'anus admet l'index un peu plus facilement qu'après le cerclage, mais on peut tout juste introduire le pouce. On sent nettement le fil de cerclage, non rompu et parfaitement toléré. G... déclare qu'il va à la selle deux fois par jour. Il retient très bien les matières solides. Tout au plus accuse-t-il encore un peu d'incontinence pour les matières liquides, et encore seulement à l'occasion de l'expulsion des gaz.

La cicatrice abdominale est parfaite. L'état général meilleur qu'avant l'opération.

En décembre 1935, l'état est le suivant : pensionnaire de l'hospice d'Ivry depuis plusieurs mois, G... a recommencé à boire avec excès et revient ivre de presque toutes ses sorties en ville. Aussi son état général est-il de nouveau peu brillant et son état psychique lamentable. Il a fait, depuis juillet dernier, une crise de delirium, et on a dû lui interdire toute sortie. Malgré ces conditions

déplorables, le résultat opératoire est resté bon : pas d'éventration abdominale, aucune récidive du prolapsus. L'anus qui, relâché, admet actuellement juste l'index, a récupéré de la contractibilité, et, contracté, il n'admet plus que la phalangette de l'auriculaire. Le fil est toujours parfaitement toléré. La continence est incomplète pour les gaz, mais elle est toujours complète pour les matières, bien que les selles soient, du fait de l'éthylisme, des troubles hépatiques et du régime de G..., fréquentes et habituellement liquides.

En somme, chez mon opéré, l'état général et l'état local étaient tels que le succès paraissait, *a priori*, fort aléatoire.

Il s'agissait d'un grand alcoolique, psychiquement très déficient, presque gâteux, porteur d'un prolapsus important, et chez lequel la valeur physiologique du sphincter anal était quasi nulle.

Le prolapsus étant facile à réduire, la muqueuse étant intacte, et en l'absence d'accidents inflammatoires, j'ai éliminé la résection du prolapsus et décidé de recourir à la fois à la colopexie et au cerclage de l'anus.

Comme mes maîtres Édouard Quénu et Pierre Duval, comme L. Lenormant et son élève Howet, je pense que la colopexie doit avant tout rétablir la statique normale du recto-côlon et pour cela permettre, d'une part, de fixer solidement dans le pelvis et la fosse iliaque gauche une anse courte ou raccourcie, et, d'autre part, de diminuer le plus possible la profondeur du cul-de-sac déclive du péritoine pelvien.

Ce sont les deux principes qui ont présidé à la conception de la méthode opératoire de Quénu et Duval. Les détails de son exécution varient beaucoup, non seulement suivant les auteurs, mais même dans la pratique d'un même chirurgien.

Le cul-de-sac de Douglas étant, comme toujours, anormalement profond, je l'ai supprimé sur toute sa hauteur. Ce temps essentiel de l'intervention est devenu classique. Je n'insiste pas.

La technique que j'ai employée pour la fixation du côlon m'a donné toute satisfaction. Si je l'ai imaginée extemporanément, je n'ose pas dire que je l'ai inventée. Bien que je ne l'aie pas trouvée décrite dans les articles ou monographies même récents qui traitent du prolapsus du rectum et décrivent les divers traitements qu'on lui a appliqués, il est possible, cependant, qu'elle ait déjà été employée et décrite. Quoi qu'il en soit, l'amarrage antérieur au péritoine pelvien du recto-côlon, placé en arrière de lui, est immédiatement très satisfaisant. La suite des événements prouve que cette fixation reste solide.

Südeck, après avoir, comme je l'ai fait, incisé verticalement le péritoine pelvien de chaque côté du rectum, décolle celui-ci en arrière, puis le fixe, d'une part, aux ligaments du promontoire, d'autre part, à l'incision verticale du péritoine. Kümmel a utilisé un procédé de suspension presque semblable, mais sans décoller le rectum de la concavité sacrée. Le procédé de Südeck est plus compliqué, à mon avis, que celui que j'ai employé. D'autre part, si les ligaments du promontoire sont par essence solides et inextensibles secondairement, en revanche, ils ne peuvent être utilisés que pour suspendre et accrocher l'intestin qui n'est ainsi fixé qu'à sa partie

supérieure et sur une surface très limitée, toute sa face postérieure restant sans appui ni fixation. Je n'en veux pour preuve que l'obligation où est Südeck de drainer systématiquement l'excavation sacrée, transformée, après le décollement du rectum, en un espace mort, propice au saignement et à l'injection secondaires.

La technique de Südeck n'est donc pas sans danger alors que la colopexie doit rester ce qu'elle est, c'est-à-dire une intervention simple et non dangereuse (1 décès sur 70 cas, d'après Howet).

En raison de l'extrême atonie du sphincter de mon malade, j'ai jugé indispensable d'ajouter à la colopexie un cerclage de l'anus par le procédé de Thiersch. Au bout de treize mois, le fil est encore parfaitement toléré et le sphincter a récupéré une bonne partie de sa contractibilité. De nombreux opérateurs ont, comme moi, associé les deux méthodes, mais, dans la majorité des cas, ils ont procédé en deux temps. Les uns ont commencé par le cerclage et c'est parce que le résultat obtenu était insuffisant ou franchement mauvais qu'ils se sont secondairement décidés à faire la colopexie. D'autres, ayant d'abord pratiqué cette dernière, ont fait un cerclage secondaire en raison de la persistance de l'éversion de la muqueuse anale (Proust).

Il est souvent indiqué d'associer les deux interventions. M. Quénu était de cet avis qui est aussi, je crois, celui de M. Lenormant, lequel a, d'autre part, écrit dans sa thèse que tous les chirurgiens qui ont employé le cerclage de Thiersch s'en sont montrés très satisfaits. J'ai jugé préférable d'exécuter la colopexie et le cerclage dans la même séance, réalisant ainsi d'emblée la cure complète du prolapsus. Ce qui m'a, en grande partie, permis de le faire malgré le mauvais état général de mon opéré, c'est l'emploi de la rachi-anesthésie à la percaïne que G... a admirablement supportée. Sans comporter les risques qu'aurait imposés à cet éthylique sénile et très fatigué une assez longue narcose, la rachi m'a donné à la fois une complète liberté de manœuvre et une anesthésie largement assez durable pour faire le cerclage aussitôt après la colopexie.

A propos de l'ulcère jéjunal post-gastro-entérostomique,

par M. **P. Decker** (Lausanne), associé étranger.

Au cours de cette dernière année, des observations d'ulcères jéjunaux après gastro-entérostomies et après résection d'estomac ont été apportées à la Société nationale de Chirurgie, par MM. Abadie, d'Allaines et Charrier. Ces relations ont été accompagnées de commentaires sur l'étiologie encore discutée de l'ulcère jéjunal, c'est-à-dire d'une complication qui préoccupe autant le partisan de la résection pour ulcère gastro-duodénal que le partisan de la gastro-entérostomie.

J'ai eu l'occasion, en peu de temps, d'opérer quatre malades atteints d'ulcère jéjunal (u. j.) après gastro-entérostomie (G. E.). Les quatre fois

on a trouvé une particularité anatomique qui me paraît intéressante pour l'étude de la genèse de l'u. j.

Il convient tout d'abord de noter que dans notre région, Lausanne et ses environs, jusqu'à ces toutes dernières années, le traitement chirurgical de l'ulcère gastro-duodénal a toujours consisté en une G. E., c'est-à-dire que la G. E. n'a pas été réservée, comme on le fait actuellement dans de nombreux services, uniquement aux cas où la résection aurait été particulièrement difficile. Nous pouvons ainsi étudier le devenir après la G. E. de malades présentant toutes les formes possibles d'ulcère primitif et si un u. j. se développe, nous avons la possibilité d'examiner si cette complication est liée à un type particulier de l'ulcère primitif.

D'autre part, depuis vingt ans, toutes les G. E. pour ulcères gastro-duodénaux ont été pratiquées chez nous selon une technique invariable. Cette technique est celle qui a été mise au point par César Roux et qu'ont adoptée tous ses élèves. Elle consiste en une G. E. transmésocolique postérieure à anse très courte. L'anastomose est placée près du pylore, dans la partie antrale de l'estomac. Ceci ne veut pas dire qu'elle soit immédiatement prépylorique. Elle est cependant toujours située à droite et dans les cas exceptionnels où le siège de l'ulcère et l'infiltration périulcéreuse de la paroi postérieure obligent à pratiquer l'anastomose un peu plus à gauche, elle est cependant toujours placée sur la partie motrice de l'estomac, jamais au point déclive. L'anastomose est perpendiculaire aux courbures, c'est-à-dire parallèle aux vaisseaux de la paroi gastrique elle-même, ceci afin de léser au minimum la circulation. Avec la même préoccupation de respecter la vascularisation on ne fait jamais de ligature des branches de la gastro-épiploïque. L'anastomose descend cependant jusqu'à la grande courbure. On ne résèque jamais la partie exubérante des muqueuses gastrique ou jéjunale. On ne décolle jamais les différents plans des lèvres de l'incision gastrique. La suture est faite en trois plans avec des aiguilles droites, fines et du catgut non chromé, n° 3. La région opératoire est isolée au cours de la confection des sutures par des clamps très souples, très peu serrés, et appliqués pendant le minimum de temps.

En un mot, G. E. pour toutes les formes d'ulcères et toujours selon la même technique.

Les statistiques de la fréquence de l'u. j. post-gastro-entérostomique aboutissent à peu près toutes aux mêmes chiffres : 3 à 5 p. 100 des malades gastro-entérostomiés.

Il n'existe pas pour la région de Lausanne de statistique de la fréquence des u. j. Il est cependant hors de doute que cette complication est très rare chez nos opérés et même en admettant que quelques u. j. ne soient pas diagnostiqués et soient considérés à tort comme des non-guérisons de l'ulcère primitif après la G. E., nous pouvons être certains que la fréquence de cette complication ne dépasse pas chez nous celle indiquée par les statistiques générales et n'atteint en aucun cas 10 p. 100.

Nous avons eu cependant l'occasion d'opérer 4 cas d'u. j. au cours de

ces trois dernières années. Trois des malades étaient âgés de vingt-deux à quarante-cinq ans; deux de ceux-ci ont été admis à l'hôpital pour perforation de leur ulcère secondaire. Le quatrième malade était un homme de soixante-deux ans. Affaibli par une fistule jéjuno-colique, il a succombé deux jours après l'opération sans complication abdominale (autopsie); les trois autres ont guéri.

Les hypothèses qui ont été proposées pour expliquer la genèse de l'u. j. sont nombreuses. On a pensé à l'action irritante des fils non résorbables employés pour la suture. Ce facteur ne peut pas être retenu puisque l'ulcère secondaire se développe le plus souvent en plein jéjunum, en-dessous de l'anastomose et même chez des malades pour lesquels on n'a employé que du catgut, ainsi que chez les nôtres. M. P. Duval a insisté récemment sur ce point.

La résection de la muqueuse exubérante au moment de la confection de l'anastomose n'est pas une explication plus valable : cette résection n'a été faite pour aucun de nos opérés,

Les meurtrissures causées par les clamps ne peuvent pas jouer de rôle lorsque l'ulcère secondaire naît sur les lèvres mêmes de l'anastomose. On sait d'ailleurs, que des chirurgiens qui ont renoncé à l'emploi de clamps n'ont pas mis de ce fait leurs malades à l'abri de l'u. j.

Reste toute une série d'explications qui paraissent plus probantes. L'u. j. serait dû :

1° A la stase dans l'antre gastrique lorsque l'évacuation de l'estomac par l'anastomose est défectueuse;

2° Ou, au contraire, à la trop rapide évacuation gastrique par une anastomose large;

3° Il serait dû au fait que l'anastomose est placée trop à gauche;

4° Ou à la sécrétion tardive du fundus gastrique déterminée par l'action du chyme sur les glandes pyloriques;

5° Enfin, selon les travaux expérimentaux d'Enderlen et de son école il faudrait admettre qu'à la suite d'une G. E. de type habituel, c'est-à-dire latéro-latérale, le reflux de chyme gastrique de l'anastomose vers le duodénum et la stase dans le duodénum, détermineraient une activation de la trypsine et déclencheraient une seconde phase de sécrétion gastrique, alors que l'estomac est déjà vidé de son contenu par l'anastomose; le suc pancréatique activé et le suc gastrique non mélangé aux aliments attaqueraient la muqueuse jéjunale.

On peut d'emblée remarquer que l'action de la trypsine ne peut pas être retenue comme habituelle de l'u. j. puisque celui-ci, à la suite de la G. E. en Y. ou de la G. E. antérieure plus jéjuno-jéjunostomie complémentaire, siège toujours sur la partie du jéjunum qui est soumise à l'action du suc gastrique pur et pas en dessous du point de déversement du suc duodénal. De même qu'il ne paraît pas discutable que l'ulcère gastro-duodénal primitif soit dû à l'action du suc gastrique puisqu'elle se développe toujours sur cette partie du tube digestif qui est baignée par du suc gastrique pur et jamais à partir du point (seconde partie du duodénum) où il

est mélangé au suc duodénal, de même il est certain que l'u. j. est causé par l'attaque du suc gastrique.

Quel est maintenant le facteur accessoire et contingent qui fait que, de deux gastro-entérostomiés, opérés dans des conditions rigoureusement identiques, l'un aura un u. j. et pas l'autre ?

Il y a un fait qui est je crois admis par tout le monde, c'est la fréquence exceptionnelle de l'u. j. à la suite de deux interventions : la G. E. en Y et la G. E. latéro-latérale combinée à l'exclusion opératoire du pylore (opération de Doyen-Eiselsberg). Que l'exclusion soit faite près du pylore ou plus à gauche ne modifie en rien les choses puisque le suc gastrique est sécrété par la partie fundique de l'estomac et par l'antre. Les deux observations apportées par MM. Abadie et d'Allaines d'u. j. après exclusion à gauche provisoire, le montrent bien.

Si nous considérons le cas particulier de la G. E. en Y, nous voyons que plusieurs des hypothèses pathogéniques énumérées plus haut n'expliquent pas pourquoi elle est suivie dans environ 30 p. 100 des cas d'u. j. alors que la G. E. latéro-latérale simple n'en est suivie que dans environ 5 p. 100 des cas.

En effet, la G. E. en Y n'est pas systématiquement placée plus à gauche que l'autre. Elle ne provoque pas plus régulièrement de la stase antrale, ni, au contraire, une évacuation précipitée de l'estomac. Elle ne se prête pas plus que la G. E. latéro-latérale à l'action du suc gastrique sur les glandes pyloriques. Enfin elle ne permet pas plus de reflux duodénal ou de stase duodénale que la G. E. latéro-latérale : elle s'oppose, au contraire à toute possibilité de reflux. La seule différence constante qu'il y ait entre une G. E. latéro-latérale et une G. E. en Y est que, dans la seconde il n'y a pas de mélange du suc gastrique avec le suc duodénal à la hauteur de la bouche. En un mot, ce qui semble manquer à la suite d'une G. E. en Y, c'est une neutralisation par le suc duodénal du facteur ulcérant contenu dans le suc gastrique, sans qu'il soit possible de dire si le facteur neutralisant diminue simplement l'acidité du suc gastrique, ou s'il est constitué par un antiferment sécrété, soit par le foie, soit par le pancréas, soit par la muqueuse duodénale.

La fréquence de l'u. j. après G. E. en Y doit ainsi être rapprochée du fait qu'il ne se développe pratiquement plus d'ulcère primitif à partir du haut du duodénum, c'est-à-dire à partir du point où suc gastrique et duodénal se mélangent.

Si nous considérons maintenant le cas particulier de la G. E. latéro-latérale *associée* à l'exclusion opératoire du pylore (de nouveau environ 30 p. 100 d'u. j.) et que nous en comparions le dispositif avec la situation créée par la G. E. latéro-latérale *sans* exclusion du pylore (5 p. 100 d'u. j.), nous remarquons, que l'exclusion pylorique ne modifie en rien la rapidité d'évacuation de l'estomac par l'anastomose. Il en est de même pour l'intensité du reflux duodénal. L'exclusion pylorique n'impose pas un siège plus à gauche de l'anastomose. Les seuls des facteurs signalés plus haut qui pourraient être retenus sont que, lorsque l'on combine à l'anastomose

latéro-latérale une exclusion du pylore, on a peut-être davantage de stase antrale, puisque le chyme ne peut plus passer que par l'anastomose et peut-être davantage non de reflux mais de stase dans le duodénum, consécutive au reflux depuis l'anastomose.

Mais on est en droit de se demander s'il n'y a pas une autre explication à la fréquence de l'u. j. à la suite d'exclusion du pylore : c'est que le non passage du chyme gastrique dans le duodénum diminuerait la sécrétion par celui-ci ou par ses glandes annexes, d'un facteur neutralisant le suc gastrique, soit qu'il s'agisse d'une simple alcalinisation, soit qu'il s'agisse d'un antiferment.

L'action pourrait d'ailleurs être inverse : du fait du non passage du chyme dans le duodémum, un réflexe d'arrêt de sécrétion gastrique ne se déclencherait pas.

Nous en arriverions ainsi à l'hypothèse que l'u. j. se développera lorsque le suc gastrique insuffisamment neutralisé par le suc duodénal gardera tout son pouvoir ulcérant, soit parce que le suc duodénal est dérivé par une anastomose en Y, soit parce qu'il est sécrété en quantité insuffisante, soit parce que le suc gastrique est sécrété en quantité excessive.

Si cette hypothèse était correcte, nous devrions nous attendre à voir l'u. j. se développer, à technique équivalente, plus fréquemment lorsque l'ulcère primitif sténose le pylore que lorsqu'il le laisse ouvert, Or, les quatre malades signalés au début de cette note, présentaient les quatre une sténose du pylore. Si l'on ajoute les cas opérés antérieurement à l'hôpital de Lausanne, pour lesquels l'état de perméabilité du pylore avait été expressément noté au moment de l'opération d'u. j., cela représente 9 cas sur 9 ayant une sténose pylorique.

On ne peut que difficilement admettre qu'il s'agisse d'une simple coïncidence puisque, je le répète, la G. E. chez nous a été faite pour toutes les formes d'ulcères et toujours selon la même technique. Il est bien entendu que la sténose du pylore n'est ni une condition suffisante, ni une condition nécessaire pour la constitution d'un u. j. Un grand nombre d'estomacs sténosés ont été gastro-entérostomiés sans qu'il se soit jamais produit d'u. j. D'autre part, on peut avoir un u. j. sans sténose du pylore et l'un de mes collègues m'a signalé un pareil cas chez un malade opéré en tous points selon la technique de Lausanne. Ce qui me paraît digne d'être noté c'est que, toutes choses égales d'ailleurs, l'u. j. semble devoir se développer plus fréquemment lorsqu'il y a une sténose du pylore que lorsqu'il n'y en a pas et ceci est conforme aux observations qui ont été faites à la suite de l'exclusion opératoire du pylore.

Les conditions les plus dangereuses seraient créées par l'application d'une G. E. en Y à un estomac dont le pylore est sténosé.

Enderlen a publié, en 1933, une statistique de ses gastro-entérostomiés. Cette statistique est d'une importance particulière du fait de l'autorité de son auteur. Enderlen est un partisan convaincu de la supériorité de la résection sur la G. E. en cas d'ulcère gastro-duodénal. Il ne pratique la G. E. que lorsque la résection avec excision de l'ulcère, ou la résection

pour exclusion comportent un trop gros danger. Ainsi, au contraire de ce qui est fait chez nous, Enderlen n'utilise la G. E. que pour un nombre restreint de malades. Il est très vraisemblable que dans l'ensemble de ces malades, il y en ait une proportion particulièrement grande où existe une sténose de la région pylorique ou du haut du duodénum, puisque ce sont les ulcères de cette localisation qui présentent les plus grandes difficultés pour une résection.

D'autre part, Enderlen, par crainte de l'u. j., utilise, lorsqu'il pratique la G. E., la forme antérieure plus jéjuno-jéjunostomie afin de faciliter une seconde opération si une u. j. se développe. La G. E., antérieure (ou postérieure) plus anastomose complémentaire est assimilable, pour le point qui nous préoccupe, à une G. E. en Y : elle dérive le suc duodénal en dessous de l'anastomose.

Ainsi, les gastro-entérostomiés d'Enderlen réuniraient fréquemment les deux conditions dangereuses : forte proportion de sténosés et G. E. en Y. Or, Enderlen annonce 100 p. 100 d'u. j. pour ses malades entre dix et vingt ans, 54 p. 100 pour les opérés entre vingt et trente ans et une moyenne de 30 p. 100 pour les malades opérés entre trente et cinquante ans, c'est-à-dire une proportion beaucoup plus élevée que celle observée chez nous (certainement inférieure à 10 p. 100) où l'on a jusqu'à récemment pratiqué la G. E. pour tous les ulcères, sténosants ou pas, et toujours une anastomose permettant le mélange au niveau de la bouche du suc duodénal avec le suc gastrique.

Plusieurs arguments nous amènent ainsi à penser que la sténose du pylore joue un rôle favorisant dans la genèse de l'u. j. Ce point serait important à élucider puisque l'u. j., n'intéresse pas seulement le chirurgien qui emploie habituellement la G. E. mais aussi le partisan de la résection.

En effet, une résection du type Billroth ferme le duodénum et n'est peut-être différente d'une G. E. plus exclusion du pylore que dans la mesure où la surface sécrétante de l'estomac (partie gauche) sera rétrécie, c'est-à-dire seulement si la résection est très large.

Plusieurs chirurgiens admettent que la G. E., est surtout dangereuse lorsque le pylore est perméable et qu'elle peut être utilisée sans risque lorsque le pylore est sténosé. Nous pensons, au contraire, que c'est chez certains sténosés du pylore que la menace d'u. j. est la plus grande. Elle est minime, peut-être nulle, chez les malades dont la sténose est cicatricielle, c'est-à-dire chez ceux dont l'ulcère a cicatrisé parce qu'ils sont guéris de leur maladie ulcéreuse. C'est pour les autres sténosés, pour ceux dont la maladie ulcéreuse est encore en évolution que le risque deviendrait grave.

Comment distinguer les uns des autres? Cela est certainement bien difficile et constitue un problème pour lui-même, mais la distinction mériterait d'être tentée. Peut-être la gastroscopie donnera-t-elle la réponse. Peut-être, malgré tout le discrédit où sont tombés les dosages d'acidité gastrique, vaudrait-il la peine de les reprendre avec ce propos pour obtenir un renseignement au moins approximatif.

Quoi qu'il en soit de ce côté de la question, l'observation de 9 cas de suite d'u. j., coïncidant avec une sténose spontanée du pylore m'a paru intéressante par le rapprochement qui s'impose avec ce que l'on a observé à la suite de l'opération de Doyen-Eiselsberg.

Il convient, d'autre part, d'être attentif à la similitude qu'il y a entre la G. E. en Y et la G. E. latéro-latérale antérieure ou postérieure combinée avec une jéjuno-jéjunostomie.

Il est vraisemblable qu'en cas de sténose du pylore ou du duodénum par un ulcère *en activité*, il vaille mieux faire une résection qu'une G. E. et si cela est nécessaire une résection pour exclusion. Réciproquement, lorsque le pylore est perméable le risque d'u. j. est probablement diminué.

Enfin, l'exclusion haute provisoire comme premier temps d'une résection lorsque l'ulcère est inextirpable d'emblée, semble être une tactique particulièrement dangereuse. Les deux cas relatés par MM. Abadie et d'Allaines, paraissent le démontrer. Cette opération soustrait l'ulcère à l'action mécanique du passage des aliments et aussi à l'action ulcérante du suc gastrique, puisque ce suc est sécrété essentiellement par la partie gauche de l'estomac. Ainsi l'ulcère primitif cicatrisera. Mais pendant ce temps agira le facteur favorisant la formation d'un u. j. : le non passage du chyme par le duodénum.

Il est démontré, d'autre part, que la deuxième phase de la sécrétion fundique est déclenchée par l'action du suc sur la zone des glandes pyloriques. Ce temps de la sécrétion est supprimé par l'exclusion haute. Mais il paraît également établi que la première phase psychique de la sécrétion ne se produit pas en l'absence des glandes pyloriques. Dans l'exclusion haute sans résection, il est vraisemblable que cette première phase subsiste. Nous aurions ainsi, lors d'une exclusion provisoire, deux facteurs favorisant la formation d'un u. j. et je pense que si l'on ne peut extirper l'ulcère, il vaut mieux faire une large résection pour exclusion qu'une simple exclusion.

PRÉSENTATION DE MALADE

Méningite séreuse post-traumatique avec signes de localisation, prise pour un hématome. Trépanation. Guérison,

par MM. **D. Petit-Dutaillis** et **J. Christophe**.

Les accidents graves survenant à la suite d'un traumatisme après un intervalle lucide de plusieurs jours et conditionnés par un simple œdème sous-arachnoïdien, ne sont pas fréquents. Surtout, il est rare que de pareils

accidents s'accompagnent de signes de localisation. C'est une des raisons pour lesquelles il nous a paru intéressant de vous présenter ce blessé, dont voici l'observation :

L'enfant Fa... (Georges), quatorze ans, est envoyé d'urgence par l'un de nous le 29 octobre 1935, à la clinique chirurgicale de la Salpêtrière. L'histoire clinique est la suivante : quinze jours auparavant, le 14 octobre, cet enfant a été victime d'un accident : étant à bicyclette il a buté contre un obstacle et a été projeté tête première, contre un mur. On l'a relevé sans connaissance, et il n'a repris ses sens qu'au bout de deux ou trois heures. Le lendemain et les jours suivants, bien qu'allant assez bien, l'enfant se plaint de céphalée et donne à l'entourage l'impression d'être confus, bizarre. Le huitième jour, l'enfant fait une chute soudaine avec perte de connaissance de quelques minutes, sans convulsions. sans émission d'urine ni de morsure de la langue. L'état reste stationnaire par la suite. Ce n'est que depuis les deux derniers jours que l'état s'est nettement aggravé : les céphalées sont devenues de plus en plus vives, l'obnubilation s'est accentuée avec tendance à la somnolence, l'enfant refuse toute nourriture et présente des vomissements abondants, sans effort, de type cérébral.

L'examen neurologique pratiqué le 29 octobre 1935 met en évidence : 1° des signes méningés très accusés : attitude en chien de fusil, signes de Kernig et de Brudzinsky très marqués, photophobie ; 2° un gros déficit psychique sans septématisation, caractérisé surtout par de l'obnubilation et une désorientation complète, sans phénomènes délirants, 3° des signes à la fois de déficit et d'irritation de la région rolandique droite : *quelques secousses convulsives* intermittentes, sans caractère pathognomonique, du membre supérieur gauche, une *parésie faciale gauche* de type central, prédominant sur le facial inférieur, diminution de la force musculaire du membre supérieur gauche avec signe de Barré positif. Il n'y a pas de diminution notable de la force musculaire segmentaire du membre inférieur et le réflexe cutané plantaire se fait en flexion des deux côtés, toutefois le signe d'Oppenheim est positif à gauche. Réflexes cutanés abdominaux nettement plus faibles à gauche qu'à droite. Ajoutons que tous ces signes sont cantonnés à gauche et contrastent avec l'intégrité fonctionnelle de la moitié droite du corps. Enfin, un examen oculaire rapide décèle une stase papillaire à droite.

La température est normale, à 37°2, le pouls à 84, bien frappé.

Une ponction lombaire, rendue difficile par l'agitation du malade, montre une *tension normale*, à 15 en position couchée. L'épreuve de Queckenstedt est négative. Le liquide retiré est clair, de coloration normale, et contient en suspension quelques fins grumeaux blanchâtres. L'examen cyto-bactériologique ne montre aucune réaction inflammatoire, ni aucun germe.

Devant des signes de localisation aussi nets, apparus, après un intervalle libre de quinze jours, nous posons le diagnostic d'hématome tardif, probablement sous-dural de la région rolandique droite et décidons d'intervenir d'urgence. Toutefois, nous gardons un doute sur la réalité de cet hématome, en raison de l'intensité insolite des signes méningés, de l'absence de température et du caractère apparemment normal du liquide céphalo-rachidien.

Opération le 29 octobre 1935 Opérateur, D. Petit-Dutaillis, aides, D[r] Schmite et Grel. Anesthésie générale au chloroforme combinée à l'anesthésie régionale, en raison de l'agitation du sujet. On pratique, d'avant en arrière, sur une horizontale passant par la partie moyenne de la région rolandique, trois trous de trépanation : l'un en pleine zone rolandique, le second en avant de celle-ci, le troisième en arrière. En ouvrant la dure-mère au niveau de ces orifices, on ne constate pas de sang, mais on remarque qu'il existe du liquide en abondance dans l'espace sub-dural et que les révuli sont très dilatés. Dans ces conditions, on décide de faire une trépanation décompressive sous-temporale. On ouvre la

dure-mère en croix et on constate un œdème considérable des espaces sous-arachnoïdiens et un aspect congestif du cerveau. Il existe en outre le long des vaisseaux, au niveau des lepto-méninges, une série de granulations, les unes grisâtres, les autres jaunâtres, rappelant l'aspect de granulations tuberculeuses. On ouvre les lepto-méninges au niveau de la vallée sylvienne et l'on voit s'écouler aussitôt, goutte à goutte, le liquide en abondance. Fermeture de la plaie en étages à la soie sans drainage.

Suites opératoires. Très simples, l'agitation s'apaise dès le soir de l'intervention. Quarante-huit heures plus tard, on constate la disparition des signes méningés et de la paralysie faciale. Un examen complet pratiqué, le dixième jour, montre la disparition de tous les signes neurologiques précédemment constatés. Le malade se lève et semble complètement guéri. Toutefois, en raison des constatations opératoires, on pratique un nouvel examen du liquide céphalo-rachidien : la ponction ramène un liquide d'aspect absolument normal, pression + 9 en position couchée; cytologie : 1,4 élément par millimètre cube, quelques très rares lymphocytes, albumine 0 gr. 55, Bordet-Wassermann négatif, Benjoin-colloïdal : 000002, 1000000000, pas de bacilles de Koch à l'examen direct. La culture en milieu de Lowenstein est restée négative, de même que l'inoculation au cobaye (animal sacrifié au bout de deux mois et demi).

Donc liquide normal, à part une légère dissociation albumino-cytologique ainsi qu'il est de règle de le constater à la suite d'un traumatisme du crâne.

L'examen oculaire pratiqué le dixième jour (Dr Hudelo) montre une acuité visuelle normale (10/10) des deux côtés. La motilité est normale à droite. Parésie du grand oblique gauche. Il persiste un léger œdème discontinu, péripapillaire, plus marqué à gauche où l'on note une petite hémorragie.

L'enfant revu le 15 janvier 1936 est en parfaite santé et ne se plaint d'aucun trouble. La cicatrice de trépanation ne fait aucune saillie.

Ce cas nous a paru intéressant à vous relater : 1° du point de vue clinique, en raison des signes de localisation (hémiplégie gauche) coïncidant avec des signes d'irritation méningée, symptômes qui semblaient nettement en faveur d'un hématome sous-dural. Toutefois, contre l'hypothèse d'hématome, il y avait quelques éléments troublants, bien que non décisifs : liquide clair à la ponction lombaire, intensité des phénomènes méningés, absence de température; 2° du point de vue thérapeutique, le cas montre combien est excessive la méthode classique qui consiste à tailler d'emblée un large volet ostéoplastique pour explorer le cerveau. Étant donné la fréquence de l'erreur de diagnostic étiologique dans les accidents secondaires des traumatismes craniens, il est bien préférable de vérifier d'abord l'existence de l'hématome que l'on soupçonne, en pratiquant, le long de la voûte, quelques trous de trépan suivant une horizontale, passant par la partie moyenne de l'hémicrâne. En ouvrant chaque fois la dure-mère, on se rend compte à peu de frais de la réalité ou non de la lésion suspectée. Dans notre cas, cette méthode, que nous utilisons personnellement depuis plusieurs années dans les éventualités semblables, nous a permis de rectifier notre diagnostic et de pratiquer l'opération minima, strictement indispensable, en l'espèce la trépanation sous-temporale.

PRÉSENTATION DE PIÈCE

Perforation simultanée d'un ulcère de la petite courbure et d'un ulcère du duodénum,

par M. **Wilmoth**.

Messieurs, je vous présente au nom de mon collègue et ami le Dr Fabre (Pierre), de Toulouse, cette pièce intéressante concernant un ulcère de la petite courbure et un ulcère du duodénum, ces deux ulcères s'étant perforés au même moment. La pièce nécropsique que nous vous présentons prouve à nouveau la possibilité de guérison rapide de l'ulcère.

Il s'agit d'un homme de soixante-trois ans, Esteban A..., qui entre à l'Hôtel-Dieu, le 13 mars. Ce malade est difficile à interroger en raison de son peu de compréhension du français. Son état général est d'ailleurs si précaire que l'interrogatoire se borne au strict minimum. On comprend seulement qu'il souffre depuis sept à huit jours de son épigastre et qu'il vomit depuis la veille. Il semble qu'il n'ait pas antérieurement présenté de dyspepsie notable.

Au palper, le ventre est uniformément contracturé avec résistance plus marqué du quadrant supérieur de l'abdomen. Il existe de la sonorité préhépatique; ces signes nous inclinent à penser à une perforation d'ulcère digestif et une laparotomie médiane est aussitôt faite. L'abdomen est plein de liquide louche, verdâtre. On perçoit sur la petite courbure, au tiers inférieur, une induration. Après ouverture du petit épiploon, on constate l'existence d'un ulcère perforé, siégeant sur le versant postérieur de la petite courbure, de la dimension d'un pois. A travers cette perforation, le liquide gastrique fait issue dans l'arrière-cavité des épiploons.

La suture terminée, on aperçoit, sur la face antérieure de la première portion du duodénum, nettement en delà du pylore, un nouvel ulcère perforé large de 1 centimètre de diamètre environ. Pour l'un comme pour l'autre de ces ulcères, nous faisons une suture en bourse, sans thermocautérisation, par suite de circonstances indépendantes de notre volonté.

Gastro-entérostomie au bouton de Jaboulay, tamponnement et drainage au Mickulicz et drain de caoutchouc; fermeture de la paroi aux fils de bronze.

Les suites opératoires sont très bonnes. Malheureusement, le malade est si faible qu'il est difficile de lui faire conserver, dans son lit, une position demi-assise. Il rend ses gaz et des matières dans les délais normaux; il s'alimente légèrement; mais au treizième jour, alors que l'on pouvait commencer à le croire hors de danger, il est emporté en quarante-huit heures, le 28 mars, par des complications pulmonaires.

L'autopsie a montré que la cavité abdominale était nette, sans reliquat

d'épanchement. L'arrière-cavité des épiploons contenait encore, en petite abondance, un liquide puriforme.

On peut constater, sur cette pièce, que les deux ulcères sont franchement, de part et d'autre du pylore, l'un nettement gastrique et l'autre duodénal pur.

On notera de plus, à l'examen de la pièce, l'évolution différente des deux ulcus. L'ulcère duodénal se présente avec les caractères d'induration, de callosité, sans tendance à la cicatrisation, tel que nous l'avions vu en cours d'opération. L'ulcère gastrique, par contre, *est entièrement cicatrisé.* Sur la pièce fraîche, nous avons dû rappeler même nos souvenirs pour fixer sa situation exacte, tant le processus cicatriciel était parfait; on ne décelait alors le siège de l'ancien ulcère que par une induration externe. Actuellement, le formol, en ratatinant la pièce, a accentué les contrastes et l'on perçoit, sur le versant muqueux, une dépression limitée, seul reliquat de l'ulcus.

Soulignons donc, sans insister, le fait de la coexistence, sur ce malade, de deux ulcères, duodénal et gastrique, tous deux perforés à la même date.

Nous désirons nous appesantir davantage sur la précocité de la guérison de l'ulcus gastrique et sur la perfection anatomique de celle-ci. En quinze jours seulement, la cicatrisation s'est effectuée et de qualité exceptionnelle.

L'importance de pareils faits est très grande. Ils paraissent faire la preuve de l'évolution cyclique de l'ulcère. Ils montrent, de façon indubitable, que l'ulcère peut guérir anatomiquement, sans laisser de trace apparente. Et ceci explique l'absence des signes radiologiques en dehors des poussées évolutives, de même que l'absence, à l'intervention d'un ulcus dûment diagnostiqué.

La séance solennelle d'inauguration de l'Académie de Chirurgie aura lieu mercredi 5 février, à 21 h. 30, au grand amphithéâtre de la Sorbonne, en présence de M. le Président de la République, de M. le Président du Sénat et de M. le Président de la Chambre, et sous la présidence de M. Paganon, sénateur, ancien ministre.

Cette cérémonie remplacera la séance ordinaire de l'Académie qui se trouve ainsi ***reportée au mercredi 12 février.***

Le Secrétaire annuel : M. P. Moure.

Paris. — A. Maretheux et L. Pactat, imp., 1, rue Cassette.

MÉMOIRES

DE

L'ACADÉMIE DE CHIRURGIE

SÉANCE SOLENNELLE PUBLIQUE

29 Janvier 1936.

Présidence de M. Louis Marin, ancien ministre.



DISCOURS DE M. PIERRE FREDET,

Président de l'Académie.

Monsieur le Ministre,

Je vous remercie de la gracieuseté que vous avez faite à notre Compagnie, en acceptant de présider sa séance annuelle. Nous ne sommes pas seulement honorés de votre présence, nous en sommes heureux, car vous avez toujours considéré les chirurgiens avec sympathie. Vous avez dit, un jour, qu'ils vous ont plu parce que, tout en étant prudents, ils savent prendre des décisions, qu'ils les exécutent, et qu'ils ne redoutent pas les responsabilités. Vous ajoutiez qu'ils sont compréhensifs et humains. Emanant d'une personnalité telle que la vôtre, n'est-ce point pour nous l'éloge le plus flatteur, et vous comprenez le sentiment que nous éprouvons, chaque fois que vous voulez bien venir au milieu de nous.

Mesdames, Messieurs,

Nos statuts enjoignent au Président de faire à la séance annuelle « un rapport sur la situation morale et financière de l'Académie ». Je vais donc m'essayer à ce rôle d'historiographe.

De notre situation financière, je me garderai bien de vous énumérer les détails. Sachez toutefois que notre budget est en équilibre, ce qui est fort louable au temps où nous vivons. Mais une Société scientifique se trouve toujours pauvre, car elle a le désir de mieux faire. Certes, nos publications sont belles, mais nous voudrions les améliorer encore, en donnant une

plus grande extension à l'iconographie ; certes, nous les distribuons largement, mais nous voudrions les répandre avec plus de libéralité. Le Mécène, qui nous donnerait le moyen de réaliser ces projets, et bien d'autres, accomplirait une œuvre fort utile, pour la diffusion de la Chirurgie française.

Notre situation morale est excellente : en 1925, nous avons travaillé avec la même ardeur que les années précédentes.

Grâce au Comité de lecture et de publication, institué depuis deux ans, nous avons pu conserver aux communications de nos membres la place prépondérante qui leur appartient et réduire celle des rapports à une proportion raisonnable.

Beaucoup d'entre vous ont bien voulu suivre la suggestion que je vous avais soumise, au début de ma présidence, c'est-à-dire envoyer à l'avance le texte de leurs communications à notre Secrétaire général, pour qu'il puisse le faire imprimer, et le tenir à la disposition de tous ceux qui désireraient apporter, sur le même sujet, le résultat de leurs recherches personnelles ou formuler des critiques, méditées à loisir. Cela nous a permis d'organiser un certain nombre de très belles séances, au cours desquelles des questions importantes ont été débattues à fond. Ces discussions serrées sont un des éléments majeurs de notre activité, et donnent à nos séances une intensité de vie que peu de sociétés scientifiques possèdent au même degré.

A la fin de novembre, un grand événement est survenu dans notre existence : par décret présidentiel, la Société nationale a été autorisée à relever le titre de sa glorieuse aïeule, l'Académie royale de Chirurgie. Cette promotion est la récompense des services rendus à la science et aux malades ; elle accroît notre autorité. Nous la devons à quatre-vingt-douze années de labeur ininterrompu, à l'action décisive de nos anciens présidents, et, tout particulièrement, aux efforts de notre collègue, le professeur Gosset. Aussi, le Conseil de l'Académie a-t-il voulu lui marquer notre reconnaissance unanime, en lui demandant de le présider. Nous étions certains que vous applaudiriez tous à cet hommage, qui n'est qu'un acte de justice.

En même temps que notre nom, nos statuts ont été modifiés, afin de donner plus de souplesse à notre recrutement, d'ouvrir notre tribune, tout à la fois, aux jeunes chirurgiens et aux représentants des sciences, auxquelles nous faisons appel chaque jour, et dont les progrès conditionnent étroitement ceux de la chirurgie d'aujourd'hui et de demain.

Notre Compagnie a malheureusement subi des pertes très lourdes, cette année, et par le nombre et par la qualité de ceux qui nous ont quittés : Proust, enlevé en pleine maturité scientifique, alors qu'il nous promettait encore d'ingénieux travaux ; Routier, un des pionniers de la chirurgie moderne ; Récamier, héritier d'un nom illustre et qui ne l'a point laissé péricliter ; Guéniot, notre vénérable doyen, qui représentait si dignement ici, la chirurgie obstétricale ; Walther, enfin, qui a tant fait pour les progrès de la chirurgie, et rendu de si grands services à l'ancienne Société nationale. J'ai déjà apporté à ces collègues regrettés l'hommage qui leur

était dû, mais je tiens encore à évoquer leur souvenir et à redire le vide qu'ils ont laissé parmi nous.

Nous avons aussi à déplorer la disparition de plusieurs associés étrangers : Pétrovitch, de Belgrade; Derache, de Bruxelles ; Lardy, de Constantinople; E. Starr Judd, de Rochester; Artemio Zeno, de Rosario.

L'Académie s'est enrichie d'un membre titulaire nouveau, M. Menegaux, qui nous a déjà montré, par de belles communications, que sa place était marquée parmi nous.

Mes chers Collègues,

Ma présidence est bien près de s'achever, mais le moment n'est pas encore venu de vous faire mes adieux puisque j'aurai, une fois encore, la très grande joie de vous représenter dans une circonstance particulièrement solennelle, à la séance inaugurale de l'Académie de Chirurgie. Permettez-moi, cependant, de vous dire, dès aujourd'hui, combien j'ai été sensible à l'honneur que vous m'avez conféré et qui restera un des plus précieux souvenirs de ma carrière.

COMPTE RENDU

DES TRAVAUX DE L'ACADÉMIE DE CHIRURGIE

PENDANT L ANNÉE 1935

par M. Paul MOURE, secrétaire annuel.

Messieurs,

Les sujets les plus divers ont été abordés devant vous,.au cours de cette année qui marquera une date importante dans l'histoire de notre illustre Compagnie, puisque la Société nationale de Chirurgie est devenue, depuis le 4 décembre, l'Académie de Chirurgie.

De la lecture de vos Bulletins, se dégage l'impression très nette d'une orientation de vos travaux vers les questions d'ordre général : la physiologie, la biologie, la chimie, l'histologie prennent une importance chaque année plus grande. D'où, cette nécessité pour notre Compagnie d'élargir le cadre de son recrutement, en incorporant parmi ses membres, à côté des chirurgiens de carrière de Paris, de province, des colonies et du monde entier, des représentants qualifiés, non seulement des diverses spécialités chirurgicales et médico-chirurgicales, mais encore des différentes branches de la science, auxquelles nous sommes chaque jour dans la nécessité de puiser des directives et des principes nouveaux.

Parmi vos nombreux et importants travaux, j'ai dû faire une sélection, afin de ne pas vous imposer aujourd'hui l'aride lecture d'un interminable palmarès; mon intention étant surtout de faire le point de vos idées sur les sujets qui ont particulièrement alimenté vos discussions et de souligner le sens de l'orientation générale de vos travaux.

Les deux acquisitions qui, le siècle dernier, ont révolutionné la chirurgie : *l'anesthésie* et *l'antisepsie*, n'ont pas encore cessé de nous préoccuper. Certes, depuis les premiers essais d'anesthésies générales, la méthode s'est singulièrement perfectionnée et la suppression de la douleur opératoire, qui semblait vaine à des chirurgiens de la valeur de Velpeau, est devenue aujourd'hui l'une de nos grandes préoccupations; d'où la multiplicité des anesthésiques et des appareils pour les administrer. Poussant cette préoccupation plus loin encore, voici que nous nous ingénions aujourd'hui à faire, en quelque sorte, l'analgésie de l'anesthésie, d'où l'emploi d'injections variées par voie sous-cutanée, rectale et intravei-

neuse; ces anesthésiques, dits de base, évitent à l'opéré la désagréable angoisse du masque.

De là, est née l'idée de produire l'anesthésie générale complète par voie veineuse pour laquelle plusieurs produits, tels que le numal, le sonéryl, le somnifène et l'évipan ont été employés avec des résultats divers. L'anesthésie par voie veineuse, qui a provoqué durant l'année des discussions passionnées et que plusieurs d'entre nous ont déjà adoptée, trouvera certainement bientôt sa place et ses indications, car, surtout pour les opérations sur la tête et le cou, elle constituera un indiscutable progrès.

La stérilisation, sur laquelle repose toute la chirurgie moderne, n'aurait-elle pas avantage à être encore perfectionnée, et l'idéal ne serait-il pas de posséder des salles d'opérations entièrement stérilisables, ce qui éviterait les inoculations toujours possibles par les poussières de l'air ou par le contact accidentel des objets non stérilisés qui avoisinent le champ opératoire? Malheureusement, les vapeurs de formol, qui ont été proposées dans ce but par M. Gudin, ne semblent pas suffisantes pour assurer une stérilisation parfaite, comme le fait remarquer Chevassu.

D'autre part, il faut bien savoir que les accidents infectieux post-opératoires ne sont pas toujours causés par un apport de microbes exogènes, et que les septicémies les plus graves sont celles qui sont provoquées par les germes adaptés depuis longtemps à leur milieu; les interventions chirurgicales libèrent, en effet, des germes particulièrement immunisés contre l'organisme sur lequel ils s'étaient implantés, d'où la gravité de certaines septicémies post-opératoires.

Ceci nous conduit à l'importante question des vaccinations qui est loin d'être résolue. Il semble, nous dit Louis Bazy, qu'autant les sérums antitoxiques sont efficaces, autant les sérums antimicrobiens donnent pour la plupart des résultats décevants; et, il ne semble pas que nos espoirs dans la thérapeutique des septicémies doivent reposer sur les sérums, du moins dans leur forme actuelle, mais plutôt sur la chimiothérapie; ce sera l'œuvre de demain.

Par contre, le traitement du tétanos est entré dans une voie décisive, puisqu'il est maintenant possible de remplacer la sérothérapie par la vaccination préventive. Bien que le tétanos soit une maladie rare en temps de paix, son caractère épidémique en temps de guerre, et son éclosion imprévisible à la suite des plaies les plus insignifiantes, plaident en faveur d'une immunisation active par le vaccin; telle est la conclusion formelle de la commission que vous avez nommée après le vibrant plaidoyer de Louis Bazy, qui a mis au point cette très importante question.

L'efficacité d'une thérapeutique s'accroît toujours à la lumière d'un bon diagnostic plus précoce et plus précis; aussi avons-nous, depuis quelques années, amélioré considérablement nos méthodes d'investigations en perfectionnant de multiples appareils ou en en faisant un emploi plus judicieux. Heitz-Boyer nous a montré les avantages certains de l'emploi de la radio-chirurgie viscérale au cours des interventions pour calculs du rein ou des voies biliaires.

Une série de communications substantielles nous a montré que la néphropexie, qui n'est plus guère pratiquée dans les services de chirurgie générale, trouve par contre dans les services de chirurgie urinaire des indications précises, grâce aux épreuves d'exploration radiologique, devenues aujourd'hui extrêmement rigoureuses.

Moulonguet nous a exposé sur de belles projections ce que l'on peut tirer de la radio abdominale, sans préparation, et de la discussion qui suivit on peut conclure que si la radio n'est pas, en pareil cas, infaillible, elle est cependant d'une utilité majeure dans certains cas particulièrement obscurs, permettant souvent à la laparotomie d'avoir, suivant l'expression de Mondor, une destination aussi précise que possible.

Le bistouri diathermique, qui, il y a quelques années paraissait à beaucoup d'entre vous une simple curiosité, est actuellement entré dans l'arsenal de la plupart des salles d'opérations et depuis lors, vous avez applaudi les belles communications de Robert Monod sur la chirurgie pulmonaire, de Baumgartner sur l'extirpation d'une tumeur du foie, de Gernez, sur l'extirpation des tumeurs infiltrées de la région ano-rectale, opérations hardies rendues possibles par l'emploi du bistouri diathermique. Quel plaidoyer plus enthousiaste peut-on rêver que celui de Baumgartner?

« Il était tout indiqué d'utiliser le bistouri diathermique pour réséquer « un lobe du foie et l'expérience que nous en avons faite dans ce cas est « concluante. Il n'y eut aucune hémorragie ; les surfaces de section du « foie restèrent exsangues, aucune ligature ne fut nécessaire et nous avons « pu accoler complètement l'une à l'autre les deux tranches de section du « coin hépatique et les suturer pour obtenir une cicatrisation *per prinam* « de la plaie du foie sans hématome ni fistulisation biliaire. »

Parmi les appareils nouveaux, nous devons mentionner le Bronchoaspirateur, qui, dans certaines complications bronchopulmonaires, peut rendre de grands services ainsi que nous l'ont rappelé les observations de R. Monod et de Charrier.

Par contre, l'expérience montre que toutes les nouvelles méthodes d'exploration ne sont pas toujours sans danger : une série de communications nous a, en effet, révélé les accidents que pouvait provoquer l'artériographie. Il convient donc d'être très prudent et de choisir une bonne masse d'injection, avant que n'aient été simultanément démontrées l'innocuité et l'importance diagnostique de cette méthode.

Quel magnifique champ d'expériences peut fournir la chirurgie à celui qui sait pousser l'étude de l'anatomie pathologique sur le vivant et profiter des multiples occasions de pratiquer la biopsie des viscères malades !

S'il n'est peut-être pas nécessaire que le chirurgien soit histologiste, comme le voudrait Chevassu, il est cependant utile qu'il soit assez familiarisé avec les méthodes histologiques pour savoir ce qu'il peut leur demander. L'importance des renseignements que peut fournir l'examen histologique préopératoire vient encore d'être rappelé par Welti à propos des tumeurs du corps thyroïde.

Dans le diagnostic, toujours si difficile, des tumeurs osseuses, l'expé-

rience a montré à MM. Schwartz et Huart qu'il ne fallait pas vouloir pousser trop loin la valeur des examens histologiques. Il ne faut pas cependant retirer toute valeur à la biopsie des tumeurs osseuses. Celle-ci permet, en effet, de reconnaître sans hésitation les tumeurs épithéliales métastatiques, mais il faut avouer qu'en matiere de tumeurs primitives du type conjonctif, ni l'histologie, ni l'examen clinique, ni la radiographie ne sont infaillibles.

Dans le domaine de la pathologie générale, à propos des infarctus mésentériques, M. Grégoire a pu par des expériences rigoureuses, en faisant le rapprochement de certaines maladies chirurgicales et médicales, prouver qu'une conception pathogénique nouvelle peut conduire à une orientation nouvelle de la méthode thérapeutique et du groupe des infarctus, dits inexpliqués, dégager l'infarctus par choc anaphylactique.

De même, Louis Bazy, en se plaçant sous l'angle de la pathologie générale et considérant comme des maladies circulatoires les lésions appelées: œdème aigu du pancréas, pancréatite œdémateuse, apoplexie, infarctus du pancréas ou pancréatite hémorragique, se demande si ces lésions ne devraient pas être étudiées en même temps que l'œdème aigu du poumon, l'apoplexie cérébrale, l'infarctus du myocarde.

L'hématologie et la sérologie tiennent aujourd'hui une grande place dans l'étude des indications opératoires.

Poursuivant leurs études sur l'hyperazotémie ; MM. Duval et Ch. Roux ont montré que non seulement l'azotémie était un signe infidèle dans le pronostic post-opératoire, mais que dans certains cas, — aussi paradoxale que la chose puisse paraître — l'hyperazotémie post-opératoire pouvait être considérée comme un élément favorable.

Les réactions biologiques de Zoudek et Aschleim qui permettent le diagnostic de la grossesse ont été perfectionnées par Brindeau et Hinglais qui ont montré que l'étude quantitative de l'hormone permettait d'élargir le champ d'application de la méthode, autorisant le diagnostic rapide de la mole et celui de la transformation post-molaire en choréo-épithéliome malin. MM. Michon et Lantuéjoul, Brocq, Bazy et Hinglais nous ont montré la réalité de ces faits.

Grâce à l'éducation chaque jour plus complète et plus large des chirurgiens dans tous les domaines scientifiques, nous voyons notre action curatrice s'attaquer à des maladies devant lesquelles la science médicale demeurait impuissante. Par exemple, le fait de pouvoir transformer le métabolisme de la chaux dans l'organisme en agissant sur de minuscules amas glandulaires, les parathyroïdes, situées profondément dans la région cervicale, ne démontre-t-il pas à lui seul l'importance des études physiologiques pour le chirurgien ? Et M. Leriche qui a déjà enrichi le patrimoine chirurgical par la divulgation des opérations sur le sympathique nous montre encore les résultats que peut fournir la parathyroïdectomie dans la sclérodermie, maladie devant laquelle le médecin et le dermatologue restaient désarmés.

N'est-ce pas dans ce même esprit que MM. Welti et Lian ont tenté d'agir sur certaines asystolies en pratiquant, une thyroïdectomie totale ?

La question des greffes qui, il y a quelques années, demeurait encore dans le domaine physiologique et expérimental, est maintenant entrée dans celui de la réalisation pratique.

Les résultats des greffes nerveuses, qui étaient encore incertains, semblent devoir s'améliorer considérablement grâce aux travaux de MM. Gosset et Ivan Bertrand, qui emploient comme greffons des fragments de moelle épinière hétéroplastique. Ceux-ci ont sur les autres greffons l'immense avantage de ne pas comporter de tissu conjonctif dont la présence diminue la perméabilité du greffon et met obstacle au cheminement des cylindres-axes.

Les greffes osseuses trouvent chaque jour des modalités et des indications nouvelles, non seulement dans la chirurgie des lésions traumatiques, mais encore dans le traitement des ostéo-arthrites tuberculeuses.

A côté de la tendance évidente vers les sujets d'ordre médico-chirurgical et biologique, notre Société a donné la preuve qu'elle ne se désintéresse pas des travaux de chirurgie pure. Il faut reconnaître cependant que la chirurgie gastro-intestinale et celle des voies biliaires sont maintenant passées dans la pratique courante et l'accord semble fait sur les indications et sur la technique, sauf quelques points de détail dans certaines gastrectomies complexes ou dans le traitement des cancers du tube digestif.

Par contre, le traitement des fractures et des luxations a tenu une place importante dans vos discussions.

L'ostéosynthèse, comme toutes les méthodes, après une période de vogue excessive, vient de subir de sérieuses restrictions à la suite du réquisitoire de M. Auvray sur les résultats éloignés comparatifs du traitement des fractures de la diaphyse fémorale par la méthode sanglante et par la méthode orthopédique.

De la très importante discussion qui suivit, il ressort, malgré l'enthousiasme inaltérable de M. Alglave, que l'ostéosynthèse dont on a été entraîné à exagérer les indications, comporte des inconvénients et des dangers et qu'en somme, comme l'a exprimé Sorrel, il ne faut pas pratiquer de réduction sanglante, s'il est possible d'obtenir une réduction satisfaisante par d'autres moyens, en particulier par les appareils d'extension directe et de suspension, l'ostéosynthèse étant pour Mathieu un pis-aller qui garde cependant des indications de nécessité.

En résumé, dit M. Fredet, nous sommes unanimes à reconnaître que la consolidation des fractures soulève des problèmes nombreux et complexes qui ne sont pas tous résolus, que l'ostéosynthèse a des indications limitées, mais précises; qu'elle doit être appliquée avec beaucoup de soin; livrée à des imprudents, elle peut donner des résultats déplorables, ce qui ne démontre pas qu'elle soit mauvaise en soi.

Cette question de l'ostéosynthèse a donné lieu à une étude biologique des plus importantes par Menegaux sur l'influence de la nature du métal dont il a établi expérimentalement la gamme de toxicité par la culture du tissu osseux *in vitro* et à la demande de Richard, la question des pseudarthroses à la suite de l'ostéomyélite est mise à l'ordre du jour.

Si notre action curatrice se manifeste aujourd'hui dans un certain nombre d'affections qui paraissaient appartenir à la médecine pure, inversement nous n'hésiterions pas à poser le bistouri si une découverte venait nous démontrer la possibilité de guérir sans opération une lésion qui nous paraissait essentiellement chirurgicale.

C'est ainsi que MM. Stolz et Weiss nous ont montré l'action souvent bienfaisante des injections d'histidine dans le traitement de l'ulcère gastro-duodénal, et si l'avenir montre que cette méthode tient ce qu'elle promet, nous serons les premiers à nous réjouir de pouvoir guérir les ulcéreux, en remplaçant par de simples piqûres les opérations sur l'estomac que notre génération vient à peine de mettre au point.

La science comme la mer est toujours en mouvement et nous devons en suivre les perpétuelles oscillations. De là, cette impérieuse nécessité de la saine discussion et de la libre critique qui étaient l'apanage de notre vieille Société de Chirurgie et qui resteront celui de la nouvelle Académie dont la devise demeure : « Vérité dans la Science, moralité dans l'Art ».

La discussion et la critique sont, en effet, absolument nécessaires pour la mise au point des questions nouvelles et pour l'adaptation judicieuse de la thérapeutique chirurgicale aux principes nouveaux qui découlent journellement des progrès réalisés dans tous les domaines des sciences biologiques, physiques, chimiques et mécaniques, et malheur à ceux qui cherchent à jeter l'ancre sur cette étendue mouvante, car ils seront vite submergés par la marée montante des méthodes nouvelles.

Messieurs, de la lecture de nos Bulletins, se dégage enfin l'impression qu'à côté des progrès certains réalisés par vos travaux, au cours de cette année, un immense champ d'expériences reste encore à défricher et les sujets d'étude que vos discussions ont fait jaillir comme les étincelles qui s'échappent de la forge, sont innombrables; c'est aux jeunes travailleurs à venir les recueillir, car chacune de ces étincelles de votre science peut à son tour embraser d'autres foyers où se forgeront des armes capables d'assurer, à ceux qui sauront les manier, la victoire sur de nouvelles maladies, réputées jusqu'alors invincibles.

Avant de quitter mes fonctions, qu'il me soit permis de remercier notre président, M. Fredet qui, par son esprit méthodique, son autorité souriante et son aménité, a su maintenir l'harmonie et l'ordre de nos discussions, facilitant ainsi largement ma tâche. Je remercie également notre secrétaire général, Louis Bazy, qui par son admirable régularité a assuré la plus large part de la correction des épreuves et de la mise en page, souvent difficile, de nos Bulletins; enfin, Messieurs, merci à vous tous pour la façon ponctuelle dont vous avez remis vos manuscrits.

Dernier secrétaire annuel de la glorieuse Société nationale de Chirurgie, je cède la place et je souhaite la bienvenue à mon ami Martin, premier secrétaire annuel de l'Académie de Chirurgie.

DISTRIBUTION DES PRIX

ACCORDÉS EN 1935 PAR L'ACADÉMIE DE CHIRURGIE

M. le Président proclame les prix décernés cette année par l'Académie de Chirurgie, qui sont attribués de la façon suivante :

PRIX EDOUARD LABORIE, annuel. — 1.200 francs.

Deux mémoires ont été déposés :

L'Académie a decidé de partager ce prix entre les deux candidats qui sont :

a) M. Louis Weitzel (de Lille), dont le travail est intitulé : *Les adénofibromes du sein chez l'homme. Etude basée sur 13 observations personnelles.*

b) M. Charbonnier (de Genève) dont le travail est intitulé : *L'auscultation dans les affections chirurgicales aiguës de l'abdomen.*

PRIX DUBREUIL, annuel. — 400 francs.

Deux mémoires ont été déposés.

L'Académie attribue le prix à M. Montant (de Paris), pour son travail intitulé : *Contribution à l'étude de la physiopathologie des contusions et des fractures fermées des phalanges des doigts. Traitement orthopédique et traitement physiologique par les infiltrations répétées de novocaïne.*

PRIX JULES HENNEQUIN, bisannuel. — 1.500 francs.

Trois mémoires ont été déposés.

L'Académie attribue ce prix à M. Mutricy (de Paris), pour son travail intitulé : *Fractures du calcanéum. Le problème thérapeutique qu'elles posent.*

PRIX AIMÉ GUINARD, triennal. — 1.000 francs.

Deux mémoires ont été déposés.

L'Académie attribue ce prix à M. Contiades (de Paris), pour son travail intitulé : *Phlébites traumatiques et thromboses révélées par un effort.*

PRIX DES ÉLÈVES DU Dr EUGÈNE ROCHARD, triennal. — 10.000 francs.

Trois mémoires ont été déposés.

L'Académie attribue ce prix à M. Demirleau (de Paris), pour son travail intitulé : *La lobectomie pulmonaire. (Etude historique, expérimentale et chirurgicale).*

PRIX LE DENTU

Ce prix est décerné, suivant le désir du testateur, à l'interne en Chirurgie qui a obtenu le premier prix (médaille d'or) au concours annuel des prix de l'Internat (Chirurgie) en 1935. Ce prix est décerné à M. Mialaret.

Les prix **Duval-Marjolin**, **Gerdy**, **Demarquay** et **Ricord** n'ont pas été décernés.

EUGÈNE ROCHARD

(29 octobre 1853 - 3 octobre 1924)

par M. LOUIS BAZY, secrétaire général de l'Académie.

Messieurs,

Lorsque M. Eugène Rochard prit possession des fonctions de secrétaire général de votre Compagnie, un de ses premiers soucis fut de composer l'éloge du professeur Paul Berger. Il se réjouissait de la sorte que la charge qu'il tenait de votre confiante amitié lui permit de rendre un public hommage à un maître pour lequel il avait nourri une particulière prédilection. Pourrais-je m'inspirer d'un plus touchant exemple? Dire sa reconnaissance à ceux qui, par leurs bienfaits, se la sont assurée, n'est-ce pas aussi trouver l'occasion de vous exprimer tout ce que l'on vous doit? Est-il possible, quand on médite sur une de ces vies laborieuses comme l'histoire de notre Société en compte tant, de ne pas saisir — non sans quelque confusion d'ailleurs — toute l'étendue et aussi toute la gravité de l'honneur que confèrent vos suffrages? Comment ne serait-on pas alors tenté d'unir dans de mêmes sentiments de gratitude, ceux qui vous ont aimés avec ceux qui vous ont honorés! Pour suppléer à l'éloquence qui me fait si grandement défaut, c'est à de tels sentiments que je compte faire appel, dans l'espoir qu'ils m'assisteront dans ma tâche.

*
* *

Ce n'est pas la première fois que le nom de Rochard est évoqué devant vous. Déjà, à la séance annuelle de janvier 1908, M. Felizet traçait un portrait aussi fin et aussi délicat que le modèle lui-même, de M. Jules Rochard, père de M. Eugène Rochard et qui fut, en même temps que correspondant de la Société Nationale de Chirurgie, inspecteur général du Service de Santé de la Marine, grand officier de la Légion d'honneur, membre et président de l'Académie de Médecine. L'éclat d'une aussi belle carrière était dû, n'en doutons pas, à l'austérité d'une studieuse jeunesse et aux magnifiques exemples reçus dans une famille tout entière vouée au culte du devoir. Le père de M. Jules Rochard, en effet, Godard Rochard, soulevé par le vent de patriotisme qui soufflait à cette époque, s'engage en 1792, à l'âge de seize ans, au 60e régiment de ligne. A son premier combat, une balle lui traverse la poitrine, sans refroidir son enthousiasme. A peine guéri, il reprend le cours de ses campagnes. On le voit dans toutes les batailles de la République et de l'Empire jusqu'au jour où, en 1813, pendant la campagne d'Espagne, près de Barcelone, une affreuse blessure lui fait perdre la cuisse. Capitaine, décoré de la Légion d'honneur, le valeureux soldat quitte l'armée et se retire à Saint-Brieuc. Là, marié à une femme parée de

toutes les vertus, il élève son fils, Jules Rochard, en lui inculquant les principes qui avaient fait de lui un si bon serviteur de la patrie.

Si vous vous rappelez Eugène Rochard, arrivant, il y a peu d'années encore à la Société de Chirurgie, le chapeau sur l'oreille, la moustache retroussée, la barbe en éventail à la manière du Vert-Galant et sanglé dans un long pardessus en forme de redingote, ne croyez-vous pas voir son grand-père, le « demi-solde », celui qui, pensant toujours à son Empereur, réunissait dans son logis ses vieux camarades de combat et leur faisait chanter par son jeune fils, juché sur une table, les couplets de Béranger :

De quel éclat brillaient dans les batailles
Ces habits bleus par la victoire usés!

Combien de fois pendant la dernière guerre n'ai-je pas entendu M. Eugène Rochard nous redire ces vers redevenus d'une actualité si poignante et si épique à la fois!

En 1849, M. Jules Rochard se maria à Brest avec la fille d'un lieutenant de vaisseau, Mlle Proux, qui appartenait à une illustre famille de marins, les Bouet-Vuillaumez. C'est à Brest que naquit, le 29 octobre 1853, M. Eugène Rochard.

On provoquait toujours un sourire d'incrédulité quand on affirmait que M. Rochard était Breton. Tous ceux qui entendaient ses histoires méridionales auxquelles ne manquaient ni la couleur ni même l'accent, et qu'il racontait avec une verve intarissable et un plaisir toujours nouveau, étaient persuadés qu'Eugène Rochard était un fils de la Provence. Ceux qui le voyaient si répandu dans la haute Société parisienne, membre des grands cercles, informé de tout, ne doutaient point qu'il ne fût né à Paris. Ne trouvez-vous pas que cette impossibilité de fixer avec exactitude le coin de la France où il avait vu le jour, montre à quel point il était bien Français? En songeant à lui, je ne puis m'empêcher de me rappeler l'apostrophe que lançait un jour Charles Nélaton à son ami, Paul Segond : Tu es Gallus! Tu es le Gaulois; tu es aussi le coq! Par quelle expression pourrait-on mieux faire ressortir la verve claironnante, l'esprit prompt à la bataille, le caractère chevaleresque, l'émotion contenue et pourtant toujours prête à se manifester, l'enthousiasme facile et généreux, le panache enfin! ce qui a fait nos penseurs et nos artistes, nos poètes et nos guerriers, en un mot tous ceux qui ont contribué à nous forger cette âme collective dont nous aimions à retrouver en M. Rochard la si vivante et séduisante image?

Un Breton, et par surcroît un Brestois, est par définition un marin. La mer fait partie de son horizon. Elle l'appelle, elle l'attire et parfois pour toujours, elle le garde. M. Rochard racontait plaisamment que la première fois qu'il vit Paris, il eut peine à comprendre qu'une aussi belle ville se contentât d'être arrosée par un aussi mince filet d'eau. Toute sa famille avait été dans la marine. Lui-même voulut y servir, mais dans le même esprit que son père, c'est-à-dire comme médecin. Il leur semblait à tous deux qu'ils pouvaient ainsi mieux prouver aux marins combien ils les aimaient, combien ils les comprenaient, puisque, non contents de partager leur vie

et ses dangers, ils avaient, en outre, l'occasion de soulager leurs maux.

Eugène Rochard, reçu premier en 1874 au concours d'aide-médecin du Service de Santé de la Marine, fut pourvu en 1876 de son premier galon et désigné pour embarquer sur le transport *La Loire*. C'était un des derniers grands bâtiments à voiles qui devait mener en Nouvelle-Calédonie un grand nombre de forçats et même quelques-uns des derniers communards. Lorsque j'étais enfant, je ne me lassais point de faire raconter à M. Rochard les péripéties de son premier voyage. Il cédait volontiers à mon désir et avec tant de bonne grâce, que les moindres détails de sa vie de jeunesse sont restés gravés dans ma mémoire. Il me semblait, en particulier, avoir réellement assisté à cette journée de mars 1876 où, après une terrible tempête qui avait fait rage toute la nuit, *La Loire* devait appareiller de Brest. Malgré l'inclémence du temps, à l'heure dite, le commandant se fit remorquer hors des passes par une frégate cuirassée la *Valeureuse*. Mais à peine arrivés par le travers de la plage de Bertheaume, les deux navires se mirent à tanguer de si belle façon que les deux remorques en filin, pourtant grosses comme la cuisse, se rompirent tout net au ras des écubiers de la *Valeureuse*. *La Loire* se trouvait isolée sur une mer démontée. Sans perdre un instant, le commandant couvrit de voiles son vaisseau et, dédaignant de prendre le large, comme chacun le pensait, il s'engagea résolument dans le ras de Sein. Aucun lieu ne dégage plus de sauvage grandeur et le nom même de ses différents sites : la baie des Trépassés, l'enfer de Plogoff, rappelle les écueils qui, dans ces parages, menacent le navigateur et contribuent à en augmenter le tragique et émouvant mystère. La chance favorisa l'audacieux capitaine. La moindre saute de vent eût pu le jeter à la côte. Mais la brise, malgré sa violence, fut favorable, et poursuivi, par les signaux des sémaphores qui transmettaient les félicitations du Ministre et du Préfet maritime, *La Loire* put heureusement entamer sa croisière. Telles furent les accordailles de Rochard avec la mer.

Le voyage qui suivit dura près de deux ans. Il lui fit faire le tour du monde, le conduisit par le cap de Bonne Espérance dans toutes les possessions françaises du Pacifique, et le ramena en France en doublant le cap Horn. Les récits que M. Rochard me faisait de ses diverses escales auraient pu exciter ma curiosité naturelle pour tout ce qui est lointain et inconnu. Mais il aimait la chirurgie plus encore que l'aventure et l'expérience de sa maturité tempérait les vagabonds élans de ma jeune et frémissante imagination. La vie du marin n'empêchait d'ailleurs pas Eugène Rochard de travailler. A l'époque où il faisait partie du Corps de Santé de la Marine, tous les grades se donnaient au concours et il acquit successivement, toujours le premier de sa promotion, son second puis son troisième galon. En 1886, il enlevait dans les mêmes conditions le titre de professeur d'anatomie dans les Écoles de médecine navale.

Son père, M. Jules Rochard, l'âme remplie des gloires militaires de sa famille, aimait à dire que les Rochard ne craignaient pas les balles. Ceux d'entre eux qui avaient embrassé la carrière médicale ne redoutaient pas non plus de faire leur devoir en face de la maladie. En 1841, M. Jules

Rochard, embarqué sur la corvette la *Fortune* vint mouiller à Calcutta, à l'embouchure du Gange. La ville était alors ravagée par une terrible épidémie de choléra. Le fleuve charriait une telle quantité de cadavres, qu'ils venaient s'amonceler sur les chaînes des ancres et que les hommes d'équipage devaient en permanence les refouler afin d'éviter qu'ils n'envahissent le pont. Jules Rochard fit des prodiges. Atteint lui-même par la maladie, il guérit par miracle et son exemplaire dévouement lui valut la croix de chevalier de la Légion d'honneur.

Quarante-quatre ans plus tard, en 1885, M. Jules Rochard, devenu inspecteur général du Service de Santé de la Marine, feuilletant les rapports qui lui rendaient compte de l'épidémie de choléra qui décimait l'escadre de la Méditerrannée, vit que l'on signalait avec les plus grands éloges la conduite magnifique du médecin du cuirassé *Colbert*, le plus atteint par le fléau. Quel dommage que ce soit mon fils ! s'écria-t-il ; je l'aurais fait décorer. Mais ce fut l'amiral Duperré qui tint à remettre lui-même à Eugène Rochard la croix qu'il avait si vaillamment gagnée. Les combattants voulaient sans doute ainsi prouver que, même en temps de paix, le médecin a toujours sa guerre à mener et qu'elle n'est pas exempte de dangers.

En 1886, le médecin inspecteur général Jules Rochard, en désaccord avec l'amiral Aube sur l'organisation du Service de Santé de la Marine, prit sa retraite, et son fils Eugène donna sa démission. Il se rendit d'abord à Toulouse comme professeur suppléant d'anatomie et chef des travaux anatomiques. Mais mon père qui avait pour Eugène Rochard une amitié dont vous avez tous été les témoins, pensait qu'une intelligence aussi vive ne pouvait trouver qu'à Paris un champ qui fût à sa mesure. Ce méridional laborieux et si largement compatissant, robuste dans sa santé comme dans sa pensée, qui avait poussé la ténacité jusqu'à perdre son accent natal, et qui, avec une incroyable puissance de travail et une force d'âme qui ne se démentait jamais, labourait son sillon avec une si scrupuleuse conscience, avait pris sur l'imaginatif et nostalgique Breton une influence qu'il conserva jusqu'au bout. Il le convainquit donc et Rochard, soutenu d'autre part par toutes les amitiés que son père s'était acquises, devint en 1888 le chef de la clinique chirurgicale du professeur Simon Duplay. Cinq ans après, en 1893, il était à même de combler tous ses désirs. Le médecin de 1re classe de la Marine Eugène Rochard était devenu chirurgien des hôpitaux de Paris.

* * *

A Saint-Brieuc, dans une vieille maison de la rue Saint-Michel, seule avec deux vieilles domestiques, vivait une cousine d'Eugène Rochard, Mlle Bienvenue. Ayant perdu sa mère, morte en lui donnant le jour, puis peu après son père, elle fut en partie élevée par Mme Rochard en même temps que sa fille Mlle Jeanne Rochard. Pourvue d'une certaine aisance, Mlle Bienvenue, dédaignant la fortune, ne voulait lier sa vie qu'à un homme de valeur. Elle choisit donc un jeune officier d'artillerie, le capitaine Foch, qui devint ainsi le cousin par alliance d'Eugène Rochard.

Madame la Maréchale,

Je croirais ne pas répondre à l'attente de mes collègues si, de la place où ils m'ont fait l'honneur de me porter, je ne venais saluer votre présence parmi nous et déposer à vos pieds l'hommage de notre fervente et respectueuse admiration. Vous n'êtes pas seulement à nos yeux la digne épouse d'un des plus grands hommes de guerre dont l'Histoire du Monde ait jamais conté les exploits. Vous êtes aussi la mère stoïque qui avez donné ce que vous aviez de plus cher pour le salut de la Patrie. A votre exemple, vos filles, elles aussi, ont noblement consenti les plus douloureux sacrifices. Ainsi, Madame, votre famille aura connu toutes les gloires : celle d'avoir assuré la Victoire à la France et celle d'avoir souffert pour Elle.

Le capitaine Foch et Eugène Rochard se prirent, sur le champ, d'une vive amitié. Il faut dire que le capitaine Foch eut aussitôt l'occasion de prouver toute la générosité de son cœur. En 1883, M. Jules Rochard revenait de son cabinet d'inspecteur général du Service de Santé au ministère de la Marine, lorsqu'un fou, qu'il ne connaissait pas, lui tira à bout portant deux coups de revolver. L'un toucha la colonne lombaire et l'autre pénétra dans la poitrine. Avec une énergie peu commune, M. Jules Rochard, bien qu'il vomît le sang, gagna son domicile de la rue du Cirque. On chercha d'abord en vain son fils Eugène, et quand l'ayant enfin rejoint, on l'amena au chevet de son père, il y trouva le capitaine Foch qui l'avait suppléé avec une véritable piété filiale, et avait soutenu le courage de tous par sa tendresse et par sa décision.

L'amitié du maréchal Foch avec Eugène Rochard fut, comme celle de mon père avec Rochard, une de ces belles et loyales amitiés d'hommes qu'on aime à rappeler. Le temps, loin d'en détendre les liens, ne fait que les resserrer, parce que les événements coutumiers, les heureux comme les malheureux, en forment la trame, et parce qu'elles ont résisté aux bourrasques de la vie. Il était d'ailleurs impossible de voir deux caractères pourtant si pleins d'affinités, si bien faits pour se comprendre et pour s'aimer et cependant si différents dans leur expression, que ceux du Maréchal et d'Eugène Rochard.

Rochard se laissait emporter par ses sentiments. Doué d'une incroyable sensibilité, il réagissait vivement à tous les événements. Il ne craignait pas les responsabilités et il les assumait avec vaillance. Mais jusqu'à ce qu'il fût dans l'action où il se retrouvait entièrement lui-même, remarquable de sang-froid et de clair jugement, il était la proie de préoccupations démesurées. Parfois, à peine avait-il terminé certaines opérations qui lui tenaient particulièrement à cœur qu'il commençait à supputer toutes les complications qui pourraient venir se mettre à la traverse du succès. Il avait alors besoin qu'on le rassurât, qu'on l'encourageât, car il ne pouvait rester indifférent, surtout à la souffrance humaine. Sans doute trouverez-vous dans ce constant souci un des charmes les plus certains de l'âme de M. Rochard. Il

y avait en lui, dans la réalité, deux êtres successifs. L'un avait besoin de s'épancher au dehors en une exubérante gaieté ; l'autre se repliait sur lui-même, dévoré par l'anxiété. Franz Hals eut bien pu nous restituer la verve truculente du joyeux conteur d'histoires. Mais seul, le philosophique, le douloureux Rembrandt, eût été capable de nous faire comprendre les angoisses de ce cœur tourmenté.

Le maréchal Foch était d'une bonté compréhensive dont il m'a été donné de recueillir maintes preuves. Mais il considérait que son devoir militaire lui commandait d'avoir de lui-même une domination absolue et, par une volonté persévérante, il y était parvenu. On ne le voyait jamais si froidement lucide, si farouchement décidé, qu'au moment où le danger devenait le plus menaçant, et l'on eût dit que l'excès même de la difficulté exaltât la foi dans le succès qui ne l'abandonnait jamais. Il aimait chez Rochard les manifestations d'une tendre sensibilité qu'il s'interdisait à lui-même, tandis que Rochard se plaisait auprès du Maréchal, dont toute la personne et tous les propos dégageaient une impression de force surhumaine.

Pendant la guerre surtout, quand régnaient tant de motifs légitimes d'inquiétude, quand circulaient tant de faux bruits, quand tant de gens faisaient profession de pessimisme et semblaient y trouver je ne sais quelle morbide satisfaction, Rochard éprouvait le besoin d'aller faire le point auprès du Maréchal. Il revenait chaque fois du grand quartier-général plein de confiance, émerveillé du calme de la méthode, de l'énergie jamais lassée de son illustre cousin.

Quand les deux hommes ne pouvaient se voir, ils s'écrivaient. J'ai eu le privilège d'avoir entre les mains quelques-unes des lettres que le maréchal Foch adressait à Eugène Rochard. Mme la maréchale Foch et Mlle Jeanne Rochard ont bien voulu m'autoriser à reproduire l'une d'entre elles, datée de novembre 1914 où le général Foch raconte en quelques pages brèves mais décisives, suivant sa manière, les batailles qu'il a gagnées sur l'Yser d'abord, aux alentours d'Ypres ensuite. Ces souvenirs me sont d'autant plus précieux à moi-même que j'ai eu l'insigne honneur de les vivre avec une des plus fameuses formations de l'armée française « l'Immortelle 42e Division » comme se plaisait à la dénommer le maréchal Foch lui-même. Mais je suis sûr que l'Académie appréciera, elle aussi, le geste de Mme la maréchale Foch et de Mlle Jeanne Rochard. Dans les périodes troublées que nous traversons, quand l'avenir est encore si sombre et si chargé d'inquiétudes, il est réconfortant de se reporter à des événements qui ne sont pas si lointains, où, comme aujourd'hui peut-être, se jouait le sort, non seulement de la France, mais encore du Monde et de penser que pour éviter les pires catastrophes notre pays a trouvé, à point nommé, des hommes providentiels, comme le maréchal Foch. Se souvenir c'est toujours espérer !

* * *

Tout comme Montesquieu, M. Rochard eût pu déclarer qu'il était amoureux de l'amitié. Il y ajoutait même parfois ce petit brin de jalousie sans lequel il


ROCHARD

Cassel le 14.11.14.

Mon cher Eugène, Du neuf des faits, en voici = J'ai pris le commandement des armées du Nord le 5 oct. Après avoir maintenu sur ses positions de Noyon aux abords d'Arras, la IIe A. qui allait entreprendre une retraite vers la Somme, après avoir maintenu la Xe A. autour d'Arras où elle était fortement attaquée jusqu'au 12. 13. 14. 15. oct — j'ai entrepris avec l'armée anglaise et des corps d'A. français qu'on m'envoyait de marcher sur Lille et la Lys de Courtrai — Entretemps Anvers capitulait, l'armée Belge se retirait sur Ostende

dans un complet désordre, vou[s]
passer en France — J'obtins ai d[...]
Roi qu'elle tînt encore tête à l'e[n]
nemi, mais le 16 elle était en
pleine retraite; je l'amenais
encore à la ligne de l'Yser. ma[is]
la résistance eut été faible, si
une de nos dons la 42e n'eût [...]
arrivée le 20, pour arrêter jusq[u'au]
1er nov. une formidable attaq[ue]
allemande sur la ligne Nieu[port]
Dixmude — Le 1er nov. le dang[er]
était noblement paré par la
42e don et les fusiliers marins à
Dixmude — L'attaque allemande
de la Côte, munie du matériel
de siège d'Anvers devait faire
sauter Dunkerque, Calais
Boulogne, organiser une base

navale contre l'Angleterre etc.
Entretemps je poussais par Y-
pres, avec les Anglais, et une c.
d'armée, mon attaque contre la
lys, lorsque nous fûmes pris à
partie, dès le 26. oct. par une
masse allemande arrivant
à l'appui de celle de la Côte, avec
la direction sur Ypres. Autour
de cette ville a commencé ~~le~~
le 27 oct. une bataille qui a
duré jusqu'au 12 nov, d'une
violence extraordinaire. C'est
plus de 14 corps que les Alle-
mands nous ont successive-
ment lancés, avec Empereur
comme témoin, proclamation
des plus chaudes — excitations

de toute nature à enlever Ypres coûte que coûte — Nous avons tenu, nous les avons arrêtés raide — Cela a été très dur. Ouf!! toutes les attaques sont terminées. Nos renforts arrivés, s'il faut recommencer, on recommencera. Les résultats de l'affaire seront je crois considérable — La masse allemande d'Ypres, appuyée aux celle de la côte, tournait et rejetait la gauche de nos armées — Elle a échoué — Le plan allemand est cassé; leur effort brisé — C'est tout. S'il n'y avait que cela, ce serait un simple résultat négatif pour nous — Mais les allemands réduits par le fait à l'impuissance, sont

dans l'obligation, ou bien
de monter contre nous une
autre manœuvre en aban-
donnant l'Allemagne aux
Russes en progrès jusqu'à
Berlin, et jusqu'à présent leurs
manœuvres n'ont pas réussi.
Ou bien de porter la plus
forte partie de leurs troupes
contre la Russie, sans aucun
retard, auquel cas nous
les assommons –
Quel que soit le cas, je suis
très satisfait de ce que j'ai
obtenu – réuni toutes les ar-
mées alliées dans une ba-
taille qui a arrêté raide

les Allemands, avec pertes considérables, réduit leur offensive à l'impuissance, et préparé un avenir plein de promesses — Aussi dans l'espoir et la confiance, je t'embrasse,

F. Foch

n'est pas, dit-on, d'amour véritable. Mais aussi quels trésors ne prodiguait pas une aussi ardente nature ! Même lorsque les liens qui vous unissaient à lui semblaient quelque peu relâchés, il surgissait à nouveau comme mû par une miraculeuse divination, dans le moment même où l'on avait besoin de lui. On n'était pas alors déçu par sa venue, car il savait trouver le mot qui console et faire naître le sourire qui détourne les trop sombres pensées. Il était bien de ces authentiques amis qui sont capables de diminuer vos peines de toute la part qu'ils y prennent eux-mêmes et d'augmenter vos joies de tout le plaisir qu'ils en ressentent.

Puisqu'il vous offrait si généreusement l'hospitalité de son cœur sans qu'on eût besoin de la requérir, il était bien juste qu'il se sentît chez lui dans la maison de ses amis. Il savait, à ce point de vue, qu'il n'avait pas besoin de demander pour recevoir. On raconte que La Fontaine, tombé dans la misère, comme il lui arrivait de temps à autre, vit venir un de ses amis qui lui offrait de le recueillir chez lui ; et le Bonhomme lui répondit le plus naturellement du monde : « J'y allais ». Rochard connut et pratiqua l'amitié telle que la concevait le fabuliste lui-même.

Qu'un ami véritable est une douce chose !
Il cherche vos besoins au fond de votre cœur;
Il vous épargne la pudeur
De les lui découvrir vous-même;
Un songe, un rien, tout lui fait peur
Quand il s'agit de ce qu'il aime.

Il me fut plus particulièrement donné d'éprouver le bienfait d'une telle affection. Lorsque la carrière semblait s'ouvrir rayonnante devant moi, l'adversité vint brusquement me barrer le chemin. De longs mois durant je vécus dans le noir, non pas seulement physiquement, mais aussi moralement. Pendant tous ces jours, sans jamais se lasser, M. Rochard n'omit jamais de venir s'asseoir à mon chevet. Chaque soir, avant qu'il ne rentrât chez lui, il me rendait visite. Un autre de vos collègues que, pourtant je connaissais alors à peine, M. Guinard, s'astreignit lui aussi à ce charitable devoir.

Tempora si fuerint nubila, solus eris.

Bravant les lourds nuages qui à ce moment obscurcissaient ma vie, pour compléter l'admirable secours que m'apportaient ceux qui me soignaient avec tant d'affectueux dévouement, ces deux hommes m'évitèrent qu'aux tourments de la maladie s'ajoutât l'horreur de la solitude. En ce jour solennel, où le présent réparateur efface le passé sans abolir le souvenir, vous me permettrez bien, Messieurs, de parer la mémoire de ces deux fidèles amis des fleurs de la reconnaissance.

Je ne fus pas le seul à connaître l'amitié d'Eugène Rochard. D'autres que moi purent aussi savoir de quoi elle était faite. C'est pourquoi ils voulurent entourer sa fin de soins pieux, des plus généreuses attentions afin de la lui adoucir. Beaucoup sont ici aujourd'hui et je gage que leur seule

présence sera pour vous beaucoup plus éloquente que ma faible parole.

Peut-être M. Rochard rendait-il à ses amis ce qu'il recevait dans sa propre famille. Elevé par un père et une mère incomparables, dont il ne parlait qu'avec une reconnaissante émotion, il vécut avec son frère et ses sœurs dans l'union la plus intime. Pour son frère cadet, Ernest, il nourrissait une sollicitude quasi-paternelle. Il lui en redoubla les manifestations pendant la guerre, durant laquelle Ernest Rochard, lieutenant-colonel d'infanterie, breveté d'état-major, connut la plus douloureuse disgrâce qui puisse affliger un soldat. Fait prisonnier au début des hostilités dans d'héroïques circonstances, captif en Allemagne d'abord, puis en Suisse, il se vit ainsi refuser l'honneur de servir son pays les armes à la main.

La sœur aînée de M. Eugène Rochard avait épousé un officier de vaisseau, M. Simart, qui quitta le service comme capitaine de frégate. C'était surtout d'ailleurs un savant, aussi modeste qu'il était éminent. Lié d'une grande amitié avec M. Emile Picard, de l'Académie Française, secrétaire perpétuel de l'Académie des sciences, il se plaisait à aborder avec cet esprit puissant, orgueil de la science française, ces hautes spéculations mathématiques qui ne sont accessibles qu'à quelques-uns.

De Mlle Jeanne Rochard, M. Felizet disait déjà en 1908 qu'elle était l'ange du foyer. Après l'avoir été de celui de ses parents, elle continuait auprès de son frère Eugène qu'elle assista jusqu'à son dernier soupir. Ayant délibérément adopté une vie de renoncement, elle eut l'art d'allier sans cesse le dévouement le plus complet au plus vigilant effacement. Si, par d'autres, Eugène Rochard sentit le prix de l'amitie, par elle il put comprendre ce dont est capable la charité.

*
* *

M. Rochard transporta dans sa vie professionnelle les éminentes qualités de cœur dont il faisait la preuve dans son existence de tous les jours. Il entourait ses malades d'une attention qui devenait parfois si soucieuse qu'elle aurait pu risquer de provoquer l'inquiétude de ceux-là mêmes qui en étaient l'objet. Mais aussi quelles reconnaissances ne s'était-il pas acquises! Il conquit en particulier celle de ses élèves. L'intérêt qu'il leur portait se manifestait par la confiance absolue qu'il leur faisait, et à laquelle il ne fixait d'autres bornes que celles que la conscience exige. Ainsi il forma des chirurgiens pleins d'initiative et qui, dès le début de leur carrière, prirent ce goût de la responsabilité sans lequel il n'est pas de vrais chefs, en quelque domaine que ce soit. C'est de la sorte, encore, qu'il avait donné à son service de l'hôpital Saint-Louis que j'ai maintenant l'honneur d'occuper, ce caractère d'une grande famille où règne entre tous l'affection mutuelle, où le travail s'exécute dans l'allégresse, et où chacun fait son devoir, non dans la crainte d'une réprimande, mais de peur de se montrer indigne de la Maison, indigne aussi du « Patron ».

M. Rochard n'avait pu créer cette atmosphère que parce que rien dans son abord, n'était de nature à écarter ses collaborateurs. Il avait eu le pri-

vilège de conserver dans ses manières, dans son esprit et jusque dans sa silhouette une étonnante jeunesse. Je le vois encore, ayant depuis longtemps largement dépassé la cinquantaine, s'élancer pour gravir quatre à quatre les marches d'un des escaliers en colimaçon qui menaient à son service et attendre sur le palier, d'un air ironique, le pouls calme et la respiration régulière, ceux de ses élèves qui n'avaient pas conservé une pareille agilité. On se sent d'ailleurs d'autant plus porté vers la jeunesse qu'on en a soi-même moins perdu les attributs. La jeunesse n'est point avare et elle vous restitue au centuple ce qu'on peut lui donner de soi. Elle vous préserve, en effet, de cette espèce d'égoïsme intellectuel que l'âge risque de vous amener, qui se confond hélas ! trop souvent avec l'égoïsme tout court, et que certains sont trop heureux de dissimuler en l'appelant l'expérience.

Si l'homme mûr peut guider avec fruit ceux qui débutent, il se régénère en retour, au contact de leur généreux enthousiasme, de leur esprit d'entreprise, de leur force d'illusion, si bien que l'on peut considérer que les échanges avec la jeunesse sont encore une des formes les plus séduisantes de l'amitié.

M. Rochard avait pour l'enseignement un goût très vif et il avait toujours regretté que les portes de la Faculté n'aient pu s'ouvrir devant lui. Mais bien que les charges officielles ne lui fussent pas venues, il se montra néanmoins un chef d'école. Il suffit pour s'en convaincre de voir la pléiade d'élèves fidèles qu'il a semés dans la France et dans tant de parties du monde. Chaque mercredi matin, il aimait réunir à l'hôpital ceux qui se destinaient au concours des hôpitaux. Devant le service assemblé, il leur demandait de faire des leçons cliniques qu'il argumentait avec une pénétrante finesse et un grand bon sens. Sa manière était nette. Il courait droit au but. Comme il demeurait fidèle à ce vieux précepte de la saine médecine qui veut qu'il n'y ait pas de maladies, qu'il n'y ait que des malades, il exigeait que chaque cas fût décrit avec sa physionomie propre. Ainsi il nous préservait de ces lieux communs, de ces phrases rebattues, en un mot de ces clichés qui sont si souvent l'écueil de la préparation des concours. Il ne visait pas tant à nous faire franchir les épreuves d'une compétition, qu'à nous préparer à être de véritables chirurgiens. En cela résidait la grande intelligence d'un enseignement qui fut pour moi si fructueux.

Par ailleurs, il s'attacha, avec tendresse, je puis le dire, à ses internes. Personne n'aima davantage l'Internat que M. Rochard qui cependant n'en avait jamais fait partie. Mais il était trop aristocrate de sentiments, trop amoureux des élites pour ne pas adopter cette magnifique école à laquelle on n'accède qu'au prix d'un labeur ininterrompu et qui vous permet ensuite d'acquérir, au contact direct des maîtres, une expérience inégalable. Il n'est pas jusqu'à la vie de salle de garde qui, par bien des côtés, pouvait lui rappeler celle du carré des jeunes officiers à bord des bâtiments de guerre, qui n'eût de quoi le séduire. Il savait que s'il y règne parfois la plus folle gaieté, la fantaisie la plus débridée, là aussi se forgent les amitiés les plus durables et les plus solides, parce que c'est là qu'elles ont été le mieux éprouvées et le plus sûrement consenties. M. Rochard aima la jeunesse et

la jeunesse le lui rendit. Quand il mourut, ses élèves voulurent de concert perpétuer la mémoire d'un maître qu'ils avaient chéri. Ils réunirent un fonds assez important pour décerner tous les trois ans un prix de 10.000 francs à un ouvrage écrit par un interne ou un ancien interne. Ce « prix des Élèves du Dr Rochard » montrera à la postérité, rassemblés dans une affectueuse communion, le Maître, les disciples qu'il a formés et l'Internat qu'il admira.

*
* *

M. Rochard n'a cependant pas seulement enseigné par l'exemple. Il écrivit aussi beaucoup. Mais je suis bien sûr que la partie de son œuvre à laquelle il tenait le plus, résidait certainement dans ces livres où s'épanouissaient les dons de clinicien dont il donnait chaque jour des preuves renouvelées dans son service d'hôpital. Il suffit d'en lire les titres :

Problèmes cliniques.

Chirurgie d'urgence. Indications et thérapeutique opératoire.

Précis de diagnostic des maladies chirurgicales de l'abdomen. Le gros diagnostic à faire. Diagnostic de l'intervention.

Pour saisir immédiatement l'esprit qui les avait inspirés. C'était le même homme qui composait ces livres et se plaisait à aider à la préparation de ses futurs collègues. Au début de sa carrière, il avait publié en collaboration avec MM. Duplay et Demoulin un manuel de diagnostic chirurgical dont le succès fut si grand qu'il connut six éditions successives. Ayant pris sa retraite, avec le concours de Stern, il refondit entièrement cet ouvrage dont la septième édition devint ainsi un gros volume de 980 pages, illustré de plus de 300 figures. A tout ce labeur, il avait encore ajouté la direction de la Bibliothèque de chirurgie contemporaine qu'il assumait conjointement avec son ami Ricard, et dans laquelle il fit paraître un *Traité sur les hernies.*

Si de pareilles œuvres ne gardent pas, avec le recul du temps, l'éclat que conservent celles où est intervenu l'esprit créateur, on ne saurait cependant en méconnaître la très haute importance. Servir de bréviaire à toute une génération de médecins, la guider dans les moments où les événements pressent, indiquer par des moyens simples et sûrs la façon d'établir rapidement un diagnostic correct, gage d'une thérapeutique efficace, voilà un programme digne de tenter les plus brillants esprits. On le voit bien de nos jours où ce sont les meilleurs d'entre nous qui s'y sont adonnés, que dis-je ! qui y ont positivement consacré leur vie. L'utilité des manuels de diagnostic chirurgical, comme aussi leur excellence, se reconnaît à ce que, tel celui de M. Eugène Rochard, ils connaissent de successives éditions. Leur auteur a dû, pour les écrire, faire preuve d'une probité d'esprit peu commune. Il ne doit pas se dissimuler que ceux qui le liront prendront au pied de la lettre les conseils qui leur seront donnés. De ceux-ci dépendra donc le salut d'un certain nombre de malades, et c'est pourquoi j'admire ceux qui se livrent à pareille entreprise. Ils en demeurent au reste les prisonniers. Leur esprit est contraint de toujours se garder en éveil. Ils se doivent, ils doivent à ceux qui souffrent et à ceux qui

seront appelés à les soigner, de rectifier, de compléter, de refondre sans cesse leur ouvrage, afin de le tenir au courant des progrès de la science. Si le succès vient récompenser leurs efforts, ils n'en deviennent que plus esclaves encore. L'Académie de Chirurgie peut s'honorer d'avoir, aux différentes époques de son histoire, compté parmi ses membres des hommes qui ont compris la beauté du rôle d'enseigneur et ont mis au service des médecins leur expérience en même temps que leur talent d'écrivain.

M. Rochard, rédacteur du *Bulletin général de Thérapeutique*, lui donna, de longues années durant, une série régulière d'articles qui touchent à tous les points de la chirurgie. Mais comme vous tous, Messieurs, c'est à notre tribune qu'il eut surtout plaisir à faire connaître les grandes questions qui le préoccupaient.

Il fut un des premiers à étudier l'œdème subaigu du membre supérieur, dit phlébite par effort. Il faisait remarquer combien ce dernier terme est mal choisi, car, dans la plupart des cas observés, l'effort ne pouvait jouer qu'un rôle révélateur, et, qu'en réalité, il s'agissait presque toujours d'une thrombose veineuse, préparée de longue date par des lésions anciennes de la veine axillaire.

Pendant de longues années, il se passionna pour le traitement des atrophies musculaires et, en collaboration avec son élève de Champtassin, il s'attacha à prouver que ce traitement ne pouvait être correctement réalisé que par la contraction musculaire volontaire, c'est-à-dire par le travail actif. Il se plaçait donc résolument en opposition par sa méthode qu'il avait dénommée « *méthode des résistances progressives* » avec les thérapeutiques usuelles : massage, électrisation, etc., qui ne produisent qu'une hyperémie passagère et n'ont aucune action sur le développement du muscle, sur l'augmentation de son volume et sur la force utile qu'il peut déployer. Une telle opinion devait nécessairement entraîner une réaction de la part de M. Lucas-Championnière qui considérait un peu, et sans doute à bon droit, la thérapeutique des traumatismes ostéo-articulaires comme un terrain réservé. M. Lucas-Championnière et M. Rochard entreprirent donc une de ces luttes courtoises, mais animées, comme la Société nationale de Chirurgie en était souvent autrefois le théâtre.

Après avoir échangé, sans succès, un grand nombre d'arguments, Eugène Rochard finit par conclure : « Je ne sais si M. Lucas-Championnière a des notions particulières sur la façon dont l'homme de l'âge de pierre s'y prenait pour développer ses muscles. Mais je puis lui donner un renseignement peut-être encore plus précis. Milon, de Crotone, était arrivé, dit la fable, à cette force prodigieuse qui lui permettait, en se jouant, d'assommer un bœuf d'un coup de poing, en prenant ce bœuf à l'état de veau quelques jours après sa naissance, en le chargeant sur ses épaules et en faisant avec ce fardeau un certain trajet; en continuant cet exercice jusqu'à ce que le veau fût arrivé à l'état adulte, il faisait donc de la progression des résistances. Mais on ne nous a pas dit qu'il ait appliqué la méthode au traitement des atrophies musculaires. » L'imprévu et la drôlerie de la démonstration mit fin à une joute oratoire qui avait occupé plusieurs de vos séances.

M. Rochard ne craignait pas d'ailleurs d'adopter parfois dans ses écrits scientifiques le tour prime-sautier qui faisait le charme de ses entretiens familiers.

C'est ainsi que pour définir les inconvénients et les troubles parfois irrémédiables qu'entraînait le port exagérément prolongé des écharpes que des infirmières au cœur trop sensible confectionnaient pour les blessés du membre supérieur, M. Rochard trouva ce mot imagé : « les écharpés». Mieux que de longs discours, ce simple terme suffit pour attirer l'attention et préserver bon nombre de braves soldats d'infirmités dont ils ne soupçonnaient point le péril.

Dans un tout autre ordre d'idées, Rochard eut le grand mérite de poser devant vous la question de l'intervention chirurgicale dans les perforations intestinales typhiques. A l'aide de faits précis, il montrait que les « fausses perforations » ne sont pas exceptionnelles et que le diagnostic avec les perforations vraies était souvent impossible. Aussi, conseillait-il, dans le doute, de pratiquer néanmoins l'ouverture de l'abdomen qui, d'après ce qu'il avait pu personnellement observer, ne paraissait pas devoir compromettre, même si elle n'était pas justifiée, l'évolution favorable de la dothienentérie. Il revint à plusieurs reprises soit à la Société de Chirurgie, soit dans différents journaux médicaux sur cette très importante question.

Il se trouvait toujours préoccupé par le désir de ne jamais laisser passer le moment propice pour réaliser une opération salutaire. Aussi, pendant la guerre, après avoir été infiniment surpris d'entendre une certaine école prétendre que les plaies pénétrantes de l'abdomen par projectiles de guerre n'étaient pas justiciables de la chirurgie, écrivit-il un jour : « Nous étions nombreux à ne pas arriver à comprendre par quel miracle l'abstention systématique guérirait plus sûrement les plaies de guerre que l'intervention, alors que l'opération systématique restait le traitement excellent et obligé des plaies abdominales du temps de paix. Aussi l'entrée des plaies pénétrantes de l'abdomen par projectiles de guerre dans le domaine de la chirurgie active fut comme un soulagement pour notre entendement. »

Le même souci se retrouve dans les discussions que, dès 1909, soutint M. Rochard sur les plaies du poumon. Il estimait que « la logique, les lois générales de la chirurgie commandent l'intervention chirurgicale dans les hémorragies abondantes, rapidement menaçantes du poumon. Aucun des dangers invoqués en faveur de l'abstention n'est assez réel pour imposer cette dernière ». Adoptant une idée, depuis longtemps défendue par mon père, il considérait que le pneumothorax opératoire était d'autant moins redoutable par lui-même qu'il existait souvent avant l'opération.

Dans tous ces travaux, M. Rochard est un de ceux qui ont le plus fait pour donner aux chirurgiens l'exact sentiment de leurs responsabilités dans la chirurgie d'urgence.

L'emprise qu'avait laissée dans son esprit la forte éducation anatomique de sa jeunesse se retrouve en maints endroits de l'œuvre de M. Rochard. Je pense qu'il n'est pas un chirurgien de ma génération, et

sans doute de celles qui l'ont précédée ou suivie qui n'ait scrupuleusement appris comment on peut, d'après Rochard, repérer sur la cage thoracique la direction et la place des scissures pulmonaires.

On trouve le reflet de ces recherches anatomiques dans quelques-unes des œuvres de M. Rochard. Ne fut-il pas récompensé en 1892 par l'Académie de Médecine pour avoir écrit un important travail sur le *Traitement chirurgical de la pleurésie purulente interlobaire*, qui était bien, comme il l'écrivait en sous-titre, une contribution à la chirurgie pulmonaire? Ne s'attachait-il pas, en effet, à y chercher les signes qui devaient permettre, à une époque où, ne disposant pas de la radiologie, on devait se contenter, des seuls symptômes cliniques, de différencier l'abcès du poumon de la pleurésie interlobaire? Près de quarante-cinq ans se sont écoulés depuis que ce travail a été écrit, quarante-cinq ans d'une des périodes les plus fécondes de la chirurgie. La distance qui sépare ce qui fut écrit alors de ce qui peut être écrit aujourd'hui, peut nous faire, sans injustice, considérer les hommes comme M. Rochard, qui ne craignaient pas de s'aventurer dans une chirurgie qui n'est encore aujourd'hui que l'apanage de quelques-uns, comme de véritables précurseurs. Il marchait encore de l'avant lorsque, avec M. Edouard Schwartz, il montrait qu'il fallait traiter les hernies diaphragmatiques étranglées à la fois par une laparotomie, pour pouvoir affirmer le diagnostic, et par une intervention transpleurale qui, seule, permettait un traitement correct du sac intrathoracique et la fermeture de la brèche diaphragmatique.

L'anatomiste, comme il convient, influençait encore l'opérateur. Rien ne le démontre mieux que le procédé original que M. Rochard appliquait à la résection du genou. Il avait acquis dans cette intervention, pour laquelle il avait un penchant tout spécial, une si grande virtuosité, qu'à une époque où les indications de cette opération étaient encore limitées dans l'esprit et dans la pratique de nombreux chirurgiens, il n'hésitait pas à l'employer là où beaucoup de ses collègues se seraient récusés. Les succès qu'il obtenait si régulièrement démontraient à la fois la justesse de ses conceptions et l'excellence de sa technique.

On serait certainement surpris qu'un esprit aussi réceptif n'ait pas cherché en dehors de sa carrière des satisfactions de nature à le contenter. De fait, Rochard eut toujours la curiosité de tout ce qui touchait à l'art et à la littérature, et parmi toutes les séductions dont il était doué, l'étendue de sa culture n'était pas une des moindres. On pouvait le voir, une soirée durant, se passionner en récitant des vers, et rien ne lui était plus agréable que d'avoir en face de lui un partenaire capable de lui donner la réplique. Comme toutes les natures sensibles, il lui arrivait de ne pouvoir garder pour lui seul, les vives impressions que provoquaient en lui tout ce qu'il voyait, tout ce qu'il entendait, tout ce qu'il lisait. Il éprouvait alors le besoin de les confier à sa plume. Un de ses vieux amis du journal *Le Temps* recueillait sa prose, tandis que M. Gordon Bennet qui lui était tout particulièrement reconnaissant, offrait à ses vers l'hospitalité du *New-York-Herald*.

Peut-être M. Eugène Rochard tenait-il de son père ce goût d'écrire, ce culte du beau langage qu'il exerça sans cesse. M. Jules Rochard, en effet, fut non seulement un orateur disert et recherché, mais encore un de nos grands écrivains médicaux. Pour en avoir la preuve, il n'est que de lire le *Traité d'histoire de la Chirurgie française* où se trouvent minutieusement relatés, dans un style d'une belle ligne classique, tous les travaux de nos pères, ceux à qui nous devons, entre autres, d'avoir vu notre vieille Société nationale de Chirurgie redevenir comme autrefois l'Académie de Chirurgie.

*
* *

C'est parce qu'il était bon, affable et travailleur que M. Rochard mérita votre estime, et il en reçut de vous le témoignage qui pouvait lui être le plus sensible, celui de devenir secrétaire général de votre Société, ce qui fut, je le sais, une des plus grandes joies de sa vie, plus grande peut-être encore que celle que lui procura son élection à l'Académie. Il en profita pour payer ses dettes. Après avoir terminé l'éloge du professeur Terrier, que la disparition prématurée de M. Felizet avait laissé inachevé, il entreprit celui de Paul Berger, dont de longues années durant, il avait été l'assistant, de ce Maître d'une si haute conscience, d'une élégance morale si raffinée et qui essayait, sans y parvenir d'ailleurs, de dissimuler sous un aspect parfois bougon, la plus exquise bonté. En pensant toujours aux moments passés dans le service de M. Berger, Eugène Rochard fit revivre devant vous la curieuse figure d'Hennequin, une manière d'apôtre, qui semblait avoir reçu la mystique mission de soigner les fractures et les luxations. Il consacra une notice à M. Felizet qui, lorsqu'il était votre secrétaire général, avait fait l'éloge de son père Jules Rochard. Il voulut évoquer la figure de son très cher ami Guinard, si sauvagement assassiné et auquel il avait été contraint d'apporter, avec M. Pierre Duval, le concours, hélas ! infructueux, de leur habileté opératoire. Il tint enfin à rendre hommage à Charles Nélaton, qui l'avait nommé chirurgien des hôpitaux dans des circonstances qu'il ne manquait jamais de rappeler. En effet, lors de sa dernière épreuve clinique, Eugène Rochard, ayant senti sur le rebord d'un plateau tibial un tout petit abcès, avait adopté le diagnostic de tumeur blanche du genou, formellement repoussé par le jury. Mais Charles Nélaton, ému par la conviction que Rochard avait apportée dans sa démonstration, entraîna ses collègues qui examinèrent à nouveau le malade. Les constatations de Rochard étaient justes, et il conquit le titre si désiré. Nélaton devint et resta son ami. Ainsi, Messieurs, chaque fois qu'il eut à parler devant vous, c'est d'abord à son cœur que Rochard confia le soin de vous persuader.

Ce que vous lui donniez en honneur, il vous le rendait en reconnaissance et en fidélité. Il fallait de bien graves circonstances pour qu'il manquât à une de vos séances. Il se plaisait au milieu de vous. Vous sembliez aussi trouver quelque plaisir à sa présence et à l'esprit de sa conversation. Il savait que la Société de Chirurgie était une manière de Salon et déjà, à ce

point de vue, elle eut mérité d'être une Académie. Mais il ne doutait point que ce ne fût un salon où l'on travaillât beaucoup. Qui n'en serait mieux convaincu que ceux qui ont eu successivement l'honneur d'occuper votre Secrétariat général et qui, lisant, ordonnant, classant et publiant tous vos travaux, peuvent témoigner avec admiration de l'immensité de votre labeur. Vous ne vous étiez pas contentés, d'ailleurs, de lui remettre la charge de vos intérêts spirituels. En devenant par surcroît votre représentant au Conseil de surveillance de l'Assistance publique, il prit aussi en mains vos intérêts professionnels.

Je ne puis me souvenir sans une très vive émotion que j'ai reçu de vous les mêmes honneurs. Comment ne penserais-je pas que vous m'avez comblé, en permettant à ma carrière de ressembler de si frappante manière à celle d'un homme que j'ai beaucoup aimé.

*
* *

Sans doute, pour l'avoir trop fréquentée, M. Rochard appréhendait la maladie. Lorsqu'elle l'atteignit à son tour, il s'efforça tout d'abord d'en écarter l'idée. Il ne voulait pas de conseils, encore moins d'assistance. Il ne désirait que l'illusion. Tout ce que mon père, avec sa chaude amitié, put tenter pour le décider, resta longtemps sans effet. Quand il se résolut enfin à se remettre entre nos mains, nous ne pûmes que constater que notre secours serait vain et, la mort dans l'âme, il fallut nous résigner à lui rendre aussi doux que possible le dernier passage. Mais, telle est en l'homme la force de l'espérance, l'aspiration vers la vie qu'il ne sut jamais, ce qu'il craignait tant d'apprendre. J'ai pu mesurer, à son chevet, de quel prodigieux pouvoir le médecin est doué. Il y a dans sa mission, quand elle est bien remplie, quelque chose de divin. Il symbolise le salut, la résurrection et de lui l'on attend le miracle. Il vous est sans doute arrivé d'être effrayés vous-mêmes de cette toute-puissance et vous vous êtes sentis contraints de méditer sur l'éminente dignité de notre profession, comme aussi sur les stricts devoirs auxquels elle nous astreint.

Ainsi, jusque dans sa mort, M. Rochard me dispensa ses leçons. Au travers de sa personne, il m'aura fait voir ce que peut être, ce que doit être la chirurgie, quelles responsabilités elle impose, quels sacrifices elle exige, quelle grandeur elle représente. La méthode si simple, si claire et si efficace avec laquelle il savait reconnaître les maladies et leur appliquer le plus judicieux traitement m'en montrait le côté intelligent, tandis que la bonté qui s'épanouissait dans toutes les manifestations de son art m'en faisait apprécier l'aspect émouvant et sensible, et pour tout dire humain. A ces traits, vous reconnaîtrez sans doute les belles traditions dont vous vous honorez de conserver le culte, et c'est parce que M. Eugène Rochard s'en montra également, un fidèle observateur qu'il a bien servi non seulement la chirurgie française, mais aussi le noble nom qu'il portait.

BIENFAITEURS DE L'ACADÉMIE DE CHIRURGIE

FONDÉE EN 1843 SOUS LE NOM DE

SOCIÉTÉ NATIONALE DE CHIRURGIE

René Duval et René Marjolin, fondateurs d'un prix annuel de 300 francs.

Edouard Laborie, fondateur d'un prix annuel de 1.200 francs.

Vulfranc Gerdy, fondateur d'un prix biennal de 2.000 francs.

Pierre-Charles Huguier, donateur d'une rente annuelle de 1.000 francs, et Mme Huguier, sa veuve, donatrice d'une somme de 1.000 francs, destinées à favoriser les publications scientifiques de la Société.

Demarquay, fondateur d'un prix biennal de 700 francs.

Ricord, fondateur d'un prix biennal de 300 francs.

Dubreuil (de Montpellier), fondateur d'un prix annuel de 400 francs.

Jules Hennequin, fondateur d'un prix biennal de 1.500 francs.

O. Lannelongue, fondateur d'un prix quinquennal de 5.000 francs, avec médaille en or.

Mme veuve Aimé Guinard, fondatrice d'un prix triennal de 1.000 francs.

Mme veuve Chupin, fondatrice d'un prix biennal de 1.400 francs.

Edouard Quénu, donateur d'une somme de 10.000 francs dont les arrérages devont être employés par la Société à l'amélioration de son bulletin.

Edouard Schwartz, donateur d'une somme de 10.000 francs pour l'amélioration de l'installation de la Société de Chirurgie.

Les Elèves du Dr Eugène Rochard, fondateurs d'un prix triennal de 10.000 francs.

Mme veuve A. Le Dentu, fondatrice d'un prix annuel.

Mme Jules Lebaudy, Robert Lebaudy, Mme la Comtesse de Fels, donateurs d'une somme de 50.000 francs.

Paul Guersant, — Lenoir, — Payen, — Velpeau, — Gerdy, — Baron Larrey, — Ch. Nélaton, — Le Dentu, — Delens, — Lucien Hahn, — Ch. Périer, — Monteils, — Ch. Monod, Donateurs de livres pour la Bibliothèque de la Société.

PRIX DE L'ACADÉMIE DE CHIRURGIE

L'Académie de Chirurgie (ancienne Société nationale de Chirurgie) dispose de douze prix permanents et d'un prix temporaire de 50.000 *francs* :

1° Le prix Duval, fondé par Jacques-René Duval, membre de la Société de Chirurgie de Paris.

Le 12 juillet 1854, la Société a pris la décision suivante : « La Société de Chirurgie de Paris, après une donation de M. Duval, fonde, à titre d'encouragement, un prix *annuel* de la valeur de 100 francs, en livres, pour l'auteur de la meilleure thèse de chirurgie publiée en France dans le courant de l'année. Autant que possible, les recherches doivent porter sur un seul sujet et s'appuyer sur des observations recueillies par l'auteur lui-même dans un service d'hôpital.

« Tous les auteurs, anciens et modernes, qui ont traité le même sujet, devront être indiqués, ainsi que la source précise des citations.

« Sont seuls admis à concourir : les docteurs ayant rempli les fonctions d'internes définitifs dans les hôpitaux ou ayant un grade analogue dans les hôpitaux militaires ou de la marine. » Les aides-médecins de la marine nommés au concours sont assimilés aux internes des hôpitaux (4 novembre 1885).

Les candidats devront adresser franco deux exemplaires de leur thèse au secrétariat de l'Académie.

Par la bienveillance de M. le Dr Marjolin, membre fondateur de la Société, le montant du prix Duval a été porté de 100 à 300 francs à partir de 1886 ; le prix ne peut être partagé.

2° Le prix Édouard Laborie, fondé par Mme veuve Laborie, le 6 mai 1868. Il est *annuel* et de la valeur de 1.200 francs.

La Société a pris en 1868 les décisions suivantes : Le prix Édouard Laborie sera décerné chaque année dans la séance solennelle de la Société (troisième mercredi de janvier) à l'auteur du meilleur travail *inédit* sur un sujet quelconque de chirurgie adressé à la Société pendant l'année courante.

« Les auteurs sont libres de choisir les sujets de leurs mémoires ; toutefois, la Société indiquera tous les six ans un sujet de mémoire pris parmi les points de la chirurgie dont le Dr Laborie s'est plus particulièrement occupé.

« Tous les docteurs et élèves en médecine, français et étrangers, sont admis à prendre part au concours.

« Les mémoires, écrits en français, en latin, en anglais ou en allemand, devront être envoyés (affranchis) à M. le Secrétaire général de l'Académie de Chirurgie, 12, rue de Seine, avant le 1er novembre de chaque année.

« Les manuscrits doivent être adressés dans les formes académiques, c'est-à-dire non signés, mais portant une épigraphe reproduite sur la suscription d'une lettre renfermant le nom, l'adresse et les titres du candidat. »

3° Le prix Gerdy, fondé en 1873, par Vulfranc Gerdy, en souvenir de son frère P.-N. Gerdy, membre de la Société nationale de Chirurgie. Ce prix est *biennal* et de la valeur de 2.000 francs.

Le sujet à traiter par les concurrents est indiqué par l'Académie et donné deux années à l'avance. Les règles du concours sont celles du prix Laborie.

4° Le prix Demarquay, fondé en 1875, par Jean-Nicolas Demarquay, membre de la Société nationale de Chirurgie, qui a légué à la Société une somme de 10.000 francs. Le prix est *biennal* et de la valeur de 700 francs.

Le sujet, indiqué par l'Académie, est donné deux années à l'avance; les règles du concours sont celles du prix Laborie.

5° Le prix Ricord, fondé, en 1889, par Philippe Ricord, membre de la Société nationale de Chirurgie, qui a légué à la Société une somme de 5.000 francs. Le prix est *biennal* et de la valeur de 300 francs.

Il est décerné à l'auteur d'un travail inédit sur un sujet quelconque de chirurgie ou d'un mémoire publié dans le courant de l'année et n'ayant pas encore été l'objet d'une récompense dans une autre Société.

Les manuscrits pourront être signés. A cette différence près, les règles du concours sont celles du prix Laborie.

6° Le prix Dubreuil, fondé, en 1901, par Henri-François-Alphonse Dubreuil, membre de la Société nationale de Chirurgie, qui a légué à la Société une somme de 15.000 francs. « Les intérêts de cette somme, placée sur l'État à 3 p. 100, serviront à cette Société pour la fondation d'un prix *annuel* destiné à récompenser un travail sur un sujet d'orthopédie. »

7° Le prix Jules Hennequin, fondé, en 1910, par Jules-Nicolas Hennequin, membre de la Société nationale de Chirurgie, qui a légué à la Société une somme de 25.000 francs, « dont les arrérages seront accordés tous les *deux ans*, et *sans partage*, au meilleur mémoire sur l'anatomie, la physiologie, la pathologie ou les traumatismes du squelette humain ».

8° La Médaille internationale de Chirurgie (Fondation Lannelongue). — Le prix fondé, en 1911, par M. Lannelongue consiste en une médaille d'or à décerner tous les cinq ans, et dotée d'une somme de 5.000 francs.

« Cette médaille sera internationale, c'est-à-dire attribuée à un chirurgien de n'importe quel pays, qui, durant les dix dernières années, aura fait la découverte chirurgicale la plus notoire ou les travaux les plus utiles à l'art et à la science de la chirurgie. L'attribution de la médaille de chirurgie ne pourra être faite deux fois de suite dans la même nationalité. »

M. Lannelongue exprime la volonté formelle qu'il ne soit tenu aucun compte de la nationalité, mais uniquement des mérites de celui qui paraîtra le plus digne. Est seul proclamé lauréat celui qui sera présenté par les personnes suivantes, qualifiées à cet effet :

a) Les membres du bureau de l'Académie de Chirurgie;

b) Le quart des autres membres titulaires et honoraires de cette même Société, tirés au sort tous les cinq ans;

c) Les lauréats de la médaille Lannelongue;

d) Les chirurgiens, membres du Conseil de dix Facultés de Médecine de nations étrangères à la France, choisis tous les cinq ans par le Bureau de la Société nationale de Chirurgie, et au nombre de deux au plus par nationalité; le bureau veillera à faire une répartition convenable, selon l'importance des nationalités. Ci-joint l'énumération des nationalités dans lesquelles sera fait le choix des juges : Angleterre, Allemagne, Autriche-Hongrie et États balkaniques; Belgique, Hollande et États scandinaves; Espagne, Portugal et Mexique; Italie, Suisse, Grèce et Turquie; Russie, États-Unis d'Amérique du Nord et Canada; États de l'Amérique du Sud; Japon et Chine. Les chirurgiens étrangers qualifiés seront invités par lettre recommandée à proposer un lauréat; les propositions devront être faites avant le 1er novembre de l'année qui précède la séance annuelle de l'Académie de Chirurgie.

Ces propositions, comme celles des juges français n'habitant pas Paris, seront faites par écrit et adressées au Président de l'Académie de Chirurgie. Celui-ci convoquera ensuite les membres français qualifiés, habitant Paris, pour qu'ils fassent à leur tour des propositions par écrit dans une séance

spéciale où le président procédera au dépouillement total des suffrages exprimés.

La médaille sera attribuée au candidat qui aura obtenu la majorité absolue des suffrages, et à son défaut une majorité relative. Si deux ou plusieurs candidats recueillent un nombre égal de suffrages, la voix du Président du bureau de l'Académie devient prépondérante. Le Président proclame le lauréat.

La médaille sera remise dans la séance annuelle de l'Académie de Chirurgie.

9° Le prix Aimé GUINARD, fondé, en 1914, par Mme veuve Guinard, en souvenir de son mari, membre de la Société nationale de Chirurgie.

Le prix est *triennal* et de la valeur de 1.000 francs.

Il est décerné au meilleur travail de chirurgie générale présenté par un interne des hôpitaux de Paris, pendant qu'il sera en exercice, ou pendant l'année qui suivra la fin de son internat.

10° Le prix CHUPIN, fondé, en 1923, par Mme veuve Chupin, en mémoire de son mari, membre correspondant de la Société nationale de Chirurgie.

Le prix est *biennal*, de la valeur de 1.400 francs et ne peut être partagé.

Il sera décerné tous les deux ans au meilleur mémoire inédit ou imprimé de pathologie chirurgicale portant plus particulièrement sur les affections ou blessures observées aux armées.

11° Le prix des ÉLÈVES DU Dr EUGÈNE ROCHARD a été créé par un groupe d'anciens élèves de ce chirurgien pour perpétuer son souvenir. Le prix, d'une valeur de 10.000 francs, sera attribué tous les trois ans à un travail, inédit ou paru dans les trois dernières années, sur un sujet de chirurgie générale, travail dû à un interne ou ancien interne des hôpitaux de l'Assistance publique de Paris. Ce prix ne pourra être partagé. Au cas où l'Académie ne jugerait pas qu'il y ait lieu de décerner le prix, les arrérages seraient reportés, et, trois ans plus tard, l'Académie pourrait distribuer deux prix. La commission chargée d'examiner les mémoires présentés sera composée de sept membres titulaires. Les mémoires, inédits ou déjà publiés, devront être adressés au Secrétaire général avant le 1er novembre précédant la séance où le prix sera attribué.

Le prix sera décerné la première fois dans la séance annuelle de janvier 1930.

12° Le prix Auguste LE DENTU, fondé, en 1927, par Mme veuve Le Dentu, en souvenir de son mari, membre honoraire de la Société nationale de Chirurgie.

Le prix sera décerné chaque année à l'interne Médaille d'or en chirurgie. Le prix sera de 1.500 francs l'année où l'interne Médaille d'or en chirurgie est lauréat du prix Oulmont de l'Académie de Médecine (1.500 fr.) et de 2.500 francs l'année où le prix Oulmont est décerné à l'interne Médaille d'or de médecine.

13° LE PRIX DE 50.000 FRANCS (fondé en 1916). — Mme Jules Lebaudy, M. Robert Lebaudy, Mme la Comtesse de Fels ont mis à la disposition de la Société nationale de Chirurgie une somme de 50.000 francs pour être attribuée à l'auteur de l'*appareil suppléant le mieux à la perte de la main.*

Les constructeurs des nations alliées et neutres peuvent seuls concourir. Ils devront présenter, à l'Académie, des mutilés se servant des appareils depuis six mois au moins.

L'Académie expérimentera les appareils sur des mutilés pendant le temps qu'elle jugera nécessaire pour apprécier leurs qualités. L'appareil récompensé restera la propriété de son auteur.

PRIX A DÉCERNER EN 1936

(Séance annuelle de janvier 1937.)

Prix Duval-Marjolin, annuel (300 francs). — A l'auteur (ancien interne des hôpitaux ou ayant un grade analogue dans l'armée ou la marine) de la meilleure thèse inaugurale de chirurgie publiée dans le courant de l'année 1936.

Prix Édouard Laborie, annuel (1.200 francs). — A l'auteur d'un travail inédit sur un sujet quelconque de chirurgie.

Prix Dubreuil, annuel (400 francs). — Destiné à récompenser un travail sur un sujet d'orthopédie.

Prix Le Dentu, annuel. — A l'interne médaille d'or de chirurgie en 1936.

Prix Chupin, biennal (1.400 francs). — Au meilleur mémoire inédit ou imprimé de pathologie chirurgicale portant plus particulièrement sur les affections ou blessures observées aux armées.

Médaille Lannelongue, prix quinquennal (médaille et 5.000 francs en espèces).

Les manuscrits destinés au prix Laborie doivent être anonymes et accompagnés d'une épigraphe reproduite sur la suscription d'une enveloppe renfermant le nom, l'adresse et les titres du candidat.

Les travaux des concurrents devront être adressés au Secrétaire général de l'Académie de Chirurgie, 12, rue de Seine, Paris (VI[e] arrond.), avant le 1[er] novembre 1936.

PRIX A DÉCERNER EN 1937

(Séance annuelle de janvier 1938.)

Prix Duval-Marjolin, annuel (300 francs). — A l'auteur (ancien interne des hôpitaux ou ayant un grade analogue dans l'armée ou la marine) de la meilleure thèse inaugurale de chirurgie publiée dans le courant de l'année 1937.

Prix Edouard Laborie, annuel (1.200 francs). — A l'auteur d'un travail inédit sur un sujet quelconque de chirurgie.

Prix Dubreuil, annuel (400 francs). — Destiné à récompenser un travail sur un sujet d'orthopédie.

Prix Le Dentu, annuel. — A l'interne, médaille d'or de Chirurgie en 1937.

Prix Gerdy, bisannuel (2.000 francs). — A l'auteur d'un travail inédit sur un sujet choisi par l'Académie de Chirurgie à la fin de l'année 1935 et dont le titre est déposé au Secrétariat.

Prix Demarquay, bisannuel (700 francs). — A l'auteur d'un travail inédit sur un sujet choisi par l'Académie de Chirurgie à la fin de l'année 1935 et dont le titre est déposé au Secrétariat.

Prix Jules Hennequin, bisannuel (1.500 francs). — Au meilleur mémoire sur l'anatomie, la physiologie, la pathologie ou les traumatismes du squelette humain.

Ce prix ne peut être partagé.

Prix Ricord, bisannuel (300 francs). — A l'auteur d'un travail inédit sur un sujet quelconque de chirurgie, ou d'un mémoire publié dans le courant de l'année et n'ayant pas été l'objet d'une récompense dans une autre Société.

Les manuscrits destinés au prix Laborie, au prix Gerdy et au prix Demarquay doivent être anonymes et accompagnés d'une épigraphe reproduite sur la suscription d'une enveloppe renfermant le nom, l'adresse et les titres du candidat.

Les travaux des concurrents devront être adressés au Secrétaire général de l'Académie de Chirurgie, 12, rue de Seine, Paris (VIe arrond.), avant le 1er novembre 1937.

PRIX A DÉCERNER EN 1938

(Séance annuelle de janvier 1939.)

Prix Duval-Marjolin, annuel (300 francs). — A l'auteur (ancien interne des hôpitaux ou ayant un grade analogue dans l'armée ou la marine) de la meilleure thèse inaugurale de chirurgie publiée dans le courant de l'année 1938.

Prix Édouard Laborie, annuel (1.200 francs). — A l'auteur d'un travail inédit sur un sujet quelconque de chirurgie.

Prix Dubreuil, annuel (400 francs). — Destiné à récompenser un travail sur un sujet d'orthopédie.

Prix Le Dentu, annuel. — A l'interne médaille d'or de chirurgie en 1938.

Prix Chupin, biennal (1.400 francs). — Au meilleur mémoire inédit ou imprimé de pathologie chirurgicale portant plus particulièrement sur les affections ou blessures observées aux armées.

Prix Aimé Guinard, triennal (1.000 francs). — Au meilleur travail de chirurgie générale présenté par un interne des hôpitaux de Paris, pendant qu'il sera en exercice ou pendant l'année qui suivra la fin de son internat.

Prix des Élèves du Dr Eugène Rochard, triennal (10.000 francs). — A l'auteur, interne ou ancien interne des hôpitaux de l'Assistance publique de Paris, au meilleur travail inédit ou paru, dans les trois dernières années, sur un sujet de chirurgie générale.

Les manuscrits destinés au prix Laborie doivent être anonymes et accompagnés d'une épigraphe reproduite sur la suscription d'une enveloppe renfermant le nom, l'adresse et les titres du candidat.

Les travaux des concurrents devront être adressés au Secrétaire général de l'Académie de Chirurgie, 12, rue de Seine, Paris (VIe arrond.), avant le 1er novembre 1938.

Le Secrétaire annuel : M. P. Moure.

Paris. — A. Maretheux et L. Pactat, imp., 1, rue Cassette.

ACADÉMIE DE CHIRURGIE





MERCREDI 5 FÉVRIER 1936, à 21 h. 30

SÉANCE SOLENNELLE D'INAUGURATION

EN PRÉSENCE DE

M. ALBERT LEBRUN, Président de la République

ET SOUS LA PRÉSIDENCE DE

M. PAGANON, Sénateur, ancien Ministre.

SÉANCE SOLENNELLE D'INAUGURATION

DE L'ACADÉMIE DE CHIRURGIE

L'Académie de Chirurgie a tenu sa séance solennelle d'inauguration le mercredi 5 février à 9 h. 30 du soir, au grand amphithéâtre de la Sorbonne, en présence de M. Albert Lebrun, président de la République, entouré de MM. Jeanneney, président du Sénat, et Fernand Bouisson, président de la Chambre des députés, et sous la présidence de M. Paganon, sénateur, ancien ministre qui, comme ministre de l'Intérieur, avait, le 29 novembre 1935, signé le décret autorisant la Société nationale de Chirurgie à porter désormais le titre d'Académie de Chirurgie.

A la droite du président de la République se trouvaient la plupart des ambassadeurs ou ministres des nations accréditées à Paris ou leurs représentants, ayant à leur tête Son Éminence Monseigneur le cardinal Luigi Maglione, prononce apostolique.

A gauche du président de la République, M. Nicolle, ministre de la Santé publique, M. Beauguitte sous-secrétaire d'État à l'Intérieur, représentant M. Albert Sarraut président du Conseil, ministre de l'Intérieur, M. Villey, préfet de la Seine, les représentants des ministres de la Guerre et de l'Éducation nationale, du préfet de Police et du Conseil municipal de la Ville de Paris.

Sur l'estrade, à droite de M. Paganon, se trouvaient M. le professeur Gosset, membre de l'Académie des Sciences et de l'Académie de Médecine, président du Conseil de l'Académie de Chirurgie; MM. Lacroix, Leclainche et J.-L. Faure représentant l'Académie des Sciences, le général Prételat, membre du Conseil supérieur de la Guerre représentant le gouverneur militaire de Paris, M. Louis Martin, directeur de l'Institut Pasteur, M. le Dr Louis Mourier, de l'Académie de Médecine, directeur général de l'administration de l'Assistance publique de Paris, le médecin général inspecteur Rouvillois, président de l'Académie de Chirurgie pour 1936, et M. Louis Bazy, secrétaire général de l'Académie de Chirurgie.

A gauche de M. Paganon avaient pris place : M. Pierre Fredet, président de l'Académie de Chirurgie, M. le maréchal Pétain et M. Georges Duhamel, de l'Académie française, M. Bénac, membre du Conseil de l'Ordre de la Légion d'Honneur; MM. les professeurs Hartmann et Achard président et secrétaire général de l'Académie de Médecine, M. le professeur Cunéo, vice-doyen de la Faculté de Médecine de Paris, Monseigneur de la Serre, vice recteur de l'Institut catholique représentant Son Éminence Monseigneur le cardinal Baudrillart, M. Rist, président de la Société médicale des Hôpitaux.

Dans les stalles et sur les chaises de l'estrade avaient pris place : les anciens présidents de la Société nationale de Chirurgie : MM. Édouard

Michon, Ombrédanne, Pierre Duval, Albert Mouchet et Georges Labey; les anciens présidents du Congrès français de Chirurgie : MM. Forgue, Bérard, Bégouin, Tixier, Lambret et Michel; le bureau de l'Académie de Chirurgie, MM. Baumgartner, Toupet, Basset et Moure; celui de l'Association française de Chirurgie MM. Grégoire, Lardennois et Mondor; MM. Louis Lumière, Fabry, Delépine, Mesnil et Viala, membres de l'Académie des Sciences; MM. Martel, Desgrez, Auvray, Béclère, Regaud et Ch. Laubry membres de l'Académie de Médecine; M. Bourdelle, professeur au muséum d'Histoire naturelle, président de l'Académie vétérinaire de France et Lesbouyries, secrétaire général; MM. les médecins généraux inspecteurs Toubert, Sieur, Savornin, Lévy et Morvan; le médecin général de 1re classe de la Marine, Oudard, Mme la maréchale Lyautey, présidente du Comité des Dames de la Société française de Secours aux Blessés militaires; M. le baron de Fontenay, ancien président du Conseil municipal, rapporteur général du budget de l'Assistance publique; M. le professeur Legueu, ancien président de l'Association des internes et anciens internes des Hôpitaux de Paris; M. le comte Mareschal de Bièvre, arrière petit-neveu de Georges Mareschal, fondateur de l'Académie royale de Chirurgie; M. Claude Gautier, secrétaire général de la Société médicale des Hôpitaux, M. Bourguignon, président de l'Union des Syndicats médicaux du corps hospitalier, M. Tissier Guy, président du Syndicat des Médecins de la Seine, M. Tréves, président de la Société des Chirurgiens de Paris, M. Dartigues, président fondateur de l'U. M. F. I. A.; M. le préfet Léon, du ministère de la Santé publique. A la demande de l'Académie, deux surveillantes des hôpitaux de Paris, décorées de la Légion d'Honneur, dont Mlle Magny, avaient également pris place sur l'estrade.

L'hémicycle et l'amphithéâtre étaient occupés par les membres de l'Académie de Chirurgie, leurs familles et leurs amis. Pour bien marquer que cette cérémonie était destinée à célébrer l' « Œuvre chirurgicale » l'Académie avait tenu à réserver les tribunes du premier étage : aux mutilés de la guerre et à l'Association des « Gueules cassées » ainsi qu'aux religieux et religieuses des Congrégations soignantes; aux infirmières des trois Sociétés de la Croix-Rouge française; au personnel infirmier des hôpitaux de l'Assistance publique de Paris, ainsi qu'aux élèves de l'École d'infirmières de la Salpêtrière; aux internes des hôpitaux de Paris; aux élèves des Écoles du Service de Santé de l'Armée et de la Marine, ceux-ci accompagnés par une délégation de matelots-infirmiers.

Le programme de la Séance comprenait :

1° Discours de M. Pierre Fredet, président de l'Académie de Chirurgie;

2° Discours de M. A. Gosset, membre de l'Académie des Sciences et de l'Académie de Médecine, président du Conseil de l'Académie de Chirurgie;

3° Remise des adresses par les délégations françaises et étrangères;

4° « Deux siècles de chirurgie française », par M. Louis Bazy, secrétaire général de l'Académie de Chirurgie;

5° Discours de M. Paganon, sénateur, ancien ministre.

DISCOURS DE M. PIERRE FREDET

Président de l'Académie de Chirurgie.

MONSIEUR LE PRÉSIDENT DE LA RÉPUBLIQUE,

L'Académie de Chirurgie, assemblée ici tout entière, vous offre son respectueux hommage. Elle tient à vous remercier, solennellement, de la haute marque d'estime que vous avez donnée à la Société nationale de Chirurgie, en l'autorisant à relever le titre de son illustre devancière, l'Académie royale; elle vous sait gré de l'honneur insigne que vous lui faites aujourd'hui, en assistant à cette séance inaugurale.

Nous sommes extrêmement flattés de voir, à vos côtés, M. le Président du Sénat et M. le Président de la Chambre, qui nous ont déjà témoigné tant de bienveillant intérêt, M. le Ministre de la Santé publique et M. le Sous-secrétaire d'Etat à l'Intérieur. Je suis heureux de les remercier et de les saluer, au nom de mes Collègues.

Dans l'expression de notre gratitude, nous devons attribuer une place spéciale à M. Paganon. C'est lui qui, en qualité de titulaire du Ministère de l'Intérieur, a bien voulu soumettre à la signature du Chef de l'État, le décret qui nous investit d'un nom et d'un statut nouveaux. A titre d'ami de la Chirurgie, il nous fait, ce soir, l'honneur de présider la cérémonie.

Nous ne saurions oublier, non plus, MM. Mario Roustan et Queuille, qui, comme titulaires des départements de l'Éducation nationale et de la Santé publique, nous ont prêté tout leur appui.

Nous disons aussi notre reconnaissance à MM. les Ministres Marcel Régnier et Mallarmé, et à M. Villey, Préfet de la Seine.

Il est de tradition, dans toute notre histoire, que les Chefs de l'État se soient faits les protecteurs des Sciences et des Arts. Près d'ici, dans le grand amphithéâtre de la Faculté de Médecine, qui fut au XVIII[e] siècle celui de l'Académie et des Écoles de Chirurgie, cette tradition était affirmée, en ce qui nous concerne, par une fresque symbolique, où l'on voyait Lamartinière présenter à Louis XV les membres les plus distingués de l'Académie. La fresque a disparu, mais l'inscription lapidaire, qui la commente, est demeurée intacte : « La bienfaisance du Monarque hâte leurs progrès et récompense leur zèle. » L'idée que traduisait l'ancienne formule n'a rien perdu de sa force, puisqu'elle continue d'inspirer les Pouvoirs publics. Et c'est dans cet esprit que nous interprétons le décret du 29 novembre 1935 : vous avez voulu magnifier le labeur accompli par la Chirurgie française, depuis près de cent ans, et nous encourager à de nouveaux efforts.

Mesdames, Messieurs,

Certains philosophes moroses se plaisent aujourd'hui à douter que les progrès matériels améliorent réellement la condition de l'homme. Nous ne prétendons point porter sur l'ensemble des faits un jugement général; fidèles à la méthode d'observation, qui doit rester notre loi; nous nous bornons à constater que, dans le domaine de notre science et de notre art, les grandes étapes parcourues depuis moins d'un siècle donnent un singulier démenti à ce pessimisme.

Que voyons-nous, en effet? L'avènement successif de l'anesthésie, qui supprime la douleur; de l'hémostase, qui épargne le sang; de l'antisepsie, puis de l'asepsie, qui éloigne les complications redoutables de l'infection microbienne et permet de faire cicatriser les plaies en peu de jours. Ces trois découvertes, à elles seules, rendent désormais possible ce qui était interdit auparavant. Mais alors, une instrumentation se crée; les techniques d'une chirurgie précise se constituent. Puis, c'est l'apparition de la radiographie, qui met à portée de nos yeux les organes profonds, et voici que la physiologie nous donne des tests fidèles pour scruter la valeur fonctionnelle des organes vitaux. Peut-on raisonnablement soutenir que tous ces progrès matériels ne sont pas des bienfaits pour l'humanité?

Dans cette ascension vers le mieux, la Société nationale de Chirurgie a pris une part éminente : toutes ces grandes questions, elle les a envisagées, elle les a débattues, elle a cherché patiemment à les mettre au point. Poursuivant l'œuvre interrompue de l'Académie royale, elle s'est réclamée des mêmes méthodes.

Aujourd'hui, nous pouvons évoquer avec fierté la mémoire de nos fondateurs; depuis quatre-vingt-douze ans, eux et ceux qui leur ont succédé, c'est-à-dire tous les chirurgiens qui ont eu, ou qui ont un nom dans la science, ont travaillé avec la même ardeur. Ils ont rassemblé tous les éléments de la Chirurgie moderne dans la centaine de gros volumes que forment nos Bulletins et Mémoires. Ce que nous sommes, nous le devons à un effort incessant, dont le caractère collectif est apparu à nos prédécesseurs, et nous apparaît, plus que jamais, comme une nécessité : chacun apporte sa pierre, et, si petite soit-elle, elle s'incorpore à l'édifice.

C'est pour cela que, le jour où nous sommes à l'honneur, nous avons voulu que tous nos collaborateurs y fussent avec nous : les internes des hôpitaux, nos fils spirituels, confidents quotidiens de nos idées et de nos réalisations; les élèves du Corps de Santé de l'armée de terre et de la marine, qui, eux aussi, représentent une tradition et forment une élite; le personnel soignant de nos hôpitaux, qui nous seconde avec une conscience et un dévouement que nous ne proclamerons jamais trop haut; le personnel des Croix-Rouges, qui nous a généreusement donné un concours de si grand prix, en des heures sombres.

Ce soir, les mutilés de guerre, auxquels nous sommes unis par des liens fraternels, ont voulu être ici, avec nous. Leur présence nous émeut

profondément, et nous sommes aussi profondément touchés par celle de M. le Maréchal Pétain, de l'illustre Soldat, à qui chacun de nous, quelle que soit sa condition, doit réserver une place dans son cœur.

Je remercie toutes les hautes personnalités qui nous ont fait l'honneur d'assister à cette cérémonie, et qui lui donnent son éclat, — je m'excuse de ne pouvoir remercier nommément chacune d'elles, — les Académies et les Corps savants, français et étrangers, qui veulent bien nous manifester leur sympathie, par leur présence ou par l'envoi d'une adresse : à leur tête, l'Académie des Sciences, gardienne de toutes les formes de la recherche et du savoir; l'Académie de Médecine, — la courtoisie dont elle fait preuve envers nous n'a d'égale que notre admiration pour son œuvre séculaire; — l'Académie vétérinaire, dont les travaux de pathologie comparée offrent tant d'intérêt pour la pathologie humaine.

Et, je me tourne aussi vers l'un des nôtres, le professeur Gosset, qui a pris, dans la résurrection de l'Académie royale, une part prépondérante. Notre collègue vous dira la foi qui l'animait et vous en expliquera les raisons. Je suis heureux de lui répéter, publiquement, qu'il a bien mérité de notre Compagnie.

Dans un instant, notre Secrétaire général exposera l'histoire de la Société nationale de Chirurgie et montrera sa filiation avec l'ancienne Académie royale. La bienveillance du Chef de l'Etat atteste aujourd'hui cette descendance : il accroît ainsi notre autorité et le prestige de la Chirurgie française, tant dans notre pays qu'à l'étranger. Mais nous ne méconnaissons pas l'étendue de la tâche que nous avons à accomplir. Le développement des sciences biologiques ouvre chaque jour des voies nouvelles à l'initiative du chirurgien. Nous serons, pour les explorer, confiants dans l'avenir, soutenus par la célèbre maxime que nous a léguée la Société nationale de Chirurgie :

« Vérité dans la Science, Moralité dans l'Art. »

DISCOURS DE MONSIEUR LE PROFESSEUR A. GOSSET

Monsieur le Président de la République,
Monsieur le Président du Sénat,
Monsieur le Président de la Chambre des Députés,
Monsieur le Ministre de la Santé Publique,
Monsieur le Ministre,
Mesdames, Messieurs,

M. le Président de l'Académie de Chirurgie vient de remercier, en termes parfaits, tous ceux qui nous ont conduits au succès. Du plus profond du cœur, je partage les sentiments qu'il a si bien exprimés, et je le remercie infiniment des paroles qu'il a bien voulu m'adresser.

Au milieu de cette magnifique assistance, avec la haute présence de M. le Président de la République, de M. le Président du Sénat, de M. le Président de la Chambre des Députés, de M. le Ministre de la Santé Publique, et des éminentes personnalités qui les entourent, en ce jour d'apothéose de la chirurgie, je voudrais essayer de montrer la nécessité d'une Académie de Chirurgie, en rapport avec l'essor prodigieux de la science chirurgicale surtout dans ces trente dernières années. Cette Académie de Chirurgie ne pouvait, en toute justice, être créée que par la transformation de notre antique Société de Chirurgie, l'organisme chirurgical le plus pur de France, celui qui a toujours tenu si haut le flambeau de la chirurgie. Je voudrais enfin indiquer ce que doit être, et ce que sera la nouvelle Académie.

Au cours de nos années d'étudiants, que de fois nos Maîtres nous ont entretenu de l'Académie Royale de Chirurgie et des « Mémoires » qu'elle a laissés. Plus avancés dans la science chirurgicale, nous avons tous feuilleté ces fameux « Mémoires », et nous avons été réellement captivés par la lecture de certains d'entre eux.

Mais, dans notre admiration de ces œuvres d'un lointain passé, jamais aucun d'entre nous ne se demandait pourquoi il n'y avait plus d'Académie de Chirurgie, alors qu'il en existait une lorsque la chirurgie était encore dans l'enfance.

Lorsque les anciennes Académies après avoir été *toutes* supprimées en 1793, furent ensuites *toutes* rétablies — l'Académie des Sciences le fut en 1795 — pourquoi l'Académie de Chirurgie, qui avait fait ses preuves et fourni un magnifique labeur, fit-elle, *seule*, exception ?

Il est difficile de préciser les raisons pour lesquelles cette restauration a demandé tant de temps, cent quarante-deux ans! mais l'on peut chercher à en imaginer quelques-unes.

La chirurgie traversait alors une période lamentable. L'infection régnait en maîtresse. Dans les hôpitaux, presque tous les opérés succombaient. Les chirurgiens, au lieu de s'unir pour confronter leurs idées, exposer loya-

lement leurs désastres et surtout chercher des remèdes, les chirurgiens se déchiraient, avec une violence dont il est difficile de se faire une idée.

Aujourd'hui, les chirurgiens reconnaissent la nécessité de s'unir pour la recherche incessante du progrès; ils s'assemblent dans des conciles fréquents, nationaux et internationaux, où ils apprennent à se connaître, et l'on peut affirmer qu'ils y puisent les uns pour les autres, une profonde estime, qui découle de la grandeur de la tâche miraculeuse accomplie en commun. Chaque chirurgien se rend compte que, s'il lui est donné de pouvoir réaliser quotidiennement une besogne magnifique, ses collègues, eux aussi, de leur côté, en accomplissent une aussi belle.

Malheureusement pour les progrès de notre art, nos prédécesseurs, entre 1800 et 1850, ne pensaient pas ainsi. Un des plus grands d'entre eux, Dupuytren, dont le nom magnifique est passé à la postérité, Dupuytren fut, sa vie durant et même après sa mort, et comme chirurgien et comme homme, critiqué de la façon la plus violente et la plus injuste, on pourrait même dire la plus basse, avec un vocabulaire dont nous avons heureusement perdu l'usage. En relisant les journaux médicaux de l'époque, et même certaines feuilles qui n'avaient rien de scientifique, on reste confondu et du ton et des termes employés. Un chirurgien, — homme de valeur cependant, — n'avait-il pas l'habitude d'appeler un de ses collègues du vieil Hôtel-Dieu, « le boucher du bord de l'eau » !

Dans une période aussi sombre pour la chirurgie et surtout pour les malheureux opérés, notre filiation avec nos devanciers, les barbiers, devait nous être, fatalement, bien souvent reprochée. Il eût fallu, pour les chirurgiens, s'unir et faire bloc ; il leur eût fallu tenter ce que nous avons si bien réalisé aujourd'hui, et comprendre la force irrésistible de *l'union*. Ils ne pouvaient réussir à reconstituer leur ancienne Académie, qu'à la condition de se serrer loyalement autour de quelques-uns d'entre eux, choisis comme chefs incontestés, au moins pendant la tourmente.

Mais les médecins, les éternels ennemis des chirurgiens... *jusqu'à cette époque* — je dis *jusqu'à cette époque*, car aujourd'hui, heureusement pour les malades et pour la science, il n'y a plus cette rivalité regrettable, mais, au contraire, une bienfaisante collaboration médico-chirurgicale — les médecins veillaient....

Avant la Révolution, ils avaient bien failli avoir leur Académie. En 1820, ils réussirent. Ce fut, sans conteste, un grand jour pour la médecine française; et l'Académie de Médecine a projeté, depuis plus d'un siècle, sur notre pays, un lustre incomparable.

Les médecins réservèrent, avec raison, dans leur Académie, une place à la chirurgie, mais une place parcimonieuse, puisque sur 120 membres, nous ne sommes que 16 chirurgiens à l'Académie de Médecine, alors qu'autrefois, il y a deux siècles, nous étions 60 à l'Académie Royale de Chirurgie !

A l'Académie de Médecine, il y a cent ans, les chirurgiens déjà ne furent pas pleinement satisfaits, puisqu'en 1843, quelques-uns eurent le courage de fonder une autre société, la Société de Chirurgie, celle-là même qui vient d'être transformée en Académie. Nos ancêtres, à ce moment, n'eurent qu'un

seul tort, c'est de ne pas reprendre leur titre primitif, *Académie de Chirurgie*, mais ils eurent le mérite de faire un travail excellent, poursuivi avec ténacité, pendant quatre-vingt-douze années.

En effet, pendant quatre-vingt-douze ans, chaque semaine, inlassablement, les membres de la Société nationale de Chirurgie, se sont réunis dans des assemblées de haute tenue scientifique où ils édifièrent peu à peu la charte de la chirurgie.

C'est à la Société de Chirurgie que Lucas-Championnière a apporté la méthode de l'*antisepsie*, à laquelle il avait été s'initier près de l'immortel Lister.

C'est à la Société de Chirurgie qu'a été exposée la vraie méthode chirurgicale moderne, l'*asepsie*, méthode qui a conquis le monde et permet de faire aujourd'hui, avec entière sécurité, des opérations que nos pères n'auraient jamais osé entreprendre, ni même imaginer.

C'est de la Société de Chirurgie enfin, et c'est là un de ses plus grands titres de gloires, que, pendant la guerre mondiale, sont parties les précieuses directives qui ont permis de sauver des centaines de milliers de vies particulièrement précieuses, des vies de combattants.

Quatre-vingt-douze volumes! tel est le fruit de ce travail bienfaisant et magnifique; c'est le monument indestructible élevé par nos pères, et aussi, pourquoi ne pas le dire? par nous tous, les membres actuels de l'Académie de Chirurgie.

Ce sont là nos titres, il ne saurait y en avoir de plus valables, et tous ceux qui, en France, depuis quatre-vingt-douze ans, se sont élevés dans l'art chirurgical — et on s'y élève, non pas grâce à de hautes parentés, ni à de puissantes influences, mais uniquement par le travail, la conscience et le mérite — tous ceux-là ont eu l'honneur d'y collaborer et leur nom y est pieusement conservé.

Les noms des présidents de notre Société de Chirurgie, depuis 1843, vous les trouvez rappelés sur le programme qui est entre vos mains. Ce furent entre autres, Chassaignac, Guyon, Tillaux, Léon Labbé, Duplay, Lannelongue, Le Dentu, Terrier, Championnière, Berger, Pozzi, Reclus, Segond, Quénu, Nélaton, Routier, Jalaguier, Bazy, Tuffier, Walther (sans oublier et Paul Lecène et Robert Proust, deux de nos éminents secrétaires généraux), pour ne citer que ceux qui ne sont plus.

Avec un tel passé, avec de tels ancêtres, avec de tels travaux, nous avions le devoir de chercher à reprendre notre ancien titre, pour donner au rayonnement de notre action une force encore accrue. Mais il fallait oser, et surtout, il ne fallait pas échouer.

C'est alors que dans une réunion qui, pour nous, restera mémorable, la réunion du 13 février de l'an dernier, j'ai eu l'honneur de proposer à nos collègues d'entreprendre les démarches nécessaires pour que notre Compagnie redevînt ce qu'elle n'aurait jamais dû cesser d'être, l'*Académie de Chirurgie*.

Immédiatement, nous nous sommes mis à l'œuvre.

Nous nous rendions très bien compte que la route serait longue, dure, difficile, — nos prévisions ont été pleinement justifiées! — mais nous avions la foi, notre cause était juste.

Nous étions pleins de confiance et d'ardeur, car nous savions que l'opposition, quelle qu'elle fût, ne saurait jamais être plus forte qu'au temps de Louis XV, où un second édit fut nécessaire pour permettre à l'Académie de Chirurgie de tenir ses séances en toute indépendance!

La grandeur de la chirurgie et son rôle admirable n'ont plus besoin d'être démontrés, car il n'y a pas d'être humain qui ne soit, un jour, susceptible de recourir aux bienfaits de la chirurgie. Dans vos proches, dans vos amis, vous connaissez tous quelqu'un qui doit la vie, — oui, la vie, tout simplement! — à la chirurgie. Chaque opéré aime et estime tellement *son* chirurgien, que celui-ci sera toujours pour lui le *premier* de tous les chirurgiens.

Les chirurgiens font preuve non pas seulement de science et d'adresse, de courage et d'audace, mais aussi de bonté, de miséricorde, une bonté et une miséricorde qui ne s'affichent pas, — mais qui n'en sont que d'ordre plus élevé! Ces sentiments de fraternité que nous nous faisons un devoir de dissimuler par pudeur, et que l'on apprécie peut-être insuffisamment, parce que les chirurgiens savent mieux agir que parler ou écrire, ces sentiments ont trouvé cependant des interprètes magnifiques dans deux des nôtres; n'est-ce pas J.-L. Faure qui a écrit les pages si belles sur *L'Ame du chirurgien*, et n'est-ce pas Georges Duhamel (que j'ai eu la joie de voir autrefois attaché comme chirurgien à mon ambulance pendant la guerre), qui a écrit ce livre immortel que vous avez tous lu, la *Vie des Martyrs*?

Rien de notre art n'est caché; dès qu'un chirurgien trouve un procédé nouveau, il s'empresse de le faire connaître à tous, et même de le démontrer personnellement; nous nous exposons ainsi chaque jour à l'appréciation de tous ceux qui nous entourent, et l'acte sublime sur la chair humaine accompli en commun, fait de tous nos collaborateurs des amis agissants.

Et que dire de os collaboratrices, de ces infirmières admirables, qu'elles soient hospitalières, religieuses ou militaires, qui nous entourent d'une telle atmosphère de confiance, d'estime et de dévouement, que les heures passées dans nos salles d'opération sont vraiment des heures de haute sérénité?

Ces infirmières que nous avons pu admirer pleinement pendant la guerre, attentives, silencieuses, infatigables; — ces jeunes disciples pleins d'ardeur et de foi, nos fils spirituels, quel beau cortège la Providence nous a donné pour traverser la vie, en faisant le bien!

Celui qui nous a le mieux compris, tout en nous permettant, du reste, d'atteindre le haut degré où nous sommes et d'être vraiment des *Bienfaiteurs*, n'est-ce pas le grand Pasteur? Pasteur n'a-t-il pas dit, dans une apostrophe célèbre : « si j'avais l'honneur d'être chirurgien... »? Oui, c'est un grand honneur, mais c'est un honneur lourd de périls et de responsabilités. Une société qui, aujourd'hui, n'aurait pas un corps chirurgical techniquement, scientifiquement, moralement élevé, retournerait aux temps primitifs. La chirurgie est un organisme social de première nécessité et les pouvoirs publics ne sauraient trop mettre tout en œuvre pour lui faciliter

sa lourde tâche; aussi avons-nous tous éprouvé une bien grande joie lorsque nous avons pu mesurer, à l'occasion de la résurrection de l'Académie de Chirurgie, la haute estime dans laquelle nous tiennent et ceux qui nous gouvernent et tous ceux qui, pour leur bien, ont eu à se confier à nous. Nous les ignorions presque, ces sentiments éprouvés pour nous, absorbés que nous sommes chaque jour, par une tâche écrasante. Et lorsque M. Paganon, au Ministère de l'Intérieur, devant ceux qui étaient venus le remercier, avec le collègue si distingué que de bonnes fées ont heureusement placé près de lui, je veux dire notre ami le chirurgien Toupet, lorsque M. Paganon a bien voulu exprimer, en termes si élevés, la reconnaissance que tous doivent avoir pour la chirurgie et les chirurgiens, il nous a profondément émus — émouvoir des chirurgiens! — et rendus encore plus fiers de nous être consacrés, corps et âme, à une si noble profession. Et nous n'oublierons jamais les hautes marques d'estime et de confiance que M. le Président de la République a bien voulu nous témoigner lorsqu'il a reçu le Bureau de notre Académie.

Si nous avons osé entreprendre ce que nos pères n'avaient jamais osé pendant quatre-vingt-douze ans, si nous avons persévéré malgré les obstacles qui auraient pu paraître insurmontables, et si nous avons réussi, c'est parce que, à côté des puissants appuis qu'une cause juste nous a permis de compter, nous avons eu pour plaider en notre faveur, outre le labeur acharné de nos pères, outre notre propre labeur qui n'a pas été moins acharné, les voix des millions d'individus qui clament leur reconnaissance, parce qu'ils doivent à la chirurgie la suppression de la maladie et de la douleur.

* * *

Comment sera composée notre Académie?

La chirurgie ne peut progresser, outre ses propres acquisitions, qu'en tirant parti des découvertes accomplies dans toutes les branches de la science. Une compagnie chirurgicale ne doit pas grouper que des chirurgiens. Ce fut là le défaut, aussi bien de l'ancienne Société de Chirurgie, que de l'Académie Royale. Je sais bien que, chaque année, des représentants des autres disciplines pouvaient venir communiquer chez nous; mais, entre cette collaboration espacée, exceptionnelle, d'orateurs bénévoles, et la participation constante de membres réguliers, il y a un abîme. Or, parmi nos quarante associés, vingt seulement seront des chirurgiens, et les vingt autres, *membres libres*, seront choisis parmi les hommes de science pure.

Je puis même vous confier — mais vous me garderez le secret — que parmi les premiers membres qui vont être élus, nous aurons certainement l'honneur de compter :

M. le professeur d'Arsonval, membre de l'Institut, qui représentera la physiologie;

M. le professeur Leclainche, membre de l'Institut, qui représentera la pathologie comparée;

M. le professeur Béclère, ancien président de l'Académie de Médecine,

le représentant le plus qualifié de cette science nouvelle, la radiologie;

M. le professeur Regaud, membre de l'Académie de Médecine, universellement connu pour ses travaux de curiethérapie.

Vous voyez que nous ne méritons pas le reproche qui nous a déjà été adressé — mais que ne nous a-t-on pas reproché, alors que nous sommes à peine nés! — le reproche de nous confiner exclusivement entre chirurgiens, et de ne pas comprendre l'évolution de la science médico-chirurgicale. C'est justement le contraire que nous venons de réaliser!

La chirurgie, quoi qu'en pensent quelques-uns, est encore à ses débuts; elle fera, j'en suis persuadé, encore plus qu'elle n'a déjà réalisé.

N'avons-nous pas vu, dans ces trente dernières années, naître et progresser certaines branches de la chirurgie complètement nouvelles : la chirurgie du cerveau et de la moelle, la chirurgie des nerfs, la chirurgie de la prostate? N'avons-nous pas vu, fait vraiment admirable, les chirurgiens s'attaquer à la tuberculose pulmonaire en pratiquant de magnifiques interventions sur la cage thoracique, et rendre, ainsi, en quelques mois, à la société qui les leur avait confiés, des êtres humains capables de reprendre leur rôle social? Et les progrès réalisés grâce aux rayons X, grâce au radium...?

C'est seulement maintenant que nous possédons les moyens de contrôle capables de nous révéler, quand nous nous trompons, pourquoi nous nous trompons. C'est là la condition primordiale pour pouvoir progresser, et progresser indéfiniment.

C'est seulement maintenant que les chirurgiens ont entre les mains des méthodes vraiment scientifiques, avec la possibilité merveilleuse de lutter contre les infections par les sérums et les vaccins, avec le pouvoir magique d'augmenter à volonté la résistance des opérés.

Nos ancêtres aimaient à répéter que la chirurgie serait vraiment grande le jour où il n'y aurait plus ni infection purulente ni érysipèle. Leur vœu est réalisé, l'infection purulente et l'érysipèle ont été vaincus, mais il reste encore un terrible ennemi à abattre, le cancer : ce sera l'œuvre de demain!

Heureuses les générations qui arrivent à la chirurgie! Heureux aussi, ceux qui auront, maintenant, recours à elle!

Notre tribune sera ouverte à tous les jeunes qui auront à exposer des recherches nouvelles; ils pourront s'y faire entendre, et un jour, être admis dans nos rangs. Notre Académie, c'est l'ancienne Académie Royale reconstituée, mais avec un horizon élargi.

Cette nouvelle Académie, en cherchant à la réaliser, nous n'avons eu qu'un seul but : faire progresser la chirurgie, en y conviant tous les hommes de bonne volonté, et en nous entourant des représentants de toutes les sciences auxquelles le chirurgien est dans la nécessité, chaque jour, de recourir.

Nous poursuivrons, avec des moyens décuplés, la tâche entreprise par nos pères, avec le respect de la vérité dans la science, de la moralité dans l'art, et avec le désir de collaborer étroitement avec toutes les sociétés savantes qui s'efforcent, comme la nôtre, de diminuer la misère humaine.

REMISE DES ADRESSES
PAR LES DÉLÉGATIONS FRANÇAISES ET ÉTRANGÈRES

Montent successivement à la tribune :

M. le délégué de l'Académie des Sciences.

M. le délégué de l'Académie de Médecine.

M. le délégué de l'Académie vétérinaire de France et du Muséum d'Histoire naturelle.

M. le délégué de la Société de Chirurgie de Lyon.

M. le délégué de la Société de Chirurgie de Bordeaux.

M. le délégué de la Société de Chirurgie de Marseille.

M. le délégué de la Société de Chirurgie de Toulouse.

M. le délégué de la Société internationale de Chirurgie.

M. le délégué de l'Allemagne.

M. le délégué des États-Unis d'Amérique.

M. le délégué de l'Académie royale de Médecine de Belgique.

M. le délégué de la Société belge de Chirurgie.

M. le délégué du Brésil.

M. le délégué du Canada.

M. le délégué de Cuba.

M. le délégué du Danemark.

M. le délégué de l'Espagne.

M. le délégué de la Grande-Bretagne.

M. le délégué de la Grèce.

MM. les délégués de l'Italie.

M. le délégué du Paraguay.

M. le délégué des Pays-Bas.

M. le délégué de la Pologne.

M. le délégué de la Roumanie.

M. le délégué de la Suède.

M. le délégué de la Suisse.

M. le délégué de l'Union des Républiques soviétiques socialistes.

M. le délégué de la Yougoslavie.

Ont envoyé des adresses à l'Académie de Chirurgie en s'excusant de ne pouvoir les remettre eux-mêmes.

Au nom de l'Académie de Médecine de New-York : M. H. Pool.

Au nom de l'Autriche : M. von Eiselsberg.

Au nom de la Hongrie : M. Dollinger.

Au nom de la Faculté de Médecine de Téhéran (Empire de l'Iran) : M. Réza Ispahany.

Au nom de l'Académie royale de Médecine de Rome et de la Société italienne de Chirurgie : M. Alessandri.

Au nom de l'Académie mexicaine de Chirurgie : M. Manzanilla.

Au nom de la Norvège : M. Bull.

Au nom de la Tchécoslovaquie : M. Jirasek.

Au nom de la Turquie : M. Djémil-Pacha.

Au nom de l'Uruguay : M. Blanco Acevedo, ministre de la Santé publique de l'Uruguay, et M. Pouey.

Enfin, ont envoyé des télégrammes de félicitations :

Au nom de l'Argentine : M. José Arcé, recteur de l'Université de Buenos-Aires.

Au nom de la Bulgarie : M. Stanitcheff.

Au nom de l'Esthonie et de M. le doyen de la Faculté de Médecine de Tartu : M. Puusepp.

Au nom du Portugal : M. dos Santos.

DEUX SIÈCLES DE CHIRURGIE FRANÇAISE

par M. Louis BAZY, secrétaire général de l'Académie.

Monsieur le Président de la République,
Monsieur le Président du Sénat,
Monsieur le Président de la Chambre des Députés,
Eminence,
Excellences,
Mesdames, Messieurs,

L'Histoire est un perpétuel renouveau. Si elle nous apporte de rudes leçons de modestie, elle n'est pas non plus sans conseiller l'espérance en montrant que, quel que soit le temps où on les considère, les hommes sont toujours animés par les mêmes passions, et que les mêmes événements ne laissent jamais de provoquer les mêmes réactions.

Elle enseigne encore que rien de grand, de bienfaisant et de durable ne se fait sans la Foi. En se penchant sur leur passé, les chirurgiens pourront précisément constater, avec quelque fierté sans doute, que l'évolution des institutions chirurgicales au cours de ces deux derniers siècles, n'est qu'un long, un perpétuel acte de Foi, comme en témoigne la circonstance qui nous réunit aujourd'hui.

Qui pourrait nier qu'il ne fallut vraiment croire dans les destinées de l'Art chirurgical pour oser, en 1731, comme le fit Mareschal, premier chirurgien du roi, solliciter de Louis XV la fondation de cette première Académie royale de Chirurgie, dont l'action devait être bientôt si féconde en résultats que Voltaire, constatant son rayonnement universel, a pu dire, avec le juste choix des mots qui caractérise le grand écrivain « qu'on venait à Paris des bouts de l'Europe pour toutes les cures et opérations qui demandaient une dextérité peu commune ».

Une dextérité peu commune, c'était là, Messieurs, il faut l'avouer, le principal mérite de nos chirurgiens d'autrefois, qui devaient suppléer, par la sûreté de la main, à tous les manques qui grevaient alors si lourdement la médecine et la chirurgie dans leur perpétuel combat contre la souffrance et la maladie. Point d'anesthésie, point d'antisepsie, pas de moyens d'assurer l'arrêt régulier des hémorragies ; aucune idée de ce qu'était l'infection et ses causes.

Difficile dans sa technique, dépourvu de toute organisation satisfaisante, l'exercice de la chirurgie se trouvait abandonné à des praticiens de toute origine. Si quelques docteurs de la Faculté de Médecine le pratiquaient à l'occasion, il y avait surtout les chirurgiens barbiers et les religieux dont le plus célèbre fut le frère Jacques qui, particulièrement habile dans l'opération de la pierre, était, comme on disait de son temps, un lithotomiste.

L'art chirurgical ne faisait l'objet d'aucun enseignement officiel. Les chirurgiens constituaient une corporation comme les autres, où les apprentis ne devaient qu'à leur seul génie de devenir un jour des maîtres.

La chirurgie était un métier, pas tout à fait un art, encore moins une science. Mais, chose étonnante et bien digne d'admiration, il se trouvait parmi ces hommes qui se formaient ainsi eux-mêmes, des esprits d'un rare mérite, d'une indépendance et d'une honnêteté auxquels chacun se plaisait à rendre hommage. Ils avaient l'amour et le respect de leur profession et ils le firent bien voir, jusqu'aux plus grands.

Certains même s'élevant au-dessus du commun, ne brillaient pas seulement par leur habileté manuelle, mais aussi par l'excellence de leurs conseils et la justesse de leurs raisonnements. Ils justifiaient ainsi leurs deux belles devises :

Mentis manusque par opus.
Consilioque manuque

C'est l'honneur de Mareschal d'avoir compris la nécessité d'organiser l'enseignement méthodique de la chirurgie, jusque-là abandonnée au plus redoutable empirisme. Dès 1724, il s'était préoccupé de constituer une équipe de démonstrateurs royaux. Mais ce n'est qu'en 1731 qu'il parvint, après plusieurs années de réflexion, à faire admettre l'utilité d'une Académie de Chirurgie, et réussit à lui faire enfin prendre corps.

Comme beaucoup d'idées longuement méditées, la création de la première Académie de Chirurgie ne put avoir lieu qu'à la suite d'un événement en apparence peu important.

Un jeune chirurgien, Morand, homme de talent, petit-neveu par alliance de Mareschal, était allé en Angleterre pour étudier, auprès du célèbre Cheselden, une nouvelle méthode d'ablation des calculs de la vessie, inspirée de celle qu'avait utilisée autrefois le frère Jacques, et que l'on nommait alors « la taille par l'appareil latéral ».

A son retour d'Angleterre, Morand obtint de Mareschal l'autorisation d'expérimenter cette méthode. Ses premières interventions furent couronnées de succès. Mais un échec retentissant vint ralentir l'enthousiasme qui avait accueilli à ses débuts cette innovation audacieuse. Le 27 avril 1731, le commandeur Michel de Forbin, chevalier de Janson, mourut six jours après son opération.

Cette mort déchaîna une vive polémique qui fut l'occasion de nombreux articles parus dans le *Mercure de France*. Ces discussions passionnées eurent toutefois un avantage. Mareschal et son survivancier La Peyronie songèrent,

en effet, qu'il serait sage de confier l'examen des nouvelles méthodes opératoires à une assemblée de praticiens expérimentés. Depuis le commencement du siècle, leur art avait réalisé d'importants progrès; mais les perfectionnements apportés aux divers procédés chirurgicaux n'étaient connus que de quelques initiés : l'Académie de Chirurgie à laquelle ils songeaient recevrait la mission de les recueillir et de les divulguer. Déjà en 1666, Colbert avait fondé l'Académie des Sciences et c'est en la prenant pour modèle que les deux premiers chirurgiens du roi conçurent l'idée d'un établissement du même genre où seraient discutées les innovations de l'art opératoire. Le secrétaire perpétuel de l'Académie des Sciences, Fontenelle, leur communiqua les règlements de cette Compagnie et ils s'en inspirèrent pour rédiger ceux de l'Académie de Chirurgie, qui obtinrent l'agrément du roi.

L'Académie avait « pour but de s'occuper de perfectionner la pratique de la chirurgie, principalement par l'expérience et par l'observation », et les statuts prenaient soin d'ajouter « qu'elle aurait encore attention de s'associer les chirurgiens du royaume et des pays étrangers qui se distinguent le plus dans l'art de la chirurgie ».

Il n'était naturellement pas question de coopération internationale, à cette époque. Mais n'est-il pas très remarquable de constater que, sous Louis XV, ce sont des chirurgiens français qui, en souhaitant la collaboration avec leurs plus illustres collègues étrangers et en leur ouvrant largement les portes de leur Académie, ont, les premiers, témoigné qu'en matière de science et d'humanité, il ne saurait y avoir de frontières ?

Toutefois, comme il arrive trop souvent, la naissance de la nouvelle Académie n'alla pas sans soulever des oppositions assez vives, à l'intérieur du royaume. Beaucoup de praticiens ne cachèrent pas leur inquiétude, car le choix de Mareschal pouvait devenir celui du public, et ils craignaient que leur clientèle ne diminuât au profit des Académiciens.

Les prévôts de la confrérie de Saint-Côme entreprirent de lutter contre « ce monstre engendré dans le sein de leur Compagnie », et ils annoncèrent qu'au jour et à l'heure où devait se réunir l'Académie, il y aurait pour tous leurs élèves une démonstration obligatoire d'anatomie.

Mareschal n'était pas personnage à se laisser rebuter. Chirurgien de Louis XIV, puis du Régent, appelé à donner ses soins à Louis XV, dans son enfance, il était de ces hommes comme notre profession eut le bonheur d'en rencontrer plus d'un dans ses rangs, et qui surent mettre au service de leur art la confiance qu'ils avaient inspirée aux puissants de ce monde. Il obtint donc du roi que M. de Maurepas, son ministre, écrivit au Collège de Saint-Côme :

« La Société académique de chirurgie devant tenir ses assemblées, Monsieur, à Saint-Côme, tous les mardis depuis 3 heures après-midi jusqu'à 5 heures, l'intention du roi est que ce jour-là les prévôts de Saint-Côme ne puissent indiquer d'autres exercices pendant le temps destiné pour ces assemblées; vous voudrez bien les en faire avertir afin qu'ils s'y conforment. »

Mareschal ne négligea rien d'ailleurs pour que l'Académie qu'il avait

créée pût rendre tous les services qu'on était en droit d'en attendre. Il déploya dans ce sens les qualités les plus éminentes, « mettant tout en œuvre pour vaincre » et « agissant avec la plus grande ardeur ». Ses ennemis, « désespérant de lui faire perdre courage » parlent de son audace et de son esprit toujours avide de perpétuelles nouveautés ; on conviendra que cette critique constituait le plus bel hommage au caractère de cet homme

Mais sont-ce là, Messieurs, les qualités requises de tout temps pour fonder des Académies ?

*
* *

Si l'Académie de Chirurgie joua bientôt le rôle considérable auquel sa raison d'être la portait, elle n'en connut pas moins, malheureusement, bien des écueils et cette hostilité si fréquente, que les rivalités entre les hommes opposent trop souvent aux institutions les meilleures, les plus raisonnables, les plus justes. Mais, dans l'ensemble son action ne tarda pas à produire les fruits que l'on pouvait espérer d'elle. C'est ici que l'on doit souligner le rôle important et l'influence décisive d'un des premiers membres de l'Académie, qui fut pendant de longues années son secrétaire perpétuel, Antoine Louis. C'est lui qui imposa à l'Académie ses premières méthodes de travail et son règlement.

Louis n'était pas seulement un grand chirurgien, un professeur d'un immense talent. Sa culture l'avait fait choisir par Diderot et d'Alembert pour collaborer à l'Encyclopédie.

L'Académie recevait de tous les points de France et même de l'étranger, des mémoires qui lui étaient adressés par tous ceux qui s'efforçaient de contribuer aux progrès de la chirurgie.

Elle les étudiait, les commentait et faisait connaître son opinion à leurs auteurs par des lettres dont la rédaction était confiée au secrétaire perpétuel.

Les lettres de Louis forment trois volumineux cahiers, entièrement écrits de sa main et qui contiennent les copies de toutes les consultations qu'il avait ainsi rendues au nom de l'Académie. Elles constituent un recueil d'un prix inestimable. L'Académie elle-même y résume en peu de mots ses jugements sur les mémoires qui avaient été soumis à son examen et l'on y trouve une critique courtoise, bienveillante, hautement consciente de sa mission et qui ne transige jamais avec ses devoirs.

On comprendra l'importance de pareils écrits à une époque où il n'existait encore aucun traité de chirurgie et où les travaux d'imprimerie ne s'exécutaient qu'avec lenteur, Il ne pouvait alors être question de publier des journaux de médecine qui rendissent compte, au jour le jour, des progrès de la science chirurgicale.

Les lettres académiques de Louis doivent donc être considérées comme un véritable cours de chirurgie critique et didactique; ainsi que le dit Jules Rochard dans son *Histoire de la Chirurgie française* : « l'Académie royale dictait et Louis tenait la plume. »

Le succès rencontré par l'Académie de Chirurgie fut si grand dès son

origine, qu'il est piquant de constater qu'une Académie de Médecine faillit voir le jour vers la même époque, à la demande et sur l'initiative de Chirac, alors premier médecin du roi. Mais il mourut avant d'avoir réussi dans son entreprise, et son projet fut abandonné.

Le roi Louis XV, cependant, voulut témoigner à l'Académie royale de Chirurgie toute l'estime en laquelle il tenait ses travaux. Pour qu'elle occupât un local digne de sa réputation, il ordonna, en 1768, d'acheter le Collège de Bourgogne et sur son emplacement il fit bâtir, par Gondoin, un de ses meilleurs architectes, les bâtiments qui sont actuellement le siège de la Faculté de Médecine.

* * *

L'œuvre de l'Académie royale de Chirurgie fut considérable. Il y a six ans, deux maîtres qui sont l'orgueil de la nouvelle Académie de Chirurgie, vous l'ont retracée avec une éloquence à laquelle je ne saurais atteindre.

Dans une cérémonie dont nous avons gardé un souvenir reconnaissant, l'Académie de Médecine tint à célébrer, avec la Société nationale de Chirurgie, la commémoration du deuxième centenaire de leur commun ancêtre, l'Académie royale de Chirurgie. A cette occasion, le professeur J.-L. Faure, membre de l'Académie des Sciences, membre de l'Académie de Médecine en même temps que de l'Académie de Chirurgie, évoqua avec la chaleur d'expression qui l'a fait si souvent admirer, l'œuvre de l'Académie royale, tandis que le professeur Lenormant, qui honore à la fois l'Académie de Médecine et celle de Chirurgie et qui, descendant d'une lignée illustre dans la pensée française, tient d'elle, sans doute, le goût de la plus sûre érudition, nous en faisait revivre l'Histoire. Vous n'éprouveriez que déception si je tentais de redire ce qu'ils ont déjà si parfaitement exprimé.

Après avoir brillé pendant soixante-deux ans d'un éclat toujours bienfaisant, malgré quelques intermittences, l'Académie royale de Chirurgie fut supprimée, en 1793, comme toutes les autres fondations savantes de l'ancien régime. Les hommes croient pouvoir anéantir ainsi d'un seul trait, les institutions créées par la sagesse de leurs pères et dont un mauvais usage a seul, parfois, compromis la mission. Mais les besoins subsistent, toujours les mêmes, et, parmi eux, au premier rang, celui des études collectives et de l'association scientifique. Pour pouvoir fournir à la nation les chirurgiens instruits qui lui étaient indispensables, on dut rétablir à Paris, à Montpellier et à Strasbourg, trois Ecoles de Santé. Les éléments épars de la Société royale de Médecine et de l'Académie royale de Chirurgie formèrent le projet de s'associer pour continuer, en commun, les travaux de ces deux corps et ranimer l'émulation si nécessaire qu'ils avaient autrefois fait naître. En 1796, naquit la Société de Santé qui, l'année suivante, prit le nom de Société de Médecine. C'est dans son sein que, vingt-quatre ans plus tard, devait se recruter l'Académie de Médecine.

* * *

Mais ce n'est pas à Paris, ce n'est pas dans le calme des grandes villes que battait à cette époque le cœur de la France. Tous les regards étaient tournés vers la frontière menacée par l'envahisseur. La Nation tout entière s'était dressée en armes, et, pour secourir leurs frères combattants, les chirurgiens les avaient suivis aux armées.

Vingt-deux années durant, depuis Valmy jusqu'à Waterloo, la plupart des chirurgiens célèbres et tous ceux qui étaient destinés à le devenir, passèrent sous les drapeaux. Comment s'étonner alors de l'hommage rendu de tout temps aux chirurgiens militaires de la République, du Consulat et de l'Empire? Les étrangers eux-mêmes s'inclinaient devant notre supériorité, et partout où nos confrères se trouvaient en rapport avec les médecins des armées ennemies, l'on put voir ceux-ci s'empresser d'observer leur pratique et de déférer à leurs conseils.

Au dehors des armées, certaines personnalités, comme Bichat en France, Jenner en Angleterre, entraînaient la médecine et la chirurgie dans des voies nouvelles et tendaient à en faire une science véritable. Mais il semble bien qu'au milieu de cet élan scientifique, la chirurgie fût quelque peu éclipsée. Les trois grandes lumières du XVIII[e] siècle s'étaient éteintes en même temps. Louis avait laissé vide la place qu'il avait tenue dans la littérature chirurgicale; Chopart et Desault n'avaient pas eu de successeurs dans l'enseignement pratique de la chirurgie.

Il faut attendre 1815, date à laquelle Dupuytren, par un labeur acharné et une ambition méthodiquement conduite, parvint à occuper la chaire de clinique chirurgicale de l'Hôtel-Dieu, pour voir la chirurgie française reprendre le rang qui, si longtemps, avait été le sien. Dupuytren, certes, n'était pas parfait. Il n'avait rien de ce que l'on est convenu d'appeler aujourd'hui un savant. Mais il fut le type même du chirurgien parce qu'il fut avant tout un homme d'action et, comme l'on dit de nos jours, un réalisateur. Il entraînait la foule de ses élèves par l'ardeur de sa parole et leur donnait l'exemple par la précision de sa dextérité opératoire.

Dupuytren avait dominé tout son temps. Un pays, pour sa gloire et surtout pour son avenir, ne doit pas désirer de si exclusives primautés et de pareilles dictatures. Lorsqu'il mourut en 1835, la chirurgie française connut une période de découragement et de stagnation. C'est en considérant de semblables carrières qui, telles des flambeaux, n'illuminent que le temps où elles brillent, que l'on conçoit mieux l'utilité des groupements scientifiques spécialisés, comme le fut la première Académie de Chirurgie et comme la sera la seconde, si je la juge par son passé déjà si fécond.

L'Académie royale de Chirurgie était, a dit Verneuil, « la première réunion homogène composée d'égaux poursuivant le même but et associant leur activité, leurs aptitudes, jusqu'à leurs qualités contraires pour atteindre la plus haute expression du travail collectif ». Rien ne peut, en effet, remplacer ces réunions où l'esprit de controverse se donne libre

cours. La critique est une des conditions essentielles du progrès, en quelque domaine que ce soit. Elle oblige à creuser davantage les sujets que l'on doit exposer, elle contraint la pensée à plus de fermeté, elle fait voir des fautes de raisonnement qui passeraient, sans elle, inaperçues. Loin de la craindre, chacun se doit de la solliciter. Elle constitue parfois même le signe avant-coureur du succès. Une société est d'autant plus vivante qu'elle est mieux pénétrée de ces idées, et que ses membres appartiennent à des âges assez différents pour que les uns apportent l'expérience de leur maturité, tandis que les autres l'enrichissent de leur esprit d'entreprise et de leur juvénile enthousiasme.

*
* *

Il faut bien dire qu'à la mort de Dupuytren, il n'existait pas de Compagnie scientifique répondant à cette définition. Dès sa naissance, en 1820, l'Académie de Médecine avait réservé dans son sein une section spéciale aux chirurgiens. Mais ils y étaient peu nombreux et s'y montrèrent, au reste, fort divisés par des questions de personnes. Après avoir tenu jusqu'en 1829 des réunions séparées, ils demandèrent eux-mêmes à ne plus s'assembler qu'avec les autres sections de l'Académie. Si cette décision avait pour avantage de démontrer l'étroite unité des différentes branches de l'art de guérir, elle eut le grave inconvénient de priver les chirurgiens de l'occasion de discuter entre eux des questions qui pouvaient plus particulièrement les préoccuper.

C'est alors que plusieurs chirurgiens des hôpitaux de Paris conçurent, en 1842, le projet de fonder une Société qui, tout comme l'Académie Royale, avait « pour objet l'étude et le perfectionnement de la chirurgie ». Ils avaient à leur tête Auguste Bérard, qui à quarante ans était déjà professeur de clinique chirurgicale à la Faculté dans la chaire même qu'avait occupée Dupuytren, et venait d'être récemment élu membre de l'Académie de Médecine. Il n'était entouré que d'hommes jeunes comme lui, mais quels hommes! Si l'on examine la liste des 17 membres fondateurs de la Société de Chirurgie, on n'y trouve que les noms de ceux qui devaient le mieux illustrer notre art dans le courant du XIXe siècle, ce qui prouve, une fois de plus, que le culte désintéressé de la science a toujours constitué la marque distinctive des grands esprits. Me sera-t-il permis, parmi ces dix-sept noms, d'en relever plus spécialement trois? Ceux de Michon et de Monod dont les petits-fils, membres de la nouvelle Académie de Chirurgie, continuent une longue tradition pleine de sens, car l'aristocratie du travail est la plus belle parure d'une nation; et celui de Nélaton, dont la fille m'accueillit dans sa famille comme un fils et s'attacha à remplacer la tendresse de la mère que j'ai perdue.

Les fondateurs de la Société de Chirurgie se réunirent pour la première fois, le 23 août 1843, dans une des salles de l'Hôtel de Ville. Leur initiative n'était pas entourée d'une très grande bienveillance. Lorsque la Société de Chirurgie fêta son cinquantenaire, en 1893, son secrétaire général, M. Charles Monod, rappelant ses débuts, pouvait écrire :

« On s'occupait cependant en haut lieu de la Société nouvelle et cela sans aucune sympathie. On ne voyait pas volontiers les chirurgiens faire bande à part. N'allait-on pas, disait-on, réveiller l'ancienne rivalité de la médecine et de la chirurgie? C'était avoir bonne mémoire, mais aussi retarder un peu : il était passé, le temps des longues luttes que dut soutenir la chirurgie pour conquérir sa place au soleil. Quelques-uns, sans aller si loin, redoutaient de voir l'ancienne Académie de Chirurgie renaître de ses cendres et porter ombrage à l'Académie de Médecine. . »

« La Société de Chirurgie ne s'émut point. Consciente de son rôle, modeste, mais bien défini, n'ayant d'autre but, comme elle aimait à le répéter, que de donner à ses membres une occasion de se communiquer les faits importants recueillis dans l'intervalle des séances, soit dans les hôpitaux, soit dans la pratique civile, de discuter les divers points de théorie et de pratique encore obscurs, et d'établir des rapports scientifiques avec les confrères de France et de l'étranger; n'ayant d'autre ambition que de travailler sans relâche à l'étude et aux progrès de la chirurgie, certaine de triompher un jour et d'entraîner les moins bienveillants, elle se mit simplement à l'œuvre ».

Ce qu'a été cette œuvre, bientôt presque centenaire, il n'est pas un d'entre vous peut-être qui, pour lui ou pour l'un des siens, n'ait été un jour à même d'en apprécier les bienfaits. La retracer, ce serait évoquer toutes les étapes qu'a franchies l'art chirurgical et qui l'ont, peu à peu, amené au degré où il se trouve aujourd'hui, et où il peut être, pour tous les chirurgiens, un sujet de légitime fierté.

La naissance de la Société de Chirurgie coïncide avec la découverte de l'anesthésie qui, en rendant la chirurgie plus humaine, lui permit ainsi plus d'audace. Deux Français, Koeberlé et Péan, presque simultanément, inventèrent les pinces hémostatiques qui, en donnant la possibilité d'arrêter rapidement les hémorragies dans les plaies, diminuèrent les risques immédiats et lointains des opérations. Maîtres de la douleur, maîtres des hémorragies, les chirurgiens purent enfin, grâce aux géniales découvertes de Pasteur, vaincre leur dernier ennemi : l'infection. Lister imagina la méthode antiseptique dont Lucas-Championnière se fit en France l'infatigable apôtre et qui fut bientôt remplacée par l'asepsie que Terrier, Terrillon, Quénu et leurs écoles, par un patient labeur, portèrent à ce haut point de perfection qu'elle atteint aujourd'hui et qui, sous sa forme actuelle, est la plus fidèle expression des idées de notre immortel Pasteur. Ainsi débarrassés de tous les obstacles qui entouraient leur action, les chirurgiens purent, sans crainte, s'attaquer à des maladies, à des organes jusque-là considérés comme inaccessibles. La connaissance de plus en plus exacte de l'anatomie et de la physiologie guide nos gestes d'une façon si sûre que l'audace n'est plus une qualité pour les chirurgiens dont le mérite ne se mesure maintenant qu'au respect qu'ils professent pour la vie de leurs semblables.

*
* *

Si les guerres de la Révolution et de l'Empire consommèrent la disparition de l'Académie royale de Chirurgie, celle de 1870 et surtout celle de 1914, établirent de manière éclatante la renommée de la Société nationale de Chirurgie d'où nous sommes issus.

Messieurs, dans la lutte que l'art de guérir et de soigner, mène sans trêve contre la mort, la chirurgie n'a jamais rencontré de pire ennemi du genre humain que la guerre. Mais c'est l'honneur de l'homme qu'il sache tirer parti de ce qui l'écrase ; nous pouvons dire que toutes les fois que ce fléau a dévasté le monde, la chirurgie en aura au moins profité pour arracher au mal quelques-uns de ses secrets et puiser dans l'excès même des souffrances, une source de perfectionnements et de progrès. Les années tourmentées qui suivirent la Révolution avaient trouvé le corps chirurgical singulièrement diminué et appauvri par la suppression de notre première Académie et des Facultés de Médecine. Les chirurgiens disparaissaient les uns après les autres, victimes à la fois des combats et de la maladie. Il fallait donc aviser. C'est en ces termes que le 7 frimaire an III, l'ancien régent de la Faculté de Médecine, Fourcroy, signalait à la Convention, dont il était membre, la nécessité du rétablissement des Écoles de Santé.

« La Convention apprendra avec sensibilité que plus de 600 officiers de Santé ont péri depuis dix-huit mois au milieu et à la suite des fonctions mêmes qu'ils exercent. C'est une gloire pour eux, puisqu'ils sont morts en servant la Patrie. »

Il faut dire que les chirurgiens de cette époque étaient entraînés par deux hommes au cœur généreux, à l'infatigable dévouement, organisateurs avisés autant que bons praticiens, et qui avaient de leur rôle la plus haute conception. C'est à Percy et à Larrey que revient le mérite d'avoir réalisé la grande pensée de porter des secours aux blessés sur le champ de bataille même, d'aller les relever et les panser sous le feu de l'ennemi. Cette révolution qu'ils ont opérée dans la chirurgie militaire a eu pour résultat de sauver la vie à des milliers d'hommes, et de raffermir le moral des soldats en leur montrant le secours à côté du danger. Enfin, elle a ennobli la mission déjà si haute du médecin militaire, en l'appelant à partager les périls de ses compagnons d'armes.

1870 nous fut encore une occasion d'expériences précieuses, jusque dans les conditions les plus démoralisantes de la défaite.

Hier encore, dans les quatre longues années de la grande guerre, vous savez ce que la chirurgie a fait : et pour quels enseignements, quels miracles! Ai-je besoin de vous rappeler à quel prix? Ambulances bombardées, opérations sous le feu, et ce déversement quotidien par centaines et par milliers de grands blessés dans toutes les formations sanitaires du front et de l'intérieur. Quelle amertume de penser que, dans de pareils moments, des hommes s'ingénient à trouver des moyens plus accomplis de

destruction, dont d'autres, avec tout leur cœur, s'efforcent de réparer les méfaits!

Messieurs, si j'ai tenu à évoquer ces jours d'angoisse et de magnifiques dévouements, je n'ai pas besoin de m'étendre plus longuement sur les services rendus, entre vos mains, par l'acier sauveur contre les destructions du fer meurtrier. Assez de témoins assemblés ce soir parmi nous, peuvent dire, les uns sous le costume de l'infirmière et la vareuse de l'infirmier, comme sous la blouse du chirurgien, les autres qui ont survécu aux terribles blessures encore écrites sur leurs faces, ce que notre corps est fier d'avoir, entre tant de deuils et d'échecs, su inscrire aux fastes de la médecine et de la chirurgie militaires.

* * *

J'achève, Messieurs, comme tout à l'heure j'ai débuté. Si nous avons pu, si nous commençons à pouvoir faire quelque chose pour l'homme, c'est à la Foi que nous le devons, à la Foi qui a animé tous nos prédecesseurs, à la Foi qui nous a conduits nous-mêmes où nous sommes aujourd'hui, sentant battre avec nous le cœur de notre Patrie, et où nous avons aussi la joie de constater que la lutte contre la maladie et contre la mort est un terrain sur lequel peuvent se rencontrer toutes les nations. La présence de tant d'illustres représentants de l'étranger dans cette enceinte n'en est-elle pas le plus éloquent des symboles?

Oui, c'est la Foi qui nous a guidés; mais cette Foi serait peut-être impuissante si elle ne s'appuyait, en outre, sur deux vertus supérieures à toutes, la Charité et la Pitié, cette Pitié qui a fait dire un jour à un des plus sensibles observateurs de notre époque, à mon ami Émile Henriot, parlant justement des médecins : « Une vue de l'homme qui ne suppose pas une infinie pitié à son égard est incomplète, et ne vaut rien. »

Un grand écrivain de ce temps qui a été un témoin héroïque de la guerre et l'un de ses plus nobles acteurs, car ses mains n'ont jamais été couvertes que d'un sang qu'il n'avait répandu que pour guérir — l'auteur de la *Vie des Martyrs* et de *Civilisation*, M. Georges Duhamel, — a écrit une phrase émouvante qu'il nous appartiendrait peut-être de citer aujourd'hui et de méditer toujours, parce qu'elle fut rédigée à notre intention par quelqu'un qui nous connaissait pour nous avoir assez souvent vus et aidés à l'œuvre, et parce qu'elle dépasse notre mission en l'éclairant : « Si la civilisation n'est pas dans le cœur de l'homme, eh bien! elle n'est nulle part. »

Forte pensée d'un philosophe humain qu'il convient de rappeler en un jour comme celui-ci où la chirurgie française, en faisant revivre l'ancienne Académie, est à l'honneur, ce qui ne l'engage pas moins dans l'œuvre éternelle qu'il lui appartient de poursuivre, pour que les hommes souffrent moins et pour que le mal diminue, dans la mesure où il est loisible à de simples hommes d'obtenir cette Victoire sur lui.

Messieurs,

Le 13 décembre 1736 mourut Georges Mareschal, seigneur de Bièvre, premier chirurgien du roi dont les descendants nous font l honneur d'assister à cette cérémonie. Nous aurions donc pu célébrer cette année le deuxième centenaire de la mort de celui qui fut, avec son survivancier La Peyronie, le fondateur de l'Académie Royale de Chirurgie. Mais j'imagine qu'il n'eut pas pensé que sa mémoire pût être plus dignement honorée que par la résurrection d'un titre dont il avait voulu que, moins pour le faste que pour le rayonnement au dedans comme au dehors, fût parée l'institution scientifique qu'il jugeait nécessaire aux progrès de la chirurgie. Si son âme flotte ici ce soir parmi nous, elle nous conseillera, j'en suis sûr, de ne pas regarder la fierté du passé comme un acte suffisant, mais seulement d'y puiser les motifs d'une noble émulation afin que, comme nos devanciers, nous restions de bons serviteurs de la Science et de la Patrie.

DISCOURS DE M. JOSEPH PAGANON

Sénateur de l'Isère.
Ancien ministre de l'Intérieur.

Monsieur le Président de la République,
Monsieur le président du Sénat,
Monsieur le Président de la Chambre des députés,
Messieurs les délégués du Corps diplomatique,
Monsieur le Ministre de la Santé publique,
Monsieur le Sous-Secrétaire d'État a l'Intérieur,
Mesdames, Messieurs.

Je suis appelé à siéger, dans une solennité historique, parmi les Maîtres de la Chirurgie française, en présence du premier Magistrat de la République.

La sollicitude de votre distingué président M. Pierre Fredet, l'amitié de votre éminent confrère M. le professeur Gosset, leur ont inspiré la rare attention de me confier la présidence d'une cérémonie où l'on renoue de grandes traditions et où l'on prépare un avenir meilleur.

Ai-je besoin de vous dire que je ressens vivement ce haut témoignage d'estime sans être sûr, toutefois, d'avoir mérité ce considérable honneur.

Il n'y a pas mérite à faire son devoir.

Lorsque j'ai eu, comme ministre de l'Intérieur, à soumettre à l'agrément de mes collègues du Gouvernement, le décret qu'a bien voulu signer M. le Président de la République, érigeant en Académie, la Société Nationale de Chirurgie, je n'ai rien fait d'autre que mon devoir.

Les gouvernements passent.

Les décisions demeurent.

C'est une raison pour qu'elles soient délibérées simplement et résolument sous le seul angle de leur utilité sociale, c'est-à-dire de leur utilité supérieure et permanente.

Je dois vous le dire, c'est le simple citoyen que je suis, pénétré des progrès de la chirurgie et des longs mérites de votre Société, qui a dicté sa décision au ministre que j'étais.

Car, Messieurs, parlant aujourd'hui au nom des simples citoyens, je puis vous assurer qu'ils sont mieux instruits qu'on ne le pense du merveilleux essor de votre science.

Le grand public croit aux médecins.

Il rend hommage à leur savoir et à leur dévouement. Mais on peut affirmer sans crainte de contredire à la vérité qu'il est plus sensible encore au prestige de la chirurgie moderne et mieux convaincu de ses miracles.

Votre art, Messieurs, comporte trop de bénéficiaires pour que personne

songe à s'étonner de le voir traiter sur le même plan d'honneurs officiels que l'art médical, et si quelqu'un devait manifester sa surprise ce serait, je pense, de n'avoir pas vu revivre plutôt cette indispensable institution.

La renaissance d'une Académie de Chirurgie sanctionne donc d'abord, un état de fait dûment ratifié et consacré par la reconnaissance de tous.

Il n'est pas besoin, Messieurs, d'être versé dans l'histoire de la chirurgie pour se rendre compte que l'octroi de ce beau titre d'Académie n'est pas une récompense purement formelle, un simple surcroît d'honneur, le fait de délivrer à une corporation qui a conquis tous les droits à la gratitude et au respect, une manière de lustre définitif.

Si Académie signifie société d'élite où se rencontrent les meilleurs esprits où se nouent les controverses utiles où chaque zèle, chaque intelligence sont appelés à tirer profit de l'intelligence et du zèle de tous, il y a de longues années que votre ancienne Académie royale méritait de retrouver à la fois sa désignation et son destin.

Vous avez entendu tout à l'heure votre actif secrétaire général, le Dr Louis Bazy dans un brillant exposé, retracer l'émouvant tableau de la grandeur et de la servitude chirurgicales, après les fortes allocutions de MM. Fredet et Gosset.

Comme moi, Messieurs, vous aurez été frappés du courage désintéressé, de la passion de vérité et de travail par lesquels votre Société a contribué à la progression de la science chirurgicale.

Vous aurez été frappés du sens si clair de son activité et de l'évolution qu'elle a assignée à ses travaux.

Elle est à l'origine, une société fermée. Elle ne comporte que quelques praticiens éprouvés et décidés. Seuls les chirurgiens des hôpitaux y sont admis, plus rarement les chirurgiens militaires.

Bientôt le cénacle s'ouvre.

Des spécialistes des diverses branches prennent part à ses travaux. Des savants, des correspondants de province et de l'étranger rallient cet organisme central. Ils versent à ses débats des observations inédites. Ils repartent instruits de méthodes nouvelles, de techniques qui ont fait leurs preuves.

C'est vers lui que convergent pour être débattues, adoptées, améliorées, les mémorables découvertes qui vont fonder la certitude et la rigueur de votre art : l'antisepsie de Lister, l'asepsie que Terrillon et le grand Terrier ont mise au point.

Ouverte à toutes les suggestions, juge de toutes les hardiesses, votre Société nationale devient la grande plate-forme d'essais de la création chirurgicale.

On vient de rappeler sa mission salvatrice pendant la guerre.

On a évoqué ces séances du mercredi où les chirurgiens du front venaient faire état de leurs poignantes expériences et soumettre en hâte à leurs confrères des cas imprévus, des cas irrésolus. Ils repartaient pour les hôpitaux des armées munis de consignes salutaires, de conseils qui devaient leur permettre de sauver des milliers d'hommes.

C'est votre Société qui s'est faite la dépositaire et l'interprète de leurs douloureuses mais souvent décisives observations.

C'est elle qui a su favoriser ou systématiser les découvertes jaillies du dévouement et du génie de ceux des chirurgiens anonymes, des chirurgiens-soldats, pansant, au péril de leur vie, avec les blessures des combattants, les blessures mêmes de la France.

J'ai la fierté, Messieurs, de le rappeler dans cette enceinte : la Société nationale de Chirurgie a bien mérité de la Science et de la Patrie.

Ainsi, dans cette brève et dense période qui va de l'invention de l'asepsie jusqu'à la fermeture de la plaie de guerre et jusqu'aux exploits des spécialistes de la suture osseuse, l'activité de votre Société s'analyse en incessantes conquêtes.

Votre art gagne en hardiesse, en sécurité.

Si profane que je sois en la matière, je constate que c'est le libéralisme de votre phalange de savants, votre promptitude à faire litière de tout préjugé et de tout votre amour-propre, votre volonté d'accueillir toute collaboration utile, toute conviction sincère, qui ont permis à la Société nationale de Chirurgie de contribuer infatigablement à l'élaboration de la pensée et de la pratique chirurgicales.

Je sais qu'à la période de technique opératoire pure a succédé la période féconde où votre art n'a pas hésité à s'assimiler certaines méthodes de laboratoire.

Je sais qu'à l'heure actuelle la chirurgie ne constitue plus une formation fermée, je veux dire isolée, une sorte « d'art pour art », mais qu'elle ne craint pas d'associer ses créations aux créations essentielles de la connaissance biologique et physiologique.

Enrichissement de la méthode, enrichissement de l'esprit, grâce auxquels, j'en ai la conviction, la science opératoire doit atteindre sans cesse à plus de précision et d'ampleur.

Ce titre d'Académie vient donc fortifier le crédit de votre corporation au moment où par la diversité de ses recherches et le renouvellement de ses disciplines elle méritait et réclamait une autorité nouvelle.

Je m'en félicite.

Je me félicite de savoir que les mémoires que vous publiez chaque semaine avec tant de régularité et de soins, seront diffusés avec plus d'éclat dans le monde pour le bien de tous les hommes et pour le meilleur rayonnement de l'esprit français.

Car j'admire, Messieurs, dans l'institution que nous célébrons aujourd'hui la consécration d'une activité typiquement française.

La science française aime à partir de l'empirisme pour s'élever, prudemment et sûrement, jusqu'aux lois permanentes et infaillibles. Elle aime à partir d'une première réalité limitée mais contrôlée pour s'élever sur le plan de l'universel et, pour tout dire, sur le plan humain.

C'est d'elle que l'on peut dire de façon générale que rien de ce qui est humain ne saurait lui être étranger.

Mais c'est à vous, plus particulièrement, que revient un tel éloge.

Est-ce le fait d'être penché quotidiennement sur la souffrance des hommes ?

Est-ce la clairvoyance, le discernement rapide, est-ce l'esprit de décision requis par votre métier, est-ce d'avoir à connaître les âmes autant que les corps qui confère cette lucidité et cette philosophie si particulières aux hommes de votre art ?

J'en juge d'après les amis illustres et chers à mon cœur que j'ai l'orgueil de compter parmi vous, et je puis vous assurer que je connais peu de groupements corporatifs où l'on fasse preuve de qualités plus saines et plus complètes, où l'on sache disserter avec plus de finesse des hommes ou des événements, de la vie des arts ou de la vie publique.

C'est dans cette souplesse, cette liberté d'esprit qui rend si agréable votre commerce que vous me permettrez de relever l'une des marques de la science française, jamais emmurée dans aucun dogme, jamais prisonnière de sa spécialité, mais attentive et sensible à toutes les manifestations de la vie.

Vous remplissez, Messieurs, la plus émouvante mission du monde !

Non seulement la science dont vous êtes investis vous permet aujourd'hui d'atteindre et de sauver des régions du corps humain réputées inexplorables, non seulement les techniques récentes de la chirurgie pulmonaire, de la neuro-chirurgie sont parvenues à persuader au grand public que votre art ne connaît plus d'obstacles, mais votre profession est de celles qui réservent les satisfactions les plus directes et les plus complètes.

Je sais la conscience, le talent, le savoir qu'elle engage. Je sais les responsabilités qu'elle comporte. Mais vous, du moins, avez le contrôle probant, le contrôle incontestable de votre œuvre.

Vous avez le privilège de connaître avec le premier sourire du convalescent, toute l'efficacité de votre art.

Moi, qui en politique demeure partisan de la médecine plutôt que de la chirurgie, je ne saurais prétendre que la représentation parlementaire ou le gouvernement des hommes, réservent toujours des joies aussi nobles et aussi pures.

Il en est une, cependant, sur laquelle je veux revenir et qui restera, grâce à vous, l'un des grands souvenirs de ma carrière, c'est d'avoir contribué, d'accord avec mes collègues d'alors, les ministres de l'Education nationale et de la Santé publique, à relever votre glorieux titre d'Académie de Chirurgie.

Je garde une fierté vraie de vous avoir ainsi aidé à couronner quatre-vingt-douze ans de lutte et de bienfaits chirurgicaux.

Je me réjouis d'avoir eu l'occasion d'approuver des statuts judicieux et libéraux qui assurent la collaboration de chirurgiens d'élite et d'une classe d'associés représentant, avec la foi nouvelle, toute la tradition et tout l'espoir.

Je suis sûr que, grâce à cette institution, le chirurgien français, type de « l'honnête homme » du XVIIe siècle — on dirait aujourd'hui de l'homme total —, type de l'homme qui n'est plus seulement le virtuose d'une magnifique spécialité, mais un homme de sagesse et de raison, un homme qui

médite et qui décide, continuera d'illustrer par son exemple votre ancienne devise si pleine de sens et de vertu : « Vérité dans la science, moralité dans l'art. »

Le Gouvernement vous a témoigné sa sollicitude.

Croyez-moi, ce n'était pas seulement votre intérêt.

C'était l'intérêt de la nation.

Et il n'est pas inutile de publier devant le monde, avec l'éclat nécessaire, qu'à une époque où tant d'hommes mettent leur orgueil à perfectionner les méthodes et les instruments de la destruction, il est d'autres hommes courageux et clairvoyants qui s'attachent, eux, à sauvegarder, à défendre et à perfectionner les œuvres de vie.

Le Secrétaire général : M. Louis Bazy.

Paris. — A. Maretheux et L. Pactat, imp., 1, rue Cassette.

MÉMOIRES

DE

L'ACADÉMIE DE CHIRURGIE

Séance du 12 Février 1936.

Présidences de M. Pierre Fredet, président sortant,
puis de M. H. Rouvillois, président pour l'année 1936.

PROCÈS-VERBAL

La rédaction du procès-verbal de la dernière séance est mise aux voix et adoptée.

CORRESPONDANCE

La correspondance comprend :

1° Les journaux et publications périodiques de la semaine.

2° Des lettres de MM. Deniker, Desplas, Lardennois, Pïcot, Roux-Berger s'excusant de ne pouvoir assister à la séance.

3° Une lettre de M. d'Allaines sollicitant un congé pendant la durée du concours de chirurgien des Hôpitaux.

4° Une lettre de M. Moutant remerciant l'Académie de lui avoir attribué le prix Dubreuil.

5° Une lettre de M. Mutricy remerciant l'Académie de lui avoir attribué le prix Hennequin.

6° Une lettre de M. Charbonnier (Genève) remerciant l'Académie de lui avoir attribué le prix Laborie.

7° Un travail de M. Chaton (Besançon), associé national, intitulé : *Broche déglutie par un enfant de onze mois, localisée dans un cæcum hernié et extraite par appendicectomie.*

8° Un travail de M. Marcel Barret (d'Angoulême), associé national, intitulé : *Un cas de maladie de Bassel-Hagen. Exostoses multiples. Malfor-*

mation du cubitus et luxation du radius en haut avec perforation des téguments.

9° Un travail de M. Lombard (Alger), associé national, intitulé : *Cellulite torpide inguino-crurale.*

10° Un travail de M. Helman (Galatz), intitulé : *Cinq cas d'occlusion intestinale dans le sac herniaire.*

M. Ameline, rapporteur.

11° Un travail de Guillermo (Armée), intitulé : *Quatre observations de myosites et pyomyosites des indigènes de l'Afrique noire.*

M. Maisonnet, rapporteur.

12° Un travail de M. Pierre-Paul Prat (Nice), intitulé : *Luxation des deux extrémités de la clavicule. Traitement sanglant. Résultat éloigné.*

M. Cadenat, rapporteur.

13° Un travail de M. C. Hristu, intitulé : *Un nouvel emploi systématique post-opératoire du vaccin Delbet.*

M. J. Leveuf, rapporteur.

14° Un travail de M. Michel Béchet, intitulé : *L'exérèse des ganglions lymphatiques par voie sous-péritonéale dans le traitement du cancer du col de l'utérus.*

M. P. Mocquot, rapporteur.

15° Un travail de M. Abel Desjardins, intitulé : *Rétrécissement des voies biliaires principales. Hépato-duodénostomie transvésiculaire.*

M. L. Gernez, rapporteur.

16° Un travail de M. P. P. Prat (Nice), intitulé : *Hernie crurale étranglée, embolie mésentérique, thrombose et perforation intestinale.*

M. R. Grégoire, rapporteur.

17° Un travail de M. Redon (Paris), intitulé : *Infarctus tubo-utérin consécutif à une injection intra-utérine d'eau savonneuse.*

M. Mondor, rapporteur.

Allocution de M. Pierre Fredet, président sortant.

Mes chers Collègues,

Voilà ma présidence arrivée à son terme, au lendemain de la manifestation splendide, qui a consacré notre nouveau statut. Je vous remercie, une fois encore, de l'honneur que vous m'avez fait et de la confiance que vous m'avez accordée : puissé-je ne vous avoir point déçus.

Comme tous mes prédécesseurs, je quitte, je l'avoue, cette place avec regret. C'est que, de cet observatoire, on perçoit merveilleusement la vie intense qui anime notre Compagnie. Et puis, grâce à votre courtoisie, les fonctions de Président m'ont paru bien faciles. Elles m'ont été allégées par la collaboration de M. Louis Bazy, secrétaire général plein de talent et d'un dévouement inégalable, de P. Moure, secrétaire annuel, qui vous a donné

sa mesure dans le lumineux raccourci qu'il a présenté de nos travaux, d'un grand argentier, R. Toupet, qui s'est révélé maître en la partie, d'un bibliothécaire archiviste, A. Basset, aussi zélé qu'érudit. Tous ces bons amis me permettront de leur dire ma gratitude.

Il est temps d'appeler votre nouveau Président, M. Rouvillois, à me remplacer. En lui apportant vos suffrages unanimes, vous avez voulu, c'est certain, honorer le grand Corps dont il a la direction et resserrer les liens qui nous unissent; mais vous avez voulu aussi, et très fortement, témoigner à notre collègue la sympathie que nous professons pour sa personne, et marquer l'estime que nous inspirent son savoir et les services qu'il a rendus et qu'il rend au Pays. Je lui souhaite donc cordialement la bienvenue, avec la conviction que, sous sa présidence, l'Académie de Chirurgie poursuivra sa carrière, sans déroger aux traditions qu'elle a reçues de l'Académie royale et de la Société nationale.

J'invite M. Rouvillois, président, et M. Martin, secrétaire annuel, à prendre possession de leur siège.

Allocution de M. H. Rouvillois, Président pour l'année 1936.

Mes chers Collègues,

Mes premières paroles, en prenant aujourd'hui possession du fauteuil de la Présidence, seront de gratitude. C'est un très grand honneur de présider une Compagnie qui, depuis près d'un siècle, a toujours été à la tête du mouvement chirurgical et qui a tant contribué à accroître le rayonnement de la chirurgie en France et au delà de nos frontières. Cet honneur, vous avez bien voulu, par un vote unanime et spontané, me l'accorder avec un tour de faveur qui m'a profondément touché, et dont je vous reste infiniment reconnaissant. Permettez-moi de penser, néanmoins, que vous avez tenu surtout à honorer en ma personne le Corps de Santé Militaire tout entier, ce qui me donne aujourd'hui l'agréable mission de vous remercier en son nom.

Votre geste est un hommage à un Corps qui a tenu une grande place dans les origines de la chirurgie de notre Pays, et qui, depuis Ambroise Paré, a compté des noms illustres dans ses rangs. Vous avez voulu vous souvenir que des chirurgiens d'Armée ont figuré parmi les fondateurs de l'Académie Royale de Chirurgie dont nous sommes les héritiers, et que, depuis deux siècles, la chirurgie militaire a contribué, pour sa part, au progrès de la chirurgie française. Peut-être avez-vous désiré vous souvenir enfin, que pendant la grande tourmente de 1914-1918, nous avons travaillé côte à côte, étroitement unis pour apporter à nos soldats le secours de la chirurgie, et que cette collaboration confiante, aussi bien dans les formations chirurgicales de première ligne que dans les hôpitaux de

l'arrière, a permis d'obtenir des résultats dont nous pouvons concevoir une légitime fierté.

Au moment de prendre possession des fonctions auxquelles vos suffrages m'ont appelé, je ne puis m'empêcher de me reporter à vingt-six ans en arrière, lorsque, jeune agrégé au Val-de-Grâce, je faisais timidement mon entrée dans les rangs de la Société Nationale de Chirurgie, comme membre correspondant, sous les auspices de mon vénéré Maître le médecin général inspecteur Sieur, que je suis heureux de saluer ici et auquel j'adresse publiquement l'hommage de ma gratitude et de ma déférente affection. Modeste débutant dans la pratique chirurgicale, j'eus, dès cette époque, l'honneur inestimable de m'asseoir à côté des Maîtres les plus éminents et j'ai conservé de cette période un souvenir inoubliable. Le fauteuil présidentiel m'apparaissait alors un trône inaccessible, ayant un caractère quelque peu olympien, et j'étais loin de penser que je pourrais l'occuper un jour. Grâce à vous, ce jour est néanmoins venu, et je vous en remercie du fond du cœur.

*
* *

Un favorable destin me confère aujourd'hui l'insigne honneur de prendre la présidence de notre Compagnie à un tournant de son histoire, au moment précis où notre vieille Société Nationale, grâce à l'énergique, tenace et puissante impulsion de notre ancien président le professeur Gosset, vient de relever le titre de sa glorieuse aïeule, l'Académie Royale, pour prendre dorénavant celui d'Académie de Chirurgie.

L'imposante manifestation qui a eu lieu mercredi dernier dans le grand amphithéâtre de la Sorbonne en présence de M. le Président de la République, des délégués des grands Corps constitués de l'Etat, des représentants les plus éminents de l'Université, des Ambassadeurs et des délégués de nombreuses nations qui ont tenu à s'y faire représenter, a commémoré d'une façon magnifique cet événement qui marque une étape importante dans l'histoire de notre Compagnie, et, pourquoi ne pas le dire, dans l'histoire de la chirurgie française.

Tout a été dit en termes éloquents et choisis par notre président Fredet, par le professeur Gosset, président du Conseil de l'Académie, et par notre secrétaire général Louis Bazy, dans les très beaux discours qu'ils ont prononcés au cours de cette mémorable cérémonie. Vous n'attendez donc pas de moi que je vous redise ce qu'ils ont si parfaitement exprimé et qui restera fidèlement dans notre souvenir. Comment, après ce que vous avez entendu, douter encore que la transformation de notre vieille Société Nationale en Académie de Chirurgie était une nécessité. Comment ne pas reconnaître que l'admission dans nos cadres de personnalités qualifiées appartenant aux disciplines les plus variées, s'imposait pour la synergie scientifique et l'autorité de notre Compagnie. Comment ne pas approuver l'institution du Conseil de l'Académie, véritable Conseil des Anciens, qui doit assurer le maintien de la tradition, la continuité de l'effort et la marche la plus sûre dans la voie du progrès.

Mais la résurrection de l'Académie de Chirurgie ne doit pas nous confiner dans les souvenirs du passé : elle doit surtout nous donner une foi et une autorité nouvelles. Si le grand honneur qui nous échoit nous confère quelques privilèges, il nous dicte également le devoir de travailler sans relâche pour chercher à mieux faire.

Il y a toujours place pour de nouvelles recherches. Les frontières de notre art ne sont pas fixées d'une façon rigide et le voici aujourd'hui entraîné dans un courant biologique dont nous ne pouvons prévoir ni les affluents, ni la destinée. C'est le moment de répéter avec le professeur Nicolle que « nous avançons sur une route qui se divise sans cesse, qui marche elle-même sans pouvoir espérer qu'un instant son mouvement s'arrête, que le nombre des chemins nouveaux se réduise, ou qu'il y ait au bout d'une seule de ces routes, un terme ». Et il y a toujours place aussi pour de nouveaux progrès techniques. Sachons être de ceux qui, selon les paroles de Claude Bernard, « ne sont jamais satisfaits d'eux-mêmes dans leurs œuvres accomplies et tendent à mieux faire dans leurs œuvres nouvelles ».

Que ces pensées nous servent de guide pour travailler sans relâche aux progrès de la chirurgie française, et que la foi qui nous anime nous inspire l'orgueil de la vouloir toujours plus grande et toujours plus belle.

*
* *

Chaque année, le président, au moment de son entrée en fonctions, exprime les quelques vœux dont il souhaite la réalisation. Je n'en retiendrai que deux.

Le premier, qui concerne l'amélioration des conditions matérielles dans lesquelles nous travaillons, me paraît répondre à une véritable nécessité. Il faut reconnaître en effet que, depuis l'extension de nos cadres, l'exiguïté de notre installation actuelle n'est pas toujours très favorable à la belle ordonnance de nos réunions. Il me paraît donc souhaitable de l'abandonner et d'en prévoir une autre plus vaste et mieux aménagée. Il est permis de rêver d'une salle de séances plus spacieuse, moins propice aux colloques particuliers et permettant l'utilisation aisée de tous les moyens de démonstration les plus perfectionnés. A cette salle, digne de l'Académie, il faudrait ajouter une ou plusieurs salles de réunion et une vaste bibliothèque, le tout constituant un ensemble qui deviendrait une véritable « Maison de la Chirurgie Française », où ceux qui le désirent pourraient venir exploiter la mine de documents qu'elle possède. Je veux croire que ce rêve n'est pas une chimère et qu'il pourra, dans un avenir prochain, devenir une réalité vivante.

M'est-il permis aussi de formuler le vœu, que, au cours de cette année et des années suivantes, nous continuions à resserrer nos relations avec les Sociétés ou Académies Etrangères, non plus seulement en échangeant nos publications, mais en invitant leurs membres à venir assister à nos réunions et en allant à notre tour assister aux leurs, quand seraient discutées des questions prévues à l'ordre du jour.

Nos amis Belges nous ont donné l'exemple en juillet 1935. Quelques-uns d'entre nous ont répondu à l'aimable invitation de nos collègues de la Société Belge de Chirurgie, qui, en l'honneur des chirurgiens étrangers, avaient organisé deux séances spéciales particulièrement brillantes. Qu'il me soit permis de souligner ici l'accueil chaleureux qu'ils nous ont réservé, de les remercier de leur magnifique hospitalité, et de leur exprimer publiquement notre gratitude.

J'espère que cette année, nous répondrons nombreux à l'invitation analogue qui nous a été faite par le Collège Royal des Chirurgiens d'Angleterre et ainsi pourra se créer une heureuse tradition d'échanges avec nos collègues chirurgiens des pays voisins. Ces contacts périodiques nous apprendront à nous mieux connaître, à nous mieux apprécier. Ils contribueront à resserrer les liens entre ceux, qui, sans distinction de nationalité, ne poursuivent d'autre but que le bien de leurs semblables.

* * *

Je ne veux pas terminer cette allocution sans user du privilège qui m'est particulièrement cher, de remercier le Président sortant, notre collègue Fredet, qui, au cours de l'année qui vient de s'écouler a dirigé nos travaux avec une autorité, une courtoisie et un esprit d'à propos auxquels il me plaît de rendre hommage. Mais nous lui devons aussi et surtout une particulière gratitude pour l'inlassable activité dont il n'a cessé de faire preuve, dans ces dernières semaines, lors de la transformation de notre vieille Société en jeune Académie. Nous lui devons une grande reconnaissance : je la lui exprime en votre nom.

Permettez-moi, après notre Président sortant, d'exprimer notre profonde gratitude à notre sympathique et dévoué secrétaire général Louis Bazy, pour l'effort véritablement surhumain qu'il vient de fournir à l'occasion de la résurrection de l'Académie de Chirurgie. Ceux-là seuls qui ont été, comme moi, les témoins du labeur écrasant auquel il a dû faire face, savent quel est son mérite. Tous les obstacles, et ils furent nombreux, il les a surmontés avec bonne humeur, toutes les difficultés il les a vaincues avec le sourire, au prix d'un travail dont il a été heureusement récompensé par l'éclat magnifique qu'a revêtu la cérémonie de la Sorbonne. Louis Bazy a été le bon ouvrier de cette solennité : je le remercie en votre nom.

Je n'aurai garde d'oublier notre secrétaire annuel Paul Moure qui, sans effort apparent, mais avec élégance et ponctualité, a su donner à ses ingrates fonctions un éclat particulier qui fait honneur à son talent, et auquel je suis heureux de rendre hommage.

Votre nouveau bureau, mes chers Collègues, s'efforcera de rester digne de celui qui l'a précédé et qui lui servira d'exemple.

Aidé par notre secrétaire général Louis Bazy qui vient de se classer parmi les plus éloquents et les plus érudits de la lignée de ses prédécesseurs, assisté par André Martin dont je connais assez la conscience et le

zèle pour pouvoir dire qu'il sera un parfait secrétaire annuel, soutenu par le Conseil de l'Académie, dont la Présidence d'une voix unanime, a été conférée au professeur Gosset, la tâche de votre nouveau Président sera particulièrement simplifiée. J'espère que, dans ces conditions, l'Académie de Chirurgie, suivant la tradition dont elle est la gardienne, et stimulée par son passé glorieux, contribuera au plus grand rayonnement de la chirurgie française à travers le monde.

La tâche est assez belle, mes chers Collègues, pour que, prêchant d'exemple, je n'en retarde pas davantage l'accomplissement, et vous invite à vous mettre immédiatement au travail.

A PROPOS DU PROCÈS-VERBAL

Septicémie à staphylocoque après avortement provoqué,

par M. **Henri Mondor**.

Les admirables travaux de Ramon, l'expérience de Debré semblant faire espérer un traitement plus heureux des grandes infections staphylococciques, je voudrais ajouter un fait à ceux de MM. Gosset, Sauvé, Leveuf et Soupault.

Mais, plutôt que sur mon appréciation hésitante des résultats dus à l'anatoxine, je voudrais, grâce à une observation personnelle, que je crois démonstrative, insister sur le rôle du staphylocoque dans les infections des avortements provoqués.

Nous sommes déjà bien exercés dans l'analyse de tout ce qui, sous le nom de *fièvre puerpérale*, a été longtemps confondu ; mais, sous le nom de *septicémies puerpérales*, les chirurgiens, fidèles à la théorie uniciste, ne font-ils pas encore au streptocoque une part trop exclusive ?

Parmi les états septicémiques graves des suites d'avortement, et ne retenant bien entendu que les septicémies vraies et non pas les bacillémies éphémères ou les bacillémies d'accompagnement, bien des agents microbiens peuvent être responsables des généralisations infectieuses les plus graves ; les infections dues au *perfringens* semblent mieux connues des médecins et des accoucheurs que des chirurgiens; celles dues au colibacille et au staphylocoque, prouvées par quelques observations irréfutables, ne sont sans doute pas aussi exceptionnelles que les chiffres actuels l'indiquent.

J'ai vu une septicémie à staphylocoque dont la démonstration fut faite avec soin. Son inexorable et rapide gravité fera bien voir combien le secours de l'anatoxine serait dans ces cas, particulièrement souhaitable, et, s'il est démontré le meilleur, devrait pouvoir être, en toute hâte, obtenu.

Voici le résumé de cette observation :

M[me] X... entre, dans le service, à l'hôpital Bichat, le samedi 23 novembre 1935, envoyée pour une infection grave qui a succédé à une fausse couche provoquée ; celle-ci, faite douze jours auparavant, a nécessité un curettage.

Enceinte de trois mois, cette jeune femme fait le lundi 11 novembre, au moyen d'un énèma une injection intra-utérine « d'eau bouillie ». Dès le soir, elle commence à souffrir et expulse le fœtus le mardi 13 décembre. Les jours suivants, pertes sanglantes, ni très abondantes, ni particulièrement fétides, ne paraissant pas s'être accompagnées d'un état fébrile. Ce jour-là, jusqu'au vendredi 15 novembre, douleurs utérines vives et température à 38°5. Le samedi 16 novembre, le curettage est fait: curettage peu traumatisant qui ramène d'assez volumineux débris placentaires. Les pertes de sang s'arrêtent et la malade se sent bien. Le dimanche 17 se passe sans incident. Le lundi 18, l'état général est moins bon ; pas d'appétit, élévation de température. Le mardi 19, grand frisson qui dure une demi-heure. Le traitement, prescrit par le médecin traitant, fut le suivant, injection intra-veineuse de Septicémine et abcès de fixation.

La malade est envoyée à Bichat, huit jours après le curettage, le samedi 23 novembre 1935 à 9 h. 1/2 du matin. La température est à 40°9, le pouls très rapide à 140, 150, mal frappé, difficile à prendre.

La malade est abattue, le facies prostré est celui d'un état septicémique; la langue est sèche, saburrale, les lèvres fuligineuses. Le ventre est souple; pas la moindre douleur à la palpation. Au toucher, un utérus un peu gros, encore un peu mou, non douloureux. Rien dans les culs-de-sac. Annexes saines. Pas de douleur provoquée.

On décide, immédiatement, non pas une revision utérine, car le curettage a été fait par un bon opérateur, mais la recherche très douce, sans anesthésie, *in utero*, de débris à donner au laboratoire. Auparavant, on prélève du sang pour une hémoculture.

L'examen bactériologique des urines montre, à l'examen direct, l'absence de pus et l'absence de germes; on fait aussi une uroculture.

Numération globulaire :

Globules rouges.	3.740.000
Globules blancs	8.200

Formule leucocytaire :

Polynucléaires	86 p. 100

L'exploration utérine ne ramène que quelques débris de petites dimensions qui sont ensemencés immédiatement.

En attendant les réponses du laboratoire, on administre 6 comprimés de Rubiazol, 30 cent. cubes de sérum de Vincent antistreptococcique intraveineux, dans 250 cent. cubes de sérum physiologique, 50 cent. cubes de sérum de Vincent sous-cutané.

La température du samedi soir est de 40°7. Le dimanche 24 novembre, la température du matin est de 40°3, celle du soir de 41°. Le pouls petit, peu tendu est à 140. Le facies, toujours de grande infectée. Pas de vomissements, pas de diarrhée. On donne encore 6 comprimés de Rubiazol et l'on fait 40 cent. cubes de sérum de Vincent intraveineux, une transfusion de 200 cent. cubes. Le sérum physiologique et les toni-cardiaques complètent cette thérapeutique.

Le lundi 25 novembre : température du matin 39°9, température du soir 40°8. L'hémoculture s'annonce positive. L'examen clinique du sang apprend : Urée sanguine 0,50 ; chlore du sang : chlore, globulaire 1,69, plasmatique 2 gr. 79.

L'examen des urines : 760 cent. cubes en vingt-quatre heures.

Sels biliaires	0
Pigments biliaires	0
Urobiline	0
Urobilinogène	Traces.
Albumine	0
Urée par litre, en grammes	41,79
Urée par vingt-quatre heures, en grammes	31,76
Chlorures par litre, en grammes	0,23
Chlorures par vingt-quatre heures, en grammes	0,17

Traitement : 6 comprimés de Rubiazol, 20 cent. cubes de sérum hypertonique intraveineux et 500 cent. cubes de sérum salé. Une radiographie pulmonaire n'indique aucune complication. On pense, le perfringens étant écarté, à une septicémie à streptocoque.

Le mardi 26 novembre : la température du matin à 41° ; le pouls à 140. Le facies est d'une pâleur cireuse ; les lèvres sont sèches, fendillées, trémulantes ; la langue est rôtie ; les mains sans cesse agitées de petits tremblements. La malade semble calme, sans souffrance ; le pschychisme est intact. Pas de frissons répétés. Pas de grand frisson. L'abdomen est souple, non douloureux, non ballonné. Les deux fosses lombaires sont libres, indolores. Rate non perceptible ; foie non débordant ; pas de subictère. Les bruits cardiaques sont très précipités, réguliers, et, semble-t-il, de sonorité normale. A la base des deux poumons, quelques râles disséminés.

Le laboratoire donne les réponses suivantes :

Hémoculture du samedi 23, ensemencée : staphylocoque doré ; nombre et abondance des colonies sans caractères frappants.

Culture des débris utérins retirés le samedi 23 : staphylocoque doré et quelques colonies de bacilles non identifiés.

Culture du pus d'une petite pustule sous-cutanée apparue au point où fut recherché l'abcès de fixation : staphylocoque doré.

Avec le concours de mon ami Pasteur Vallery-Radot, on fixe ainsi le traitement : interruption du Rubiazol. Le matin 2 cent. cubes d'anatoxine staphylococcique, le soir 40 cent. cubes de sérum antistaphylococcique Pasteur. La température du soir est de 41°.

Le mercredi 27 novembre : température du matin 40°4, température du soir 41°. Pouls 140. Respirations 57. Malade plus abattue, elle conserve sa lucidité, mais ne sort de sa torpeur que lorsqu'on l'interroge. Elle accuse une soif intense, une très grande sécheresse des lèvres et de la langue. Elle se plaint d'une douleur au poignet droit où l'on ne trouve pas de signe d'arthrite.

L'examen des divers organes est semblable à celui de la veille. Deux selles diarrhéiques. Hypotension très marquée.

Numération globulaire :

Globules rouges	3.440.000
Globules blancs	7.000

Formule leucocytaire :

Polynucléaires	87 p. 100

Le traitement : 40 cent. cubes de sérum antistaphylococcique et tonicardiaques.

Le jeudi 28 novembre, température du matin 40°6, du soir 40°9. Le pouls à 144. Respirations 55.

La malade est encore plus pâle ; elle est couverte de sueurs profuses. Toujours

calme, elle répond avec une parole difficile, mais avec une lucidité intacte, à toutes les questions. Elle se plaint de quelques douleurs abdominales que l'examen rattache à un météorisme accusé et récent. Pas la moindre défense de la paroi. Les bruits du cœur ne sont pas assourdis. Seulement quelques extra-systoles. Quelques mouvements carphologiques. Inappétence absolue.

Globules rouges	3.260.000
Globules blancs	8 400
Polynucléaires p. 100	89,5

Traitement : 20 cent. cubes de sérum antistaphylococcique et 500 cent. cubes de sérum physiologique. Enveloppements camphrés. Boissons abondantes.

Le vendredi 29 novembre : température 40°7 le matin ; 41°1 le soir. Pouls 144. Respirations : 48. La malade semble moins abattue, son facies est un peu recoloré ; mais les lèvres sont toujours très sèches, fuligineuses ; la langue rôtie. Pas d'assourdissement des bruits du cœur. Pas de souffle cardiaque. Pas de collection rétro-rénale. Aux poumons, râles disséminés sur toute la hauteur. Sont apparues sur la peau des phlyctènes sanguinolentes, emboliques, lenticulaires, faisant sur les fesses un semis de 15, 20 ou 25 éléments ; un élément plus important, de même nature, se voit sur l'un des talons : au centre d'une tache ecchymotique une vésicule avec liquide séro-sanglant. Pas d'autres symptômes hémorragiques et pas de splénomégalie.

Traitement : 2 cent. cubes d'anatoxine ; reprise du Rubiazol : 5 comprimés ; érothérapie ; tonicardiaques.

Le samedi 30 novembre, la malade est dans un état désespéré ; l'euphorie est au maximum ; la polypnée à 60. La température à 42°. Elle meurt à 9 heures du matin.

Deux autres hémocultures, pratiquées le 26 et le 28 novembre, avaient poussé rapidement, en vingt heures, et montré, chaque fois, du staphylocoque doré et, chaque fois, des colonies plus nombreuses.

Une fois quelques gouttes de sang ensemencées directement sur gélose ordinaire, ont donné naissance à de nombreuses colonies de staphylocoque doré.

Les urines, à partir du 26 novembre, contenaient du pus dont les ensemencements successifs ont montré quatre fois la présence pure de staphylocoque doré et une fois le staphylocoque associé au proteus. La quantité en était chaque jour plus réduite 800 cent. cubes, 700 cent. cubes, 600 cent. cubes en vingt-quatre heures. Elles contenaient :

Urée	22 gr. 29-22 gr. 80
Chlorures	0 gr. 60- 2 gr. 10

Elles étaient sans sels, ni pigments biliaires, sans urobiline. Quelques traces d'urobilinogène.

La veille de la mort, la sérosité devenue trouble d'un des éléments cutanés fut ensemencée : staphylocoque doré.

L'autopsie, faite le dimanche 1er décembre 1935, a donné les renseignements suivants.

A l'ouverture de l'abdomen, côlon transverse extrêmement dilaté par les gaz, aucune adhérence de l'intestin. Pas de liquide péritonéal.

Le foie (poids : 1.650 grammes) est mou, jaunâtre, marbré de zones rouges (aspect cardiaque banal). Pas de lésions nodulaires.

La rate (poids : 180 grammes) sans infarctus ou abcès.

Les reins (poids : 220 grammes l'un, 225 grammes l'autre) sont mous, facilement décapsulés, sauf en un point où la capsule a été laissée. On voit, sous la capsule, faisant saillie sur la corticale, plusieurs petits nodules dont certains

sont gros comme une grosse tête d'épingle, les autres de la taille d'une lentille. Ils sont sanglants; les autres ressemblent à des micro-abcès.

Après section, la corticale paraît amincie; on y voit plusieurs micro-abcès; un des abcès est en regard du plus gros des nodules rouge foncé vus à la surface. Les surrénales sont normales.

L'utérus est sans aucune adhérence pelvienne, inflammatoire; au niveau du fond, sur le versant antérieur, et tranchant sur l'aspect lisse blanchâtre du corps utérin, un petit point saillant à centre rouge.

Les annexes sont en bon état. Les pédicules utéro-ovariens sont prélevés jusqu'à la veine cave; leurs vaisseaux sont souples et sans thrombose apparente. La veine cave et les vaisseaux iliaques sont souples, sans thrombus. Pas de ganglions rétro-péritonéaux. Pas de ganglions mésentériques.

Dans le thorax, un peu de liquide séreux, péricardique. Cœur mou. La valvule tricuspide et la valvule mitrale portent de grosses végétations, cruoriques, molles. Les valvules vasculaires sont normales. Pas de liquide pleural. Les poumons sont très congestifs aux bases; on y voit des micro-nodules blanchâtres, arrondis, peu saillants, durs à la palpation.

Le cerveau est apparemment normal. Il sera coupé après fixation.

L'*examen histologique* a été fait par M[lle] P. Gauthier-Villars.

Rein : Des fragments multiples ont été prélevés au niveau des nodules visibles à l'œil nu et, à distance d'eux, en parenchyme apparemment sain.

Les lésions nodulaires ont tous les caractères classiques des abcès miliaires du rein : ils sont centrés par une masse purulente amorphe dans laquelle même sur les colorations ordinaires de nombreux coccis groupés en amas denses sont visibles ; ils forment des îlots arrondis de taille variable. Autour d'eux et de dehors en dedans, on voit d'abord des cellules nécrosées dont il ne reste plus que des grains mal colorés, puis des polynucléaires tassés au contact les uns des autres entre lesquels on distingue les vestiges des parois tubulaires et de nombreux vaisseaux dont la paroi est infiltrée de polynucléaires en voie de diapédèse. Plus en dehors encore, une véritable couronne d'infiltration sanguine dissocie le parenchyme et s'estompe peu à peu. Il n'existe pas d'altérations des globules rouges; ils ont conservé leur contour et leur colorabilité normales. Les tubes voisins sont, eux aussi, emplis de polynucléaires.

Quel que soit le diamètre de ces abcès miliaires, leur constitution est la même. Sur les coupes colorées par le Gram, on voit que les germes sont des coccis tous semblables, prenant énergiquement le Gram.

Sur les fragments prélevés en parenchyme apparemment sain, il existe de nombreux abcès plus petits en voie de formation. Sur l'un d'eux, on voit nettement les amas microbiens situés dans une cavité vasculaire dont on devine encore le contour. A distance de ces lésions, les glomérules et les tubes ne présentent pas de lésions appréciables.

Endocarde : La surface de la végétation mitrale est faite de pus fibrineux dans lequel les polynucléaires altérés, fragmentés sont très nombreux. L'endocarde proprement dit n'est pas ulcéré, on voit la surcharge fibrino-purulente se faire en surface seulement. De très nombreux amas de cocci Gram + sont enserrés dans le réticulum fibrineux.

Foie : L'aspect est celui d'une hépatite aiguë caractérisée par la tuméfaction des cellules hépatiques qui sont creusées de très petites vacuoles adipeuses ; par l'œdème intertrabéculaire; par la congestion des branchioles de la veine porte ; par l'infiltration régulière de polynucléaires entre les travées. Il n'existe ni abcès miliaire, ni nécrose de type toxique. Les colorations par le Gram sont négatives.

Rate : Congestion banale. Les lésions de cadavérisation sont très intenses. La rate ne contient pas de micro-abcès.

Organes génitaux : Au niveau de l'utérus, on voit une mince couche de pus qui

tapisse un endomètre partiellement ulcéré, fragmenté et dépourvu de villosités placentaires. Le myomètre est normal. Sur les coupes colorées par le Gram, on voit bien dans le pus de surface quelques cocci Gram +, mais aucun amas dense de ces germes qui, d'une manière générale, sont beaucoup moins nombreux que sur les coupes de l'endocarde et du rein.

Trompes et ovaires sont normaux.

Cette septicémie a évolué jusqu'au dernier jour avec un chiffre de leucocytes qui ne dépassa jamais 8.400 et sans une seule de ces formations pyohémiques vraies si caractéristiques des grandes infections du staphylocoque. En revanche, les pustules hémorragiques typiques, apparues aux fesses, étaient semblables aux quelques abcès miliaires que l'autopsie devait faire voir sur les reins.

L'identification microbienne a été réalisée par trois hémocultures, quatre urocultures, l'examen de deux éléments pustuleux, les vérifications nécropsiques.

Dès que nous avions eu connaissance du microbe responsable, nous avions fait de l'anatoxine; mais c'était dix jours après la fausse couche, sept jours après le curettage, cinq jours après les premiers signes de l'atteinte de l'état général.

Ajoutée aux cas de Lemierre, de Carnot, d'Ecalle, de Henkel, de Jochmann, de Laffont, de Dujol, de Beck, etc. (il n'y en a pas beaucoup d'incontestables), cette observation rappellera que diagnostiquer une septicémie de l'avortement ne doit pas, sans preuve bactériologique, faire incriminer obligatoirement le streptocoque. Contre les autres agents (*perfringens*, colibacille, staphylocoque, pneumobacille, etc.) qui peuvent être responsables, un traitement, aussitôt que possible approprié, conviendra sans doute mieux qu'un recours de principe à la sérothérapie antistreptococcique.

Enfin, les pièces sous les yeux, on ne pouvait pas, dans ce cas, ne pas être frappé de l'état relativement sain de l'utérus. Le myomètre n'était en rien lésé; les groupements microbiens étaient beaucoup moins nombreux et denses, dans le tissu utérin, qu'au niveau du rein et de l'endocarde. Pour que l'hystérectomie eût eu chance d'agir, il l'eût fallu d'une particulière précocité; très tôt sans doute, les foyers lanceurs, dans l'organisme, de staphylocoques, étaient ailleurs que dans le viscère à incriminer, à l'endocarde notamment.

A propos du traitement des luxations récidivantes de la mâchoire,

par M. **Mauclaire.**

Dans la séance du 15 janvier, notre collègue Menegaux a fait un rapport intéressant sur une observation de M. Coutiades concernant le traitement de la luxation récidivante de la mâchoire. Et à ce propos il dit que dans un cas

que j'ai publié, j'ai pris un greffon osseux sur le tibia pour le placer en butoir devant la condyle. Je tiens à rectifier, ce n'est pas un greffon osseux, c'est une greffe épaisse simplement ostéopériostique prise sur le tibia que j'ai placée devant les condyles, à droite et à gauche.

Qu'il me soit permis de rappeler les différents temps de cette opération que j'ai décrite dans la thèse de Gouthard (Paris, 1927) :

1° Prise d'une greffe ostéopériostique épaisse sur la face interne du tibia ;

2° Incision horizontale des parties molles le long du bord inférieur du zygoma ;

3° En arrière, petite incision verticale de 1 centimètre descendant du tubercule du zygoma. On ne descend pas plus bas pour ne pas léser le facial avec le bistouri ou pour ne pas trop le comprimer avec l'écarteur;

4° Dénudation avec la rugine de la racine transversale du zygoma;

5° Les greffes ostéopériostiques sont placées contre la surface avivée de la racine transverse du zygoma ;

6° Suture des parties molles.

Même opération à droite et à gauche.

Chez mon opéré, plusieurs mois après l'opération, à la radiographie, on voyait encore la greffe ostéopériostique.

RAPPORTS

Hématome intracérébral,

par M. P. **Biérent** (de Valenciennes).

Rapport de M. Moulonguet.

Le 1er septembre 1934, le nommé H..., âgé de vingt-sept ans, fait une chute de bicyclette causée par la rupture de la fourche et tombe sur la tête. Le Dr Levecq, qui l'examine à ce moment, l'envoie à l'Hôtel-Dieu, la perte de connaissance de quelques minutes et l'écoulement sanglant par l'oreille lui faisant craindre une fracture de la base du crâne.

En examinant le blessé le 2 septembre, nous trouvons une douleur peu accentuée et diffuse au niveau de la fosse temporale droite. Il n'y a pas d'enfoncement osseux; dans le conduit auditif externe, on voit encore un peu de sang coagulé. Aucune plaie contuse superficielle.

La température est à 36°8. Le pouls à 72. Le blessé accuse une légère céphalée ; il répond à l'interrogatoire habituel avec une lucidité parfaite et une mémoire précise. Il se plaint d'être un peu sourd de l'oreille droite.

L'examen ne montre pas de troubles des réflexes oculaires ni périphériques.

Le lendemain 3 septembre, la céphalée n'ayant pas tendance à diminuer,

nous pratiquons une ponction lombaire qui ramène 15 cent. cubes de liquide céphalo-rachidien légèrement teinté, non hypertendu.

Le pouls est toujours à 72 et la température normale.

L'état du blessé reste stationnaire les deux jours suivants ; il se plaint constamment de la tête, la ponction lombaire ne l'a aucunement soulagé.

Le 7 septembre, septième jour à dater de l'accident, le tableau clinique s'est modifié brusquement. Le blessé semble complètement obnubilé ; il répond avec retard aux questions posées, sa parole est bredouillée, il répète machinalement les derniers mots des questions qu'on lui pose, cherchant vainement à en comprendre le sens.

On constate alors que sa mémoire est très diminuée : il ne se souvient plus de son âge, ni des personnes qui lui ont rendu visite la veille ; il répond fréquemment « je ne sais pas » ou « je ne sais plus ».

Il se plaint de souffrir plus violemment de la tête et paraît désirer qu'on le laisse tranquille.

L'asymétrie du visage est symptomatique d'une paralysie faciale droite : la bouche est fortement déviée vers la gauche, l'occlusion de l'œil droit s'effectue incomplètement.

Les pupilles sont sensiblement égales, pas de modification des réflexes lumineux et accommodatifs ; le réflexe patellaire est normal des deux côtés ainsi que le réflexe achilléen. Pas de clonus du pied, ni de Babinski.

On note l'absence complète de troubles moteurs et sensitifs des membres.

La température est normale, par contre le pouls est à 60.

La ponction lombaire donne un liquide à peine moiré paraissant plutôt hypotendu ; la quantité soustraite est inférieure à 5 centimètres.

Le lendemain 8 septembre, l'état du blessé est stationnaire, la température à 37°6 et le pouls à 60. La paralysie faciale droite est plus accusée que la veille. L'intervention est décidée et effectuée aussitôt en présence de M. le Dr Fournier, chef du service.

Nous pratiquons une trépanation de la fosse temporale par lambeau ostéoplastique, large de 8 centimètres à sa base.

Le volet osseux une fois rabattu, on trouve quelques caillots adhérents à la dure-mère et qui répondent à une fissure qui divise verticalement le temporal.

La méningée moyenne est intacte ; l'hématome est dû à la fracture ; la dure-mère bombe fortement dans la zone de trépanation ; elle est dure, tendue, immobile, mais de coloration normale.

Le malade étant mis en position fortement proclive, la dure-mère est ouverte par une incision cruciale dont les extrémités n'atteignent pas les bords de la brèche osseuse : on constate à ce moment l'issue d'une quantité insignifiante de liquide céphalo-rachidien de coloration nettement jaunâtre ; le cerveau apparaît alors sur une surface de 5 centimètres de diamètre faisant hernie à travers l'orifice dure-mérien, absolument immobile.

L'absence d'hématome sous-dural nous incite à rechercher une collection intracérébrale.

Une première ponction est faite à l'aide d'une aiguille fine dans la portion antérieure de l'aire cérébrale découverte ; l'aiguille enfoncée perpendiculairement au cerveau ramène, à une profondeur de 3 centimètres environ, un liquide xanthochromique dont nous aspirons 2 cent. cubes ; c'est du liquide céphalo-rachidien prélevé vraisemblablement dans le ventricule latéral. Le cerveau reste toujours privé de battements.

Une deuxième ponction faite 1 centimètre en avant de la précédente, l'aiguille étant cette fois dirigée obliquement en bas et en avant dans la direction de l'os malaire du côté opposé, nous donne à 4 centimètres de profondeur 10 cent. cubes d'un liquide franchement hématique.

A ce moment, le cerveau qui s'est affaissé progressivement au cours de l'aspiration s'anime de battements amples et réguliers.

La dure-mère est fermée au catgut fin par points très rapprochés, cette suture est facile et hermétique. Un drainage filiforme est laissé au contact de la dure-mère, l'extrémité du faisceau de crins sortant par l'orifice de trépanation le plus postérieur à la base du lambeau ostéo-cutané rabattu.

Suture des plans aponévrotique et cutané.

Diagnostic opératoire : Hématome intracérébral.

Examen du liquide au laboratoire de l'Hôtel-Dieu :

Liquide hémorragique abandonnant un important culot d'hématies à la centrifugation.

Taux des chlorures par litre . . . . 7 gr. 50

Formule leucocytaire :

Lymphocytes . . . . 15 p. 100
Polynucléaires . . . . 85 p. 100
Pas de microbes à l'examen direct.

Le lendemain de l'intervention, le blessé est dans un état d'euphorie complète, il ne souffre plus de la tête, est redevenu lucide, a récupéré l'usage de la mémoire et articule beaucoup plus aisément les mots. De plus, il s'étonne d'entendre normalement de l'oreille droite dont il était sourd depuis son accident.

Le pouls est à 64, la température à 37°6. L'opéré réclame de la nourriture à cor et à cri.

Suites normales : le 10 septembre, pouls à 68 avec température à 37°1-37°4.

Le 11 : pouls à 72 et température à 37°-37°5.

Depuis, le pouls se maintient à 72. L'état du blessé est très satisfaisant, il s'alimente bien et se déclare guéri.

Dès le huitième jour de l'opération, il nous est impossible de le tenir au lit et nous avons de la peine à l'empêcher de quitter l'hôpital.

L'évolution vers la guérison clinique semble confirmée par l'examen ophtalmoscopique du 18 septembre (Dr Andt).

A droite, existence d'un pouls veineux sans stase papillaire. Œil gauche normal. Légère parésie pupillaire droite.

Un dernier examen du fond d'œil, le 29 septembre, avant le départ du malade, montre la régression complète du pouls veineux à droite. Parésie pupillaire droite disparue.

Il nous a été possible de revoir H..., en août 1935, presque un an après son accident, à l'occasion d'une blessure du travail.

La région opératoire n'est pas douloureuse, pas de céphalée ni de vertiges. Notre malade fait régulièrement son dur métier de manœuvre de bâtiment.

La guérison s'est maintenue complète.

Voici donc une nouvelle observation d'hématome intracérébral traumatique. Je rappelle qu'à l'occasion de deux cas typiques, l'un personnel, l'autre appartenant à M. de Lauwereyns, j'avais étudié cette question des hématomes intracérébraux et essayé d'en montrer l'intérêt pratique (séance du 7 février 1934). Depuis, MM. Rocher et Fontan, le 28 février 1934, nous ont apporté un nouveau cas d'hématome du centre ovale opéré avec un succès. L'observation de M. Biérent rentre dans le groupe des hématomes intracérébraux décelés par leurs signes de localisation.

Je vous propose donc de remercier M. Biérent de nous avoir envoyé cette très belle observation.

Ostéolyse essentielle progressive de la main gauche d'origine indéterminée,

par MM. J. Dupas, P. Badelon et G. Daydé, médecins de la Marine.

Rapport de M. Albert Mouchet.

MM. Dupas, Badelon et Daydé, médecins de la Marine, nous ont adressé récemment une observation très curieuse, on peut même dire extraordinaire, qui mérite toute notre attention et qui, j'en suis sûr, vous intéressera au plus haut point.

G... (Lucien), apprenti ouvrier de l'arsenal de Toulon, âgé de dix-sept ans, nous est adressé, le 4 juillet 1934, par son médecin traitant avec le diagnostic suivant :

« Fracture de la tête du 3e métacarpien gauche à la suite d'une contusion de la face dorsale de la main datant de quinze jours. Lésion ancienne du 2e métacarpien de la même main avec atrophie et pseudarthrose de l'index. »

Le blessé nous raconte, en effet, que le 18 juin 1934, à la suite d'une chute sur la main gauche, le médius en extension, il a ressenti une vive douleur à la base de ce doigt qui reste, depuis ce traumatisme, impotent. Traité d'abord pour simple entorse, le malade, continuant à souffrir, a été radiographié le 2 juillet 1934 et l'examen du cliché qui nous est communiqué (*fig. n°* 1) a révélé, outre l'existence de la fracture capitale du 3e métacarpien, la disparition presque complète du 2e métacarpien avec décalcification de la phalange correspondante.

Il y aurait cinq ans environ, à la suite d'un choc assez violent sur l'index gauche, ce jeune homme aurait eu le 2e métacarpien fracturé et le doigt immobilisé pendant douze jours dans un appareil plâtré. Depuis lors, par un processus qui n'a pu être précisé, le blessé aurait vu son doigt se raccourcir et devenir ballant.

Enfin, il y a deux ans, l'intéressé, en tombant sur un morceau de verre, se serait blessé à l'avant-bras gauche. La plaie, intéressant la face antérieure du membre n'aurait pas été profonde, et suturée aussitôt, aurait guéri sans suppuration et sans entraîner aucun trouble fonctionnel nouveau du côté de la main infirme.

En dehors de ces deux traumatismes, l'interrogatoire de notre malade ne nous apporte aucun autre renseignement intéressant. Pas d'antécédents morbides, sauf des oreillons dans l'enfance.

L'examen clinique de la main malade ne fait que confirmer ce que nous a déjà appris la radiographie.

La pression sur la tête du 3e métacarpien est douloureuse, mais on ne perçoit pas de crépitation osseuse, la fracture est engrenée avec bascule légère de la tête osseuse dans la paume. L'index, raccourci de 3 centimètres, paraît télescopé dans la paume et, tout en conservant ses mouvements actifs, peut être mobilisé dans tous les sens comme un battant de cloche. Son métacarpien disparu est remplacé par des tissus mous dépressibles.

Nous ne constatons par ailleurs aucun trouble trophique des téguments et parties molles, aucun trouble de sensibilité dans le domaine des différents nerfs, médian, cubital et radial.

L'avant-bras gauche présente sur sa face antérieure à l'union de son tiers supérieur et de son tiers moyen une cicatrice cutanée à peine visible, souple, indolore.

L'*examen général* du malade ne révèle aucun trouble anatomique ou fonctionnel des différents appareils.

Signalons cependant l'existence d'une microrchidie droite, non douloureuse, datant de l'enfance, ayant probablement succédé à l'affection ourlienne citée dans les antécédents.

Par ailleurs ce jeune homme a toutes les apparences d'une excellente santé, il est bien constitué et fort pour son âge.

L'*examen radiographique complet de son squelette* ne montre aucune malformation, aucune altération osseuse autre que celle de la main gauche. Le squelette de la main droite en particulier est absolument normal.



Fig. 1.

Au niveau du crâne, la selle turcique a un développement régulier et normal également.

Les *examens de laboratoire* que nous ne manquons pas de faire effectuer n'apportent aucun résultat pathologique. Formule sanguine : normale ; Vernes syphilis : 0 ; Vernes tuberculose : 3 ; glycémie : 0,92 ; Calcémie : 110.

L'*examen électrique* des muscles et nerfs du membre supérieur gauche montre une légère diminution de l'excitabilité du nerf cubital et des muscles de son territoire au faradique et au galvanique, mais sans lenteur de la secousse ni inversion de la formule.

En présence de ces faits le *premier diagnostic* que nous portons est celui d'*ostéoporose post-traumatique* et nous proposons au malade de lui reconstituer, par un greffon tibial, son 2e métacarpien disparu, nous réservant le soin de réduire sa fracture du 3e métacarpien du même coup.

Le 20 juillet 1934, sous anesthésie générale au balsoforme, l'intervention est pratiquée.

Par une incision dorsale allant du carpe à la racine de l'index les téguments



Fig. 2.

sont écartés et nous constatons *de visu* la disparition du 2e métacarpien dont il ne reste plus qu'un fragment de la base et le cartilage diarthrodial de la tête; *du corps de l'os il ne reste aucun vestige, même fibreux*, la place est comblée de parties molles musculaires.

La fracture du 3e métacarpien une fois réduite, nous prélevons au niveau du tibia gauche un fragment d'os compact long de 5 centimètres. Ce greffon est placé dans un lit ménagé dans la masse musculaire interosseuse entre le fragment de la base du 2e métacarpien et le cartilage de sa tête dont on coiffe

l'extrémité distale du greffon. Le tout est maintenu en place par des points de rapprochement musculaires et aponévrotiques au devant du fragment tibial. La peau est enfin suturée aux crins.

L'index et le médius sont immobilisés en extension sur attelles maintenues par un collier plâtré englobant le poignet et la main.

Le 4 août, l'extension est supprimée; l'appareil plâtré maintenu, on commence à fléchir les doigts. Le blessé est sur ces entrefaites envoyé chez lui au repos et nous le revoyons en consultation le 20 août 1934.

La *radiographie* de la main gauche (*fig. n° 2*) montre que le greffon est bien



Fig. 3.

en place, mais par contre qu'il existe un début de raréfaction du 3e métacarpien dont la fracture n'est pas réduite et une décalcification assez prononcée des os du carpe.

Dans la crainte d'un nouveau processus d'ostéoporose post-traumatique l'appareil de contention est supprimé et les mouvements de la main et des doigts sont repris progressivement.

La pression au niveau du métacarpe nous montre que le greffon est mobile et que le 3e métacarpien est encore douloureux.

L'état général du malade est bon. Sa calcémie à ce moment est de 113.

Nous faisons rechercher son *métabolisme basal* et constatons une augmentation de + 25 (54 calories).

Le malade ne présente cependant aucun signe d'hyperthyroïdisme : pas de tachycardie, pas de tremblement, pas d'exophtalmie, pas de goitre apparent.

Le malade est soumis pendant un mois et demi à un traitement local par rayons ultra-violets et général par calcigénol et opothérapie pluri-glandulaire.

Le 20 novembre 1934, il est hospitalisé à nouveau dans notre service. Il ne souffre pas de sa main, mais celle-ci a repris le même aspect qu'avant l'intervention.

L'index est raccourci de 3 centimètres.

Le médius est raccourci de 2 centimètres.

La flexion de ces doigts est presque normale, mais la force de préhension de la main est très diminuée.



Fig. 4.

A la palpation, on ne sent presque plus le greffon et le 3e métacarpien est anormalement mobile.

Pas de troubles vaso-moteurs et sensitifs apparents de la main gauche.

L'état général du malade est florissant, il accuse même une augmentation de poids de 2 kilogrammes. La calcémie est de 110.

La *radiographie* montre le 23 novembre (*fig. n° 3*) une fonte importante du greffon et du 3e métacarpien avec début de participation de la phalange de l'index au processus d'ostéolyse. Celle-ci a l'aspect d'un « sucre d'orge sucé ».

En présence de ces troubles osseux progressifs, nous proposons au malade une *sympathectomie périartérielle* qu'il accepte et que nous pratiquons le 11 *décembre* sous anesthésie générale à la partie moyenne du bras. L'artère humérale est dénudée sur 6 centimètres.

Les renseignements fournis par la *tension artérielle* sont les suivants (au Pachon).

Avant l'opération :

Membre supérieur droit :

Au bras	13 -8, indice 3
A l'avant-bras.	13 -8, indice 1,5

Membre supérieur gauche :

Au bras	14,5-8, indice 5
A l'avant-bras.	14,5-9, indice 2,5

Aussitôt après la sympathectomie :

A l'avant-bras droit	13-8, indice 1,5
A l'avant-bras gauche	14-8, indice 1,2

Quatre jours après l'intervention :

Avant-bras droit	14 -9, indice 2
Avant-bras gauche.	11,5-8, indice 1,2

Huit jours après l'intervention :

Avant-bras droit	14-9, indice 1,5
Avant-bras gauche	12-8, indice 1,2

Suites opératoires normales. Le malade quitte l'hôpital le 20 décembre pour un repos d'un mois. Sa calcémie est à ce moment de 104.

Le 18 janvier, le malade vient nous revoir et la radiographie nous montre à cette date (*fig. n°* 4) : la disparition presque complète du greffon, la résorption du corps du 3e métacarpien et la fonte progressive de la phalange de l'index.

Nous soumettons notre malade à une cure d'ergostérol irradié et d'adrénaline *per os*. Sa calcémie est légèrement remontée à 110.

Le 13 mai 1935, il est hospitalisé pour que nous statuions sur son aptitude à reprendre le service dans les arsenaux.

Sa main gauche se déforme de plus en plus et devient inutilisable. Les lésions squelettiques se sont sérieusement aggravées. Le 3e métacarpien a disparu presque complètement ainsi que la 1re phalange de l'index. Le 1er métacarpien est atteint par le processus d'ostéolyse et nous assistons le 19 mai à sa fracture spontanée.

Cette fracture nouvelle vient alors éclairer d'un jour tout particulier l'étiologie de l'affection et nous fait renoncer au diagnostic d'ostéoporose post-traumatique que nous avions primitivement posé. Les fractures successives présentées par notre malade ne peuvent être que les signes révélateurs d'une altération primitive et localisée du tissu osseux, caractérisée par la fragilité des os et leur résorption progressive. Il ne s'agit pas de tumeur osseuse ni d'ostéite.

Le 27 mai, nous prélevons sous anesthésie locale un fragment du 1er métacarpien et du tissu environnant. L'examen histologique de cette biopsie montre un tissu fibreux riche en vaisseaux avec, par endroits, de minces travées osseuses; pas de lésions inflammatoires aiguës ou chroniques; pas de myéloplaxes, pas de cellules géantes. Conclusion du laboratoire : il paraît s'agir d'une ostéite fibreuse d'origine indéterminée.

Pensant plutôt à une forme localisée d'ostéomalacie, nous faisons refaire le 30 mai *une radiographie complète du squelette* qui ne révèle rien d'anormal. La *calcémie* est à ce moment de 109. *L'examen des urines* est négatif pour le sucre et l'albumine; la proportion des sels de chaux dépasse à peine le taux ordinaire. La tension artérielle, prise aux avant-bras, est à droite, 15-8; indice, 4; à gauche, 17,5-9; indice, 3,5.

Notre malade déclaré inapte au service des arsenaux est affecté à un travail de bureau.

Nous l'avons revu en août 1935 et nous avons constaté à la radiographie (fig. n° 5), l'extension progressive du processus d'ostéolyse aux derniers métacarpiens qui sont déformés et aux os du carpe (trapèze, grand os et scaphoïde) qui sont grignotés sur leurs bords.



Fig. 5.

Le 28 octobre 1935, une nouvelle radiographie (fig. 6) montre l'accroissement de l'ostéolyse : disparition presque complète du métacarpien du pouce, 4e et 5e métacarpiens de plus en plus altérés, traces seulement du trapèze et du trapézoïde, altération du pyramidal et de l'os crochu. La main infirme est molle comme un chiffon.

Une radiographie toute récente du 24 janvier 1936 (fig. 7) montre l'extension de la fonte osseuse ; il reste peu de chose du 4e métacarpien, encore moins de la 1re phalange de l'index (extrémité distale seulement) ; le trapèze et le trapézoïde ne sont plus visibles, la base du scaphoïde a disparu, le grand os est très

réduit, le pyramidal et l'os crochu de plus en plus altérés. Le 5e métacarpien est très aminci, en bâton de sucre d'orge sucé.

On peut se demander jusqu'où va s'étendre la fonte osseuse.

A noter, par contre, une densification anormale du squelette de la main droite et du poignet droit.

Je m'excuse d'avoir exposé si longuement cette observation de




Fig. 6.

MM. Dupas, Badelon et Daydé, mais elle en vaut la peine; elle relate un cas vraiment extraordinaire de fonte osseuse; elle a été prise avec un soin minutieux dont il convient de féliciter les auteurs. Elle est très complète; il n'y manque aucun détail clinique, aucune recherche de laboratoire.

Permettez-moi de la résumer le plus brièvement possible : un garçon de douze ans, sans autre antécédent morbide que les oreillons, reçoit un choc violent sur l'index gauche et présente une fracture du 2e méta-

carpien qui est immobilisée pendant douze mois dans un appareil plâtré. Depuis lors, l'index se raccourcit et devient ballant.

Cinq ans plus tard, en juin 1934, ce garçon qui a dix-sept ans, qui est robuste, fort pour son âge et travaille comme ouvrier à l'arsenal de Toulon, tombe sur la même main gauche le médius en extension et il est atteint d'une fracture de la tête du 3e métacarpien gauche un peu engrénée.



Fig. 7.

La radiographie montre une disparition presque complète du 2e métacarpien (dont il ne reste que la base) avec une décalcification de la phalange correspondante.

On réduit la fracture du 3e métacarpien et on reconstitue sous anesthésie générale par un greffon tibial le 2e métacarpien disparu; il ne subsiste du corps de l'os aucun vestige, même fibreux.

Ceci se passe le 20 juillet 1934. Un mois plus tard exactement, le 3e métacarpien dont la fracture n'est pas réduite, commence à se décalcifier, ainsi que les os du carpe.

Le 23 novembre 1934, le 3e métacarpien se raréfie de plus en plus; le greffon et la 1re phalange de l'index sont en train de fondre.

Ni le traitement recalcifiant, ni l'emploi des rayons ultra-violets, ni l'opothérapie pluriglandulaire n'arrivent à enrayer le processus d'ostéolyse; la sympathectomie périhumérale reste sans effet.

En mai 1935, non seulement le 3e métacarpien a disparu, ainsi que la 1re phalange de l'index; mais le 1er métacarpien est atteint à son tour par le processus morbide et disparaît, ainsi que la 1re phalange de l'index.

Finalement les 4 métacarpiens ont disparu, le 5e est en train de fondre, les os du carpe aussi.

La radiographie du reste du squelette n'a rien montré de spécial; la main saine présente une densification anormale.

Toutes les épreuves de laboratoire sont restées négatives; calcémie normale, pas de phosphaturie. Il y a seulement une légère augmentation du métabolisme basal.

Que signifie ce processus de fonte osseuse complète, si spécial et si localisé?

Dire qu'il s'agit d'une dystrophie osseuse n'est pas une explication suffisante : il faudrait trouver la cause de cette dystrophie.

Est-ce une infection? Il n'y en a pas eu. Une intoxication? Pas davantage.

Une avitaminose ou une dyscrasie acide doivent être également écartées.

Invoquer des troubles endocriniens, c'est bien vite dit; il y a sans doute une augmentation du métabolisme basal, mais rien de plus en faveur de cette hypothèse. L'atrophie testiculaire droite est très vraisemblablement le résultat d'une orchite ourlienne. Le taux de la calcémie est normal : 109. Le traitement opothérapique pluriglandulaire est resté sans effet.

On n'a jamais vu d'autre part des troubles vaso-moteurs localisés déterminer une pareille fonte osseuse et la sympathectomie pratiquée par le Dr Dupas n'a pas enrayé le processus morbide.

MM. Dupas, Badelon et Daydé parlent d'ostéomalacie localisée : mais, dans l'ostéomalacie, l'os ne disparaît pas entièrement comme chez ce malade et si mou, si déformable qu'il soit — comme du carton mouillé parfois — l'os est toujours apparent sur les radiographies; il est sinueux, flexueux. En outre, le malade présente généralement de la phosphaturie.

Le traitement recalcifiant, auquel ont eu recours MM. Dupas, Badelon et Daydé, n'a donné aucun résultat.

Je vous rappelle que la radiographie de la main droite saine a révélé une densification anormale.

Au cours de patientes recherches bibliographiques, je n'ai pu trouver qu'une observation présentant une certaine analogie; encore ne l'ai-je découverte que parce que notre Président, connaissant l'enfant qui en faisait l'objet, m'a fourni le renseignement un jour que je lui parlais du cas si curieux de M. Dupas. Car cette observation a été présentée à notre Société, le 24 décembre 1913, par notre collègue Jacob, sous le titre assez bizarre de « Malformation peut-être congénitale, du bassin, s'étant mani-

festée, pour la première fois, au moment de la puberté sous les apparences d'une coxalgie ».

Jacob décrivait l'histoire clinique et montrait les radiographies d'une fillette de treize ans et demi qui, après avoir eu quelques douleurs vagues dans la fesse, la cuisse et le mollet gauches, était tombée sur le grand trochanter gauche. Après avoir éprouvé des douleurs vives dans la hanche, elle avait repris ses occupations, tout en traînant la jambe.

Deux mois après, elle avait fait une nouvelle chute sur le même trochanter gauche, suivie des mêmes phénomènes.

Elle présentait les signes d'une arthrite de la hanche gauche : douleurs à la tête fémorale, mais aussi à la tubérosité ischiatique; pas d'adénopathie.

Jacob pensa à une coxalgie. Mais la radiographie qui « le stupéfia littéralement » (ce sont les termes qu'il emploie) le fit changer d'avis : elle montrait une disparition presque totale du massif ischio-pubien et de la portion interne du cotyle; quelques petits nodules osseux représentaient seuls le pubis et l'ischion.

Jacob crut alors à une malformation congénitale, à un arrêt de développement. Kirmisson, qui examina plusieurs fois cette enfant, n'avait jamais observé un cas semblable et ne porta pas de diagnostic.

L'observation de M. Jacob est purement clinique; elle n'est appuyée par aucune des recherches de laboratoire qui donnent à l'observation de MM. Dupas, Badelon et Daydé une valeur toute particulière.

Mais il s'agit, dans un cas comme dans l'autre, d'une ostéolyse chez un adolescent. La cause en reste obscure.

Un jour viendra sans doute où des faits nouveaux bien observés permettront d'élucider le cause de ces fontes osseuses si singulières.

Je vous propose, en terminant, de remercier MM. Dupas, Badelon et Daydé de leur belle observation si soigneusement prise et de la publier dans nos Mémoires avec ses radiographies.

M. Chevrier : Je voudrais signaler un cas qui n'est pas tout à fait comparable à l'observation rapportée par M. Mouchet. Il s'agit en effet d'une vieille femme qui avait été « entreposée » dans mon service en attendant son placement. Elle était atteinte de lésions bilatérales, ses deux mains étaient petites et molles, la plupart des os avaient complètement disparu. Ce qu'il y avait d'extraordinaire, c'est que malgré ces mains molles et gélatineuses la malade s'en servait et tricotait même toute la journée; il y avait donc conservation des fonctions avec disparition presque totale du squelette.

Mais, je le répète, cette observation n'est pas comparable à celle de MM. Dupas, Badelon et Daydé, d'abord au point de vue de la lésion, mais aussi parce que je n'ai pu en suivre l'évolution n'ayant vu la malade qu'au stade terminal.

Azotémie et hypochlorémie chez les prostatiques,

par MM. **Arbassier, Lestra** et **Massot** (de Grenoble).

Rapport de M. B. Fey.

Ce travail est fondé sur 6 observations de prostatiques chez lesquels les auteurs ont adopté la conduite suivante :

1° Tous les malades s'étant présentés en rétention aiguë ont été soumis à la sonde à demeure.

2° Un dosage de l'urée sanguine et des chlorures globulaire et plasmatique est pratiqué systématiquement et le malade soumis à des injections sous-cutanées de sérum isotonique jusqu'à ce que la diurèse et les dosages sanguins soient satisfaisants.

3° Prostatectomie en un temps, précédée et suivie de nouvelles injections de sérum isotonique.

4° Les 6 malades ont guéri dans des conditions favorables.

Il n'y a rien de très spécial dans ces observations surtout faites de résultat d'analyse. Elles confirment ce que nous savons de l'hyperazotémie et de l'hypochlorémie consécutives à toutes les opérations en général et à la prostatectomie en particulier [1]. Il n'y a pas lieu d'insister.

Les auteurs accompagnent ces observations d'un certain nombre de commentaires.

A. Ils proposent pour le dosage des chlorures globulaire et plasmatique une modification à la technique classique de Laudat. Cette question n'est pas de notre compétence.

B. La seconde considération nous paraît très intéressante. Les auteurs nous disent, que « le traumatisme tissulaire chirurgical n'est pas le seul responsable des troubles humoraux post-opératoires, car *le déséquilibre urée et chlore sanguin préexistent à toute intervention chirurgicale chez les prostatiques.* Toutes les observations de M. Arbassier ne sont pas absolument probantes à cet égard. Cinq fois sur six, les malades ont une azotémie inférieure à 0,50 et des chiffres de chlorures un peu faibles sans doute, mais voisins de la normale. Une seule observation est vraiment démonstrative; c'est celle d'un homme de soixante-quatorze ans qui, dès le second jour de sa rétention présente des signes d'hypochlorémie; langue sèche, ventre ballonné et oligurie à 500 grammes. L'azotémie est de 1 gr. 60 et montera le troisième jour jusqu'à 2 gr. 17; le chlore plasmatique est à 3 gr. 28 (en Cl), le chlore globulaire à 1 gr. 46. Il fallut un traitement chloruré prolongé plus d'un mois pour amener l'azotémie à 0 gr. 30 et les

1. Legueu et Fey : Importance de la chlorurémie au cours des prostatectomie. *Ass. fr. d'Urologie*, XXXII[e] session, Paris, 1932.

chlorures à la normale (3 gr. 51 et 1,73). La malade fut alors prostactectomisée en un temps sans aucun incident.

Cette observation pose nettement la question de l'existence et du rôle de l'hypochlorémie chez les prostatiques, mais je crois que la question doit être envisagée d'une manière plus générale chez tous les « urinaires » et en dehors de tout traumatisme opératoire.

On doit donc se demander si l'hypochlorémie ou mieux l'hyperpolypeptidémie ne joue pas un rôle dans *l'empoisonnement urineux* de Velpeau, de Civiale et de Guyon. Nous reprenons à dessein ce terme vague d'empoisonnement urineux qui répond à cet état complexe, tantôt fébrile, tantôt apyrétique, tantôt aigu, tantôt chronique, comportant à la fois un facteur infectueux et un facteur toxique, pouvant aboutir à l'urémie, mais où l'urémie ne semble qu'un témoin ; et existant surtout dans les rétentions, mais aussi en dehors d'elles. Le rôle de l'hypochlorémie doit y être recherché quand ce ne serait que par analogie avec celui qu'elle joue dans l'empoisonnement stercorémique.

J'avais eu l'attention attirée sur cette question par les deux observations suivantes que je vous demande de joindre à celle de M. Arbassier.

Observation I. — M. B..., soixante-quatorze ans, opéré en 1932 de prostatectomie par Bernasconi ; a une vessie à cellules et à petits diverticules, si bien que depuis sa prostatectomie, il n'a jamais été possible d'éclaircir complètement ses urines.

Arrive en France en mai et voyage en Espagne, en Italie et en France de mai au début d'août. A ce moment, il se trouve à Rouen, où il est pris brusquement de fièvre avec frissons intenses et d'embarras gastrique, *avec hoquet*.

Je le vois le 12 août, en mauvais état. Amaigri, peau et langue sèche, inappétence complète, léger ballonnement de l'abdomen et hoquet presque incessant. A eu la veille encore un frisson suivi de température dépassant 40°. Sonde à demeure suivie de baisse rapide de la température.

L'azotémie est à 2 gr. 40. Le chlore plasmatique est à 3,59, mais le chlore globulaire est tombé à 1 gr. 40, ce qui donne un rapport $\frac{\text{Chl. glob.}}{\text{Chl. plas.}} = 0,39$.

Traitement chloruré intensif par sérum hypertonique et reprise rapide de l'état général. Le hoquet cesse au bout de quatre jours. Le 20 août 1935, l'azotémie est à 0 gr. 58, le rapport $\frac{\text{Chl. glob.}}{\text{Chl. plas.}}$ est encore bas mais, est remonté à 0,45.

Améliorations progressives, mais l'azotémie reste en octobre à 0 gr. 51 et la constante à 0,157.

Obs. II. — M. G..., soixante-cinq ans, m'est adressé par le Dr Fouquiau, le 13 juillet 1935, pour un calcul de vessie gros comme une noix.

Vessie infectée, prostate normale.

Lithotritie le 12 juillet 1935. Quatre jours de sonde à demeure. Suites simples.

Au bout de quinze jours, me fait appeler. Ses urines sont très sales et je prescris des lavages de vessie ; mais cela n'empêche pas l'infection vésicale d'augmenter et le 7 août on m'appelle d'urgence ; je trouve le malade en plein accès de fièvre urineuse. Sonde à demeure, lavages, mais l'infection persiste. Pendant huit jours, il continue à avoir des frissons, moins intenses et une température à grandes oscillations à 40° tous les soirs. Les urines sont plus claires, mais l'état général

est très mauvais. Amaigrissement très rapide, déshydratation progressive, ballonnement, paresse intestinale et gastrique. Je fais doser l'azotémie. L'urée n'est qu'à 0,93. Mais il y a une hypochlorémie marquée avec abaissement du rapport $\frac{\text{Chl. gl.}}{\text{Chl. pl.}} = 0{,}45$.

Le traitement chloruré a tout d'abord un excellent effet. Mais dans la suite survient un ictère sale avec décoloration des matières, puis un anthrax volumineux de la fesse. Le malade continue à maigrir et à se déshydrater et malgré une bonne diurèse, on a l'impression qu'une issue fatale est inévitable. Ce n'est que grace à un traitement chloruré prolongé qu'on maintient son état général.

Le 7 septembre 1935, l'azotémie est tombée progressivement à 0,40, la diurèse est bonne, le ballonnement n'existe plus. Seuls, les chlorures sont encore bas, mais cependant remontés à 5 gr. 70.

Le malade veut rentrer chez lui, et un mois après j'en reçois de bonnes nouvelles, bien qu'un anthrax se soit à nouveau déclaré. Il est actuellement en convalescence.

J'ai l'impression et même la certitude que, sans le traitement chloruré intense auquel a été soumis ce malade, une issue fatale se serait produite dès le mois d'août.

Dans les deux cas, il s'agit d'empoisonnement urineux typique. Dans le premier, le hoquet; dans le second, la déshydratation et la stase intestinale nous ont engagé à doser les chlorures qui étaient extrêmement bas. Chez ces deux malades, si l'élément infectieux a été jugulé par la classique sonde à demeure, l'élément toxique particulièrement grave, ne l'a été que par le traitement chloruré; c'est du moins notre conviction.

M. Arbassier a donc eu raison d'attirer notre attention sur l'intérêt que présente l'étude de la chlorémie chez les urinaires, même en dehors de tout traumatisme opératoire.

C. Les auteurs nous disent que le but de leur étude est de montrer que « la prostatectomie en un temps ne mérite pas le discrédit dans lequel elle est tombée ».

Le nombre de leurs observations est trop réduit pour qu'il soit possible, à leur propos, de soulever la question assez complexe des indications relatives de la prostatectomie en un ou deux temps.

Je ferai seulement observer à M. Arbassier que beaucoup de chirurgiens restent fidèles à la prostatectomie en un temps et que, c'est en vain qu'il chercherait dans toute la littérature une condamnation portée contre elle. La prostatectomie en un temps n'est pas discréditée et garde des indications formelles dans les cas favorables. Je crois que tout le monde est d'accord.

A l'opposé, il y a des cas où la cystotomie d'urgence s'impose, comme le dit M. Arbassier, pour cause d'hémorragie, de cathétérisme impossible ou d'infection vésicale résistant à la sonde à demeure.

Et puis, il y a les cas intermédiaires qui sont les plus nombreux. Ce sont des cas d'espèce que chacun résout selon ses préférences. Ces malades doivent être désinfectés et désintoxiqués avant la prosectomie, tout le monde est d'accord pour insister sur ce point.

Les uns pensent que la meilleure préparation, à ce double point de vue, est la cystotomie, et opèrent en deux temps.

Les autres préfèrent lutter contre l'infection par la sonde à demeure et attendent que l'équilibre humoral soit rétabli. M. Arbassier est de ceux-ci et il nous montre que, grâce à la rechloruration, cet équilibre humoral peut être obtenu complètement et rapidement ; dès lors, la prostatectomie peut être faite en un temps, en toute sécurité, et le malade y trouve évidemment son avantage.

D. Qu'il me soit permis en terminant de faire une légère critique à MM. Arbassier, Lestra et Massot. Ils n'emploient comme traitement rechlorurant que le sérum isotonique sous-cutané. Je crois, qu'au moins dans les cas aigus et graves, ils auraient très grand avantage à employer le sérum hypertonique intraveineux dont l'action est autrement efficace sur le chlore globulaire et tellement plus rapide.

Je vous propose de remercier MM. Arbassier, Lestra et Massot de nous avoir adressé leurs intéressantes observations.

M. **Maurice Chevassu** : Que MM. Arbassier et Lestra se rassurent; la prostatectomie en un temps garde toujours ses partisans et j'en suis.

On ne saurait trop insister sur la nécessité de préparer le prostatique à la prostatectomie. Mais si celle-ci ne doit être entreprise que lorsque le prostatique a été placé dans les conditions les meilleures, la cystostomie préalable ne constitue qu'un des moyens d'obtenir ce résultat. C'est un moyen fort discutable lorsqu'il est employé de façon systématique. Je considère, pour ma part, que la prostatectomie en deux temps ne vit que des contre-indications de la prostatectomie en un temps.

COMMUNICATIONS

Un cas de septicémie à staphylocoques traitée et guérie par l'anatoxine staphylococcique,

par MM. **Soupault** et **Bernardini.**

M. F..., âgé de quarante-huit ans, a été opéré dans sa prime jeunesse pour un pied bot du côté droit; il a subi une tarsectomie dont il conserve une cicatrice qui ne l'a jamais gêné au cours de sa vie; il est actuellement directeur d'une grande école professionnelle. A signaler seulement dans ces dernières semaines qu'il a fait un assez long voyage en automobile et qu'il a donc utilisé avec un peu de surmenage son pied droit pour manœuvrer les pédales.

Le 9 octobre 1935, après une nuit normale, il est réveillé à 7 heures du matin par une douleur lancinante au cou-de-pied droit; cette douleur persiste toute la journée et l'oblige à garder le lit. Il ne ressent aucun autre malaise. Le

pied est d'aspect absolument normal et, seule, sa mobilisation est douloureuse.

Dans la nuit du 9 au 10, l'insomnie est complète, la soif est vive et le malade est agité.


Dans la journée du 10, la douleur persiste aussi vive, la température s'élève à 38°5 et il y a de l'inappétence, de la constipation; le dos du pied est légèrement rosé.

Le 11, troisième jour, le pied devient de plus en plus douloureux; il commence à s'œdématier et rougit légèrement; les mouvements spontanés sont impossibles et les mouvements communiqués sont insupportables; on fait des enveloppements chauds. L'état général s'aggrave; la température s'élève à 40°, l'état saburral s'accentue, le ventre se ballonne et il y a de l'oligurie (200 gr). Le dosage de l'urée donne : 0,36. On fait de la septicémine.

Le 12, véritable état septicémique, hyperthermie à 41°, haleine fétide, torpeur, ballonnement, taches érythémateuses sur l'abdomen. Le professeur Binet, demandé en consultation, pense à du rhumatisme infectieux. On conseille un abcès de fixation et la continuation de la septicémine. Le pied présente toujours une rougeur assez diffuse en avant de la malléole externe et un peu d'œdème; les mouvements sont toujours impossibles.

Je suis appelé en consultation le surlendemain, c'est-à-dire au sixième jour; il n'y a aucune cédation dans l'état général ni dans l'état local, où, cependant, les phénomènes phlegmoneux restent assez flous et diffus. Je demande le transport en clinique pour procéder à différents examens et, en particulier, rechercher l'agent pathogène de la septicémie.

La radiographie du pied ne fournit aucune indication.



Malgré les enveloppements froids, les antithermiques, la septicémine, la température reste à 41°, le délire devient intense et on ne peut pas retenir le malade au lit; il veut se lever, il bégaie, il est cyanosé, couvert de sueur; dans les moments de calme on peut noter facilement un rythme de Scheyne-Stokes et un état subco-

mateux. Le ballonnement est extrême, le taux des urines atteint à peine 1/2 litre.

Je fais une petite incision au cou-de-pied dans l'espoir de trouver du pus dans la profondeur de la zone tuméfiée et, en pénétrant jusqu'au squelette, en avant de la malléole, je trouve un peu de sérosité louche qui est prélevée à la pipette et transmise immédiatement au laboratoire pour identification microbienne et culture. En même temps, on prélève les urines pour y déceler les agents microbiens et on fait une hémoculture.

L'abcès de fixation fait à la cuisse trois jours auparavant ne paraît pas mûrir; on en fait un second. A ce moment, l'état septicémique est extrêmement alarmant, avec des crises de frisson impressionnantes.

La réponse du Laboratoire arrive deux heures plus tard ; il s'agit de staphylocoques dorés purs.

Le soir même, on injecte 1 cent. cube d'anatoxine ; en quelques heures, une détente se manifeste pour ceux qui gardent le malade ; l'agitation cesse, un peu de sommeil calme survient, la respiration se régularise, les frissons disparaissent.

Le lendemain matin, 17 octobre, la température est à 39°2. Le malade a donné 1.350 grammes d'urine ; il est toujours très ballonné malgré la Prostigmine, les enveloppements chauds, etc., mais il est tout à fait présent à la conversation et son teint est plus clair.

Le 18 octobre, le malade est prostré, mais assez calme, le ventre est légèrement déballonné ; il y a 1.150 cent. cubes d'urine, la tension artérielle est basse, la température se stabilise à 39°.

La formule sanguine faite le 16 octobre a montré :

Hématies	3.200.000
Hémoglobine, p. 100	85
Valeur globulaire	1,8
Leucocytes	6.000

$$\frac{\text{Leucocytes}}{\text{Hématies}} = \frac{1}{533}.$$

Polynucléaires neutrophiles	80 p. 100
Myélocytes neutrophiles	2 —
Myélocytes éosinophiles	0 —
Myélocytes basophiles	0 —
Lymphocytes	7 —
Moyens mononucléaires	4 —
Grands mononucléaires	6
Cellules de Turck	1 —

L'hémoculture a permis d'identifier rapidement, en trente-six heures, le staphylocoque doré et l'examen cyto-bactériologique des urines décèle également le staphylocoque doré. Il s'agit donc d'une septicémie intense.

Pourtant, les jours suivants, l'état est stationnaire, sans aggravation et une nouvelle formule sanguine, faite le 18, montre une modification considérable, plus favorable au point de vue leucocytaire :

Hématies	3.190 000
Hémoglobine, p. 100	80
Valeur globulaire	1,2
Leucocytes	27.500

$$\frac{\text{Leucocytes}}{\text{Hématies}} = \frac{1}{116}.$$

Polynucléaires neutrophiles	74	p. 100
Myélocytes neutrophiles	2	—
Myélocytes éosinophiles	0	—
Myélocytes basophiles	1	—
Lymphocytes	0	—
Moyens mononucléaires	11	—
Grands mononucléaires	5	—
Cellules de Turck	7	—

Le dosage de l'urée sanguine (19 octobre) donne 0,60 p. 1.000 et le dosage du chlore dans le plasma et les globules rouges donne les résultats suivants (19 octobre) :

Chlore des globules	1,35 p. 1.000
Chlore du plasma	3,55 p. 1.000

$$\frac{\text{Chlore globulaire}}{\text{Chlore plasmatique}} = 0,38.$$

Le 20 octobre, l'état général est un peu meilleur et la température s'abaisse pour osciller désormais entre 38° et 39°.

L'abcès de fixation est ouvert et ne donne que quelques gouttes de pus mal collecté.

Pendant la semaine qui suit, en dehors d'un peu de congestion des bases, d'un ballonnement considérable et rebelle, d'une langue sèche, l'état général se maintient; le cœur paraît tenir, le taux des urines reste un peu supérieur à 1 litre et il n'y a plus ni frisson ni agitation.

Le taux de l'urée sanguine s'abaisse à 0,55 p. 1.000 (22 octobre) et le dosage du chlore dans le plasma et dans les globules rouges, pratiqué le même jour donne :

Chlore des globules	1,19 p. 1.000
Chlore du plasma	3,34 p. 1.000

$$\frac{\text{Chlore globulaire}}{\text{Chlore plasmatique}} = 0,35.$$

Une seconde hémoculture et une seconde analyse des urines (23 octobre) ont décelé dans le sang et dans les urines la persistance du staphylocoque doré. On fait une deuxième injection d'anatoxine (1 cent. cube).

Le lendemain, 24, l'état général le permettant cette fois, on décide de faire un plus large débridement au niveau du foyer initial tarsien et d'inciser le second abcès de fixation.

Sous anesthésie générale au chlorure d'éthyle, on fait une incision prémalléolaire externe comme pour l'astragalectomie et on va curetter un foyer osseux diffus, sans suppuration bien collectée; on évide à la curette, les parties molles sont débridées en deux ou trois directions, on draine largement et on fait des pansements humides.

On n'a pas l'impression, les jours suivants, que l'opération ait ni fatigué ni amélioré l'état du malade.

Le 29 octobre, avant de faire une troisième injection d'anatoxine, on se rend compte que, malgré le bénéfice certain obtenu avec les deux injections antérieures et la transformation radicale d'un état suraigu en un état subaigu, on ne gagne plus de terrain. L'hémoculture faite le 27 a encore été positive, toujours au staphylocoque doré pur et on décide *l'amputation basse de jambe* pour supprimer le foyer infectieux initial. L'amputation est acceptée et pratiquée le jour même, en quelques minutes, sous anesthésie générale au chlorure d'éthyle (amputation en section plane). Aucun choc ne se manifeste; la température remonte à 39°5 le soir et le lendemain matin, puis redescend à 38°2.

Une troisième ampoule d'anatoxine est injectée le 30 et désormais l'état général s'améliore rapidement; les abcès qui suppurent d'abord abondamment tarissent en quinze jours; le ventre se déballonne progressivement, mais lentement; l'alimentation reprend.

Une hémoculture faite le 1[er] novembre est, cette fois, négative; celle du 10 novembre le sera également; toutefois les urines contiennent encore du staphylocoque (2 novembre). La formule sanguine, enfin, tend à la normale et donnera, le 3 novembre, les chiffres suivants :

Hématies	3.090.000
Hémoglobine, p. 100	75
Valeur globulaire	1,2
Leucocytes	9.509

$$\frac{\text{Leucocytes}}{\text{Hématies}} = \frac{1}{315}.$$

Polynucléaires neutrophiles	71,5	p. 100
Polynucléaires éosinophiles	1,5	—
Polynucléaires basophiles	0	—
Lymphocytes	10	—
Moyens mononucléaires	14	—
Grands mononucléaires	3	—

Une légère ascension thermique en crochet se manifeste le 9, mais dès la quatrième et dernière injection d'anatoxine faite ce jour même, la température descend à 37°8 puis 37°5 et le malade entre en convalescence et quitte enfin la clinique le 28 novembre, six semaines après son entrée. La plaie d'amputation est toujours restée propre et bourgeonne; il n'y aura à signaler, au cours de la convalescence, que la formation d'un ou deux petits abcès intradermiques au niveau des cuisses, sans doute dans des zones d'injection médicamenteuse.

Cette observation, que nous avons été communiquer à M. le professeur Ramon, est la première à sa connaissance d'une septicémie à staphylocoques d'une forme aussi sévère, confirmée par une série d'hémocultures positives et *guérie par les seules injections d'anatoxine*. Nous ne pouvons, en effet, faire entrer en ligne de compte les abcès de fixation dont le premier, d'ailleurs, fait avant la première dose d'anatoxine, n'avait donné aucun résultat au quatrième jour, et quelques injections de septicémine restées sans effet. Nous avons tenu à ne faire aucune autre médication qui puisse fausser l'interprétation des résultats thérapeutiques.

A ce titre de guérison par la seule anatoxine, cette observation prend, nous semble-t-il, une grande importance en montrant quelle arme représentera parfois ce nouveau genre de vaccination contre ces septicémies staphylococciques reconnues universellement redoutables et même le plus souvent fatales, et au sujet desquelles, ici même, M. Sauvé est venu, dans la séance du 5 décembre 1934, nous rappeler que nous avions peu de moyens de lutter. Il écrit en effet : « En thérapeutique, nous verrons que nous disposons de moyens d'action contre le streptocoque et qu'on le détruit plus facilement; ces moyens d'action sont extrêmement limités quand il s'agit du staphylocoque ». (*Bulletins et Mémoires de la Société Nationale de Chirurgie*, 1934, n° 33, p. 1316).

Il semble qu'un tel pessimisme parfaitement justifié jusqu'ici par les faits, soit désormais exagéré. En effet, d'autres guérisons, obtenues dans des conditions assez analogues, viennent corroborer le succès de notre observation.

A la Société Médicale des Hôpitaux, MM. Robert Debré, Pierre-Paul Lévy, Louis Chalard et Henri Bonnet (séance du 12 juillet 1935) et MM. J. Caroli et G. Bons (séance du 18 octobre 1935) ont rapporté des cas de guérison de septicémie staphylococcique par l'anatoxine. Il faut noter toutefois que ces auteurs ont utilisé simultanément et certainement avec beaucoup de prudence et le sérum anti-staphylococcique et l'anatoxine. Devant la gravité des phénomènes auxquels ils assistaient, ils ont jugé préférable d'apporter au malade le soutien sérique, en attendant l'effet de l'anatoxine.

Il n'est pas nécessaire de souligner que la vaccination que représente l'anatoxine, qui a fait ses preuves dans bien d'autres staphylococcies, en particulier dans la furonculose, dans l'acné, etc., n'est sans doute pas susceptible d'apporter la guérison, quelles que soient la forme, l'ancienneté et l'évolution de la septicémie, et nous avons personnellement connaissance d'observations inédites qui ont été des échecs.

Nous désirons simplement verser cette observation aux débats comme un succès indubitable de l'anatoxine.

Sans vouloir faire aucune hypothèse quant à la nature exacte de la septicémie qui s'est déclarée si soudainement et si spontanément chez notre sujet, et dont le point de départ, étant donnée la douleur initiale, a eu lieu au niveau d'un ancien foyer de tarsectomie pour pied bot, il est intéressant de noter que la suppuration n'a jamais été franche au niveau de ce foyer initial, pas plus d'ailleurs qu'au niveau des abcès de fixation, ce qui démontre peut-être la virulence de l'infection dans ce cas. Il nous paraît intéressant aussi de noter que l'action neutralisante de l'anatoxine, en paralysant les moyens d'action du staphylocoque qui n'ont, en effet, déterminé, au cours d'une évolution de six semaines, aucun autre foyer de suppuration secondaire, nous a permis de choisir le moment opportun pour amputer le pied et débarrasser l'organisme du foyer initial producteur de staphylocoques qui, vraisemblablement, provoquait la réinoculation constante et entretenait la présence de germes dans la circulation générale. Nous avons agi d'une manière tout à fait identique à celle que préconisait ici même M. Louis Bazy en cas de tétanos déclaré vis-à-vis du foyer tétanigène, et d'une façon plus générale, M. Sauvé, dans toute septicémie.

Il y a lieu de souligner également la remarque des modifications survenues en trois jours dans la formule sanguine qui indiquait d'abord une leucocytose de 6.000 (pour 3.200.000 globules rouges), formule inquiétante et de pronostic extrêmement sévère puisqu'elle dénotait l'absence de réaction leucocytaire, tandis que quarante-huit heures après la première injection d'anatoxine, l'hyperleucocytose montait à 27.500 (pour 3.190.000 globules rouges). Il semble que l'anatoxine ait permis à la défense leucocytaire de s'organiser, paralysée qu'elle était jusqu'alors par la toxémie.

Quant à la réaction provoquée par l'anatoxine dans ces cas, devant la

gravité et la complexité du syndrome infectieux, nous n'avons pu la déceler chez notre malade. M. Ramon estime qu'elle doit exister dans ce cas, ce qui n'a rien de surprenant puisque le malade est sensibilisé par les protéines staphylococciques répandues dans son organisme. Il y aurait peut-être lieu, quand on est moins pressé, de procéder par étapes en commençant par des doses d'un dixième de centimètre cube, qu'on fait très progressivement croissantes. Mais le petit nombre d'observations recueillies jusqu'ici ne permet pas encore d'avoir une direction très précise à cet égard.

M. **Capette** : J'ai actuellement dans mon service de Bichat deux hommes chez qui l'emploi de l'anatoxine antistaphylococcique a donné de bons résultats.

Le premier, homme de trente-cinq ans, eut à l'âge de quinze ans une ostéomyélite grave de l'extrémité inférieure du fémur gauche; récidive à seize puis à dix-sept ans; après une longue période de calme, les phénomènes reprennent avec acuité, arrivant à provoquer une fracture se produisant au cours d'un mouvement dans le lit. L'état général déplorable, la suppuration extrêmement abondante se modifient très rapidement à partir de la deuxième injection d'anatoxine; en quinze jours le nombre des germes microbiens passa de 35-40 à 3-4 par champ. Actuellement le malade est en très bonne voie, la fracture se consolide, la suppuration est presque terminée.

Le second, chiffonnier de cinquante-trois ans, était venu dans le service en juin 1935 avec une ostéo-arthrite purulente du poignet gauche s'accompagnant de fusées purulentes dans tout l'avant-bras. Hémoculture positive. État général déplorable. Malgré des incisions de drainage pratiquées à plusieurs reprises, malgré propidon, vaccin antipyrogène, la suppuration persiste abondante et l'état général reste tel que le malade est emmené par sa famille qui préfère le voir chez lui, pour mourir.

Nous le revoyons cependant fin novembre; il a cicatrisé la région du poignet et de l'avant-bras gauche mais la main et les doigts sont complètement déformés, enraidis, ankylosés en position vicieuse. Il présente des ostéo-arthrites suppurées du genou et du cou-de-pied droits; l'état général est mauvais avec délire constant; l'emploi de l'anatoxine modifie très rapidement l'état général et l'état local; mais les déformations du membre inférieur droit sont telles que je pratique une amputation de la cuisse droite qui est bien supportée et le malade paraît devoir évoluer très régulièrement vers la guérison.

M. **Soupault** : Je n'ai pas cherché, dans cette courte note, à généraliser; j'ai voulu apporter un fait qui m'a paru très impressionnant de septicémie grave qui paraissait désespérée au point de vue clinique et dont tous les tests biologiques confirmaient la gravité, qui a été rapidement jugulé uniquement par l'anatoxine.

Bien entendu, il faut, comme dans toute méthode à ses débuts, se contenter d'observer soigneusement les faits sans conclure, apporter les échecs comme les succès, ce que je ne manquerai pas de faire le cas échéant.

150 observations d'abcès du foie,

par MM. P. **Huard**, associé national,
et J. **Meyer May**, chargé de cours de Clinique chirurgicale
à l'École de Médecine de plein exercice de l'Indochine.

D'un travail en chantier sur les abcès du foie, nous avons extrait les renseignements qu'on va lire.

Que la chose soit mentionnée ou non, tous les malades ont suivi un traitement complet à l'émétine, ce qui ne veut pas dire, comme on le verra, que nous croyons à la spécificité d'un tel traitement. Sur 174 observations, 24 se rapportent à des erreurs de diagnostic clinique, qui furent rectifiées d'ailleurs avant l'opération. Il reste 150 cas d'hépatite suppurée authentiques qui ont été publiés intégralement dans le *Bulletin de la Société médico-chirurgicale d'Indochine.*

I. — *Renseignements anatomo-pathologiques.*

AUTEURS	LOBE DROIT	GAUCHE	TOTAL
Statistique personnelle	138	12	150
Fontan (1)	97 p. 100	3 p. 100	
Chatterji.	177	48	225
Robers.	88,1 p. 100	21,9 p. 100	
Sambuc	100	25	125
Gaide	109	18	127
Cignozzi.	21	14	35
Vergoz et H. Gérin	65	15	80

AUTEURS	ANTÉRIEURS	POSTÉRIEURS	TOTAL
Statistique personnelle. . . .	102	37	139
Cignozzi	20	1	21
Vergoz et H. Gérin	65	15	80

AUTEURS	SIMPLES	MULTIPLES	TOTAL
Statistique personnelle	137	13	150
Rouis.	110	33	143
Rogers	85	79	164
Zancarol	362	200	562
Sambuc.	56	33	89
Gaide.	70 p. 100	30 p. 100	
Mondon.	44 p. 100	56 p. 100	
Fontan.	63 p. 100	37 p. 100	

1. Le siège exact de l'abcès n'ayant pu être déterminé avec certitude dans tous les cas, on ne s'étonnera pas que, par souci d'exactitude, nos chiffres soient incomplets. Nous n'avons jamais vu d'abcès du lobe de Spiegel (2,32 p. 100 des cas d'après Sambuc) et du lobe carré (0,80 p. 100 des cas pour Sambuc).

Mondon, Rogers, qui ont fait leurs statistiques sur des autopsies, trouvent un pourcentage d'abcès multiples plus grand que les auteurs qui se basent uniquement sur des données cliniques.

Sambuc signale que, sur 37 autopsies, il a trouvé 24 fois des abcès multiples. Enfin, si nous regardons notre statistique personnelle d'autopsies, nous y trouvons 31 cas d'abcès multiples sur 43.

II. — *Renseignements étiologiques*[1] :

AUTEURS	HOMMES	ENFANTS	FEMMES	TOTAL
Statistique personnelle .	137	1 (7 ans)	12	150
Sambuc	99	»	3	102
Chatterji.	253	»	2	255
Ludlow	142	»	18	160
Rouis	»	1	»	242

AUTEURS	RACES blanches	INDIGÈNES	TOTAL
Statistique personnelle.	66	84	150
Rogers	92	298	390
Sambuc.	103	8	111
Ludlow.	0	160	160

Contrairement à ce qu'on a cru longtemps, les indigènes, à quelque race qu'ils appartiennent, sont susceptibles d'être atteints d'abcès du foie. Si l'on trouve des chiffres discordants et parfois complètement inverses, cela provient du milieu où vit le chirurgien et d'où il tire sa statistique (hôpitaux européens ou indigènes).

Quant aux causes des abcès, il résulte de longues recherches (publiées ailleurs), que le dogme de l'amibiase, cause unique de ces lésions, est à reviser au Tonkin. Il est aussi inadmissible de vouloir accuser l'amibe d'être la cause de toutes les hépatites suppurées que d'expliquer par le bacille de Koch toutes les lésions chroniques ostéo-articulaires. Des examens bactériologiques et des biopsies en série, nous permettent de dire qu'un nombre non négligeable d'abcès ne sont ni amibiens, ni influencés par l'émétine. Nous avons même montré[2] que chez des amibiens authentiques, survenaient des colites ulcéreuses non amibiennes ou des appendicites banales graves pouvant être le point de départ d'abcès à streptocoques ou à colibacilles, bien différents des hépatites suppurées dites tropicales[3]. Enfin, il n'est pas rare de rencontrer des abcès cryptogénétiques dont la cause demeure inconnue. Aussi, loin de diminuer, les abcès du foie présentent au Tonkin une *recrudescence nette* par rapport aux années 1912-1918. Ce sont, en outre, des abcès virulents, en pleine evolution, bien dif-

1. Nous venons de faire une communication très détaillée à ce sujet à la Société de Pathologie exotique.
2. Huard et Renucci : *Soc. Méd. Chir. de l'Indochine*, 1935.
3. Dans une observation rare, publiée par M. Toullec et l'un de nous dans *La Presse Médicale*, le bacille de Whitmore était la cause de la suppuration hépatique.

férents des lésions refroidies ou chroniques (Pervès et Oudard) qu'opérait Fontan. Si bien que, malgré l'émétine, notre mortalité reste plus élevée que la sienne.

III. — *Renseignements concernant la clinique,*

Quels sont les renseignements cliniques que nous fournit notre statistique?

1° *Point douloureux à la pression.* — On sait l'importance qui s'attache à cette notion pour préciser le lieu éventuel de la ponction. Sur 150 cas, nous avons trouvé :

Localisation antérieure.

Dans la région épigastrique.	27 fois dont 4 à gauche.
Dans l'hyponcondre	35 — dont 2 à gauche.
Le long du rebord costal droit	18 —
Le long du rebord costal gauche	2 —
Dans l'espace intercostal 7- 8.	2 —
Dans l'espace intercostal 9- 9	9 —
Dans l'espace intercostal	5 —
Extrémité 10e côte	1 —
Région vésiculaire	4 —
Région profonde sans localisation.	9 —
Région précordiale gauche	1 —
Flanc droit	2 —
	115 fois.

Localisation postérieure.

Genre point de côté	7 fois.
Angle costo-vertébral	1 —
Extrémité antérieure C11	3 —
Espace C11-C12.	2 —
	13 fois.

2° *Symptômes* :

Hépatomégalie	148 fois sur 150.
Fièvre	74 — — —

Symptômes accessoires.

Ictère.	15 fois sur 150.
Toux	15 — — —
Dyspnée	12 — — —
Signes thoraciques	14 — — —

Examen du sang.

Nombre total d'examen. . . .	77 fois sur 150.
Globules rouges	Maximum : 3.600.000.
—	Minimum : 2.000.000.
Globules blancs.	Maximum : 74.000.
—	Minimum : 6.000.
—	1 cas : 24.000.
—	Le reste 50 p. 100 entre 10.000 et 16.000.
—	Le reste 50 p. 100 entre 8.000 et 10.000.

Parasitisme intestinal.

Nombre total d'examen.	70 fois sur 150.
Œufs d'ascaris	20 — — —
Œufs d'ankylostome	26 — — —
Flagellés, Lamblia, 2; trichomsnas, 1 . . .	3 — — —
Amibes, chiffre très faible sur lequel nous nous sommes expliqués ailleurs.	5 — — —

Après l'analyse des symptômes, voyons quels ont été les modes d'évolution :

Signes de début.

Nombre total de cas notés	148 cas sur 150.
Forme insidieuse, de 10 jours à 10 ans. . .	128 — — —
Forme brutale, moins de 6 jours	20 — — —
	148 cas sur 150 (3 décès.)

Sur 150 cas, le début emprunta 16 fois des signes thoraciques, qui ont fait dire :

Bronchite	6 fois.
Pleurésie	1 —
Toux et dyspnée	1 —
Points de côté	8 —

24 fois des signes péritonéaux ou abdominaux qui ont fait dire :

Tuméfaction de la région épigastrique	16 fois.
Appendicite.	3 —
Embarras gastrique	1 —
Syndrome péritonéal aigu	2 —
Cholécystite.	1 —

8 fois, l'allure de phénomènes à type septicémique qui ont fait dire :

Fièvre infectieuse indéterminée	4 fois.
Fièvre typhoïde	2 —
Septicémie.	1 —
Angio-cholite aiguë.	1 —

63 fois, l'aspect douloureux de l'hypocondre droit grâce auquel le diagnostic fut posé d'emblée.

28 fois, l'allure d'une tumeur de l'hypocondre droit qui fut rapidement reportée à sa cause (1 fois, cependant, on crut à un phlegmon périnéphrétique).

7 fois, l'aspect de douleurs atypiques :

Scapulalgie isolée	5 fois.
Gêne précordiale marquée	1 —
Douleur dans le flanc gauche	1 —

1 fois, l'espect de tumeur de l'hypocondre gauche (qui fut diagnostiquée par la suite).

2 fois, l'aspect d'un pseudo-paludisme.

1 fois survint comme complication d'une plaie contuse du tibia, qui marqua le début de la maladie.

Complications.

Nombre total noté : 59 sur 150.

Complications broncho-pulmonaires.	21	avec	6	cas	de mort.
Abcès sous-phréniques.	5	—	1	—	—
Péricardite	3	—	2	—	—
Endocardite.	1	—	1	—	—
Insuffisance hépatique grave. . . .	5	—	5	—	—
Hémorragies	4	—	1	—	—
Abcès multiples.	13	—	13	—	—
Cholérragie.	5	—	0	—	—
Fistule cutanée	1	—	0	—	—
Amibiase cutanée	1	—	0	—	—

Ce tableau montre que des complications de tous ordres surviennent dans un tiers des cas et qu'elles sont à la base des 9/10 des cas mortels.

IV. — *Renseignements concernant le radio-diagnostic et la radio-chirurgie.*

Nous avons étudié dans différents travaux antérieurs les renseignements diagnostiques que peuvent donner la ponction exploratrice du foie et la ponction biopsie. Ces notions ne comportant pas de données statistiques n'ont pas leur place ici.

Nous avons dit ailleurs tout ce que la radiologie pouvait nous apprendre, concernant les abcès du foie, tant avant l'opération pour l'établissement du diagnostic positif et différentiel, qu'au moment de l'opération pour l'établissement du diagnostic topographique, et pour permettre dans la salle de radio-chirurgie de poursuivre le ou les abcès dans le foie, comme on recherche un projectile, qu'après l'opération pour la surveillance des suites opératoires et des complications qui peuvent survenir.

Nous nous sommes basés sur les chiffres suivants :

Nombre total d'examens radiologiques.	70
Diagnostic exacts d'abcès du foie	56
Erreurs de diagnostic révélées par la radiologie	14

Les cas d'abcès du foie avec étude radiologique se répartissent comme suit :

Nombre total d'observations	56
Présence d'au moins un signe radiologique	54
Absence complète de signes radiologiques.	2

Fréquence proportionnelle des signes observés :

Hypertrophie du foie.	54 : 97	p. 100
Hypocinésie localisée du diaphragme	27 : 50	—
Surélévation du diaphragme	21 : 41	—
Fermeture totale ou partielle du sinus.	19 : 37	—
Ombre surajoutée	16 : 35	—
Signes thoraciques.	9 : 15	—

En conclusion, sur 78 observations, où le diagnostic clinique d'abcès du foie avait été envisagé, l'examen radiologique a montré dans 14 cas qu'il ne s'agissait pas d'abcès du foie.

Dans 54 cas, l'examen radiologique a révélé l'existence d'au moins un des principaux symptômes, dans 2 cas seulement, il a été stérile et n'a rien montré. Encore, dans ces deux derniers cas, l'examen aux rayons X a-t-il été très sommaire et sans doute, s'il avait pu être poussé plus loin, aurait-il révélé quelques symptômes.

Dans un article actuellement sous presse, nous publions un certain nombre de clichés destinés à illustrer notre méthode opératoire. Elle s'inspire de la méthode radio-chirurgicale dont MM. Heitz-Boyer et Mirizzi ont montré l'intérêt dans différentes branches de la chirurgie viscérale. Cette méthode nous paraît, grâce à la bénignité qu'elle confère à l'acte opératoire, être la méthode de choix, lorsqu'on peut l'appliquer, dans le traitement de l'hépatite suppurée. Elle nous paraît adaptée mieux que toute autre au traitement des abcès multiples, dont nos recherches nécropsiques, étiologiques et cliniques nous ont montré la fréquence au Tonkin.

V. — *Renseignements concernant la mortalité.*

Suivant les époques, suivant les régions, les chirurgiens ont publié des statistiques de mortalité très variable. Il est intéressant de les placer côte à côte.

AUTEURS	CAS	DÉCÈS p. 100	RÉGION	TECHNIQUE	ÉPOQUE
Statistique personnelle .	150	24	Tonkin.	Opération.	1935-1935
Zancarol.	151	51	Egypte.	Incision large.	1893
Fontan	118	7,62	France.	Opération et curettage.	1895-1909
Chirurgiens indo-chinois . .	2.661	56	Inde.	Opération.	XIXe siècle.
Chirurgiens indo-chinois . .	111	14	Inde.	Aspiration.	1909-1921
Chatterji.	186	6	Inde.	Aspiration.	1909-1921
Chatterji.	69	27	Inde.	Opération.	1909-1921
Gessner	96	37	Etats-Unis.	?	1910-1935
Perves et Oudard. . . .	»	15	France.	Opération.	1911
Ludlow	117	11	Corée.	Opération.	1912-1926
Ludlow	43	11	Corée.	Aspiration.	1912-1926
Luxardo.	5	60	Italie.	Opération.	1926
Cignozzi	35	21	Italie.	Opération (voie abdominale).	1926
Sambuc	106	50	Tonkin.	Opération.	1898-1911
Lacaze et Melnotte . . .	255	4	Maroc.	Opération.	1929

Si nous détaillons un peu les décès de notre série clinique personnelle, nous obtenons les chiffres suivants :

Abcès multiples	13	morts.
Complications pulmonaires	8	—
Insuffisance hépatique grave	5	—
Cachexie progressive post-opératoire	5	—
Péritonite	2	—
Lésions métastatiques associées et continuation de la septicémie causale	2	—

Nombre total de décès : 35 sur 150.

Nous insisterons, en terminant, sur les points suivants :

1° Rareté relative de l'étiologie amibienne.

2° Fréquence d'abcès d'origine inconnue dont la cause véritable reste à trouver.

3° Fréquence des complications et des lésions associées. L'abcès du foie est très fréquemment le *centre d'un énorme processus pyogène à retentissement thoracique, abdominal et lombaire.*

4° Devant de pareilles lésions, le traitement émétinien est insuffisant. Il faut presque toujours opérer.

La discussion sur les mérites respectifs de l'aspiration et de l'ouverture est vaine. La meilleure technique est celle qui, par sa bénignité et par sa précision, permettra sans trop de dommage les opérations renouvelées que nécessite la poursuite des abcès multiples. Les observations en fournissent maints exemples.

Rôle du système nerveux végétatif dans les opérations chirurgicales et leurs suites,

par M. A. **Hustin** (Bruxelles), associé étranger.

Les troubles fonctionnels provoqués par les interventions chirurgicales ont fait l'objet, depuis quelques années, d'un grand nombre de travaux. Leurs auteurs se sont surtout efforcés de mettre en évidence les modifications physico-chimiques et chimiques du sang.

Plus rares sont les recherches entreprises pour découvrir les déviations du fonctionnement des tissus, des systèmes et des organes; et cependant, ces déviations doivent être importantes et variées, si l'on en juge par celles constatées dans les humeurs.

Parmi les tissus dont les réactions sont modifiées au cours des opérations, le système nerveux végétatif doit occuper une des premières places : c'est en effet lui qui coordonne les fonctions végétatives de tous les organes. Il règle en particulier leur circulation sanguine.

Nous avons donc cru intéressant d'étudier les troubles que subit, au

cours des interventions chirurgicales, la motricité d'artérioles facilement accessibles; celle de la peau par exemple.

Il est assez aisé de se rendre compte de l'état de contraction ou de relâchement des artérioles cutanées : il suffit de relever la température de la peau. On comprend facilement que si les artérioles se contractent, la température baisse et que si elles se relâchent, la température monte et se rapproche de la température centrale.

Pour que les relevés de la température cutanée donnent des renseignements valables sur le calibre des vaisseaux, certaines précautions doivent être prises.

Tout d'abord il ne faudra explorer que des régions placées loin des gros vaisseaux et des groupes musculaires importants, comme la paume de la main ou la plante des pieds; sinon la température cutanée risque d'être faussée par les calories fournies par les tissus profonds.

De plus, il est indispensable de rapprocher autant que possible les prises de température, de manière à pouvoir établir une courbe presque continue. D'une prise isolée, en effet, on ne peut déduire le calibre des vaisseaux sous-jacents : au même degré de température, peut correspondre un vaisseau qui vient de se dilater ou de se contracter, suivant que le point relevé fait partie d'une courbe ascendante ou descendante. On ne peut dire non plus que la vanne d'un radiateur vient d'être ouverte ou fermée si l'on ne prend qu'une seule fois la température d'un de ses éléments.

Enfin, ce qu'il importe de savoir pour apprécier le calibre des artérioles cutanées, ce n'est pas la valeur absolue de la température périphérique, mais bien l'écart qui la sépare de la température centrale. Une température périphérique de 36° par exemple correspondra à des vaisseaux contractés, si la température centrale atteint 40°, alors qu'on pourra en déduire qu'ils sont relâchés, si la température rectale est de 37°. D'où nécessité de relever en même temps la température centrale.

Ces différentes conditions sont réalisées par l'emploi de notre « méthode des trois thermomètres ». Cette méthode consiste à utiliser simultanément et à demeure, pendant toute la durée de l'observation, trois thermomètres : l'un est placé dans le rectum, un autre dans la main fermée et entourée d'un bandage ouaté; le troisième est fixé sur la plante du pied, celui-ci restant à nu.

* * *

Avant de décrire les troubles vaso-moteurs périphériques provoqués par les interventions chirurgicales, nous croyons utile d'exposer quels sont les changements que subit chez l'homme normal la température cutanée au cours des vingt-quatre heures.

On connaît les variations dites nycthémérales de la température centrale. Chez une personne normale gardant le lit, la température centrale est plus élevée pendant la journée (37°5) que pendant la nuit (37°). C'est entre 5 et 8 heures le matin et 18 et 22 heures le soir que les courbes changent progressivement de niveau.

La température de la plante du pied nu d'une personne alitée, exposée nuit et jour sous les couvertures à une température ambiante sensiblement égale, subit elle aussi des variations nycthémérales, mais bien différentes de celles de la température rectale.

Vers minuit, la température des pieds est à 36°, un degré environ en dessous de la température rectale; elle garde sensiblement ce niveau jusque vers 5 heures du matin; elle baisse alors assez brusquement, parfois de 5° à 6° en quelques heures. Pendant la journée, la courbe thermique reste assez basse (30° à 32°); elle remonte ensuite entre 18 et 19 heures, pour atteindre, à 21 heures, 36°, niveau qu'elle garde presque sans changement toute la nuit (fig. 1).

Nous pouvons tirer deux conclusions des variations nycthémérales que nous venons de décrire :

1° Que les artérioles sont dilatées pendant la nuit et contractées pendant le jour;

2° Que le calibre des vaisseaux périphériques varie très peu pendant la nuit, tandis qu'il présente, pendant la journée, des oscillations importantes et fréquentes.

Chose digne de remarque, la chute de la température périphérique qu'on note pendant la journée au niveau des pieds nus ne s'observe pas, si l'on entoure le membre d'un pansement ouaté qui le protège contre le froid extérieur. La courbe thermique de la main ou du pied calorifugés suit alors fidèlement le rythme de la température centrale. D'où l'on peut conclure que les grandes vagues de vaso-constriction diurne sont déterminées par le froid ambiant, c'est-à-dire par la différence de température existant entre la température centrale et la température du milieu.

Mais, dira-t-on, si le froid ambiant est la cause de la vaso-constriction périphérique, comment se fait-il que les pieds nus, non calorifugés, soumis nuit et jour à la même température extérieure, soient plus chauds pendant la nuit que pendant le jour ?

Ces faits paradoxaux s'expliquent facilement si l'on admet que l'excitabilité des centres vasomoteurs varie au cours des vingt-quatre heures : fortement diminuée pendant la nuit, elle est très vive pendant le jour. D'où il suit que les excitations d'un froid de valeur constante ne provoque pas de vasoconstriction pendant la nuit, alors qu'elles la font naître pendant la journée.

L'inscription continue de la température des pieds nous permet donc — si toutes les autres conditions restent les mêmes — de mettre en évidence et de suivre pas à pas l'état d'excitabilité des centres vasomoteurs sympathiques et, par delà ceux-ci, le tonus du système nerveux végétatif.

Sans vouloir entrer dans trop de détails, disons encore que le début de la vasoconstriction diurne ne coïncide pas nécessairement avec le réveil, ni la vasodilatation avec le sommeil. De plus, la durée des deux phases peut varier d'un sujet à l'autre, suivant son tempérament végétatif.

En fait, nos conclusions viennent à l'appui de l'opinion de ceux qui prétendent que le système nerveux végétatif passe pendant le jour par une

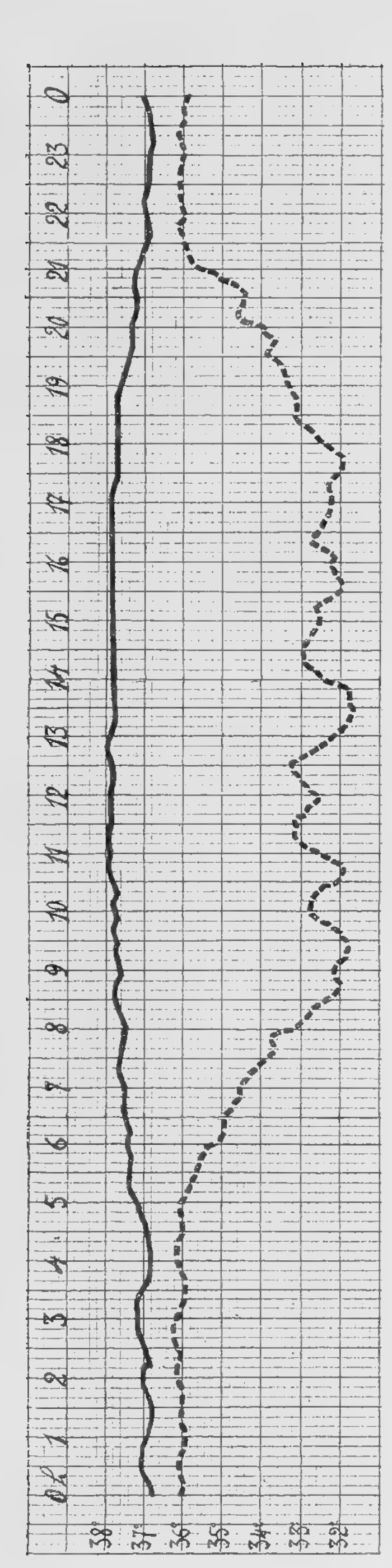


Fig. 1. — Courbes des températures du rectum et du pied au cours des vingt-quatre heures. Trait plein : température rectale; pointillé : température du pied nu.

Fig. 2. — Courbe de la température du pied nu, pendant toute la journée d'une opération faite sous anesthésie rachidienne. De A à B : durée de l'intervention.

phase d'hypertonie sympathique et pendant la nuit par une phase d'hypertonie parasympathique.

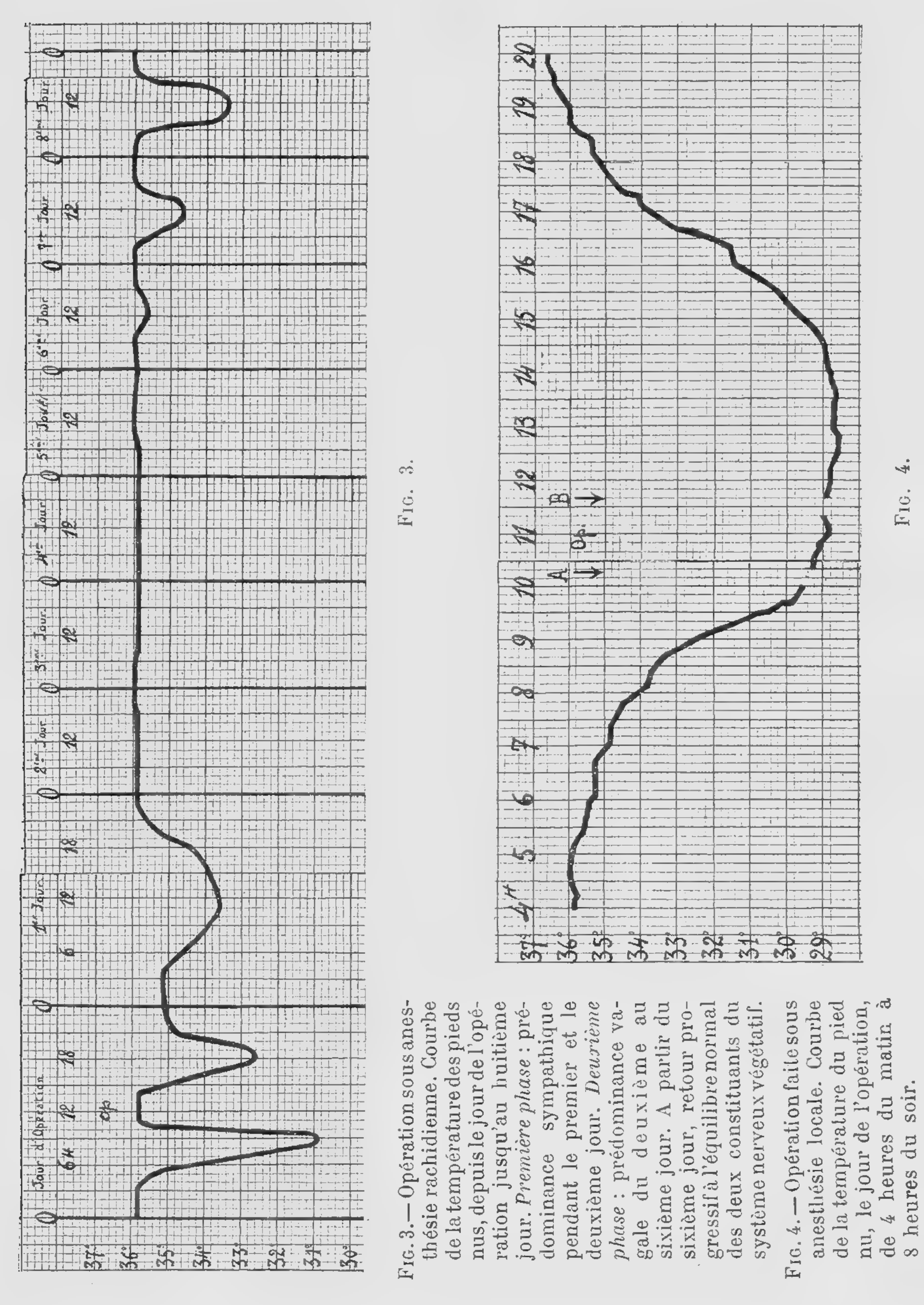


Fig. 3.

Fig. 3.— Opération sous anesthésie rachidienne. Courbe de la température des pieds nus, depuis le jour de l'opération jusqu'au huitième jour. *Première phase* : prédominance sympathique pendant le premier et le deuxième jour. *Deuxième phase* : prédominance vagale du deuxième au sixième jour. A partir du sixième jour, retour progressif à l'équilibre normal des deux constituants du système nerveux végétatif.

Fig. 4.

Fig. 4.— Opération faite sous anesthésie locale. Courbe de la température du pied nu, le jour de l'opération, de 4 heures du matin à 8 heures du soir.

Après cet assez long détour, nous en arrivons aux variations vasomotrices des pieds, au cours des opérations chirurgicales et de leurs seuils.

Seules les interventions sans gravité seront envisagées pour l'instant.

Nous prenons donc, ainsi que nous l'avons dit, le relevé simultané des températures du rectum, de la main calorifugée et du pied nu.

Les appareils sont mis en place dès la veille de l'intervention. Vers minuit, la courbe thermique des pieds se trouve à 36° et se tient à ce niveau jusque vers 5 heures du matin. A ce moment, on note une première descente : c'est la chute diurne habituelle. Mais, à 7 ou 8 heures du matin, la descente thermique s'accentue assez brusquement, et cela jusqu'à l'intervention. Elle est plus ou moins forte suivant l'individu et le sexe.

Pendant l'opération, la courbe thermique se comportera différemment suivant qu'il est fait usage de l'anesthésie lombaire ou générale, ou de l'anesthésie locale.

Si le malade est opéré sous anesthésie lombaire (fig. 2) ou générale, on voit quelques minutes après le début de la narcose la courbe monter; au bout d'une demi-heure, de 30-32°, elle passe à 36°.

La courbe se maintient alors en plateau à 36° pendant toute la durée de l'anesthésie, parfois durant trois ou quatre heures, si l'on a utilisé la rachianesthésie à la percaïne.

Le plateau que nous notons n'est rectiligne que si l'anesthésie est parfaite ou si l'opération n'est pas fortement traumatisante. Lorsque certains temps comportent, par exemple, une irritation violente des plexus nerveux périvasculaires, on voit la courbe s'infléchir vers le bas pendant toute la durée de l'irritation des plexus nerveux.

Aussitôt les effets de l'anesthésie terminée, on observe une phase de vasoconstriction, plus ou moins profonde, plus ou moins longue. Elle dure généralement jusqu'à la fin de l'après-midi.

A cette phase de vasoconstriction succède une phase de détente vasculaire. Celle-ci débute vers le soir et dure jusque 2 à 3 heures du matin. Ce relâchement des artérioles n'est jamais aussi complet ni aussi long que celui qu'on observe pendant la nuit chez une personne normale; il commence plus tard et finit plus tôt; la température n'atteint pas non plus le point situé à un degré en dessous de la température rectale.

Dans la nuit qui suit l'intervention, vers 2 à 3 heures du matin, commence une nouvelle phase de vasoconstriction post-opératoire qui dure jusque dans l'après-midi (fig. 3).

On note alors une deuxième période de détente, qui est une détente durable. Celle-ci persiste en effet pendant plusieurs jours : les deuxième, troisième, quatrième, cinquième jours après l'intervention. Pendant tout ce temps, la vasoconstriction diurne disparaît plus ou moins complètement ; les vaisseaux conservent nuit et jour le même calibre, le calibre de la nuit. On voit la température des pieds nus suivre fidèlement les variations nycthémérales de la température centrale.

A partir du sixième jour et du septième jour après l'intervention, les variations nycthémérales de la température périphérique normale réapparaissent progressivement.

Telles sont les modifications du rythme de la température périphérique

qu'on observe au cours d'une opération faite sous anesthésie générale ou lombaire. Elles sont identiques si l'opération est pratiquée sous anesthésie locale, à ceci près que la vasoconstriction constatée le matin de l'intervention dure jusque dans l'après-midi et n'est pas interrompue par la vasodilatation provoquée par la narcose (fig. 4).

Les troubles vasomoteurs périphériques que l'on constate au cours des opérations chirurgicales et de leurs suites, peuvent donc se répartir en trois périodes.

La *première période* dure pendant trente-six heures environ. Elle débute déjà quelques heures avant l'intervention et se continue jusqu'au lendemain soir. Sauf durant une courte interruption déterminée par l'anesthésie générale ou lombaire, la vasoconstriction périphérique prédomine. Ce qui caractérise donc cette période, c'est l'augmentation du tonus de l'orthosympathique, et par conséquent l'usure, la fatigue, la destruction des organes.

La *deuxième période* commence dès le soir du deuxième jour après l'opération ; elle dure jusqu'au cinquième ou sixième jour. Les vaisseaux périphériques sont relâchés d'une façon complète et continue, comme si le tonus sympathique était déficient ou le tonus du parasympathique exagéré. Nous nous trouvons donc en présence d'une phase de réparation, de croissance.

La *troisième période* enfin, qui s'étend du sixième au neuvième jour, est marquée par le retour progressif de la vasoconstriction diurne. L'opéré revient au balancement normal entre la prédominance de l'ortho- et du parasympathique.

Dans l'étude qui précède, nous avons volontairement négligé les données que nous ont fournies les thermomètres placés dans la main. Les renseignements recueillis tendent à nous faire admettre que l'acte opératoire s'accompagne de réactions vasomotrices apparentées à celles que l'on observe après les injections intraveineuses de vaccin.

Essai expérimental sur la pathogénie de certaines complications post-opératoires,

par MM. **Pierre Duval** et **Léon Binet**.

La pathogénie des lésions pulmonaires post-opératoires est mal connue. Chacune des théories émises convient à certains cas, anesthésie par inhalation, embolie, infection d'origine sanguine ou lymphatique, etc., mais il est tout un groupe de lésions qui ne peuvent être expliquées par ces théories classiques. C'est pour étudier la pathogénie de ces cas que nous avons institué les expériences dont nous vous communiquons aujourd'hui les résultats.

L'idée directrice est que les lésions pulmonaires post-opératoires peuvent être dues à l'intoxication par les polypeptides que déclanche toute opéra-

tion. Elle découle directement des résultats obtenus par Grégoire et Binet dans la production expérimentale des infarctus viscéraux par réaction anaphylactique locale. Nous avons injecté des polypeptides à des chiens et examiné leurs poumons; nos expériences comprennent deux séries : chiens préalablement sensibilisés et chiens non préparés.

Mais nous tenons à bien préciser les conditions mêmes de nos expériences; nous avons cherché à nous mettre aussi complètement que possible dans les conditions de toute opération. Grégoire a utilisé le sérum de cheval, albumine hétérogène et fait des injections sensibilisatrices et déclanchantes directement dans le viscère qu'il veut étudier. Ce ne sont pas là les conditions de toute opération, qui déclanche par voie veineuse parentérale une intoxication par les albumines nées des tissus mêmes de l'opéré, sans compter que la méthode de l'injection directe dans le viscère étudié peut prêter à critique par les lésions traumatiques que peuvent

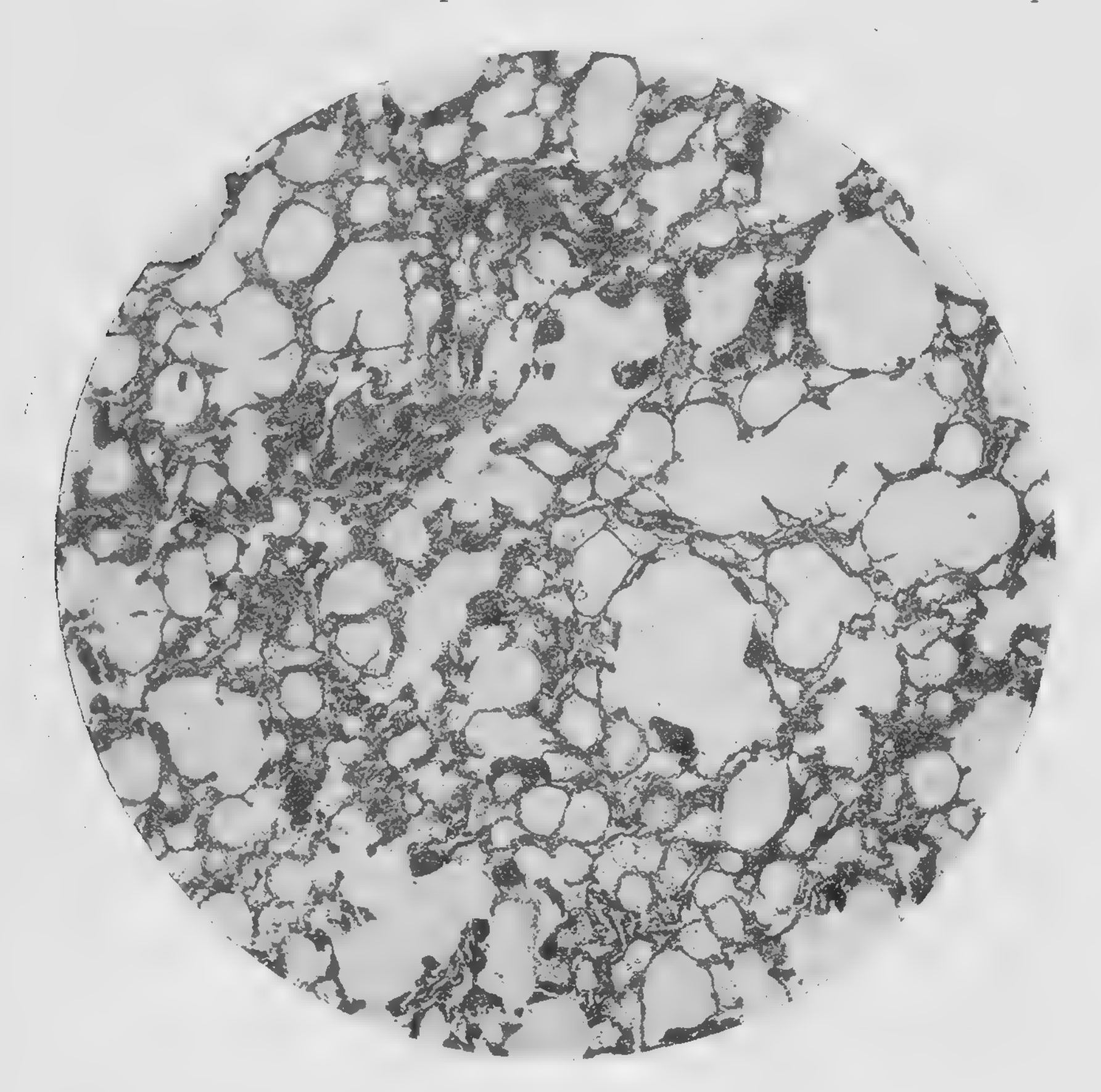


Fig. 1. — Aspect normal du poumon à un faible grossissement; territoire sain du poumon présentant les lésions des figures 4 et 5. Chien n° 3.

créer, et les piqûres, et la tension des liquides injectés dans les tissus.

Expérimentant sur des chiens, nous nous sommes servis de polypeptides préparés en partant de muscles de chiens ; nous avons fait les injections sensibilisatrices sous la peau, et les injections déclanchantes ou premières dans la circulation veineuse parentérale par une veine de la patte postérieure. Nous croyons nous être placés dans les conditions mêmes d'une opération.



Fig. 2. — Aspect compact du poumon atélectasié ; cet aspect est dû au collapsus des alvéoles, à la réplétion des capillaires et au gonflement des cellules alvéolaires. Chien n° 1.

Les polypeptides utilisés ont été préparés en partant des muscles du chien : muscles finement hachés, traités pendant quarante-huit heures par de l'acide sulfurique ; la solution filtrée est soumise à l'action de l'acide trichloracétique qui précipite les peptones, puis à celle de l'acide phosphotungstique qui précipite les polypeptides. Le précipité phosphotungstique est lavé, dissous dans l'acétone, puis traité par la baryte à chaud. On se débarrasse de l'excès de baryte, et on évapore. Les préparations utilisées pour l'injection ne précipitent plus par l'acide trichloracétique et sont neutres au tournesol.

Nous avons voulu éviter l'objection que l'on pourrait faire que les lésions provoquées étaient soit des lésions pulmonaires agoniques, soit ces lésions qu'Auguste Lumière a attribuées, dans ses expériences, au mode de sacrification de l'animal (étirement du bulbe, et excitation du centre pulmonaire).

Nous avons tué les chiens par saignée au bout de quinze minutes, et



Fig. 3. — Vue à un faible grossissement d'un foyer d'atélectasie pulmonaire donnant à l'organe un aspect compact. Persistent seuls quelques alvéoles dilatés d'aspect emphysémateux. Chien n° 2.

examiné les poumons par thoracotomie alors que les animaux endormis respiraient encore.

Aussi bien les chiens témoins sacrifiés de cette façon ne présentent-ils pas de lésions pulmonaires macroscopiques ou microscopiques.

Parmi nos expériences, nous envisagerons d'abord celles qui ont été effectuées sur des chiens préparés ; une injection sous-cutanée de 0 gr. 10 de polypeptides par kilogramme d'animal a été effectuée trois semaines

auparavant, puis sur l'animal anesthésié (chloralose), une injection intraveineuse de la même dose de polypeptides est poussée très rapidement dans la saphène. Nous retiendrons surtout parmi ces essais deux animaux qui n'ont présenté aucune perturbation circulatoire sous l'influence de l'injection déclanchante.

Saignés quinze minutes après et examinés pendant cette saignée même,

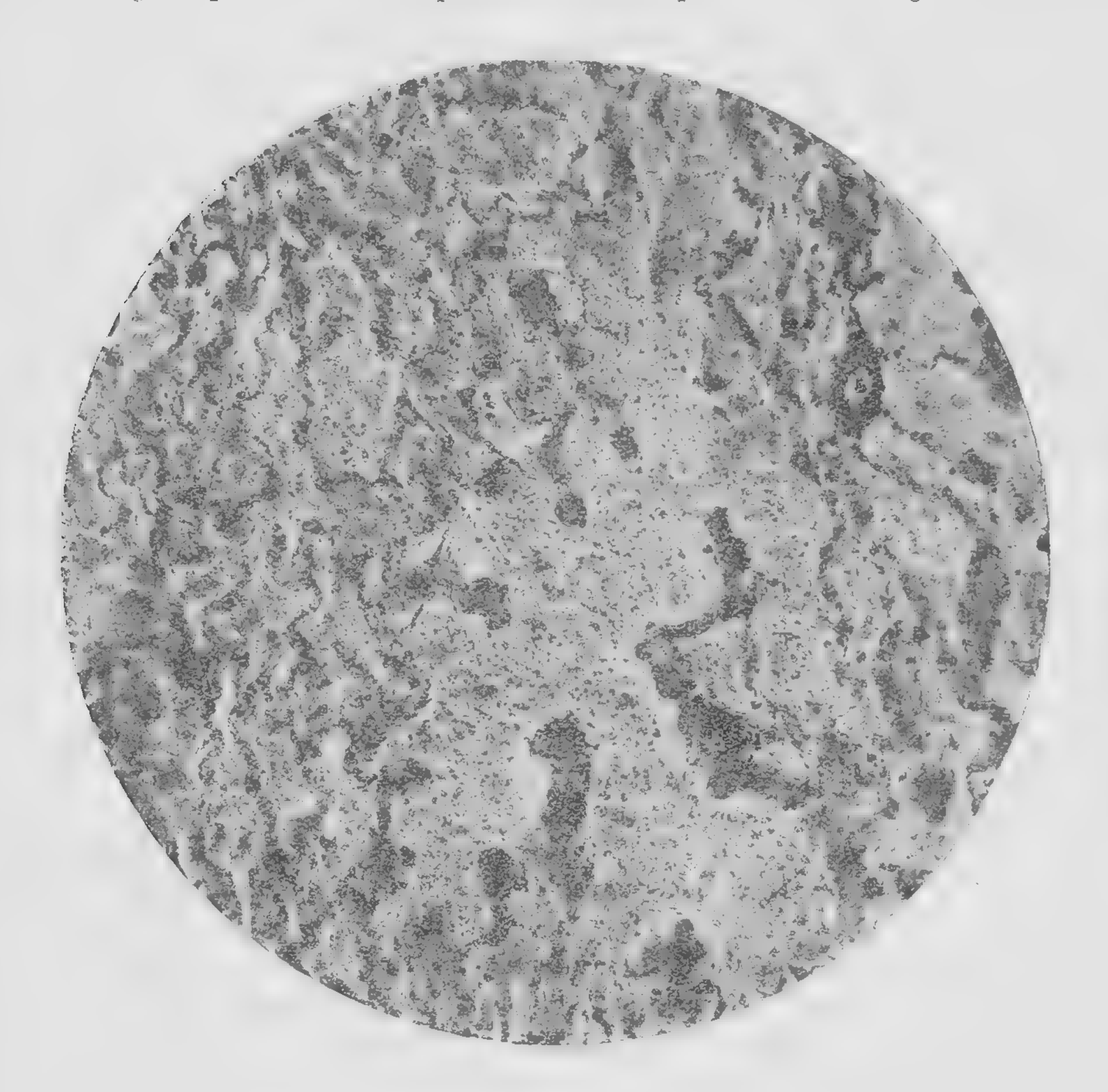


Fig. 4. — Inondation sanguine des cavités alvéolaires distendues par les hématies, les travées alvolaires sont normales. Chien n° 3.

ils présentent des lésions pulmonaires évidentes : lésions segmentaires, rougeur foncée de certaines zones pulmonaires contrastant avec des zones normales, lésions dont l'examen histologique ci-dessous décrit révèle la qualité et l'importance[1].

Nous soulignons que le sang de ces animaux a gardé sa coagulabilité normale; en somme, ces animaux ont présenté des lésions pulmonaires

1. Tous les chiens ne présentaient aucune autre lésion viscérale.

en l'absence de toute manifestation de choc, mécanique ou humorale.

Dans cette série nous devons signaler qu'un chien qui se présentait dans des conditions de résistance nettement amoindrie, a présenté, sous l'influence de l'injection déchaînante, une hypotension accentuée suivie de mort au bout de dix minutes. L'examen des poumons a été fait au moment même de la mort et a décelé de grosses lésions pulmonaires (histologie, chien n° 3).

La seconde partie d'expériences a porté sur des chiens normaux, non préparés; l'injection de polypeptides n'a pas provoqué de lésions pulmonaires, soit que l'exploration ait été faite sur le poumon isolé, et perfusé, soit qu'elle eût lieu sur l'animal entier. Toutefois, un animal non préparé a réagi intensément et l'injection de polypeptides faite dans les conditions habituelles a été suivie d'une hypotension artérielle accentuée et durable et d'une incoagulabilité sanguine; l'examen des poumons a décelé des lésions pulmonaires discrètes d'atélectasie très limitées, sans aucun phénomène congestif.

L'examen histologique des lésions pulmonaires, fait par notre collègue Verne, a donné les résultats suivants :

I. Les images observées sont celles de l'atélectasie du tissu pulmonaire. Les vaisseaux sont dilatés et gorgés de sang, mais cette congestion s'étend au réseau capillaire. Il n'y a pas d'inondation sanguine des alvéoles; les travées alvéolaires injectées de sang et épaissies sont tassées les unes contre les autres rendant virtuelle la cavité alvéolaire; les cellules du revêtement alvéolaire sont gonflées; cet état combiné avec le collapsus des alvéoles, et la réplétion des capillaires contribue à donner à la région examinée un aspect compact. De place en place seulement, persistent quelques alvéoles dilatés, d'aspect emphysémateux, ayant emprisonné de l'air; les bronchioles sont aplaties (fig. 2 et 3).

II. Les lésions pulmonaires sont différentes. A un faible grossissement, on constate un envahissement sanguin des alvéoles; la réplétion est complète dans les régions centrales du foyer; les cavités alvéolaires sont dilatées, bourrées qu'elles sont d'hématies que l'on retrouve dans la lumière des petites bronches; vers la périphérie de la zone hémorragique, l'envahissement sanguin des alvéoles diminue progressivement. Les vaisseaux artériels et veineux sont congestionnés et dilatés; ils ne présentent aucune lésion, il n'existe pas de caillot sanguin dans leur lumière (fig. 4 et 5).

A un plus fort grossissement, on se rend compte que les parois alvéolaires sont normales; elles ne sont pas épaissies, et, sauf en quelques rares points, le réseau des capillaires de l'hématose est à peu près vide de sang. L'aspect général se rapproche de celui de l'infarctus rouge du poumon.

Le résumé de ces constatations histologiques est donc que les lésions pulmonaires sont de deux ordres :

a) Apoplexie pulmonaire, infarctus sans oblitération vasculaire.

b) Atélectasie pulmonaire typique, collapsus du poumon.

Il convient de rappeler que ce sont là les lésions même qu'Auguste Lumière a constatées dans les chocs anaphylactiques mortels en dix et vingt

heures chez les cobayes. Mais nous devons faire remarquer que dans nos expériences nous avons produit ces lésions sans aucun choc, sans aucune hypotension artérielle et sans incoagulabilité du sang; le fait est capital, car les lésions pulmonaires se produisent chez des opérés en dehors de tout choc clinique. Le choc, grave, mortel en moins d'un jour, n'est pas nécessaire pour la production des lésions pulmonaires, et cette donnée fondamentale

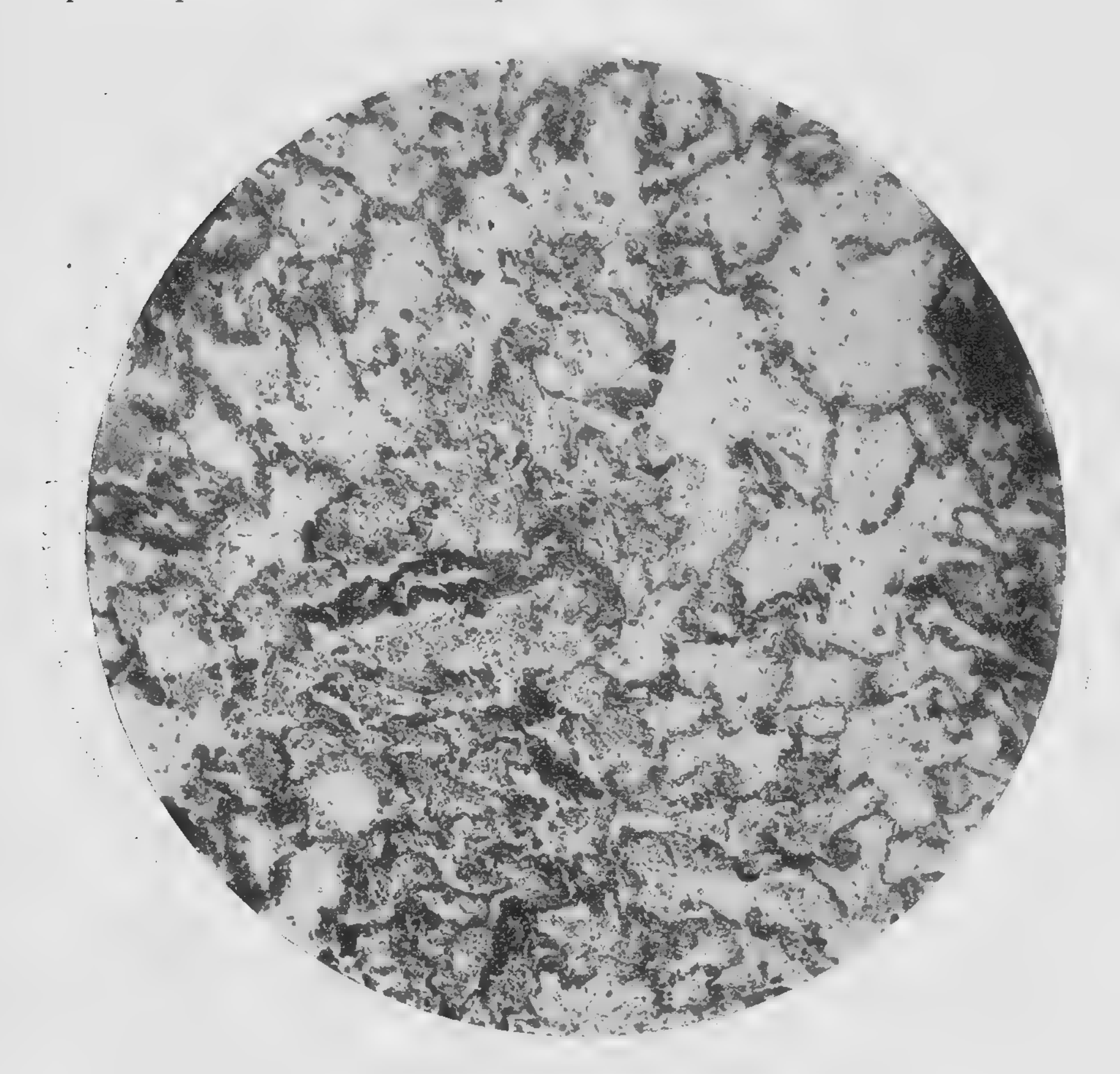


Fig. 5. — Zone périphérique d'un foyer hémorragique; chien n° 3. Diminution progressive du nombre des hématies intra-alvéolaires.

concorde avec la clinique post-opératoire. Nous devons souligner aussi que l'atélectasie pulmonaire avec œdème des cellules alvéolaires est le type de lésion observée dans le collapsus post-opératoire du poumon.

Bergamini et Shepard (1927) ont très bien décrit ces mêmes lésions dans un cas de collapsus pulmonaire bilatéral total survenu au cours même d'une intervention abdominale.

Il est plusieurs points qu'il convient d'examiner, tant dans nos expériences mêmes, que dans leur application à la pathologie humaine.

Dans nos expériences, le poumon est le seul organe frappé; cette localisation des lésions tient à ce que dans l'intoxication réalisée par l'injection veineuse faite dans la veine saphène interne, le poumon est le premier organe dont le réseau capillaire reçoive des polypeptides. De plus les expériences faites sur le poumon isolé, perfusé et ventilé, montrent que cet organe peut engendrer une dislocation des polypeptides. On perfuse pendant trois heures un poumon avec du sang enrichi de polypeptides; au bout de ce temps on note une chute nette de l'azote polypeptidique avec élévation marquée de l'azote aminé (L. Binet et Burstein). Par ailleurs le poumon est capable d'attaquer un acide aminé avec libération d'ammoniaque (L. Binet et D. Bargeton). Ne peut-on penser que le tissu pulmonaire est particulièrement sensible vis-à-vis des polypeptides qu'il a charge de transformer, et que la sensibilisation générale aux polypeptides lui fait perdre ou diminuer sa puissance de défense?

Peut-être faut-il encore incriminer en dehors de la sensibilisation une diminution particulière de la puissance de défense du tissu pulmonaire, sous l'influence de facteurs divers, nerveux peut-être.

Encore convient-il d'expliquer la localisation des lésions à un ou plusieurs territoires pulmonaires et non à l'organe tout entier,

On est conduit à admettre un état local d'allergie; ces dispositions locales ne sont-elles pas actuellement bien connues.

Il convient maintenant d'essayer l'application des résultats que nous avons obtenus, avec la clinique des complications pulmonaires post-opératoires. On ne saurait avoir la prétention d'expliquer par eux tous les accidents pulmonaires.

Il est incontestable qu'il en est qui sont dus à l'anesthésie par inhalation, à l'embolie pulmonaire, à l'infection partie du champ opératoire... Mais il faut reconnaître qu'il est toute une série et importante, de lésions pulmonaires post-opératoires qui ne peuvent être rapportées à l'une ou l'autre de ces causes, et ce sont ces cas qui sont les plus intéressants.

Ce sont les lésions pulmonaires qui viennent compliquer une opération aseptique, faite en tissus aseptiques, avec une anesthésie sans inhalation, et en absence clinique de toute phlébite. Il en est deux types cliniques bien nets : le type infarctus, le type collapsus du poumon.

Le premier est la lésion pulmonaire qui se révèle brusquement le lendemain de l'opération par un point de côté plus ou moins violent, par un ou plusieurs crachats hémoptoïques, et sans fièvre élevée le plus souvent. L'embolie est incriminée, mais la phlébite ne peut être décelée, ni au début, ni au cours de la maladie pulmonaire. Ne faut-il pas regretter la facilité avec laquelle nous acceptons comme cause explicatrice, l'embolie dont rien ne prouve l'existence, et le terme de latente que nous appliquons à la phlébite conviendrait peut-être mieux à notre savoir qu'à la lésion veineuse qui n'existe pas [1].

1. La répétition des crachats hémoptoïques en plusieurs jours cadre avec la présence prolongée des polypeptides en excès dans le sang des opérés.

Ce sont de tels cas qui nous paraissent pouvoir être attribués à l'infarctus anaphylactique du poumon, secondairement infecté par les bronches, qui est à la source de la lésion pulmonaire fébrile, septique post-opératoire. Aussi bien, pouvons-nous, sans trop grande imagination, montrer que l'infarctus pulmonaire anaphylactique, tout aussi bien que l'atélectasie localisée, souvent unique, souvent multiple, disséminé en foyers d'importance variable, souvent répété, secondairement infecté, explique le caractère clinique particulier des lésions pulmonaires post-opératoires qui ne rentrent pas dans le cadre des affections pulmonaires classiquement décrites. Fontaine n'a-t-il pas dit avec grande raison que « plus de la moitié des complications pulmonaires ne correspond pas aux affections pulmonaires habituelles », « ce sont, dit-il encore, ces cas mal définissables qui seraient classés en partie dans le groupe des pneumonies, en partie dans le groupe des broncho-pneumonies, alors qu'une autre partie, peut-être, se serait faufilée parmi les embolies ».

L'infarctus pulmonaire, sans oblitération vasculaire, l'atélectasie pulmonaire localisée, et secondairement infectés, ne sont-ils pas à la base de toutes ces maladies pulmonaires atypiques?

Quant à cette curieuse complication pulmonaire post-opératoire que depuis le premier cas observé par sir James Barr en 1907 on désigne sous le nom de collapsus du poumon, c'est purement, étendue à un poumon entier, l'atélectasie pulmonaire avec œdème des cellules alvéolaires que nos expériences ont produite sous forme de lésions localisées. Et nos expériences n'expliquent-elles pas mieux que toutes les théories émises cette singulière lésion qui se révèle par un syndrome clinique et radiologique si typique. On a invoqué la paralysie du diaphragme, l'obstruction des bronches, la diminution de la force respiratoire, la posture, le spasme bronchique et enfin la théorie angio-neurotique. Celle-ci semble actuellement rallier les suffrages. Accepter cette théorie n'est-ce pas envisager seulement les agents de transmission d'une excitation, et oublier la cause première de celle-ci?

La pathogénie du collapsus pulmonaire post-opératoire qui repose sur nos expériences ne trouve-t-elle pas une preuve clinique dans ce fait que Rose Bradford en a signalé un grand nombre de cas consécutifs aux plaies de guerre chez des blessés, opérés ou non, qui étaient au premier chef des intoxiqués par leurs lésions tissulaires traumatiques mêmes.

Peut-on essayer de comprendre pourquoi la lésion pulmonaire frappe certains sujets seulement, et cela sans aucun rapport avec les particularités mêmes de l'opération?

N'est-ce pas souvent l'intervention la plus simple, la plus correcte, qui se complique de lésions pulmonaires, alors qu'à la suite d'une opération difficile, irrégulière, faite en terrain microbien, le poumon reste souvent indemne?

Une remarque intéressante a été faite par Wilmer Cole et Lee; ils ont montré que 10 opérés ayant présenté des lésions pulmonaires post-opératoires, du type collapsus, étaient tous les 10 en état allergique. N'est-ce

pas là une véritable prédisposition et peut-être nécessaire pour nos opérés qui font des complications pulmonaires?

Nous résistons à nous engager dans de trop lointaines et hypothétiques généralisations des résultats de nos expériences, tant sur la pathologie pulmonaire que sur la pathogénie des hémorragies viscérales post-opératoires, si peu connues dans leurs causes. Ne devrait-on pas, en pathologie générale, envisager l'état d'équilibre entre l'intoxication autogène permanente et l'auto-défense de l'organisme, équilibre dont la rupture spontanée ou provoquée est peut-être à la base de bien des affections? Et pourtant cette généralisation est bien tentante!

De nos expériences nous croyons pouvoir simplement conclure que l'intoxication par les polypeptides autogènes, qui est le fait, entre autres causes, de toute opération, peut provoquer certaines lésions pulmonaires post-opératoires, du type infarctus sans oblitération vasculaire et du type collapsus.

Aussi bien, pour les lésions pulmonaires post-opératoires, l'idée, sinon la preuve expérimentale, n'est-elle pas nouvelle? Fenton Turk a fait, le 7 juillet 1921, une bien curieuse conférence à la session générale de l'Association médicale canadienne, elle a pour titre : « Shok et fatigue avec altérations pulmonaires ». Il parle de « polypeptides » et écrit : « Tandis que la forme la plus aiguë de la réaction est le shok, un processus analogue, encore que plus graduel, est trouvé dans la pneumonie. »

Cette pure vue de l'esprit prend corps, et nous croyons avoir apporté la preuve expérimentale que la pénétration de polypeptides autogènes dans la circulation veineuse peut causer, en dehors du shok, des altérations pulmonaires du type infarctus sans oblitération vasculaire, et du type collapsus. Ainsi seraient expliquées certaines complications pulmonaires post-opératoires.

Et, en terminant, nous croyons pouvoir faire remarquer que nos expériences sont différentes des chocs, mortels ou non, causés par l'introduction dans l'organisme d'albumines hétérogènes.

Ces chocs hétérogènes produisent des lésions viscérales connues depuis longtemps, puisque Ch. Richet et bien d'autres après lui les ont constatées.

Dans nos expériences, nous avons, sans choc aucun, produit des lésions pulmonaires avec des produits toxiques autogènes, qui existent normalement dans le sang de l'homme vivant, par la mort des cellules qui constituent ses tissus.

Et c'est là, peut-être, leur caractère particulier.

M. **Raymond Grégoire** : La communication de M. Pierre Duval est du plus haut intérêt. Je n'en voudrais pour preuve que le silence dans lequel vous l'avez écoutée.

Que les polypeptides puissent être la cause de complications pulmonaires chez un individu en moindre résistance à la suite d'une opération, les expériences de MM. Duval et Binet le prouvent suffisamment. Il est très

possible aussi que ce que nous appelons broncho-pneumonie post-opératoire ne soit autre chose qu'un infarctus du poumon provoqué par la migration de polypeptides. En cela, les conclusions de P. Duval s'approchent de bien près des résultats que j'ai obtenus au moyen d'albumines hétérogènes, toxiques elles aussi pour les tissus d'un animal différent.

Mais P. Duval a raison de dire que notre circulation ne charrie pas normalement de sérum de cheval et que l'intoxication provoquée par les déchets du traumatisme tissulaire est une interprétation plus aisée.

Je me suis fait la même réflexion et depuis quelque temps, je m'efforce de reproduire des infarctus en employant des toxines extraites de cultures de *coli* ou de *perfringens*, hôtes habituels de notre tube digestif. Ces filtrats m'ont été préparés par le professeur Weinberg, de l'Institut Pasteur.

Après de nombreux essais infructueux, j'ai obtenu tout récemment sur un lapin préparé pour un infarctus de l'intestin, un infarctus de la base du poumon. Le hasard a fait que la toxine de *perfringens* a produit un résultat semblable à ce qu'on peut obtenir avec des polypeptides.

Du reste, il est bien établi que non seulement le sérum hétérogène, les polypeptides, les toxines microbiennes peuvent produire ces résultats, mais bien d'autres substances encore. Reilly et ses collaborateurs l'ont obtenu avec de la toxine paratyphique. Laporte et Pham se sont servi de tricophytine et même de substances minérales comme le sulfate de nickel ou le nitrate de cobalt. Les substances toxiques les plus diverses sont donc susceptibles de produire des manifestations identiques quand elles troublent le système neuro-végétatif.

L'étude des infarctus viscéraux soulève des questions d'une portée très générale dont nous commençons à peine à entrevoir la complexité. Il ne semble pas que telle ou telle substance puisse spécialement les produire. Tout ce qui est susceptible de troubler le fonctionnement du système neuro-végétatif peut entraîner, comme dit Laubry, cette asystolie temporaire ou définitive des capillaires de l'organe en cause. La distension et la rupture de ces petits vaisseaux donnera en dernier terme l'apoplexie ou infarctus avec toutes ses conséquences.

M. **Louis Bazy** : Mon ami Métivet demande s'il existe un « test » permettant de prévoir l'état d'allergie, ce mot étant entendu dans le sens très général que lui a donné von Pirket dont on a trop souvent dénaturé la pensée et qui veut dire que l'organisme peut, dans certaines circonstances, présenter des RÉACTIONS AUTRES que celles d'un organisme normal. Puisque mon maître Grégoire vient de faire allusion à l'influence des états infectieux, je puis répondre à Métivet qu'il y a bien longtemps que j'ai montré que l'on pouvait déceler l'état d'hypersensibilité dans lequel se trouvent certains sujets atteints d'affections inflammatoires par l'INTRADERMO-RÉACTION pratiquée au moyen d'émulsions microbiennes appropriées. Si on pratique systématiquement ces intradermo-réactions, on peut constater que certains organismes regardent les corps microbiens injectés comme de

véritables toxines. Non seulement, on constate des plaques rouges au point d'injection, mais parfois même des lymphangites et des adénites à distance. J'ai d'ailleurs signalé que cet état d'allergie pouvait peut-être expliquer certaines complications pulmonaires post-opératoires (*Gazette médicale de France*, 1er octobre 1934).

Quelques tracés oscillométriques.

par M. A. Bréchot.

Voici des tracés pris dans un cas d'anévrysme poplité gauche.

Cliniquement, il s'agissait d'un homme jeune ayant un anévrysme volumineux occupant le creux poplité et semblant se continuer par une masse résistante jusqu'au tendon d'Achille. En réalité cette masse simplement juxtaposée était formée par une myosite scléreuse.

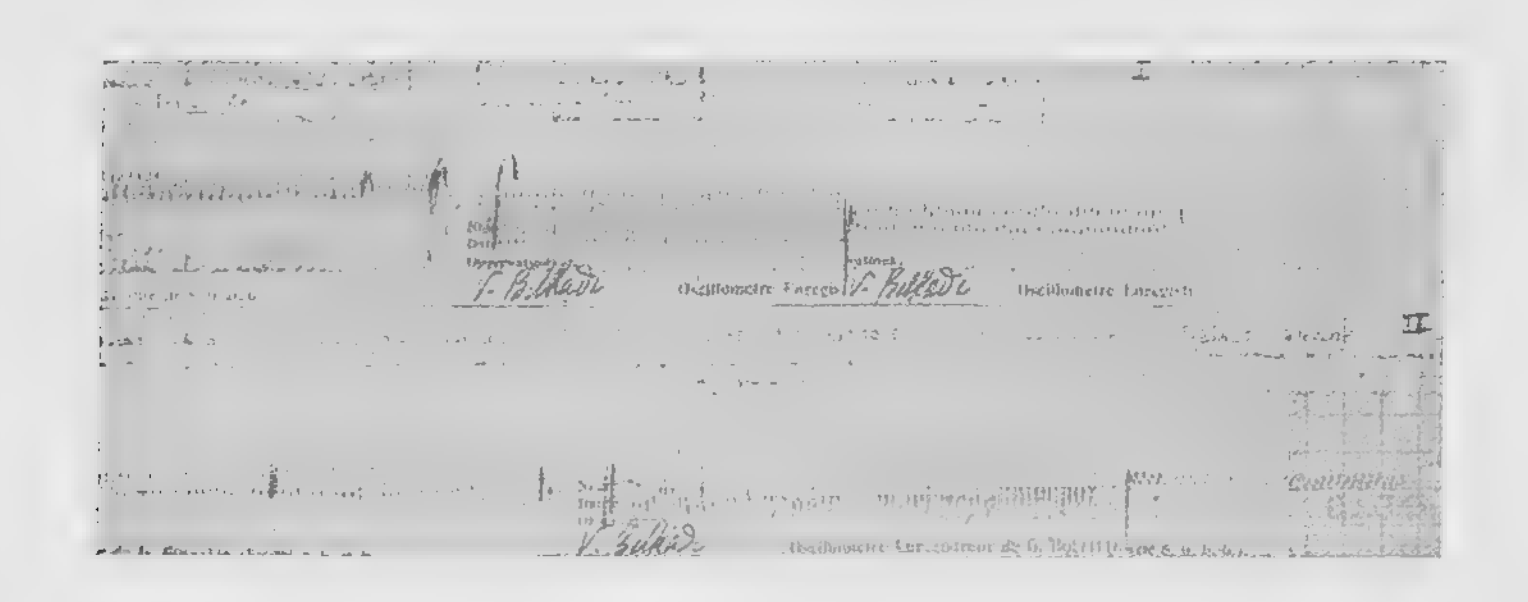
Le tracé I enregistre les pulsations des membres droits, côté sain.

Il n'a pas le type normal, les lignes de descente sont presque verticales.

Le tracé II montre les pulsations du bras gauche, de la cuisse gauche, de la poche anévrysmale et de la jambe gauche.

Ces tracés au niveau du bras, de la cuisse, de la poche anévrysmale ont les mêmes caractères que ceux du côté droit.

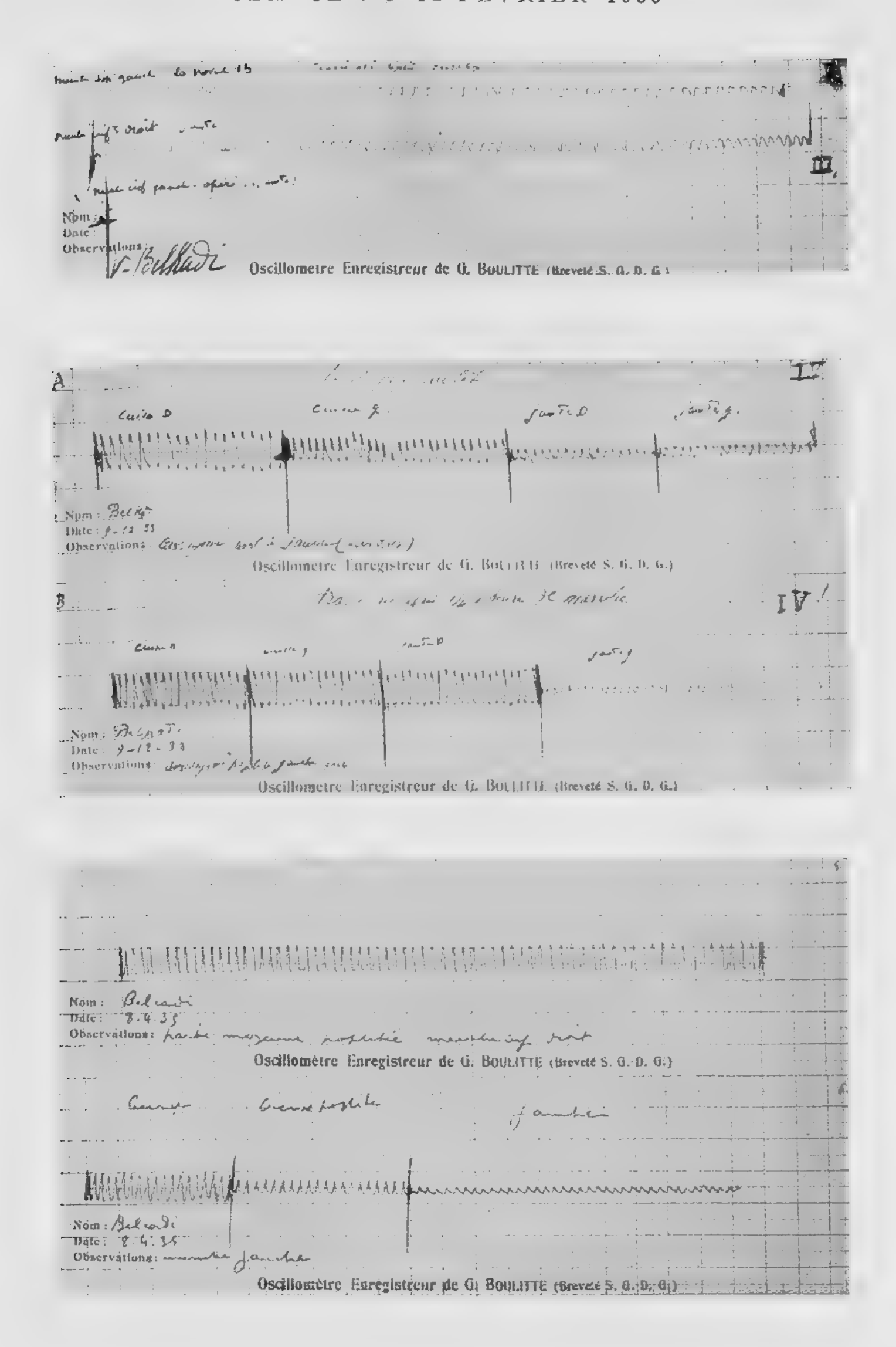
Par contre, le tracé de la jambe au-dessous de l'anévrysme garde un aspect normal, la ligne de descente a son obliquité.



Ces tracés montrent l'influence sur toutes les artères d'un obstacle, en un point même éloigné de l'arbre artériel. Les tracés, par suite de modifications apportées dans la valeur élastique des artères se rapprochent du tracé ventriculaire. Par contre, dans le segment sous-jacent à l'anévrysme, le tracé se rapproche de la normale, l'élasticité et la contractilité artérielles n'ayant pas été forcées.

J'ai pratiqué une résection partielle du sac et une anévrysmorraphie oblitérante.

Voici les tracés post-opératoires :



Dans ces tracés III, IV, IV′, nous voyons successivement les pulsations reprendre leur type normal, sauf bien entendu au début dans la jambe gauche où les premiers jours les oscillations sont imperceptibles.

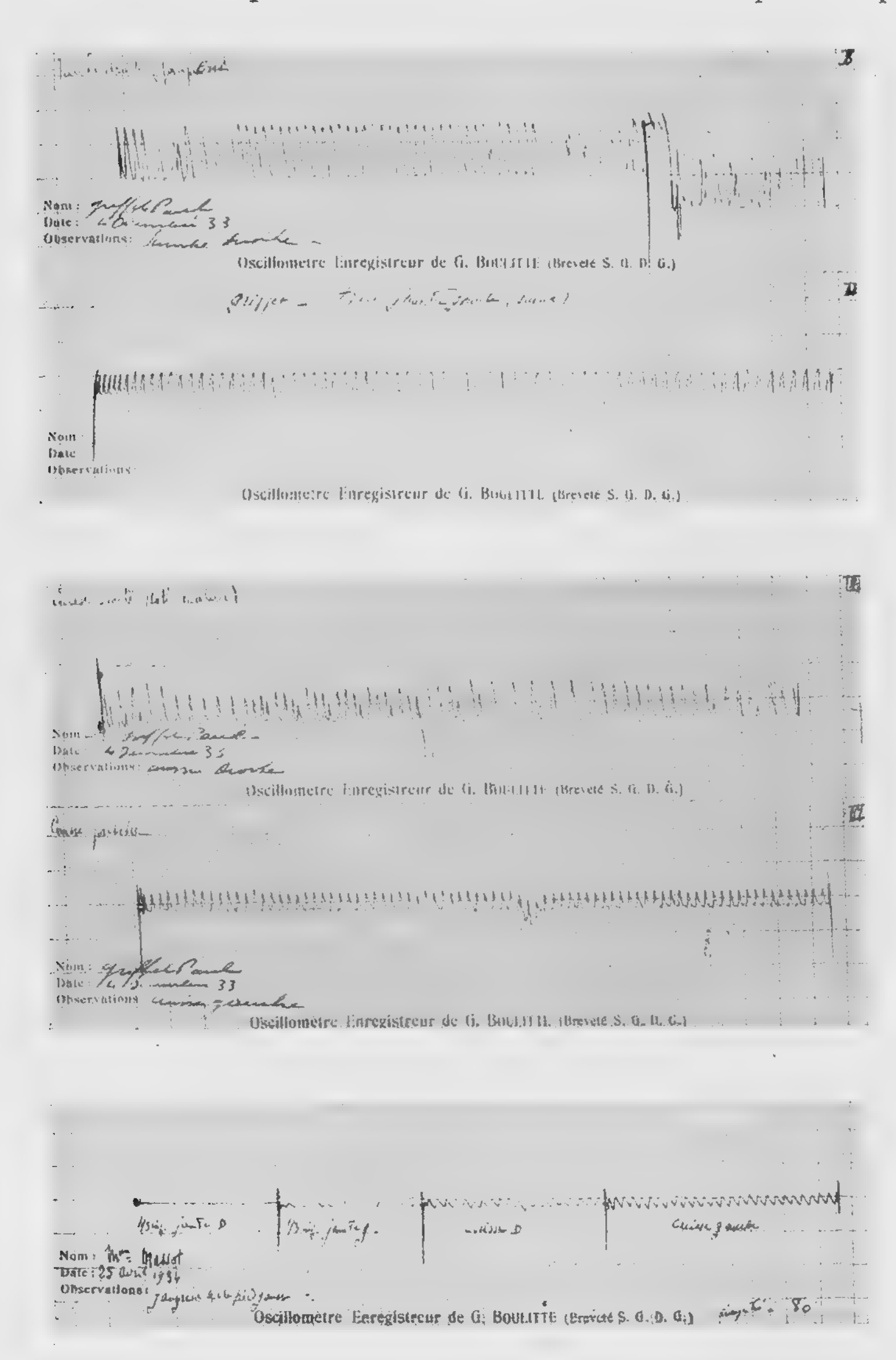
Voici maintenant quelques tracés pris dans des gangrènes sèches :

M. G..., gangrène sèche de deux orteils droits. Les oscillations sont plus fortes dans le membre malade que dans le membre opposé.

M. M... L'on constate comme précédemment que les oscillations sont plus hautes du côté gangréné.

Si la constatation de ces faits est évidente, leur interprétation est plus complexe.

La présence des tissus gangrénés agit-elle mécaniquement sur les nerfs sensitifs et vasomoteurs pour déterminer dans un segment plus ou moins étendu du membre des phénomènes vasodilatateurs? Nous pensons plutôt



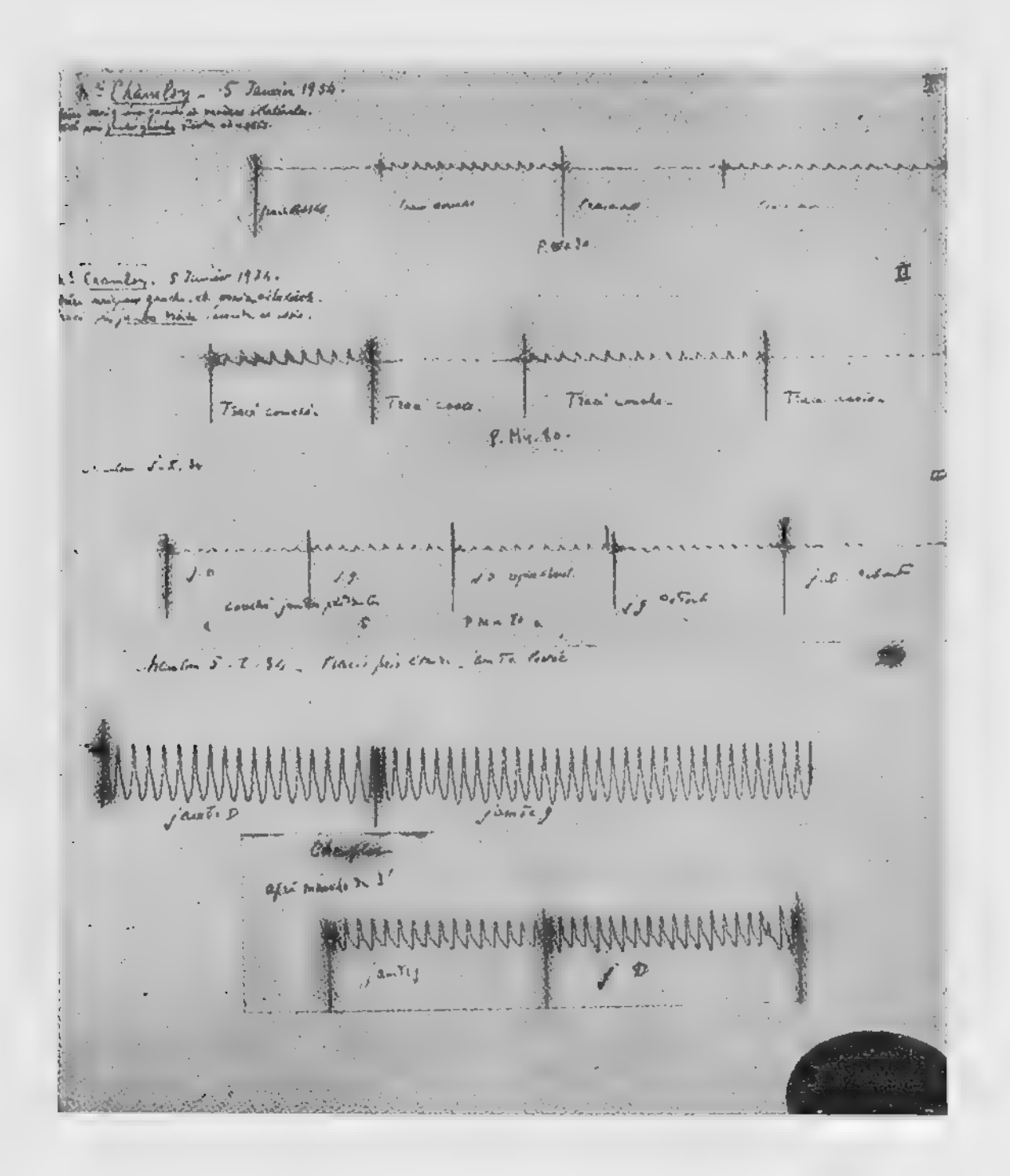
que ces phénomènes sont surtout dus à la résorption de ptorovaïnes des tissus gangrénés.

Nous avons prélevé dans les veines efférentes du pied malade un peu de sang, et l'avons injecté dans l'oreille d'un lapin tandis qne, dans l'autre oreille, nous injections une quantité équivalente (1 cent. cube) de sang provenant du membre sans lésions de gangrène. Il y eut dans l'oreille injectée avec le sang du pied malade une légère vasodilatation.

Ces phénomènes vasodilatateurs traduisent la lutte des tissus pour la limitation des lésions.

Il faut faire remarquer que dans tous les cas que nous avons examinés, les lésions trophiques du côté opposé dit sain étaient très marquées et qu'il s'agissait de vieillards athéromateux.

Dans les cas de gangrène plus étendue avec oblitération artérielle haute



et lésions plus massives, l'on observe une abolition presque totale ou totale des oscillations.

Je termine en vous demandant de regarder ces tracés pris dans des varices avec insuffisance valvulaire.

Les tracés I et II sont pris le malade couché, puis assis. Vous constaterez que cette dernière position interrompt la courbe oscillatoire. Les oscillations sont encore conservées le malade couché jambes pendantes. Elles sont conservées dans la position debout.

Le graphique IV montre l'élévation des oscillations dans la position couchée, pied surélevé.

Le graphique V montre l'état circulatoire après une marche de trois minutes.

Les déductions thérapeutiques sont faciles à déduire de ces tracés.

PRÉSENTATION DE RADIOGRAPHIE

Fistule purulente de la fesse. Guérison par l'emploi de chlorhydrate de sulfamido-chrysoïdine,

par M. **Le Jemtel** (de Versailles), associé national.

J'ai l'honneur de présenter à l'Académie de Chirurgie la radiographie d'une fistule purulente de la fesse, avec un long trajet dont on peut apprécier la forme et les dimensions grâce à une injection de lipiodol. La suppu-



ration de cette fistule était exceptionnellement abondante, et la malade présentait un état de déficience organique grave, avec température élevée, œdèmes de la face et des membres inférieurs. Le laboratoire ayant révélé qu'il s'agissait d'une suppuration à streptocoques, je pratiquai pendant quatre jours des injections intraveineuses de chlorhydrate de sulfamido-chrysoïdine (rubiazol), avec ingestion journalière de 8 comprimés du même produit pendant dix jours. Au bout de ce temps, la fistule était non seulement tarie et cicatrisée, mais l'état du malade était complètement transformé et il quittait l'hôpital complètement guéri.

Les travaux de Levaditi et Vaismon ont montré récemment l'action de ce colorant azoïque qui n'agit pas en tant que bactéricide direct puisque inactif *in vitro*, mais en mettant le coccus hors d'état d'attaquer les éléments figurés par ses toxines ou de se défendre contre les phagocytes au moyen d'une capsule : cette action m'a paru particulièrement probante dans le cas exposé par cette radiographie.

Le Secrétaire annuel : M. André Martin.

Paris. — A. Maretheux et L. Pactat, imp., 1, rue Cassette.

MÉMOIRES

DE

L'ACADÉMIE DE CHIRURGIE

Séance du 19 Février 1936.

Présidence de M. Henri ROUVILLOIS, *président.*

PROCÈS-VERBAL

La rédaction du procès-verbal de la précédente séance est mise aux voix et adoptée.

CORRESPONDANCE

La correspondance comprend :

1° Les journaux et publications périodiques de la semaine.

2° Des lettres de MM. D'ALLAINES, DESPLAS, LARDENNOIS, LEVEUF, Robert MONOD, OBERLIN, Jean QUÉNU, SÉNÈQUE s'excusant de ne pouvoir assister à la séance.

3° Une lettre de M. WEITZEL (Lille) remerciant l'Académie de lui avoir décerné le prix LABORIE.

4° Une lettre de M. Jacques MIALARET (Paris) remerciant l'Académie de lui avoir décerné le prix LE DENTU.

5° Une lettre de M. X.-J. CONTIADÈS remerciant l'Académie de lui avoir décerné le prix Aimé GUINARD.

6° Un travail de M. G. JEANNENEY (Bordeaux), associé national, intitulé : *Syndrome pagétoïde localisé d'origine traumatique.*

7° Présentation d'ouvrages :

M. DOMINGO PRAT (de Montevideo), associé étranger, fait hommage à l'Académie des tomes I et II de son ouvrage intitulé : *Iléo.*

MM. Léon BÉRARD et R. PEYCELON (de Lyon), font hommage à l'Académie de leur ouvrage intitulé : *Traitement chirurgical de la maladie de Basedow et des goitres toxiques.*

De vifs remerciements sont adressés aux auteurs.

NÉCROLOGIE

Décès de M. Mignon.
Allocution du Président.

Mes chers Collègues,

J'ai le regret de vous annoncer la mort du médecin général inspecteur Mignon, qui avait été nommé membre correspondant de notre Société en 1896 et membre honoraire en 1910.

Assidu à nos séances pendant de longues années, son grand âge et son installation en Touraine l'avaient éloigné de nous depuis plusieurs années.

Successivement Répétiteur à l'École du Service de Santé militaire de Lyon, Agrégé et Professeur de médecine opératoire à l'École d'application du Val-de-Grâce, il a laissé à ses élèves le souvenir d'un maître à la parole élégante et claire. Il a d'ailleurs condensé son enseignement dans trois ouvrages principaux qui lui ont valu le titre de lauréat de l'Académie de Médecine. Le premier a pour sujet : « Les principales complications septiques des otites moyennes suppurées et leur traitement »; le second est l'exposé « des procédés de choix des amputations des membres dans la continuité et la contiguïté »; le troisième traite « des principales affections chirurgicales dans l'armée ».

Directeur de l'École du Val-de-Grâce au moment de la déclaration de la guerre, il prit la direction du Service de Santé de la 3e armée qu'il ne devait quitter qu'après la libération de Verdun. Chef particulièrement bienveillant et attentif, il notait chaque jour les événements dont il était le témoin ou venus à sa connaissance. Il a consacré les dix premières années de sa retraite à dépouiller les archives de la guerre et à rédiger sur le fonctionnement du Service de Santé pendant la guerre 1914-1918, quatre gros volumes édités chez Masson, auxquels devront se reporter tous ceux qui voudront à l'avenir se rendre compte des difficultés que le Corps de Santé a eu à surmonter pendant cette période.

Esprit curieux, il ne s'est pas cantonné dans les choses de la médecine, puisqu'on lui doit un intéressant récit de son voyage aux Indes et une importante étude critique de la théorie de Darwin, intitulée : « pour et contre le transformisme » qu'il a rédigée dans les dernières années de sa vie.

Ceux qui ont servi à la 3e armée lui restent attachés par le souvenir et je suis certain d'être votre interprète en adressant aux amis et aux anciens élèves du médecin général inspecteur Mignon nos sincères condoléances.

A PROPOS DU PROCÈS-VERBAL

A propos d'un cas d'ostéolyse,

par M. **Chevrier.**

J'ai retrouvé les épreuves radiographiques de la malade de soixante et onze ans dont j'ai parlé l'autre jour.

Voici le détail de ce qu'on voit. *Main droite.* Le pouce ne possède que la phalange unguéale, le métacarpien semble complètement disparu, peut-être cependant une petite partie de la base se projette-t-elle sur le carpe ! L'index présente une phalange unguéale déformée à sa base et un fragment de phalange qui doit répondre à la 1re, car il est séparé de la phalange unguéale par un espace clair étendu.

Le 2e métacarpien existe sur les deux tiers de sa longueur mais sa tête a totalement disparu.

Le médius présente sa phalange unguéale et sa 2e phalange, peut-être un petit fragment de la 1re phalange, se projetant sur le 3e métacarpien amputé de sa tête.

L'annulaire possède sa phalange unguéale et un peu de la 2e phalange. 1re phalange entièrement détruite. Métacarpien détruit dans sa moitié antérieure ou notable retrait sur le 3e métacarpien.

L'auriculaire présente sa phalange onguéale et sa 2e phalange à peu près complète ; pas de 1re phalange, et métacarpien amputé de moitié.

Les os du carpe semblent confondus en un bloc unique, seul le pisiforme est net et isolé. Le bloc carpien semble fusionné avec le radius dans sa zone lunaire ; la zone scaphoïdienne paraît déshabitée.

Le radius, un peu atrophié au niveau de son épiphyse, semble creusé d'une excavation au niveau de l'articulation radiocubitale. Le cubitus est atrophié en pointe légèrement renflée à l'extrémité, qui répond à la hauteur de l'articulation radiocubitale inférieure. *Main gauche.* Lésions un peu analogue, mais ostéolyse poussée un peu moins loin.

Le pouce présente seulement sa phalange onguéale modifiée à sa base. Métacarpien existant en grande partie, mais sans sa tête.

L'index possède sa phalange unguéale la plus grande partie de sa 2e phalange.

Le métacarpien n'est pas amputé de la totalité de sa tête.

Le médius offre des lésions analogues.

L'annulaire a sa phalange unguéale et à une certaine distance un fragment phalangien (de 2 ou de 1). Métacarpien sans tête.

L'auriculaire possède une phalange unguéale et un fragment phalangien taillé en biseau et qui répond à l'extrémité du 5e métacarpien effilé.

Carpe, fusionné en un bloc et soudé au radius sur ses deux surfaces scaphoïde et lunaire.

On ne reconnaît qu'un trapèze aminci et distinct de la base du 1er métacarpien.

Le pisiforme, moins net qu'à droite, mais distinct, se présente en face de l'extrémité pointue du radius, effilée comme un sucre d'orge.

Donc, ostéolyse portant d'une façon générale sur les 1res phalanges et les têtes métacarpiennes, respectant les bases et la plus grande partie du corps métacarpien et la phalange unguéale.

Fusion des os du carpe entre eux et avec le radius avec intégrité relative du pisiforme.

Atrophie en forme de pointe du cubitus.

Lésions à peu près symétriques, un peu moins avancées cependant à gauche.

Cette malade, âgée de soixante et onze ans, était depuis longtemps soignée pour des douleurs dites rhumatismales.

La pathogénie de cette ostéolyse diathésique de vieillesse — sans traumatisme basal — est préalablement fort différente de celle des 2 cas rapportés par Mouchet, mais la rareté de l'ostéolyse justifie la publication du cas à la suite de ses deux faits d'ostéolyse chez des adolescents.

RAPPORTS

Ostéosynthèse temporaire au moyen de la broche de Kirschner,

par M. **Henri Godard**.

Rapport de M. Jacques Leveuf.

Dans la séance du 22 janvier 1936, mon assistant Henri Godard vous a présenté deux fractures de cuisse traitées par ce procédé.

Dans le premier cas (octobre 1935), il s'agit d'une fracture de cuisse qui fut réduite d'une manière parfaite sur la table orthopédique. Pour éviter tout déplacement ultérieur des fragments dans le plâtre, Godard, sous le contrôle de la radioscopie, passa à travers la cuisse, en évitant, bien entendu, les gros troncs vasculo-nerveux, une broche de Kirschner, qui traversait les deux fragments de la fracture : puis la broche fut tendue avec l'étrier habituel. Il termina en appliquant un grand plâtre pelvi-crural qui faisait corps avec la broche. La consolidation une fois obtenue, la broche fut retirée avec la plus grande simplicité.

Dans le deuxième cas un peu plus récent (décembre 1935), Godard n'avait pas pu réduire la fracture d'une manière satisfaisante. Il fit une réduction sanglante : l'opération fut complétée, comme dans l'observation précédente, par un embrochement des fragments. Là aussi, le résultat fut excellent.

Ce nouveau mode d'ostéosynthèse mérite d'être retenu. Vous savez



Fig. 1. — Fracture de cuisse.
Résultat de l'extension continue dans l'attelle de Thomas. Réduction insuffisante.



Fig. 2. — La même fracture réduite sur la table orthopédique.
Les fragments sont fixés par une broche de Kirschner prise dans l'appareil plâtré.

que, depuis longtemps déjà, j'ai abandonné l'usage des prothèses métalliques perdues, chez l'enfant en particulier. Dans les cas exceptionnels où l'on est conduit à faire une réduction sanglante, je préconise, pour les fractures obliques, la ligature amovible avec des câbles métalliques : je vous ai présenté l'an dernier un petit appareil qui nous a rendu de grands services (*Bull. et Mém. de la Soc. nat. de Chir.*, n° 22, juin 1934, p. 920).

L'emploi des broches de Kirschner se prête à des combinaisons variées. Dans les cas où la méthode orthopédique ne procure pas une réduction satisfaisante de la fracture (certaines fractures de jambe par exemple), il est indiqué d'exercer une traction directe sur l'os au moyen de broches placées à distance du foyer. Après quoi, les broches sont incluses dans l'appareil plâtré et s'opposent ainsi au chevauchement ultérieur des fragments.

C'est un artifice analogue que j'emploie pour éviter le raccourcissement du membre dans le plâtre après résection d'une diaphyse dans l'ostéomyélite.

Godard, après avoir réduit la fracture, a eu l'idée de passer à travers les fragments une broche dont les extrémités sont prises dans le plâtre. Le procédé est d'une simplicité remarquable. Comme tous les chirurgiens possèdent à l'heure actuelle un appareil pour placer les broches de Kirschner, il m'a semblé utile de leur faire connaître l'application nouvelle de cette méthode.

Je viens de lire un article paru récemment (*Revue d'Orthopédie*, n° 1, janvier 1936, p. 61), dans lequel Pouyanne (de Bordeaux), chef de clinique du professeur Rocher, est arrivé en même temps que Godard à une conception identique de l'ostéosynthèse temporaire avec la broche de Kirschner. Permettez-moi de les féliciter l'un et l'autre de leur ingéniosité.

1° *Infarctus post-abortif de l'utérus*,

par M. **Serge Huard**;

2° *Infarctus génital*,

par M. **Abel Pellé** (Rennes).

Rapport de M. Huet.

Nous avons reçu de nos collègues Serge Huard, chirurgien des hôpitaux de Paris, et Abel Pellé, de Rennes, deux observations intéressantes d'infarctus génital consécutif à des manœuvres abortives.

La première réflexion que suscite cet envoi de faits semblables de plus en plus nombreux est que la lésion devait être autrefois méconnue, parce que, observée trop tardivement, et nous devons savoir gré à mon maître Mondor et à mon ami Braine, qui, parmi les premiers en France, ont attiré notre attention sur cette grave lésion, et nous ont appris à en faire à temps le diagnostic, ou tout au moins à en soupçonner l'existence.

Observation de M. Huard. — Mme B..., vingt-deux ans, entre le 30 décembre 1934 à l'hospice des Petits-Ménages, à Issy-les-Moulineaux, pour un avortement provoqué avec état général grave.

Ayant un retard d'un mois et demi, elle s'est fait faire, la veille, une injection intra-utérine d'*eau savonneuse*.

Quelques heures après cette injection, elle a présenté des douleurs abdominales et des pertes sanglantes. Rapidement, les douleurs ont augmenté, la malade s'est agitée, a présenté du délire et, l'état général s'aggravant, elle est transportée le lendemain à l'hôpital où je la vois en fin de journée.

Son état est nettement inquiétant. Je suis tout de suite frappé par son agitation et l'anxiété de son regard. Ses lèvres sont sèches, fendillées, la langue est rôtie, les téguments uniformément teintés par un ictère jaune franc. La malade n'a pas uriné depuis plus de vingt-quatre heures et un sondage ne ramène qu'à peine 100 grammes d'urine foncée.

La température est à 38°2, le pouls a plus de 120, mal frappé.

Par la vulve s'écoule, en assez grande quantité, un liquide noirâtre, poisseux, horriblement fétide.

La palpation de l'abdomen est partout douloureuse et révèle une contracture très nette. Mais douleur et contracture sont nettement plus marquées dans la partie basse, sus-pubienne de l'abdomen.

Au toucher, le col est mou, entr'ouvert; l'utérus est gros, mollasse, en chiffon, atrocement douloureux.

Latéralement, les culs-de-sac sont trop sensibles pour qu'on y puisse chercher la moindre précision sur l'état des annexes.

En résumé, infection massive avec réaction péritonéale, ictère et anurie, consécutive à une infection intra-utérine de liquide caustique.

Manifestement, il ne s'agit pas d'une infection ovulaire avec rétention et le curettage me paraît, dans un cas aussi sérieux, à la fois dérisoire et dangereux.

Une hystérectomie peut seule sauver cette malade, s'il en est temps encore!

La laparotomie médiane sous-ombilicale est immédiatement pratiquée sous anesthésie générale à l'éther, elle montre :

1° Du liquide louche et fétide en assez grande abondance dans la cavité abdomidale ;

2° Du côté droit, des annexes énormes, triplées de volume, couleur aubergine, semées de plaques verdâtres. Elles forment une sorte d'énorme boudin qui se prolonge sur le ligament lombo-ovarien jusqu'à la moitié de la fosse iliaque ;

3° A gauche, il y a également infarctus tubo-ovarien, mais on reconnaît mieux trompe et ovaire dont le volume est moins considérable ;

4° L'utérus est gros, mou. Son fond est criblé de zones blanc grisâtre d'aspect sphacélique.

Au niveau de l'attache du ligament rond, du côté droit, un petit pertuis laisse sourdre du pus.

Hystérectomie totale après ligature des pédicules lombo-ovariens au-dessus de la zone infarcie.

Double drainage par un gros drain vaginal et un Mikulicz abdominal contenant huit mèches.

Examen de la pièce. — La coupe des annexes les montre uniformément gorgées de sang et de caillots noirâtres. Certaines zones sont ramollies, sanieuses.

L'*utérus* ouvert est d'odeur putride. On ne reconnaît plus aucun des tissus qui le composent. Plus trace de muqueuse, plus de muscle utérin, mais un énorme paquet de filasse occupant le centre d'une cavité dont la paroi, extrêmement mince, est criblée de petits abcès.

Les suites opératoires furent, naturellement, assez dramatiques. Cependant, sous l'action du sérum à haute dose, et en particulier du sérum hypertonique intraveineux, la diurèse se rétablit le lendemain et permit d'espérer.

La température se maintint vingt-quatre heures à plus de 39° et, après une

chute légère, elle remonta annonçant un foyer pulmonaire massif qui dura du troisième au treizième jour.

Alors qu'on pouvait espérer une évolution rapidement favorable, une otite suppurée se déclare le vingt-sixième jour, nécessitant une paracentèse.

Le 3 février 1935, soit au trente-cinquième jour, la malade sort, enfin guérie, de l'hôpital.

Observation de M. Pellé. — A 7 heures du soir. nous sommes appelés auprès d'une malade qui inspire à son médecin traitant les plus vives inquiétudes.

Il s'agit d'une jeune femme de vingt-trois ans, mariée depuis trois mois, qui nous fournit les renseignements suivants : Enceinte de deux mois environ et décidée à interrompre sa grossesse, elle a, malgré un échec datant de huit jours, pratiqué de nouvelles manœuvres abortives. Ces manœuvres auraient permis d'introduire et de retirer de l'utérus un crochet rigide et de provoquer des hémorragies immédiates. Il n'y aurait pas eu d'injection intra-utérine savonneuse ou autre.

Les hémorragies continuent toute la nuit et le matin les douleurs apparaissent. Ce sont des douleurs banales de contraction utérine qui aboutissent à 4 heures de l'après-midi à l'expulsion complète de l'œuf.

C'est alors que des symptômes inquiétants apparaissent décidant la famille à demander l'avis du médecin. Celui-ci est frappé par l'état de schock très prononcé de la malade. Il fait le nécessaire pour la remonter et se promet de revenir dans quelques heures. A 6 heures du soir, il trouve son état tellement alarmant qu'il nous fait appeler d'urgence.

Dès l'abord, l'aspect très spécial du facies, où existe un mélange de pâleur et cyanose, attire l'attention. Il est angoissé, la respiration est superficielle, difficile, le pouls est à 110, la température est à 38°.

Les douleurs sont vives, elles sont généralisées à tout le ventre et s'accompagnent de nausées sans vomissements.

L'abdomen est légèrement ballonné, tendu, douloureux et contracturé dans son ensemble. Il s'agit d'une véritable *contracture en tonneau* particulièrement marquée dans la région sous-ombilicale. A ce niveau, existe une tumeur arrondie dont on précise les caractères par le toucher vaginal.

Quelques pertes hémorragiques s'écoulent encore. Le col est entr'ouvert et perméable. Le corps est augmenté de volume mais la contracture et la douleur empêchent de délimiter son bord supérieur. Le cul-de-sac postérieur est tendu, très douloureux.

On fait uriner la malade qui élimine avec peine 30 cent. cubes d'urine rougeâtre très foncée.

L'anamnèse, le début brutal des accidents, la contracture abdominale, nous font penser à une péritonite par perforation. L'aggravation rapide de tous les symptômes, l'allure très spéciale de la malade, ce mélange de pâleur et de cyanose du visage nous font porter un diagnostic très réservé.

Intervention : Dès l'arrivée à la maison de santé, une laparotomie médiane sous-ombilicale est pratiquée.

Sous l'aponévrose, le tissu cellulaire prépéritonéal est infiltré d'œdème gélatineux et violacé. A l'ouverture du péritoine, du liquide s'écoule, présentant l'aspect très spécial d'*eau iodée*, à tel point qu'on se demande s'il ne s'agit pas du liquide d'injection qui aurait pénétré dans le péritoine à travers un orifice de perforation utérine.

L'utérus est encore volumineux, violacé. Du côté gauche, sur cet utérus gonflé, il existe des plaques noirâtres rappelant celles de la gangrène.

L'exploration la plus minutieuse de cet utérus mou ne permet de découvrir aucune trace de perforation.

Les annexes droites sont normales. A gauche, la trompe est noire, distendue et rigide. L'ovaire est triplé de volume et ressemble exactement à une grosse

figue noire. Le pédicule utéro-ovarien de ce côté est très largement infiltré par de l'œdème sanguinolent. Cette infiltration remonte très haut vers la région lombaire, soulève tout le péritoine environnant et s'étend en avant vers la vessie.

Instruit par les observations précédemment publiées, je pensai à un infarctus génital et pratiquai une hystérectomie subtotate.

Seule, la ligature du pédicule utéro-ovarien gauche fut rendue difficile du fait de sa friabilité et nécessita trois ligatures étagées. Une péritonisation rapide fut pratiquée. Il est intéressant de noter qu'une injection d'adrénaline faite au début n'apporta aucune modification de coloration des organes. La paroi fut refermée en trois plans.

Suites opératoires : Le lendemain, l'impression de gravité se confirme. Sans doute la température n'est pas élevée (38°), mais le pouls est rapide, le facies blafard. Malgré le sérum sous-cutané et intra-veineux, les injections de toni-cardiaques, l'état général de la malade décline rapidement. Son ventre reste tendu, elle n'urine pas et succombe en quarante-huit heures.

Examen macroscopique : Si l'utérus est volumineux et violacé dans son ensemble, il existe un contraste frappant entre l'aspect des annexes droites et des annexes gauches déjà profondément altérées.

A la coupe, l'utérus est mou et la tranche de section n'a pas partout le même aspect.

En avant et en bas, il semble en effet avoir conservé son apparence normale. En arrière et au niveau du fond il est noir et très largement infarci. Tout un territoire musculaire a donc échappé au processus de gangrène.

Trompe et ovaire sont entièrement infarcis et méconnaissables.

Examen microscopiques (professeur agrégé R. Huguenin) :

« Les prélèvements qui ont porté sur l'utérus et les annexes montrent une lésion infarctoïde étendue, et tout particulèrement intense au niveau de la trompe et de l'ovaire.

Le fragment d'utérus étudié a été prélevé à cheval sur une région très nécrotique et une autre où la structure grossière de l'utérus paraissait conservée. La limite entre les deux portions n'est d'ailleurs pas très nette ; ce n'est pas ici, comme on l'observe dans une certaine lésion d'infarctus, comme on l'a décrit pour certain infarctus utérins « un liséré plus ou moins irrégulier » ; ce n'est pas une zone de suppuration, comme on l'a signalé ici, mais une « *transition insensible* ».

Dans la zone qui n'a pas souffert, ou relativement peu, le muscle utérin a gardé, en beaucoup de points, son habituelle structure ; mais on voit déjà, de place en place, une disparition de la striation, une homogénéisation, une dégénérescence granuleuse, qui deviendront de plus en plus intenses à mesure que l'on se rapproche de la zone infarcie. Les vaisseaux ont une apparence normale, ils sont vides de sang. On n'y trouve aucune lésion qu'on puisse incriminer à l'origine des troubles vasculaires. Quant à la muqueuse, même dans cette région elle est très altérée, nécrotique, on ne retrouve guère que quelques débris de cul-de-sac glandulaire, et peut-être, de cellules déciduales.

Le premier phénomène que l'on voit ensuite apparaître en suivant la musculeuse utérine, c'est la congestion intense des artères et des veines, gorgées à éclater, largement distendues. Il n'y a encore ni thrombose, ni hémorragies. Mais bientôt les fibres musculaires atrophiées, dégénératives sont disloquées par une substance intercellulaire à fibriles lâches, œdémateuses. Dans ces espaces apparaissent progressivement de petites traînées de cellules mono- ou poly-nucléées, qui, souvent, sont chargées de granulations ocres. Il s'agit là sans doute d'un infiltrat d'ailleurs discret par des cellules qui ont phagocyté le pigment dans le voisinage. Et cette constatation infirme, dans le cas particulier tout au moins, l'hypothèse d'une origine infectieuse des lésions dont ont parlé Moure et Moulonguet.

A mesure que l'on parcourt la paroi utérine, l'on voit progressivement les

vaisseaux de plus en plus congestifs, la musculeuse de plus en plus dégénérative tandis qu'augmentent l'œdème et les infiltrats de petites cellules toujours chargées de pigment sanguin. Enfin apparaissent les infiltrats hémorragiques : on est en pleine zone d'infarcissement et de nécrobiose. Dans cette région-là, les vaisseaux ne présentent plus seulement un état d'ectasie et congestion mais des thromboses et des altérations des parois vasculaires, dont il est évidemment difficile d'apprécier le moment de la survenue, puisque l'on se retrouve en pleine région de nécrose.

On retrouve là, en somme, des lésions très comparables à celles déjà décrites dans l'observation de Braine en 1932; peut-être dans ce cas-ci, les distensions vasculaires sont-elles moins abondantes, car l'on ne trouve pas cet aspect « angiomateux » si curieux dans le cas précité. Par ailleurs, on ne trouve pas non plus un test de l'origine des lésions des premières altérations, cause de l'infarcissement. Mais il paraît tout à fait évident que l'on est là en présence d'accidents d'ordre purement vasculaire.

Au niveau de la trompe, l'infarcissement est à peu près massif. Il n'y a plus de structure reconnaissable. Seulement dans la région tout à fait périphérique retrouve-t-on très bien la structure des vaisseaux tous gorgés de sang, les artères encore distendues, comme enserrées dans leur armature épaisse, les veines au contraire largement ectasiées et souvent rompues. Toute la région centrale n'est qu'un caillot de sang où sont encore éparses quelques cellules cylindriques des franges tubulaires.

A ce niveau, l'on ne voit pas de thrombiose.

L'ovaire est plus largement infarci encore, avec toujours les mêmes caractères, et il serait totalement méconnaissable si on ne retrouvait en de rares points les vestiges de son stroma cortical, avec ses vaisseaux toujours béants et congestifs, et en un point une hémorragie profuse dans un kyste folliculaire, fait à rapprocher des observations de Runge et Hartmann (de Kiel).

En somme, sur les fragments qui ont pu être étudiés les lésions sont constituées par un infarcissement quasi-total de la trompe et de l'ovaire, qui sont presque complètement méconnaissables. Dans la zone étudiée de l'utérus, cet infarcissement n'est encore que partiel et permet de suivre la genèse progressive des altérations au moins pour une part.

Conclusion : On peut enfin conclure qu'il s'agit là de lésions de cause *purement vasculaire* et nullement inflammatoire. On peut encore, à en juger par l'état de la zone subnormale, conclure qu'il n'y avait pas, chez cette femme, d'altérations vasculaires préexistentes qui jouent quelque rôle dans la pathogénie des lésions. Quant aux lésions premières, à celles qui ont déclanché la stase vasculaire et les hémorragies, on n'en peut malheureusement trouver le témoin sûr dans les fragments que nous avons étudiés ».

Ces deux observations sont intéressantes, car elles mettent sous les yeux deux stades évolutifs de la lésion.

Dans l'observation de Pellé, qui opéra la malade de façon relativement précoce, les lésions d'infarctus étaient à l'état de pureté, sans inflammation surajoutée, ainsi qu'en témoigna un examen histologique très détaillé pratiqué par Huguenin. La distribution de l'infarctus, surtout caractérisé à la partie postérieure et haute de l'organe, laissant indemne la partie basse de la face antérieure, est un fait déjà signalé par Mondor. Pellé y voit un argument en faveur de l'origine purement vasculaire de la lésion; hypothèse qui n'est pas invraisemblable, mais qui mériterait pour avoir sa pleine valeur d'être confirmée par des observations similaires.

L'absence de phénomènes à type d'infection péritonéal est également

confirmée dans l'observation de Pellé par l'absence de tout épanchement louche ou purulent dans le péritoine; le liquide présentait un aspect d'eau iodée, dont il est malheureux que l'examen bactériologique n'ait pas été pratiqué.

Pour en terminer avec l'observation de Pellé, je signalerai la tentative intéressante que fit cet auteur, qui connaissant les travaux de M. Grégoire et de mon ami Couvelaire sur l'origine de certains infarctus, pratiqua l'injection d'adrénaline à sa malade; celle-ci n'amena aucune modification de l'aspect des lésions.

La malade d'Huard, plus tardivement observée, était, elle, parvenue au stade de péritonite; les lésions d'infarctus étaient encore reconnaissables, mais plus avancées; notre collègue décrit sur l'utérus l'existence de plaques de sphacèle dont l'une en particulier avait abouti à l'existence d'une perforation au voisinage de l'insertion du ligament rond.

Huard, avec qui je me suis entretenu de ses observations, n'a pas été, comme Pellé, frappé par une topographie particulière de l'infarctus et de la nécrose. Enfin, conséquence de l'état avancé des lésions et de la perforation, il existait une péritonite indiscutable.

Mais ces deux observations ont en tout cas montré un ensemble qui d'ailleurs se rencontre dans la plupart des observations d'infarctus. Ce sont, d'une part, l'extrême atteinte de l'état général et, d'autre part, le syndrome hépatonéphrite. La malade de Huard était ictérique et oligurique à l'extrême, et notre collègue attribue au sérum hypertonique intraveineux le rétablissement de la diurèse; la malade de Pellé était également oligurique, mais trop atteinte, elle ne tira aucun bénéfice de cette thérapeutique et succomba en anurie.

Il est plus difficile d'épiloguer sur l'étiologie.

Bien que nous sachions combien il faut accorder peu de crédit aux dires des malades, si la malade de Huard a avoué avoir reçu une injection savonneuse, celle de Pellé aurait subi des manœuvres purement mécaniques. Il semble que l'observation de Pellé apporte un commencement de réponse à la question posée par M. Mondor : Le traumatisme pourrait-il suffire? ou les lésions artérielles et rénales préalables? ou certaines affections antérieures microbiennes? Or, l'examen histologique ne montre ici ni lésions artérielles, ni lésions d'inflammation.

Le traumatisme pourrait donc déterminer à lui seul, si les affirmations de la malade de Pellé sont exactes, un infarctus utérin que l'injection d'adrénaline ne modifia d'ailleurs pas.

Peut-être d'ailleurs, à côté des cas de nécrose alcaline, de nécrose traumatique, existe-t-il aussi des cas de nécrose acide, et l'observation dont je vous ai entretenus lors de la discussion sur les perforations utérines (injections d'eau acidulée sulfurique) était peut-être le terme ultime d'une nécrose acide?

Ce n'est évidemment qu'en accumulant des faits, aussi étudiés que possible, que l'on progressera dans l'étude de cette question, si difficile, des infarctus.

Aussi, je vous propose de remercier MM. Huard et Pellé de leurs intéressantes observations et de les insérer dans nos Bulletins.

Arthrodèse simplifiée de l'articulation sous-astragalienne pour fracture du calcanéum,

par MM. **Raymond Dieulafé**, ancien chef de clinique, et **Albert Baudet**, interne.

Rapport de M. Raoul-Ch. Monod.

MM. R. Dieulafé et A. Baudet nous ont envoyé un travail intitulé : « Arthrodèse simplifiée de l'articulation sous-astragalienne pour fracture du calcanéum ». Ce travail repose sur une observation recueillie dans le service du professeur Mériel, concernant un blessé atteint d'une fracture des deux calcanéums.

Du côté droit, écrasement trabéculaire sous-sinusien du calcanéum, trait de fracture partant de cette zone et descendant jusqu'à la face inférieure. Angle de Böhler normal, pas de signe d'enfoncement.

Du côté gauche, trait de fracture complexe et difficile à suivre, surtout dans la région sous-sinusienne et détachant là une branche qui va jusqu'à la face inférieure. Angle de Böhler normal; pas de signe d'enfoncement.

Le blessé refuse un appareil plâtré. Deux mois et demi après, du côté gauche, on constate une aggravation marquée des lésions. Enfoncement horizontal marqué pouvant s'étiqueter du deuxième degré. Trait de fracture rétro-thalamique vertical maintenant devenu visible. Angle de Böhler fortement diminué.

Deux mois et demi plus tard, soit cinq mois après l'accident, les douleurs du pied gauche persistent assez vives pour rendre la marche impossible. On pratique une arthrodèse sous-astragalienne limitée aux surfaces articulaires postérieures rétrothalamiques. On redresse l'astragale avec des fragments osseux placés entre les surfaces articulaires avivées.

Deux mois après l'intervention, la marche est reprise progressivement et le résultat paraît satisfaisant, le blessé ne se plaignant plus, un an après l'accident, que de maladresse des pieds. Toute douleur, nous dit-on, a disparu.

La conduite de MM. Dieulafé et Baudet nous paraît avoir été fort sage; devant des lésions anatomiques aussi minimes, on pouvait espérer la guérison par le seul repos; or, fait digne d'attirer l'attention, tandis que la fracture du calcanéum droit s'est consolidée sans aggravation ni séquelles, celle du côté gauche a nécessité l'arthrodèse.

Je pense que dans bien des cas, je ne dis certes pas dans tous, il peut en être ainsi et que bien souvent nous ne pouvons préjuger, aussitôt après l'accident, du résultat fonctionnel ultérieur.

Je ne voudrais pas, à propos de cette observation, discuter tout le traitement des fractures du calcanéum. Vous connaissez tous le rapport

excellent de MM. Paitre et Boppe[1] : les différentes techniques y sont exposées, les indications thérapeutiques, telles qu'elles apparaissent actuellement, judicieusement discutées.

Dans le cas qui nous intéresse présentement, il s'agit d'une fracture ancienne, déterminant des douleurs très vives par suite du déplacement de l'astragale, du diastasis des articulations sous-astragaliennes et de Chopart. Dans ces conditions, tout le monde s'accorde à reconnaître aujourd'hui que l'arthrodèse est le procédé de traitement de choix. C'est une opinion que je défends depuis bien des années. J'ai soutenu que l'arthrodèse sous-astragalienne, telle que l'avait préconisée von Stockum pour les fractures récentes, était insuffisante et qu'il fallait pratiquer la double arthrodèse sous-astragalienne et médio-tarsienne, selon la technique préconisée par C. Ducroquet dans le traitement du pied valgus des adolescents.

Le professeur Lenormant et Wilmoth[2] pensent que l'arthrodèse ainsi étendue à l'articulation de Chopart présente le gros inconvénient d'immobiliser l'articulation médio-tarsienne si utile pour la marche, surtout en terrain accidenté. Je ne suis pas tout à fait sûr que cette opinion soit juste, vu le nombre considérable de pieds plats valgus qui, ayant subi la double arthrodèse, marchent sans aucune gêne.

Le professeur Lenormant soutient, en outre, que le point capital est de corriger le déplacement de l'astragale : bascule et valgus. J'ai éprouvé personnellement le bien-fondé des idées défendues par M. Lenormant à ce sujet. Ayant en effet pratiqué une arthrodèse pour fracture ancienne et obtenu un résultat nul, j'ai réopéré le même blessé, et pour être sûr cette fois d'obtenir l'ankylose, j'ai abrasé très largement les surfaces articulaires, en particulier la tête de l'astragale. L'opération fut couronnée de succès et j'attribuais cet heureux résultat à la seule ankylose, mais le professeur Lenormant montra à de Langre qu'en réalité j'avais, sans le faire exprès, redressé l'astragale par une résection très large de la surface articulaire de la tête.

On peut en conclure avec Boppe que, pour corriger la bascule de l'astragale, deux procédés s'offrent à l'opérateur : relever l'astragale en arrière par des greffes, ou abaisser la tête de l'astragale en avivant largement cette tête au moment où on pratique l'arthrodèse médio-tarsienne.

MM. Raymond Dieulafé et Albert Baudet ont pensé qu'en s'attaquant à la seule articulation sous-astragalienne postérieure et en bourrant l'interstice articulaire avivé de greffes, ils redresseraient l'astragale sans qu'il soit besoin de toucher à la surface articulaire antérieure. Voici leur technique :

1° Incision coudée rétro- et sous-malléolaire externe décrite par Lenormant et Wilmoth pour la réduction sanglante.

2° Dégagement des tendons péroniers latéraux souvent sous-tendus par des éclats osseux venant de la fracture du calcanéum.

1. Paitre et Boppe : Les fractures du calcanéum. Rapport au Congrès français de Chirurgie, 1935.

2. Ch. Lenormant et P. Wilmoth : Les fractures sous-thalamiques du calcanéum. *Journal de Chirurgie*, **40**, 1932, p. 1.

Les tendons sont soulevés et maintenus par un écarteur en avant de la malléole.

Les irrégularités osseuses de la face externe du calcanéum sont abrasées de manière à supprimer leur saillie gênante et disgracieuse. Elles pourront servir comme matériel de greffe.

3° Découverte de l'interligne en ruginant toutes les parties molles qui recouvrent encore les os et ceci au ras de la pointe de la malléole et en arrière d'elle.

Pour faciliter ce temps, et pendant le reste de l'opération, il faut faire maintenir par un aide le pied en varus forcé.

4° Recherche du rebord de la surface articulaire de l'astragale et son abrasion.

5° Arthrodèse proprement dite à l'aide du ciseau et du maillet faite systématiquement centimètre par centimètre, d'arrière en avant, en dirigeant le ciseau perpendiculairement non par un grand axe du pied mais un grand axe de la surface calcanéenne. Ceci veut dire que la direction de l'instrument doit faire avec le perpendiculaire du bord externe du pied un axe de 80° environ. On doit viser un point du bord interne du pied, situé un peu en avant du tubercule du scaphoïde. Enlever au fur et à mesure les débris cartilagineux avec une petite pince et une curette.

Décortiquer, bien entendu, et la surface calcaléenne et la surface astragalienne en mordant légèrement dans le tissu osseux, surtout dans la moitié externe, afin de se donner du jour pour pouvoir atteindre la partie profonde ; s'il y a lieu, pour réaliser un redressement de l'astragale que l'on aura précisé par la clinique et la radiographie. Bourrer l'interstice ainsi créé avec les copeaux osseux extirpés de la face externe du calcanéum au début de l'opération.

6° Remettre en place les tendons péroniers et fermer les téguments sans drainage.

Après quoi, on met le membre en position correcte sur une attelle de Bœckel et on immobilise pendant six semaines.

Cette intervention, disent les auteurs, est sans doute moins radicale que la double arthrodèse, mais elle a l'avantage d'être beaucoup moins traumatisante. Elle permet de redresser l'astragale et ainsi de réduire le diastasis astragalo-scaphoïdien, de manière indirecte, rendant ainsi inutile l'arthrodèse de cette articulation. Elle est applicable à des cas moyens où la suppression de toutes les articulations de l'arrière-pied pourrait paraître exagérée. Cependant, si on la juge insuffisante parce qu'elle n'atteint pas l'articulation astragalo-calcanéenne antéro-interne, il est facile d'arthrodéser celle-ci par une voie d'accès qui a été décrite et représentée par Boppe dans le rapport au Congrès de Chirurgie (1935) [1].

Je me garderai bien de critiquer MM. Dieulafé et Baudet, ils ont guéri leurs blessés et leur plan opératoire me paraît raisonnable. L'avenir seul nous dira la valeur comparée des différentes arthrodèses. Si, comme je le pense encore, la meilleure manière de supprimer les douleurs et le diastasis, n'est pas d'ankyloser non seulement la sous-astragalienne, mais aussi la médiotarsienne.

Je vous propose de remercier MM. Raymond Dieulafé et Albert Baudet de leur intéressante observation.

1. Une technique analogue a été publiée en avril 1935 par Isadore Zadek (*Journal of Bone and Joint Surgery*, p. 453), mais destinée à traiter le pied plat valgus.

Un cas d'hermaphrodite présentant un séminome abdominal tordu. Détermination difficile du sexe,

par M. **Henri Oberthur.**

Rapport de M. E. Sorrel.

M. Henri Oberthur, chirurgien-adjoint de l'hôpital Saint-Joseph, nous a adressé une fort curieuse observation d'hermaphrodite : même après laparotomie, il fut impossible de déterminer le sexe du sujet, car il existait une tumeur d'une glande génitale, dont la nature masculine ou féminine ne put être décelée.

Voici tout d'abord l'observation :

B... (Françoise), née le 24 octobre 1912 (vingt-trois ans), à Saint-Mathieu (Haute-Vienne).

Deuxième d'une famille de sept enfants, ses frères et sœurs sont robustes et normaux.

A été déclarée comme fille à sa naissance et a été élevée comme telle. Elle porte des vêtements féminins.

A l'âge de huit ans, elle dut être hospitalisée un mois à Limoges ; le chirurgien la fit mettre dans la salle des garçons et il proposa à ses parents, qui n'y consentirent pas, de faire une laparotomie pour s'assurer de son sexe et faire redresser son état civil.

L'attention de cette enfant avait donc été attirée dès cet âge sur sa malformation et elle a grandi avec l'idée qu'elle était victime d'une erreur. D'ailleurs, elle avait des goûts de garçon et, bien qu'elle continuât à s'habiller en fille, elle ne s'est jamais intéressée aux travaux d'aiguille ou de ménage. Elle ne se plaisait qu'aux champs à de rudes besognes manuelles. Les garçons étaient de bons camarades, qui la traitaient en camarade sans penser à autre chose, et son instinct sexuel s'est éveillé en instinct masculin.



Fig. 1.

En 1932, le médecin du village essaya en vain de persuader ses parents de la faire opérer ; pour ce confrère, il s'agissait certainement d'un hypospade cryptorchide.

Depuis l'âge de treize ans, elle a présenté de loin en loin des douleurs abdominales à gauche par crises éphémères. En juin 1935, une de ces crises a été plus intense que d'habitude, s'est accompagnée de paroxysmes violents et a cloué la malade au lit pendant quinze jours. Le médecin ne fut pas appelé. Cette crise était, nous le verrons, occasionnée par une torsion.

Etant majeure, en ayant assez de ses accoutrements féminins, résolue à se soumettre à n'importe quelle opération pour obtenir son changement d'état civil, elle vient consulter à Paris et nous est confiée par notre ami le docteur Barbet, chirurgien de l'hôpital Saint-Joseph.

L'examen ne permet pas de se prononcer sur le sexe du sujet.

Françoise B... possède une stature d'homme, un thorax masculin sans aucun développement des seins, un bassin étroit d'homme, de grosses extrémités. Sa voix est grave, rude, masculine. Elle porte des cheveux longs, coupés à la nuque et n'a ni barbe, ni moustache. L'allure générale, à part l'absence de poils au visage, est en faveur du sexe mâle (fig. 1).

L'examen des organes génitaux externes permet les constatations suivantes, dont les unes sont en faveur du sexe féminin, les autres en faveur du sexe masculin. Les poils pubiens, bien fournis (les photographies ont été prises trois semaines après l'opération alors que les poils commençaient à repousser) ont une limite supérieure horizontale. Il existe un pénis qui, quoique un peu court,

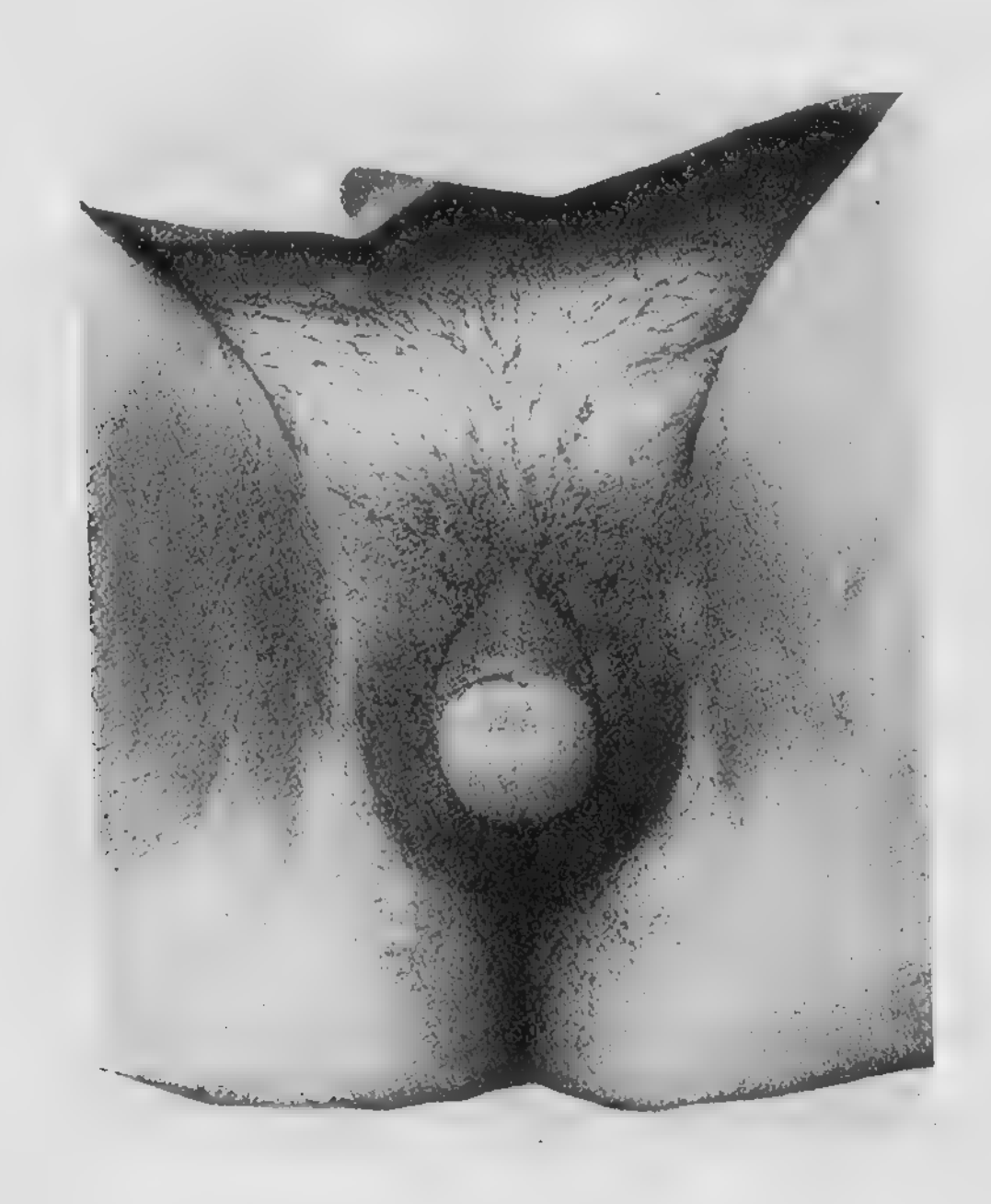


Fig. 2.

constitue une véritable verge, capable d'érection, au dire de la patiente. Ce pénis est terminé par un gland de dimensions normales, avec une gouttière inférieure comme chez les mâles hypospades (fig. 2). Il n'existe pas de prépuce. Le méat urétral s'ouvre au périnée, assez loin de l'attache de la verge ; ce méat est large et le cathétérisme vésical facile. Immédiatement en arrière de l'urètre, séparé par une mince cloison, existe une cavité vaginale dont l'orifice circulaire, sans hymen ni vestiges hyménéaux, admet juste la pulpe de l'index. La muqueuse vaginale, légèrement éversée, est rouge, enflammée. Une sonde introduite dans le vagin s'enfonce à une dizaine de centimètres. Ce vagin, trop étroit pour admettre un spéculum, fut exploré au cours de l'opération : l'index introduit à frottement s'y engage entièrement, le fond du vagin est souple, circulaire, il n'existe pas de museau de tanche. L'orifice vaginal est bordé en arrière par un repli transversal, et il existe au delà une zone triangulaire de périnée séparant l'orifice vaginal de l'anus.

Latéralement, on déplisse deux replis cutanés (fig. 3) ; un seul de chaque côté (il n'existe pas de petites lèvres) ; ces bourrelets génitaux dépassent et

englobent en haut l'attache pénienne. Ils sont de la même coloration que la peau pénienne, plus foncés que la peau avoisinante ; ils sont sillonnés de plis fins, à direction transversale, comme un scrotum masculin.

La palpation ne permet de sentir aucune grosseur rappelant la forme d'un testicule, pas plus au niveau des régions inguinales ou iliaques externes qu'au niveau des replis génitaux.

Le toucher rectal permet par contre de sentir à bout de doigt, sur la ligne médiane, une grosseur ovalaire, ferme, un peu sensible, fixée, sorte de barre transversale, qui peut aussi bien faire penser à un utérus qu'à une prostate.

La patiente n'a jamais été réglée. Elle n'a pas non plus présenté jamais, par l'urètre, d'émission d'un liquide rappelant le sperme.



Fig. 3.

L'examen clinique ne nous permet donc nullement de conclure sur le sexe, et nous proposons une laparotomie exploratrice, qui est acceptée.

Opération le 27 *septembre* 1935, sous anesthésie à l'éther. Laparotomie médiane sous-ombilicale. Sur une anse grêle, apparaît d'abord une tumeur de la forme et de la grosseur d'une amende, de couleur blanchâtre, de consistance fibreuse, légèrement lobulée, implantée de façon sessile sur le bord opposé du mésentère. Nous l'enlevons aux ciseaux, en respectant la muqueuse, et enfouissons la courte incision losangique par un surjet séro-séreux de catgut 00 perpendiculaire à l'axe intestinal.

La malade est inclinée et les anses intestinales refoulées. Le petit bassin est profond, étroit. En arrière de la vessie apparaît une saillie médiane, arrondie, ferme, qui semble se prolonger de chaque côté par un pédicule (fig. 4) : à droite, un pédicule grêle qui ressemble à une trompe, à gauche, un pédicule épais et singulier. On a d'abord l'impression qu'il s'agit d'un utérus avec ses annexes. Cependant sur la tumeur médiane, ferme, rosée, que nous prenons pour l'utérus, se détache en légère saillie une bosselure arrondie de coloration jaunâtre, qui

nous frappe et nous engage à pousser plus à fond l'examen : d'abord la tumeur est fixée, le Douglas n'est pas libre, l'adhérence entre la tumeur et le rectum en arrière, entre la tumeur et la vessie en avant, a un aspect inflammatoire.

Nous étalons le tractus droit, sensé être une trompe : c'est un cordon plein, grêle, gros comme une plume d'oie, qui en avant ne s'implante pas sur la tumeur médiane, mais va s'épuiser sous le péritoine vésical à hauteur de ce que nous croyions être la corne utérine. En arrière, ce cordon se termine par un renflement arrondi, sans pavillon, ni franges. En le soulevant, on détermine

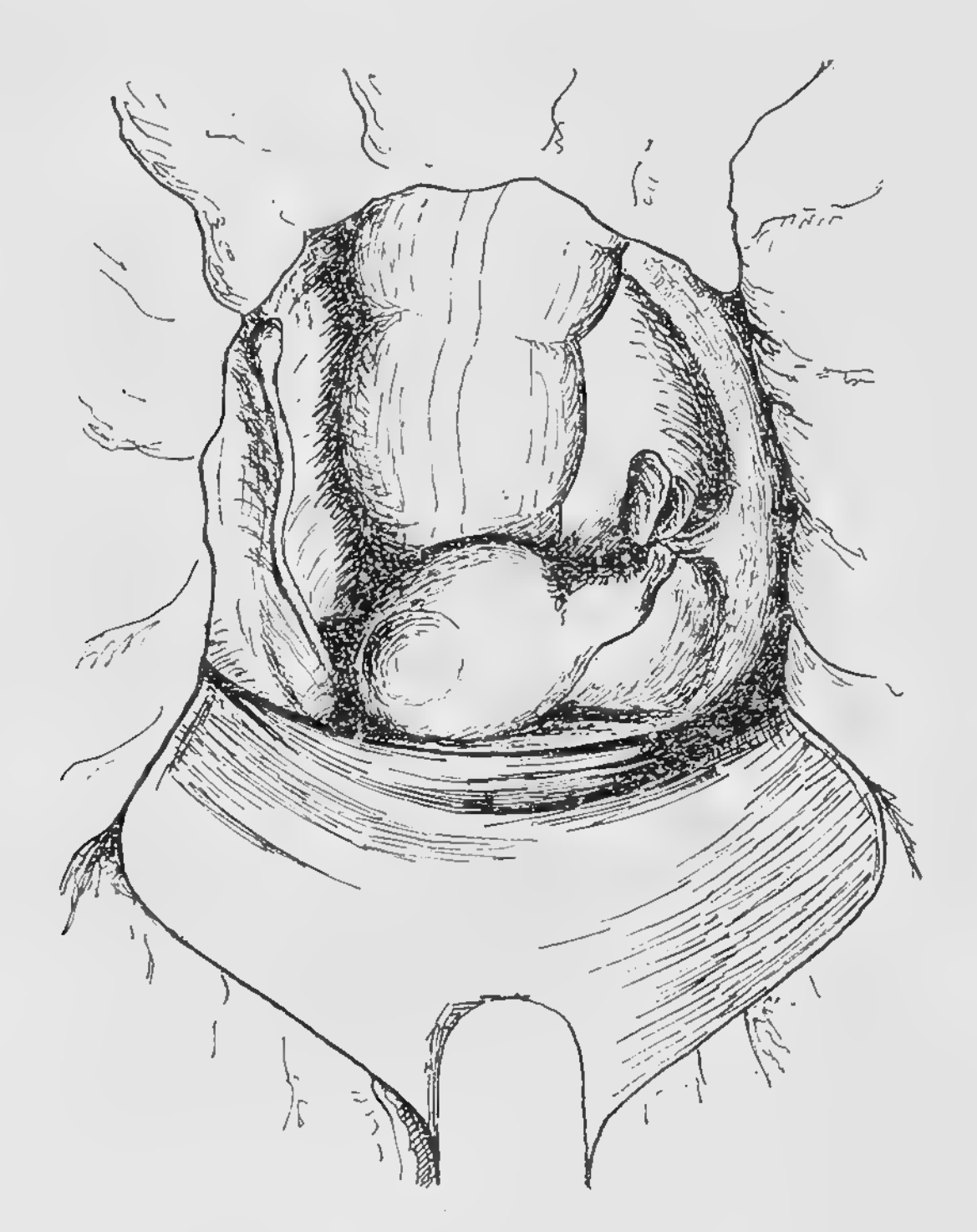


Fig. 4. — Schéma d'après l'opération.

la formation d'un méso transparent, au travers duquel on aperçoit quelques vaisseaux et un dispositif blanchâtre en forme de peigne qui est certainement l'opoophore (fig. 5), alors que le cordon plein doit représenter un canal de Müller. Il s'agit donc de vestiges embryonnaires non évolués.

Nulle part on ne voit d'ovaires. Il n'existe pas de ligaments ronds.

Si la tumeur médiane n'est rattachée à la paroi pelvienne droite par aucun pédicule, par contre elle tient à la paroi gauche par un pédicule vasculaire, épais, d'aspect tirebouchonné, qui, parti du détroit supérieur, rejoint le pôle gauche de la tumeur ovoïde, couchée transversalement dans le petit bassin.

Cette tumeur n'est donc pas l'utérus, c'est une tumeur tordue et fixée secondairement. Nous dégageons alors les adhérences vésicales et rectales avec la pointe mousse des ciseaux et au doigt; ces adhérences saignent un peu. La vessie se laisse aisément refouler, et l'on isole la tumeur dont le pédicule, situé

à gauche et contenant des vaisseaux volumineux, est tordu de deux tours (fig. 6) dans le sens des aiguilles d'une montre (pour l'opérateur placé à droite). La détorsion exécutée, la tumeur a l'aspect d'un testicule, mais ses dimensions

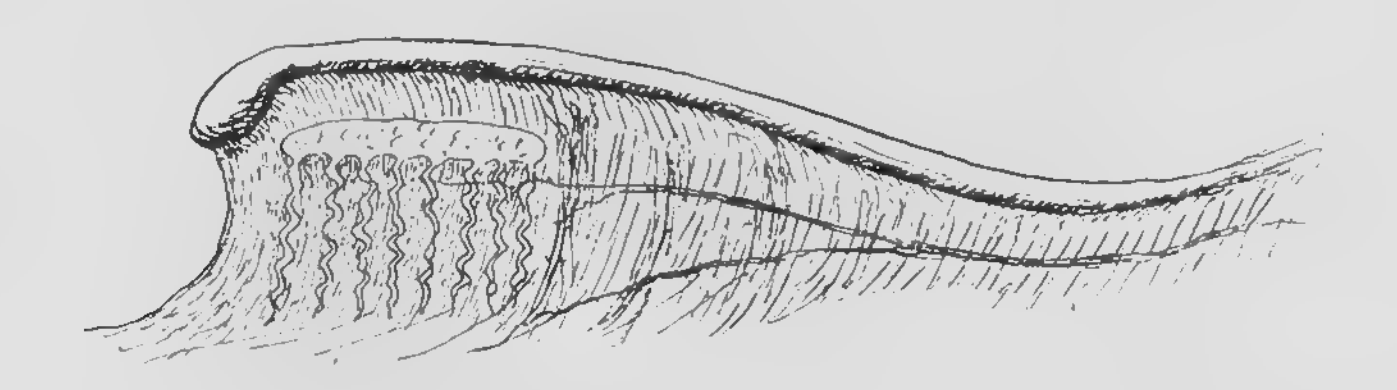


Fig. 5. — Schéma d'après l'opération.

sont le double d'un testicule normal et il n'existe pas d'épididyme. Si la plus grande partie est ovalaire, ferme, blanchâtre comme un testicule, il existe une zone arrondie, jaunâtre, en saillie, et moins consistante, qui nous avait frappés

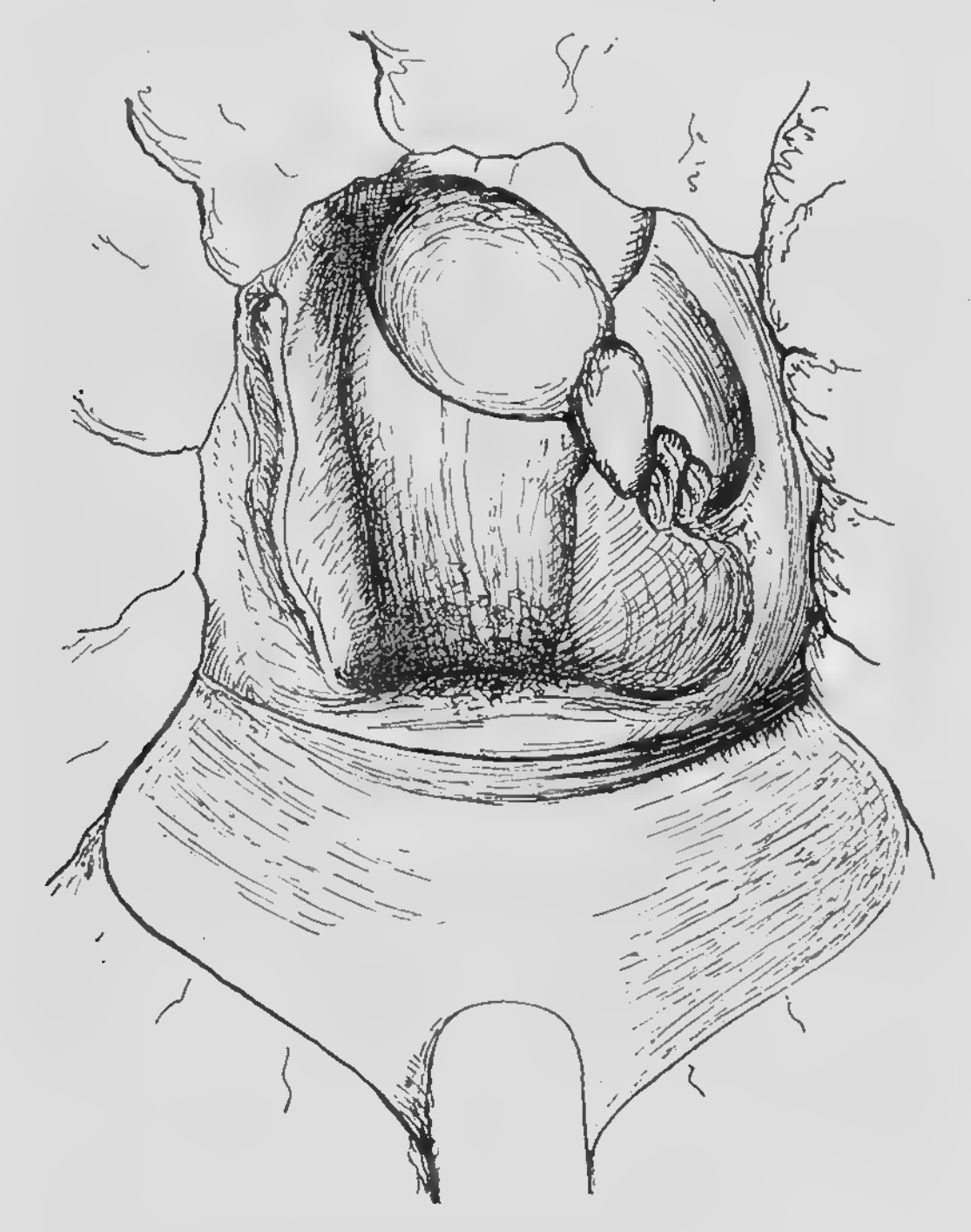


Fig. 6. — Schéma d'après l'opération.

à la première inspection, et le pôle supérieur de la tumeur est constitué par une bosselure ferme, pénétrée par les vaisseaux.

Il ne s'agit donc pas d'un simple testicule ectopique, mais d'une véritable tumeur. Nous lions son pédicule à distance et l'enlevons (fig. 7). Il n'existe aucun ganglion perceptible.



Fig. 7. — Dessin de la pièce opératoire.



Fig. 8. — Gr. : 60. Vue d'ensemble montrant le tissu de la tumeur, avec réaction fibro-lymphocytaire périphérique. Une métastase à l'intérieur d'un vaisseau.

Avant de fermer la paroi, nous faisons enfoncer par un aide dans le vagin une pince longuette qui vient faire saillie dans la zone cruentée par le décollement des adhérences en arrière de la vessie. On palpe l'extrémité de la pince, qui n'est séparée des doigts que par une très faible épaisseur de tissu.

Le Douglas est maintenant absolument libre.

Suture de la paroi en trois plans, avec un drain. Suites normales.

L'examen histologique de la pièce a été pratiqué par le Dr Coirre, chef de Laboratoire à l'hôpital Saint-Joseph, qui nous a remis la note suivante :

1° La tumeur sessile développée sur l'intestin grêle présente uniquement du



Fig. 9. — Gr. : 150. A la périphérie de la tumeur en un seul point d'assez nombreuses sections canaliculaires, correspondant à des vestiges wolfiens.

tissu fibreux très dense au milieu duquel on voit quelques amas lymphoïdes et de nombreux corps à aspect de calcosphérites ;

2° La tumeur à pédicule tordu, pour sa grosse masse, montre un aspect nécrotique. La petite masse bosselée qui se trouve à son extrémité et sur laquelle s'implante le pédicule vasculaire a l'aspect typique du *séminome* (fig. 8, 9 et 10). Il y a une réaction fibro-lymphocytaire assez marquée.

M. Huguenin a examiné aussi les coupes et est arrivé aux mêmes conclusions.

M. Oberthur fait suivre son observation de remarques fort judicieuses ;

elles constituent un volumineux et important travail dont je ne puis donner ici que le résumé.

Est-il possible, se demande M. Oberthur, de *déterminer le sexe de ce sujet?*

Pouvait-on tout d'abord le faire par *le seul examen des organes génitaux externes?* Il ne le semble pas : le volume important du pénis, l'implanta-

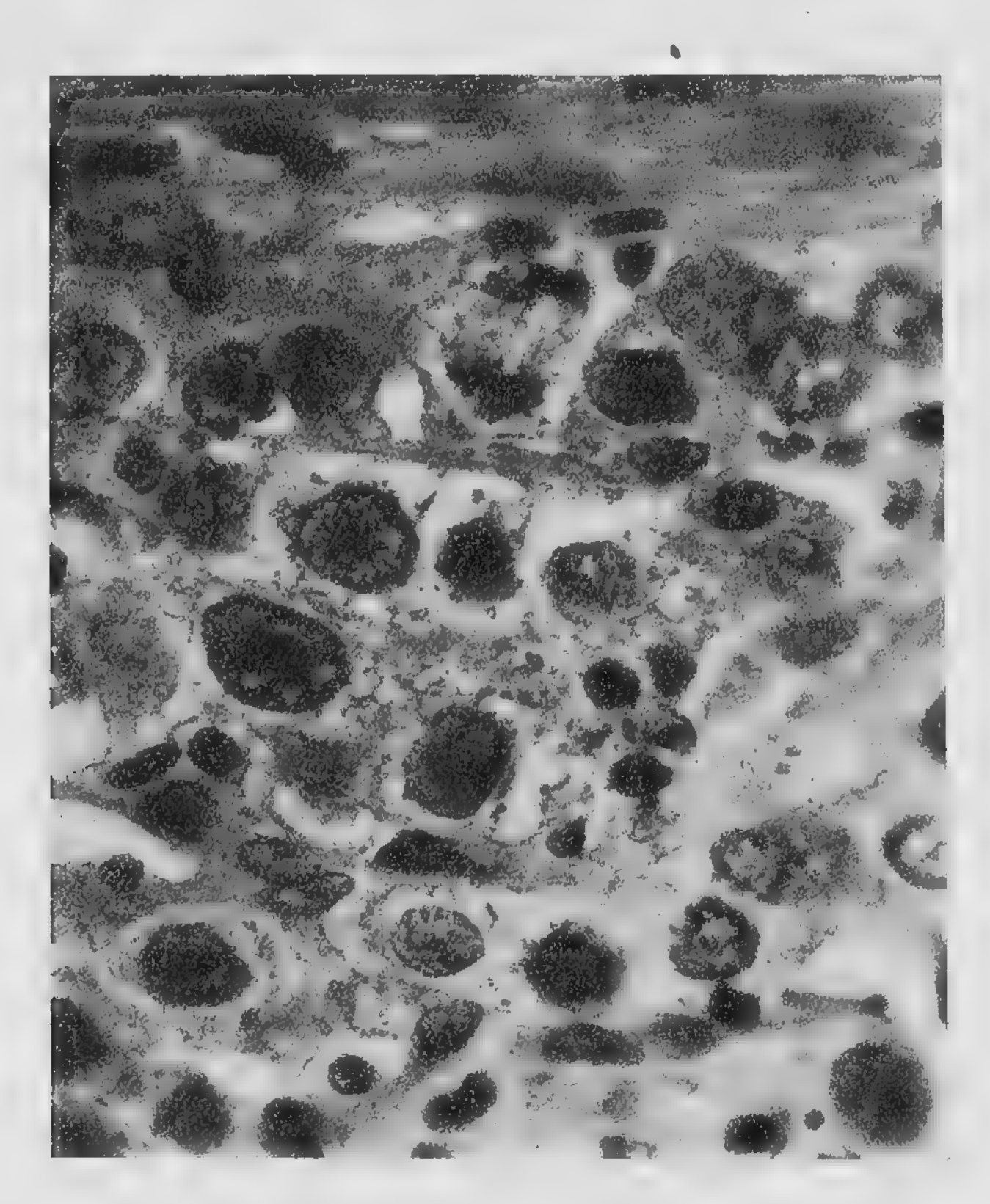


Fig. 10. — Gr. : 800. Détail des cellules tumorales claires ayant le type séminal. Une mitose (téléphase).

tion des bourrelets génitaux au-dessus du tubercule génital, la direction transversale de leurs plis sont plutôt en faveur du sexe masculin et pourraient faire penser par conséquent que le sujet est un *androgyne.* Mais aucun de ces signes n'a une valeur absolue. M. Auvray, M. Ombrédanne[1], Di Orrecchio[2] ont relaté des cas de *gynandre* dont le tubercule génital était aussi volumineux qu'il l'est ici ; j'en ai rapporté moi aussi récemment un

1. Ombrédanne : Deux cas de gynandrie, Soc. Nat. Chir., 7 juillet 1926.
2. In Pozzi : Neuf cas personnels de pseudo-hermaphrodisme. *Revue de Gynécologie et de Chirurgie abdominale*, 1911, p. 209.

cas [1] devant notre Compagnie. M. Ombrédanne a montré depuis longtemps que la direction des plis transversaux n'avait pas grande importance. D'ailleurs, l'absence de prépuce, la distance assez notable qui séparait le méat urétral du clitoris d'une part, de l'orifice vaginal de l'autre, l'existence d'une véritable cavité vaginale sont en faveur du sexe féminin et pourraient faire penser que le sujet est plutôt un gynandre (Roger [2], Ombrédanne [3]), bien que ces signes-là non plus ne soient pas caractéristiques : un vagin comme un utérus et même des trompes, tous organes qui dérivent des canaux de Müller, peuvent se voir chez des sujets qui par ailleurs sont porteurs de testicules, et doivent par conséquent être considérés comme mâles : ce sont les hermaphrodites « tubulaires masculins internes » de l'ancienne classification de Klebs (dont Mac Rugie [4], Malartic et Cader [5], Walaweski [6] ont rapporté des exemples curieux).

Enfin, si le sujet de M. Oberthur n'avait jamais été réglé, il n'avait jamais eu non plus d'émission spermatique.

En somme, de l'examen des organes génitaux externes, on tirait des signes contradictoires sans valeur absolue, et ne permettant pas de préciser le sexe.

L'*examen somatique* et le *psychisme* le permettaient-ils davantage?

La face était entièrement glabre, mais la structure générale du sujet était celle d'un homme et la voix était masculine.

Son psychisme était également celui d'un homme : il s'adonnait avec entrain aux rudes travaux des champs et abattait une besogne de bon journalier. Il faisait des garçons du village ses camarades habituels, et la fréquentation des jeunes filles lui donnait des émotions sexuelles.

Personnellement, bien qu'il ait toujours été habillé en femme, il se considérait comme un homme, victime d'une erreur.

Avait-on le droit d'en déduire que ce sujet était porteur de testicules abdominaux? Non, car il peut parfaitement y avoir discordance entre la nature de la glande génitale d'une part, le psychisme et la morphologie générale de l'autre. Ici même, en 1909, MM. Tuffier et Lapointe [7] ont insisté sur ce point : ils citaient des cas d'*androgyne régulier* suivant la classification de Tuffier, c'est-à-dire d'hermaphrodites porteurs de testicules abdominaux et d'organes génitaux externes d'aspect féminins et dont le psy-

1. E. Sorrel et Mme Sorrel-Dejerine : Un macrogénitosome gynandre. *Presse Médicale*, n° 47, 12 juin 1935, et Société Nationale de Chirurgie, 6 février 1935.

2. Roger : *Presse Médicale*, 22 mars 1902.

3. Ombrédanne : Un hermaphrodite gynandroïde parfait. Soc. Nat. Chir., 1er février 1933.

4. Mac Rugie : Pseudo-hermaphrodite masculin interne. *Surg. Gynec. a. Obst.*, **34**, n° 1, 1922.

5. Malartic et Cader : Hernie étranglée contenant un utérus et deux testicules chez un sujet du type masculin. Soc. nat. de Chir., 17 novembre 1926.

6. Walaweski : Un cas d'hermaphrodisme tubulaire. *Zentralblatt für Chir.*, 12 juillet 1930. Analysé in *Journal de Chirurgie*, **36**, 1930.

7. Tuffier et Lapointe : L'hermaphrodisme, ses variétés et ses conséquences pour la pratique médicale. Soc. nat. de Chir., 1er décembre 1909, et *Rev. de Gyn. et de Chir.*, abd. 1911, p. 209.

chisme était entièrement féminin. Les observations de Broca[1], de Tuffier[2], de Lollini[3], de Guillaume-Louis[4], de Bérard et Dunet[5] sont très démonstratives à cet égard.

L'examen clinique ne permettant aucune conclusion, M. Oberthur a pratiqué une laparotomie pour essayer de déterminer le sexe, comme l'avait fait M. Ombrédanne en 1926, comme je l'ai fait moi aussi l'an dernier, dans des cas dont nous avons ici-même relaté l'un et l'autre les observations. Mais, cette fois, les constatations opératoires n'ont pas été décisives. A droite, M. Oberthur n'a pas trouvé de glande génitale, malgré l'étendue de la laparotomie et la minutie de ses recherches. A gauche, il existait, dans une sorte de ligament large, un cordon qui devait être un vestige du canal de Müller, et une formation pectinée, un organe de Rosen-Müller qui est un vestige du canal de Wolff. Et tout près, une tumeur assez volumineuse, tordue de deux tours. M. Oberthur pense qu'il s'agissait d'une tumeur développée sur un testicule ectopique, et il croyait bien que l'examen histologique confirmerait cette hypothèse, et, par voie de conséquence, affirmerait le sexe mâle de l'individu; car les tumeurs d'un testicule abdominal chez des androgynes ne sont pas très exceptionnelles : Aurousseau[6] en cite 8 cas dans un travail fort documenté sur les séminomes des testicules ectopiés en général.

Or, les coupes nombreuses qu'ont examinées M. Coirre et M. Huguenin, leur ont seulement permis de dire qu'il s'agissait d'un *séminome*, mais aucun élément glandulaire normal n'était reconnaissable, et, dans ces conditions, il leur était impossible d'affirmer que la glande sur laquelle s'était développée cette tumeur était masculine ou féminine. Car, si le séminome est fréquent chez l'homme, il peut se rencontrer, bien que plus exceptionnel, chez la femme. Le *séminome de l'ovaire*, identifié par Chenot[7] en 1911, a été étudié par Masson[8], Menetrier et Peyron[9], Jean Hoche[10]; entre le séminome de l'ovaire et celui du testicule, il y a similitude complète et identité d'origine, car tous deux dérivent des cellules de l'épithélium germinatif, des cellules génitales, initiales, indifférentes.

Même après laparotomie large, examen minutieux de la cavité abdominale, et examen histologique des organes glandulaires, il fut donc impossible de déterminer le sexe de l'hermaphrodite de M. Oberthur.

1. Broca : Soc. nat. de Chir., 27 février 1907.
2. Tuffier : *Ibid.*, 15 décembre 1909.
3. Lollini : *Il Policlinico*, 15 janvier 1918.
4. Guillaume-Louis : Soc. nat. de Chir., 28 janvier 1920.
5. Bérard et Dunet : *Gyn. et Obst.*, **3**, 1921, p. 225.
6. Aurousseau : Les tumeurs malignes du testicule en ectopie abdominale. *Journ. de Chir.*, **27**, 1926, p. 17.
7. Chenot : Contribution à l'étude des épithéliomas primitifs de l'ovaire. *Thèse de Paris*, 1911.
8. Masson : Séminomes ovariens. *Soc. anat. de Paris*, 1912, p. 402.
9. Menetrier, Peyron, Isch-Wall et Lory : Deux observations de tumeurs de type séminifère enlevées chez des sujets d'apparence féminine. Hermaphrodisme et pseudo-hermaphrodisme. *Bull. de l'Assoc. franç. pour l'Etude du Cancer*, avril 1922.
10. Jean Hoche : Le séminome de l'ovaire. *Thèse de Nancy*, 1929.

Ce n'est pas la première fois que le cas se présente. Dans son travail, M. Oberthur, qui fait preuve d'une érudition toute particulière, en cite d'assez nombreux exemples. J'en retiendrai seulement deux qui me paraissent particulièrement voisins de celui qui nous occupe en ce moment : Keller[1] opère, pour une volumineuse tumeur abdominale, un hermaphrodite de vingt-trois ans ayant une voix de femme et un corps d'homme, jamais réglée, munie d'un pénis et d'un vagin : il trouve un utérus avec deux trompes, une tumeur dans le ligament large droit, et un autre à gauche; il s'agissait de carcinomes alvéolaires, mais, malgré des examens histologiques répétés, on ne put savoir si les glandes initiales étaient des testicules ou des ovaires.

Menetrier, Peyron, Isch-Wall et Lory[2] font opérer un hermaphrodite ayant des organes génitaux externes féminins, des seins, un visage glabre, et qui menait une vie génitale féminine, sans avoir cependant jamais été réglée. Il n'existait pas d'utérus, mais des tractus pseudo-tubaires, et deux tumeurs, l'une droite, du volume d'une tête d'adulte, l'autre gauche, du volume d'un œuf. La tumeur droite était un épithélioma séminifère, la gauche avait un aspect de testicule adénomateux avec cependant des vestiges de formation wolffienne dépourvus de toute différenciation, une albuginée discontinue et un stroma de type ovarien, et les auteurs se demandent si, à l'origine leur malade n'a pas été un hermaphrodite vrai.

Virchow avait dit jadis que le développement des glandes génitales pouvait être assez rudimentaire pour rendre impossible leur détermination. Tuffier et Lapointe[3] s'étaient élevés contre cette opinion et croyaient qu'un histologiste averti pourrait toujours trancher la question.

Peut-on vraiment l'affirmer? Et ces séminomes intra-abdominaux d'hermaphrodites ne se sont-ils pas précisément développés sur des glandes génitales restées au stade d'indifférenciation?

Avant le développement de sa tumeur, la glande génitale de l'opéré de M. Oberthur avait-elle des caractères testiculaires ou des caractères ovariens, ou était-ce une glande vraiment hermaphrodite? Il semble impossible de le dire.

D'ailleurs, l'idée longtemps admise que l'*hermaphrodisme vrai*, c'est-à-dire la coexistence de glandes génitales féminine et masculine chez un même sujet, n'existe pas, ne peut plus être acceptée maintenant; je ne fais pas allusion en disant cela aux cas d'« ovotestis » bien connus et relativement nombreux dans lesquels un ovaire fonctionnant régulièrement, contient seulement quelques débris séminifères atrophiés, mais il existe des cas indéniables dans lesquels testicule et ovaire fonctionnent chacun pour leur propre compte : dans un article fort documenté, paru il y a deux ans dans *La Presse Médicale*, Urecchia et Teposu[4] en ont relevé quelques

1. KELLER : Tumeurs des glandes génitales chez les hermaphrodites. *Archiv. f. Gyn.* E. C. I., fasc. 1, 1913, p. 188.
2. MENETRIER, PEYRON, ISCH-WALL et LORY : *Loc. cit.*
3. TUFFIER et LAPOINTE : *Loc. cit.*
4. URECCHIA et TEPOSU : Hermaphrodisme alternant (*hermaphroditismus verus lateralis*)

exemples dans la littérature, et ils citent un cas personnel qui constitue peut-être l'exemple le plus frappant qui ait été observé jusqu'ici : leur hermaphrodite était un sujet de vingt-cinq ans qui présentait un pénis et un testicule gauche situé normalement dans une bourse ; l'appétit sexuel et les rapports, bien que cet homme fut hypospade, étaient normaux, et le liquide spermatique contenait de nombreux spermatozoïdes vivants. Par ailleurs, cet homme, ou plutôt cet hermaphrodite, présentait chaque mois des crises douloureuses extrêmement vives qui firent pratiquer une laparotomie, et l'on trouva un ovaire droit, une trompe droite et un utérus, dont l'ablation et l'examen histologique furent faits : l'ovaire était normal ; il contenait des follicules et des corps jaunes ; il fonctionnait. L'utérus avait une muqueuse à l'état prémenstruel ; il ne s'ouvrait pas à l'extérieur et c'est ce qui occasionnait les douleurs mensuelles ; elles disparurent après l'opération. Il s'agissait donc bien d'un *hermaphrodite vrai*, mais chez lequel, bien que les deux glandes, masculine à gauche, féminine à droite, fussent arrivées l'une et l'autre à maturité, c'était le testicule qui prédominait et avait donné le caractère sexuel.

Comme vous le voyez, Messieurs, l'observation recueillie par M. Oberthur évoque des problèmes d'un grand intérêt général.

Mais pour s'en tenir au côté pratique de la question, quelle réponse pouvait-il faire à son malade après la laparotomie qu'il avait pratiquée ? Devait-il l'aider à faire modifier son état civil ? Il lui a semblé qu'il le pouvait.

Et ceci pour les raisons suivantes dont chacune certes est discutable, mais dont l'ensemble lui parut pouvoir être pris en considération.

Tout d'abord, en présence d'un séminome, on a plus de chances de tomber juste en considérant son porteur comme un homme que comme une femme, la supériorité numérique des androgynes sur les gynandres étant considérable.

Puis l'état somatique, l'appétit sexuel, le psychisme étaient ceux d'un homme. Et le sujet désirait vivement que cela soit reconnu.

On pouvait donc appliquer les vieux principes de la jurisprudence romaine que rappelait M. Ombrédanne, à propos d'un cas de ce genre, et admettre que l'individu était du sexe qui prévalait en lui, c'est-à-dire du sexe masculin.

Françoise B..., d'ailleurs, s'est hâtée de faire une demande de changement d'état civil, et, sans attendre le jugement du tribunal, elle s'est procurée des vêtements masculins, et sous le nom de François B... s'est placée comme ouvrier agricole aux environs de Paris. On peut supposer que le tribunal s'appuiera sur les considérations sociales et morales beaucoup plus que sur les constatations anatomiques qui ont pu être faites, et exaucera les vœux de l'opérée de M. Oberthur.

avec gynécomastie. Examen microscopique de la glande droite. *La Presse Médicale*, 20 décembre 1933, n° 101, p. 2062.

Reste enfin une dernière question : François B... a déjà demandé à M. Oberthur la cure de son hypospadias périnéal. Peut-être demandera-t-il un jour la fermeture de son vagin? Que faut-il faire à cet égard. Fort sagement M. Oberthur estime qu'il faut d'abord voir comment va évoluer le séminome ; c'est une tumeur habituellement fort grave et il est malheureusement fort possible qu'elle évolue assez rapidement pour que ces questions n'aient guère le temps de se poser. La malade de M. Oberthur est sortie de l'hôpital avant que les diagnostics histologiques aient été faits ; mais elle doit y revenir prochainement et M. Oberthur se propose de lui appliquer sans délai un traitement de radiothérapie pénétrante, tout en faisant rechercher dans ses urines le Prolan A., puisque d'après M. Béclère[1] qui s'appuie sur son expérience personnelle et surtout sur les statistiques de Ferguson[2], cette épreuve a une valeur pronostique dans toutes les tumeurs testiculaires.

Je vous propose, Messieurs, de remercier M. Oberthur de nous avoir adressé sa curieuse observation et le très intéressant travail qu'il a fait à son propos.

M. **Maurice Chevassu** : La glande génitale néoplasique dont on nous a projeté un dessin ne ressemble pas aux tumeurs habituelles des testicules ectopiques, qui conservent une surface lisse limitée par une albuginée reconnaissable. Elle présente bien plutôt l'aspect d'une tumeur de l'ovaire.

Quant aux coupes microscopiques, si deux d'entre elles montrent bien une structure de séminome, l'autre contient des tubes épithéliaux à aspect glandulaire qui sont certainement autre chose. C'est pour moi une occasion de protester contre la mauvaise habitude qu'on a vraiment par trop prise d'englober sous le nom générique de séminome toutes les tumeurs du testicule.

Je profiterai de la communication de ce soir pour vous apporter prochainement les pièces d'un hermaphrodite qui est venu mourir dans mon service d'un cancer de la vessie ; je les crois tout à fait intéressantes.

1. A. Béclère : Le séminome du testicule et le séminome de l'ovaire. *La Presse Médicale*, 29 septembre 1934, p. 1513.

2. Ferguson : Studies of the diagnosis and treatment of teratome testis. *The Amer. Journ. of Rœntg. a. Radiumth.*, mars 1934.

COMMUNICATIONS

Uretéro-pyélographies rétrogrades révélatrices concernant la pathologie réno-uretérale,

par M. **Maurice Chevassu.**

Nous avons pratiqué la semaine dernière à Cochin, dans mon service de radio-diagnostic que dirige si habilement mon ami François Moret, notre 5.000e uretéro-pyélographie rétrograde. C'est en mars 1928 que je vous avais présenté les premières applications de la méthode. Au cours de ces huit années, elle est devenue pour nous une exploration de plus en plus banale. A condition d'être outillé comme nous le sommes, elle est beaucoup plus simple et beaucoup plus rapide qu'une exploration fonctionnelle par cathétérisme uretéral. Nous la considérons de plus comme tout à fait anodine, bien que nous ayons pris depuis maintes années l'habitude de la pratiquer successivement des deux côtés dans la même séance. Les diagnostics qu'elle nous fournit, en réalisant une sorte d'anatomie pathologique sur le vivant, sont habituellement d'une telle précision que le seul reproche qu'on pourrait lui adresser serait celui de faciliter vraiment par trop ceux-ci.

A côté des cas habituels dans lesquels l'U. P. R. ne fait que préciser des diagnostics établis antérieurement *grosso modo* par les autres examens et les autres explorations, il lui arrive souvent aussi d'établir des diagnostics de lésions que rien ne permettait même de soupçonner sans elle. Je voudrais faire passer devant vos yeux quelques exemples particulièrement typiques des révélations que nous devons à la méthode.

Je vous rappelle que son outillage consiste exclusivement en une sonde — que nous appelons sonde-bouchon — qui présente près de son extrémité ou à son extrémité un renflement conique destiné à empêcher le reflux vers la vessie du liquide opaque injecté à l'orifice uretéral. Je vous rappelle également quel est l'aspect de l'injection dans un appareil urinaire normal ; elle fournit un véritable moulage radiographique de la totalité de l'uretère, du bassinet, des grands calices et des petits calices jusqu'aux sinus péripapillaires, ce qui permet d'obtenir l'image même des papilles rénales.

En dehors des néphrites médicales et des pyélonéphrites très légères, toutes les lésions de l'appareil urinaire supérieur entraînent une modification dans l'aspect de l'arbre uretéro-pyélo-calicien, soit dans sa totalité, soit dans telles de ses parties. Aucune de ces altérations n'échappe à l'uretéro-pyélographie rétrograde.

Cancers du rein ou du bassinet, hydronéphroses, tuberculoses, sont révélés par la méthode grâce à leurs images bien caractéristiques. Il s'agit là de choses banales sur lesquelles je m'en voudrais d'insister devant vous.

Je voudrais simplement vous montrer aujourd'hui quelques exemples de constatations exceptionnelles qui me paraissent particulièrement aptes à souligner la puissance diagnostique de la méthode.

Voici d'abord l'U. P. R. (uretéro-pyélographie rétrograde) d'une femme qui présente une lésion dont je n'avais encore jamais rencontré d'exemple. Le bassinet, les grands calices et les uretères dans toute leur moitié supérieure apparaissent criblés de taches claires qui leur donnent un aspect vermoulu. Cette image m'a permis de faire le diagnostic de kystes disséminés sur la muqueuse pyélo-uretérale, diagnostic que j'ai pu vérifier en enlevant par pyélotomie un calcul qui était situé dans le calice inférieur droit. L'examen de trois des kystes prélevés, des dimensions d'une tête d'épingle en verre, a montré qu'il s'agissait de kystes épithéliaux apparemment développés aux dépens des nids épithéliaux, pseudo-glandes du bassinet et de l'uretère, qu'on rencontre parfois immédiatement sous le revêtement épithélial du conduit. Cette lésion exceptionnelle n'avait jusqu'à présent jamais été rencontrée que sur des pièces d'autopsie. Je dois à l'U. P. R. d'en avoir pu faire le diagnostic sur le vivant.

Voici maintenant l'U. P. R. d'un anurique qu'on laissait mourir en médecine d'une anurie dont on n'arrivait pas à découvrir la cause, sous le prétexte que la radiographie ne décelait pas de calcul en zone réno-uretérale. Mon assistant, le Dr Henry Bayle, sauva la malade en lui passant systématiquement une sonde jusqu'à chacun de ses bassinets; le malade urina plusieurs litres dans les vingt-quatre heures suivantes. Vous pouvez voir que l'U. P. R., pratiquée quelques jours plus tard, décèle dans chaque bassinet un calcul d'acide urique pur.

L'uretéro-pyélographie rétrograde à l'air stérilisé, que nous employons couramment selon la même technique que l'U. P. R. à l'urosélectan et qui ne nous a jamais donné, soit dit en passant, le moindre incident, permet de localiser avec une précision extrême la situation des moindres calculs dans l'intérieur des cavites rénales. Voici, par exemple, un malade qui présente de petits calculs au fond de trois de ses calices ; l'U. P. R. à l'air les localise de façon très précise.

En matière de tuberculose, la méthode est loin d'être indifférente. Elle fournit d'abord l'image exacte des lésions, comme le montre (fig. 1) cette U. P. R. d'un rein droit en totalité transformé en cavernes alors que le rein gauche, normal par ailleurs, présente pourtant une grosse caverne développée aux dépens du plus haut situé des petits calices supérieurs. Mais combien de malades chez lesquels l'image d'une caverne est une véritable révélation. La caverne tuberculeuse, formée aux dépens de la papille rongée, du parenchyme adjacent détruit et du calice correspondant plus ou moins sclérosé, ne communique souvent avec le reste de l'arbre excréteur que par un pertuis fort étroit. Il arrive très bien que cette caverne ne « crache » ses bacilles de Koch que de temps en temps, quand la pression du pus à l'intérieur de la caverne force le minime pertuis qui peut très bien, dans l'intervalle, se trouver oblitéré par un grumeau purulent. Le liquide injecté par l'uretéro-pyélographie rétrograde parvient

presque toujours à s'infiltrer dans la caverne et à en fournir l'image, alors même que l'on a cherché en vain le bacille de Koch directement dans les urines ou par microculture. Voici, par exemple, l'image révélatrice obtenue chez une jeune fille dont les urines à peine louches n'avaient montré à l'examen cytobactériologique que du colibacille. L'image d'une caverne creusée sur le flanc de la plus inférieure des papilles du calice inférieur est tout à fait caractéristique. La néphrectomie permit de vérifier la lésion révélée par l'U. P. R.

L'U. P. R. m'a permis de faire une constatation très curieuse en ce qui concerne le rein des hommes atteints de tuberculose génitale. Nous avons l'habitude de rechercher systématiquement la tuberculose rénale chez tout sujet présentant une tuberculose épididymo-testiculaire, et la simple épreuve des trois verres, en nous montrant une pyurie totale, si légère soit-elle, nous permet de soupçonner une tuberculose rénale coexistante chez une bonne moitié d'entre eux. Mais lorsque les urines du tuberculeux génital sont tout à fait limpides, ou ne présentent que quelques filaments du début ou de la fin de la miction, dont les lésions prostatiques habituellement coexistantes peuvent facilement rendre compte, nous ne poussons pas l'exploration plus loin et nous considérons que le tuberculeux génital est indemne de tuberculose rénale.

Or, j'ai appliqué systématiquement l'U. P. R. aux tuberculeux génitaux à urines claires. Sur une série de 16 malades de cet ordre dont j'ai présenté l'histoire au dernier Congrès d'Urologie, j'ai eu la surprise de constater que 9 au moins d'entre eux, soit plus de la moitié, présentaient des lésions caractéristiques de tuberculose rénale.

Deux d'entre eux présentaient une exclusion totale d'un de leurs reins : rein mastic ou en voie d'évolution mastic.

Deux autres présentaient une exclusion de leur grand calice inférieur. Chez l'un l'exclusion était complète; chez l'autre il existait encore un fin pertuis de communication que l'U. P. R. parvint à mettre en évidence.

Chez 4 autres, il existait des cavernes en évolution manifeste.

Chez le dernier enfin, il existait une image singulière dont je n'ai pas vu d'autre exemple : une série de cavités arrondies implantées sur le calice moyen et ne pouvant vraiment être interprétées autrement que comme des cavernes cicatrisées ou en voie de cicatrisation. La néphrectomie a montré les lésions dont je vous projette et la vue macroscopique et la coupe microscopique. Les cavités sont tapissées par une couche fibreuse cicatricielle sans trace d'épithélium et ne présentant pas d'ailleurs non plus de lésion tuberculeuse reconnaissable.

J'estime que nous avons là sous les yeux un exemple rarissime de cicatrisation de cavernes tuberculeuses sans exclusion.

Plusieurs des 7 autres malades de la série présentaient des images d'interprétation difficile, laissant soupçonner la tuberculose sans que nous ayons pu en avoir la vérification opératoire.

Mais de tout ceci je crois pouvoir conclure que la tuberculose génitale de l'homme est, dans la très grande majorité des cas, consécutive à l'ino-

culation du système urinaire inférieur (prostate) et consécutivement du système génital, par un bacille de Koch émané d'une tuberculose rénale préexistante, que cette tuberculose soit encore en évolution, ou exclue, ou



FIG. 1. — Uretéro-pyélographie rétrograde. Tuberculose rénale bilatérale. Sur le rein gauche, un seul rénicule supérieur est transformé en caverne. (Cliché François Moret.)

éteinte, au moment où notre attention est attirée du côté de la tuberculose génitale.

Les constatations faites par l'U. P. R. sont tout aussi instructives dans la pathologie de l'uretère. Je dirai même qu'elles le sont davantage, car aucune autre méthode ne permet de les faire, surtout avec une telle précision.

Voici par exemple la radiographie d'un malade qui avait reçu pendant la guerre un éclat d'obus dans la fesse. L'éclat d'obus apparaissait dans l'aire pelvienne gauche et le malade était pyurique. L'U. P. R. nous a montré que l'éclat d'obus était venu se loger en plein uretère pelvien, un peu au-dessus de l'orifice uretéral. Des U. R. P. successives nous ont permis de voir que l'uretère avait été divisé en deux dans le sens de sa longueur par l'éclat d'obus (fig. 2). Ces constatations faites, il m'a été facile d'enlever l'éclat par l'orifice uretéral après cystostomie. Je vous fais



Fig. 2. Fig. 3.

Fig. 2. — Uretéro-pyélographie rétrograde. Eclat d'obus logé dans l'uretère pelvien après l'avoir fendu en deux. (Cliché François Moret.)

Fig. 3. — Uretéro-pyélographie rétrograde. Rétrécissement de l'uretère pelvien par ligature probable (hystérectomie récente). [Cliché François Moret.]

projeter une photographie en couleurs montrant l'éclat d'obus tel qu'il a été extrait. Des dépôts calcaires l'ont enrobé d'une couche calculeuse, mais le noir de l'acier oxydé reste encore visible en de nombreux points.

Les diverticules de l'uretère constituent une malformation uretérale tout à fait exceptionnelle. L'U. P. R. m'a permis d'en diagnostiquer un cas chez une femme que j'opérai en 1934 de tuberculose rénale gauche. L'image de l'uretère droit présentait dans la partie moyenne de sa portion pelvienne

un espace clair que je n'avais pas su interpréter à l'époque. La malade est revenue dans mon service un an plus tard avec une lésion bien exceptionnelle dans les suites de la tuberculose réno-vésicale : une vaste ulcération tuberculeuse de la vulve. Une nouvelle U. P. R. faite du côté conservé a mis cette fois bien en relief, parce que l'uretère est maintenant dilaté, un diverticule urétéral qui s'entrecroise, en remontant, avec l'uretère normal et vient se terminer en cul-de-sac un peu au-dessous du détroit supé-



Fig. 4. Fig. 5.

Fig. 4. — Urétéro-pyélographie rétrograde. Torsion de l'uretère pelvien par ligature probable (hystérectomie ancienne). [Cliché François Moret.]

Fig. 5. — Urétéro-pyélographie rétrograde. Rétrécissement de l'uretère pelvien (hystérectomie et radium). [Cliché François Moret.]

rieur. La malade ayant fini par mourir de tuberculose généralisée, j'ai pu recueillir la pièce qui montre exactement ce que l'U. P. R nous avait révélé.

Je vous ai montré à plusieurs reprises des exemples de retentissement sur l'uretère de la pathologie pelvienne. En voici un nouveau particulièrement démonstratif. Il concerne une pyurique fébrile de trente-deux ans chez laquelle l'U. P. R. décèle une énorme dilatation de l'uretère droit partant d'un point rétréci qui siège notablement au-dessous du détroit

supérieur. La dilatation se poursuit jusqu'aux cavités rénales; tous les rénicules sont transformés en poches suppurées. Dans les antécédents de la malade : une grossesse en 1924, une appendicite suppurée en 1925, une salpingite en 1926. La malade a guéri après néphrostomie suivie d'une néphrectomie secondaire.

Voici l'U. P. R. d'une femme anurique qui a subi trois ans auparavant une hystérectomie pour cancer avec application de radium. D'après les explications un peu embarrassées du médecin, il semble que l'uretère droit ait été lié au cours de l'opération. Pas de récidive appréciable au toucher vaginal. Mais le toucher rectal combiné au toucher vaginal permet de percevoir une petite masse dure, et d'ailleurs mobile, haut en arrière de la vessie. L'U. P. R. décèle non seulement une oblitération de l'uretère droit, mais un arrêt paraissant complet de la colonne opaque sur la partie haute de l'uretère pelvien gauche, presque au niveau du détroit supérieur. Mais au-dessus de cet arrêt, étendu sur près de 2 centimètres, un petit moignon d'uretère a pu être injecté; il est manifestement dilaté. Là est la cause de l'anurie. Cette cause siège apparemment au niveau d'une masse ganglionnaire néoplasique. Une néphrostomie gauche a donné à la malade une survie de quatorze mois.

Les lésions, pas très rares, de l'uretère au cours de l'hystérectomie s'inscrivent sur nos clichés de la manière la plus nette.

Voici l'U. P. R. d'une anurique au troisième jour d'une hystérectomie pour salpingite. Rien ne s'injecte dans l'uretère droit qui est probablement oblitéré de longue date. Au niveau de l'uretère gauche, arrêt brusque de l'injection à 4 centimètres environ de l'orifice uretéral. L'anurie cesse à la suite d'une réintervention qui fait sauter les sutures, sans qu'on ait pu se rendre compte, paraît-il, de la nature exacte de l'obstacle uretéral.

Sur cette autre U. P. R., il s'agit encore d'une hystérectomie pour salpingite. Une fistule urinaire s'est produite dans la cicatrice abdominale treize jours après l'hystérectomie. La sonde uretérale bute irrémédiablement à 5 centimètres. Sur ces entrefaites la fistule se tarit, mais la malade, qui a souffert du rein gauche dès le lendemain de son opération, continue à souffrir. L'U. P. R. (fig. 3) montre que l'uretère n'est pas oblitéré, il est seulement rétréci. L'uretère sus-jacent n'est pas encore très dilaté, non plus que les cavités rénales; il existe en outre un siphon uretéral dans la zone sous-rénale. J'ai tenté le 29 janvier dernier de rétablir la continuité de l'uretère. L'incision iliaque basse sous-péritonéale m'a conduit sur un tissu cicatriciel dans lequel j'ai trouvé un petit foyer de suppuration. Au fond de celui-ci, j'ai vu sortir une sonde uretérale qu'un de mes aides faisait monter par la vessie. J'étais donc au-dessous de l'obstacle. Immédiatement au-dessus, une bride épaisse et dense, venant d'en bas et d'en avant, et constituée par le ligament rond, comme l'a démontré l'examen histologique, faisait corps avec l'uretère. Ouvrant l'uretère repéré au-dessus du rétrécissement, j'ai pratiqué une uretérotomie sur la face antérieure de la cicatrice uretérale, et ai monté une grosse sonde uretérale du moignon inférieur jusque vers le rein. La malade est actuellement cicatrisée, mais

je n'ai pas encore osé enlever sa sonde uretérale qui continue à bien fonctionner vingt et un jours après l'opération.

L'image suivante est particulièrement intéressante, parce que l'uretère gauche, lésé au cours d'une hystérectomie pour salpingite faite vingt-deux mois auparavant, donne manifestement (fig. 4) l'impression d'une torsion au niveau du point où il est rétréci; une ligature est là très certainement en cause. L'uretère est très fortement dilaté au-dessus du rétrécissement ainsi que le rein correspondant. J'ai pensé qu'avec de pareilles lésions hautes toute tentative de restauration de l'uretère pelvien était vouée à l'échec et j'ai conseillé la néphrectomie.

Quant à la dernière U. P. R. (fig. 5), elle est d'interprétation difficile. La malade a subi dix ans auparavant une hystérectomie subtotale pour salpingite, puis elle a fait huit ans plus tard, c'est-à-dire il y a deux ans, un cancer sur son moignon de col, et elle a été traitée à l'Institut du Cancer par des applications de radium, Depuis quelques mois seulement elle présente des accidents urinaires : pyurie et fièvre. Or, l'U. P R. nous montre, au-dessus d'un uretère pelvien très étroit, un rétrécissement presque filiforme aboutissant à un uretère très fortement dilaté avec dilatation importante de tout le système sus-jacent. Il n'y a pas de récidive appréciable au niveau du moignon vaginal, mais tout le fond du vagin est cicatriciel. Il est difficile de savoir si la lésion est consécutive à l'hystérectomie ancienne ou si elle n'est pas plutôt en rapport avec la sclérose provoquée par le radium, voire à une petite récidive juxta-uretérale. Nous sommes parvenus à faire passer des bougies filiformes dans le rétrécissement et à le dilater peu à peu, à la suite de quoi les douleurs et la fièvre se sont atténuées sans avoir encore complètement disparu.

J'espère, mes chers Collègues, que les exemples ci-dessus, que j'aurais pu multiplier si je n'avais craint d'abuser de votre attention, persuaderont les plus incrédules de l'intérêt extrême des explorations réalisées par l'urétéro-pyélographie rétrograde.

M. Soupault. En dehors des ligatures et sections de l'uretère, lésions accidentelles au cours des hystérectomies et restant méconnues, dont il vient d'être fait mention, il existe des coudures ou des plicatures de l'uretère, plus bénignes. C'est M. Petit, assistant d'Urologie à Boucicaut, dans le service de M. Labey, qui m'a signalé et montré des cas qui paraissent assez fréquents chez des opérées (émanant des chirurgiens les plus divers) qui se plaignent au bout de quelques semaines ou de quelques mois de tension douloureuse dans une des régions lombaires, sans autre symptôme urinaire. L'exploration de l'uretère montre à 6 ou 8 centimètres un obstacle au passage de la sonde; quand celle-ci a pu pénétrer plus loin, ce qui est la règle dans ces cas, il est facile de mettre en évidence par la pyélographie ou par tel autre procédé la rétention pyélique. En général, tout disparaît à la suite de ce simple cathétérisme. Il s'agit très vraisemblablement de déviation plus ou moins accentuée de l'uretère au voisinage d'un pédicule lié trop largement.

M. **Maurice Chevassu** : Il est certain que l'uretère est lésé dans les hystérectomies beaucoup plus souvent que les chirurgiens ne le pensent. A côté des lésions uretérales à manifestations urinaires brutales, à fistules, à douleurs rénales persistantes, il en est qui entraînent des destructions rénales à bas bruit sans que le chirurgien ni que la malade ne s'en doutent. Lorsque les hystérectomisées se plaignent quelque peu de leurs reins, on ne songe pas assez souvent à la possibilité d'une lésion uretérale.

Cette lésion est loin d'ailleurs d'être toujours une oblitération complète. Une ligature faite un peu trop « en masse », à proximité de l'uretère peut entraîner une coudure de celui-ci et une dilatation progressive de l'arbre urinaire sus-jacent. Il en est de même des cicatrisations difficiles qui laissent derrière elles des gangues de péri-uretérite.

Comme l'a montré à M. Soupault mon ancien interne Roger Petit, qui a fait jadis dans mon service sa thèse sur les colibacilluries, la simple exploration de l'uretère à la sonde décèle assez souvent, chez les hystérectomisées, de petites rétentions, qui peuvent être chez ces malades la cause de colibacilluries rebelles.

Je puis enfin confirmer ce qu'a dit M. Gosset par une observation personnelle. J'ai souvenir d'avoir un jour, après une hystérectomie, embroché l'uretère droit au moment où je faisais le premier point du surjet de péritonisation. Je m'en suis heureusement aperçu immédiatement. L'uretère, collé à la face profonde du péritoine, avait été perforé de part en part par mon aiguille exactement en son milieu.

Un cas de maladie de Bessel-Hagen. Exostoses multiples. Malformation du cubitus et luxation du radius en haut avec perforation des téguments,

par M. **Marcel Barret** (d'Angoulême),
ancien interne des hôpitaux de Paris, associé national.

R... (Marcel), âgé de treize ans, présente une malformation curieuse de l'avant-bras droit à laquelle sa famille n'a pas jusqu'alors attaché d'importance. Mais, depuis quelque temps, l'enfant se plaignant de son avant-bras, éprouvant des difficultés pour relever la main et pour écrire, on fait appel à son médecin, le Dr Audebert, qui me l'adresse.

A l'examen, on est frappé par une atrophie de l'avant-bras et de la main du côté droit. A la face postérieure du coude, existe une saillie osseuse de 2 à 3 centimètres, mal recouverte par les téguments, qui se continue avec le radius et qui doit être considérée comme l'extrémité supérieure de cet os.

On perçoit une solution de continuité au niveau de l'extrémité inférieure du cubitus qui est renflé dans son tiers inférieur.

L'avant-bras droit présente un raccourcissement de 6 centimètres; par contre, le bras droit présente un allongement de 3 centimètres environ par comparaison avec les autres segments du membre supérieur gauche.

L'attitude du coude est en position de flexion; les mouvements de cette

articulation sont loin d'être normaux : la flexion atteint, mais ne dépasse pas 90°, l'extension n'est pas complète, elle se fait à 135°. L'amplitude des mouvements de pronation et de supination est diminuée de moitié environ.

La radiographie montre :

1° Une absence partielle du cubitus à la partie inférieure. Cet os se termine par une partie effilée au-dessus de laquelle se trouve un gros renflement en chou-fleur où la corticale et la cavité médullaire ne se différencient pas, où on distingue des plages claires chondromateuses. Cet aspect ne peut être que celui d'une dyschondroplasie, d'une lésion du cartilage et la saillie doit être considérée comme une exostose ostéogénique.

L'épiphyse supérieure du cubitus est également anormale ; l'apophyse coronoïde est très développée et forme une épaisse saillie plutôt qu'un bec, comme normalement; d'autre part, la surface articulaire radiocubitale manque de netteté.

2° Le radius dans son ensemble est incurvé. Normal à sa partie inférieure, il se présente en haut sous la forme d'une tigelle qui a perforé les téguments de la face postérieure du coude et fait issue sur une étendue de 2 à 3 centimètres. Le périoste qui le recouvre s'est épidermisé. La cupule radiale, la tubérosité bicipitale font défaut.

3° L'humérus est assez bien constitué, mais est un peu plus grêle que du côté opposé.

Chez ce malade, la radiographie de tout le squelette a permis de déceler des exostoses ostéogéniques multiples siégeant :

Au niveau de l'extrémité supérieure de l'humérus gauche ;

Au niveau de l'extrémité inférieure du radius et du cubitus gauches ;

Au niveau de l'extrémité supérieure du tibia droit ;

Au niveau de l'extrémité inférieure du tibia et du péroné des deux côtés, mais plus marquées à gauche.

Enfin une exostose pédiculée, renflée en massue dirigée en haut siège à la partie inférieure et interne du fémur gauche.

Dans les antécédents familiaux, on retrouve chez le père des exostoses des deux membres inférieurs.

L'intervention que nous avons pratiquée chez ce malade a été fort simple. Elle a consisté en une résection de 5 à 6 centimètres de l'extrémité supérieure du radius après avoir ruginé cet os sur une certaine étendue et détaché les insertions musculaires.

La guérison s'est effectuée par première intention au bout de quelques jours.

Cette observation a bien des points communs avec celle qui a été présentée par M. Gentil à la Société de Chirurgie, le 11 mai 1932 (luxation du radius, perforation des téguments). L'aspect radiographique est à peu près le même, avec cette différence cependant que le cubitus, dans notre cas, présente une exostose à son extrémité inférieure qui faisait défaut dans le cas précédent. Néanmoins, cette différence est capitale et, comme la discussion de la Société de Chirurgie l'a montré, il semble bien que le cas de M. Gentil ressortait plutôt à la luxation congénitale du radius qu'à la maladie de Bessel-Hagen ou maladie ostéogénique. Notre observation, par contre, paraît être un cas typique de la maladie de Bessel-Hagen, la symptomatologie est complète : la présence de nombreuses exostoses sur le squelette, la sensibilité particulière du cubitus, la luxation du radius.

Contrairement à ce qui se passe dans la luxation congénitale où les mouvements, malgré une déformation considérable, sont assez bien con-



Fig. 1.



Fig. 2.

servés, dans notre cas la limitation de tous les mouvements du coude était assez marquée.

Un point assez curieux dans notre observation est l'allongement compensateur de l'humérus droit qui a une différence de 3 centimètres en plus que du côté opposé.

Le père de cet enfant présentait aussi des exostoses des membres inférieurs et ceci n'est pas pour surprendre quand on connaît le caractère héréditaire si fréquent de la maladie ostéogénique.

Au point de vue opératoire, nous nous sommes borné à pratiquer très



FIG. 3.

simplement une résection de l'extrémité supérieure du radius et à ce prix la guérison a été facilement obtenue, suivie d'une récupération assez importante des mouvements de flexion et d'extension du coude.

Broche déglutie par un enfant de onze mois, localisée dans un cæcum hernié et extraite par appendicectomie,

par M. **Marcel Chaton** (de Besançon), associé national.

Le 15 décembre 1935, notre collègue, M. le Dr Baigue, professeur de Clinique obstétricale de l'Ecole de Médecine, nous adressait vers 22 heures le jeune Rolland V..., de Besançon, âgé de onze mois, qui le 14 au matin avait avalé une de ces petites broches dont un amour maternel, bien naturel, se plaît toujours à orner les jeunes enfants.

Notre collègue avait perçu nettement le corps étranger dans le sac d'une très volumineuse hernie inguino-scrotale droite dont il était porteur et, avec raison, il se demandait s'il ne fallait pas profiter de la circonstance pour le débarrasser à la fois du dangereux corps étranger que sa famille affirmait avec effroi avoir été dégluti ouvert et de la hernie, autre danger dont il était manifestement impossible d'espérer une guérison spontanée.

A notre tour, constatant au palper de la hernie la présence du corps étranger que nous saisissons aisément, mais avec prudence entre le pouce et l'index, nous fûmes immédiatement de son avis.

Cet enfant fut endormi parfaitement, comme nous avons coutume à cet âge, à l'éther goutte-à-goutte à la compresse. Aidé de notre assistant, M. le Dr Mouillard, le sac herniaire isolé fut ouvert et nous pouvions à ce moment constater que le segment d'intestin contenant le corps étranger était le cæcum et aussi que la broche était fermée, mais non accrochée.

La première idée qui se présenta à notre esprit fut, faisant saillir par pression la broche en un point limité de l'intestin de faire, après une bourse préalable, à ce dernier une incision minime et, avec un risque des plus restreints, d'en pratiquer l'ablation. Mais en présence d'un appendice normalement volumineux, l'idée nous vient de faire encore mieux et sans aucun risque cette fois, faisant passer le corps étranger dans l'appendice, de pratiquer tout simplement une appendicectomie.

Alors, par pressions douces, nous faisons passer la broche dans l'appendice et nous réalisons en amont d'elle la plus inoffensive appendicectomie à froid.

Le sac réséqué, les plans furent reconstitués aux crins par la méthode préfuniculaire.

Les suites opératoires furent troublées par une complication pulmonaire grave très hyperthermique avec accidents nerveux convulsifs intenses qui retinrent le petit opéré à la clinique jusqu'au 30 décembre, date à laquelle il sortait guéri.

Cette observation, au point de vue clinique comme au point de vue thérapeutique, comporte des considérations simples, mais curieuses, et de quelque utilité pratique.

Tout d'abord, grâce à l'existence d'un sac extrapéritonéal herniaire de stagnation, on put aisément déterminer par le palper, ce qui n'est pas courant, la présence certaine d'un corps étranger dégluti et faire son diagnostic topographique. Dans un accident similaire, chez un jeune sujet porteur d'une hernie avec un corps étranger qui peut passer et dont on surveille habituellement la migration par la radiographie, il ne faudra pas non plus négliger l'exploration clinique du diverticule herniaire qui, dans certains cas, pourra inspirer une heureuse décision thérapeutique.

Mais c'est surtout au point de vue technique que cette observation nous a paru mériter de retenir quelques instants l'attention. En présence d'un corps étranger dont la morphologie le permettra et qui restera fixé dans les parages de la région iléo-cæcale, l'opérateur devra songer au parti heureux qu'il peut tirer, comme dans l'observation précédente que nous venons de présenter, de la présence du diverticule appendiculaire où à l'aide de manœuvres éclairées et douces il pourra faire migrer le corps étranger pour ensuite l'extraire sans aucun risque par une opération d'appendicectomie à froid. A l'âge du nourrisson, qui est aussi celui des déglutitions accidentelle, où l'appendice, pour des raisons d'évolution, est relativement

plus volumineux et plus constamment perméable, c'est un artifice opératoire qui apparaît *a priori* comme devant présenter le maximum d'indication.

Une cæcostomie entre des mains expérimentées est un acte opératoire bénin, l'appendicectomie entre toutes les mains l'est incontestablement encore plus. Elle présente, en outre, l'avantage, en supprimant un organe inutile et dangereux, de mettre une jeune vie à l'abri de risque appendiculaire.

Scaphoïdite tarsienne à évolution anormale,

par M. Lance.

Je vais vous résumer l'histoire et vous projeter les radiographies d'une lésion osseuse que j'ai pu observer chez un enfant pendant huit ans et



Fig. 1.

demi sans pouvoir en déterminer la nature, ce qui justifie le titre un peu vague de ma communication.

Voici cette observation :

Roland V..., âgé de trois ans, m'a été présenté le 27 novembre 1927 à la consultation des Enfants-Malades parce qu'il boitait depuis le mois de juin de la même année. L'examen montre que l'appui sur le pied droit est douloureux,

l'enfant escamote le pas. La partie moyenne du bord interne du pied est gonflée, chaude, et la pression sur cette saillie est douloureuse. Les mouvements de la médio-tarsienne sont bloqués. Il s'agit d'une scaphoïdite. Est-ce la scaphoïdite dystrophique, maladie de la croissance des jeunes enfants, ou une ostéite infectieuse? La présence d'adénopathies poplitée et iliaque nettes nous fait poser le diagnostic d'ostéite bacillaire du scaphoïde, bien que nous ne trouvions pas d'antécédents tuberculeux chez l'enfant ni chez les parents. La radiographie (fig. 1) qui montre un scaphoïde aplati en pastille et opacifié ne nous fait pas changer d'opinion, de nombreuses observations entre autres celles de MM. Nové-Josserand (Soc. de Chir. de Lyon, 1923), Sorrel et Delahaye (Soc. Nat. de Chir., 1925)



Fig. 2.

ayant montré que l'ostéite tuberculeuse du scaphoïde pouvait présenter au début l'aspect typique de la maladie de Köhler.

Le pied est immobilisé en gouttière plâtrée, l'enfant mis en décubitus, et comme les parents habitent la grande banlieue, nous pouvons revoir le malade tous les trois mois régulièrement aux Enfants-Malades.

Pendant cinq années, les signes cliniques ne se sont pas modifiés, sauf que le blocage articulaire s'est rapidement étendu à la sous-astragalienne. Le gonflement est resté limité au bord interne du pied, la peau un peu chaude, et persistance des adénopathies à distance.

Mais ce qui est très intéressant, c'est l'évolution que décèlent les radiographies pendant ce temps.

En mars 1929, la radiographie face et profil montre que le scaphoïde est réduit à une lame mince, opaque, que la tête astragalienne a disparu, que le col de l'astragale, opaque, contient en son centre un séquestre éburné, noir; un autre petit séquestre noir, lamellaire provenant sans doute de la tête de l'astragale est venu se loger dans les parties molles du bord interne du pied.

Dix mois plus tard, en janvier 1930, la radiographie (fig. 2) montre que le scaphoïde tend à se reconstituer, prend de l'épaisseur et que son opacité varie selon les endroits, l'astragale est moins opaque ainsi que le séquestre qui est toujours dans le col. Le petit séquestre des parties molles subsiste toujours. Fait nouveau, on distingue une caverne qui occupe toute la moitié antérieure du calcanéum. Ses parois sont opaques et on distingue vaguement la formation d'un séquestre central.

Fin novembre 1930 : ce séquestre du calcanéum est très net, très éburné, et une deuxième caverne occupe toute la partie postérieure du calcanéum.

Vingt mois plus tard, en juillet 1932 (fig. 3), l'état est le suivant : le scaphoïde est en voie de reconstruction, il s'épaissit, le col astragalien aussi. Le calcanéum



Fig. 3.

présente ses deux cavernes contenant chacune un très volumineux séquestre central, le petit séquestre des parties molles se résorbe peu à peu. C'est à ce moment que les phénomènes inflammatoires cessèrent peu à peu ; le gonflement, la chaleur des téguments disparurent, les adénopathies s'évanouirent. La marche fut progressivement reprise à cette époque.

Nous avons revu cet enfant en 1933, 1934 et 1935, et voici ce que montre la radiographie faite le 16 décembre 1935 (fig. 4). Le scaphoïde est reconstitué presque normalement, il reste seulement un peu déformé et plus opaque. L'astragale est amputé de sa tête, mais le col se termine par une surface arrondie s'articulant avec le scaphoïde. Le calcanéum contient encore les deux séquestres mais englobés dans le tissu nerveux qui a comblé les cavernes.

L'examen montre un pied absolument semblable à celui du côté opposé. Il est seulement un peu plus petit, ainsi que le mollet qui reste atrophié. La sous-astragalienne et la médio-tarsienne restent ankylosées.

Quelle est la nature de cette affection ? A notre avis, il ne peut s'agir de la tuberculose osseuse comme nous l'avions pensé au début. Jamais nous n'avons observé d'amas de fongosités, d'abcès, de fistules. Or, l'immobilisation de cette enfant était très relative. Il marchait certainement comme le prouvait l'état des semelles de ses bottes plâtrées.

De plus, sur les radiographies on ne note jamais cette décalcification diffuse révélatrice de la tuberculose osseuse, mais bien au contraire une densificatiou intense dès le début des lésions.

Enfin et surtout, la reconstruction osseuse considérable qui s'est effec-



Fig. 4.

tuée en particulier au niveau du scaphoïde suffirait à éloigner l'idée de tuberculose osseuse.

Nous ne pensons pas qu'on puisse invoquer ici une syphilis osseuse. Les examens sérologiques de l'enfant ont d'ailleurs été négatifs.

Il n'y a pas lieu non plus de suspecter une mycose.

Le seul diagnostic possible à notre avis est celui d'une ostéomyélite atténuée d'emblée. Le début à allure inflammatoire, avec réactions ganglionnaires, est en sa faveur, mais c'est surtout l'aspect radiographique de densification osseuse, de séquestres observés d'emblée qui nous semble le plus probant.

Déjà, il y a quelques années, j'ai observé aux Enfants-Malades une scaphoïdite tarsienne typique comme aspect radiographique, qui a débuté brusquement par de violentes douleurs, un gonflement considérable avec

peau chaude, rouge. J'ai fait une ponction et retiré II gouttes de pus. Rien n'a poussé à la culture. L'allure nettement inflammatoire a cédé en quelques jours à des pansements humides alcoolisés, et l'affection a ensuite évolué comme une scaphoïdite dystrophique de l'enfance. C'est pourquoi je pense qu'à côté de la scaphoïdite pour troubles de la croissance observée chez l'enfant, à côté des scaphoïdites tuberculeuse, typhique et mycosique décrites par divers auteurs, il convient de faire une place à la scaphoïdite par ostéomyélite subaiguë d'emblée comme tendrait à le faire admettre cette observation.

PRÉSENTATION DE PIÈCE

Hernie de l'ovaire gauche devenue irréductible par développement d'un kyste parovarien,

par M. **Madier.**

Je vous apporte les pièces opératoires d'une malade que j'ai opérée ce matin pour une hernie de l'ovaire gauche, devenue irréductible par le développement d'un kyste parovarien. Cette malade avait de plus des métrorragies et son utérus était augmenté de volume, ce qui m'a autorisé à faire une laparotomie et une hystérectomie.

Il s'agit d'une femme de quarante-trois ans que j'ai vue hier et qui m'a dit qu'elle avait une hernie inguinale gauche depuis sa plus petite enfance, que cette hernie ne l'avait jamais gênée, mais que depuis quelques mois elle avait augmenté de volume et était devenue irréductible. De plus, elle me signalait qu'elle avait, depuis deux ou trois mois, des métrorragies ; que jusque là elle avait été bien réglée, qu'elle n'avait jamais eu de grossesse. Un médecin consulté lui avait confirmé qu'elle avait une hernie, et lui avait dit qu'elle avait un fibrome.

L'examen de la région inguinale gauche m'a montré une tumeur ovoïde grosse comme un œuf de poule, régulière, lisse, tendue, mate, mobile, non réductible, et absolument indolente.

Cette tumeur occupait le canal inguinal; elle présentait un pédicule inguinal, et ne présentait aucune impulsion à la toux.

L'examen du pelvis m'a permis de constater que l'utérus était augmenté de volume et un peu bosselé, et surtout qu'il était attiré en avant et à gauche. De ce côté, sa mobilité était diminuée; on ne sentait pas les annexes gauches, mais on sentait, assez difficilement, il est vrai, un pédicule se dirigeant vers la région inguinale profonde. A droite, les annexes étaient perçues, l'ovaire kystique un peu augmenté de volume.

Ces constatations m'ont fait penser que la tumeur inguinale pouvait bien être formée par tout ou partie des annexes gauches.

J'ai encore cherché à vérifier cette hypothèse en faisant un toucher combiné avec des tractions sur la tumeur ovarienne. Cette manœuvre m'a permis de constater que les tractions sur la tumeur ovarienne mobilisaient légèrement l'utérus.

Je fis donc le diagnostic de hernie de l'ovaire gauche datant de l'enfance et devenue irréductible par suite du développement d'un kyste ovarien.

L'opération pratiquée ce matin m'a montré qu'il s'agissait bien d'une hernie de ce genre. J'ai commencé par une laparotomie médiane et j'ai immédiatement constaté que l'utérus était bien tenu par sa corne gauche d'où partait un épais pédicule allant se perdre dans l'orifice inguinal profond. L'ovaire n'était pas visible; on voyait par contre l'origine de la trompe de Fallope. J'ai lié séparément le pédicule utéro-ovarien, puis le pédicule partant de la corne utérine gauche, pédicule qui était très épais constitué par la trompe et par le ligament rond, court et gros.

Ceci fait, j'ai pratiqué une hystérectomie subtotale et j'ai achevé presque complètement la péritonisation.

Puis, je me suis porté à la région inguinale où j'ai extirpé très facilement le sac et son contenu et où j'ai pratiqué une cure radicale.

Enfin, revenant à l'abdomen, j'ai terminé la péritonisation et fermé la paroi.

Le sac inguinal contenait bien comme je le pensais la trompe et l'ovaire, et un kyste, mais ce kyste gros comme un petit œuf de poule était un kyste parovarien.

Cette observation soulevait un problème de diagnostic assez particulier. On pouvait hésiter en effet entre un kyste sacculaire, un kyste du canal de Nück, ou le diagnostic que j'ai porté. Ce qui m'a fait pencher en sa faveur, c'est le fait que la hernie était congénitale, que les annexes gauches étaient absentes dans le pelvis, qu'on sentait un pédicule allant de la corne utérine gauche au canal inguinal; enfin, la mobilisation de l'utérus par traction sur la tumeur inguinale.

Au point de vue opératoire, la curiosité m'a poussé à ouvrir d'abord l'abdomen, mais j'aurais mieux fait de commencer par l'opération inguinale, plutôt que d'aller de l'abdomen à l'aine, pour revenir enfin au pelvis.

PRÉSENTATION D'APPAREIL

par MM. **Robert Monod** et **Iselin.**

J'ai l'honneur de vous présenter, au nom de M. Robert Monod, retenu par le concours de chirurgien des hôpitaux, et au mien, un appareil destiné à envoyer sous pression, ou en pulvérisation, aussi bien une solution anesthésique qu'une solution antiseptique.

En effet, depuis dix-huit mois, M. Desplat, ingénieur en chef de la société Electro-Salvator, nous avait confié un appareil de son invention destiné à pulvériser à température physiologique du liquide dégageant de l'oxygène naissant, appareil qui nous a convaincus sur le mérite de la pulvérisation sous pression dans les pansements banaux qui sont décollés sans peine, et dans la désinfection des cavités suppurantes des poumons après leur ouverture chirurgicale. Jusqu'alors nous nous servions de la marmite de Lucas-Championnière, dont tout le monde connaît la marche capricieuse, et qui, dans un service spécialisé, exige une consommation d'alcool assez onéreuse.

D'autre part, l'appareil, présenté ici par J.-C. Bloch, inspiré de celui de Kirchner, poussant l'anesthésique local sous pression et en grande quantité, transforme l'usage de l'anesthésie loco-régionale.

Nous avons donc demandé à M. Desplat de nous construire un appareil universel qui permette de propulser sous pression ou en pulvérisation n'importe quel liquide : novocaïne, sérum physiologique, solution de Dakin, solution de Tanin pour les brûlures, etc.

L'appareil est très simple, la solution à propulser est dans un bac en verre stérile, les tuyaux de sortie sont stérilisés par ébullition. La pression est donnée par un compresseur mû par un petit moteur électrique ; un manomètre permet de régler la pression sous laquelle s'échappe le liquide dont le débit est contrôlé à la marche.

Le Secrétaire annuel : M. ANDRÉ MARTIN.

Paris. — A. MARETHEUX et L. PACTAT, imp., 1, rue Cassette.

MÉMOIRES

DE

L'ACADÉMIE DE CHIRURGIE

Séance du 26 Février 1936.

Présidence de M. Henri Rouvillois, *président.*

PROCÈS-VERBAL

La rédaction du procès-verbal de la dernière séance est mise aux voix et adoptée.

CORRESPONDANCE

La correspondance comprend :

1° Les journaux et publications périodiques de la semaine.

2° Des lettres de MM. Desplas, Leveuf, Lardennois, Robert Monod, Mouchet, d'Allaines, Maisonnet s'excusant de ne pouvoir assister à la séance.

2° Une lettre de M. Demirleau remerciant l'Académie de lui avoir décerné le prix des élèves du Dr Eugène Rochard.

3° Un travail de M. Loyer, intitulé : *Ulcère perforé du pylore et infarctus intestinal.*

M. Raymond Grégoire, rapporteur.

4° Un travail de M. Petrignani (La Rochelle), intitulé : *Ostéome spongieux du maxillaire inférieur.*

M. Moulonguet, rapporteur.

5° Un travail de M. Querneau (Quimper), intitulé : *Actinomycose du cæcum.*

M. P. Moure, rapporteur.

6° Un travail de M. Pierre ROSENTHAL, intitulé : *L'embryothérapie par voie parentérale.*

M. P. MOURE, rapporteur.

7° Un travail de M. E. DOUAY, intitulé : *Résultats obtenus par l'autogreffe ovarienne.*

M. P. MOURE, rapporteur.

8° Un travail de M. DECHAUME, intitulé : *Nécroses des maxillaires consécutives à la curiethérapie interne.*

M. Louis BAZY, rapporteur.

NÉCROLOGIE

Décès de M. Reverchon.
Allocution de M. Rouvillois, président.

Mes chers Collègues,

J'ai le triste devoir de vous annoncer la mort de M. Reverchon, associé national de notre Compagnie, ancien professeur au Val-de-Grâce, professeur à la Faculté libre de Médecine de Lille. Notre collègue ne disparaît pas, comme le médecin général inspecteur Mignon, au soir d'une longue vie, mais dans le plein épanouissement d'une carrière dont le terme semblait encore lointain, et dont le succès s'affirmait tous les jours.

Professeur agrégé du Val-de-Grâce en 1911, professeur en 1920, Reverchon avait été élu membre correspondant national de la Société de Chirurgie en 1923. Il était surtout spécialisé en oto-rhino-laryngologie et la plupart de ses travaux sont consacrés à cette spécialité. Parmi eux, je rappelle le très beau rapport qu'il a présenté en 1923 au Congrès français d'Oto-rhino-laryngologie, en collaboration avec notre collègue Worms, sur « la radiographie en oto-rhino-laryngologie ». J'ajoute également qu'il était un des membres fondateurs de la Société de Laryngologie des Hôpitaux de Paris, et qu'il en fut le président en 1929.

Particulièrement doué pour l'enseignement, Reverchon a formé des générations d'élèves dans son service du Val-de-Grâce. Tous ont gardé de lui le souvenir d'un professeur d'esprit clair, d'élocution facile et imagée dont la parole élégante séduisait ses auditeurs. Arrivé à la fin de son professorat au Val-de-Grâce, il ne put se résoudre à abandonner l'enseignement qui le passionnait, et, prenant sa retraite, il entrait, en 1928, comme professeur à la Faculté libre de Médecine de Lille où, depuis huit ans, il se consacrait à l'enseignement.

A ses talents de professeur et de chirurgien, Reverchon joignait de belles qualités d'organisateur. Il eut l'occasion de les mettre en valeur, non seulement pendant la Grande Guerre à la tête d'une Autochir, mais encore au cours des nombreuses missions qu'il eut à remplir à l'étranger, en Serbie, avant la guerre, en Roumanie, au cours des hostilités, en Grèce, enfin, après la guerre.

Son courage, attesté par des citations élogieuses, ses qualités de cœur et l'élévation de ses sentiments tant appréciées de ses amis, se sont manifestés jusqu'à la dernière minute. Au cours d'une longue agonie, ne se faisant aucune illusion sur son état, Reverchon a regardé la mort en face et est resté jusqu'au bout le chirurgien et le soldat courageux qu'il avait toujours été au cours de sa vie.

A Mme Reverchon, sa mère, si durement frappée déjà au cours de la guerre, à sa femme et à sa fille, nous adressons l'expression de notre douloureuse sympathie, et nous assurons la Faculté libre de Médecine de la part que nous prenons à son deuil.

A PROPOS DU PROCÈS-VERBAL

Hermaphrodite présentant un séminome tordu,

par M. E. Sorrel.

Après le rapport que j'ai fait mercredi dernier sur un cas d'hermaphrodite avec séminome tordu, M. Chevassu m'avait demandé comment les histologistes qui avaient bien voulu se charger de l'examen des coupes avaient interprété celles que j'avais projetées. Voici leur réponse, que m'a transmise M. Oberthür :

Sur l'une des coupes, M. Chevassu avait fait remarquer que le séminome présentait des irrégularités insolites pour une tumeur habituellement lisse avec une albuginée bien caractérisée. *Cela tient sans doute à ce qu'il s'agissait d'une tumeur tordue depuis longtemps, en nécrobiose partielle et fixée par des adhérences.*

M. Chevassu avait aussi fait remarquer que sur l'autre coupe on voyait des formations glandulaires; il n'existait qu'une toute petite région située à la périphérie de la tumeur où cet aspect de tubes ramifiés à épithélium cylindrique a été observée et c'est pourquoi on l'avait reproduit en microphotographie. *Il s'agit suivant toute vraisemblance de débris wolffiens.*

RAPPORTS

Deux cas de pseudarthroses de l'humérus,

par M. A. Tailhefer.

Rapport de M. Cunéo.

M. Tailhefer a déposé sur le bureau de l'Académie deux observations de pseudarthroses opérées avec succès. Voici ces deux observations :

Observation I. — Th... (Alice), vingt-quatre ans. A la suite d'un accident de motocyclette survenu le 6 août 1933, fracture fermée de l'humérus gauche à






Fig. 1. — Obs. I. Après l'ostéosynthèse primitive. On note la raréfaction osseuse dans le foyer de fracture et autour de chaque vis, une ostéoporose importante. La contention par une simple attelle en treillage est insuffisante.

l'union du tiers moyen et du tiers inférieur. Le lendemain on pratique, en province, une ostéosynthèse par plaque de Shermann ; immobilisation très

insuffisante au moyen de l'attelle en treillage que l'on voit sur la radiographie.

Un mois après cette ostéosynthèse, on peut voir sur la radiographie une raréfaction osseuse importante au niveau du foyer de fracture et une ostéoporose extrêmement intense développée autour des quatre vis qui fixent la plaque. Il n'y a pas de consolidation. *Le même chirurgien intervient à nouveau, le 16 novembre 1933*, enlève la plaque et *met en place un greffon osseux prélevé sur le tibia droit.* Ces opérations ont été bien supportées, il n'y a pas eu de suppuration, mais ni l'ostéosynthèse, ni la greffe ne sont suivies de consolidation.

La blessée est vue, *un an plus tard*, le 7 novembre 1934, par le Dr A. Tailhefer. Il s'agit d'une pseudarthrose avec perte de substance considérable et ostéoporose ainsi qu'on peut le constater sur les radiographies.

L'examen général ne révèle aucune cause à laquelle on pourrait attribuer cette pseudarthrose. Les réactions de Wassermann et de Vernes sont négatives.

Opération le 20 novembre 1934 (Dr A. Tailhefer). Abord du foyer de pseudarthrose par voie postérieure. Le nerf radial est découvert et protégé, on pratique une résection osseuse sur chacun des fragments et l'on ouvre largement le canal médullaire. Les deux extrémités osseuses sont ensuite taillées à la scie de façon à se pénétrer l'une l'autre en formant une sorte de tenon. Cette façon de procéder a l'avantage de mettre en contact une plus grande surface osseuse et de faciliter la synthèse. Les deux fragments sont ensuite maintenus par une *ostéosynthèse au moyen d'une seule agrafe de Cunéo en acier doux et de trois câbles également d'acier doux.* On exécute alors la manœuvre de Beck et les deux extrémités osseuses sont perforées en tous sens. Reconstitution des plans musculaires et superficiels. Drainage filiforme pendant vingt-quatre heures.



Fig. 2. — Obs. I. L'ostéosynthèse primitive par plaque de Shermann a été suivie d'échec total. La pseudarthrose est complète.

Les suites sont en tous points excellentes.

Le bras a été placé sur un appareil de Pouliquen-Masmonteil en duralumin et rigoureusement axé et immobilisé.

Au cinquante-huitième jour, la consolidation est parfaite.

Depuis, nous avons suivi régulièrement la malade. Ainsi qu'on le voit sur les radiographies, il y a eu une consolidation osseuse rapide. Cette consolidation ne semble pas avoir été gênée par la présence de l'agrafe de Cunéo.

Les radiographies récentes montrent que, depuis un an, ce matériel d'ostéo-

synthèse en acier doux (toxique pour Menegaux) a été admirablement toléré. Il n'existe pratiquement pas d'ostéoporose et les câbles sont actuellement inclus dans l'os sans provoquer de lésion importante.

La blessée a recouvré tous ses mouvements, elle ne souffre pas et n'accepte pas le principe d'une nouvelle intervention dont le but serait d'extirper la synthèse métallique.

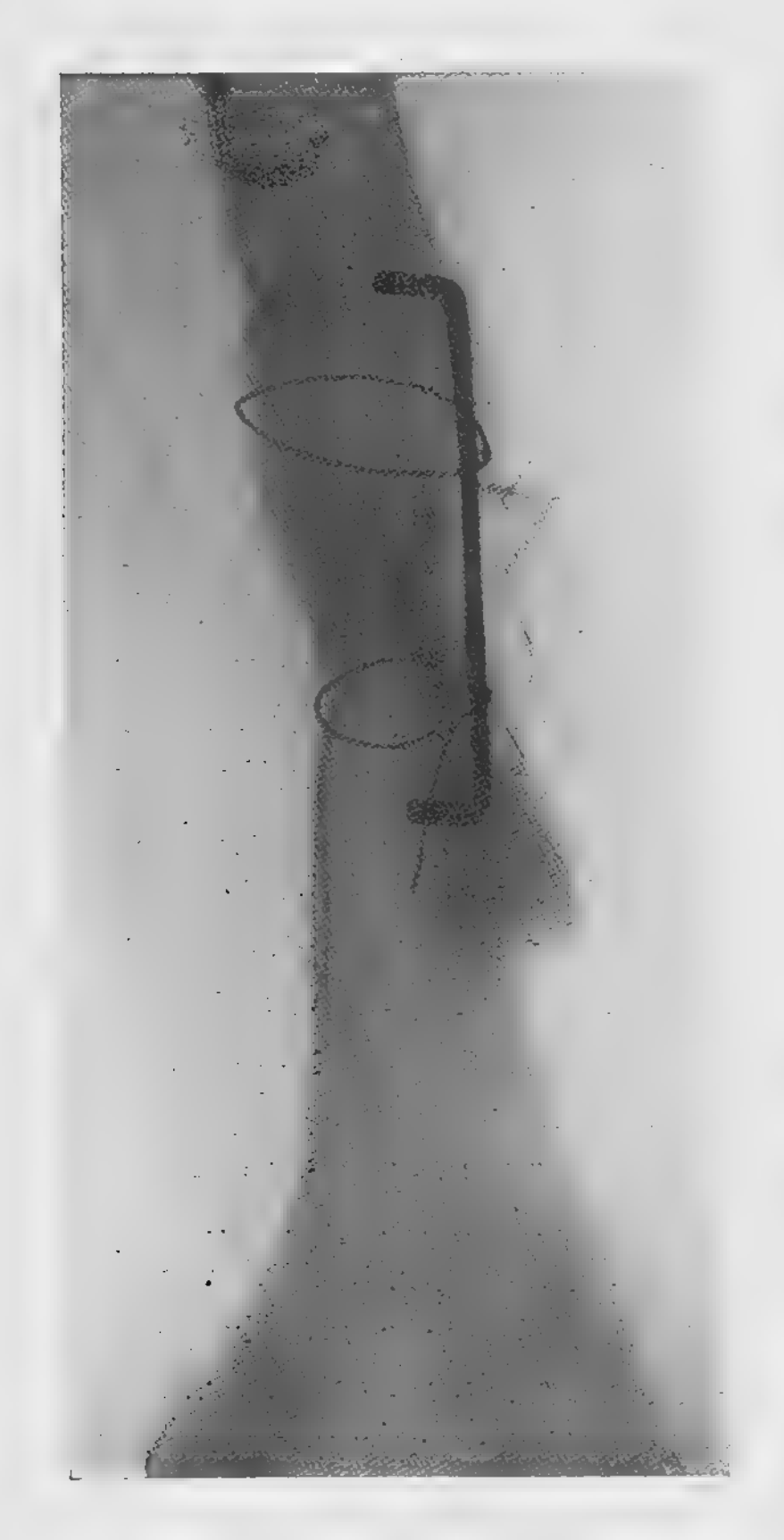


Fig. 3.



Fig. 4.

Fig. 3. — Obs. I. Un an après la synthèse par agrafe de Cunéo : le matériel en acier doux est parfaitement toléré, la consolidation est faite avec un cal peu volumineux, sans réaction anormale de l'os.

Fig. 4. — Obs. I. Un an après la synthèse par agrafe de Cunéo.

Obs. II. — V... (Yvonne), trente-deux ans. Fracture fermée de l'humérus gauche au tiers moyen, à la suite d'un accident de voie publique, le 19 novembre 1927. Après une tentative infructueuse de réduction et de contention orthopédiques, la blessée est opérée dans un service de chirurgie de l'hôpital Lariboisière : Ostéosynthèse par lames de Parham.

Le 13 janvier 1928, apparaît une petite fistule à la partie inférieure de la cicatrice. Ablation des lames de Parham. Appareillage avec appareil de Rouvillois pendant vingt-trois jours.

La blessée est vue par le Dr A. Tailhefer au mois de mai 1929 : il existe une pseudarthrose de l'humérus gauche à la partie moyenne. Les fragments sont nettement écartés les uns des autres et le fragment inférieur présente des lésions importantes d'ostéoporose. L'examen général ne décèle rien qui explique la pseudarthrose. La réaction de Wassermann est négative.

Opération le 8 mai 1929 (Dr A. Tailhefer) : Découverte des fragments osseux par voie postérieure. Ils sont unis entre eux par un trousseau fibreux que l'on résèque. Avivement des deux fragments à la scie et ouverture large des canaux médullaires. *Ostéosynthèse par une seule agrafe de Cunéo en acier doux* maintenue en place par deux câbles également d'acier doux. Cette ostéosynthèse est renforcée par une attelle rigide osseuse prélevée sur la crête tibiale et maintenue contre le foyer d'ostéosynthèse par des fils de tendon de renne. Le nerf radial a été libéré dès le début de l'intervention, il est éloigné du foyer opératoire par une interposition musculaire. Drainage par un faisceau de crins. Immobilisation rigoureuse assurée par un appareil plâtré thoraco-brachial en abduction à 45° environ, le coude fléchi à angle droit et la main tournée en pronation.



Fig. 5. — Obs. II. Quatre mois après la synthèse par agrafe de Cunéo et greffe. La consolidation est bonne, l'os tolère le matériel d'acier doux.

Les suites sont d'abord excellentes, le drainage filiforme est enlevé à la quarante-huitième heure. Au vingtième jour, la température s'élève et il se forme un abcès important qui s'évacue par la partie moyenne de la cicatrice. Il persiste une suppuration chronique qui s'évacue par une petite fistule. L'appareil plâtré est enlevé au soixante-cinquième jour, la consolidation est bonne, mais il persiste une fistulette donnant issue tous les jours à quelques gouttes de pus. Aussi, le 15 octobre, on enlève le matériel de synthèse. Malgré cette intervention la fistule ne guérit pas et, le 18 février 1930, celle-ci est extirpée chirurgicalement avec curettage osseux. En avril 1930, la fistule est fermée et la guérison est complète, la fonction du bras est parfaite quoique le raccourcissement soit de 5 centimètres.

Il s'agit, en somme, dans ces observations de deux échecs d'une ostéosynthèse primitive, réparée par une ostéosynthèse secondaire, aidée il est vrai d'une greffe dans la deuxième observation.

Comment expliquer l'échec de ces deux ostéosynthèses primitives? Dans la première observation on a employé une plaque fixée par des vis. Loin de moi l'idée de condamner l'emploi des plaques qui donnent tous les

jours de beaux succès à de nombreux chirurgiens, et dont je me suis souvent servi avec succès. J'ai cependant observé dans quelques cas que ces plaques déterminaient la formation d'un séquestre lamellaire sous-jacent à la plaque, en même temps qu'il se formait une hyperostose au point diamétralement opposé. Je ne m'occuperai pas ici de la nature du matériel métallique. La question a été longuement discutée ici-même il y a quelques mois. Mais à côté de la nature du matériel, il est légitime de se demander si le mode d'application de la prothèse métallique n'a pas joué un certain rôle dans l'absence de consolidation. Plusieurs d'entre vous, Fredet notamment, ont suffisamment précisé la technique de la fixation de la plaque pour qu'il soit inutile d'y revenir. Il y a cependant un point sur lequel je désire insister. Je crois qu'il est dangereux de tenter de fixer la plaque avec une pression excessive, en pratiquant un vissage trop énergique. On détermine ainsi des lésions ischémiques de l'os sous-jacent qui peuvent s'étendre à une assez grande profondeur. Cette ischémie mécanique joue selon moi un rôle qui est loin d'être négligeable dans l'absence de consolidation.

Les lames de Parham que différents appareils permettent également de serrer avec une force excessive me paraissent dangereuses pour les mêmes raisons. C'est peut-être à cette striction excessive qu'est dû l'échec dans la deuxième observation.

Dans ces deux opérations, M. Tailhefer a utilisé comme matériel d'ostéosynthèse les agrafes en acier doux, dont je me sers habituellement. Je n'attribuerai pas à ces agrafes des qualités spéciales. Je crois cependant que si elles m'ont donné, dans beaucoup de cas, d'excellents résultats, c'est précisément parce qu'elles ménagent autant que faire se peut la circulation des extrémités osseuses. Elles ont une surface d'application très étroite ne dépassant pas 2 à 4 millimètres. D'autre part, les câbles qui les fixent, serrés à la main, sont maintenus au moins en partie à distance de l'os par la saillie des agrafes et n'exercent pas une striction circulaire. Je crois que ce sont là des détails qui ont une importance assez grande car l'intégrité circulatoire des extrémités osseuses est un facteur de première importance dans la genèse de la consolidation. J'ajoute que la greffe segmentaire utilisée par M. Tailhefer dans sa deuxième opération a certainement joué un grand rôle dans la soudure des deux extrémités osseuses.

Je vous propose de féliciter M. Tailhefer de son double succès et de publier ses deux observations dans nos Mémoires.

M. **Métivet** : Les pseudarthroses de l'humérus sont rares. L'ostéosynthèse n'a pas le monopole de leur production. Je viens de soigner, avec l'excellent appareil de Chemin, un homme de trente-cinq ans présentant une banale fracture de la diaphyse humérale au tiers moyen. Au trentième jour, le médecin traitant, constatant que la mobilité interfragmentaire était presque complètement abolie, supprime l'appareil : trois semaines plus tard, une pseudarthrose très lâche était constituée. Une *durée insuffisante d'immobilisation* peut, à elle seule, être génératrice de pseudarthrose.

Paraplégie pottique, traitée par la laminectomie suivie de greffes. Disparition très rapide des troubles nerveux. Résultat de deux ans,

par M. A. Jung.

[*Travail de la Clinique chirurgicale A de Strasbourg (Professeur Leriche).*]

Rapport de M. D. Petit-Dutaillis.

M. A. Jung, de Strasbourg, nous a envoyé un nouveau succès à l'actif de la laminectomie dans les paraplégies pottiques :

Observation. — M. Kri... (Georges), âgé de vingt-quatre ans, est adressé le

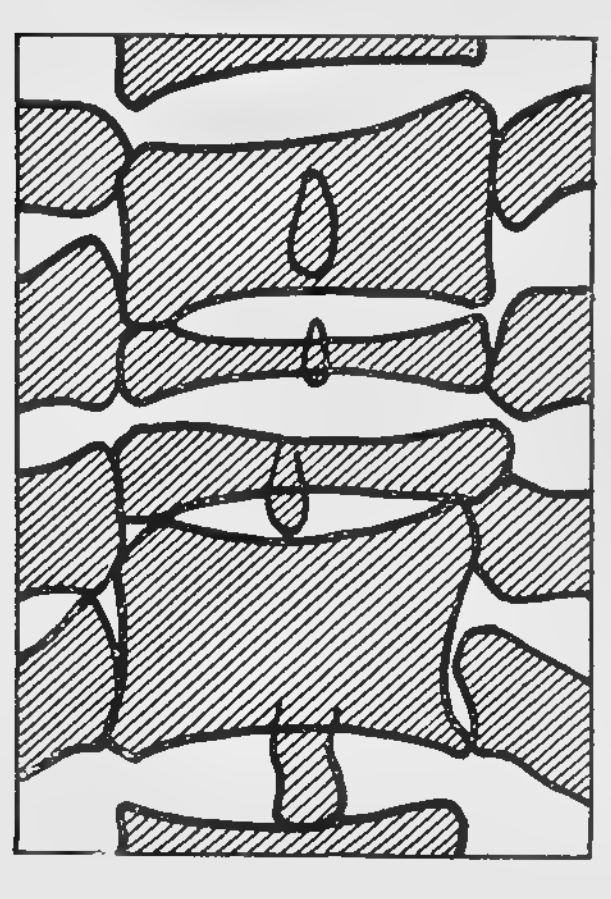


Fig. 1




Fig. 2.

Fig. 1. — Schéma de la radiographie de face, avant l'opération. Ecrasement des 3e et 4e corps vertébraux dorsaux.

Fig. 2. — Schéma de la radiographie de profil montrant le même écrasement.

5 juillet 1932 à la Clinique chirurgicale du professeur Leriche, pour un mal de Pott dorsal avec paraplégie.

Le début de la maladie remonte au mois de septembre 1931. A cette époque, ont apparu des douleurs thoraciques, en ceinture, au niveau des 4e et 5e côtes. Peu de temps après, le malade souffre de douleurs assez vives, mais fugaces, dans les extrémités inférieures; il se fatigue vite à la marche ; une légère cyphose s'installe et exagère la courbure de la région dorsale supérieure. Les troubles vont en s'accentuant progressivement, et les extrémités inférieures s'affaiblissent de plus en plus. En décembre 1931, il est admis à la Clinique médicale

du professeur Merklen. Là, brusquement, un matin, il se réveille complètement paraplégique.

En juillet 1932, il nous est transféré avec le diagnostic de paraplégie spasmodique d'origine pottique à hauteur de D3.

Nous constatons une cyphose de petit rayon, avec déviation scoliotique à convexité gauche dans la région dorsale supérieure. La pression et la percussion des apophyses épineuses n'éveillent pas de douleurs.

L'impotence des extrémités inférieures est complète. Aucun mouvement n'est possible. Spasticité nette — signe de Babinski bilatéral. Trépidation épileptoïde. Clonus de la rotule. — Les réflexes de défense sont peu intenses. Le pincement des adducteurs produit de la trémulation musculaire.

En dehors d'une légère hypoesthésie au pied droit, il n'existe pas de troubles



Fig. 3. — Déformation cicatricielle des pieds.

objectifs de la sensibilité. Mais le malade se plaint de fréquentes crises de douleurs dans les extrémités inférieures.

Température 37° à 37°4. Cœur et poumons cliniquement et radiologiquement sans lésions appréciables.

Urines claires, sans dépôt, mais après la miction spontanée, on retire par sondage 250 grammes d'urines résiduelles.

Radiographie : Les corps vertébraux des 3e et 4e vertèbres dorsales sont détruits et aplatis (fig. 1). Sur le cliché de profil, on voit que les corps vertébraux des vertèbres écrasées débordent en avant et en arrière la ligne des corps vertébraux sus- et sous-jacents : le corps vertébral écrasé de D3 a glissé en avant, celui de D4, également écrasé, est refoulé en arrière et déborde sur le canal médullaire (fig. 2). Nous installons un décubitus rigoureux, avec légère traction.

Dans les semaines suivantes, les troubles urinaires se modifient, le malade urine normalement et évacue sa vessie complètement. Mais des escarres se forment à la région sacrée et aux talons, malgré les soins minutieux dont le malade est l'objet.

La paraplégie reste stationnaire. En octobre, après quatre mois d'immobilisation, elle est ce qu'elle était lors de l'entrée du malade à la Clinique. C'est

alors que nous nous décidons à pratiquer, sur le conseil de notre maître le professeur Leriche, une intervention chirurgicale.

Opération le 24 octobre 1932 : Laminectomie. Greffe osseuse (Dr Jung, Dr Kunlin, Dr Tuefferd).

Anesthésie locale. Incision courbe, allant de D1 à D6. Décollement des masses musculaires. Laminectomie. La dure-mère, dans les régions D3, D4 et D5, est rouge et dure, elle est couverte de veines congestionnées, dont l'une saigne abondamment, mais qu'on lie facilement. On ne voit ni fongosités, ni

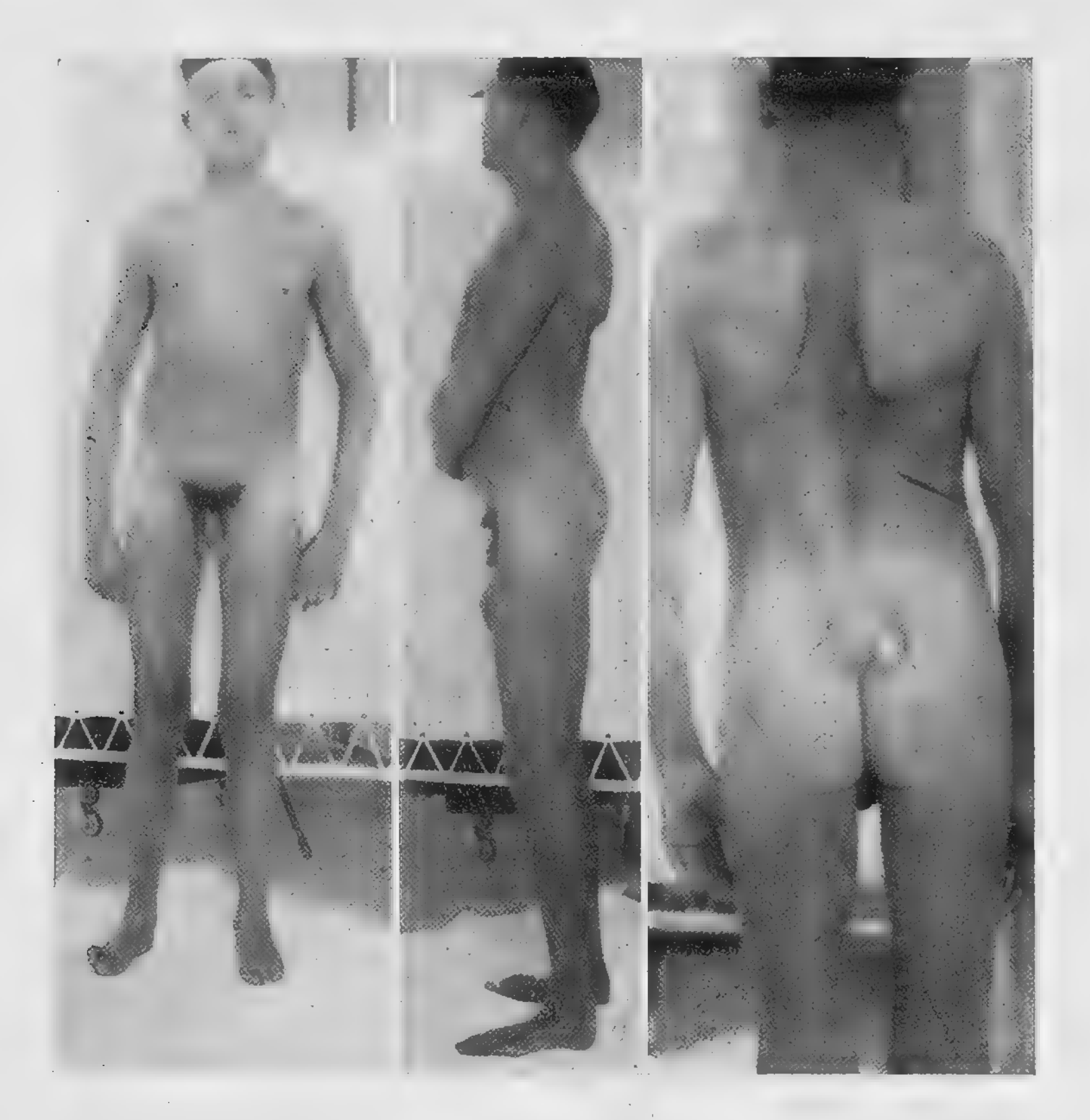


Fig. 4. — État du malade en novembre 1934.

trace d'abcès. Mise en place, à droite et à gauche de la ligne médiane, de deux greffons tibiaux. Fermeture complète.

Suites : *Dès le lendemain, le malade ne souffre plus de ses extrémités. Les crises douloureuses ont disparu. La raideur a énormément rétrocédé.*

La paraplégie s'améliore de jour en jour.

L'état général du malade gagne progressivement. Les escarres sont cicatrisées quatre à cinq semaines après l'opération; mais la plaie opératoire n'est pas complètement cicatrisée.

En janvier, la paraplégie a considérablement rétrocédé. Le malade fléchit et étend les genoux, et esquisse des mouvements du cou-de-pied.

Le 18 mai 1933, le professeur Sorrel examine le malade et note : « La paraplégie est actuellement en voie de régression manifeste. Tous les mouvements

se font spontanément. Il persiste un peu de diminution de la force musculaire de la jambe droite, surtout des muscles de la loge postérieure. Les réflexes sont exagérés, avec clonus du pied. Signe de Babinski des deux côtés. Pas de troubles de la sensibilité. Les troubles sphinctériens ont entièrement disparu. On trouve de nombreuses cicatrices d'escarres talonnières et fessières ; il persiste des rétractions musculaires des petites articulations des pieds et des orteils, pour lesquelles des séances de massage seraient indispensables. Il persiste une légère fistule au niveau de la greffe d'Albee. L'état général du malade est bon. »

Le malade quitte la clinique le 23 mai 1933 : il peut étendre et fléchir ses jambes, mais ne peut marcher.

Le malade reste encore alité chez lui jusqu'en octobre 1933, puis fait une cure à Berck.

A partir de mai 1934, le malade peut marcher à l'aide de deux cannes.

Nous avons revu le malade en novembre 1934.

Il présente une certaine déformation des pieds : par suite des cicatrices talonnières dues à ses escarres, le relief postérieur du talon a disparu (fig. 3). Il existe de plus une grosse cicatrice d'escarre sacrée. Sa cicatrice opératoire est en excellent état et complètement fermée (fig. 4). Le malade marche bien à l'aide d'une canne, mais sa démarche reste encore un peu raide. Les mouvements des hanches et des deux genoux sont normaux. L'extension et la flexion des cou-de-pied sont très bonnes. Les orteils ont des mouvements normaux à gauche, légèrements limités à droite. Les réflexes rotuliens et achilléens sont vifs. La sensibilité tactile est normale. Il y a par endroits une légère hyperesthésie douloureuse. La sensibilité thermique est normale.

Il s'agissait dans le cas de M. A. Jung d'une paraplégie d'allure assez particulière. La paralysie, de type spasmodique s'était installée d'abord progressivement, s'exagérant peu à peu dans l'espace de trois mois, en même temps que se constituait une gibbosité dorsale supérieure. Ce n'est qu'au bout de trois mois que le malade s'était décidé à consulter et que, brutalement, en vingt-quatre-heures, la paraplégie s'était complétée. M. Jung n'a vu le malade que six mois plus tard. L'examen montrait une paraplégie spasmodique complète, avec perte totale de la motilité volontaire, paraplégie douloureuse, sans troubles objectifs de la sensibilité. Ce qui est surtout à retenir dans ce cas, ce sont les constatations radiographiques, celles-ci montraient un effondrement des corps vertébraux de D3 et D4, mais, tandis que les vestiges du corps de D3 avaient glissé en avant, ceux du corps de la 4e dorsale étaient refoulés en arrière, débordant sur le canal médullaire. Il est regrettable toutefois que nous n'ayons pour nous renseigner à cet égard que les schémas que nous donne l'auteur, au lieu des radiographies. Il n'en est pas moins vrai que d'après l'histoire clinique et les constatations radiographiques faites par M. Jung, il était logique de suspecter une cause osseuse à l'origine de cette paraplégie. Malgré cela, voulant donner au malade toutes ses chances de guérison spontanée, M. Jung traite d'abord le malade par l'immobilisation simple durant quatre mois. Ce n'est qu'au bout de ce délai, des escarres sacrées et talonnières étant apparues dans l'intervalle et la paraplégie étant restée stationnaire, que M. Jung s'est décidé à intervenir selon les principes de son maître Leriche : laminectomie combinée à une greffe d'Albee. Il est à noter qu'au cours de cette laminectomie, les constatations mentionnées

par l'auteur sont assez succinctes. Il nous dit seulement qu'il n'a pas constaté de fongosités et qu'au niveau des vertèbres effondrées, la méninge apparaissait « rouge et dure ». Nous ne savons pas si elle battait ou non, si la moelle était ou non refoulée contre les lames. Et l'on n'a pas l'impression qu'au cours de cette opération, le chirurgien ait eu nettement la sensation, comme dans l'observation de Fontaine et Lewit, de soulager une moelle comprimée. Il n'en est pas moins vrai que, dès le lendemain, les spasmes douloureux dont se plaignait le malade avaient complètement disparu et que la raideur avait beaucoup diminué.

Dans les cinq semaines qui suivirent, on assista à la cicatrisation complète des escarres, et trois mois après l'intervention, on constatait le retour des mouvements volontaires. Toutefois, ce n'est qu'au dix-neuvième mois que le malade put commencer à marcher avec deux cannes. Deux ans après l'opération, il ne persistait que quelques signes pyramidaux discrets et un léger degré de contracture des membres inférieurs. Le malade marchait en somme assez bien en se servant d'une seule canne.

M. Jung se pose la question de l'origine de cette paraplégie. Il conclut peut-être un peu rapidement que dans son cas il n'y a eu ni abcès, ni fongosités, ni pachyméningite en raison des constatations opératoires, d'une part, du maintien d'un état stationnaire durant quatre mois en dépit de l'immobilisation, d'autre part. Ces arguments ne me semblent nullement suffisants pour éliminer à coup sûr la participation d'un abcès ou de fongosités antérieures qui ont pu passer inaperçus au cours de son intervention. Il n'en est pas moins vrai que la radiographie éveillait l'idée d'une participation osseuse, et que devant la persistance des accidents malgré le repos, étant donné que l'état général était encourageant, M. Jung ne faisait pas courir grand risque à son malade en intervenant, et il lui donnait une chance supplémentaire de guérison. A sa place, j'aurais agi de même et devant le résultat, nous ne pouvons que le féliciter de l'attitude qu'il a prise.

Je vous propose de remercier M. Jung de nous avoir apporté cette intéressante observation qui vient enrichir nos connaissances sur cette question, encore si difficile et si discutée, des indications opératoires dans les paraplégies qui surviennent au cours du mal de Pott.

M. **E. Sorrel** : Il est toujours difficile, lorsqu'une paraplégie ne s'améliore que longtemps après une opération, de dire quel est le rapport entre cette opération et l'amélioration constatée. Et ici, l'amélioration (la mobilité des orteils en est toujours le premier signe), d'après ce que dit M. Jung, n'aurait commencé à se manifester que trois mois après l'opération !

J'apporterai très prochainement ici l'observation d'un paraplégique pottique, auquel j'ai fait une large laminectomie pour des raisons particulières que j'exposerai.

L'amélioration s'est produite huit mois plus tard. Et la paraplégie guérit totalement. Je n'ai pas intitulé cette observation : *Paraplégie pot-*

tique guérie par la laminectomie, mais *Paraplégie, laminectomie sans résultat. Guérison après évolution normale de la paraplégie*. Et je crois que je suis beaucoup plus près de la vérité.

D'ailleurs, j'ai connu le malade de M. Jung, lorsque j'étais titulaire de la chaire de Clinique chirurgicale de Strasbourg en 1933, puisque le malade était dans mon service, et M. Jung le rappelle.

Je ne l'avais pas considéré à cette époque comme amélioré par l'opération.

M. **Petit-Dutaillis** : — Dans le cas de M. Jung, il n'est pas tout à fait exact de dire que l'intervention n'a sûrement pas agi, d'abord parce qu'il est très net de constater d'une part que les spasmes douloureux, dont se plaignait le malade, ont disparu du jour au lendemain après la laminectomie : c'est tout de même un résultat.

Autre point : cet homme avait des escarres sacrées qui ont guéri quatre semaines après l'opération : c'est tout de même encore un résultat, à l'actif de la laminectomie.

Je ne crois pas qu'un individu qui est en pleine paraplégie depuis dix mois puisse guérir spontanément en quatre semaines des escarres aussi accusées.

Dire que du fait que la récupération motrice n'est apparue que trois mois après l'opération on ne doive pas lui en attribuer le résultat, ne me semble pas juste et je ne suis pas d'accord à cet égard avec mon ami Sorrel car ce délai de récupération est le même que celui que nous observons après l'opération pour n'importe quelle compression médullaire avec paraplégie complète. C'est donc là un argument qui ne permet pas d'infirmer l'action de la laminectomie, dans le cas de M. Jung.

Infiltration novocaïnique du ganglion stellaire par voie externe,

par M. **Pierre Goinard**,

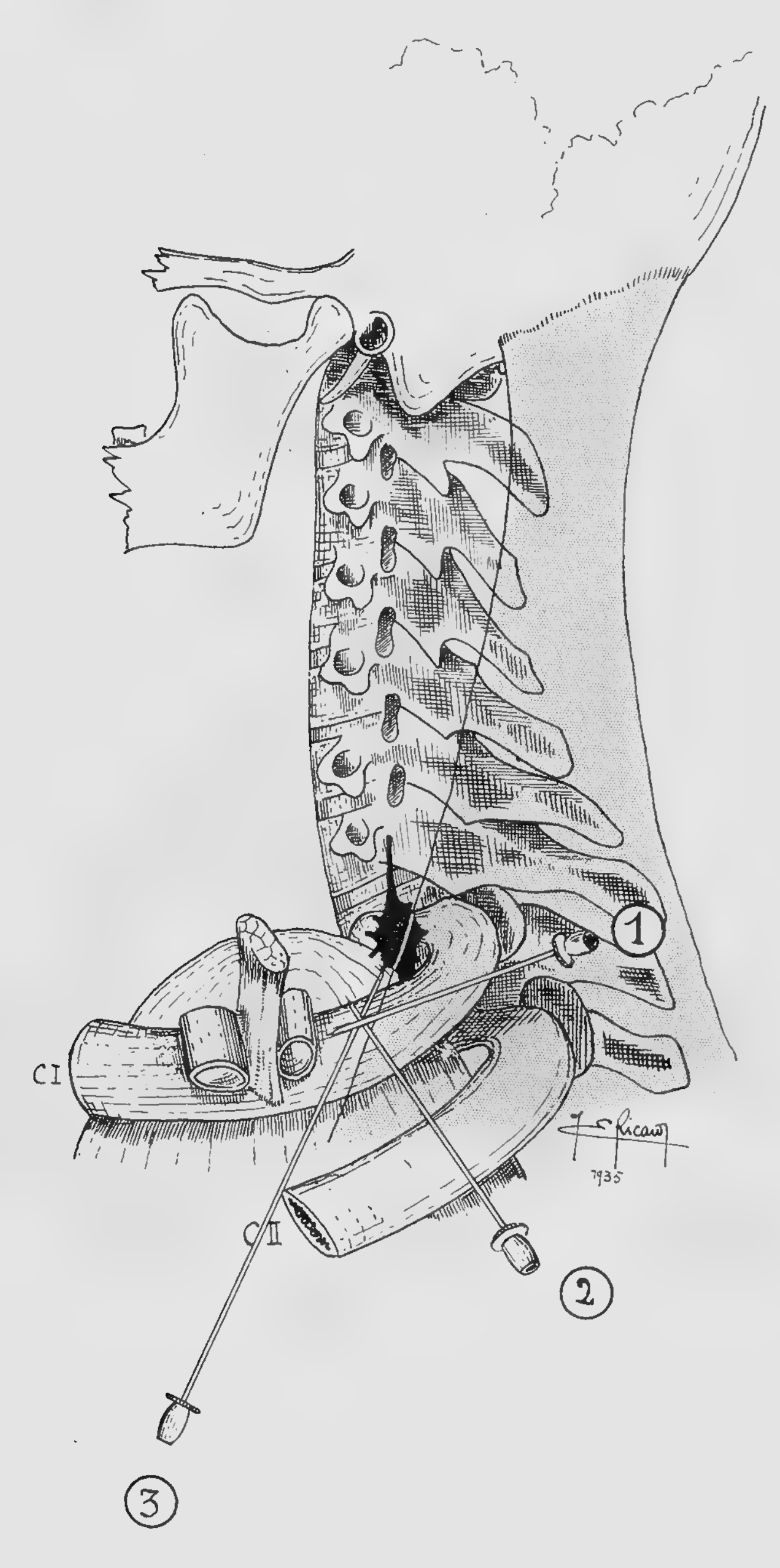
Rapport de M. D. Petit-Dutaillis.

M. P. Goinard nous a envoyé une technique qui paraît intéressante pour atteindre en toute sécurité le ganglion stellaire. Nous ne croyons mieux faire que de laisser la parole à l'auteur :

« Nous avons vu dans le service du professeur Leriche utiliser couramment, notamment par le professeur agrégé Fontaine, les infiltrations du ganglion stellaire à la novocaïne par voie antérieure. Les injections se faisaient avec beaucoup de simplicité, sans aucun incident.

« Quand nous avons eu l'occasion de tenter ces infiltrations dans notre service, nous avons éprouvé quelques appréhensions anatomiques en

considérant les éléments inquiétants accumulés tout autour du trajet



d'une longue aiguille enfoncée au-dessus de la clavicule dans la direction du ganglion cervical inférieur. Nous redoutions des accidents dans le cas

où notre patient se débattrait. Et de fait, une fois, nous avons constaté, dans les jours qui suivirent l'infiltration, un léger pneumothorax, qui d'ailleurs se résorba sans aucune conséquence fâcheuse.

« Nous nous sommes alors demandé si la voie externe de Cadenat pour la stellectomie ne serait pas aussi efficace, tout en côtoyant moins de périls.

« Quelques essais sur le cadavre nous ont permis de constater que l'on dispose par voie externe d'un excellent repère, le plus souvent facilement palpable, et qui mène directement au ganglion stellaire en évitant à l'aiguille de s'égarer dans des régions dangereuses : c'est la 1re côte.

« Nous commençons par la bien repérer. C'est très facile chez les gens maigres, beaucoup moins chez les gras; dans certains cas c'est impossible et, une fois ou deux, n'arrivant pas à sentir nettement la 1re côte, nous avons renoncé à infiltrer le ganglion stellaire.

« La 1re côte étant bien repérée, nous enfonçons une aiguille à ponction lombaire, munie de son mandrin, au niveau du bord antérieur du trapèze, à peu près à mi-hauteur du triangle sous-clavier, obliquement à 45° en direction de la 1re côte, le biseau placé de manière à ce que le pan coupé de l'aiguille vienne aussi tangentiellement que possible en contact avec la surface de la côte.

« Après 2 ou 3 centimètres de pénétration, on a le contact osseux. Retirant très légèrement l'aiguille et l'inclinant plus horizontale, nous l'enfonçons davantage vers la colonne sans perdre le contact de la côte. Répétant deux ou trois fois ce mouvement, toujours guidés par la surface costale, nous arrivons dans le voisinage du ganglion stellaire.

« Nous retirons alors le mandrin, nous nous assurons qu'il ne vient aucune goutte de sang, et nous injectons 10 à 15 cent. cubes de scurocaïne à 1 p. 100.

« Le syndrome de Claude Bernard-Horner vient, au bout de quelques instants, confirmer que l'injection d'anesthésique a été faite bien en place.

« Nous avons toujours éprouvé en utilisant cette technique d'infiltration du ganglion stellaire une impression d'extrême sécurité. »

La technique que propose M. Goinard paraît très simple et très séduisante. Il est certain que pour ceux qui ne sont pas rompus, comme M. Leriche, à ces injections quelque peu délicates, la méthode de M. Goinard semble présenter des avantages de sécurité indéniable et, pour ma part, je ne demande qu'à l'essayer le cas échéant.

Je vous propose de remercier M. Goinard et de publier son procédé dans nos bulletins.

Novocaïnisation de la chaîne sympathique,

par M. **Pierre Goinard.**

Rapport de M. D. Petit-Dutaillis.

Vous m'avez demandé de faire un rapport à propos d'un travail de M. Pierre Goinard sur la novocaïnisation de la chaîne sympathique. L'auteur a essayé la méthode de Leriche (novocaïnisation du ganglion stellaire ou de la chaîne lombaire) dans une série de 14 cas à la vérité fort disparates, comme nous le verrons plus loin.

Du point de vue technique, M. Goinard s'est servi d'une solution de scurocaïne à 1 p. 100 dont il injectait 15 à 20 cent. cubes. Il a utilisé pour l'infiltration des ganglions lombaires la technique de MM. Leriche et Fontaine et s'en montre satisfait. Il signale seulement que, du côté droit, il lui est arrivé parfois de rencontrer des vaisseaux, et même une fois il y eut un jet de sang rouge au cours de la piqûre. Il s'est contenté de retirer l'aiguille et de ponctionner dans l'espace sous-jacent et il n'y eut aucune suite fâcheuse. Pour l'infiltration du ganglion stellaire, l'auteur préfère la voie externe qu'il a mise au point, à la voie antérieure et cela pour des raisons qu'il nous a exposées et qu'il est inutile de rappeler.

Pour apprécier la réussite de l'infiltration, M. Goinard s'est basé sur les tests indiqués par M. Leriche : pour l'infiltration lombaire, sensation subjective et objective de chaleur intense au niveau du membre inférieur; pour l'infiltration du ganglion stellaire, syndrome de Cl. Bernard-Horner durant plusieurs heures.

Il a vérifié dans un cas que les phénomènes observés étaient bien dus à l'anesthésie du sympathique et non à la simple infiltration des tissus, en constatant que l'injection d'eau distillée, d'ailleurs très douloureuse, ne déterminait aucun effet comparable.

L'auteur a étudié à l'oscillomètre les effets de l'infiltration novocaïnique du sympathique sur la vasomotricité. Il a noté d'une manière générale une augmentation de la maxima et de l'indice oscillométrique durant en moyenne huit à dix jours. En cela, les résultats de l'infiltration de la chaîne sympathique seraient différents de ceux de la sympathectomie péri-artérielle dont l'effet essentiel se traduit pour lui par une diminution de la minima.

Résultats. — Des 14 observations envoyées par M. Goinard, nous éliminerons tout d'abord l'observation VII qui concerne, non une infiltration du ganglion stellaire, rendue impossible par l'adiposité du sujet, mais une sympathectomie péri-artérielle pour récidive de maladie de Dupuytren après aponévrectomie. De même, nous ne ferons que mentionner l'observation XI : injection du ganglion stellaire pour une paralysie faciale consécutive à un cancer inopérable de la parotide. Il y eut amélioration de la

paralysie faciale durant vingt-quatre heures. C'est sans doute déjà un bien beau résultat, vu le cas auquel on s'adressait.

Restent 12 observations. La méthode a été essayée semble-t-il dans un but diagnostique autant que thérapeutique : 1° contre des algies de causes variables ; 2° dans les arthrites chroniques; 3° contre les œdèmes du membre inférieur; 4° contre la contracture au cours d'une hémiplégie ; 5° dans un cas de dolichocôlon.

1° *L'action sur les algies* a été à peu près nulle dans deux cas. Il ne faut pas s'en étonner étant donné les malades auxquels s'est adressé M. Goinard : l'nn était atteint d'algies violentes du membre supérieur coïncidant avec un syndrome d'interruption du plexus brachial et survenues après une fracture de la colonne cervicale et de la 1re côte. On ne voit pas comment une seule infiltration du ganglion stellaire pourrait soulager des douleurs dont la cause est radiculaire ou peut-être même centrale. L'autre concerne un cas d'algies au cours d'une gangrène sénile; l'échec n'est pas pour surprendre étant donné que l'acétylcholine, pas plus que la sympathectomie péri-artérielle, n'avaient eu la moindre action, ni sur les douleurs, ni sur la vasomotricité. Il semble que la novocaïnisation du sympathique ait donné un résultat plus net dans un cas de talalgie par exostose sous-calcanéenne d'origine blennorragique, rebelle à l'intervention chirurgicale ; encore les renseignements fournis par l'auteur sont-ils d'une imprécision notoire en ce qui concerne la qualité et la durée du soulagement obtenu.

Obs. XIV. — M. Bed..., cinquante-six ans. Accident d'automobile. Fracture de la colonne cervicale et de la 1re côte gauche.

Syndrome d'interruption du plexus brachial supérieur avec *algies* violentes dans le membre supérieur. Oscillations diminuées de ce côté.

Injection de 15 cent. cubes de scurocaïne à 1 p. 100 dans la région du ganglion stellaire.

Pas de syndrome de Cl. Bernard-Horner. Augmentation de l'indice du côté traumatisé. Sédation des douleurs le lendemain, ne durant que vingt-quatre heures.

En somme, *échec* de l'infiltration.

Faut-il incriminer la sclérose du tissu cellulaire consécutive au très important hématome qui s'est développé après l'accident dans la région sous-clavière?

Obs. VIII. — Intart..., quatre-vingts ans. *Gangrène sénile des orteils.*

Injection de 5 cent. cubes de scurocaïne à 1 p. 100 au niveau de L2, du côté gauche.

Les douleurs persistent.

Modifications oscillométriques : la maxima passe de 17 à 21 ; l'indice de 4 à 5 ; la minima reste inchangée.

A noter que, chez ce malade, les injections intradermiques d'acétylcholine n'ont entraîné aucune vaso-dilatation locale, aux membres inférieurs, qu'une sympathectomie péri-artérielle est demeurée, elle aussi, sans effet.

La jambe a été amputée au lieu d'élection; la cicatrisation a été extrêmement lente.

L'examen histologique des artères n'a pas montré de lésions d'artérite. Les grosses artères étaient bouchées.

Obs. IV. — G... (François), trente-cinq ans. *Epines calcanéennes*, plusieurs fois réséquées.

Gonococcie ancienne.

Radiothérapie récemment inopérante.

29 décembre 1934 : infiltration de la chaîne lombaire à gauche : 15 cent. cubes de scurocaïne à 1 p. 100.

Les fourmillements à la plante du pied, très désagréables, dont se plaignait le malade, *sont supprimés à gauche, diminués à droite.*

Au bout de quelques minutes, chaleur intense dans tout le membre inférieur gauche, beaucoup moins dans le droit.

Oscillométrie : augmentation de maxima, une dizaine de jours.

Une quinzaine de jours après la première infiltration, on injecte de nouveau 15 cent. cubes à 1 p. 100 à gauche.

La vaso-dilatation ne dure que deux ou trois jours.

Capillaroscopie au niveau de la lunule des orteils. Le fond qui était extraordinairement pâle devient plus rosé. Les capillaires deviennent un peu plus grêles.

Plusieurs semaines après, injection d'eau distillée, 5 cent. cubes, en deux fois, très douloureuse (brûlure très vive).

2° Plus intéressante est l'action temporaire observée à la fois sur les douleurs et sur les raideurs dans un cas de *rhumatisme polyarticulaire ankylosant*, après amélioration partielle obtenue par la parathyroïdectomie :

Observation I. — Sci... (Angelo), vingt-sept ans. *Rhumatisme polyarticulaire ankylosant progressif.*

La parathyroïdectomie (vérifiée histologiquement par M[me] le D[r] Mondzain-Lemaire) a procuré un résultat partiel : mouvements beaucoup moins douloureux et un peu plus étendus, notamment aux genoux.

Pas de modifications de la calcémie.

Etude du Ca selon Guillaumin.

P total (minéralio-sulfonique, dosage selon Briggs).

P minéral (selon Briggs).

Phosphatase selon Bodansky.

	Ca par litre de sérum en milligrammes	P total par litre de sang total en milligrammes	P minéral par litre de sang total en milligrammes	Phosphatase (lecture colorimétrique) Etalon à 0 milligr. 01 sous 10 millimètres inconnu sous
Veille de l'intervention.	87	325	37	6,95
Deux heures après l'intervention	»	280	35	6,85
Vingt-quatre heures après l'intervention. .	89	292	33	6,85

12 décembre 1934 : Injection de 20 cent. cubes de scurocaïne à 1 p. 100, du côté gauche, à hauteur de L2.

Chaleur locale.

Très grand soulagement ; amélioration de la marche. *Assouplissement remarquable du membre inférieur enraidi.*

Etude oscillométrique : augmentation de la maxima et de l'indice oscillométrique aux deux membres inférieurs, durant une semaine.

21 décembre 1934 : Essai infructueux d'injection à gauche. La solution ne pénètre pas, malgré une pression très forte : impression d'injecter entre l'os et le surtout fibro-périostique.

Injection facile à droite de 15 cent. cubes à 1 p. 100. Amélioration, mais le malade part en permission, ne peut être suivi de près.

3 janvier 1935 : Nouvelle infiltration du côté gauche avec étude hématologique.

	AVANT des deux côtés	APRÈS INFILTRATION Côté de l'infiltration	Côté droit
	—	—	—
Globules rouges	4.050.000	»	»
Globules blancs	5.000	»	»
Neutrophiles	57	61	62
Eosinophiles	2	2	2
Mononucléaires	25	14	12
Lymphocytes	13	22	17
Transition	3	1	7

A ce succès temporaire et partiel obtenu au cours d'une polyarthrite ankylosante, on doit opposer l'échec complet de la méthode dans un cas d'arthrite syphilitique du coude avec ankylose ayant résisté à l'action du traitement spécifique, diagnostic dont nous laissons d'ailleurs à l'auteur la responsabilité, faute d'une documentatian suffisante. L'injection aurait été entreprise, dans ce cas, dans le but surtout de savoir si l'ankylose était fibreuse ou osseuse. On n'en a retiré aucun renseignement.

Obs. III. — Aou... (Ali), vingt-quatre ans. *Syphilis du coude gauche.*

Gêne douloureuse depuis huit ans. Depuis cinq mois, immobilisation du coude en demi-flexion. Mouvements de pro-supination conservés; trois ganglions sus-épitrochléens à gauche ; aucun à droite.

Radiographie : L'interligne articulaire est en partie comblé. Ostéophytes. Pas de périostose.

B. Wassermann et Hecht ++++.

Traitement spécifique. Pas d'amélioration de l'enraidissement.

21 décembre 1934 : Infiltration du ganglion stellaire par voie externe : 10 cent. cubes de scurocaïne à 1 p. 100.

Syndrome de Cl. Bernard intense, pendant quelques heures (rétrécissement palpébral, myosis, congestion de l'hémi-face).

Aucune action sur la raideur du coude.

Intérêt de diagnostic : il s'agit d'une ankylose fibreuse, à respecter.

Etude oscillométrique : l'indice reste augmenté seulement deux jours, puis devient inférieur à ce qu'il était avant l'infiltration. Max. et Min. diminuent durant plusieurs jours.

Parmi les cinq observations d'œdème des membres inférieurs que nous rapporte l'auteur, il en est deux d'origine inflammatoire (une séquelle d'arthrite aiguë du genou et une autre d'ostéoarthrite tuberculeuse de l'articulation tarso-métatarsienne, apparemment guérie par résection). Le résultat a été nul dans le premier cas et a consisté en une amélioration légère dans le second.

Obs. XII. — Gav..., trente-huit ans. *Œdème* persistant du membre inférieur gauche remontant jusqu'à mi-cuisse *à la suite d'une arthrite suppurée* du genou cicatrisé (consécutive à une plaie poplitée).

Injection de 20 cent. cubes de scurocaïne à 1 p. 100, au niveau de L 2; à gauche. *Aucun résultat.*

Obs. XIII. — Mme Sav..., soixante ans. *Tuberculose tarso-métatarsienne* fistulisée *opérée* il y a deux ans et demi : incision dorsale. Résection du tarse antérieur et des extrémités postérieures des métatarsiens sous rachianesthésie.

Très bon résultat fonctionnel : conservation des mouvements de l'avant-pied restant.

Mais depuis quelques mois *œdème* dur et rouge de la jambe.

Injection de 20 cent. cubes de scurocaïne à 1 p. 100, au niveau de L 2 à gauche.

Amélioration : L'œdème devient beaucoup moins dur. La malade sent sa jambe plus légère; cependant la circonférence de la jambe n'a guère diminué que de 1/2 centimètre.

Par contre, les trois autres observations concernant 2 cas d'œdème post-traumatique et un cas d'origine phlébitique, sont trois succès remarquables à l'actif de la méthode. Encore convient-il de faire les plus expresses réserves sur la durée du résultat obtenu. L'auteur, cédant à son enthousiasme, n'hésite pas à prononcer le mot de *guérison*. Nous lui ferons remarquer que ses malades n'ont été suivis que quelques jours et le moins que l'on puisse dire c'est que c'est vraiment peu pour porter une pareille appréciation.

Obs. IX. - Toc... (Sudoch), tchéco-slovaque, trente-neuf ans, charpentier. *Œdème chirurgical.*

Tombé d'une échelle il y a deux mois, d'une hauteur de 1 mètre, il reste atteint d'un œdème rouge, avec desquamation, du pied et de la moitié inférieure de la jambe gauche.

Radiographie négative.

L'épreuve à l'histamine intradermique est également positive des deux côtés.

Etude oscillométrique :

	JAMBE DROITE (saine)	JAMBE GAUCHE
Maxima	18	24
Minima	12	14
Indice oscillométrique	2	3 1/2

Après plusieurs jours de repos au lit, injection de 15 cent. cubes de scurocaïne à 1 p. 100 au niveau de L 2 à gauche le 5 mars.

Le malade se sent soulagé. Dans les heures qui suivent, le membre devient moins volumineux et moins rouge, et cette amélioration s'accentue les jours suivants :

MENSURATIONS	AVANT l'infiltration	LENDEMAIN	2 JOURS après	PLUSIEURS JOURS après
Au-dessus de la cheville	27	26	25 1/2	24
Au niveau du métatarse	27	26	26	23

Epreuve du bain chaud, cinq jours après l'infiltration.

Bain de pied unilatéral (pied gauche).

L'indice passe à la jambe gauche de 3 1/2 à 6 1/2, à la jambe droite de 2 1/2 à 3 ; au bras droit de 1/2 à 1 1/2, au bras gauche de 3/4 à 1.

Bain de pied bilatéral.

L'indice passe à la jambe gauche à 4, à la jambe droite à 5 ; au bras droit à 2, au bras gauche à 1.

Le malade sort *guéri* de l'hôpital, le 16 mars.

Obs. X. — Sanch... (Raphaël), quarante-trois ans. *Œdème chirurgical.*

Il y a deux ans, entorse tibio-tarsienne gauche. Depuis, à l'occasion d'une marche pénible ou prolongée, œdème malléolaire.

Il y a deux mois, après une partie de chasse fatigante, apparaît un œdème dur, indolore du pied et de la jambe, qui persiste, et pour lequel le malade se fait hospitaliser.

L'épreuve à l'histamine est également positive partout.

Oscillométrie :

	MAXIMA	MINIMA
Cuisse gauche	30	20
Cuisse droite	27	8
Mollet gauche	23	18
Mollet droit	30	18

Le 12 mars, infiltration de 20 cent. cubes de scurocaïne a 1 p. 100 au niveau de L 2.

On constate un réchauffement très net du membre.

L'œdème diminue, devient moins dur.

Le malade sort *guéri* le 15 mars.

Obs. VI. — Mme Jaï..., jeune femme atteinte, à la suite de son quatrième accouchement, de *phlébite double.*

Séquelles : *œdème bilatéral*, chaud.

Enraidissement des deux genoux, surtout le droit.

Le 13 janvier 1935 : infiltration de 10 cent. cubes à 1 p. 100 à gauche, en L 2.

Refroidissement de ce côté.

En trois quarts d'heure l'œdème diminue de moitié.

La malade sent sa jambe plus légère.

Le lendemain l'œdème a disparu presque complètement du côté de l'infiltration, a beaucoup diminué de l'autre côté.

Le genou gauche est fléchi au delà de 90°, le droit à 90°.

La rotule peut être aisément mobilisée en sens transversal.

Le 19 janvier 1935 : 13 cent. cubes poussés péniblement à droite (jet de sang à hauteur des intercostales). Excellent résultat.

Repart quelques jours après, *guérie*, à Tunis.

Le résultat obtenu par M. Goinard dans un cas d'hémiplégie avec contracture et plaie atone du pied est des plus intéressants. A la suite d'une infiltration du sympathique lombaire, puis du ganglion stellaire du côté hémiplégié, il a obtenu la guérison de la plaie du pied, en même temps qu'une diminution de la contracture, action qui semblait persister un mois et demi plus tard :

Obs. II. — B... Mohamed ben B..., trente-cinq ans. *Hémiplégie gauche avec contracture*, remontant à plusieurs années. *Plaie atone sur la face dorsale du pied gauche.*

Bordet-Wassermann et Hecht négatifs.

Le 18 décembre 1934 : Injection de 20 cent. cubes de scurocaïne à 1 p. 100 à gauche, à hauteur de L 2.

Disparition complète de la contracture pendant deux et trois jours, puis diminution, tout le temps que le malade reste à l'hôpital (un mois et demi).

Etude oscillométrique : augmentation de Max. et de Min.

La plaie atone finit par guérir sans autre traitement.

Le 20 décembre 1934 : A la demande du malade, infiltration du ganglion stellaire, par voie externe : 15 cent. cubes de surocaïne à 1 p. 100.

Enorme diminution de la contracture, durant plus d'une semaine.

Myosis et légère diminution de la fente palpébrale, ne durant que quelques heures.

Enfin M. Goinard a essayé une fois de pratiquer la novocaïnisation du sympathique lombaire gauche dans un cas de dolichocôlon, sans doute dans le but de déterminer sa thérapeutique. Ce fut un échec complet.

Tels sont les résultats obtenus par M. Goinard, dans des cas très différents, par la novocaïnisation des ganglions sympathiques. Nous devons surtout retenir de ces différents cas, les succès obtenus dans les œdèmes post-traumatiques et dans ceux consécutifs aux phlébites, et l'action sur la contracture dans un cas d'hémiplégie. Nous ne pouvons cependant nous baser sur les faits que nous communique M. Goinard pour savoir si, même en cas de réussite, la méthode est capable d'une action durable. De même, il nous est impossible de savoir d'après ces documents si, en cas d'effet temporaire, celui-ci se retrouve lors du renouvellement de l'injection. Il est vrai que MM. Leriche, Fontaine et J. Nassi, dans une thèse toute récente, apportent des observations qui semblent permettre parfois de légitimer cet espoir.

Cette méthode, en tout cas, s'est montrée absolument inoffensive. Elle mérite d'être retenue surtout comme moyen de prévoir l'effet d'une sympathectomie dans un cas donné ou comme méthode palliative chez des sujets trop âgés ou trop débilités pour supporter une opération. Il est logique, dans la plupart des cas justiciables d'une opération sympathique, de commencer par une simple infiltration anesthésique de la chaîne correspondante. On aura parfois la chance, comme l'a montré le père de la méthode, d'éviter au malade l'opération.

Nous vous proposons de remercier M. Goinard de nous avoir envoyé ce travail et de le publier dans nos Bulletins.

Éventration diaphragmatique compliquée d'étranglement herniaire dans un diverticule du diaphragme,

par M. **Stoïanovitch** (de Belgrade).

Rapport de M. Jean Quénu.

Je m'excuse de parler encore de hernie diaphragmatique. Mais l'observation de M. Stoïanovitch présente des particularités telles qu'elle mérite, je crois, de retenir votre attention.

P. P..., garçon, âgé de six ans, est admis d'urgence dans le service de chirurgie infantile, le 7 juin 1935, pour des symptômes d'occlusion intestinale aiguë.

Ayant présenté, depuis deux mois, plusieurs crises douloureuses abdominales, suivies de gène respiratoire, il fut pris brusquement, le 4 juin 1935, d'une douleur atroce, syncopale dans l'hypocondre gauche; vomit une fois, passe une nuit très agitée, perdant plusieurs fois connaissance.

Le 5 juin, les douleurs sont moins vives, mais tout le ventre est sensible. Vu par le médecin, il est envoyé en chirurgie comme appendicite, mais à l'examen, on découvre des signes pleuro-pulmonaires gauches; le ventre étant souple, peu douloureux, sans localisation bien nette, et sans température, il est dirigé vers le service de médecine, le 6 juin, avec le diagnostic d'hydropneumothorax gauche probablement d'origine tuberculeuse (Pirquet positif, hématies : 4.646.000, leucocytoses : 22.400, polynucléose), l'enfant est passé dans le service des tuberculeux, où l'on pratique l'examen radioscopique, suivi d'une *ponction pleurale*, qui donne issue de gaz, sans odeur (150 cent. cubes, pression + 14) et le malade soulagé (!) est renvoyé en médecine.

Ce n'est que le 7 juin, les douleurs étant très fortes et le ventre très ballonné, que nous sommes appelés pour la première fois auprès du malade, dont l'état général est très grave et présente des signes typiques d'occlusion intestinale aiguë et nous le faisons transporter dans notre service.

A l'examen, on se trouve en présence d'un enfant petit, maigri, très fatigué, dyspnéique, avec un ventre énorme et déformé, se plaignant de fortes douleurs dans tout l'abdomen. Les yeux cernés, les traits tirés, la langue sèche. La respiration est courte, rapide et superficielle.

Le thorax est élargi à gauche et immobilisé.

A la percusssion : à droite : rien de particulier; à gauche : submatité au sommet, sonorité augmentée à la base, exagérée et tympanique en avant, prolongeant en haut l'espace de Traube.

A l'auscultation, à droite : respiration un peu affaiblie sous l'aisselle et en avant; à gauche : abolition du murmure vésiculaire, présence du souffle amphorique et tintement métallique.

Le cœur est dévié à droite, la pointe bat à droite du sternum. Pouls petit, arythmique, incomptable.

Abdomen : ventre ballonné, très distendu, dépassant le niveau du thorax, dessine une tuméfaction allongée, occupant l'hypogastre, le flanc droit se dirige vers l'hypocondre gauche; très sensible à la palpation, tympanique à la percussion. Le reste du ventre est moins douloureux et souple. Présence du péristaltisme intestinal. Arrêt des matières et des gaz depuis le début de la maladie.

Température : 37°2.

L'examen radioscopique extemporané et sans préparation (ce que nous pratiquons systématiquement dans tous les cas d'occlusion intestinale aiguë) nous montre, en plus d'une grosse aérocolie abdominale, la présence anormale d'une clarté gazeuse dans l'hémithorax gauche, limitée en haut, au niveau de la 3e côte gauche, par une ligne courbe à concavité inférieure, au-dessus de laquelle se dessine le poumon gauche rétracté. Cœur dévié à droite. L'état grave du malade ne permet pas de prolonger davantage l'exploration radioscopique par ingestion et injection barytées, nous nous contentons de prendre un cliché radiographique (v. fig.).

Étant donné les signes cliniques thoraco-abdominaux et l'examen radioscopique, *nous posons le diagnostic de hernie diaphragmatique étranglée* et nous décidons d'intervenir immédiatement.

Intervention le 7 juin 1935 à 17 heures. Sérum physiologique : 500 cent. cubes. Huile camphrée. Anesthésie générale au chlorétylchloroforme.

Laparotomie oblique gauche allant de l'ombilic au 7e espace intercostal. A l'ouverture du péritoine, immédiatement se présente le côlon transverse énormément distendu, qui suivait le cæco-ascendant très dilaté, et pénétrait par son

angle gauche sous le rebord costal, se perdant dans le thorax. L'estomac a disparu entièrement dans la cage thoracique, caché par le côlon transverse distendu, tandis que la rate fait tampon du côté gauche, d'où ressort une portion des côlons descendant et sigmoïde vides et aplatis.

Croyant tout d'abord qu'il s'agit d'un mégacôlon bloqué dans une éventration diaphragmatique, nous essayons la réduction par traction des organes herniés. Toutes les tentatives restant vaines et l'exploration manuelle difficile,



l'angle colique tenant en profondeur comme appliqué et retenu au fond, on sectionne le cartilage costal, incise l'espace intercostal. Nous obtenons ainsi un jour énorme et constatons l'existence d'un étranglement au niveau d'un orifice diaphragmatique, de la grandeur d'une paume de main, situé à gauche et en arrière, rond, assez régulier, avec des bords bien nets et fibreux, par où s'engage une partie de la grande courbure gastrique, l'angle colique gauche, l'épiploon et la rate par son pôle supérieur. Sur le doigt pénétrant, on sectionne le diaphragme et le bord externe de l'anneau fibreux, et, en élargissant le collet, on obtient la réduction des organes étranglés : la partie de l'estomac participant à l'étranglement est de couleur rouge foncé, œdémateuse, sans sphacèle, l'angle colique gauche, rouge violacé, présentant un sillon de striction très marqué, l'épiploon farci de foyers hémorragiques, raidi et œdémateux. Le côlon transverse s'affaisse et donne passage au gaz et la communication est rétablie. Réduc-

tion abdominale des viscères herniés. Présence à la partie postéro-externe du diaphragme, d'un sac diverticulaire, de volume d'un poing d'homme, avec une paroi très mince, transparente, lisse, libre, se continuant par l'anneau fibreux avec la paroi diaphragmatique. Résection du sac et suture de la brèche diaphragmatique. Pour ne pas prolonger l'acte opératoire, on ne pratique pas la plicature diaphragmatique, qui se présentait techniquement facile, mais on referme la plaie thoraco-abdominale, sans drainage. Sonde intrarectale.

Malade assez shocké, meurt le 8 juin à 10 heures.

Autopsie (Institut médico-légal du professeur Milovanovitch).

Diverticule de l'œsophage. — *Thorax* : Hémithorax gauche : un peu de liquide séro-sanguinolent. *Le poumon gauche*, du volume d'un poing, plaqué contre le rachis, de consistance dure, peu élastique, adhérant par endroits au diaphragme ; rouge foncé et régulier à la coupe ; *présente trois lobes*. Le poumon droit, de volume normal, présentait des adhérences filiformes avec le diaphragme droit, moins dur, très congestionné ; à la coupe irrégulièrement parsemé de nombreux nodules jaune grisâtre, avec plusieurs foyers de broncho-pneumonie caséeuse.

Abdomen : Hémidiaphragme droit au niveau de la 6e côte, d'épaisseur normale, lisse. Hémidiaphragme gauche, en forme de sac, de contenance de 500 cent. cubes d'eau, remontant jusqu'à la 3e côte gauche, dont la paroi est très mince, lisse, transparente, présentant dans son fond une plaie opératoire d'une longueur de 6 centimètres, suturée au fil de lin. Dans la cavité intrathoracique sont contenus : l'estomac, le cæcum, ascendant et transverse dilatés et congestionnés, le grand épiploon hémorragique, la rate lisse dont la partie supérieure est de couleur rouge violacée.

50 cent. cubes de liquide séro-sanguinolent libre.

En somme : bronchopneumonie caséeuse droite. Tuberculose miliaire disséminée, pulmonaire, hépatique et splénique. Dégénérescence grave hépatique, du myocarde et des reins. Anémie.

La principale originalité de ce cas réside dans sa complexité anatomique. Il y avait à la fois :

Une éventration diaphragmatique gauche ;

Une poche herniaire s'ouvrant au fond de cette éventration ;

Un étranglement au niveau de l'orifice de cette poche.

J'emploie à dessein le mot *poche* pour ne pas préjuger de sa nature. M. Stoïanovitch la considère comme un *diverticule* du diaphragme. Il a peut-être raison, mais il ne nous apporte pas la preuve de cette affirmation. Il ne décrit pas l'aspect de la poche qu'il a réséquée, il ne nous dit pas si sa paroi était musculaire. Or, la seule différence entre ce qu'on a appelé le diverticule diaphragmatique et la hernie fœtale, qui a un sac, c'est que l'un a une paroi musculaire, et que l'autre n'en a pas. La distinction entre ces deux lésions, très probablement congénitales l'une comme l'autre, n'est pas toujours très facile, et nécessite parfois l'examen histologique. J'ai apporté dans ma thèse 2 cas de diverticules diaphragmatiques (obs. XXII et XXIII).

Autre point intéressant à noter : la coexistence, chez cet enfant, de deux autres malformations congénitales : diverticule de l'œsophage et poumon gauche trilobé.

La partie clinique et thérapeutique de l'observation mérite également quelques remarques.

Que cet enfant ait été envoyé de chirurgie en médecine et de médecine en chirurgie, que cette hernie diaphragmatique étranglée ait été successivement prise pour une appendicite, pour un hydropneumothorax et ponctionnée comme telle, ce ne sont, hélas! pas des faits sans précédent. J'ai relaté dans ma thèse le cas d'un malade qui n'avait pas subi moins de 19 ponctions pleurales.

Il faut féliciter M. Stoïanovitch de n'avoir pas hésité à refaire lui-même un nouvel examen radioscopique, lorsque le malade lui a été confié avec le diagnostic d'occlusion intestinale. Il l'a fait, malgré la condition fâcheuse du malade, et a pu, grâce à cet examen, arriver enfin au diagnostic exact. La hernie diaphragmatique étranglée est un chapitre qui ne doit pas être oublié quand on parle de radiodiagnostic des occlusions aiguës.

En possession de ce diagnostic exact, M. Stoïanovitch, qui est mon élève, a mené l'opération suivant les règles que j'ai plusieurs fois formulées ici même ; laparotomie d'abord, et exploration ; thoraco-phrénotomie ensuite, si les nécessités techniques l'exigent.

M. Stoïanovitch s'est trouvé devant un cas particulièrement difficile ; il s'agissait d'une hernie étranglée, et l'anneau d'étranglement était, du fait de l'éventration concomitante, à une profondeur exceptionnelle. Malgré ces difficultés, il a pu débrider, réduire et fermer la brèche. Il a fait ce qu'il devait faire.

M. Stoïanovitch n'a pas eu le bonheur de sauver son malade. Mais le pronostic opératoire se trouvait d'avance obéré par l'âge du malade (six ans), par l'ancienneté de l'occlusion (six jours) et par l'existence d'une bronchopneumonie caséeuse du poumon droit. J'ai dit, et d'autres ont dit la fréquence de la tuberculose pulmonaire et pleurale au cours de l'évolution des hernies diaphragmatiques.

Quoique son opération se soit terminée par un échec, je vous propose de féliciter M. Stoïanovitch de l'avoir tentée, et de nous avoir confié son intéressante observation.

COMMUNICATIONS

Trois cas de tumeurs bénignes du côlon pelvien. (Endométriome et diverticulites). Iléo-colo-recto-plastie réparatrice dans un cas,

par M. J. **Okinczyc.**

Trois fois au cours de la dernière année, j'ai eu l'occasion d'observer des malades atteints de tumeur bénigne du côlon pelvien. Trois fois nous avons pu noter un syndrome occlusif typique, trois fois la radiographie

a permis de confirmer la lésion sténosante de l'intestin ; et deux fois sur trois, l'aspect macroscopique des lésions au cours de l'opération d'exérèse, semblait en faveur du diagnostic de tumeur maligne. L'examen histologique, seul, a permis de reconnaître la nature bénigne de l'affection.

Observation I. — Un homme de cinquante-quatre ans présente, depuis une quinzaine d'années, des troubles digestifs avec douleurs épigastriques.

Il y a trois ans, a présenté une crise très violente de type occlusif, avec douleurs dans la fosse iliaque droite qui, peu à peu, se localisent dans la fosse iliaque gauche, accompagnée de vomissements abondants.

Jusqu'à cette date, les fonctions intestinales avaient été régulières, les selles bien formées. Depuis cette crise, la constipation devient habituelle ; on note plusieurs fois par an des pertes de sang par l'anus, qui suivent la selle, mais ne sont jamais accompagnées de glaires.

Toute cette évolution reste apyrétique.

Les crises deviennent plus fréquentes, tendent à se rapprocher avec douleurs toujours localisées désormais dans la fosse iliaque gauche. L'amaigrissement est progressif et a atteint dans ces derniers mois 10 kilogrammes.

Je vois le malade pour la première fois le 8 juin 1933.

L'amaigrissement est évident, mais l'aspect général reste bon. L'abdomen n'est pas déformé et au moment de l'examen n'est pas tympanisé.

Au palper, on sent nettement dans la fosse iliaque gauche, une tumeur assez volumineuse, oblongue, ovoïde, régulière, bien limitée, peu mobile sur le plan de la fosse iliaque. La pression sur la tumeur réveille une légère sensibilité. Le toucher rectal ne révèle rien d'anormal.

La radiographie montre sur le côlon sigmoïde à son union avec le côlon descendant une image lacunaire très étendue. Mais, de plus, et ceci oriente désormais notre diagnostic, on remarque toute une série d'images diverticulaires, très nettement dessinées sur toute la hauteur du côlon descendant et sur le côlon transverse.

Nous faisons le diagnostic de tumeur inflammatoire, d'origine diverticulaire.

Quatorze jours de repos au lit avec glace, et régime approprié, font sensiblement régresser le volume de la tumeur, mais sans la faire disparaître.

Une nouvelle radiographie montre la perméabilité plus franche de la lumière intestinale, ce qui paraît confirmer le diagnostic.

Opération le 24 juin 1933. Anesthésie au balsoforme.

Incision iliaque gauche. Nous trouvons une grosse tumeur inflammatoire adhérente, qui pourrait être aussi bien un néoplasme infecté de la partie moyenne de l'anse sigmoïde. Adhérences de l'épiploon à la surface de la tumeur. Au-dessus de la tumeur, nous trouvons sur le côlon descendant un gros diverticule libre, renfermant un calcul stercoral induré. D'autres diverticules siègent sur le côlon transverse.

Excision et enfouissement du divercule du côlon descendant. Puis nous procédons à la libération de la tumeur inflammatoire et à son extériorisation ; puis, résection d'un segment étendu du côlon pelvien qui est farci de diverticules. Suture bout à bout des deux bouts coliques sur les trois quarts de la circonférence à la Volkmann ; le dernier quart laissé ouvert est fixé à la peau. Mèche dans la zone de décollement et suture partielle de la paroi.

Guérison sans incidents. La fistule colique se ferme progressivement et spontanément. Le malade revu ultérieurement a un très bon fonctionnement intestinal ; il ne persiste au niveau de la suture qu'un orifice à peine perceptible qui laisse passer par intermittence quelques gaz.

L'examen de la pièce opératoire montre l'intégrité de la muqueuse intestinale, et l'existence d'une diverticulite qui constitue le centre de la tumeur inflammatoire. Il n'existe aucun élément néoplasique.

Obs. II. — Mlle M. J..., âgée de quarante-cinq ans, entre dans mon service, le 4 décembre 1934, en état d'occlusion intestinale, avec arrêt complet des matières et des gaz depuis le 2 décembre.

A l'interrogatoire, on apprend que la malade présentait depuis deux ans une constipation progressive et opiniâtre. Cette constipation s'exagérait au moment des règles, au point de provoquer des vomissements.

Cette constipation alternait avec de véritables débâcles diarrhéiques; les crises de constipation s'accompagnaient parfois de violentes douleurs abdominales, sous forme de coliques et non suivies d'évacuations. C'est une crise de ce genre qui est survenue le 2 décembre, mais cette fois avec arrêt complet des matières et des gaz, et vomissements abondants.

A l'examen, l'abdomen est météorisé, volumineux, sonore à la percussion, et tendu à la palpation.

La douleur est diffuse avec maximum dans la région ombilicale. On ne constate pas d'ondes péristaltiques visibles.

Le toucher rectal ne permet pas de sentir d'obstacle dans l'ampoule.

Opération immédiate le 4 décembre 1934.

Incision dans la fosse iliaque droite par dissociation. Le cæcum dilaté est attiré, fixé à la paroi, ouvert et drainé au moyen d'un petit tube de Paul.

L'occlusion cède aussitôt et la malade se remet rapidement; au bout de quelque temps, même, le cours du transit intestinal se rétablit normalement, avec persistance d'une fistule cæcale.

Une exploration radiologique montre une sténose dans la région recto-sigmoïdienne avec image suspecte dans la portion terminale du côlon pelvien.

Deuxième opération le 21 janvier 1935. Anesthésie générale au Schleich. Cœliotomie médiane sous-ombilicale. Il existe un dolicho-côlon sigmoïde, et dans la portion terminale du côlon pelvien, immédiatement au-dessus du cul-de-sac péritonéal, une tumeur indurée et sténosante, avec adhérence de l'anse sigmoïde à elle-même formant une boucle; l'apparence est celle d'un néoplasme squirrheux.

Nous pratiquons une résection étendue de toute l'anse sigmoïde par le procédé d'Hartmann, précédée d'une hystérectomie totale pour faciliter les manœuvres au fond du pelvis.

Fermeture en trois plans du moignon rectal et drainage par le vagin avec péritonisation complète par dessus le drain. Abouchement du côlon terminal à la fosse iliaque gauche. Nous avons agi, comme si nous avions affaire à un cancer du côlon terminal. Fermeture de la paroi en un plan.

A l'ouverture de la pièce opératoire, nous constatons, contrairement à notre attente, que la muqueuse est intacte, qu'elle est seulement refoulée par un noyau induré qui siège dans le méso-sigmoïde et qui sténose la lumière intestinale.

L'examen de la pièce, pratiqué au Laboratoire d'Anatomie pathologique de la Faculté a donné les résultats suivants :

La muqueuse est normale en tous les points; le méso est très épaissi, infiltré et dur. Une coupe passant par ce noyau, montre qu'il existe un tissu blanchâtre, criant sous le couteau, infiltrant le méso, et atteignant la muqueuse qui reste libre et mobile.

Des coupes sériées mettent en évidence un gros diverticule qui s'enfonce dans le méso épaissi; la muqueuse de ce diverticule apparaît nettement distincte du tissu qui l'entoure.

A l'examen histologique, on trouve sous une muqueuse normale un tissu fibreux, dense, avec petits amas inflammatoires, sans aucun élément épithéliomateux.

Sur un autre fragment, on voit la coupe du diverticule constitué par une muqueuse hyperplasique. En quelques points, on note de petites cavités épithé-

liales, bordées par un épithélium simple cubique. Ce sont de petits diverticules muqueux sans aucun caractère de malignité.

On peut conclure à méso-sigmoïdite péridiverticulaire.

Les suites opératoires assez simples ont été cependant prolongées par des troubles urinaires : colibacillurie avec cystite qui cède cependant à un traitement et la malade se remet complètement, reprend du poids et sort de l'hôpital.

Devant les constatations de l'examen histologique et l'absence de tout élément cancéreux, nous avions scrupule à laisser à cette malade l'infirmité d'un anus artificiel.

Malheureusement, ayant cru à une tumeur maligne, nous avions agi en conséquence, et réséqué largement tout le côlon pelvien. L'étoffe nous manquait pour rétablir directement la continuité intestinale.

Nous avons donc pensé pratiquer chez elle, comme nous l'avons déjà fait dans un autre cas, une iléo-côlo-recto-plastie suivant la technique ici exposée par Jean Quénu. C'est ce que nous avons proposé à la malade qui l'accepta.

Troisième opération le 11 octobre 1935. Anesthésie au Schleich.

Cœlotomie médiane sous-ombilicale. Quelques adhérences facilement clivables unissent l'épiploon et les anses intestinales. Un paquet d'anses grêles s'est engagé entre la paroi et le côlon terminal ouvert à la paroi de la fosse iliaque gauche. Réduction facile et pour éviter à nouveau cette incarcération, nous fermons la brèche colo-pariétale par quelques points.

Nous choisissons alors une anse grêle, la plus longue et la plus facilement abaissable, à 40 centimètres environ de l'angle iléo-cæcal. Cette anse est exclue sur une longueur de 30 centimètres environ, avec conservation de ses vaisseaux mésentériques. Hémostase des bords du méso en ménageant les vaisseaux nourriciers de l'anse. L'anse exclue est enveloppée dans un champ. Nous rétablissons au-devant d'elle la continuité de l'intestin grêle, par fermeture des deux bouts proximal et distal, et entéro-anastomose latéro-latérale en trois plans. Un aide introduit alors dans l'anus une pince pour faire saillir, sous le revêtement péritonéal du pelvis, la partie haute du cul-de-sac rectal. Cette manœuvre est rendue difficile par l'épaisseur de tissu fibreux et cicatriciel qui cloisonne le Douglas, sans qu'on puisse nettement distinguer les limites de la vessie. L'hystérectomie totale faite antérieurement a, en effet, nivelé le fond du pelvis. Nous parvenons cependant à refouler la vessie en avant et sur la pince qui fait saillie en arrière, nous incisons le cul-de-sac rectal ; la pince émerge alors dans la cavité péritonéale, et nous engageons entre ses mors une des extrémités de l'anse grêle exclue et fermée par un petit écraseur. L'aide qui manœuvre la pince attire alors dans l'ampoule rectale l'extrémité distale de l'anse exclue qui s'invagine assez facilement et est même extériorisée hors de l'anus.

Fixation de l'invagination par quelques points aux lèvres de la brèche rectale et suture du méso de l'anse au péritoine pariétal postérieur.

L'autre extrémité de l'anse exclue est alors passée de dedans en dehors à travers la paroi abdominale dans la fosse iliaque gauche immédiatement au contact du côlon terminal, auquel elle est accolée par quelques points en canon de fusil. Fixation de la muqueuse de l'anse à la peau de la fosse iliaque.

Suture de la paroi en un plan, et fixation temporaire par quelques points, de l'anse invaginée, à la marge de l'anus, pour retarder le plus possible sa rétraction.

Les suites opératoires sont très bonnes, et sauf une tendance à la sténose au niveau de l'invagination, l'anse exclue a pris anatomiquement la place du côlon pelvien.

Il reste encore à rétablir la continuité au niveau de la colostomie. Après application d'un entérotome, cette opération a lieu en janvier 1936.

Quatrième opération le 6 janvier 1936. Rachianesthésie.

L'anus artificiel est dégagé et, après avivement, nous tentons la suture du côlon terminal avec l'anse exclue, en deux plans.

Malgré quelques troubles occlusifs qui ont nécessité une fistulisation temporaire du cæcum, et une fistulisation spontanée au niveau de la suture iléocolique, le transit intestinal tend à se rétablir et la malade a actuellement une selle quotidienne par l'anus normal. Nous espérons que la fistule se fermera spontanément; si cette fermeture tardait trop, nous comptons faire une nouvelle tentative pour la fermer définitivement.

Obs. III. — Mlle L..., infirmière, déjà opérée par nous il y a trois ans, pour une maladie de Paget du sein gauche, et restée guérie sans récidive.

Cette malade s'est toujours plainte de son intestin : tendance à la constipation, avec alternatives de crises de constipation opiniâtre et de crises de diarrhées; elle n'a cependant jamais présenté de sang dans les matières.

Ces troubles s'aggravent brusquement vers le 10 octobre dernier, et prennent le caractère d'une occlusion intestinale avec arrêt des matières et des gaz; mais cette occlusion cède spontanément au moins partiellement, et fait place à une subocclusion, avec des crises alternées de constipation et de diarrhée. Je ne vois la malade qu'au huitième jour de cette crise. Le ventre est encore très tympanisé, mais souple, dépressible. Pas d'ondes péristaltiques visibles, mais crises douloureuses intermittentes avec contracture segmentaire de l'intestin, nettement perceptible à la palpation. Au bout de quelques jours, tout rentre à peu près dans l'ordre, sinon que la constipation persiste et que l'exonération de l'intestin reste difficile.

L'examen rectal, la palpation n'ayant pas permis de déceler de tumeur, je demande une radiographie qui n'est faite que fin décembre. Celle-ci montre nettement une stricture sur le côlon pelvien avec toutes les apparences d'une sténose organique et néoplasique. L'intervention s'impose.

Opération le 21 décembre 1935. Anesthésie au balsoforme. Cæliotomie oblique dans la fosse iliaque gauche. Nous trouvons une tumeur sur la partie moyenne du côlon pelvien qui a toutes les apparences d'un squirrhe en ficelle, si commun sur cette partie du côlon. Il existe une rétraction du méso à ce niveau et des adhérences qui rendent l'extériorisation assez difficile. Nous y parvenons cependant de façon satisfaisante pour pouvoir pratiquer une résection suffisamment large du côlon pelvien qui est heureusement assez long.

Les deux bouts du côlon sont accolés en canons de fusil et fixés à la paroi; nous plaçons un tube de Paul dans le bout supérieur. Le bout distal est rapproché au maximum par quelques points de suture.

Les suites sont remarquablement simples, et la malade doit subir dans quelques jours la cure de l'anus artificiel.

L'examen opératoire, nous avait montré, contrairement à notre attente, une muqueuse normale. La lumière de l'intestin était refoulée par une tumeur située dans le méso, et la sténose était due à la compression de l'intestin par cette tumeur du méso. L'examen histologique confirme l'intégrité de la muqueuse et montre que la tumeur du méso est constituée par un *endométriome* typique. Il s'agit donc chez cette malade qui avait déjà présenté un cancer du sein, d'une tumeur *bénigne*, sans aucune relation avec la tumeur du sein opérée.

Ainsi en un temps relativement court, il nous a été donné d'observer trois tumeurs bénignes du côlon pelvien. Deux d'entre elles sont en réalité des tumeurs inflammatoires développées autour d'une diverticulite; la troisième est bien une tumeur mais c'est une tumeur bénigne et développée en réalité dans le méso-côlon pelvien.

Dans les 3 cas, la muqueuse est rigoureusement intacte et la sténose s'est faite par refoulement de la lumière intestinale. Mais dans les 3 cas, la compression exercée a été suffisante pour provoquer des accidents d'occlusion intestinale. Cliniquement le diagnostic de fréquence devait être naturellement orienté vers le néoplasme malin, et si dans 1 cas nous avons pu poser avant l'intervention le diagnostic de tumeur diverticulaire et inflammatoire, c'est que la radiographie nous avait révélé l'existence d'autres diverticules sur le reste du côlon.

On peut objecter qu'une rectoscopie eût tranché le diagnostic. Je n'en suis pas certain. Le rectoscope n'eût pas pu franchir la sténose très serrée de l'intestin, et nous n'aurions eu que des renseignements incomplets sur l'état de la muqueuse au niveau même de la stricture.

Dans les 2 cas (obs. II et obs. III) où l'aspect macroscopique des lésions, au cours de l'opération, semblait confirmer la nature maligne de l'affection, le plan opératoire eût-il été modifié, si nous avions eu un moyen immédiat de reconnaître la nature bénigne de la tumeur? Dans l'observation II, oui certainement, nous avons fait une très large ablation de tout le côlon pelvien particulièrement long chez cette malade. Si nous avions eu la preuve de la bénignité de la maladie, nous eussions fait une résection économique et conservé la plus grande longueur possible du côlon pelvien très mobile, pour rétablir la continuité intestinale, soit immédiatement, soit secondairement, par invagination du côlon dans l'ampoule rectale. Nous aurions ainsi épargné à cette malade les risques d'une iléo-colo-rectoplastie, heureusement terminée chez elle.

Pour la malade de l'observation III, qui avait déjà présenté un cancer du sein, nous étions en droit de penser, sinon à une métastase qui doit être bien exceptionnelle sur le côlon, du moins à un terrain prédisposé au cancer. Mais maligne ou bénigne, rien n'eût été modifié dans le plan opératoire, d'une résection typique et segmentaire du côlon pelvien en deux temps.

Peut-être, puis-je regretter de n'avoir pas fait ouvrir immédiatement la lumière intestinale, sur la pièce opératoire. L'aspect normal de la muqueuse dans les 3 cas, eût peut-être modifié en même temps que le pronostic, mon plan opératoire. Ces exemples confirment dans les deux sens, d'une technique plus large ou plus économique, l'avantage des examens per-opératoires, récemment défendus ici.

En terminant, je voudrais insister sur deux points, dans un ordre d'idées très différent :

L'iléo-colo-recto-plastie, dont Jean Quénu a minutieusement décrit la technique, est la seconde que j'ai l'occasion de faire. A la condition d'en poser très exactement et scrupuleusement les indications, je garde l'impression d'une très belle opération de chirurgie réparatrice, et qui ne présente pas une particulière gravité. En dehors du cancer, dont le pronostic reste toujours aléatoire, cette opération, qui rétablit dans la vie normale des malades condamnés à une pénible et définitive infirmité, doit prendre sa place dans notre pratique. Telle sera ma première conclusion.

Le second point qui me paraît digne de retenir votre attention, est la fréquence de l'endométriome, et les variations de son siège et de sa symptomatologie. Plus habituel sans doute dans la zone génitale, il subit les fluctuations congestives du rythme menstruel, et c'est par ce parallélisme symptomatique avec la menstruation, qu'il est possible de le soupçonner et d'en faire le diagnostic. Il m'a été donné déjà plusieurs fois, pour ces raisons, de soupçonner la nature de certaines lésions génitales en les rapportant à un endométriome et de les trouver confirmées par l'examen histologique. La tendance congestive et hémorragique de l'endométriome, en fait une lésion évolutive, sans aucune tendance, en dehors de la ménopause, à la régression spontanée; l'indication de leur exérèse est donc formelle, et c'est pourquoi, il n'est pas indifférent de les soupçonner, et d'en faire à temps le diagnostic aussi précis que possible.

Établissement d'un sphincter anal continent par myoplastie pédiculée et innervée,

par M. **André Richard.**

Depuis longtemps l'attention et l'ingéniosité des chirurgiens ont été sollicitées par un problème à la fois thérapeutique, physiologique et moral. Quelles que soient les heureuses améliorations apportées à la technique de l'anus iliaque définitif (et il sera permis à mon expérience personnelle de considérer comme un des meilleurs le procédé qu'a imaginé mon maître Cunéo, alors que j'étais son interne il y a treize ans), nul ne contestera que ce soit une infirmité dégoûtante et une cause de troubles neurasthéniques, voire même de suicide, que la présence d'un anus sur la paroi abdominale, quel qu'en soit le siège. Néanmoins, certains sacrifices étendus du segment rectosigmoïdien ne permettent pas un abaissement au périnée du gros intestin et force nous est alors de recourir à la pratique que je déplorais plus haut.

Pourtant il existe un certain nombre de cas où l'abaissement après l'extirpation rectale est possible. Même dans cette éventualité, beaucoup ont préféré avoir recours à l'anus iliaque, parce qu'il était nettement aussi difficile d'obtenir une continence relative et surtout un pansement aussi propre au niveau du périnée qu'au niveau de la paroi abdominale. Si les malades y adhéraient plus volontiers comme perspective d'avenir, ils se montraient beaucoup moins satisfaits à l'usage que ceux qui s'étaient résignés à un anus au niveau de la paroi abdominale.

Bien entendu, lorsque la lésion siège haut, rien ne saurait remplacer la conservation du sphincter et surtout de la zone ano-cutanée dont la physiologie est si particulière et totalement irremplaçable. Récemment, la Thèse de M. Zagdoun, inspirée par mon ami Sénèque, a été un excellent plaidoyer en faveur de la conservation sphinctérienne avec sacrifice unilatéral du nerf anal au cours des ablations rectosigmoïdiennes pour cancer.

La paternité en revient à mon maître Cunéo qui eut l'idée, au cours d'une résection difficile, de fendre une fosse ischio-rectale, sacrifiant le nerf sphinctérien du même côté. Aussi n'ai-je en vue ici que les cas où la région ano-rectale avec l'appareil sphinctérien doit être extirpée; la technique que je vais vous présenter pourra facilement être étendue aux malformations congénitales de la région et aux paralysies du sphincter anal.

Je ne m'étendrai pas sur les considérations qui m'ont amené à pratiquer l'extirpation de l'anus et de l'appareil sphinctérien pour une lésion néoplasique chez un homme de cinquante-quatre ans le 22 juillet 1935 : difficulté matérielle d'appliquer du radium, raisons personnelles et pécuniaires provenant du malade, etc. Il s'agit d'un ancien employé de l'Hôpital Maritime; l'intervention, qui a sacrifié 5 centimètres de conduit ano-rectal et l'appareil sphinctérien, s'est terminée après un décollement par l'abaissement du rectum à la peau, après mise en place d'une petite mèche précoccygienne et curage ganglionnaire bilatéral des aines.

La guérison s'est effectuée sans incidents. Dès cette époque, le malade avait été prévenu des suites fonctionnelles de son opération et je lui avais promis de limiter au minimum son infirmité par une intervention ultérieure; je comptais entourer le canal anal par un fragment musculaire pédiculé et j'avais auparavant passé en revue les différents procédés qui ont été jusqu'alors employés.

Je laisse de côté la torsion de l'intestin de Gersuny, dangereuse pour la vascularisation, la reconstitution d'un sphincter au travers du grand fessier qui, le plus souvent inefficace, a en outre le désavantage de changer l'orifice anal de sa place habituelle, la taille de lambeaux musculaires du grand fessier pratiquée par Chetwood et Kelsey, Shœmaker qui, négligeant l'innervation des muscles utilisés, donnent des résultats tout à fait aléatoires.

La mise en place d'anneaux rigides, métalliques ou aponévrotiques expose à un double écueil : les matières liquides ne sont pas retenues, en cas de bol fécal dur, il y a difficulté, voire impossibilité d'expulsion des matières avec parfois accidents d'obstruction intestinale.

Certains auteurs ont combiné l'action musculaire avec des bandelettes aponévrotiques, ces dernières prenant un appui sur des muscles voisins. Hilarowicz (de Lemberg) a eu un bon résultat en fixant les extrémités d'une bandelette aux tendons du psoas dans l'intérieur du pelvis. Il part de ce fait que les psoas se tendent dans la position verticale et se relâchent dans la position assise. Pour ingénieux que soit le procédé, il ne vous échappe pas que faire une intervention abdomino-pelvienne avec un temps périnéal chez un malade qui a déjà subi une grande intervention constitue un acte opératoire très important et grevé d'aléas qui sera difficilement accepté par le malade et devant lequel beaucoup de chirurgiens hésiteront.

Le procédé de Wreden (Leningrad), modifié par Stone (de Baltimore), est plus simple d'exécution, puisqu'il est entièrement réalisable par voie périnéale superficielle, mais il suppose une contraction permanente musculaire des fessiers, ce qui est peut-être déjà difficile à obtenir pendant la

veille et qui doit ménager des surprises pendant le sommeil. Deux bandelettes font chacune la moitié du tour de l'intestin au voisinage de son orifice cutané, celle de droite est passée autour d'un faisceau sous-cutané du grand fessier, celle de gauche dans le fessier droit.

Notre procédé diffère entièrement de tout ce qui vient d'être rapporté, il procède d'une double idée :

1° Utilisation d'un faisceau musculaire laissé normalement implanté à son origine;

2° Respect de l'innervation de ce faisceau musculaire.

L'opéré étant en décubitus dorsal, les cuisses fléchies et écartées, est anesthésié par voie rachidienne. Le muscle qui permet de réaliser le mieux les conditions désirables est certainement le faisceau long et interne du grand adducteur. Il naît du sommet et de la face externe de la tubérosité ischiatique, il reçoit son nerf du grand sciatique, souvent par un tronc commun avec le nerf du demi-membraneux qui aborde toujours le muscle dans son quart supérieur; cette notion nous incite à respecter cette portion du muscle ce qui aura par ailleurs l'avantage de séparer l'incision de la cuisse de celles du périnée qui, malgré les précautions, pourront parfois être souillées de matières avant leur cicatrisation complète. L'incision de la cuisse suit le faisceau vertical du grand adducteur depuis la jonction de son premier et de son deuxième quart jusqu'au tendon, aussi bas que possible; on relève alors un faisceau large de 3 centimètres environ, long de 22 à 25 centimètres, qui n'est coupé transversalement qu'à sa partie inférieure.

On fait ensuite deux petites incisions pré- et rétro-anales, un clamp courbe s'introduit dans le plan cellulo-graisseux pour faire le tour à droite, puis à gauche du canal intestinal, enfin un clamp droit décolle le tissu sous-cutané entre l'incision pré-anale et l'extrémité supérieure de l'incision crurale, il va saisir l'extrémité libre du faisceau musculaire qui est amené devant l'anus. On ferme à ce moment la brèche crurale.

On sépare en deux moitiés égales ce qu'on a pu attirer du faisceau de grand adducteur hors de la plaie pré-anale, on arrête l'écartement par un ou deux points de suture (j'ai utilisé le noirgut parce que plus lentement résorbable), successivement les deux faisceaux sont attirés par un clamp courbe de chaque côté de l'anus et réunis à nouveau au noirgut au niveau de l'incision rétro-anale. Les brèches cutanées sont enfin suturées aux crins.

J'ai opéré mon malade le 5 novembre 1935. Il a été constipé à l'opium pendant sept jours, puis purgé.

Depuis cette date, il va volontairement à la selle deux fois par jour, aux heures choisies par lui et il retient tous ses gaz. Pendant les premiers temps, il gardait une garniture périnéale qui n'a jamais été souillée; il a quitté l'Hôpital Maritime le 22 novembre. Je l'ai revu trois fois depuis. Le doigt, introduit dans l'anus, écarte une résistance nettement tonique et souple. Récemment encore, il m'a écrit un mot pour me confirmer que sa continence aux matières et aux gaz est absolue et qu'il se trouve parfaitement satisfait de son intervention.

Il y a maintenant (22 février) presque quatre mois que j'ai pratiqué cette opération ; je pense qu'elle est appelée à rendre de nombreux services et j'ai tenu à en donner la primeur à l'Académie de Chirurgie.

M. **Maurice Chevassu** : Dans un ordre d'idées analogue, l'urologie a cherché jadis à rétablir la continence du sphincter urétral au moyen de moignons musculaires innervés, et je crois qu'elle y a renoncé. J'ai souvenir, en particulier, d'avoir fait une pareille tentative au moyen d'une bandelette du droit interne chez une femme incontinente dont un accouchement avait transformé le périnée antérieur en une fente cicatricielle. Le résultat immédiat a été modeste, et le résultat tardif à peu près nul. Mais il est naturellement plus difficile d'obtenir une continence des urines qu'une continence des matières.

Cellulite torpide inguino-crurale,

par M. **Pierre Lombard**,
professeur de clinique chirurgicale infantile à la Faculté d'Alger,
associé national.

Le professeur Favre [1], puis MM. Paul Chevallier et Fiehrer [2], ont décrit sous le terme de cellulite torpide inguino-crurale, une affection jusque-là inconnue, caractérisée par une infiltration inflammatoire, ferme, dure, de la région inguinale et du triangle de Scarpa : blindage uniforme, d'épaisseur quelquefois considérable, recouvert d'une peau de teinte rosée, et absolument indépendante de toute atteinte ganglionnaire.

Dans un des 3 cas de Favre, il y a eu une suppuration localisée, rapidement guérie, sans fistulisation, mais sans régression nette des lésions.

Dans le cas de Chevalier, il y a eu menaces de suppuration. Favre a établi que la lésion (qui n'a rien à voir avec la maladie de Nicolas-Favre) est caractérisée par une inflammation sclérogène étendue : le tissu conjonctif néoformé est presque partout remarquablement épais et dense, tendiniforme.

Aucun germe n'a pu être mis en évidence, au sein de ces lésions, dont l'étiologie demeure absolument inconnue et dont l'évolution est encore mal précisée : Favre n'a pu suivre ses malades, le cas de Chevallier s'est terminé par une guérison rapide en six semaines.

Pour ma part, j'ai observé un fait, qui me paraît devoir entrer dans ce cadre tout nouveau, encore qu'il diffère notablement, par certains aspects, du tableau jusqu'ici tracé.

Une fille de seize ans, vient à notre consultation le 8 septembre 1932, pour une douleur iliaque droite. Dix-huit mois auparavant, en mars 1931, elle a été opérée, dans le service, d'une appendicite chronique : le registre d'opérations

1. *Annales de Dermatol.*, 4, n° 10, octobre 1933, p. 922.
2. *La Presse Médicale*, n° 29, 11 avril 1934, p. 577.

indique seulement qu'on a trouvé un peu de liquide dans le ventre, que la séreuse ne présentait pas de granulations, que l'appendice était long et augmenté de volume. La guérison s'est faite très simplement.

En août 1932, notre ancienne malade aurait reçu un coup sur la hanche droite : quelques jours plus tard, sans avoir été précédée d'ecchymose, une tuméfaction peu douloureuse apparaissait à ce niveau.

Actuellement, on aperçoit immédiatement au-dessus de la crête iliaque, entre elle et la cicatrice d'appendicectomie une tuméfaction étalée, de la largeur d'une paume de main, douloureuse, spontanément et à la pression, et recouverte d'un tégument légèrement rougeâtre qui est le siège d'un œdème dur. La lésion intéresse la peau et le tissu cellulaire. Le centre est ramolli-fluctuant. La température oscille entre 37°6 et 38°.

Le 29 octobre, c'est-à-dire deux mois après que l'attention a été attirée de ce côté, on incise la collection centrale : on donne issue à une petite quantité de liquide hématique, et on est frappé par l'intensité de la réaction fibreuse qui l'entoure à grande distance : il y a là une sorte de paroi épaisse, résistante, qu'on est dans l'obligation d'exciser largement pour en obtenir l'affaissement. La réaction périphérique dépasse en importance le foyer central. J'ai le sentiment très net de me trouver en face de quelque chose de « jamais vu ».

La plaie laissée ouverte, pansée, à plat devient le siège d'un suintement séreux, abondant; la cicatrisation ne se fait point, en dépit de traitements locaux variés : entre les berges, éloignées, un tissu de granulation blafard fait saillie, tout autour, et à grande distance, persiste une zone d'œdème dur. Les réactions de Wassermann et de Hecht sont négatives, l'étude des antécédents, d'ailleurs, ne permet point de soupçonner la syphilis héréditaire.

La température continue à osciller entre 37°8 et 38°, avec de temps à autre des poussées à 39°.

En janvier 1933, la situation ne s'est aucunement modifiée. L'examen histologique d'un fragment excisé sur le bord de la plaie, montre qu'il s'agit d'une « lésion purement inflammatoire à type d'inflammation subaiguë, non spécifique » (Dr Sudaka Planty).

Un traitement antisyphilitique est cependant institué : il demeure sans effet.

En mars, la cicatrisation n'est pas encore ébauchée. En même temps qu'une poussée fébrile, apparaît à la racine de la cuisse, une zone douloureuse large, étalée, indurée : elle semble correspondre à une propagation partie de la plaie ; le centre devient fluctuant, on le débride en donnant issue à une minime quantité de sérosité.

En mai, nouvelle poussée thermique et inflammatoire semblable à la précédente, nouveau débridement. L'ensemble de ces trois plaies en étoile repose sur un très large placard induré cartonné, à peine sensible à la pression et qui est le siège d'un suintement séreux ou séropurulent dans lequel on ne découvre que des germes banaux.

A partir de juin, le processus de cicatrisation se déclenche enfin, mais il progresse si lentement qu'il ne s'achève qu'en janvier 1934, c'est-à-dire *quinze mois* après la première incision. A peine est-il terminé qu'une tuméfaction diffuse se développe dans la région inguinale sous-jacente. Le tégument rougeâtre, ponctué d'orifices pileux élargis, est induré, fortement épaissi : la lésion n'intéresse que la peau et le tissu cellulaire, elle respecte les plans profonds, le centre se soulève, se ramollit, prenant l'apparence d'une gomme de faible volume. Le 10 janvier, on ouvre cette gomme, dont le contenu séro-hématique, a d'abord été recueilli par ponction, et l'on excise largement la tranche de section pour permettre un examen histologique. « La lésion se montre constituée par un tissu conjonctif dense, fibreux en gros trousseaux, pauvre en cellules, recouverte d'un épiderme aminci, étiré. Nous ne voyons pas de diagnostic histologique possible : cela paraît correspondre à une région calleuse d'ulcère (professeur J. Montpellier) ».

La température tombée dès l'incision, remonte vers le 10 février : l'examen du sang montre : globules blancs 9.000. Poly 74. Grands monos 8. Moyens monos 12. Lymphos 3. Eosino 1. Transit 2. Nouvelle zone douloureuse un peu plus bas dans l'angle externe du triangle de Scarpa en dehors des vaisseaux : le tégument rougit, une collection à contours imprécis noyés dans un placard d'œdème dur apparaît, on la ponctionne le 15 février, on retire 5 cent. cubes de liquide séreux, teinté de sang qui est soumis à toute une série d'examens de laboratoire. La collection se reforme rapidement, il faut l'inciser, franchement, le 25 février. Très vite l'œdème disparaît, la région s'assouplit, la plaie se cicatrise.

Le 3 mars 1934, nouvelles douleurs, nouvelle poussée thermique, mais le placard se limite, le centre se ramollit plus vite. La lésion prend un caractère plus franchement gommeux.

En mars, en avril, en mai, trois lésions de même allure, de mêmes caractères s'échelonnent ainsi de haut en bas à la face interne de la cuisse, le long du trajet des vaisseaux. Chacune d'elles s'accompagne d'une poussée thermique, contient un peu de sérosité hématique et s'affaisse rapidement après une courte incision.

En octobre 1934, un foyer apparaît au-dessous et dehors de l'épine iliaque antéro-supérieure. La température qui, jusque-là, oscillait autour de 38°, monte et elle demeure entre 38°-39°, quelquefois 39°5 ; pendant plus de six mois elle ne descendra guère, cependant que la formule sanguine est peu modifiée. Le 3 novembre, un examen de sang donne : globules blancs : 9.900 ; polys : 73 ; grands monos : 2 ; moyens monos : 10 ; lymphos : 10 ; éosinos : 2 ; transit : 3.

On ouvre ce nouveau foyer : avant qu'il soit cicatrisé, on voit apparaître, dans la fosse iliaque externe, une tuméfaction oblique, allongée de haut en bas et d'arrière en avant, sur 10 centimètres environ, large de deux travers de doigt : la peau, légèrement rougeâtre, est le siège d'un œdème dur qui lui donne l'aspect granité de l'écorce d'orange. Nulle part de fluctuation franche. A l'incision, il s'écoule, non plus de la sérosité hématique, mais une certaine quantité de pus franc mêlé de grumeaux. Pour la première fois, on y découvre des germes « des staphylocoques ».

Le 11 et le 29 décembre, deux nouvelles collections iliaque et fessière sont successivement incisées.

L'essaimage va se faire maintenant à la face postérieure de la cuisse : le 25 janvier 1935, le 12 février, le 12 mars, on ouvre successivement des collections identiques à celles que nous avons déjà décrites, mais le contenu est maintenant franchement purulent, chacune d'elles est précédée et accompagnée d'une poussée thermique assez forte, mais suivie d'une rapide cicatrisation.

A partir de ce moment, le processus s'arrête ; en mai, la malade quitte l'hôpital avec toutes les apparences d'une guérison qui, depuis six mois, ne s'est pas encore démentie.

Au cours de l'évolution de ces accidents, toute une série d'examens de laboratoire ont été pratiqués : d'abord dans mon service, par le D[r] Sudaka-Planty, puis à l'Institut Pasteur d'Alger, dans les laboratoires des D[rs] Catanéi et A. Sergent, à la Faculté, enfin dans celui du professeur Pinoy.

La longue évolution de ces accidents échelonnés entre septembre 1932 et mai 1935, *soit trente-deux mois*, peut être divisée en trois périodes. La première, de septembre-octobre 1932 à janvier 1934, est caractérisée par l'apparition après un léger trauma d'un placard induré dont le centre est une collection à caractère sérohématique, qui est largement incisée : la cicatrisation ne se fait point ; deux poussées inflammatoires se produisent dans son voisinage immédiat, elles sont attribuées à des infections secondaires banales. Les examens de laboratoire pratiqués avec les liquides qui s'écoulent de cette plaie ouverte depuis des mois ne montrent que des germes banaux.

La plaie initiale, enfin caractérisée, après quinze mois, une seconde période

commence, caractérisée par l'apparition d'une série de foyers limités, à caractère gommeux, à évolution subaiguë, et qui guérissent assez rapidement après incision. Ces lésions fermées se prêtent à toute une série de recherches poursuivies dans mon service, puis à l'Institut Pasteur et à la Faculté. La sérosité, retirée par ponction des foyers successifs, est ensemencée sur les milieux les plus variés : gélose simple, gélose de Sabouraud, gélose au sang, pommes de terre, bouillons divers, sans aucun résultat positif.

Les inoculations aux animaux de laboratoire demeurent absolument négatives.

Les étalements suivis de colorations multiples ne permettent de découvrir aucun germe parmi de nombreux polynucléaires.

On recherche avec insistance, mais en vain les amibes, le leishmania, les champignons pathogènes. La sporo-agglutination est négative (Dr Catanéi), la réaction de Frei l'est également (Dr H. Fabiani).

Les traitements par émétine, arsenicaux, mercure, iodure, ont été successivement et vainement tentés.

A partir de novembre 1934, troisième période : le contenu des foyers change de caractère, il devient plus franchement purulent et l'on y aperçoit des grains jaunâtres; ce pus est examiné dans le laboratoire du professeur Pinoy: ces grains jaunâtres sont formés par du staphylocoque en amas, une infection secondaire est venue se greffer sur l'infection primitive, on la retrouve dès lors dans tous les foyers successivement ouverts.

Les accidents se prolongent ainsi pendant trente-deux mois : *au cours de cette longue évolution, la réaction ganglionnaire de voisinage demeure nulle.*

C'est à la cellulite torpide de Favre et de Chevallier qu'il faut rattacher sans doute cette lésion si curieuse : les résultats de l'examen histologique pratiqué par mon éminent collègue le professeur J. Montpellier sont superposables à ceux du professeur Favre : « la réaction scléreuse est intense, tendiniforme » (Favre) « rappelle celle de l'ulcère calleux » (Montpellier), et la disparition plus ou moins rapide de ce blindage n'est pas un des caractères les moins étranges de l'affection. Tous les examens bactériologiques restent négatifs, les ganglions restent intacts. L'évolution, inconnue chez le malade de Favre, brève chez celui de Chevallier, est ici particulièrement prolongée.

D'autres observations sont nécessaires pour éclaircir l'étiologie d'une maladie qui correspond peut-être à certains des phlegmons ligneux de Reclus.

DISCUSSIONS EN COURS

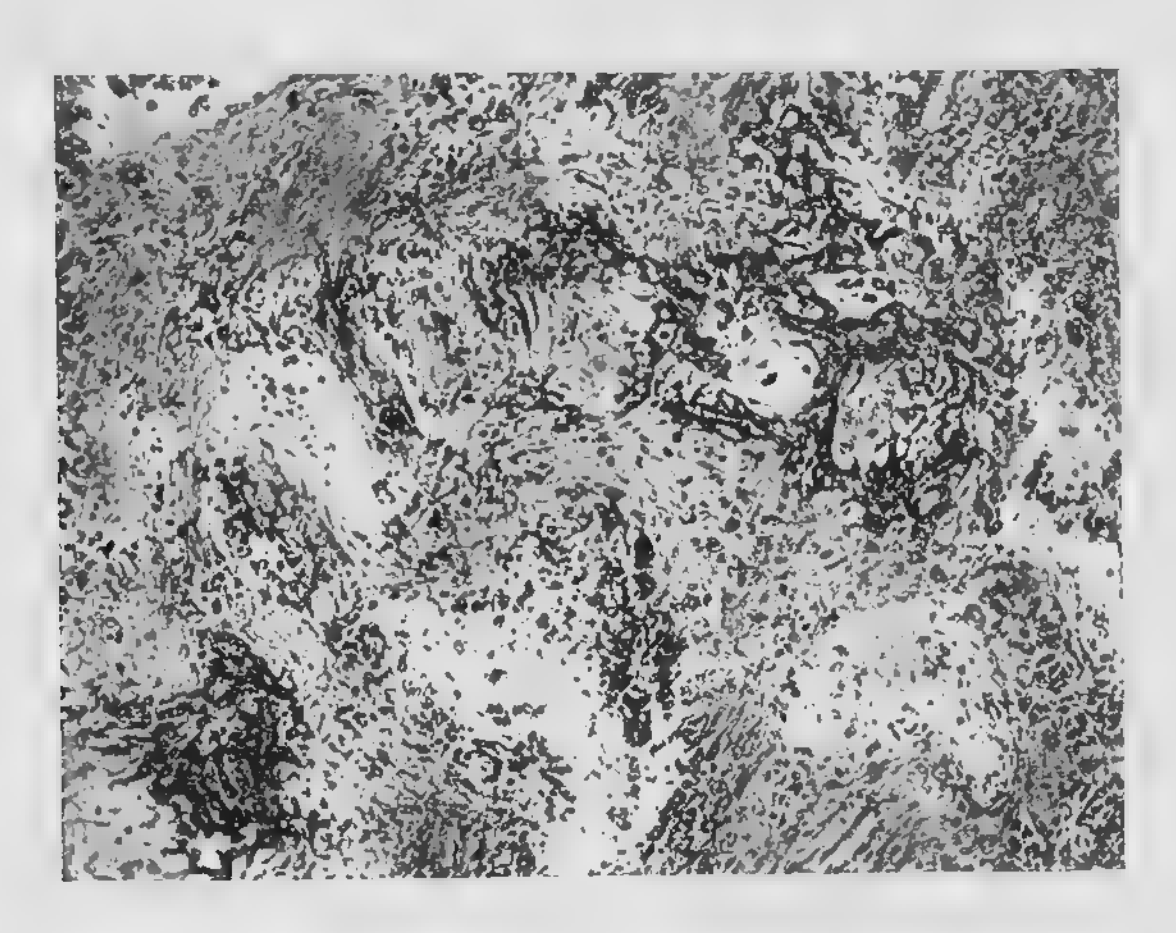
Les moyens de diagnostic actuels des tumeurs des os.

M. **Huet** : Il m'a semblé qu'au début de cette discussion la tendance n'était guère en faveur des examens histologiques. Un certain nombre d'entre nous ont en effet apporté des observations dans lesquelles l'évolution n'avait pas confirmé l'opinion des anatomo-pathologistes. Il s'agissait d'ailleurs de cas cités de mémoire, sans grande précision, dont nos collègues avaient été frappés, — mais trop à mon sens — puisqu'ils leur

faisaient oublier le service qu'avaient pu leur rendre, dans d'autres circonstances, des examens histologiques bien faits.

Pour ma part, bien que je connaisse, comme tout le monde, des erreurs d'interprétation de lésions lues sur les coupes, ou des opinions contradictoires émises sur une même pièce, je persiste à croire que l'anatomopathologie a redressé plus de diagnostics inexacts, que la clinique n'a permis de corriger d'erreurs de l'histologie.

Mais pour discuter sur des bases sérieuses, il me semble préférable, en adoptant par exemple une statistique intégrale d'un nombre suffisant de cas, examinés par le même anatomo-pathologiste, de rechercher quel fut le sort ultérieur des malades; en comparant les conclusions tirées à l'examen de pièces et l'évolution clinique, nous pouvons nous faire une



Thèse Huet, obs. 21. — Aspect de sarcome ossifiant, lacs sanguins sans paroi propre, ébauches de travées osseuses au milieu d'un tissu conjonctif atypique; nombreuses cellules à noyau monstrueux. Malignité certaine (Lecène).

idée de la valeur diagnostique et pronostique de l'examen anatomo-pathologique.

C'est dans cet esprit que je vous apporte les résultats de la série d'ostéosarcomes que mon regretté maître Lecène m'avait, en 1925, chargé de réunir.

Tant pour ma thèse (Paris, 1925) que pour un mémoire paru dans le *Journal de Chirurgie* (n° 1, janvier 1926, p. 1 à 16), je disposais de 21 observations de tumeurs du squelette considérées par Lecène comme présentant des signes histologiques indiscutables de malignité. J'en distrairai 6 : 1 inopérable, 3 morts opératoires, 1 métastase d'hypernéphrome, 1 perdu de vue. Restent 15 observations utilisables.

A l'époque des publications susvisées, 2 malades seulement survivaient : *1* a succombé depuis à des métastases pleuropulmonaires et hépatiques vérifiées. Chez ces malades, considérés par Lecène comme atteints de tumeurs malignes, la mortalité à plus ou moins lointaine échéance est donc de 14-15. Je pense que cette proportion se passe de tout commentaire

et établit de façon irréfutable la valeur de l'examen histologique. Je ne crois pas qu'avec la seule clinique et la seule radiographie on puisse atteindre cette proportion de près de 95 p. 100 de diagnostics exacts.

J'apporterai toutefois à cette proposition une restriction, sur laquelle j'en suis sûr nous nous entendrons tous : *l'examen ne vaut que ce que vaut celui qui le pratique ; et ceux qui possèdent cette souhaitable compétence sont, à mon sens, bien rares.*

Une seule malade survit donc de cette série noire (obs. XXI de ma thèse).

Son observation mérite de retenir notre attention ; par comparaison avec les autres, elle peut peut-être nous éclairer sur certains facteurs de généralisation.

Il s'agit d'une fillette, qui subit une opération d'exérèse large *sans aucune manœuvre préalable au niveau de la tumeur, en particulier sans biopsie*. Métivet, sur le seul examen clinique et radiologique, et après consultation avec différents collègues, procéda à une désarticulation de l'épaule : *sans récidive, la malade est parfaitement bien portante après plus de onze ans* (opérée le 31 mai 1924). Je ne connais pas de cas semblable.

Deux hypothèses sont possibles : 1° ou bien la lecture de la coupe par Lecène a fait l'objet d'une erreur d'interprétation. Vous pouvez vérifier les microphotographies publiées à l'époque, que je vais faire projeter. Moulonguet, qui a bien voulu réexaminer la coupe, confirme pleinement l'opinion de notre Maître.

2° Ou bien le pronostic de malignité porté par Lecène sera confirmé par ceux qui liront la coupe; ce qui revient à dire que nous nous trouvons réellement en présence d'un sarcome authentiquement malin dont la survie dépasse onze ans. L'intérêt de la question consiste alors à rechercher à quoi peut être dû ce succès insolite.

En dehors des éléments qui nous échappent, je ne puis vous dissimuler que je suis très frappé par un fait : seule survivante d'une série de 15, cette malade est précisément la seule qui n'avait subi aucune manipulation directe de sa tumeur. En face de celle-ci, les 14 autres, tous morts, avaient subi, soit une biopsie, soit une résection parostale... N'y a-t-il pas là un fait très troublant?

Pour conclure, je résumerai ainsi mon opinion :

1° L'examen histologique pratiqué par un homme de la compétence de Lecène possède une valeur indiscutable, puisque dans 14 cas sur 15 il lui a permis de faire un A dont l'évolution a montré l'exactitude, et de prévoir à coup sûr à plus ou moins lointaine échéance l'évolution fatale;

2° La biopsie est peut-être, dans l'état actuel de nos moyens d'investigation un mal nécessaire, mais c'est probablement un mal pire que tous les remèdes; aussi je crois que nous devons tendre à perfectionner notre connaissance radiologique de ces lésions, soit mieux, à rechercher si des réactions biologiques ne permettraient pas un diagnostic précoce des tumeurs; celles-ci auraient sur la radiologie et sur l'histologie l'avantage d'éliminer tout facteur d'interprétation personnelle, et nous permettraient de nous dispenser du moyen d'interprétation probablement dangereux que

constitue la biopsie; car il est bien évident, qu'ici, en raison de la nécessité de décalcifier les pièces, il ne peut être question d'examen extemporané à la congélation, ou à l'ultropaque comme on peut en pratiquer pour les tumeurs des parties molles.

M. **P. Moulonguet** : Je pense qu'il est très difficile de traiter sous forme de discussion la question qui nous est proposée : diagnostic des tumeurs des os. Ou bien l'un de nous est actuellement capable de donner des règles précises à ce diagnostic, et je ne pense pas que ce soit le cas. Ou bien il nous



Fig. 1. — Tumeur à myéloplaxes. Forme périostée, au début.

faut accumuler les exemples, montrer les constatations habituelles et leur opposer les cas les plus rares ou exceptionnels, dire les signes qui imposent le diagnostic, ceux qui le rendent seulement probable et ceux qui doivent le faire écarter : cette énumération, outre qu'elle nécessite impérieusement une illustration surabondante qui ne cadre pas avec les habitudes de notre Société, serait, je pense, fastidieuse; elle trouverait mieux sa place dans un traité de Pathologie ou dans un atlas.

Je ne veux donc insister que sur quelques points généraux de la question.

Le premier et le plus important est le suivant : le diagnostic des tumeurs osseuses est difficile et *il requiert*, encore actuellement, *l'accord de toutes les méthodes qui sont à notre disposition, la clinique, la radiographie et l'anatomie pathologique*. Qu'il y ait des cas évidents où l'on peut négliger deux

de ces signes pour ne s'attacher qu'à l'un d'eux, c'est certain, mais il s'agit alors le plus souvent de cas très avancés : ostéo-sarcomes monstrueux que la clinique, seule à cette époque, avait reconnus depuis bien longtemps; ostéo-sarcomes ossifiants envahissant les parties molles dont l'image radiographique « en fumée d'herbe » est, je pense, pathognomonique. Ce ne sont pas, ce ne doit pas être désormais, les cas récents soumis à notre diagnostic.

Pour ceux-là la clinique est pauvre : douleurs dans un membre, tuméfaction localisée du squelette, bien plus rarement fracture pathologique; la



Fig. 2. — Ostéo-sarcome. Au début.

radiographie donne des images à la vérité anormales, mais dont les anomalies ne sont pas caractéristiques de telle ou telle variété de tumeurs, comme je puis, après tant d'autres, le démontrer par ces images dont je vous dirais ce que l'évolution a prouvé qu'elles devaient signifier; l'anatomie pathologique, permise par une biopsie ou par une intervention plus importante : curettage, résection, donne elle aussi des renseignements capitaux, mais je ne convaincrais personne si je disais que ces renseignements sont toujours pathognomoniques.

Heureusement pour notre travail de diagnostic, les variations de ces trois facteurs ne se font pas dans le même sens. Par exemple si la clinique et la radiographie ne permettent pas de trancher entre tumeur à myéloplaxes et chondrome, l'anatomie pathologique décide de ce diagnostic sans la moindre difficulté. Si la radiographie ne permet pas toujours le diagnostic

entre tumeur à myéloplaxes et épithélioma secondaire de l'os, la clinique et l'anatomie pathologique tranchent aisément de ce diagnostic. Si la clinique et l'anatomie pathologique hésitent, dans les cas récents, entre tumeur à myéloplaxes et fibro-sarcome osseux non ossifiant, la radiographie, par l'image des réactions périostiques et de la condensation osseuse réactionnelle, permet de prévoir le pronostic et guide le traitement.

Pour résumer les débats innombrables qui se posent dans la pratique, je dirai que :

La clinique est le premier facteur pour le diagnostic des chondromes



Fig. 3. — Epithélioma du sein, métastase fémorale sous-périostée.

des extrémités, des kystes osseux de l'adolescence; elle rend évidentes certaines tumeurs métastatiques et les ostéo-sarcomes envahissants; enfin *elle a toujours le dernier mot.*

La radiographie permet le plus souvent de distinguer les tumeurs bénignes, qui n'engendrent pas de réaction défensive osseuse, des tumeurs malignes ostéogénétiques qui en engendrent. Mais *elle est en défaut* pour les tumeurs épithéliales métastatiques devant lesquelles l'os ne réagit jamais (sauf forme ostéoplastique d'origine prostatique) et pour les tumeurs primitives de la série hématopoïétique (myélome, tumeur d'Ewing) devant lesquelles l'os ne réagit pas toujours; pour les dystrophies du type Paget

et du type ostéite fibreuse qui, quoique bénignes, entraînent une réaction constructive osseuse; pour les ostéites inflammatoires, pyogènes ou spécifiques, qui par leurs réactions périostiques, par leurs géodes osseuses entourées d'une coque condensée, peuvent simuler l'ostéo-sarcome.

L'anatomie pathologique est capitale *pour redresser les défaillances de la radiographie*: elle distingue aisément les ostéites pyogènes ou spécifiques des processus dystrophiques ou tumoraux; elle n'hésite jamais pour le diagnostic des métastases épithéliales; elle tranche entre les différents groupes de tumeur bénignes : angiome (rare), chondrome, tumeur à myéloplaxes, ostéite kystiqué que la radiographie est incapable de différencier; elle permet donc de poser pour ces tumeurs l'indication thérapeutique adéquate et, ne l'oublions pas, ells met en garde contre l'évolution des chondromes qui, localement peu envahissants, se comportent si souvent, sauf quand ils siègent sur les petits os des extrémités, comme des tumeurs métastasiantes.

Je voudrais insister sur *le diagnostic des tumeurs à myéloplaxes*. Il n'y aucun doute que la meilleure connaissance de cette lésion soit l'une des acquisitions les plus importantes de ces vingt dernières années. D'évolution bénigne malgré sa tendance destructrice locale si marquée dans certains cas, elle impose un traitement conservateur actif, chirurgical ou radiothérapique. Malheureusement cette connaissance de la tumeur osseuse à myéloplaxes n'a pas encore acquis cette forme simple et parfaite qui la rendrait facilement accessible à tous et qui permettrait d'éviter à coup sûr l'erreur. Le diagnostic de tumeur à myéloplaxes ne peut être posé, ni par la seule clinique (à moins d'une très longue observation), ni par la seule radiographie (nous l'avons dit), ni par la seule anatomie pathologique. C'est cette notion de *la complexité du diagnostic* qui a été et est encore trop souvent perdue de vue malgré les plaidoyers de Lecène, et c'est pour cela que la question loin de s'éclairer d'année en année s'obscurcit périodiquement par la publication de ces cas, mal définis parce qu'incomplètement observée. En effet, si l'on étudie ces fameuses observations de tumeurs à myéloplaxes « transformées en sarcomes » ou « confondues avec des ostéo-sarcomes », on s'aperçoit qu'il s'agit d'observations qui ne comportent qu'un seul groupe de renseignements soit radiographiques, soit anatomo-pathologiques : elles sont incomplètes.

Tantôt c'est la radiographie qui a entraîné l'erreur, mais l'examen histologique avait été négligé et, en le reprenant plus tard, l'auteur ou un critique s'avise qu'il aurait facilement fait porter le diagnostic exact, parce que les éléments cellulaires monstrueux, nettement malins, y abondaient; c'est le cas notamment des observations de Turner et Waugh, de Mac Guire et Mc Worther, de Stone et Ewing.

Tantôt c'est l'histologie qui a fait commettre l'erreur, alors que l'étude de la radiographie l'aurait aisément évitée en montrant les altérations réactionnelles de l'os qui manquent toujours dans le processus de la tumeur à myéloplaxes; c'est le cas par exemple de l'observation d'Augé et Roux qui a fait couler tant d'encre et qu'il faut regretter de voir encore

aujourd'hui citée, puisque l'examen de la radiographie aurait coupé court à toutes discussions. De même dans celles de Finch et Gleave, de Dyke.

Il faut en prendre son parti : tout n'est pas toujours simple, et les diagnostics ne nous sont pas donnés comme un appareil automatique, même si nous les sollicitons avec nos moyens les plus modernes d'investigations. *Le diagnostic de tumeurs à myéloplaxes n'est valable que si la radiographie et la structure histologique l'imposent toutes deux et si la clinique en est d'accord.* Si l'on s'astreint à exiger, pour soi-même et pour les observations des autres, ce triple critérium, je ne crois pas qu'il y ait actuellement de cas connu où le bon pronostic *quoad vitam* de la tumeur à myéloplaxes ait été démenti.

Il est nécessaire d'ajouter que cette exigence de tous les renseignements, clinique, radiographique et anatomopathologique, ne peut pas nuire à l'intérêt du malade, qu'elle concorde avec le traitement chirurgical si celui-ci est choisi, qu'elle n'empêche pas le traitement radiothérapique si on le juge préférable. Sur ce point je ne suis pas d'accord avec mon ami Braine et *je n'accepte nullement de distinguer le point de vue scientifique et le point de vue pratique;* ils me paraissent coïncider pour le plus grand bien de nos patients. Soutenir le contraire serait difficile à la tribune de l'Académie de Chirurgie.

De nouvelles méthodes d'investigations s'ajouteront sans nul doute à celles que nous avons déjà et viendront renforcer la sûreté de notre diagnostic. La radiothérapie d'épreuve donnerait, suivant certains auteurs, de très utiles renseignements pour le diagnostic des myélomes et tumeurs d'Ewing, en faisant disparaître la tumeur et recalcifier l'os d'une façon extraordinairement rapide. Il ne faut, à mon avis, négliger aucun procédé diagnostique quand se posent à nous le difficile problème et la grande responsabilité de traiter une tumeur du squelette. Toutes nous seront indispensables pour assurer au mieux le traitement.

Le Secrétaire annuel : M. André Martin.

Paris. — A. Maretheux et L. Pactat, imp., 1, rue Cassette.

MÉMOIRES

DE

L'ACADÉMIE DE CHIRURGIE



Séance du 4 Mars 1936.

Présidence de M. Henri Rouvillois, *président.*

PROCÈS-VERBAL

La rédaction du procès-verbal de la précédente séance est mise aux voix et adoptée.

CORRESPONDANCE

La correspondance comprend :

2° Des lettres de MM. Lardennois, Richard, Desplas s'excusant de ne pouvoir assister à la séance.

3° Une lettre de M. Sénèque sollicitant un congé pendant la durée de son cours.

4° Un travail de M. Yves Bourde (Marseille), associé national, intitulé : *Colectomie segmentaire avec suture incomplète des deux bouts.*

5° Un travail de M. Félix Papin (Bordeaux), intitulé : *Énucléation intra-ovarienne de kystes dermoïdes bilatéraux avec conservation des ovaires.*

6° Un travail de M. Bonnet-Roy, intitulé : *Phlegmon temporo-facial gangreneux d'origine dentaire,*

M. R.-Ch. Monod, rapporteur.

7° Un travail de MM. P. Fabre et J. Gadrat, intitulé : *Kystes non parasitaires du foie.*

M. Wilmoth, rapporteur.

8° Un travail de M. Polony (Belfort), intitulé : *Tératome kystique suppuré exogastrique.*

M. Basset, rapporteur.

9° Un travail de M. Léo (Paris), intitulé : *Du drainage gastrique continu par gastrostomie temporaire*, est versé aux Archives de l'Académie sous le n° 114.

Des remerciements sont adressés à l'auteur.

COMMUNICATIONS

Infarctus intestinal. Examen radiologique et traitement médical,

par M. **Jean Gautier** (d'Angers), associé national.

J'ai l'honneur de vous présenter une observation d'infarctus du grêle qui, à deux reprises, en l'espace de deux mois, se manifesta par un syndrome d'occlusion intestinale.

R..., âgé de soixante-dix ans, m'est adressé le 2 novembre 1935 pour un syndrome d'occlusion aiguë. Le 31 octobre, sans prodrome et sans raison, le malade ressent le matin, en se levant, une douleur assez vive généralisée dans l'abdomen en même temps que des nausées apparaissent, mais sans être suivies de vomissements. Ces douleurs continues et sans paroxysmes ne tardent pas à se localiser dans la fosse iliaque droite. Le malade se met de lui-même à la diète, puis devant l'absence d'accalmie mande son médecin qui le met au repos absolu, avec glace sur le ventre. Le 1er novembre, la fièvre apparaît, d'abord légère, 37°5, atteignant dans la soirée 38°. Le lendemain, les signes s'accentuent, le ventre se ballonne, l'occlusion se complète, le malade n'émettant ni selle, ni gaz. La fièvre augmente, atteint 38°8, et on me l'envoie avec le diagnostic d'occlusion intestinale : toutefois, avant son départ, il se produit une selle liquide sur la nature de laquelle on ne peut me donner aucune précision.

A l'examen, le malade obèse et dont le facies est un peu fatigué, a un ventre ballonné sonore également dans toute son étendue. La palpation montre une région cæcale douloureuse, avec une légère défense plutôt que de la contracture. Le toucher rectal, non douloureux, ne donne aucun renseignement positif. Le pouls est à 106, la fièvre à 38°3, tension à 17-10. La fièvre jointe à la douleur de la fosse iliaque droite fait songer à une appendicite à forme occlusive et l'on intervient aussitôt sous anesthésie générale à l'Evipan.

Une incision de Mac Burney est pratiquée et, à l'ouverture du péritoine, il s'écoule une petite quantité de liquide citrin ; l'appendice long et congestionné est enlevé, mais on a l'impression que ces lésions sont insuffisantes pour expliquer les symptômes observés. Néanmoins, malgré un examen de l'abdomen aussi complet que peut le permettre l'incision, on ne trouve rien et l'abdomen est refermé.

Les suites sont assez satisfaisantes, bien que le malade présente quelques crises abdominales douloureuses moins violentes et cédant spontanément, ce qui, néanmoins, laisse quelque doute sur la qualité de la guérison.

Un mois après, le 4 décembre, il revient avec la même symptomatologie qui débute de la même façon. Le matin du 3 décembre sont apparues des douleurs intenses, mais dont la localisation change et occupe le flanc gauche. Ce sont des douleurs continues, sans coliques, avec des nausées et peu à peu s'établit un arrêt des matières et des gaz. Le lendemain, la fièvre est de 37°5, les signes généraux s'accentuent, le pouls devient rapide, le facies plus fatigué et dans la soirée la fièvre atteint 38°. Quand je le revois, le ventre est un peu ballonné, mais on remarque une légère voussure située à gauche et un peu au-dessous de l'ombilic, voussure plus nette à jour frisant. C'est d'ailleurs en cette région que se trouve le maximum de la douleur, mais on ne peut mettre en évidence des mouve-

ments péristaltiques. La palpation ne trouve ni contraction, ni défense, et détermine seulement une sensation pénible. Par contre, à la percussion, cette tuméfaction apparaît submate alors que tout le reste de l'abdomen est sonore. Le toucher rectal ne donne aucun renseignement; l'on songe à une occlusion due peut-être à un cancer du sigmoïde : c'est avec ce diagnostic qu'on procède à la radioscopie du malade.

L'examen est d'abord fait sans préparation et l'on est étonné de trouver dans l'abdomen, au niveau de la région douloureuse, à gauche de la colonne lombaire, une ombre de l'étendue d'une main, formant une zone non homogène avec une partie centrale un peu opaque et des limites imprécises floues. Cette ombre ne change pas de forme sous la palpation, mais s'étale un peu sous la pression sans qu'on puisse toutefois distinguer plusieurs anses intestinales : on pense à un volvulus du sigmoïde et l'on pratique un lavement baryté sous basse pression avec toutes les précautions nécessaires. Celui-ci passe normalement, contourne la première image qui apparaît beaucoup moins sombre que le liquide de contraste et gagne rapidement le côlon transverse. On a alors deux images, l'une la plus nette répondant au côlon, l'autre située dans l'aire de celle-ci, mais beaucoup moins marquée. Il s'agissait, de toute évidence d'une lésion du grêle et le diagnostic se limitait alors au volvulus ou à l'infarctus, la récidive semblant plutôt en faveur de ce dernier.

L'intervention fut pratiquée aussitôt, mais à l'ouverture du péritoine il ne s'écoula aucun liquide. Après avoir vérifié l'intégrité du côlon gauche, on trouve aisément une anse grêle noirâtre sur une longueur de 30 centimètres tranchant sur les anses voisines à la fois par sa couleur et son diamètre sensiblement un peu plus important. Cette anse qui donnait l'impression d'être remplie de matière avait des limites très tranchées. Le mésentère était légèrement œdématié dans la partie voisine de l'insertion intestinale. Il n'y avait pas à proprement dit de lésions mésentériques et les artères battaient de façon imperceptible. Presque aussitôt après son extériorisation, l'anse intestinale perdit sa coloration noirâtre et rapidement prit une teinte plus satisfaisante, en même temps que son volume diminuait légèrement et qu'un bruit de glouglou se faisait entendre, indiquant la reprise de la tonicité intestinale. Je ne jugeai pas utile de pratiquer un lavage au sérum chaud et rentrai l'anse malade en fermant le ventre sans drainer.

Un traitement adrénalinique est institué aussitôt consistant en deux injections intramusculaires de 1 cent. cube pendant trois jours. Le cinquième jour après l'opération, une petite poussée thermique se produit en même temps qu'apparaissent quelques douleurs abdominales vagues, moins marquées que celles qui avaient été notées lors de la première intervention. Le traitement adrénalinique fut repris, complété par quelques injections d'acécoline.

Les suites opératoires ne présentèrent plus aucun incident et le malade put rentrer chez lui guéri, n'ayant plus les légers symptômes qui avaient persisté après la première intervention.

Cette observation me paraît devoir susciter plusieurs remarques d'ordre différent. Tout d'abord, il est vraisemblable que lors de la première intervention il s'agissait d'un infarctus intestinal : sans doute l'examen des quelques anses grêles qui fut pratiqué ne put en donner la preuve, mais l'insuffisance des lésions appendiculaires, l'apparition un mois plus tard d'une nouvelle crise dont la preuve anatomique fut faite indiquent que l'on se trouvait déjà en présence d'un infarctus. Celui-ci a évolué vers la guérison malgré l'insuffisance du traitement, non seulement parce que l'on se trouvait en présence d'une forme bénigne, mais aussi grâce à l'action de

l'anesthésie. M. le professeur Grégoire a en effet rappelé, dans la séance du 22 janvier dernier, le rôle important que joue, dans de tels cas, l'anesthésie générale qui a le même résultat thérapeutique que la médication antichoc. La guérison temporaire de cette première manifestation d'infarctus peut donc être regardée comme une preuve manifeste de cette heureuse action.

Elle ne fut malheureusement que temporaire, puisqu'un mois après les symptômes réapparaissaient. Doit-on en conclure que l'anesthésie a une action moins profonde, moins parfaite que l'adrénaline et l'acécoline : une seule observation ne peut permettre de l'affirmer, mais il faut souligner cependant les légères douleurs qui se manifestèrent après la première intervention et qui donnèrent l'impression d'une guérison incertaine. Par contre, après le traitement médicamenteux tout rentre dans l'ordre et depuis trois mois la guérison se poursuit sans incidents. Comment interpréter cette différence de résultats : la chose me paraît difficile et l'on en est réduit à l'hypothèse que l'action vasomotrice de l'acécoline est plus durable et supprime plus radicalement le spasme qui, dans cette observation, semble être prédominant. Seules des expériences répétées ou de nouvelles observations pourront permettre de résoudre cette question.

Quant à l'image trouvée à la radioscopie, elle mérite également quelques remarques. Ce ne fut pas, en effet, une image d'occlusion avec niveaux liquidiens qui fut observée, mais une petite zone opaque diffuse, non homogène, floue et mal limitée à ses extrémités. Une telle image dépend probablement de la réplétion de l'anse par des liquides de stase et de l'infiltration sanguine de ses parois. Sans doute, il est regrettable qu'un examen debout n'ait pas été fait et surtout que nous nous soyons contentés d'une radioscopie. Cependant, cette image présente un intérêt certain, d'autant plus qu'elle était indépendante du cadre colique.

Elle montre, en outre, l'intérêt qu'il y a, dans certains cas, à compléter par un lavement baryté l'examen radiographique d'abord pratiqué sans liquide de contraste.

Si l'on compare l'image ainsi obtenue à celles qui ont été déjà rapportées dans diverses publications, il semble que la radiologie de l'infarctus puisse apparaître sous deux aspects différents.

Dans un premier cas, on a une image localisée de la lésion sans réactions à distance, sans images liquidiennes d'occlusion. Elle répondrait, en somme, au début de l'infarctus, à la période qui précède l'apparition typique du syndrome occlusif, période pendant laquelle les lésions seraient à la fois peu étendues et peut-être aussi peu profondes.

A l'opposé de ce premier aspect radiologique se trouverait la forme complète, avec signes radiologiques nets d'occlusion indiquant une lésion déjà à la période d'état, avec, non seulement des troubles locaux graves, mais aussi des réactions à distance dans toute la partie sus-jacente de l'intestin.

Est-ce à dire que ces deux images peuvent évoluer successivement dans le temps et représentent des lésions anatomiques bien individualisées. Il

est impossible de l'affirmer car les documents sont insuffisants à l'heure actuelle pour se prononcer à ce sujet; mais nous avons voulu surtout attirer l'attention sur la diversité des images que peut présenter l'infarctus.

Peut-on, au point de vue thérapeutique, tirer quelques déductions de ces deux variétés d'images et dire que, dans le premier cas, il s'agit de lésions au début ou même de lésions bénignes auxquelles le traitement médical peut suffire, alors que dans le deuxième cas les lésions plus avancées exigent l'intervention d'urgence. Ce serait, il me semble, une conclusion prématurée et dangereuse. D'abord, les observations d'infarctus diagnostiqué radiologiquement sont encore trop peu nombreuses, et, en outre, il semble, à l'heure actuelle tout au moins, très difficile de pouvoir, d'un aspect radiologique, conclure à des lésions anatomiques précises. Aussi, quel que soit le résultat de l'examen radiologique, devrons-nous encore, jusqu'à plus ample informé, pratiquer une laparotomie qui, même si elle n'est qu'exploratrice, montre l'étendue, l'importance des lésions, et permettra d'instituer de façon plus satisfaisante soit le traitement chirurgical, soit le traitement médical dont l'intérêt et l'importance sont soulignés par des observations qui deviennent à la fois plus nombreuses et plus probantes.

Arrêt rapide de la circulation dans deux maux de Pott fistulisés depuis longtemps, par le chlorydrate de sulfamido-chrysoïdine,

par M. **Daniel Férey** (Saint-Malo), ancien interne des hôpitaux de Paris, associé national.

Sans vouloir en tirer des conclusions définitives, nous tenons à signaler ces deux faits observés à quelques mois de distance et qui ont attiré notre attention.

Premier cas. — En octobre 1935, un homme de trente-cinq ans, porteur d'une fistute située près de l'épine iliaque antéro-supérieure droite, consécutive à un abcès pottique venu de la 1[re] lombaire et datant de plus d'un an, est soumis au traitement par le chlorhydrate de sulfamido-chrysoïdine. Il prend 3 comprimés matin et soir. Rien n'est changé à son traitement habituel : repos au lit, injections modificatrices dans le trajet fistuleux, bord de la mer, etc. La fistule qui donnait beaucoup se tarit progressivement en l'espace de vingt-trois jours. Il a pris en tout 140 comprimés.

Revu le 22 février 1936, son état général s'est amélioré considérablement, la fistule est complètement tarie, l'appétit qui était très défectueux est devenu normal, nous avons l'impression que l'évolution du mal de Pott va se faire vers la guérison, alors qu'avant le traitement, le pronostic nous paraissait des plus fâcheux.

Deuxième cas. — Une femme âgée de trente ans est en traitement depuis trois ans pour mal de Pott lombaire. Trois fistules sont apparues successivement près de l'épine iliaque antéro-supérieure gauche, et à la face antéro-externe de la cuisse gauche en 1933. En 1934, un volumineux abcès froid infecté a dû être

ouvert au niveau de la région lombaire droite. Le tout suppure abondamment, l'état général est mauvais, la malade maigrit, ne mange presque plus, quand, devant le résultat du cas précédent, nous tentons à tout hasard de lui donner du chlorhydrate de sulfamido-chrysoïdine. A partir du 4 décembre 1935, elle prend 4 comprimés par jour, 2 le matin, 2 le soir. Le 10 décembre la suppuration commence à se tarir, et le 25 décembre, la suppuration tant au niveau de la cuisse gauche, que de la région lombaire droite, est complètement arrêtée. On supprime le Rubiazol le 1er janvier 1936. L'abcès de la cuisse gauche et de la fosse iliaque gauche réapparaît le 10 janvier, et le 12 s'ouvre par les anciennes fistules. Nous reprenons le traitemnnt à la réapparition clinique de l'abcès et le 12 janvier, tout est à nouveau terminé. Par précaution, nous continuons la dose de 4 comprimés par jour jusqu'au 12 février, soit en tout 240 comprimés environ. Nous voici au 4 mars. L'examen approfondi de la malade ne révèle pas le moindre abcès en formation. La malade qui, bien entendu n'est pas guérie de son mal de Pott, est toujours en traitement, a repris certainement plusieurs kilogrammes, l'appétit est redevenu normal et comme dans le cas précédent, nous avons assisté à une transformation de l'état général qui nous fait espérer une évolution favorable, alors qu'au début de décembre, nous nous attendions à une évolution fatale dans un délai de quelques semaines ou de quelques mois.

Est-ce pure coïncidence. Je soumets ces faits à vos critiques. Ce que je puis dire, c'est qu'il ne semble pas y avoir de danger à essayer ce nouveau produit et si les résultats continuent à être aussi encourageants, je crois qu'il serait bon de les faire connaître.

P. S. — Je viens de lire à l'instant une communication analogue de M. Le Jemtel faite, il y a quinze jours à cette tribune, et qui corrobore le résultat de mes deux observations.

L'évolution spontanée des ostéomyélites aiguës à staphylocoque doré. Avantages du retard de l'intervention,

par M. **Jacques Leveuf.**

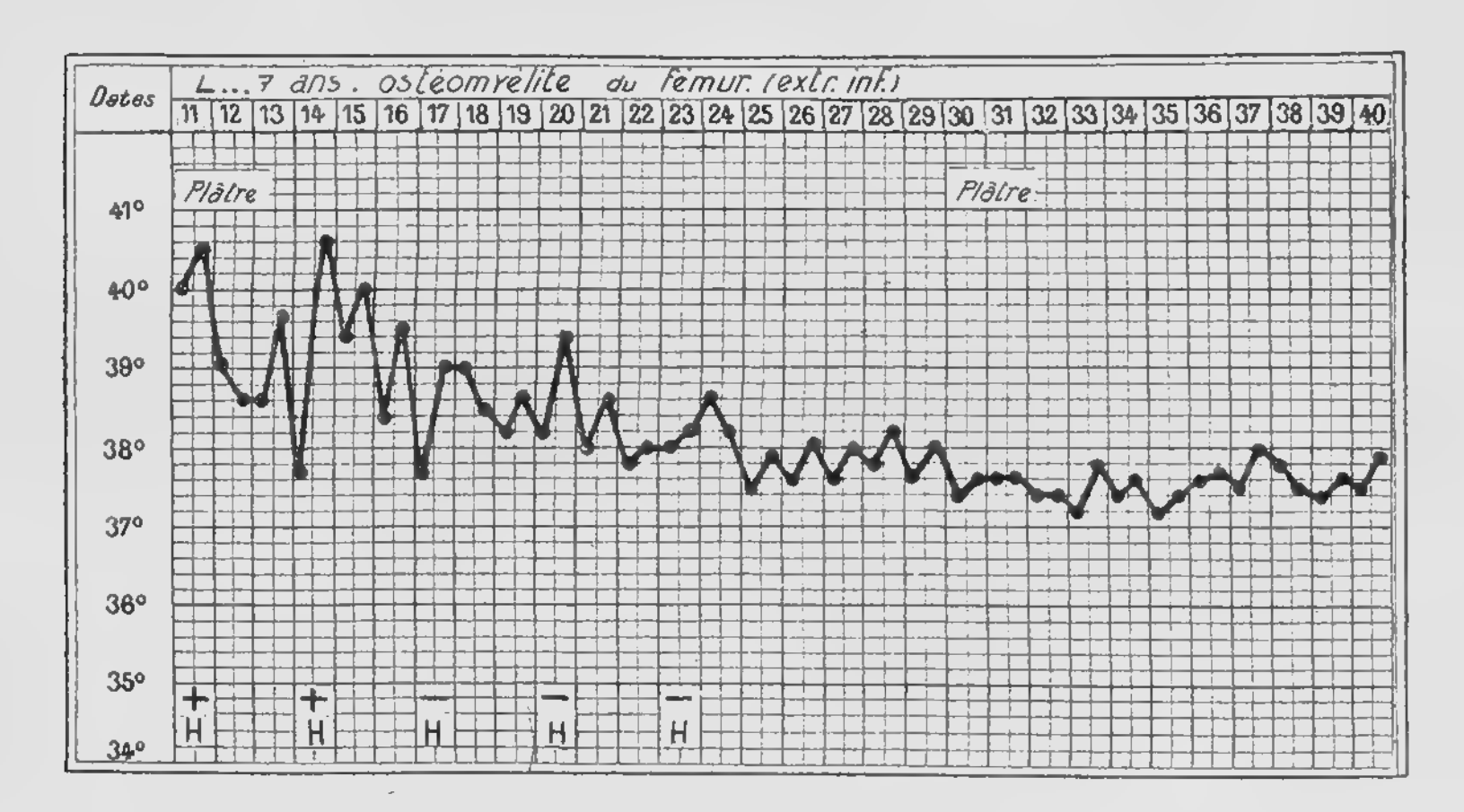
L'ostéomyélite aiguë des adolescents est, depuis de longues années, l'objet de débats renouvelés. Les discussions les plus ardentes ont porté presque exclusivement sur le traitement de la maladie. Lorsqu'on lit les travaux publiés, on est surpris de voir que l'évolution spontanée de l'ostéomyélite n'est jamais indiquée de manière précise.

Le dogme de l'intervention d'urgence est entré depuis si longtemps dans les mœurs que les malades sont de prime abord incisés, trépanés, voire même réséqués. Après quoi, les chirurgiens discutent sur la valeur de ces différentes méthodes, mais seulement en les comparant entre elles. Personne ne donne comme point de repère valable, comme base solide de discussion, la marche naturelle de la maladie qu'on se propose de corriger par une thérapeutique médicale ou chirurgicale.

Ces objections me sont venues à l'esprit lorsque je préparais, en 1928,

une conférence sur le traitement de l'ostéomyélite aiguë. Dès cette époque, j'ai pu entrevoir d'une manière indirecte le cours normal de l'ostéomyélite aiguë en étudiant les observations publiées par M. Vignard (de Lyon)[1] et par M. Grégoire[2]. Ces deux auteurs avaient renoncé à l'intervention d'urgence pour traiter les ostéomyélites aiguës l'un par l'abcès de fixation, l'autre par le vaccin de Salimbéni.

Dans les observations de M. Grégoire on trouve de nombreux cas d'ostéomyélite vraiment aiguë où de volumineux abcès sous-périostés ont été évacués tardivement, sous le couvert de la vaccination, par des ponctions répétées. Et cependant les enfants guérissaient tout aussi bien, sinon mieux, qu'après une intervention d'urgence.



Evolution spontanée d'une ostéomyélite aiguë de l'extrémité inférieure du fémur. — Enfant de sept ans traité seulement par immobilisation dans un appareil plâtré de coxalgie. Les hémocultures ont été deux fois positives. Au quarante-cinquième jour une incision exploratrice a montré les résidus d'un abcès en voie de résorption mais qui contenait encore des staphylocoques dorés. Guérison sans séquestre.

Ces heureux résultats légitimaient, semble-t-il, la confiance qu'avaient mise les auteurs dans l'action de l'abcès de fixation ou du vaccin.

En réalité, comme nous le verrons, ces traitements médicaux, par ailleurs anodins, présentaient l'avantage de reculer la date de l'intervention, autrement dit de renoncer à la chirurgie d'urgence considérée comme la règle en matière d'ostéomyélite. Cette abstention déguisée était, à l'époque, une véritable révolution dont les contemporains n'ont pas signalé l'importance.

Je m'étais promis d'étudier, dès que les circonstances me le permettraient, l'évolution spontanée de l'ostéomyélite aiguë. Il faut reconnaître qu'il est humainement difficile, dans une maladie dont l'allure est souvent

1. Vignard : Un traitement précoce de l'ostéomyélite aiguë. *La Presse Médicale*, 8 septembre 1919.

2. Grégoire : *Bull. et Mém. de la Soc. nat. de Chir.*, **46**, 1920, p. 237 et *Bull. et Mém. de la Soc. nat. de Chir.*, **46**, 1920, p. 369.

dramatique, d'observer le cours des événements sans prescrire aucun remède. Aussi, dès le début, ai-je varié, de parti-pris et dans un but expérimental, les traitements médicaux. Traitements réputés spécifiques, comme les vaccins, les injections de sérum ou de plasma de convalescent d'ostéomyélite, l'anatoxine staphylococcique; traitements non spécifiques tels que les transfusions de sang simple.

Les résultats ont répondu à mon attente. Dans tous les cas, le cours de la maladie est resté à peu près identique; autant dire que l'ostéomyélite avait suivi son évolution naturelle.

Pour ce qui est du traitement local, je reculais d'abord la date de l'intervention jusqu'au moment où l'abcès dit sous-périosté était bien collecté. Je l'évacuais alors par une simple incision. Progressivement je me suis rendu compte qu'on peut repousser pendant dix, quinze jours et même davantage l'incision de l'abcès sans que la marche régulière des phénomènes généraux soit modifiée.

Ma conviction étant alors bien affermie, je me suis contenté, dans un cas d'ostéomyélite aiguë de l'extrémité inférieure du fémur avec état général grave, température élevée et hémoculture deux fois positive, d'immobiliser le membre dans un appareil plâtré et de suivre la marche spontanée de la maladie. L'évolution fut la même que dans les cas précédents soumis aux divers traitements médicaux (voir figure).

Je suis donc autorisé aujourd'hui à décrire l'évolution spontanée d'une ostéomyélite aiguë des adolescents.

Dans la deuxième partie de ma communication je vous exposerai les divers modes d'intervention tardive et les avantages que présente cette ligne de conduite.

D'emblée il faut préciser que j'envisage seulement ici les formes chirurgicales de l'ostéomyélite dans lesquelles le staphylocoque est localisé à un ou plusieurs os. Les autres variétés cliniques sont des cas de septicémie foudroyante ou de septico-pyohémie avec localisations osseuses et viscérales qui, de l'avis unanime, sont au-dessus des ressources de la chirurgie. Il existe d'ailleurs entre ces formes septicémiques et les formes localisées chirurgicales un lien commun qui est la présence, au stade de début, d'hémocultures positives : c'est un point sur lequel je reviendrai dans un instant.

L'étude des cas de mort que j'ai enregistrés depuis trois ans à l'hôpital Bretonneau montre bien l'allure clinique particulière de ces formes septicémiques. Sur 9 décès, 6 enfants sont morts le jour même de leur entrée à l'hôpital ou le lendemain. Inutile de dire que, pour ces formes foudroyantes, je n'incrimine en rien, dans l'issue mortelle de la maladie, l'intervention qui a été faite à l'entrée du malade. Deux autres enfants sont morts au septième et au neuvième jour, l'un de méningite, l'autre de septicémie à foyers multiples. Tous les deux avaient été opérés d'urgence, l'un par trépanation du tibia, l'autre par incision d'un abcès développé autour du péroné.

..n seul de ces enfants n'avait pas été opéré sur le champ. C'était un garçon de treize ans et demi, entré avec une ostéomyélite de l'extrémité inférieure du fémur et de l'extrémité supérieure du tibia et des signes de péricardite aiguë (frottements caractéristiques), autrement dit d'une forme septico-pyohémique avec hémocultures positives et foyers infectieux multiples. J'attendis, suivant la règle que je vais décrire, la défervescence de la température pour inciser les abcès péri-osseux et la péricardite suppurée. A un moment, j'ai cru pouvoir sauver cet enfant, mais survinrent des signes d'insuffisance cardiaque avec œdèmes périphériques et cachexie auxquels il succomba deux mois et cinq jours après son entrée à l'hôpital.

En dehors de ce sujet, aucun des enfants atteints d'ostéomyélite aiguë localisée à un ou plusieurs os n'est mort dans mon service à la suite du retard de l'intervention, quelle qu'ait été la gravité des phénomènes généraux en rapport avec la localisation osseuse.

Les enfants qui ont guéri sont au nombre de 23, dont 6 avec foyers osseux multiples.

Dans les débuts de mon arrivée à Bretonneau, il ne m'a pas été facile de faire accepter par le service de garde la règle de l'abstention opératoire dans l'ostéomyélite. C'est pourquoi 6 enfants ont été opérés d'urgence : 3 incisions simples d'abcès, 1 trépanation et 2 résections primitives.

Les 17 autres enfants ont été traités d'abord médicalement.

Seize fois l'intervention a été retardée dans les proportions suivantes :

1 fois.	3 jours.
1 fois.	4 jours.
4 fois.	5 jours.
2 fois.	6 jours.
1 fois.	7 jours.
1 fois.	9 jours.
1 fois.	11 jours.
1 fois.	12 jours.
1 fois.	14 jours.
1 fois.	18 jours.
1 fois.	20 jours.
1 fois.	49 jours.

Toutes ces interventions, sauf une, ont consisté en une simple incision de l'abcès. Seul un enfant atteint d'ostéomyélite aiguë de l'extrémité inférieure du radius fut réséqué au neuvième jour à la suite d'un décollement spontané de son épiphyse inférieure.

Un dernier sujet atteint d'ostomyélite aiguë de la hanche, dont je vous montrerai la feuille de température et les radiographies, n'a été l'objet d'aucune intervention sanglante.

Ces observations, où la présence du staphylocoque doré a été vérifiée dans tous les cas, servent de base à l'étude dont je vais vous exposer les grandes lignes. Le cadre de cette communication ne me permet pas de publier en détail toutes les observations. Mais je vous projetterai les feuilles de température et les radiographies des cas les plus intéressants.

Évolution spontanée de l'ostéomyélite. — Pour juger de l'évolution d'une ostéomyélite, la marche de la température est encore le meilleur critère que nous possédions. Accessoirement, on peut tirer des conclusions de l'étude des hémocultures.

La fièvre, très élevée au début, baisse régulièrement. La défervescence est achevée aux environs du quinzième jour. Ce chiffre de quinze jours correspond à la moyenne des courbes de température. Cependant, le début réel de la maladie remonte en général à plusieurs jours avant l'entrée à l'hôpital; si bien que le chiffre que je donne ne représente qu'une valeur clinique approchée (voir figure).

La chute de la fièvre tient peut-être à l'atténuation des phénomènes toxi-infectieux au niveau du foyer inflammatoire. Elle vient certainement aussi de ce que l'organisme se défend en arrêtant la pénétration des staphylocoques et de leurs produits de sécrétion dans le milieu intérieur. Ces notions ont une grande importance au point de vue thérapeutique.

En même temps que la fièvre décroît, l'état général s'améliore. Ce mieux-être s'apprécie surtout dans ces formes où la période d'invasion de l'ostéomyélite est marquée par des phénomènes de prostration voisins parfois de la stupeur typhique.

Les résultats de l'hémoculture à ce stade initial des ostéomyélites conduisent à des constatations intéressantes :

Dans les cas terminés par la mort, l'hémoculture a été constamment positive dans la mesure où la survie de l'enfant a permis de renouveler les examens.

Parmi les cas qui ont guéri, 16 ont été suivis à ce point de vue.

Six fois l'hémoculture a été négative (3 ostéomyélites du fémur, 1 du tibia, 1 de la rotule, 1 du radius). Chez ces sujets, le sang a été prélevé dans 3 cas le premier jour, dans 2 cas le deuxième jour, et dans 1 cas le sixième jour.

Dix fois l'hémoculture a été positive à une ou plusieurs reprises (4 ostéomyélites du tibia, 2 du fémur, 1 de la hanche, 1 de l'os iliaque, 1 du scaphoïde tarsien, 1 de l'omoplate). Le délai de temps pendant lequel les microbes sont restés décelables dans le sang au moyen des cultures en série, varie de cinq à vingt-cinq jours après l'entrée de l'enfant à l'hôpital.

Ma documentation a besoin d'être complétée sur certains points. Néanmoins, je suis en mesure d'indiquer dès maintenant la marche générale des hémocultures au stade initial des ostéomyélites aiguës.

Tantôt les hémocultures, de positives deviennent négatives spontanément, c'est-à-dire en dehors de toute intervention.

Tantôt les hémocultures restent positives jusqu'au moment de l'incision de l'abcès (douze, dix-huit et même vingt-cinq jours après l'entrée du malade). Chez un seul sujet atteint d'ostéomyélite du tibia, les hémocultures ont continué à pousser malgré l'incision de l'abcès, et cela jusqu'à la résection de l'os qui fut faite le vingt-cinquième jour de la maladie.

Dans l'ensemble, il paraît exister une certaine relation entre la gravité

des ostéomyélites et la présence d'hémocultures positives. Mais cette règle est loin d'être absolue. Il est plus exact de dire que les hémocultures négatives comportent un pronostic favorable.

Pendant longtemps, on a cru que la présence de staphylocoques dorés dans le sang traduisait le stade de pénétration des microbes dans la circulation générale, autrement dit la bactériémie intermédiaire entre le furoncle primitif et la localisation osseuse.

Nous savons aujourd'hui que les choses se passent différemment. Le laboratoire est incapable de déceler la bactériémie de la période initiale de l'ostéomyélite : les microbes ne séjournent pas dans le sang où ils sont rapidement détruits. Lorsque les hémocultures deviennent positives à plusieurs reprises, c'est que les staphylocoques sont déversés à partir du foyer d'ostéomyélite dans le milieu sanguin qu'ils inoculent sans cesse. La pathogénie des états septicémiques a été bien exposée dans le rapport de Gastinel et Reilly au Congrès de Médecine de 1928.

Ces données de pathologie générale permettent d'interpréter certains cas tels que l'ostéomyélite de l'os iliaque, observée en collaboration avec mon collègue Guillemot, où la première hémoculture fut négative; puis les hémocultures consécutives restèrent positives pendant quinze jours pour redevenir enfin négatives.

On admet que la suppression d'un foyer osseux, source des inoculations sanguines réitérées, est capable de faire cesser les phénomènes septicémiques. Si l'on appliquait cette règle à l'ostéomyélite, on devrait en toute logique étendre les indications de la résection diaphysaire primitive et préconiser chez tous les enfants où l'hémoculture est positive une résection immédiate.

Or, je possède une observation d'ostéomyélite aiguë de l'extrémité inférieure du fémur où la résection a été faite d'urgence le jour même de l'entrée du malade dans le service. Cinq jours après l'hémoculture est positive. Ce fait est unique, mais il me paraît inutile de renouveler l'expérience. Dans la plupart des cas d'ostéomyélite, l'hémoculture devient négative, ou bien spontanément, ou bien à la suite d'une intervention minime telle qu'incision de l'abcès. Comme par le passé, je considère que la résection primitive est une opération d'exception. Je fais toujours des résections secondaires dont je vous présenterai de nouveaux exemples au cours de cette communication.

Il m'a paru intéressant de souligner la présence de ces états septicémiques au stade initial de l'ostéomyélite banale (j'entends ici les formes chirurgicales de l'ostéomyélite où le staphylocoque reste localisé à un ou plusieurs os). Contrairement à l'opinion actuelle ces états septicémiques ne comportent pas un pronostic grave puisque tous les sujets, soumis au début à l'abstention chirurgicale, ont guéri sans avoir fait de nouveaux foyers de suppuration.

Du côté de l'os on voit se développer l'abcès dit sous-périosté en même temps que baisse la température et que s'amendent les phénomènes généraux. Cet abcès est en relation, dans tous les cas, avec un foyer central

médullaire qui débute au niveau de la métaphyse. Mais au stade initial de la maladie rien n'indique l'étendue exacte des dégâts osseux. Ce n'est qu'aux environs du quinzième jour que les radiographies laissent apparaître des modifications nettes dans la structure de l'os. Nous verrons dans quelle mesure ces images radiologiques doivent être interprétées comme une nécrose.

En résumé, au cours de cette période d'invasion des formes chirurgicales de l'ostéomyélite, se produit une défervescence spontanée des phénomènes généraux du début qui traduit la réaction favorable de l'organisme contre les phénomènes toxi-infectieux produits par la pullulation des staphylocoques dorés dans l'os.

A partir de ce moment, on reste en présence de véritables séquelles osseuses dont le traitement est d'ordre chirurgical : tout d'abord, un abcès plus ou moins volumineux qu'il faudra évacuer; ensuite des lésions de l'os dont le terme évolutif est le séquestre.

C'est le traitement du foyer d'ostéomyélite proprement dit, après défervescence de la fièvre et des phénomènes généraux, que je vais maintenant exposer.

INFLUENCE DES INTERVENTIONS RETARDÉES SUR L'ÉVOLUTION DE L'OSTÉOMYÉLITE. — Au point de vue général la temporisation n'a aggravé aucun cas d'ostéomyélite. Le seul décès enregistré (dans les 18 cas traités de la sorte) appartient à la variété septicopyohémique avec péricardite suppurée contemporaine de la période d'invasion.

Par contre, je pourrais citer telle observation d'ostéomyélite de l'os iliaque avec état typhique et hémoculture plusieurs fois positive et bien d'autres cas d'ostéomyélite à foyers multiples où je ne suis pas sûr qu'une intervention un peu aggressive n'eût pas changé dans un sens défavorable le cours de l'évolution.

Au point de vue local, la temporisation conduit à évacuer l'abcès sous-périosté après la défervescence des phénomènes généraux, c'est-à-dire à ce stade où les phénomènes toxi-infectieux sont très atténués.

Au début, le staphylocoque doré sécrète des toxines hémolysantes et nécrosantes dont l'action explique certains aspects anatomo-pathologiques évolutifs de la maladie. Une incision précoce met en communication le foyer osseux bourré de microbes virulents et de toxines avec des parties de l'organisme dont la défense n'est pas organisée : le bistouri ouvre même en ce point de larges voies de résorption.

Lorsqu'il s'agit de toute autre affection à staphylocoques dorés, l'anthrax par exemple, l'expérience a montré aux chirurgiens que l'incision précoce peut amener des désastres. Les mêmes règles de sécurité valent sans doute pour l'ostéomyélite dont les lésions sont de même ordre que celles de l'anthrax. J'admets volontiers que l'incision d'un abcès sous-périosté du tibia qui fait saillie à fleur de peau ne présente guère d'inconvénients. Mais je suis d'un tout autre avis lorsqu'il s'agit d'une ostéomyélite de l'extrémité inférieure du fémur où, pour aborder l'os, le chirurgien ouvre

une épaisse couche de muscles. Dans ces conditions, une opération d'urgence qui est traumatisante a des chances d'aggraver l'évolution spontanée de la maladie. J'en vois la preuve dans les faits suivants : après avoir temporisé j'ai été surpris de l'évolution favorable des ostéomyélites de l'extrémité inférieure du fémur. J'ai éprouvé la même impression pour les ostéomyélites de la hanche à partir du moment où j'ai renoncé à les opérer d'urgence. Mes observations personnelles, celles de mon maître Ombrédanne (exposées dans la Thèse de Petit, Paris 1934) montrent combien le retard de l'intervention améliore le pronostic de cette localisation si grave de l'ostéomyélite.

Lorsqu'on ouvre l'abcès sous-périosté après la défervescence de la fièvre, il s'écoule une quantité plus ou moins abondante de liquide purulent parfois hémorragique dans lequel flottent de gros flocons. Je ne saurais dire si ces flocons, parfois très abondants, sont constitués par de la fibrine ou par des tissus mortifiés. L'abcès une fois évacué, il n'est pas nécessaire de drainer. La collection semble avoir perdu toute virulence et toute toxicité. Certains abcès volumineux sont même capables de se résorber spontanément. Chez un enfant atteint d'ostéomyélite de l'extrémité inférieure du fémur où la collection diminuait avec lenteur, j'ai abordé le foyer au quarante-neuvième jour pour vérifier l'état de l'abcès initial. J'ai trouvé des amas nécrotiques teintés de sang où l'examen bactériologique a montré la présence de staphylocoques dorés.

La question la plus intéressante et aussi la plus discutée, est de savoir si la temporisation n'aggrave pas l'étendue des lésions osseuses et ne favorise pas la formation de séquestres.

L'importance des lésions osseuses peut être appréciée par la lecture des clichés radiographiques mais seulement à partir du quinzième jour environ. Toutefois, il ne faut pas croire que l'aspect flou et l'état pommelé de l'ombre osseuse traduisent à coup sûr la nécrose. Un certain nombre d'observations m'ont appris que les travées osseuses ainsi remaniées reprennent quelquefois un aspect normal sans avoir évolué vers la séquestration. Il n'en demeure pas moins que les images radiologiques ont l'avantage de préciser quelle est l'étendue d'os atteinte par l'inflammation et ceci est d'un intérêt primordial au point de vue des indications opératoires.

L'étendue des lésions osseuses est sujette à de grandes variations. A la période initiale de l'ostéomyélite, aucun signe ne permet de prévoir le degré de l'atteinte osseuse. Il n'existe aucun rapport entre la gravité des phénomènes généraux, le volume de l'abcès sous-périosté et l'importance de la nécrose résiduelle de l'os. Ce n'est qu'après un certain délai d'évolution de la maladie qu'on peut faire le bilan des dégâts osseux.

Dans un premier groupe de mes observations, la diaphyse s'est nécrosée sur une grande longueur, soit au niveau d'un de ses pôles, soit en son entier. Presque toutes les ostéomyélites du tibia rentrent dans cette catégorie. Quand l'étude des radiographies successives montre que les lésions de l'os vont en s'aggravant, je fais une résection secondaire aux environs du trentième jour. Sur 17 cas d'ostéomyélite traités par incision retardée

de l'abcès, je trouve neuf résections secondaires (six du tibia, une de l'aile iliaque, une du péroné, une d'un métatarsien).

Tout de suite une objection vient à l'esprit : la trépanation précoce n'eût-elle pas évité des lésions osseuses aussi étendues?

Chacun sait que l'intervention d'urgence, même large, n'a jamais empêché l'apparition de séquestres volumineux au niveau du tibia en particulier.

Mais l'argument qui prend à mes yeux le plus de valeur, est fourni par les résultats vraiment inattendus que donne la temporisation chez beaucoup d'autres sujets. Dans cette deuxième catégorie de résultats, les lésions résiduelles de nécrose osseuse sont minimes.

J'envisage ici, en particulier, les ostéomyélites aiguës de l'extrémité inférieure du fémur. Chez les trois sujets de cette série, il s'agissait de formes sévères avec mauvais état général, hémoculture parfois positive, volumineux abcès sous-périosté, lésions centrales de l'os visibles secondairement sur les radiographies. Et cependant les enfants ont guéri simplement. Dans 2 cas, est apparu un séquestre insignifiant de la grosseur d'un petit pois : fait très instructif, le séquestre ne s'est pas constitué au niveau de la métaphyse primitivement atteinte, mais nettement plus haut sur la diaphyse elle-même. Ollier a déjà cité des exemples de cet ordre. En outre, vous ne trouverez sur aucun des clichés radiographiques les énormes hyperostoses que nous sommes habitués à considérer comme une séquelle régulière de l'ostéomyélite. N'est-il pas évident que les choses se seraient passées autrement si, dès les premiers jours, j'avais trépané l'os au point d'élection, c'est-à-dire au niveau de la métaphyse.

Dans le troisième cas d'ostéomyélite de l'extrémité inférieure du fémur (dont je vous ai projeté la feuille de température et les radiographies), l'enfant a guéri sans séquestre. Et je précise que, dans le cas particulier, le staphylocoque doré a poussé dans l'hémoculture et que l'incision exploratrice faite le quarante-neuvième jour au niveau de l'abcès résiduel, a montré la présence du même staphylocoque dans le pus. Là aussi, une intervention précoce, et surtout une trépanation, aurait sans doute aggravé l'état des parties.

Même évolution favorable dans le cas d'ostéomyélite aiguë de la hanche qui a été simplement immobilisée dans un plâtre sans aucune intervention sanglante consécutive. Au quarante-quatrième jour s'est faite une fracture spontanée du col avec déplacement du fémur. Sur la table orthopédique, j'ai réduit ce déplacement par traction directe et mis un plâtre. Une petite fistule s'est ouverte au quatrième mois dans le pli génito-crural et l'enfant a guéri avec une ankylose de la hanche.

Au cours de l'évolution d'une ostéomyélite traitée comme je viens de l'indiquer, une complication surtout est à craindre : l'arthrite suppurée de voisinage dont je n'ai observé qu'un seul cas. La reprise de la fièvre, la présence d'un épanchement articulaire dont la ponction exploratrice précise la nature, permettent de faire le diagnostic. Dans ces conditions, je considère la résection de la diaphyse, au ras du cartilage de conjugaison, comme

l'opération de choix. Si cette résection a été faite à temps, l'arthrite suppurée guérira à la suite de quelques ponctions ou au prix d'une simple incision évacuatrice sans drainage consécutif. C'est un point que j'ai développé avec exemples à l'appui dans des communications précédentes et sur lequel vous me permettrez de ne point revenir[1].

Les avantages de l'intervention retardée me paraissent aujourd'hui démontrés. A la période de début, on ne vient pas troubler par une opération intempestive la défervescence spontanée des phénomènes généraux. Il suffit de soutenir les forces de l'organisme par un traitement général et d'appliquer un appareil plâtré pour mettre au repos le foyer inflammatoire.

Au point de vue local, le chirurgien n'intervient qu'en toute connaissance de cause et pour remplir des indications précises : évacuer un abcès bien collecté et en quelque sorte refroidi, enlever un séquestre ou réséquer une diaphyse suivant les données de la radiographie. Quelle différence avec l'intervention aveugle faite en plein foyer toxi-infectieux lorsque le chirurgien se croyait obligé de trépaner l'os sur une plus ou moins grande étendue sans autre règle que celle de la commodité de la voie d'abord et sans autre limite que sa fantaisie.

L'intervention retardée a été, semble-t-il, préconisée par les anciens auteurs. Depuis longtemps, le souvenir en était perdu : je n'en ai trouvé aucune trace dans les manuels en dehors d'une courte phrase ajoutée en note dans le traité de Broca.

A plusieurs reprises, dans ma conférence[2] et à cette tribune j'ai dit, que l'opération tardive paraissait fournir de meilleurs résultats que l'intervention d'urgence. Mais cette opinion ne représentait pas l'essentiel de mes communications : aussi est-elle passée à peu près inaperçue, sauf de Métivet qui, chaque fois, montrait l'intérêt de la temporisation en y ajoutant des exemples tirés de sa pratique.

Maintenant le principe de la temporisation, masqué en général sous une vaccinothérapie, commence à s'affirmer de divers cotés. Aubert[3] l'a soutenu devant la Société de Chirurgie de Marseille. Lasserre recommande cette conduite à Bordeaux. Et M. Vignard lui-même semble avoir perdu confiance dans l'abcès de fixation pour reconnaître un effet favorable au retard de l'intervention (rapport d'Ingelrans au Congrès français d'Orthopédie de 1932).

Le traitement de l'ostéomyélite comporte encore beaucoup de points à élucider : mais j'ai la conviction que les méthodes de temporisation où l'opérateur obéit à des indications précises fournies par l'évolution naturelle de l'ostéomyélite, doivent prendre le pas sur les méthodes aveugles de chirurgie d'urgence, la trépanation en particulier.

1. Voir *Bull. et Mém. de la Soc. nat. de Chir.*, **60**, n° 10, 24 mars 1934, p. 474.
2. Jacques Leveuf : Traitement de l'ostéomyélite des adolescents. *Semaine des Hôpitaux de Paris*, 31 mai 1928.
3. Aubert : Sur le traitement de l'ostéomyélite aiguë des adolescents. *Bull. et Mém. Soc. Chir. Marseille*, **3**, n° 4, avril 1929, p. 326-338.

M. **Louis Bazy** : Il est inutile, je le crois, de souligner tout l'intérêt de la communication de mon ami Leveuf. Je pense d'ailleurs que cet intérêt réside surtout dans le fait que le problème qu'il vient de soulever ne s'applique pas seulement à l'ostéomyélite, affection ponr laquelle je ne possède pas, je l'avoue, une particulière compétence, mais à toutes les infections. La question posée par M. Leveuf est en réalité celle du MOMENT DES OPÉRATIONS, spécialement dans toutes les affections inflammatoires qui semblent bien traverser, à un moment de leur évolution, une phase critique où il n'est pas sans danger de tenter des interventions.

Certes, on peut apporter à cette question une solution aisée quand il s'agit d'une infection des parties molles. Il suffit d'attendre que l'abcès soit arrivé à maturité, c'est-à-dire qu'il soit collecté et l'on s'en rend facilement compte par la seule apparence clinique. Or, qui dit abcès collecté, dit abcès guéri. La collection de l'abcès signifie que l'organisme, par ses efforts, a réussi à séparer le mort du vif. L'abcès n'est plus qu'un corps étranger qu'il suffit d'évacuer par une intervention même minime, pour que les tissus vivants, débarrassés des parties mortifiées, commencent à se réparer.

Le problème reste le même, mais se complique dès qu'il s'agit des suppurations des séreuses. Je n'ai aucune expérience des péritonites à pneumocoques, Mais j'ai souvent entendu proclamer que les opérations précoces n'étaient pas sans dangers. Par contre, j'ai abordé à plusieurs reprises et à cette tribune même, le problème des pleurésies purulentes. N'avons-nous pas entendu nos collègues médecins nous dire que, surtout en période épidémique, les pleurésies purulentes, opérées dès que l'on constate la présence du pus dans la plèvre, évoluaient moins facilement que celles pour lesquelles on avait dû temporiser? C'est qu'une pleurésie a, elle aussi, besoin de mûrir et, si l'on a pu saisir le moment opportun, quelle que soit la technique opératoire employée, on obtient une guérison simple, dans des délais rapides.

Il y a fort longtemps, à propos d'observations de M. Marmasse (d'Orléans), j'ai montré qu'on pouvait favoriser la « maturité » d'une pleurésie purulente par les ponctions suivies d'injections dans la plèvre de bouillons-vaccins. Je crois me rappeler que mon ami Clavelin a consacré autrefois un article à cette question.

Ceci m'amène à relever un point de la communication de mon ami Leveuf, dans laquelle il déclare que les traitements appliqués à l'ostéomyélite par M. Vignard et par M. Grégoire n'étaient, en somme, que des abstentions déguisées. En ce qui concerne tout au moins la bactériothérapie à laquelle mon maître Grégoire s'était spécialement attaché, il me permettra de ne pas partager son avis. Certes, comme je l'ai dit, je suis convaincu qu'on ne vaccine pas contre une infection en évolution, c'est-à-dire que l'on ne crée pas une immunité, mais on fait intervenir les réactions d'une immunité déjà commençante. La bactériothérapie, en exaltant l'intolérance, accélère la séparation du mort du vif. Elle aboutit à la collection des abcès et peut faire résorber entièrement des phénomènes purement congestifs. Elle peut aussi avoir des inconvénients. M. Ombrédanne ayant

autrefois signalé l'apparition de foyers secondaires « *malgré* » la vaccination, j'avais cru pouvoir lui dire que c'était sans doute « *à cause de* » la vaccination qui, ayant peut-être été utilisée à doses trop fortes ou trop répétées, ou, encore, sur un organisme trop sensible, avait provoqué une mobilisation leucocytaire excessive, génératrice de dissémination microbienne.

N'avons-nous pas d'ailleurs, à ce point de vue, une tendance trop marquée à ne considérer les lésions que sous leur aspect vraiment chirurgical, c'est-à-dire comme des lésions locales, en laissant un peu au second plan le fait que beaucoup de lésions locales ne sont que les manifestations d'une infection générale? Je retiens dans la communication de mon ami Leveuf les résultats si intéressants de ses hémocultures. Ne vient-il pas de nous montrer que l'ablation précoce du foyer d'ostéomyélite laissait tout de même persister une hémoculture positive? Ne peut-on y voir une preuve que l'infection générale précède et commande l'apparition de la lésion locale?

Si l'on voulait encore étendre plus loin la question, on s'apercevrait que ce qui est vrai pour les infections aiguës l'est également pour la tuberculose. N'y a-t-il pas aussi un « moment » pour opérer les tuberculeux ?

La question importante serait alors de savoir s'il existe dans toutes les infections, quel que soit leur siège, des moyens de choisir ce moment comme le permet le seul examen clinique dans les suppurations des parties molles. Je m'y suis employé. M. Delbet, dans l'exposé de titres qu'il avait rédigé pour sa candidature à l'Institut, signale que, dans certains pus, il avait pu découvrir, par extraction au moyen de l'éther, des substances qu'il appelait « pyostérines » et qui seraient douées d'un pouvoir empêchant sur les microbes. Vous connaissez sa méthode de la pyoculture. M. Vallée et moi n'avions abouti, dans les recherches que nous avions poursuivies, à aucun résultat pratique.

En résumé, je pense que la question soulevée par mon ami Leveuf mérite au premier chef de retenir l'attention des chirurgiens, non pas seulement à cause des discussions auxquelles elle pourra donner lieu à propos de l'ostéomyélite, mais parce qu'elle permet d'aborder ce vaste problème général qui a trait aux réactions de l'organisme vis-à-vis des infections suppuratives et au choix du moment des interventions dans les suppurations de toute nature et de toute localisation.

M. E. Sorrel : M. Leveuf vient de faire une communication qui soulève des problèmes de pathologie générale du plus haut intérêt, mais ne craint-il pas que si les conseils qu'elle contient sont rigoureusement suivis elle n'ait des conséquences dangereuses ?

Veut-il vraiment, comme il nous l'a dit, qu'en face d'ostéomyélites graves suppurées avec abcès perceptible, les chirurgiens se contentent de s'abstenir de toute intervention et d'attendre? Il ne me semble pas que ce soit exactement ce qu'il a fait lui-même dans les observations dont il nous a donné les détails, puisque habituellement il a incisé les abcès, trépané

les os, ou même réséqué les diaphyses, sans qu'il parût exister entre sa pratique et celle qui est habituellement suivie en ces cas une différence bien grande.

Peut-être le texte même de sa communication que nous pourrons lire dans quelques jours, apportera-t-il quelque atténuation à la rigueur des termes dont il s'est servi; dans le cas contraire, j'ai le regret de ne pouvoir être d'accord avec lui, jusqu'à ce qu'il ait apporté des preuves plus évidentes, que celles qu'il nous a données aujourd'hui, du bien-fondé de ses théories.

M. **Paul Mathieu** : La communication, de mon ami Leveuf pose une grave question : quelle est la conduite que doit suivre le chirurgien dans les premiers jours, en présence d'une ostéomyélite aiguë dûment diagnostiquée? Nous ne connaissons jamais d'avance, à l'heure actuelle, la virulence du staphylocoque et la résistance du malade, la biologie ne nous a pas encore donné des tests suffisants à ce point de vue.

Je reste persuadé qu'actuellement l'évacuation du pus sous tension par incision d'abcès, voire même par trépanation « sans délabrement excessif », doit être la règle. Je suis d'accord avec Leveuf pour dire qu'il faut éviter des délabrements précoces qui pourraient provoquer des accidents généraux.

J'estime que le gros danger qu'il y a à s'abstenir d'ouvrir les suppurations bulbaires de l'os, c'est la possibilité de laisser diffuser le pus dans l'articulation voisine.

Il faut donc être prudent dans l'adoption du principe absolu de la temporisation.

M. **R.-Ch. Monod** : Leveuf nous apporte une orientation toute nouvelle dans le traitement de l'ostéomyélite aiguë. Contrairement aux classiques qui préconisaient la trépanation d'urgence, Leveuf conseille l'abstention, ou la simple incision de l'abcès périosté et proscrit la trépanation. Je ne suis pas éloigné de croire qu'il ait raison en voyant les beaux résultats qu'il nous apporte. J'ai toujours été troublé par l'opposition existant entre la doctrine classique de trépanation immédiate dans l'ostéomyélite des os des membres et l'abstention systématique de trépanation dans l'ostéomyélite du maxillaire inférieur. Dans ce dernier cas, *il est classique* d'inciser le seul abcès sous-périosté et d'attendre, pour toucher à l'os, que se soit faite spontanément la séparation entre le mort et le vif.

M. **Raymond Grégoire** : Je m'excuse de prendre la parole à propos du traitement de l'ostéomyélite. Bien que cette question ne soit pas dans mes préoccupations journalières, je l'ai assez étudiée il y a une douzaine d'années pour me permettre d'en parler aujourd'hui.

La discussion qui vient d'avoir lieu me rappelle les argumentations souvent acerbes que l'on me fit à l'époque ou je proposais un traitement

différent de l'intervention immédiate. Avec une autre conception, mon ami, J. Leveuf, reprend la même méthode et vous apporte des résultats à peu de chose près identiques aux miens.

L'un comme l'autre, nous nous sommes élevés contre un dogme classique : une ostéomyélite aiguë doit être opérée d'urgence par trépanation étendue. On n'attaque jamais sans risque, une religion établie. Leveuf et moi nous en sommes bien aperçus.

Leveuf pense que la virulence du staphylocoque s'atténue spontanément par temporisation, et qu'il y a intérêt à n'intervenir que lorsque la violence de l'infection a diminué.

J'étais parti d'un autre point de vue. Il était démontré que la vaccination modifiait très favorablement l'évolution des infections cutanées à staphylocoque. Pourquoi, me disais-je, l'infection osseuse à staphylocoque ne subirait-elle pas la même loi? J'avais donc porté à M. Salembeni, de l'Institut Pasteur, des souches de staphylocoques des os. Il me prépara un vaccin antiostéomyélétique, car ce savant bactériologue estimait que les variétés de ce microbe sont multiples et que le staphylocoque des os n'est peut-être pas de même espèce que celui de l'anthrax ou du furoncle.

Bref, au lieu d'intervenir d'urgence, je retardais l'opération, non pour temporiser par principe, comme le fait Leveuf, mais pour observer les résultats de la vaccination.

Ceux-ci étaient plus qu'encourageants, je crus pouvoir vous les présenter. Je fis venir devant vous plus d'une vingtaine d'enfants traités par cette méthode. Chez un petit nombre, pris dès le début et probablement infectés par un microbe peu virulent, la douleur et le gonflement disparurent sans faire davantage que la vaccination ; chez la plupart, je pus me contenter d'inciser des abcès plus ou moins importants ; chez d'autres je me contentai de ponctionner plusieurs fois des collections; enfin, lorsque la radiographie me montra des séquestres inclus ou libres, il fallut recourir à la trépanation afin de les enlever. Je n'ai jamais rien obtenu dans les formes suraiguës.

Toutes ces observations ont été publiées, soit dans nos bulletins en janvier, février, mars, avril 1920, soit dans un rapport au Congrès français de Chirurgie à Strasbourg, en 1921, soit dans la thèse de Marais en 1921.

Déjà à cette époque, on me fit observer que renoncer à l'opération d'urgence et à la trépanation étendue, c'était risquer les plus graves dangers, une étendue plus grande de l'infection, l'envahissement des articulations, la septicémie et la mort. Un de vous me confia le traitement d'une petite fille atteinte d'ostéomyélite de l'astragale avec arthrite suppurée de la tibio-tarsienne et de la sous-astragalienne. C'était un cas particulièrement défavorable. J'acceptais néanmoins l'épreuve et trois mois plus tard, je vous présentais cette enfant guérie et debout sur ses deux pieds à cette tribune. Elle avait tous ses mouvements. Mais je n'avais convaincu personne tant le dogme de la trépanation immédiate était aveuglément accepté.

Peut-être, mes malades, comme ceux de Leveuf, ont-ils guéri à cause

de cette temporisation involontaire. C'est possible. Peut-être la vaccination a-t-elle eu une influence. Je vois en tous cas que Leveuf n'y est pas systématiquement opposé puisque lui-même emploie assez souvent le propidon ou le plasma de convalescent comme le montrent ses observations.

Je persiste à penser que la vaccination, à laquelle toutefois on ne doit pas attacher plus de vertus qu'il ne faut, est cependant de quelque utilité. Bazy vient, du reste, de nous démontrer remarquablement ce qu'on peut attendre d'elle. Elle a certainement une action favorable sur l'évolution de formes aiguës ou subaiguës. Je crois même pouvoir dire que les conséquences tardives de l'ostéomyélite se trouvent très souvent modifiées, car la plupart des malades ainsi traités ne présentent pas ces énormes et irrégulières hyperostoses de l'ostéomyélite chronique prolongée.

On pourrait dire que le plus grand danger du traitement vaccinal est de paraître trop facile et à la portée de tout le monde et ceci est rigoureusement exact. Pour se croire autorisé à employer cette méthode, il faut tout d'abord connaître parfaitement le mode d'évolution de l'ostéomyélite, ce que ne saurait prétendre tout autre qu'un chirurgien. Il faut aussi savoir employer les vaccins. Car le vaccin n'est pas un médicament comme l'huile camphrée ou le cacodylate de soude. C'est un produit biologique qui doit provoquer dans l'organisme l'apparition de produits de défense, réveiller et augmenter la phagocytose. Il faut savoir comprendre et suivre les progrès de ces réactions, doser et injecter les corps microbiens morts en quantité voulue et au moment opportun. Agir autrement et injecter au hasard et au petit bonheur peut, comme vient de nous le dire si exactement Louis Bazy, produire exactement le contraire de ce que l'on cherche et réveiller une virulence que l'on croyait atténuer. Ce n'est donc pas, comme on le fait le plus souvent, tous les deux jours ou tous les trois jours qu'il faut renouveler l'injection, mais au moment où la fièvre, qui descendait, commence à remonter, autrement dit au moment où le microbe paraît reprendre de la virulence.

M. **André Martin** : J'ai écouté avec un vif intérêt la communication de mon ami Leveuf, car il y a trois ans, j'ai écrit pour le *Traité des Maladies de l'enfance*, le chapitre des ostéomyélites aiguës. J'ai parcouru une quantité innombrable de documents à propos du traitement de cette maladie. Il faut reconnaître que toutes les méthodes ont leurs défenseurs et défenseurs enthousiastes. Certains chirurgiens disent : la seule vaccination guérit ; d'autres disent : la trépanation ou la résection sont nécessaires, mais ce n'est là qu'un détail.

Quant à la temporisation, soit, mais temporisation très surveillée.

J'ai eu un cas personnel, en 1922, alors que Grégoire venait de faire sa communication sur la vaccination ; j'ai vu un garçon de quatorze ans qui présentait, depuis trois semaines, une ostéomyélite ; d'après la consultation, on avait prescrit de traiter le malade par la vaccinothérapie pendant quinze à vingt jours, et si les symptômes ne s'amendaient pas, de consulter un chirurgien. Or, j'ai trouvé chez ce malade, une ostéomyélite bipolaire

du fémur avec arthrite suppurée du genou, épistaxis, état grave, éruptions présentant tout le tableau de la scarlatine chirurgicale de Lannelongue ; le malade succomba quelques heures après.

Plus récemment, il y a six mois, j'ai vu un enfant qui avait une ostéomyélite de l'extrémité supérieure du tibia pour laquelle on avait mis simplement des compresses chaudes. Depuis deux semaines, on avait fait de la vaccinothépie, mais il y avait une arthrite suppurée du genou très grave. Je le vis au quatorzième jour.

J'ai vu enfin, il y a trois semaines, un enfant avec une ostéomyélite de la hanche ; la lésion remontait à vingt jours environ et avait été traitée d'abord pour une contusion de la hanche et rhumatisme articulaire. Dans ce dernier cas, j'ai fait le minimum, je me suis contenté d'inciser une collection fessière.

Donc temporiser, soit, mais temporisation surveillée par un chirurgien qui connaisse parfaitement l'ostéomylite, ses complications et les graves désastres qu'elle peut entraîner.

M. **Mauclaire** : C'est surtout Lannelongue qui a recommandé la trépanation de l'os dans tous les cas d'ostéomyélite aiguë pour désinfecter la moelle osseuse. Il avait aussi en vue la possibilité d'éviter par cette trépanation les accidents de l'ostéomyélite prolongée (hyperostoses, abcès des os) qu'il a bien décrite avec son élève Comby. Or, je me demande si ces lésions d'ostéomyélite prolongée ne seront pas fréquentes chez des malades chez lesquels on aura temporisé une quinzaine de jours, comme le propose M. Leveuf.

Il y a des formes infectieuses très variées dans l'ostéomyélite. La virulence n'est pas la même dans tous les cas.

M. **Bréchot** : Il y a dans les ostéomyélites aiguës des formes de virulence très différentes. Dans celles qui paraissent cliniquement les plus sévères par l'élévation de la température, la gravité de l'état général d'aspect typhique et souvent dans les os superficiels par une réaction locale de rougeur œdémateuse, je ne croirai pas pouvoir me dispenser d'intervenir précocement tout en faisant de la vaccinothérapie dont l'action, cependant, dans les infections osseuses me paraît un peu moins efficace que dans les infections des parties molles.

Pour les autres cas, l'intervention secondaire que préconise Leveuf et qui, en pratique, est fréquemment faite, doit-elle être érigée en méthode. Peut-être, et les faits trancheront progressivement la question. Toutefois, il peut être craint qu'une méthode d'expectative momentanée ne soit mal interprêtée par quelques-uns.

Mais je ne veux insister sur ce point. Les faits rapportés par Leveuf sont digne d'intérêt et de discussion.

Je voudrais seulement remarquer que la virulence des microbes et la gravité des maladies sont susceptibles d'évoluer. La maladie infectieuse peut parcourir en cycle, sa gravité ne demeure pas constante et je pense, pour

ma part, que dans leur ensemble les ostéomyélites sont actuellement moins fréquentes et moins graves dans leur évolution qu'elles ne l'étaient il y a trente ans.

M. Mauclaire : Je tiens à faire remarquer que Kirmisson ne voulait pas trépaner l'os dans les cas d'ostéomyélite, de peur d'infecter le centre de l'os. Il l'a dit ici plusieurs fois. Et cependant l'infection commence dans la moelle osseuse centrale (Lannelongue).

DISCUSSIONS EN COURS

Diagnostic des tumeurs des os,

par MM. **J.-L. Roux-Berger** et **F. Baclesse** (de la Fondation Curie).

Nous n'envisageons, dans cette communication, que quelques points de l'énorme question du diagnostic des tumeurs des os. Nous ne parlerons qu'incidemment de la symptomatologie clinique et ne nous étendrons que sur leur *diagnostic radiologique*.

Les exemples que nous apportons ont été choisis parmi un très grand nombre de clichés. Ce choix a été guidé par l'intention de montrer surtout des cas difficiles; ils nous paraissent plus propres que les cas simples à mettre en évidence les caractères radiologiques typiques dont la recherche méthodique est à la base du diagnostic radiologique.

L'examen radiologique comporte quelques règles sur lesquelles nous nous permettons d'insister; nous, chirurgiens, n'y apportons pas toujours, la méthode et le temps qu'il convient de lui donner, car il s'en faut qu'un diagnostic saute toujours aux yeux. Les modifications apportées par les néoformations à chacun des éléments constitutifs de l'os, périoste, compacte, moelle, doivent être systématiquement recherchées et notées. Il faut toujours prendre les clichés sous *plusieurs incidences*; cela est surtout vrai lorsqu'il s'agit de lésions petites, de lésions au début. Ce n'est parfois que sous une incidence donnée qu'apparaît la petite lésion d'un des éléments constitutifs de l'os qui emporte le diagnostic.

La *rapidité d'évolution* d'une tumeur osseuse est un élément de diagnostic et de pronostic important. On ne peut le mettre en évidence avec précision qu'en répétant les radiographies. On est surpris parfois des modifications d'aspect très rapide. Cette épreuve du temps, pour établir un diagnostic de tumeur osseuse, est évidemment fâcheuse. Nous la réprouvons pour bien d'autres tumeurs dont le diagnostic est plus facile à établir (langue, sein, etc.). Néanmoins, dans l'état actuel de nos moyens, on doit

savoir attendre, dans certains cas. Évidemment, elle peut retarder une thérapeutique, mais aussi elle peut éviter une mutilation ou un traitement inadéquat.

Parfois, la lecture de modifications osseuses délicates gagne en précision par l'emploi d'une loupe, grossissant fortement certains détails.

Dans la très grande majorité des cas, on ne pense à une tumeur osseuse que lorsqu'elles ont abouti à une déformation manifeste de la région qu'elle envahit. Avant ce stade, leur symptomatologie se réduit, le plus souvent, à une douleur parfois très supportable : douleur de croissance et rhumatismes en sont les deux étiquettes les plus habituelles. Aussi nos images radiologiques ne nous montrent-elles généralement que des lésions avancées. Il n'en sera autrement que lorsque la radiographie sera plus rapidement mise en œuvre; ce jour-là, nous serons en face d'images de tumeurs jeunes : elles seront très différentes de celles que nous voyons habituellement et qui répondent souvent à des destructions complètes de l'os. La lecture de ces images de début offrira peut-être des difficultés différentes de celles qui se présentent à nous actuellement.

Nous avons l'intention d'étudier ici trois chapitres des tumeurs des os :

1° Les tumeurs inflammatoires;

2° Les ostéodystrophies;

3° Les tumeurs métastatiques d'apparence primitive.

I. — Tumeurs inflammatoires (infectieuses).

Nous ne parlerons pas ici de l'ostéomyélite classique qui, au stade où généralement nous la voyons, frappe les trois éléments constitutifs de l'os : moelle, compacte, périoste. Nous n'envisageons que les formes d'infection touchant — du moins pendant un temps — le périoste et la compacte, à l'exclusion de la moelle.

Dans ce groupe, nous distinguerons deux variétés radiographiques :

A. Des lésions à *prédominances destructives.*

B. Des lésions à *prédominances ossifiantes.*

A. — *Lésions à prédominance destructive.*

Ces deux radiographies (fig. 1) ont trait à une femme adulte (Mme B...) se plaignant de douleur de la cuisse, légèrement fébrile, et pour laquelle nous avions proposé une biopsie en songeant à un sarcome. La malade refusa et vit le professeur Leriche qui conseilla la même conduite, mais avec le diagnostic d'*ostéite métastatique*, consécutive à un furoncle. C'est un bel exemple de l'importance d'un examen clinique très complet et prolongé et de la nécessité de radiographier sous plusieurs incidences; sur la première radio, on voit la réaction périostée et l'on pourrait croire à un petit foyer de raréfaction médullaire. Mais, sur la seconde, on voit : 1° la réaction périostée plus marquée, à contour bosselé; 2° une destruction en coup d'ongle de la compacte, à contours nets, faisant un débris osseux dans les parties molles; 3° l'apparence du foyer médullaire a disparu. Leriche opéra cette femme, mais devant l'aspect néoplasique de la lésion, crut s'être trompé; l'histologie et la bactériologie, puis les suites opéra-

toires, montrèrent, en réalité, que le diagnostic clinique, posé par Leriche, était exact : il s'agissait bien d'une ostéo-périostite à staphylocoques.

Mêmes considérations au sujet de ce second malade. Même localisation à la partie moyenne de la cuisse. Panaris dans les antécédents. Sur une radio, de face, on voit : 1° une réaction périostée ; 2° un foyer médullaire. Sur la radiographie de profil, on voit : 1° la réaction périostée, plus nette, irrégulière, mais bien limitée du côté des parties molles ; 2° lésion en coup d'ongle de la corticale ; 3° disparition du foyer médullaire apparent.




Fig. 1.

Comme l'avait trouvé Leriche sur le premier malade, j'ai trouvé chez le mien un tissu pathologique qui avait aussi bien l'apparence d'une tumeur ; de l'œdème ; pas de pus. L'examen montra qu'il s'agissait d'une lésion ostéitique ; mais un fait troublant persiste, l'examen bactériologique, fait à Tenon, ne montra pas de micro-organisme.

L'histoire de C..., treize ans, est une des plus déconcertantes et des plus instructives que l'on puisse imaginer. Le malade, observé parfaitement dans un service d'enfants, ne présentait que des douleurs, surtout nocturnes, à la cuisse et au genou droits ; rien, cliniquement, ne permettait de penser à une ostéomyélite : pas de fièvre, pas d'antécédents infectieux.

Voici la première radiographie (fig. 2) faite avant la biopsie : 1° réaction périostée ; 2° destruction partielle de la compacte ; 3° foyers médullaires étendus, à contours très irréguliers et à logettes, évoquant l'image d'une lésion maligne.

Une biopsie est faite. On trouve une « tumeur infiltrante centrale n'ayant pas rompu la corticale, mais l'ayant simplement soufflée, assez hémorragique et de coloration rouge foncé ». L'examen histologique conduit au diagnostic de *sarcome réticulo-endothélial*.

Le malade nous arrive à la fondation Curie, trois mois après, avec les documents radiographiques (fig. 2) et histologiques ci-dessus et on nous demande un traitement radiothérapique d'urgence. L'enfant a une apparence de bonne santé, nous acceptons de faire le traitement immédiatement, mais, comme toujours, nous faisons une nouvelle radiographie, et sommes stupéfaits de voir l'image que voici (fig. 3) que l'on retrouve sous toutes les incidences : fourreau périostique vallonné, épaississement de la compacte très étendu en hauteur, les foyers médullaires ont disparu, ensemble de signes radiologiques très caractéristiques d'une cicatrisation osseuse. L'état d'affolement extrême d'une nombreuse

famille fit décider de faire un simulacre de traitement radiothérapique qui nous permit de suivre ce malade que nous aurions certainement perdu — et il aurait couru le grand risque de subir ailleurs un traitement radiothérapique inutile — mais qu'on aurait pu montrer comme un très grand succès, si l'on n'avait tenu compte que des documents troublants que le malade avait apportés.

Les coupes histologiques furent de nouveau étudiées à la Fondation Curie et permirent de constater l'existence de phénomènes inflammatoires : « œdème,



Fig. 2.

infiltration leucocytaire; pas d'évidence de tumeur maligne malgré la présence de mitoses ».

A tout prendre, lecture histologique très difficile; seule l'*évolution clinique* et *radiologique* a permis le diagnostic, et l'enseignement à tirer est que, même en présence d'un examen histologique positif, il ne faut pas se hâter, et, avant de prendre une décision grave, *savoir attendre* et *suivre le malade*.

B. — *Lésions à prédominance constructive.*

Voici maintenant un groupe de lésions inflammatoires particulières des

os qui, par leur *réaction ossifiante prédominante sur le périoste*, peuvent en imposer pour des sarcomes ostéogéniques. C'est ce qu'on a appelé la *périostite ossifiante*. En voici un exemple :

M..., vingt-huit ans, traitée dans un hôpital pour ostéosarcome de la cuisse, puis pour syphilis. Une radiographie de profil montre seulement un épaississement périosté en manchon, à prédominance antérieure ; mais sur la radio de face apparaît de la façon la plus nette :

1° Une réaction périostique ossifiante considérable, partout nettement limitée du côté des parties molles;

2° Une zone de raréfaction centrale non apparente sur la première radiographie et qui permet d'affirmer un foyer infectieux.

La moelle est simplement un peu voilée par l'épaississement de la compacte.

Il s'agissait d'une lésion suppurée.

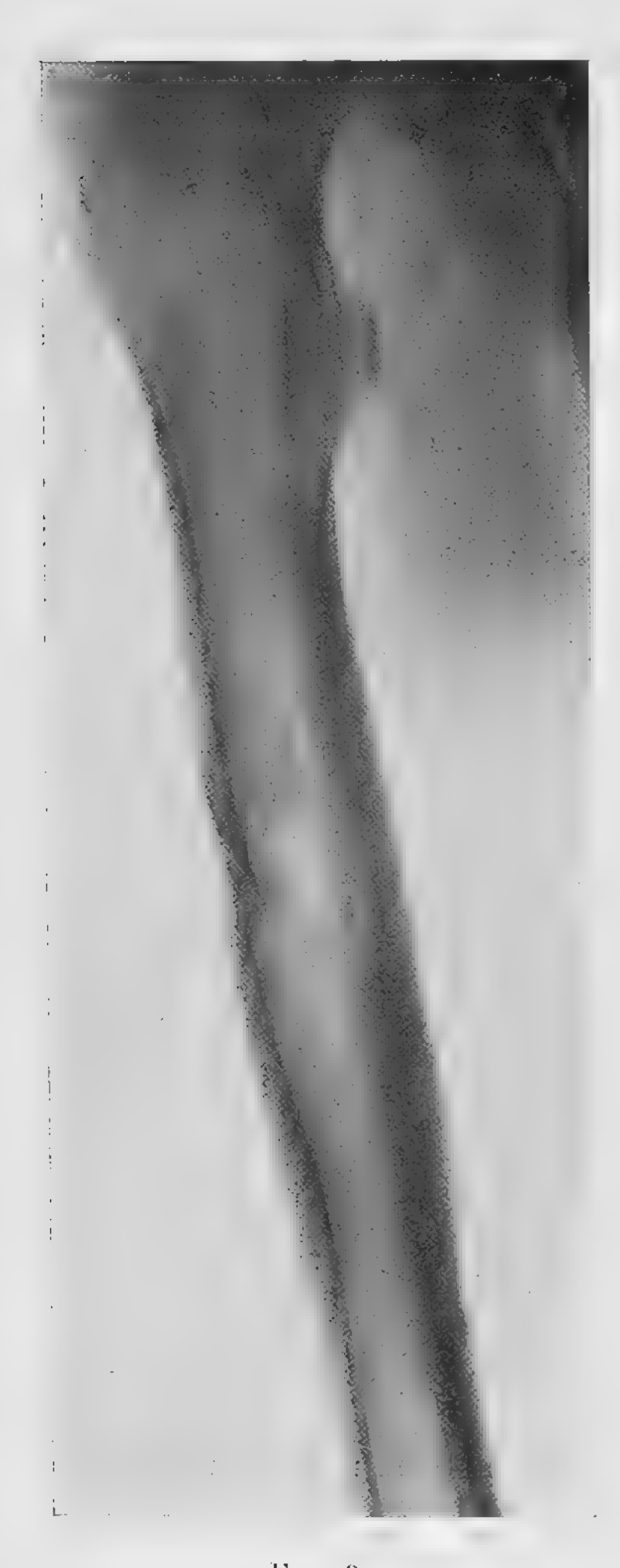


Fig. 3.

Voici maintenant deux exemples de *sarcomes ostéogéniques*, où prédomine un processus de calcification intense :

R..., dix-huit ans, présente une pastille opaque, sans foyer central collée sur le profil de l'ombre fémorale sus-condylienne; en regardant le cliché avec grossissement, on voit qu'on peut distinguer une partie inférieure très opaque, et, plus haut, une zone plus floue, montrant une infiltration dans les parties molles. Enfin, la *rapidité d'accroissement* est bien mise en évidence par les trois radiographies successives, prises dans l'espace de six semaines. Nous avons appris que le malade fut amputé, mais nous n'avons pas d'examen histologique.

B..., neuf ans et demi. Opacité tibiale prononcée, sous forme de plusieurs pastilles; à la périphérie, décollement périostique qui, en un point, devient flou. Sur la première radiographie le flou est limité en haut du décollement; la deuxième radiographie, prise six semaines après, montre la *rapidite d'accroissement*, un flou plus étendu, et l'envahissement des parties molles. Nous n'avons pas d'examen histologique. Mais la rapidité extrême de cet accroissement ne se retrouve jamais dans une lésion inflammatoire.

Nous apportons le cas suivant, comme type d'un cas d'une extrême difficulté.

P..., dix-huit ans, présente des douleurs dans la cuisse datant de six mois;

deux ans avant furonculose; température au moment de notre première radiographie : 38°5; mauvais état général.

La première radiographie, de profil, montre une tache très opaque à contour net, donnant l'impression d'une coulée sur la partie supérieure de la diaphyse fémorale gauche. Sur la radiographie de face, la réaction périostique apparaît sous forme d'un épaississement étendu, mais bien limité.

Deuxième radiographie (six semaines plus tard) : le placard ossifiant a disparu, la réaction périostée est plus « travaillée », moins compacte; apparition de foyers multiples très petits et diffusément étendus.

On fait une *biopsie* : la lésion a, macroscopiquement, un aspect nettement tumoral, et l'examen histologique affirme : *tumeur épithéliale métastatique.* La tumeur primitive ne fut jamais mise en évidence, et des radiographies successives, faites chaque mois après la biopsie, montrent le comblement de la brèche opératoire, l'apparition de traînées réactionnelles intenses d'origine apparemment périostique.

En même temps, on constatait dans les deux poumons des ombres dont l'interprétation a prêté à discussion et ont fait songer à une tuberculose possible.

Comment conclure devant pareilles contradictions entre la clinique, les antécédents, le diagnostic radiologique, le diagnostic histologique? Il est très regrettable que l'examen bactériologique n'ait pas été fait.

En résumé, les caractères radiologiques en faveur d'une lésion *ostéitique à prédominance destructive* nous paraissent être :

1° Réaction périostée toujours bien limitée du côté des parties molles;

2° Destruction de la compacte, nette, en *coup d'ongle.*

Pour les lésions *ostéo-périostiques ossifiantes* :

1° Réaction périostique très ossifiante, mais toutours nette du côté des parties molles;

2° Existence d'une ou de plusieurs zones claires, incluses dans la coulée périostique.

Au contraire, dans les *sarcomes ossifiants*, alors même que la « coulée » périostique est très opaque, on peut toujours trouver, surtout à la périphérie, une zone floue qui traduit la prolifération dans les parties molles : ce détail n'est souvent bien visible qu'avec un procédé grossissant (loupe ou agrandissement photographique).

Enfin, dans les sarcomes périostés ossifiants la *rapidité d'évolution*, mise en évidence par des *radiographies successives*, est parfois très grande.

II. — Ostéodystrophies. Tumeurs a myéloplaxes.

Nous vous montrons 3 cas de tumeurs à myéloplaxes; leur intérêt réside en la difficulté du diagnostic et certaines particularités évolutives.

J..., vingt-huit ans, arrive avec une très importante déformation de l'épaule droite. Les radiographies montrent une destruction presque complète de l'extrémité supérieure de l'humérus, à l'exception : 1° de la calotte articulaire; 2° de la bordure interne; 3° de quelques travées intratumorales; 4° enfin, *transition brusque entre la partie malade soufflée et la diaphyse, simplement frappée d'ostéoporose.*

Sur la deuxième radiographie, deux ans après radiothérapie : 1° lésion réduite; 2° calcification à la partie interne de la métaphyse; 3° *aspect cupuliforme*,

tout à fait remarquable, entre la partie anciennement malade et la partie saine; 4° *aucune réaction périostique*, tout se passant dans la moelle et la compacte.

Sur une troisième radiographie, trois ans et demi après le traitement, la calcification à la partie interne de la métaphyse se maintient, mais il est apparu une fracture spontanée à la jonction de la métaphyse malade et de la diaphyse saine, mais fortement décalcifiée.

Nous montrons les radiographies suivantes pour mettre en évidence certains caractères évolutifs de quelques tumeurs à myéloplaxes, qu'on observe surtout après le traitement radiothérapique.

G..., vingt-huit ans.

Première radiographie : montre une tumeur à myéloplaxes indiscutable de l'extrémité distale du radius, vérifiée par biopsie et curettée par le chirurgien.

Deuxième radiographie, dix jours après : accroissement certain, mais persistance d'une très *mince coque périphérique* articulaire et de la *cupule* délimitante du coté de la diaphyse saine.

Troisième radiographie, quelques jours après la fin du traitement radiothérapique : *aggravation* manifeste : augmentation de volume, disparition de la coque périphérique et articulaire, mais persistance de la *cupule* juxta-diaphysaire, dont les bords effilés se perdent dans l'ombre des parties molles. Aggravation clinique concomitante. Le médecin du malade pense à une erreur de diagnostic histologique et le malade réclame une amputation.

Quatrième radiographie, cinq mois après la fin du traitement : diminution de volume, disparition de l'infiltration apparente des parties molles, réapparition de la coque, consolidation par calcification de la cupule. Amélioration clinique considérable; le malade se sert de sa main.

Cinquième radiographie, onze mois après la fin du traitement : amélioration radiologique et clinique accentuée.

Sixième radiographie, treize mois après le traitement : aggravation clinique et radiographique; mais, fait essentiel : transition brusque entre la *tumeur et la diaphyse indemne*. Deuxième traitement par rayons X.

Septième radiographie, six semaines après le deuxième traitement : amélioration radiologique se traduisant par la recalcification, la réapparition de coque, cupule et trabécules, et amélioration clinique simultanée.

Nous pouvons tirer de ce cas les enseignements suivants :

1° A la suite du traitement chirurgical d'une tumeur à myéloplaxes, à la suite ou même au cours d'un traitement radiothérapique de cette tumeur, on peut assister à une *aggravation clinique et radiologique* certaine. Ces faits sont connus. Il faut *attendre*, observer le malade : l'amélioration clinique et radiographique va se manifester. Mais il faut également savoir que ces tumeurs peuvent subir des poussées successives, *surtout quand le traitement radiothérapique a été insuffisant*.

2° Persistance, au cours des poussées d'aggravation les plus nettes, de quelques signes radiologiques qui permettent de garder son sang-froid et de maintenir le diagnostic :

a) *La séparation nette, cupuliforme, d'avec la diaphyse*, signe essentiel; jamais de décollement périostique.

b) *Persistance, en certains points, d'un vestige de coque.*

Toutefois, il faut reconnaître qu'à ces moments d'aggravation, un diagnostic doit être envisagé, celui d'une métastase d'une *tumeur endocri-*

nienne méconnue (thyroïde, surrénale). *En présence d'une seule radiographie le diagnostic est à peu près impossible*, mais la connaissance des radiographies antérieures, et des radiographies ultérieures, autrement dit l'évolution radioclinique, permettra souvent de rétablir le diagnostic de tumeur à myéloplaxes.

Nous présentons cette troisième tumeur à myéloplaxes à cause du caractère exceptionnel de la déformation qu'elle avait entraînée — la photographie nous permet de nous dispenser de toute description.

S..., vingt-six ans. Enorme tumeur entourant la mandibule — qui s'est luxée en avant — et dont la partie antérieure, point de départ probable, est englobée dans la masse tumorale. Intégrité de la partie toute postérieure de la branche horizontale. La nature de tumeur à myéloplaxes a été confirmée par une biopsie. D'ailleurs, sur cette radiographie nous pouvons retrouver quelques signes radiologiques que nous avons déjà décrits : en certains points, une *coque*, surtout à la partie inférieure ; cloisonnement par *trabécules*.

Mais il faut reconnaître que l'aspect de la partie sus-mandibulaire de la tumeur a perdu les caractères de limitation et pourrait parfaitement être interprétée comme une tumeur maligne. Le traitement par rayons X, très prolongé et consolidé à trois reprises, a abouti à la régression de la tumeur, sa calcification et l'apparition d'une coque très nette.

III. — Tumeurs métastatiques d'apparence primitive.

Lorsqu'en présence d'une tumeur osseuse, l'examen clinique et surtout radiographique, a permis d'éliminer à peu près certainement la plupart des tumeurs primitives (sarcomes périostés, tumeurs ostéodystrophiques), il faut immédiatement penser à la possibilité d'une métastase et en rechercher l'origine. Nous n'allons parler que des caractères radiologiques de ces métastases, capables d'orienter vers le point de départ.

Il nous paraît qu'on peut distinguer trois aspects radiologiques de ces métastases :

A. *Lésions à caractères purement destructifs.*

B. *Lésions à prédominance ossifiante*, ces deux aspects étant de notion classique.

C. *Lésions à la fois destructives et expansives*, créant l'apparence clinique et radiologique d'une véritable « tumeur ».

A. Voici l'exemple d'une tumeur métastatique à type destructif.

Il s'agit d'une localisation humérale d'un épithélioma du sein ; foyer de raréfaction médullaire siégeant au centre de la diaphyse, destruction de la compacte légèrement soufflée, avec petite fracture pathologique, aucune réaction périostée.

En présence de cette image, un diagnostic est à envisager, celui de *myélome*.

B. Voici des exemples de tumeurs métastatiques à prédominance ossifiante, s'opposant au type précédent :

Voici les images d'une tumeur métastatique d'un sein : une *vertèbre*

(vertèbre « d'ivoire ») et un *os iliaque*. Sur la troisième radio, celle du *crâne*, on voit l'association du type raréfiant et du type ossifiant.

Ces aspects radiologiques se voient dans les épithéliomas *glandulaires* (sein, prostate, estomac, intestin) ou *pavimenteux*. Les épithéliomas glandulaires pouvant donner les deux aspects, alors que les épithéliomas pavimenteux semblent ne se métastaser habituellement que sous la forme raré-



FIG. 4.

fiante. De plus, souvent la tumeur primitive est connue avant la découverte de la métastase.

C. Par contre, et ce sont les cas qui nous intéressent particulièrement — les métastases du troisième groupe —, à la fois *destructives* et *expansives*, se présentent cliniquement comme des tumeurs d'apparence primitive ; elles ont pour origine une *tumeur endocrinienne* (thyroïde, surrénale) qui peut passer inaperçue. Ces tumeurs ont généralement une *évolution lente*.

Toutefois, certaines de ces métastases, en particulier celles d'origine surrénale, peuvent ne pas présenter un aspect tumoral.

Voici deux exemples de métastase thyroïdienne d'aspect tumoral.

Q..., quarante-huit ans ; la première radiographie (fig. 4) montre une destruction centrale de l'aile iliaque droite, déjà déformée, élargie, mais dont la com-

pacte n'est nulle part détruite. Plus de trois ans après (fig. 5), nous voyons le malade pour la première fois : destruction totale, envahissement des parties molles, aspect radiologique et clinique d'une tumeur manifestement maligne, d'apparence primitive. En recherchant l'existence possible de métastase pulmonaire, on constate une forte déviation de la trachée cervicale et thoracique

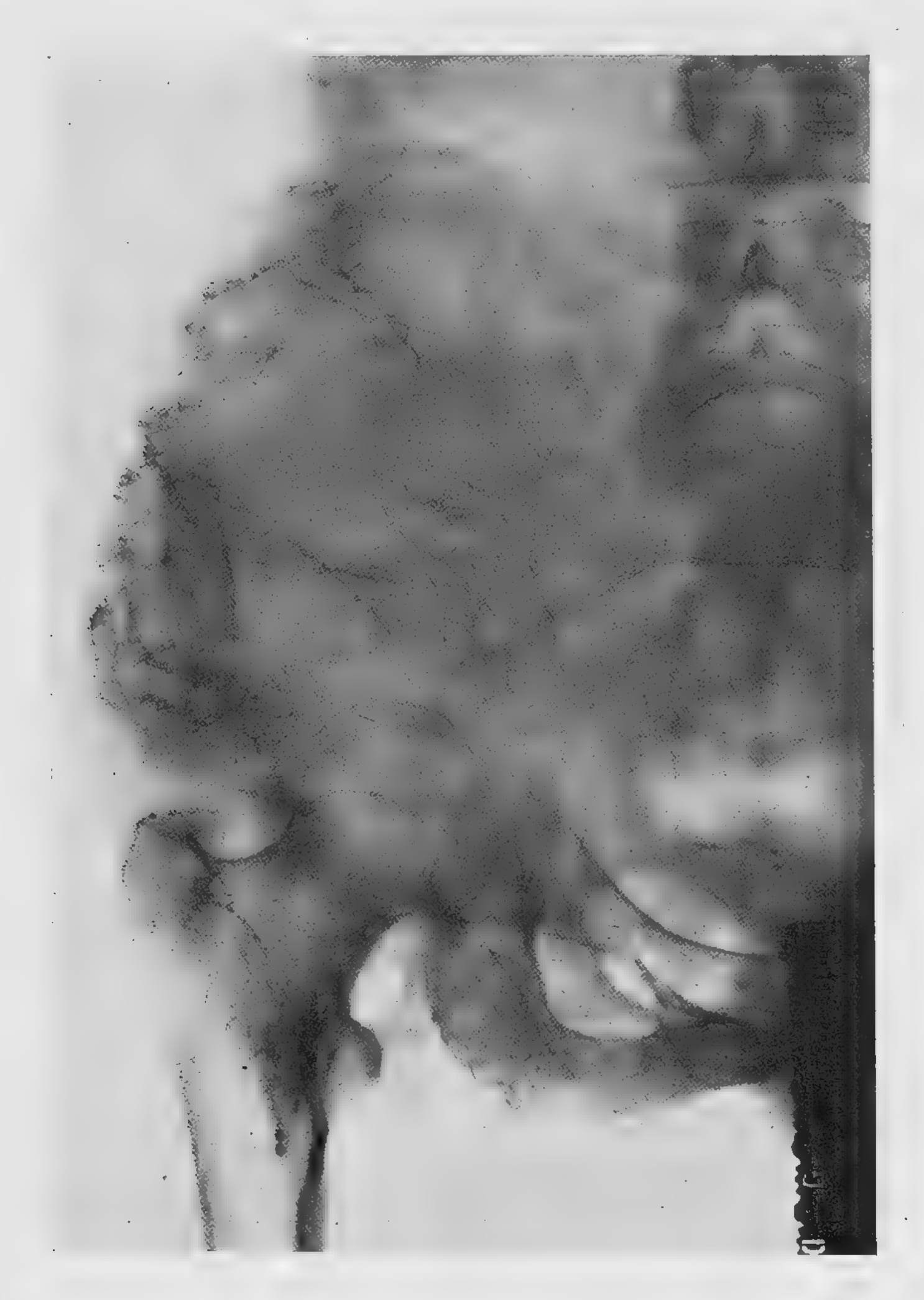


Fig. 5.

supérieure, qui oriente les recherches et fait découvrir un cancer du corps thyroïde.

Nous attirons l'attention sur l'aspect aréolaire de la lésion, qui pourrait faire penser au premier abord à une tumeur à *myéloplaxes* à un stade très avancé : nous avons déjà parlé de ce diagnostic différentiel.

Chez le deuxième malade, c'est également la constatation radiologique

d'une déviation trachéale qui a permis de déceler l'origine thyroïdienne de la tumeur.

T..., trente-cinq ans, se présente avec une volumineuse tumeur du gril costal



Fig. 6.

droit. Sur cette radiographie (fig. 6), on voit une ombre opaque à la partie moyenne et externe du champ pulmonaire et largement implantée sur le gril costal. En regardant de plus près, on constate que la 3e côte a disparu dans sa partie antérieure et que la 4e côte est fracturée à l'union du tiers moyen et du tiers antérieur.

Sous incidence oblique, on voit nettement les contours endothoraciques de la tumeur, arrondis, très réguliers, et surtout le mode de destruction de la 3e côte qui indique un processus médullaire. Cette origine médullaire fait penser

à deux lésions : *myélome* ou *métastase*. C'est la découverte radiographique d'une déviation de la trachée qui a conduit à l'origine thyroïdienne.

Pour terminer, nous présentons deux radiographies presque identiques et qui nous montrent les très grandes difficultés du diagnostic différentiel



Fig. 7.

au point de vue radiographique pur. Ces images se rapportent toutes deux à une tumeur du *maxillaire inférieur* développée chez un adulte. Dans les deux cas, l'aspect est celui d'une vaste géode, cloisonnée ; la compacte est conservée, sauf en un point ; l'une de ces tumeurs avait abouti à une fistule cutanée.

Dans le premier cas, non fistulisé, il s'agissait d'une métastase d'un corps thyroïde à évolution très lente : la malade est morte ; dans le second cas, fistulisé, il s'agissait d'une ostéite géodique à cholestéatome : le malade a guéri par rœntgenthérapie (fig. 7 et 8).

CONCLUSIONS.

1° Dans la très grande majorité des cas, la clinique, la radiologie et l'histologie permettent de faire un diagnostic. Toutefois, dans quelques cas exceptionnels, il est impossible d'acquérir une certitude après un premier examen, même appuyé sur l'histologie.

2° Le *mode évolutif* de la tumeur, surtout la *rapidité de cette évolution*

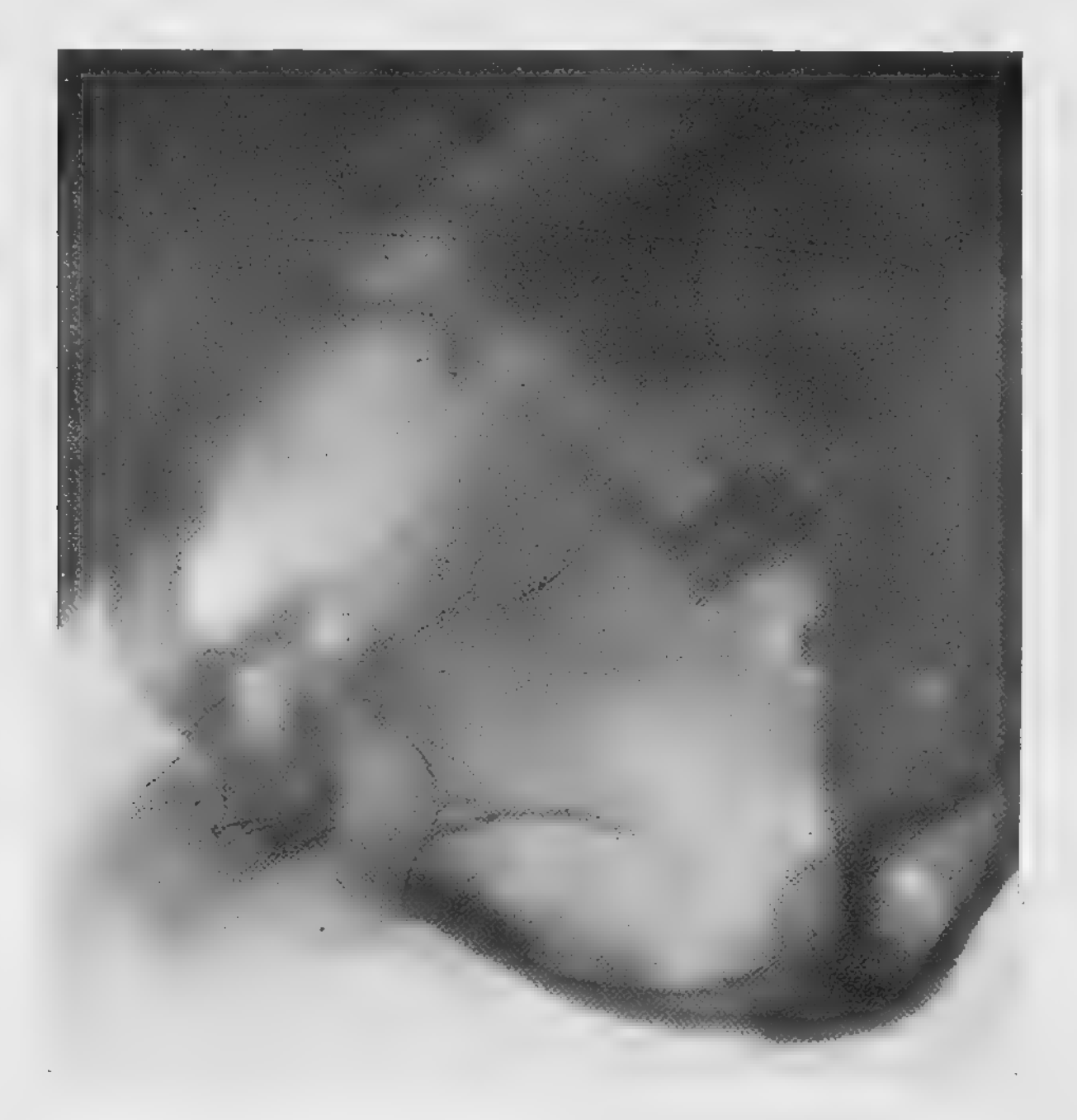


FIG. 8.

dans certaines tumeurs malignes primitives, est un élément de diagnostic capital. Il faut donc savoir attendre et faire une ou plusieurs radiographies successives. Cette attente, certainement regrettable, ne sera d'ailleurs que de courte durée, dans beaucoup de cas, précisément en raison de cette rapidité d'évolution des tumeurs primitives (ostéosarcomes sous-périostés).

3° *Quelle place doit prendre la biopsie dans le diagnostic d'une tumeur osseuse?* La question se pose pour les tumeurs des os, parce qu'il est indiscutable que c'est un geste grave, portant sur une tumeur fermée jusque-là, et qui peut être le point de départ d'une extériorisation très fâcheuse de la tumeur. De plus, il faut bien reconnaître que la confirmation histologique n'accroît pas les chances de guérison, lorsqu'il s'agit d'une tumeur maligne.

4° D'autre part l'*examen radiographique*, fait avec une grande minutie et *répété* nous paraît, à l'heure actuelle, donner des précisions suffisantes

pour *orienter* le diagnostic et éviter la grosse faute à laquelle un chirurgien doit toujours penser : de prendre pour une tumeur maligne une tumeur inflammatoire.

a) *Si le bilan radio-clinique est en faveur d'une tumeur maligne*, ne pas se hâter et suivre le malade par des radiographies successives [1].

b) *Si le bilan radio-clinique est en faveur d'une lésion inflammatoire* — ostéo-périostite, — intervenir pour prélèvement qui, dans une lésion périostique limitée, réalisera en même temps le traitement.

5° Ne pas oublier que le tissu d'une lésion inflammatoire mise à jour peut avoir l'apparence d'une néoplasie maligne. Aussi impressionnant que puisse être cet aspect macroscopique, il ne faut jamais amputer sur le champ, comme nous l'avons vu faire, mais se contenter de prélever des tissus pour examens histologique et bactériologique.

1. Cette tendance très nette que nous avons à restreindre les indications de la biopsie lorsque nous pensons être en présence d'une tumeur maligne des os, *ne doit pas être considérée comme une condamnation radicale de la biopsie*. La difficulté du diagnostic la rend très défendable et parfaitement justifiée chaque fois que se pose une indication d'opération mutilante.

Le Secrétaire annuel : M. André Martin.

Paris. — A. Maretheux et L. Pactat, imp., 1, rue Cassette.

MÉMOIRES

DE

L'ACADÉMIE DE CHIRURGIE



Séance du 11 Mars 1936.

Présidence de M. Henri Rouvillois, *président.*

PROCÈS-VERBAL

La rédaction du procès-verbal de la dernière séance est mise aux voix et adoptée.

CORRESPONDANCE

La correspondance comprend :

1° Les journaux et publications périodiques de la semaine.

2° Des lettres de MM. Desplas, Lardennois, Oberlin, Wolfromm, Welti s'excusant de ne pouvoir assister à la séance.

3° Un travail de MM. Jeanneney (Bordeaux) et Foucault (Poitiers), associés nationaux, intitulé : *Disjonctions traumatiques de la symphyse pubienne.*

4° Un travail de M. J.-S. Magnant (Bordeaux), intitulé : *Méga œsophage. Intervention par voie abdominale. Résultat éloigné.*

M. Soupault, rapporteur.

5° Un travail de M. Louis Bergouignan (Evreux), intitulé : *Deux cas de cholécystostomie pour ictère prolongé de cause médicale.*

M. Mocquot, rapporteur.

6° Un travail de M. Pierre Mallet-Guy (Lyon), intitulé : *Hémi-pancréatectomie gauche dans trois cas de pancréatite chronique localisée au corps de la glande.*

M. Brocq, rapporteur.

7° Un travail de M. Desjardins (Paris), intitulé : *L'hyperextension forcée, combinée avec l'incision transversale dans la chirurgie des voies biliaires.*

M. Louis Bazy, rapporteur.

NÉCROLOGIE

Décès de Sir Charles Ballance, associé étranger de l'Académie. Allocution de M. le Président.

Messieurs,

L'Académie de Chirurgie vient de perdre, dans la personne de Sir Charles Ballance, un des doyens de ses associés étrangers, décédé à l'âge de soixante-dix-neuf ans. Il appartenait à notre Compagnie depuis 1906.

Au cours de sa longue carrière, Ballance s'est intéressé à de nombreux problèmes de chirurgie, en accordant une large part à la chirurgie expérimentale. C'est ainsi qu'en 1891 il publie un traité de ligature des grosses artères dans lequel une partie importante est réservée à l'expérimentation. Mais il est surtout connu par ses nombreux travaux de chirurgie nerveuse et de chirurgie de l'oreille auxquels il a consacré la plus grande partie de son activité et de ses publications.

Successivement chirurgien du « Saint Thomas Hospital » et du « National Hospital for Paralysis and Epilepsy » où il fut le collègue de Sir Victor Horsley, il conquit très rapidement une place de premier plan et nous pouvons dire qu'avec lui disparaît aujourd'hui un des maîtres les plus éminents de l'otologie de la Grande-Bretagne.

Ballance, le premier, en 1895, a pratiqué l'anastomose spino-faciale pour traiter la paralysie faciale. Il a été aussi un précurseur dans la ligature de la jugulaire interne et l'ouverture du sinus latéral dans les cas de thrombose septique d'origine auriculaire. Mais son œuvre maîtresse est contenue dans deux beaux volumes intitulés : *The surgery of the temporal bone*, dans lesquels il expose la chirurgie de l'oreille à la lumière d'une longue expérience de neurologue et de chirurgien.

Il a été président de la « Société de Médecine de Londres » et vice-président du « Collège Royal des Chirurgiens d'Angleterre ».

Sir Charles Ballance n'a cessé de travailler jusque dans les dernières années de sa vie. C'est ainsi qu'à l'âge de soixante-dix-sept ans, nous le voyons aller à Edimbourg et à Aberdeen pour présenter un film sur les greffes nerveuses expérimentales.

L'Académie de Chirurgie se devait de rendre hommage à ce grand chirurgien dont l'œuvre fait honneur à son pays et dont le nom, respecté de tous, reste attaché à des travaux qui ont contribué pour une grande part aux progrès de la chirurgie moderne.

Décès de M. Rastouil.
Allocution de M. le Président.

Messieurs,

J'ai le regret de vous annoncer le décès du Dr Rastouil, chirurgien honoraire de l'hôpital de La Rochelle, associé national de l'Académie, qui faisait partie de notre Compagnie depuis 1922.

Ancien interne des Hôpitaux de Paris, de la promotion de 1897, qui compte dans ses rangs nos collègues Lenormant, Labey et Schwartz, le Dr Rastouil était un élève de Walther et de Ricard. Sa thèse de doctorat, soutenue en 1901, a été consacrée à l'appendicite chronique.

Nous lui sommes redevables d'assez nombreux travaux qui s'échelonnent de 1908 à 1919 et concernent des cas cliniques de chirurgie générale, très bien étudiés, que les différents rapporteurs ont bien mis en relief.

Rastouil appartenait à la belle phalange des chirurgiens de province qui font honneur au corps de l'internat des hôpitaux de Paris. Après une vie chirurgicale bien remplie, il laisse le souvenir d'un homme qui a honoré notre profession,

Au nom de l'Académie de Chirurgie, j'adresse à sa famille nos plus vives condoléances.

RAPPORTS

Ostéome spongieux du maxillaire inférieur,

par M. **Petrignani** (La Rochelle).

Rapport de M. Moulonguet.

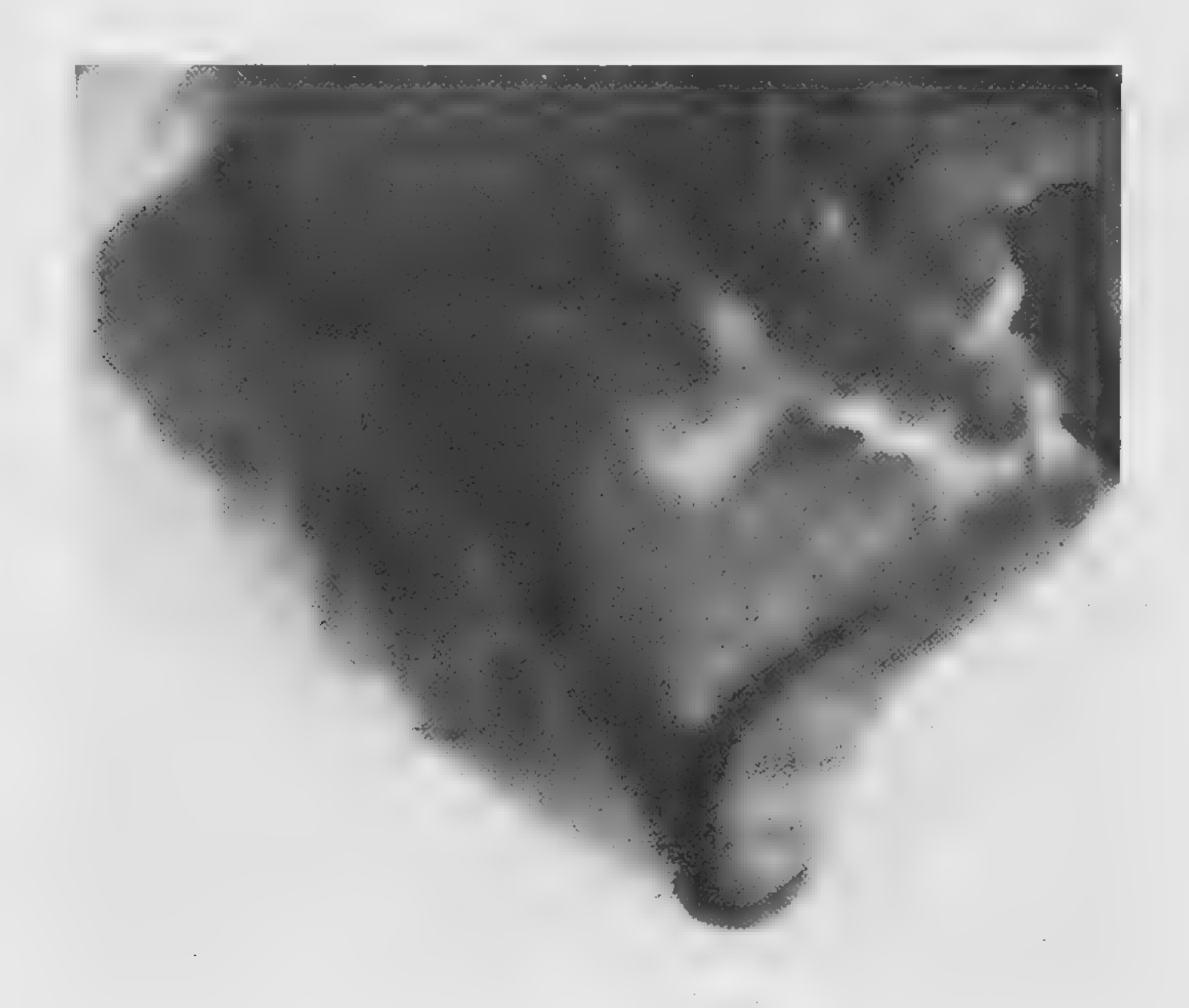
Observation. — M. K..., âgé de trente et un ans, de nationalité grecque, découvrit en 1929, par hasard, que son maxillaire inférieur gauche présentait sur le bord inférieur, à la partie moyenne, une grosseur du volume d'un petit pois, douloureuse, dure, faisant corps avec l'os.

Cette grosseur augmenta progressivement et régulièrement de volume pendant six ans sans avoir jamais entraîné de douleurs. Elle resta toujours indépendante des parties molles.

En 1934, à la suite d'un accident le sujet, perdit trois incisives supérieures. En 1926, la prémolaire inférieure gauche fut enlevée à bord d'un navire, par des moyens de fortune, à la suite de quoi se déclara un phlegmon qui guérit spontanément au bout de six semaines. Enfin, en octobre 1935, le malade vint me consulter sur le conseil d'un dentiste.

A cette date, l'état est le suivant: mâchoire inférieure gauche notablement

déformée par une tumeur située à peu près à la partie moyenne, mais plus près de l'angle postérieur. Le volume de la tumeur est à peu près celui d'un œuf de pigeon. Les téguments ne sont pas modifiés. A l'inspection de la cavité buccale on remarque : l'absence de la prémolaire ; la molaire suivante paraît normale ; la dent de sagesse pique franchement du nez en avant ; le rebord alvéolaire et la face interne du maxillaire ne présentent aucune déformation. A la palpation externe on trouve une tumeur tenant à l'os, régulière, lisse, absolument indolente, dure, ne donnant pas de sensation parcheminée. Ses limites très précises sont difficiles à déterminer; il semble que la tumeur se continue avec l'os. Le toucher buccal ne révèle aucune altération du maxillaire. Une radiographie est pratiquée après l'examen clinique ; elle montre la présence dans le maxillaire



inférieur gauche, à la partie moyenne, d'une néoformation assez nettement circonscrite en avant, en bas et en haut ; la forme générale est ovoïde ; elle pouvait avoir fait basculer en arrière les racines de la dernière molaire ; le bord inférieur du maxillaire a disparu, remplacé par la limite convexe de la tumeur. Celle-ci n'est pas homogène : sa partie centrale est occupée par des travées de transparence osseuse, relativement denses ; sa partie périphérique, en revanche, est plus claire.

Le malade accepta l'intervention proposée qui eut lieu le 7 novembre 1935. Anesthésie loco-régionale (anesthésie tronculaire du nerf maxillaire inférieur); voie d'abord externe le long du bord inférieur du maxillaire ; incision des téguments et des muscles ; ligature et section des vaisseaux faciaux qui croisent la ligne d'incision ; dégagement à la rugine courbe de la paroi externe et inférieure de la tumeur. La tumeur est abordée au ciseau par son pôle postérieur. En suivant le plan du maxillaire on arrive ainsi assez aisément *sur un plan de clivage* et la majeure partie de la tumeur est séparée de l'os sous-jacent par fractionnement. Il s'agit d'une tumeur dure, homogène, de consistance voisine de celle de l'os. En aucun point de la tumeur on ne trouve de parties ramollies ou de cavités kystiques. La masse enlevée, il reste une sorte de cuvette dont le fond est à peu près lisse ; les bords de la cuvette sont abrasés à la pince-

gouge, totalement, de manière à obtenir une surface absolument plane. Pour ce faire on est obligé de réséquer le bord inférieur du maxillaire.

L'excision est complétée par un curettage soigneux de toutes les surfaces cruentées. Il n'y a pas d'hémorragie notable. Un gros ganglion sous-maxillaire est enlevé ; suture du plan musculaire, puis des petits téguments avec petit drainage filiforme au crin.

Les suites opératoires furent tout à fait simples et la réunion se fit *per primam*. Le malade a été revu six semaines après et son état était parfaitement satisfaisant. Une nouvelle radiographie fut faite le 23 décembre qui montre la perte de substance régulière entraînée par la résection de la tumeur.

L'examen histologique fut pratiqué par le Dr Mougneau, de Bordeaux :

Tissu osseux spongieux. Les lamelles osseuses sont pourvues d'ostéoblastes vivants ; leur aspect est normal. Les cavités médullaires sont occupées par du tissu fibreux.

M. Petrignani avait d'abord intitulé son observation « ostéite fibreuse localisée du maxillaire inférieur ». Je lui ai demandé de modifier ce titre : je pense que nous sommes en présence d'un ostéome de la variété spongieuse, de consistance et de structure voisines de celle de l'os, autrement dit d'une néoplasie bénigne et non d'une dystrophie. La stricte limitation de la néoformation à la radiographie, l'existence d'un plan de clivage à l'opération me paraissent des arguments décisifs.

On sait que la mandibule, comme les autres os de la face, est un des sièges de prédilection des ostéomes. Le plus souvent éburnés, ceux-ci peuvent être également compacts ou spongieux ; c'est à cette dernière variété que l'examen histologique montre qu'appartient l'ostéome enlevé par notre collègue.

Je vous propose de remercier M. Pétrignani de son intéressant envoi.

M. Mauclaire : J'ai observé un cas à peu près semblable. Il s'agissait d'une tumeur du maxillaire inférieur ayant débuté en 1899. En 1910 la tumeur était grosse comme le poing. En l'enlevant j'ai fracturé le maxillaire. Un jeune histologiste me dit qu'il s'agissait d'un ostéosarcome. La fracture se consolida. La tumeur récidiva et atteignit de nouveau le volume du poing. Deuxième opération en 1916. Nouvelle récidive. Troisième opération en 1917. Nouvelle récidive atteignant le même volume. Alors j'ai renoncé à réopérer la malade. A la radiographie, la périphérie de la tumeur est très peu calcifiée. Le centre est moyennement calcifié. Il s'agit, en somme, d'un ostéo-fibrome spongieux du maxillaire inférieur non malin qui date actuellement de trente-six ans et qui débuta à l'âge de trente ans sans lésions dentaires.

A propos des lésions urétérales consécutives à certaines hystérectomies abdominales,

par M. **Roger Petit.**

Rapport de M. Soupault.

Vous vous souvenez sûrement de la très belle communication que M. le professeur Chevassu a faite, à l'une de nos dernières séances, sur l'urétéro-pyélographie rétrograde, et vous vous souvenez peut-être que j'avais été amené dans la discussion, à propos des lésions urétérales méconnues, à dire quelques mots de certaines compressions ou déviations de l'uretère à la suite de quelques hystérectomies abdominales, lésions sur lesquelles mon attention avait été attirée par le D[r] Roger Petit qui, d'ailleurs, est l'élève du professeur Chevassu. J'ai demandé à Petit de me communiquer quelques-uns de ses documents pour vous les présenter et il a bien voulu joindre très aimablement la petite note que voici et que je vous demande la permission de vous lire.

« Au cours de certaines interventions pelviennes, et plus particulièrement d'hystérectomies difficiles et d'ablation de masses salpingiennes adhérentes, la blessure accidentelle de l'uretère est chose bien connue.

« Mais nous ne voulons parler ici ni des sections, ni des ligatures de ce conduit. Nous avons en vue des lésions diverses (plicatures, coudures, déviations, rétrécissements) lésions qui, pour être de moindre gravité, n'en présentent pas moins un grand intérêt pathogénique et thérapeutique.

« En tout premier lieu, un fait d'observation est à mettre en valeur : certaines malades ayant subi une intervention pelvienne consultent plus ou moins longtemps après, se plaignant de douleurs lombaires habituellement unilatérales. Pour interpréter avec précision les troubles accusés par les malades, nous n'avons tenu compte, dans nos observations, que des malades à *antécédents urinaires absolument négatifs* et dont les douleurs ont constitué un fait entièrement nouveau, d'apparition nettement postérieure à l'intervention. Habituellement, c'est au bout de quelques mois que les troubles surviennent. Plus rarement, ils ne se manifestent qu'au bout de plusieurs années. Les malades viennent consulter pour l'apparition de douleurs à la fois spontanées et provoquées par le palper, nettement localisées dans la fosse lombaire. Elles se manifestent sous la forme d'une pesanteur continue, entrecoupée de poussées aiguës, douloureuses ou même fébriles. L'un ou l'autre côté sont atteints avec une fréquence semblable.

« L'examen histobactériologique des urines peut révéler une formule aseptique. Mais, habituellement, on note la présence de pus et de germes variés où prédomine le colibacille. C'est, d'ailleurs, au cours de la préparation de notre thèse sur les « colibacilluries » dans le service de notre

maître, le professeur Chevassu, que notre attention a été initialement attirée par la notion d'une laparotomie ayant, dans plusieurs cas, précédé de quelques mois l'apparition de douleurs lombaires. Ultérieurement, à la consultation d'urologie annexée au service du Dr Labey, à l'hôpital Boucicaut, nous avons poursuivi nos observations et nous avons eu l'occasion d'examiner et de traiter des malades de provenances les plus diverses, se plaignant de douleurs lombaires et présentant une intervention pelvienne dans leurs proches antécédents. Au cours de ces quatre dernières années, nous avons recueilli 20 observations très démonstratives. En voici la répartition :

3 ablations unilatérales des annexes pour rupture de grossesse tubaire.
13 hystérectomies subtotales (dont 3 pour fibrome et 10 pour annexite).
4 hystérectomies totales (dont 2 pour fibromes et 2 pour annexite).

« La nature des troubles subjectifs présentés par les malades doit être recherchée et précisée par l'exploration instrumentale et la radiographie.

« Disons tout de suite que, dans la plupart des cas, *il ne faut pas s'attendre à découvrir des lésions considérables*. La majorité des faits observés sont l'expression de modifications urétérales légères, de petites hydronéphroses précisément très douloureuses, à cette phase initiale, par suite de l'intégrité de la sensibilité pyélique.

« A l'exploration, la sonde introduite dans l'orifice urétéral bute, suivant les cas, soit à 4 centimètres environ, soit beaucoup plus souvent à 8 ou 10 centimètres du méat. La position inclinée de la malade ne fait pas disparaître l'obstacle. En insistant, la sonde passe parfois. En général, la sténose n'est franchie qu'en ayant recours à des sondes urétérales de calibre décroissant.

« On observe ensuite l'évacuation éventuelle d'une rétention pyélo-rénale, puis on mesure la capacité pyélique qui, dans les cas que nous avons examinés, variait de 8 à 30 cent. cubes.

« *L'exploration radiologique* vient étayer les données cliniques et instrumentales. Pour ce genre de recherches, il faut rejeter l'urographie intraveineuse, car celle-ci ne donne qu'une image souvent très imprécise de l'uretère et elle ne met pas, d'autre part, le système urétéro-pyélique sous la légère tension indispensable pour interpréter avec précision les modifications de l'image normale. Il est indispensable de recourir à la pyélographie et de préférence à l'urétéro-pyélographie rétrograde, de façon à obtenir un moule parfait des voies excrétrices et à ne pas redresser, par une sonde trop haut poussée, un uretère dont il faut apprécier la coudure ou la déviation éventuelles.

« Dans les cas caractéristiques, on observe, à la lecture du cliché, un uretère pelvien rétréci, irrégulier, parfois coudé ou dévié, auquel font suite un ou plusieurs fuseaux de distension sus-stricturale et un basssinet plus ou moins augmenté de volume et dont le bord supérieur présente la classique voussure de l'hydronéphrose.

« Quel est le *mode de production* de semblables lésions ?

« Contrairement aux données classiques, où l'uretère serait exposé au

niveau de son croisement avec l'utérine et au moment de la ligature de cette dernière, il est exceptionnel que la compression ou la déviation urétérales aient lieu en ce point. C'est plus haut que les lésions siègent habituellement, à 8 ou 10 centimètres du méat urétéral, c'est-à-dire à la hauteur du pédicule ovarien.

« A ce niveau, comme sur tout son parcours d'ailleurs, l'uretère adhère intimement au péritoine pariétal postérieur. En outre, le pédicule infundibulo-ovarien le croise juste sur le détroit supérieur. Dans ces conditions anatomiques, trois manœuvres au cours de l'hystérectomie peuvent léser l'uretère :

« 1° En premier lieu, la ligature du pédicule ovarien trop près de la paroi est susceptible d'altérer plus ou moins le conduit urétéral ;

« 2° D'autre part, au cours de la péritonisation, si l'aiguille charge trop largement le feuillet postérieur du ligament large, elle tend à entraîner l'uretère et à le couder ;

« 3° Enfin, à la phase terminale du surjet péritonéal, si l'étoffe séreuse est insuffisante, la multiplicité des points de suture destinés à enfouir coûte que coûte le moignon, est susceptible de dévier la voie excrétrice.

« L'on comprend qu'une franche déviation ou une nette coudure, qu'un rétrécissement par périurétérite cicatricielle puissent avoir un retentissement d'ordre mécanique sur la fonction urétérale.

« Dans des cas un peu différents, où les lésions sont plus minimes, nous pensons qu'il faut attribuer les modifications progressives de distension urétéro-pyélique à la seule rigidité de l'atmosphère cellulo-graisseuse péri-urétérale, où le conduit, malgré l'intégrité de sa lumière, ne rencontre plus les conditions favorables à ses mouvements de reptation physiologique. On sait, depuis les travaux récents de Gouverneur et de Henri Marion, que la suppression, ou même la simple gêne du péristaltisme, entraîne plus ou moins vite l'atonie du segment sus-jacent, en l'absence de tout rétrécissement.

« *Le traitement* de telles lésions consiste essentiellement dans la dilatation du conduit. On utilise, dans ce but, des sondes d'un calibre croissant, qu'il y a parfois intérêt à laisser en place vingt-quatre heures, en y associant des lavages antiseptiques du bassinet, en raison du léger degré d'infection assez fréquemment constaté. Ainsi, sont atténués les troubles résultant de la sténose proprement dite, du spasme, de la congestion muqueuse, de l'infection pyélique. En quelques séances, parfois après une seule dilatation, on obtient la disparition ou la franche diminution des crises douloureuses.

« Pour ne pas sortir du cadre très strict des lésions bénignes, bien que fort douloureuses, qui font l'objet de cette étude, nous n'envisagerons pas les opérations d'exception (urétérotomies, libération d'adhérences) dont les indications pourraient avoir à se poser après l'échec des méthodes simples que nous venons d'exposer.

« Conclusions. — *Au point de vue clinique* : penser à la possibilité d'une hydronéphrose par lésions de l'uretère pelvien chez toute hystérectomisée

se plaignant de souffrir de la région lombaire quelques mois après l'intervention.

« *Au point de vue thérapeutique* : recourir au cathétérisme urétéral qui fait disparaître les troubles dans la grande majorité des cas.

« *Au point de vue préventif* : avoir présente à l'esprit, au cours des hystérectomies, la proximité de l'uretère, non seulement au croisement de l'utérine, notion classique, mais surtout à son passage au détroit supérieur, et les incidents qui peuvent résulter, au point de vue fonctionnel, d'une coudure opératoire, si légère soit-elle ».

Certes, avant la thèse de Petit, faite dans le Service d'Urologie de Cochin, et depuis, en particulier dans le travail de Petrescu, dans les thèses de Pelé, de Bordier, le point dont je vous entretiens aujourd'hui a été étudié, mais il me semble qu'en fait, ce sont toujours des spécialistes urinaires qui voient ces malades que nous, chirurgiens, nous tenons pour guéries. Je pense qu'il était nécessaire de signaler ici ces séquelles. Le nombre de malades de ce genre est sans doute plus important qu'on ne pense, car le diagnostic exact n'est évidemment pas toujours fait. Nous savons maintenant pourquoi, et beaucoup de ces opérées sont soignées à tort pour du lumbago, du rhumatisme ou encore pour une pyélonéphrite banale.

Je pense donc que Petit mérite aujourd'hui nos remerciements puisqu'il nous souligne deux notions peu répandues :

1° L'existence de coudure, flexions, etc., des uretères après les hystérectomies parfois les plus banales ;

2° Le moyen relativement simple d'y remédier, soit préventivement en portant plus d'attention au moment des ligatures des pédicules au cours de l'hystérectomie, particulièrement du pédicule infundibulo-ovarien, car c'est là, ainsi que l'a confirmé le professeur Gosset, qu'est le danger, plus que contre le corps utérin, soit curativement en cathétérisant simplement l'uretère une fois la lésion constituée, ce qui suffit presque toujours à rétablir l'excrétion normale de l'urine.

Je vous propose, Messieurs, de remercier M. Petit de son intéressant travail et de verser les observations qui l'accompagnent aux Archives de l'Académie.

M. **Maurice Chevassu** : J'aurais aimé que mon ami Roger Petit accompagnât l'étude intéressante qu'il a faite de l'uretère des hystérectomisées d'images radiographiques plus démonstratives. Il n'est pas organisé à Boucicaut pour pratiquer des uretéro-pyélographies rétrogrades, et je sais qu'il le regrette. Mais vraiment, lorsqu'on veut étudier de minimes lésions uretérales et surtout en donner des images radiographiques typiques, ce n'est guère qu'en injectant le liquide opaque à l'orifice uretéral inférieur au moyen d'une sonde faisant bouchon, de manière à bien remplir l'uretère, qu'on peut y parvenir.

Je ne pense pas en tous cas que les pyélographies projetées soient suffisantes pour permettre d'affirmer qu'il existait chez les malades en cause,

au niveau du détroit supérieur, un obstacle provoqué par la ligature du pédicule ovarien.

Il est en effet extrêmement fréquent chez la femme d'observer à l'union de l'uretère pelvien et de l'uretère pré-aileron sacré une dilatation fusiforme qui se prolonge souvent jusqu'à l'uretère sous-rénal. Cette dilatation, qui fait contraste avec l'uretère pelvien plus étroit, n'est que l'accentuation du fuseau uretéral lombaire décrit par les anatomistes. Sur l'uretère normal, ce fuseau manque souvent, ou n'existe qu'à l'état d'ébauche infime. Mais il suffit, pour qu'il s'accentue, d'un minime obstacle sur l'uretère pelvien, quel que soit le point de l'uretère pelvien gêné dans son fonctionnement.

Bien plus, quand l'uretère, comprimé dans sa zone pelvienne, a formé un fuseau dans sa portion pré- et sus-sacrée, il est rare que la disparition de l'obstacle pelvien lui permette de reprendre un calibre tout à fait normal. Le fuseau lombo-sacré reste là comme stigmate d'une compression pelvienne ancienne.

De ces compressions pelviennes, de beaucoup la plus fréquente chez la femme est la compression par l'utérus gravide. Aussi, est-il indispensable, lorsqu'on observe une image uretérale anormale, de savoir si la femme a eu des grossesses, car elle a toute chance d'en avoir conservé des stigmates uretéraux. Si, sans avoir eu de grossesse, elle a eu une salpingite, un fibrome, etc., elle risque fort, même lorsque ceux-ci ont disparu, de conserver au niveau du détroit supérieur un aspect anormal, qu'il serait imprudent d'interpréter comme un obstacle actuel à ce niveau, et en particulier, comme une lésion due à l'hystérectomie.

M. **Gouverneur** : La communication de Soupault m'a beaucoup intéressé, elle apporte certains faits cliniques de lésions urétérales légères après hystérectomie et je pense que ces cas sont loin d'être une rareté.

Avec Henri Marion, nous avons étudié les blessures de l'uretère, au point de vue clinique et expérimental, et leur retentissement sur le rein ; à côté des plaies de l'uretère, sections transversales ou longitudinales, on peut observer d'autres lésions, différentes, mais susceptibles également de retentir sur le bassinet et le rein. Nous avons pu produire expérimentalement des hydronéphroses typiques par de simples énervations de la paroi, par des dénudations de l'uretère, le calibre de ce dernier restant parfaitement perméable. Le seul fait que l'uretère est enserré, est compris dans une gangue scléro-cicatricielle suffit à gêner considérablement sa motricité, son péristaltisme ne se fait plus normalement, et ne peut plus pousser l'urine vers la vessie; une dilatation pyélo-urétérale se produit. On peut avoir ainsi production d'une hydronéphrose avec tous ses troubles sans sténose véritable de l'uretère. On comprend fort bien qu'au cours d'une intervention une dénudation trop poussée du canal produise pour plus tard une gêne au jeu physiologique, de même une coulée fibreuse péri-urétérale, résultat d'un processus inflammatoire, produira les mêmes effets de dilatation des voies excrétrices.

D'ailleurs, il suffit pour de tels faits de pratiquer quelques dilatations du canal avec des sondes, de faire des lavages et des évacuations du bassinet pour voir les troubles — douleurs et pesanteur dans les régions lombaires — disparaître; ces cas méritent cependant d'être connus.

M. **Soupault** : Je remercie mon ami Gouverneur d'avoir bien voulu indiquer en quelques mots que son expérience personnelle confirme absolument ce que je viens de vous exposer.

Je n'aurai pas l'outrecuidance de discuter les observations qu'a faites M. Chevassu à propos des projections radiologiques. Je me permets toutefois de penser que deux au moins d'entre elles ne sont pas si banales ! Quant aux autres, il ne faut pas oublier qu'il s'agit, dans les cas dont je vous ai parlé, de lésions fines et à leurs débuts.

Quoi qu'il en soit, et en dehors de l'argument radiologique, il n'en reste pas moins que, dans les cas de M. Petit, les tests cliniques et l'épreuve thérapeutique sont indéniables : les malades souffraient, on a trouvé un obstacle urétéral au passage de la sonde au point précisé, les malades avaient de la distension pyélique, le simple cathétérisme les a guéries. Ce sont des preuves à elles seules suffisantes.

Luxation de l'épaule ; ossification para-articulaire,

par M. **Cabouat** (de Nîmes).

Rapport de M. Huet.

Jul..., trente-deux ans, ajusteur, fait le 16 décembre 1930 une chute d'une hauteur de 8 mètres sur le côté droit, accident du travail ; il est relevé avec une luxation antéro-interne de l'épaule droite, et la radiographie I montre une fracture de la grosse tubérosité.

La réduction est pratiquée le lendemain de l'accident, sans anesthésie, par simple traction, et très facilement (radiographie II). On fait, dans les semaines suivantes, vingt séances de massage.

Un mois après l'accident, l'épaule est encore raide : la rotation interne et la rotation externe sont un peu limitées; l'abduction est limitée à 45° environ, mais grâce à la bascule de l'omoplate le bras atteint l'horizontale. Pas de douleurs.

Le travail est repris le 10 février 1931, mais il subsiste encore pendant quelques mois une gêne importante des mouvements de l'épaule.

En mai 1931, le blessé est examiné par un expert, en vue de la fixation de l'incapacité permanente partielle ; il subsiste de la raideur de l'épaule : légère limitation de la rotation interne et de la rotation externe ; élévation du bras limitée à 140° ; pas d'atrophie musculaire, pas de craquements. L'incapacité est évaluée à 18 p. 100.

A cette occasion, une nouvelle radiographie est faite par le Dr Picheral (III) ; on y voit une large production osseuse, détachée de la partie interne du col chirurgical, traversant le creux axillaire, dessinant approximativement un trajet sous-jacent à la partie inférieure de la capsule articulaire. Cette ossification ressemble à une exostose irrégulière et n'a pas la structure nuageuse de

l'ostéome. A signaler aussi un épaississement périostique de la partie externe du col chirurgical et un trait dessinant la partie supérieure de la capsule.

En 1934, à l'occasion de la revision de la rente, une nouvelle expertise est pratiquée. La raideur de l'épaule est moins marquée, l'élévation du bras atteint 165°. Le taux de l'incapacité est ramené à 13 p. 100. Une radiographie (IV) montre cette fois que la production osseuse a considérablement diminué; elle est réduite à une saillie de structure très nette implantée à la partie interne du col chirurgical, et formant une sorte de bec de perroquet paraissant inclus dans l'insertion du ligament gléno-huméral inférieur.

Ayant revu le blessé en 1935 à l'occasion d'un autre accident, j'ai pu demander au Dr Picheral une dernière radiographie (V) qui montre que cette ossification paraît désormais stabilisée : la régression en un an est insignifiante.

Au point de vue fonctionnel, l'épaule est objectivement normale; il n'y a aucune atrophie musculaire, aucune limitation des mouvements; le blessé élève le bras à la verticale. Il n'existe aucune douleur, le blessé se dit seulement gêné pour faire effort. Mais c'est un homme très musclé, et l'incapacité est en réalité minime. On sent très bien à la partie interne du col chirurgical une saillie dure, indolore, correspondant à la production osseuse visible à la radiographie.

Le développement de pareilles ossifications ne paraît pas fréquent à la suite des traumatismes de l'épaule, il ne semble d'ailleurs pas s'agir ici d'un ostéome comparable à ceux du brachial antérieur, mais plutôt d'une ossification para-ligamentaire.

Un des points intéressants de l'observation est la rétrocession spontanée du processus d'ossification. Si l'on peut accuser les massages d'avoir favorisé l'ossification, aucun traitement ne peut s'attribuer le bénéfice de l'amélioration. Cliniquement, le blessé porteur de cette lésion travaillait régulièrement, et a récupéré spontanément l'usage intégral de son épaule, dont il ne s'est jamais plaint depuis la reprise du travail, et c'est tout à fait par hasard que cette observation a pu être recueillie.

Deux points méritent, à mon avis, d'être discutés dans cette observation :

1° L'étiquette qu'il consent de mettre sur cette lésion. Cabouat adopte le titre d'ossification para-articulaire qui a le mérite de ne préjuger de rien; il rejette celui d'ostéome. Il est évidemment impossible, je crois, de prendre parti avec certitude puisque deux éléments importants nous manquent : la notion de siège anatomique précis et la structure histologique de la néoformation.

En ce qui concerne le premier, nous ne pouvons nous empêcher de remarquer que la néoproduction osseuse s'est développée au point où se produisent les déchirures capsulo-lipomateuses et musculaires que l'on observe dans les luxations antéro-internes de l'épaule, mais s'est-elle développée au niveau de la cicatrice de la brèche capsulaire, dans le ligament prégléno sous-huméral, ou le muscle sous-scapulaire; en dehors de toute vérification anatomique directe il est impossible de le dire. Il est toutefois légitime d'admettre que c'est au niveau d'un de ces trois sièges qu'elle s'est développée.

Pour ma part, et contrairement à l'opinion de mon ami Cabouat, je serais plutôt porté à voir dans cette lésion un ostéome du type des ostéomes musculaire du brachial antérieur qui succèdent aux luxations du coude. Certes, son malade avait déjà trente-deux ans, ce qui n'est plus l'âge

d'élection des ostéomes traumatiques; mais la lésion peut s'observer chez l'adulte.

L'opacité accroissante, en trainée à point de départ huméral, évoque bien l'idée d'ossification périostée à point de départ huméral. Tandis qu'elle ne me semble avoir aucun rapport avec les calcifications périscapulaires auxquelles Lafon consacra sa thèse (Paris, 1934) et qui sont des calcifications de la bourse sous-deltoïdienne ou des ossifications du tendon sus-épineux.

Pourquoi, étant donné la grande fréquence de luxation de l'épaule, la lésion ne s'observe-t-elle pas plus souvent ? Devons-nous attribuer son développement à une violence particulièrement importante du traumatisme : la raison ne semble pas suffisante, car, en fait, nous en observons fréquemment de semblables, peut-être est-ce simplement parce qu'après la radiographie de contrôle nous ne faisons plus sur des clichés de l'épaule blessée, nous contentant le plus souvent des diagnostics d'arthrite traumatique, périarthrite scapulo-humérale ou d'amyotrophie deltoïdienne pour expliquer la raideur, et les troubles fonctionnels présentés par le blessé.

2° Un deuxième point mérite d'être mis en valeur. C'est la régression considérable subie spontanément par les lésions. Aucune thérapeutique ne peut prétendre à s'en attribuer le mérite, elle se produisit pendant une période de travail actif du malade. Si un traitement quelconque avait été pratiqué, on aurait applaudi à un complet succès. Ceci doit nous rendre très sceptique sur la valeur des traitements appliqués aux ostéomes dont la régression spontanée est d'ailleurs un fait connu.

Hasarderai-je maintenant une hypothèse (voir les radiographies 3 et 4).

Sur la radio n° 3, l'ostéome est opaque, et la région trochitérienne porotique; sur la radio n° 4, c'est exactement l'inverse. Faut-il voir là un phénomène de mutation calcique locale ?

Je vous propose de remercier M. Cabouat, et d'insérer son intéressante observation dans nos bulletins.

(Les radiographies qui accompagnent ce travail de M. Cabouat sont classées aux archives sur le n° 115.)

M. **Madier** : J'ai eu l'occasion d'observer dernièrement un ostéome exactement superposable à celui que vient de nous rapporter Huet. Il y a une différence toutefois, c'est que mon blessé était porteur d'une luxation non réduite datant de trois mois et demi ; ceci mis à part, on voit sur les clichés que je vous présente un ostéome analogue à celui que montrent les clichés de Cabouat; au lieu de se diriger en dedans du col chirurgical de l'humérus, il se dirige en dehors. Ceci montre bien qu'il s'agit d'un ostéome développé dans la capsule déchirée. D'ailleurs, j'ai pu en faire la vérification puisque j'ai opéré mon blessé ; pour pouvoir faire la réduction, j'ai dû abattre cette volumineuse épine osseuse que je vous présente ici avec ses caractères nettement *osseux*, et qui était développée dans la partie postéro-inférieure de la capsule extrêmement épaissie.

Il est possible qu'avec le temps cette néoformation se soit spontanément

résorbée comme dans le cas de Cabouat, mais il est naturel que je n'aie pas attendu plus longtemps pour réduire la luxation de mon blessé.

M. **Moulonguet** : A propos des ossifications post-traumatiques de l'épaule, je veux montrer le cas suivant.

Après intervention pour luxation récidivante de l'épaule traitée par le procédé de Oudard, il s'est développé une ossification en avant du col de l'omoplate, en dedans de la cavité glénoïde. Je pense que cette néoproduction osseuse représente la cicatrisation du décollement sous-périostique



Ossification cicatricielle d'un décollement capsulo-périostique après luxation récidivante (lésion de Broca et Hartmann).

(lésion de Broca et Hartmann). Mon intervention n'a pas favorisé l'ossification puisqu'elle a consisté à faire à distance de l'articulation, sur le plan prémusculaire, un dédoublement, un glissement de l'apophyse caracoïde. Comme pour le cas qui nous est présenté par Cabouat, je pense qu'il s'agit ici d'une ossification cicatricielle après déchirure des éléments articulaires : ligaments, capsule, appareil capsulo-périosté.

M. **Sénèque** : Il faut différencier les cas tels que celui de M. Madier dans lequel il s'agit, à proprement parler, d'un ostéome péri-articulaire et les calcifications péri-articulaires.

Je me souviens d'un blessé qui, après une luxation de l'épaule parfaitement réduite, présentait une calcification péri-articulaire sous-deltoïdienne; cette lésion s'accompagnait de troubles marqués dans les mouvements de l'épaule. La radiothérapie ne l'ayant pas amélioré, ce blessé me demanda d'extirper la calcification; l'intervention chirurgicale ne fut suivie d'aucune amélioration et le blessé fut consolidé avec une incapacité permanente partielle.

J'eus plus tard l'attention attirée par un article de notre collègue de l'armée, M. Baudet, qui soulignait l'heureuse influence du traitement antisyphilitiques dans ces calcifications péri-articulaires.

Ayant eu depuis l'occasion d'en observer trois nouveaux cas, chez des blessés où la lésion subsistait depuis un certain temps sans que l'on puisse obtenir d'amélioration, j'ai essayé le traitement antisyphilitique au moyen de vingt piqûres de muthanol (deux injections par semaine). Bien que dans un cas seulement la réaction de Wassermann fût positive, le résultat par cette thérapeutique a été très efficace. Non seulement, les troubles douloureux ont complètement cessé, mais, ainsi que vous pourrez le lire sur les radiographies que je présente, on voit la calcification péri-articulaire rétrocéder progressivement et finir par disparaître complètement.

Je pense donc qu'il faut retenir l'heureux effet du traitement anti-syphilitique dans les calcifications péri-articulaires de l'épaule.

M. **Paul Mathieu** : Les cas de M. Sénèque concernent des calcifications périscapulaires, lésions pathologiques qui cèdent à toutes sortes de traitements physiothérapiques différents et même en l'absence tout traitement (thèse de Lafon). Tout à fait différents sont les cas rapportés par M. Huet et M. Madier. Ils se rapportent à des ostéomes traumatiques se développant après les luxations, et qui constituent un gros obstacle à la réduction des luxations anciennes.

L'intérêt de l'observation que nous rapporte M. Huet consiste dans la possibilité d'une disparition spontanée de ces ostéomes, que je traite habituellement par la radiothérapie.

M. **Mauclaire** : Je crois que dans le cas rapporté par M. Huet, il s'agissait d'un ostéome de la capsule à sa partie inférieure.

Dans les cas de M. Sénèque, il s'agit d'ossifications situées à la face externe de la tête humérale, bien étudiés dans ces dernières années[1]. J'ajouterai que, à la Société médicale des Hôpitaux, Rouillard a rapporté des cas de calcifications qui se sont résorbées après le traitement au salicylate de soude. La distinction n'est pas toujours facile entre les calcifications et les ossifications. Elles siègent soit dans la bourse séreuse sous-deltoïdienne, soit dans le tendon du sus-épineux, soit dans la capsule articulaire.

1. Mauclaire : *Bulletin médical*, octobre 1932 ; Lautmann : *Thèse Paris*, 1933, et Lafon : *Thèse Paris*, 1934.

M. **Huet** : Je remercie les divers interpellateurs qui ont bien voulu s'intéresser à cette observation.

Je pense que l'observation de Madier est bien un ostéome, du même ordre que celui dont nous a entretenus Cabouat. Mais je suis entièrement d'accord avec mon maître, M. Mathieu, pour dire que les observations de Sénèque concernent des calcifications, comme celles dont la thèse Lafon nous apporte des exemples, et non des ostéomes.

DISCUSSIONS EN COURS

Fistule urétéro-sigmoïdienne, décelée par l'urétéro-pyélographie rétrograde,

par MM. **P. Brocq** et **L. David**.

A la suite de la remarquable communication de M. le professeur Chevassu sur les avantages de l'*urétéro-pyélographie rétrograde* pour le diagnostic des lésions réno-urétérales, nous vous apportons une observation intéressante à un double point de vue :

1° Caractère exceptionnel des désordres anatomiques;

2° Impossibilité de poser autrement que par l'urétéro-pyélographie rétrograde un diagnostic complet.

Voici cette observation résumée :

Jeune femme de vingt-six ans, hospitalisée le 22 janvier 1936, pour *douleurs lombaires, à gauche.*

Dans le passé, cette malade avait été opérée plusieurs fois, en particulier en août 1933 : ablation des annexes gauches.

Trois ou quatre semaines après cette dernière intervention, faite par un autre chirurgien, sont apparues des douleurs extrêmement violentes de la région lombaire gauche et de la fosse iliaque gauche.

Sur un fond douloureux permanent se détachent de fréquents paroxysmes : douleurs déchirantes, à type de coliques néphrétiques, si violentes que, au dire de la malade, elles ont pu entraîner à plusieurs reprises des états syncopaux.

Du siège essentiel et initial lombaire, elles irradient vers le bas sur une ligne qui trace assez exactement le trajet de l'uretère.

Pendant plus de deux ans et demi cet état a persisté, sans amélioration, et c'est alors que la malade est admise à Broca.

L'examen clinique étant négatif, on décide, comme il est de règle dans le service, devant de tels syndromes douloureux, d'explorer, au moyen d'une urétéro-pyélographie rétrograde, l'arbre urinaire.

Cette épreuve, pratiquée par mon interne P. Aboulker, révèle l'existence, du *côté gauche, d'une fistule urétéro-colique.*

Le cliché (n° 1) montre, aux environs du détroit supérieur, *le passage indiscutable du liquide opaque dans l'anse sigmoïdo-rectale, dont il dessine les incisures et le trajet.*

Il montre, en outre, qu'il existe une *certaine perméabilité du segment supérieur de l'uretère*, qui apparaît partiellement injecté, et assez fortement dilaté au-dessus d'un *étranglement* marquant le point de jonction urétéro-sigmoïdien.

Le *bassinet* est visible sous forme d'une tâche irrégulière, où l'on ne retrouve pas le contour de l'image normale des calices.

Du *côté droit* (cliché n° 2), l'infection dessine une image urétéro-pyélique normale.

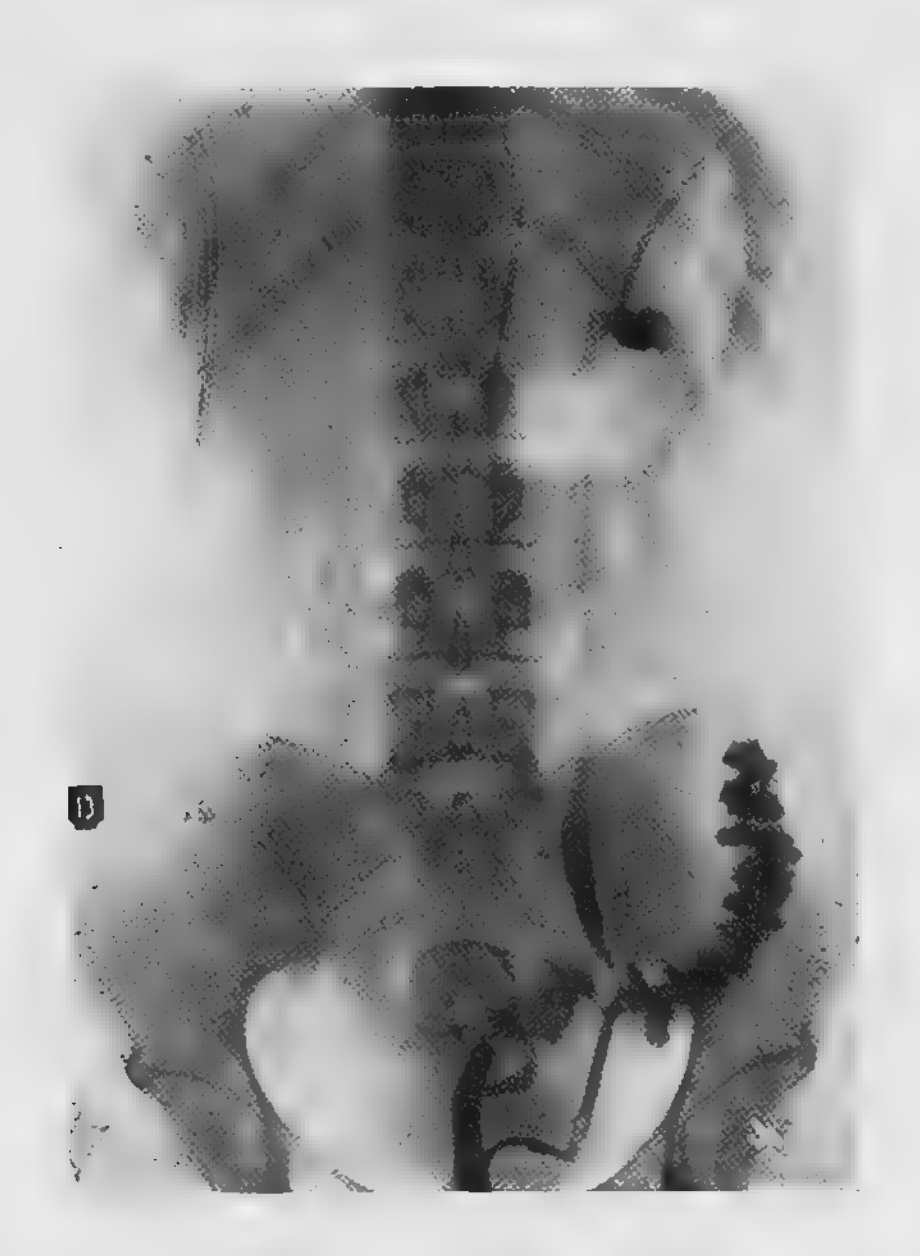


Fig. 1.

Pour poser des indications thérapeutiques, on recherche la valeur fonctionnelle de chaque rein et l'on pratique :

a) *L'examen des urines séparées* :

Rein gauche : En une heure, à peine, 1/2 cent. cube d'urine.

Rein droit : Dans la première heure, 7 cent. cubes; dans la deuxième heure, 5 c. c. 1/2.

b) *Le dosage de l'urée sanguine* : 0 gr. 31.

c) *L'urographie intraveineuse* : Sur aucun des clichés, répartis sur deux heures à partir de l'injection, on ne trouve une image rénale du côté gauche.

Il paraît donc évident que le rein gauche est fonctionnellement supprimé. D'autre part, on ne voit plus de liquide opaque dans l'anse sigmoïdo-rectale.

Néphrectomie gauche, le 18 février 1936 (P. Brocq et L. David), par la voie lombaire.

Le rein gauche est très petit, dur, scléreux.

L'uretère est très gros; ses parois sont épaissies et indurées; sa lumière est largement béante. On l'isole de la nappe cellulo-adipeuse sclérosée. On le sectionne bas. On thermocautérise le moignon que deux points de catgut fixent à la tranche musculo-aponévrotique de l'incision. Deux mèches, un drain.

Suites opératoires simples.

Examen de la pièce (Dr Parat) :

Sur *la coupe macroscopique*, le rein est petit, haut de 7 centimètres, dur, réduit à une coque fibreuse.

Sur *les coupes microscopiques*, le parenchyme rénal est réduit à quelques pyramides très altérées : lésions glomérulaires surtout; infiltration lymphoïde énorme.

Les zones normales sont séparées les unes des autres par des lésions massives; sclérose totale du tube urinaire; nodules lymphoïdes énormes avec centres clairs; infiltration diffuse; oblitération vasculaire.

Conclusion : *Glomérulo-néphrite chronique inflammatoire.*



Fig. 2.

Cette observation est un exemple très net des avantages de l'urétéro-pyélographie rétrograde au point de vue du diagnostic précis des lésions de l'uretère. Sans elle, il eût été, certes, possible, au moyen des différentes épreuves usuelles, de dire que la valeur fonctionnelle du rein gauche était réduite à peu de chose; mais il est évident qu'il eût été, sans elle, impossible de préciser la nature des lésions initiales et d'établir l'existence d'une fistule urétéro-colique.

D'autre part, cette observation soulève un problème étiologique.

D'abord, *il ne paraît pas douteux qu'il s'agit bien d'une fistule latérale urétéro-colique.* L'image de la zone injectée par le liquide opaque, en dehors de l'uretère, est bien celle du côlon avec ses incisures. Il ne s'agit pas là d'une poche sous-péritonéale. Car, s'il en était ainsi, il n'y aurait pas sur l'image, ces incisures, et, d'autre part, sur les clichés, faits le lendemain, on retrouverait du liquide opaque, au moins dans les parties déclives, d'où ce

liquide n'aurait pu être évacué par l'uretère. Puisqu'on ne retrouve pas de liquide opaque, c'est donc qu'il s'est évacué par le rectum, preuve indirecte que l'image est bien celle du côlon.

Comment cette communication urétéro-pyélique a-t-elle été créée? Il est permis de penser qu'à la suite soit d'une stricture, soit d'une plaie latérale de l'uretère, au cours de l'ablation des annexes gauches et de la péritonisation, s'est formée une collection d'urine sous le péritoine; cette collection se serait infectée et le phlegmon urineux circonscrit se serait ouvert secondairement dans l'S iliaque.

Ou bien l'S iliaque aurait été intéressée en même temps que l'uretère pendant les manœuvres opératoires.

Ou bien enfin, l'opérateur, ayant sectionné l'uretère, l'aurait implanté dans l'S iliaque, et cette implantation n'aurait que partiellement tenu. Il se serait constitué secondairement une petite poche autour des deux bouts de l'uretère et de la zone d'implantation, ce qui expliquerait que l'on ait pu injecter à la fois le côlon et le bout supérieur de l'uretère.

Quoi qu'il en soit, l'urétéro-pyélographie rétrograde nous a permis, dans ce cas, de faire un diagnostic anatomique rapide et précis; et la néphrectomie a guéri la malade.

COMMUNICATION

Épithélioma du col utérin, cylindrique, à mégacellules indépendantes. Adénopathie iliaque externe, bilatérale, volumineuse et précoce. Hystérectomie élargie avec curage cellulo-ganglionnaire de la voie principale et résection des deux veines iliaques extérieures,

par MM. **P. Brocq**, **R. Palmer** et **M. Parat**,

L'évolution des idées dans la thérapeutique du cancer du col de l'utérin semble s'orienter de plus en plus vers la recherche des résultats obtenus, non pas en bloc, mais dans chaque variété histologique de ce néoplasme.

Il est du plus grand intérêt de bien connaître toutes les variétés de ce cancer parce que, d'une part leurs réactions ne sont pas les mêmes vis-à-vis des radiations, et que, d'autre part, certaines de ces variétés semblent s'accompagner d'une façon plus précoce, et en quelque sorte élective, de métastases ganglionnaires. Or c'est là une particularité dont on n'est pas en droit de se désintéresser et sur laquelle MM. Leveuf, Herrenschmidt et Godard ont eu le grand mérite d'insister dans un remarquable travail, présenté ici-même et publié intégralement dans le *Bulletin de l'Association du Cancer* en 1933.

Certaines formes du cancer du col, alors même qu'elles sont rares, comme celles dont nous allons vous présenter un exemple, ont parfois des caractères histologiques si tranchés que leur constatation sur la biopsie peut inciter à choisir une thérapeutique déterminée.

Il semble qu'à l'heure présente, les progrès réalisés dans l'étude de cette question doivent nous orienter vers l'identification précise de telles formes. Et c'est dans cet esprit, et à titre de document, que nous vous apportons cette observation, aussi complètement étudiée qu'il nous a été possible de le faire.

Il s'agit d'une variété particulière d'*épithélioma cylindrique* du col, caractérisée : *macroscopiquement* par son *aspect exophytique* ; *microscopiquement* par la présence *de méga-cellules indépendantes* dans un stroma à claire-voie ; au *point de vue évolutif*, enfin, par la précocité de *volumineuses métastases ganglionnaires*, iliaques externes, reproduisant le type cylindrique du cancer primitif, tandis que le *paramètre paraît indemne.*

Nous allons d'abord exposer les faits tels qu'ils se sont déroulés, puis essayer de justifier ces faits par l'étude de la pièce opératoire ; enfin, tâcher de dégager de cette étude l'intérêt qui s'attache, croyons-nous, à cette observation.

Voici d'abord les faits :

Observation. — Mme G..., vingt-sept ans, vient consulter à Broca, le 19 août 1935, pour pertes blanches.

Elle a fait au mois de mars une fausse-couche de trois mois, non suivie de curettage.

Six semaines après celle-ci, elle commence à avoir des pertes jaunâtres malodorantes, très abondantes. Ni douleurs, ni troubles urinaires. Les dernières règles (du 1er au 8 août) avaient été plus abondantes que d'ordinaire ; elles avaient été précédées de quelques pertes de sang avec caillots.

Outre la fausse-couche déjà mentionnée, on retrouve dans les antécédents un accouchement au forceps en 1932.

A *l'examen au spéculum*, on aperçoit sur les deux tiers droits du col une tumeur rouge, sessile, d'aspect bourgeonnant, peu indurée, saignant au contact.

Les culs-de-sac sont souples et l'utérus, peut-être un peu gros, est parfaitement mobile.

Biopsie : *L'examen histologique*[1] du prélèvement révèle un *épithélioma essentiellement cylindrique*, présentant plusieurs zones différentes :

a) *Dans une première zone* : Les *cavités glandulaires typiques*, avec revêtement simple ou pluristratifié, avec des mitoses rares et des monstruosités cellulaires.

b) *Dans une deuxième zone* : Les *boyaux pleins*, avec de ci de là de petites cavités glandulaires, remplies de produits de sécrétion ; dans cette zone, on trouve des mitoses peu nombreuses ; gigantisme et irrégularité de structure nucléaire.

c) *Dans une troisième zone* : Les cellules isolées ou tout au moins groupées en îlots lâches, sans connexions nettes. Aspect d'épithélioma atypique, à cellules indépendantes. De plus, très nombreuses monstruosités nucléaires et protoplasmiques, caractérisant un épithélioma mégacellulaire. Enfin stroma « à claire-voie ».

1. Toutes les microphotographies que nous avons projetées au cours de cette communication paraîtront dans le prochain numéro en couleurs de la *Presse Médicale*, en novembre 1936.

En résumé, il s'agit d'un *épithélioma primitivement adénoïde typique*, ayant *progressivement évolué vers l'atypie* et vers une forme à *mégacellules indépendantes*.

Grâce à ces caractères, on peut prévoir que cet épithélioma est, suivant l'expression du professeur P. Delbet, lymphophile, ou encore lymphotrope (Parat).

Pour ces raisons : épithélioma cylindrique (relativement moins sensible au radium que les pavimenteux), épithélioma vraisemblablement lymphophile (probabilité d'adénopathies secondaires), on décide d'opérer la malade.

Opération, le 26 août 1935 (opérateur : M. Palmer ; aide : M. Grasset).

Rachianesthésie. Laparotomie médiane sous- et para-ombilicale.

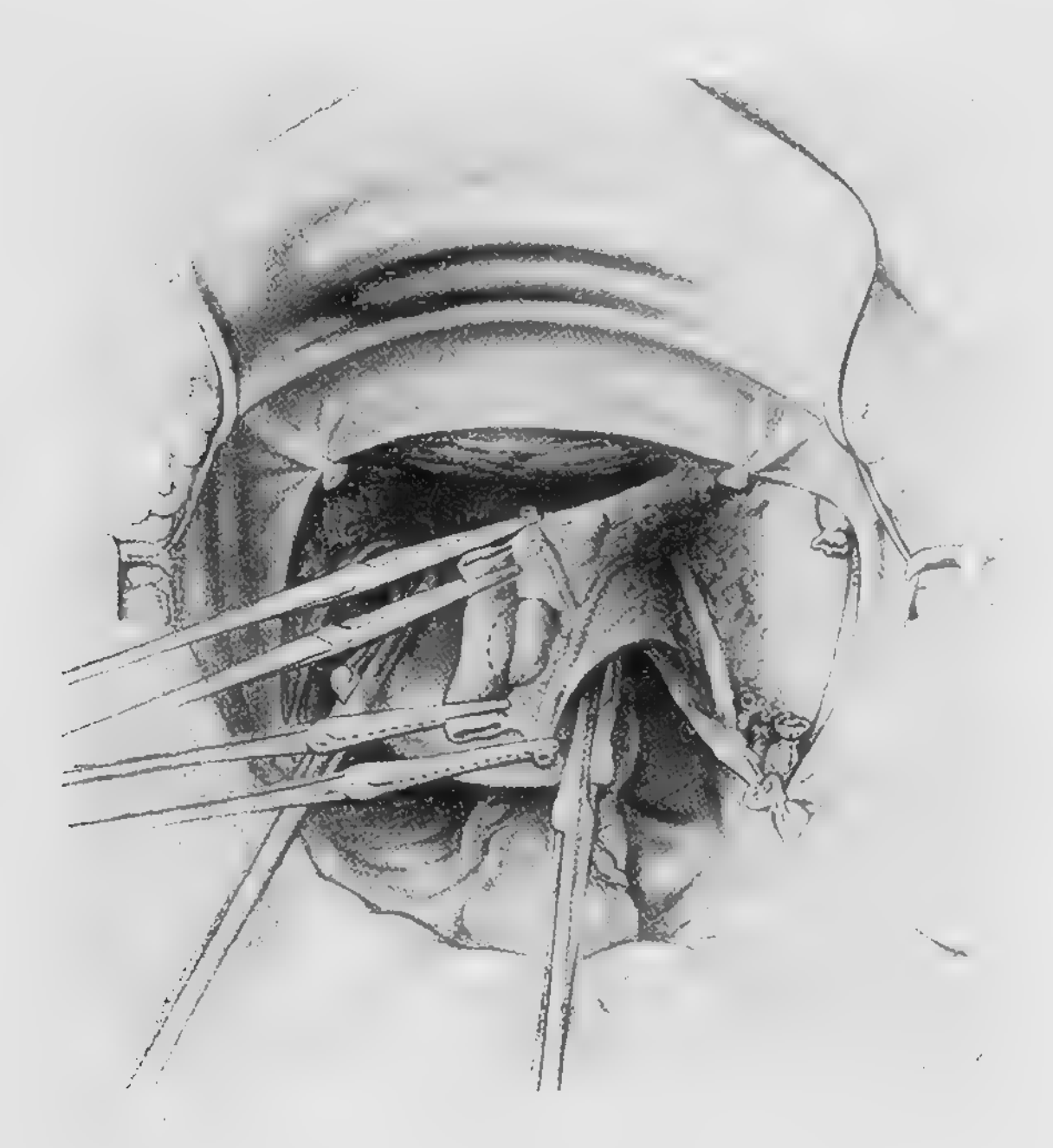


Fig. 1. — Technique opératoire.

L'utérus est mobile, et le pli vésico-utérin paraît normal. Mais, de chaque côté, le long de la veine iliaque externe, on voit et on sent de gros ganglions et, notamment à droite, un ganglion du volume d'une noix, collé au bord inférieur de la veine. Les ligaments larges sont hyperémiés. On ne sent pas de ganglions dans les autres gîtes ganglionnaires.

Que faire ? Refermer ou pratiquer une colpo-hystérectomie élargie avec curage cellulo-ganglionnaire de la voie principale, en s'inspirant de la technique réglée par Leveuf et Godard (*Journal de Chirurgie*, 1934). Girode avait déjà montré comment on peut, dans l'hystérectomie élargie, découvrir l'uretère en clivant le tissu cellulaire de dehors en dedans, de la veine iliaque externe jusqu'au canal.

On se décide pour l'opération large (fig. 1). Deux fortes pinces de Kocher saisissent les cornes et les bords de l'utérus. Clivage vésico-utérin facile. Puis, on attaque le côté droit, qui paraît présenter le plus de difficultés. Ouverture du ligament large droit par section assez externe du ligament rond. Ablation des annexes droites.

On dénude alors la face antérieure de la veine iliaque externe ; mais quand

on veut dégager sa face inférieure, on ne peut libérer le gros ganglion. On prend alors le parti de *réséquer la veine iliaque externe* depuis l'abouchement des veines épigastriques jusqu'au voisinage de la bifurcation de l'iliaque primitive.

Deux Kocher fixant les deux extrémités du segment veineux réséqué et la partie attenante de la lame cellulaire, on décolle, aux ciseaux courbes fermés, la lame cellulo-ganglionnaire de la paroi pelvienne.

Chemin faisant, on coupe, successivement, en avant l'ombilicale, en arrière le tronc ombilico-utérin.

On découvre, par son flanc externe, l'uretère.

En bas, on sectionne les branches vésico-vaginales de l'utérine pour dégager la terminaison de l'uretère, qu'on achève de libérer.

En arrière de l'uretère, section et ligature des ligaments utéro-sacrés.

Même technique du côté gauche, où existent aussi des ganglions le long de



Fig. 2. — Pièce opératoire.

la veine. On pratique donc, de ce côté également, la résection d'un long segment de la veine iliaque externe et le curage cellulo-ganglionnaire de la voie lymphatique principale comme du côté droit.

On termine en sectionnant le vagin à un travers de doigt environ du cul-de-sac vaginal.

Péritonisation partielle des paramètres.

Sac de Mickulicz avec quatre mèches.

Fermeture de la paroi avec des crins passés en 8.

Suites opératoires simples : Pas de choc. Ne dépasse pas 38° pendant les dix premiers jours. Puis, pendant une dizaine de jours, suppuration abondante ; pus à colibacilles. Sérum de Vincent en pansements locaux. Guérison rapide.

La malade a eu un peu *d'œdème bilatéral* pendant les premiers jours et des douleurs peu intenses dans un mollet. Elle sort en très bon état le 10 octobre 1935, quarante-cinq jours après l'opération.

Elle a été revue le 20 février et le 11 mars 1936, en excellent état. Elle présente un très léger œdème bimalléolaire le soir et après avoir marché longtemps.

Elle accuse seulement des bouffées de chaleur assez pénibles,

Pas de récidive décelable cliniquement.

Aspect de santé florissante.

Cette malade n'est opérée que depuis six mois et demi.

Ce n'est pas pour faire état des suites secondaires, bien trop brèves, que nous vous présentons l'observation (nous aurions dû attendre qu'elle fût opérée depuis cinq ans), mais pour servir de document anatomo-clinique et opératoire dans l'étude des formes spéciales de cancer du col.

*
* *

Cette large opération, qui a nécessité, pour être macroscopiquement complète, la résection de deux longs segments des veines iliaques externes, était-elle justifiée?

C'est ce que nous allons discuter à l'aide de l'étude minutieuse de la pièce opératoire.

Examen macroscopique de la pièce opératoire (fig. 2). — *Le chou-fleur cancéreux* occupe les deux tiers droits du col jusqu'à 5 millimètres environ du cul-de-sac vaginal; il remonte à peine dans la cavité du col.

La lame cellulo-graisseuse du côté droit contient *deux gros ganglions*; le plus gros est collé à la veine iliaque externe; l'autre, plus antérieur, en est distant de quelques millimètres.

La lame cellulo-graisseuse du côté gauche contient :

1° Un ganglion du volume d'une noisette adhérent à la veine, moins adhérent cependant que du côté droit;

2° Deux autres ganglions, du même volume, un peu plus bas;

3° Enfin, un ganglion du volume d'une petite noix au voisinage de la crosse utérine.

L'*utérus* ouvert ne présente rien d'anormal.

Les *annexes* sont saines; l'ovaire gauche contient un volumineux corps jaune, récent.

Examen histologique de la pièce opératoire. — A. *La tumeur.* On pratique une section passant par le milieu de l'exophyte néoplasique, intéressant le vagin et le museau de tanche d'une part, l'épithélium canalaire d'autre part. Les coupes sont exécutées selon la technique de del Rio Hortega-Parat, à la congélation, suivie de l'imprégnation argentique et de la coloration au vert lumière de Masson ou de la coloration au muci-carmin. Cette technique présente l'avantage (malgré l'épaisseur des coupes : 15 μ) d'allier une coloration nucléaire impeccable et puissante à une intensité remarquable de coloration du mucus, soit par le vert lumière, soit par le muci-carmin; dans ce dernier cas, elle est parfaitement élective. En outre, la stroma-réaction est mise en valeur, malgré ou plutôt *à cause même*, de l'épaisseur des coupes.

A un faible grossissement, on constate l'existence de deux noyaux néoplasiques; le plus gros fait pour ainsi dire suite à l'épithélium canalaire cylindrique, mais il a poussé de façon exubérante en donnant une masse exophytique. Le plus petit forme un nodule situé juste au-dessous de l'épithélium malpighien du museau de tanche qu'il repousse et amincit.

Le gros noyau épithéliomateux, très riche en cavités glandulaires bour-

rées de produits de sécrétion, dans ses deux tiers superficiels (exophyte), apparaît massif dans son tiers profond. Il présente là un bord festonné assez régulier qui prend contact avec le myomètre. Ce bord ne paraît pas envahissant et, de fait, il n'est enfoncé dans la profondeur que de 5 millimètres environ, par rapport au niveau normal de la muqueuse; il semble plutôt repousser le stroma et les fibres musculaires que les envahir.

Le petit noyau est, on l'a vu, nettement sphérique; il ne paraît pas, lui, non plus, présenter de tendances très envahissantes.

En somme, l'examen à un faible grossissement, laisserait une impression plus optimiste que la biopsie. L'épithélioma, de glandulaire, serait devenu atypique et massif vers le myomètre, mais l'ensemble ferait penser à un néoplasme tout au début et ayant proliféré avec exubérance plutôt en surface qu'en profondeur : 10 millimètres environ en surface, 5 millimètres seulement en profondeur.

L'examen *à un fort grossissement* ne confirme cependant pas entièrement cette opinion. On distingue en effet *trois zones* superposées et correspondant sensiblement au tiers superficiel, au tiers moyen et au tiers profond. Examinons successivement ces trois zones :

a) *Zone superficielle.* A l'épithélium canalaire très exubérant, papilliforme et glandulaire hyperplasique, fait graduellement suite l'épithélioma adénoïde typique. L'épithélium malpighien, au bord opposé (museau de tanche) s'aplatit progressivement et passe brusquement et sans transition aucune à l'épithélium tumoral, cylindrique. Le revêtement des cavités néoplasiques est uni- ou pluri-stratifié, très végétant, dendritique. Les cellules sont hautes, cylindriques, bourrées de mucus jusqu'à la base ou au contraire basses et presque complètement vidées de leurs produits de sécrétion. Elles desquament en abondance dans la lumière qui se trouve bourrée de masses mucicarminophiles. Les mitoses sont assez rares; les monstruosités cellulaires et les amitoses sont au contraire extrêmement fréquentes. Au fur et à mesure que l'on s'enfonce vers la zone suivante, les cavités glandulaires deviennent plus étroites, plus nombreuses et l'épithélium est pluri-stratifié.

b) *Zone moyenne.* Les lumières glandulaires ont disparu. On ne rencontre que des boyaux pleins et très étroits. Mais les cellules ont conservé leur fonction mucipare et sont bourrées de mucus jusqu'à la base. Aussi la plupart des boyaux de cette zone ont-ils une allure métatypique et sont-ils encore très mucicarminophiles. Les mitoses sont plus fréquentes, mais on rencontre surtout des amitoses ou des noyaux géants et bourgeonnants.

c) *Zone profonde.* On passe progressivement de la métatypie précédente à l'atypie la plus complète. Trois catégories de formations sont visibles :

1° Des boyaux, sans mucicarminophilie, avec un intense bourgeonnement nucléaire et de très nombreuses cellules plurinucléées;

2° Des massifs pleins avec des cellules plus ou moins polygonales juxtaposées;

3° Des îlots de cellules lâchement connectées et tendant à devenir com-

plètement indépendantes. C'est en lisière du néoplasme que se produit ce phénomène de libération des éléments cellulaires néoplasiques. Ces derniers sont des « mégacellules » à noyau intensément bourgeonnant. Ils paraissent migrer dans un stroma très lâche, « à claire-voie ». La technique utilisée, qui permet d'obtenir des coupes parfaitement transparentes malgré leur épaisseur (15 μ), rend compte de façon évidente de l'insuffisance de la stroma-réaction; les faisceaux collagènes, vus en profondeur, sont lâchement entrecroisés; ils ne peuvent opposer aucune barrière à une infestation cancéreuse aussi sournoise et efficace que l'*infiltration par éléments isolés*. Il est à remarquer, en outre, qu'il existe là des éléments lymphoïdes abondants formant de véritables manchons, et aussi une lymphangite profonde parfaitement visible entre les faisceaux collagènes et musculaires. On trouve des cellules néoplasiques indépendantes parmi les éléments lymphoïdes.

B. *Le paramètre.* Le paramètre ne présente aucun envahissement néoplasique, ni sous forme de noyaux épithéliomateux, ni sous forme de cellules indépendantes en voie de migration. Il ne nous a pas été permis non plus d'en rencontrer dans les voies lymphatiques.

C. *Les ganglions.* L'architecture ganglionnaire n'est pas extrêmement bouleversée; on reconnaît encore fort bien les follicules à centre clair, mais les sinus sont obstrués et les cordons folliculaires sont séparés les uns des autres par d'énormes masses néoplasiques. La capsule ganglionnaire et les vestiges du sinus cortical sont infiltrés d'éléments indépendants, soit sous forme de « mégacellules » à noyaux bourgeonnants, soit sous forme de véritables plasmodes multinucléés.

A partir de ces éléments souches naissent des cordons, des massifs ou des boyaux néoplasiques. Très rapidement, ces divers groupements reprennent leur potentiel glandulaire et leurs produits de sécrétion mucicarminophiles viennent s'accumuler dans des cavités minuscules ou au contraire dans des cystes gigantesques, où l'on rencontre également de nombreuses cellules desquamées. Les mitoses sont rares, mais un véritable foisonnement par bourgeons nucléaires est fréquent.

Conclusion de l'examen histologique. — En résumé, l'examen histologique permet de conclure à l'existence d'un épithélioma cylindrique relativement peu avancé, ayant surtout proliféré en surface, n'ayant que peu infiltré en profondeur et qui s'est démontré pourtant comme très précocement *lymphadénotrope*. Cette affinité pour les ganglions rappelle celle des épithéliomas mucicarminophiles de Leveuf, Godard et Herrenschmidt; il s'agit néanmoins ici, non d'un épithélioma épidermoïde — d'ailleurs plus ou moins pur — comme dans les cas de ces auteurs, mais d'un *épithélioma purement adénoïde*. Cette propension marquée pour l'essaimage précoce par voie lymphatique évoque de façon extrêmement suggestive celle qui caractérise, d'après le Professeur Delbet, les épithéliomas « mégacellulaires » et les épithéliomas « à cellules indépendantes ». Notre cas présente la particularité intéressante d'être à la fois « mégacellulaire » et « à cellules indépendantes ». Les métastases ganglionnaires, comme dans

beaucoup de cas connus, ont repris l'aspect typiquement glandulaire du néoplasme primitif.

Pour terminer l'étude de notre observation, nous dirons que l'opération élargie, avec curage ganglionnaire, nous semble, en pareil cas, et dans l'état actuel de la question, *légitime* pour deux raisons :

D'une part, parce qu'il s'agissait d'un cancer nettement cylindrique, moins radio-sensible qu'un cancer pavimenteux;

D'autre part, parce que ses caractères de mucicarminophile, à mégacellules indépendantes permettaient de penser, suivant l'enseignement de notre maître le Professeur Delbet, qu'il existait très probablement une adénopathie secondaire et reproduisant le type cylindrique primitif, donc également radio-résistante.

Or, l'étude post-opératoire, détaillée, de la pièce a précisé ces divers points que la biopsie et l'exploration chirurgicale avaient déjà montrés.

*
* *

Vous nous permettrez, néanmoins, pour légitimer cette intervention, particulièrement large, de reprendre les trois points suivants :

1° *Au point de vue anatomo-clinique*, la question des épithéliomas cylindriques ou mucipares en général;

2° *Au point de vue histologique*, la question des épithéliomas cylindriques ou mucipares, à mégacellules indépendantes;

3° *Au point de vue technique*, la résection des veines iliaques externes dans certains cas de curage cellulo-ganglionnaire.

I. Les épithéliums cylindriques ou mucipares du col de l'utérus. — Permettez-nous de rappeler les travaux de Regaud, Gricouroff et Villela. Ces auteurs ont établi que l'épithélium du canal cervical, zone histologique de transition, possède une *double potentialité*, ou plutôt une *potentialité oscillante*, épidermique et mucipare, et que, de ce fait, on trouve au niveau du col :

a) Des cancers épidermiques purs;

b) Des cancers mucipares purs;

c) Des cancers mixtes;

d) Des cancers indifférenciés.

Laissons de côté les cancers indifférenciés qui ne seraient que des épidermiques frustes.

Ce qui continue à troubler la question, ce sont les cancers mixtes, peu connus jusqu'à ces dernières années, et qui, dans les statistiques, ont pris place suivant la prédominance de l'élément épidermique ou de l'élément mucipare, soit dans les épithéliomas épidermoïdes, soit dans les épithéliomas cylindriques ou adéno-carcinomes.

Dans les faits que Leveuf et Herrenschmidt ont eu le grand mérite d'isoler sous le nom d'*épithélioma épidermoïde à sécrétion muci-carminophile*,

et qui se sont montrés si souvent lymphadénotropes, il s'agit, de façon à peu près certaine, d'épithéliomas mixtes; dans les cas de Leveuf et Herrenschmidt, les cellules néoplasiques avaient opté pour la potentialité mucipare et avaient produit des métastases ganglionnaires sous forme adénoïde typique.

Notre cas est différent de ceux de Leveuf et Herrenschmidt; car nous n'avons pu mettre en évidence aucun signe de potentialité épidermoïde. C'est un cancer mucipare pur.

L'existence, récemment établie, de formes mixtes, ne permet pas de connaître, d'une façon certaine la fréquence du cancer cylindrique par rapport à l'ensemble des cancers du col. Elle oscille, dans les statistiques, entre 3 et 8 p. 100. Sous l'aspect exophytique et sous la forme histologique à mégacellules indépendantes comme dans notre observation, elle est certainement beaucoup plus faible encore.

Voilà donc notre cas situé dans le cadre des formes admises à l'heure actuelle.

Or, tous les auteurs reconnaissent plus ou moins explicitement la moins grande radio-sensibilité des adéno-carcinomes, ainsi que leur tendance à envahir les ganglions par métastase, c'est-à-dire avec intégrité apparente des paramètres.

La seule étude statistique précise, que nous ayons trouvée, donnant les résultats thérapeutiques dans ce type particulier du cancer du col, a été publiée dans les *Acta Radiologica* de 1935 par Nillsson, du Radium-Hemmet de Stockholm.

Cet auteur a étudié spécialement 80 cas d' « adéno-carcinome » du col, traités par les radiations; mais il confond dans le même groupe les mucipares purs et les mixtes à prédominance mucipare, car, dit-il, il n'a pas relevé de caractère évolutif différent entre les deux variétés histologiques, alors qu'il en trouve entre leurs variétés morphologiques. Nous nous expliquons : dans les *adéno-carcinomes*, il isole *notamment* une *forme exophytique*, forme végétante ou bourgeonnante des auteurs français, forme à laquelle nous avons eu affaire. Dans cette forme les paramètres sont cliniquement sains, et le cancer, en apparence opérable, dans la remarquable proportion de 58 p. 100 des cas, bien que les signes fonctionnels ou physiques existent depuis plusieurs mois.

Nillsson insiste sur la grosse tendance aux *métastases ganglionnaires* dans tous les adéno-carcinomes du col. Ainsi, dans sa statistique, lors du premier examen, il y avait, déjà, dans 16 cas (20 p. 100) une métastase cliniquement décelable.

Sur 66 cas qui n'en présentaient pas au premier examen, 24 (soit 37 p. 100) en présentèrent secondairement.

Pour les exophytiques seuls, la proportion s'éleva à 53 p. 100.

Nillsson reconnaît que les résultats du traitement par les radiations est moins bon pour les adéno-carcinomes que pour les cancers pavimenteux. Il dit même que pour la forme exophytique (celle que nous avons présentée)

les résultats sont franchement mauvais : 25 p. 100 de guérisons seulement au bout de cinq ans pour des cas parfaitement opérables et il en vient à conseiller l'opération, pour ces derniers cas.

De ce travail de Nillsson, il semble résulter que les variétés de cancers du col sont d'autant moins curables par les radiations que leur tendance à faire des métastases ganglionnaires précoces est plus marquée. Ces idées concordent avec celles que Leveuf a soutenues ici : les formes métastasiées précocement dans les ganglions paraissent, à l'heure présente, représenter la majorité des échecs de la thérapeutique par les radiations.

En outre, il ne faut pas négliger non plus la radio-résistance relative de la tumeur primitive; et il y a ainsi, parmi les cas « exophytiques » de Nillsson :

Un cas où, malgré le traitement par le radium, la tumeur continue à progresser.

Un autre cas où, après régression de quelques mois, la tumeur augmente rapidement de volume; opérée secondairement par hystérectomie élargie, la malade reste guérie huit ans après.

Un cas radio-résistant, qui ne guérira localement que par électro-coagulation, mais qui fera ultérieurement des métastases.

II. L'ÉPITHÉLIOMA MUCIPARE A MÉGACELLULES INDÉPENDANTES. — Nous venons de voir que tous les épithéliomas mucipares ont une certaine tendance à envahir les ganglions.

On peut ajouter que cette tendance est poussée à son plus haut degré dans les formes à mégacellules et à cellules indépendantes, dont notre cas est un exemple très net.

M. le professeur Delbet a parfaitement établi cette notion pour le cancer du sein.

En conclusion, nous croyons devoir retenir, jusqu'à plus ample informé, que les épithéliomas mucipares purs ou mixtes, et particulièrement les épithéliomas à mégacellules indépendantes, comme le nôtre, ont une tendance plus grande à donner des métastases, notamment dans les ganglions, et que ces métastases reproduisent fréquemment le type adénoïde typique et primitif, et par suite sont radio-résistantes.

Il est donc d'un grand intérêt d'identifier histologiquement ces formes sur la biopsie avant de prendre une décision thérapeutique.

III. LA RÉSECTION DES VEINES ILIAQUES EXTERNES AU COURS DU CURAGE CELLULO-GANGLIONNAIRE. — Nous nous garderons bien de la conseiller comme une manœuvre systématique ou même à utiliser fréquemment, sous le prétexte qu'elle nous a réussi une fois, où l'on ne pouvait faire autrement.

Elle n'est pas sans quelques inconvénients : léger œdème malléolaire, surtout le soir, dans notre cas.

Cependant elle ne paraît pas présenter de très graves dangers.

L'un de nous (Palmer) avait eu l'occasion d'aider M. Contiadès à réséquer une veine iliaque externe pour phlébite (observation publiée au Congrès de Chirurgie de 1935). Il a pu ainsi être convaincu de son innocuité relative. Aussi, dès que le décollement du premier ganglion se fut avéré difficile, sinon impossible, il n'hésita pas à reporter le clivage en dehors de la veine, et cela tant à droite qu'à gauche. L'opération, malgré sa complexité, fut plus facile grâce à cette manœuvre.

Cette façon d'exécuter le curage ganglionnaire n'est-elle pas classique dans les adénopathies cervicales lorsque les ganglions tiennent à la veine jugulaire interne? Mais nous savons que si l'on peut réséquer, sans danger, une veine jugulaire interne, on ne peut réséquer les deux. Au bassin, il n'en est pas de même, vu l'importance des anastomoses et la moindre fragilité des tissus.

Dans le cas spécial, qui nous occupe, les ganglions, au moins à droite, ne pouvaient être enlevés sans la résection de l'iliaque externe.

Peut-on, en conséquence, recommander la résection de la veine, dans quelques cas particuliers? Il nous paraît que les cas où les ganglions sont intimement adhérents aux veines, sont susceptibles de bénéficier de cette manœuvre qui facilitera le curage de la voie cellulo-ganglionnaire principale.

Dans notre cas, à *droite*, étaient pris les ganglions moyens de la chaîne moyenne et de la chaîne interne; à *gauche*, un ganglion de la chaîne moyenne, deux ganglions de la chaîne interne et un gros ganglion situé non loin des vaisseaux utérins.

La technique préconisée par Leveuf et Godard permet d'enlever toutes ces chaînes ganglionnaires.

Dans notre cas, cette technique a été facilitée par la résection de la vesine iliaque externe.

*
* *

Au surplus, ce n'est pas seulement pour signaler ce point de technique, la résection des deux veines iliaques externes, que nous avons apporté cette observation; c'est *avant tout* pour discuter ce que l'on est en droit d'espérer, à l'avenir, de l'étude approfondie des *biopsies* et des *pièces opératoires*.

Les biopsies permettent déjà d'établir à quelle variété d'épithélioma correspondent les résultats d'une thérapeutique déterminée. Et il est à souhaiter que toutes les statistiques indiquent les résultats, non pas en bloc, mais bien d'après les formes histologiques.

En outre, nous supposons, comme Leveuf, Herrenschmidt et Godard, qui nous ont indiqué la voie, que l'analyse minutieuse et comparative des biopsies et des pièces opératoires fera mieux connaître la fréquence des envahissements ganglionnaires dans chaque type de cancer.

Grâce à ces connaissances anatomiques, que de nouvelles observations devront nécessairement préciser, on pourra confirmer ou réformer certaines indications thérapeutiques incomplètement établies.

M. **Louis Bazy** : La communication de mon ami Brocq est d'un puissant intérêt.

Les cancers du type qu'il a présenté posent d'ailleurs parfois des problèmes bien embarrassants. Si j'ai bien compris la démonstration de Pierre Brocq, la certitude de la malignité de la tumeur résultait non point tant de l'examen de la biopsie sur lesquelles on ne voyait que des cavités glandulaires régulièrement ordonnées, que de celui de la pièce opératoire qui permit de constater l'existence de quelques rares cellules autonomes de type monstrueux. Il y a longtemps que l'on a attiré l'attention sur la difficulté que l'on éprouve parfois à distinguer les simples métrites hyperplasiques des cancers adénoïdes qui ne sont séparés que par des différences difficiles à noter. On peut utilement consulter à ce sujet l'article de Masson dans son Traité des Tumeurs, et ce que Cornil a écrit plus récemment sur les « métroses ».

Tout récemment, je me suis trouvé en présence d'un cas qui m'avait fort intrigué. Chez une femme très jeune, de vingt-trois ans, on constatait une vaste ulcération bourgeonnante du col et la biopsie pratiquée montrait une image histologique de tous points comparable à celle que Pierre Brocq vient de mettre sous nos yeux. Des histologistes expérimentés partageaient mon embarras et celui-ci se fût prolongé si, sur ces entrefaites, l'ulcération ne s'était spontanément guérie.

Je pense bien que de pareils cas doivent être tout à fait exceptionnels. Mais peut-être valent-ils la peine d'être pris en considération ?

M. **Roux-Berger** : Ce que dit M. Bazy est exact mais avec une réserve, c'est que le fait ne se produit que dans une *très petite minorité de cas.* La biopsie reste un élément fondamental et très sûr du diagnostic des lésions du col utérin.

M. **Moulonguet** : Un mot seulement pour appuyer ce qu'a dit mon maître Roux-Berger. Je demande qu'on ne jette pas le doute sur les résultats de la biopsie du col utérin : c'est une mesure indispensable, très sûre dans ses résultats, et qui ne trompe presque jamais. Il y a en effet des cas, ceux que Lecène avait nommés *adenoma destruhens* du col, à propos desquels on peut hésiter sur le pronostic de malignité. Ces cas exceptionnels n'enlèvent rien de la valeur quasi-absolue de la biopsie du col utérin.

M. **Louis Bazy** : Je partage entièrement l'opinion de MM. Roux-Berger et Moulonguet. Il n'est jamais entré dans mon esprit de déprécier les bienfaits de la biopsie dont j'use abondamment. Je voulais seulement profiter de la très belle communication de mon ami Brocq pour montrer l'importance des problèmes qu'elle posait.

M. **Brocq** : Je remercie Louis Bazy, Roux-Berger et Moulonguet d'avoir bien voulu prendre la parole. Je m'associe aux réserves que fait Louis Bazy sur les résultats d'une biopsie. Il est évident qu'il y a des biopsies insuffi-

santes et trompeuses. Je suis de ceux qui pensent que l'histologie a fait de très grands progrès grâce à de nouveaux procédés de coloration ; et que les histologistes se trompent beaucoup moins souvent que dans le passé.

Si une coupe est douteuse, puisque l'on sait que l'on peut se tromper, il faut recommencer la biopsie, la faire large et bien orientée. Il importe d'étudier de très près les cas douteux; et, ne sauverait-on ainsi que de rares malades, ce serait déjà un résultat très important.

PRÉSENTATIONS DE MALADES

Fracture du rachis. Ostéosynthèse par greffon. Résultat après quatre ans et huit mois,

par M. **E. Sorrel.**

Le jeune homme de dix-neuf ans que j'ai l'honneur de vous présenter a eu, il y a un peu plus de cinq ans, une fracture de la colonne vertébrale.

Je le vis six mois après l'accident, souffrant encore vivement et incapable de travailler.

Je lui fis alors une ostéosynthèse par greffon, et le résultat à longue échéance de cette intervention me paraît à plusieurs points de vue assez intéressant pour que je me permette de vous relater l'observation du blessé.

Le 26 décembre 1930, ayant environ treize ans, il tomba d'une hauteur de 2 à 3 mètres, sur les talons. Le choc fut très brutal : l'enfant fut relevé sans connaissance, et transporté à l'hôpital d'Autun où il fut soigné.

On fit le diagnostic de fracture de la colonne vertébrale.

Sans qu'il y ait de paraplégie complète, il y aurait eu, dès les premiers jours, des signes importants de spasmodicité, et quand après deux mois de décubitus complet, l'enfant commença à marcher, il persistait encore, au dire des parents, une démarche très spasmodique.

Lorsque j'examinai le malade en juin 1931, six mois et demi après la chute, il n'y avait plus de signes de paraplégie. Mais l'enfant souffrait vivement, les muscles péri-vertébraux étaient fortement contracturés et tout le segment dorso-lombaire bloqué par cette contracture. L'apophyse épineuse de L1 faisait une forte saillie. La marche était difficile, et tout travail pratiquement impossible.

La radiographie montrait un écrasement en coin de la 1re vertèbre lombaire, dont la partie tout antérieure s'était détachée sous forme d'un petit fragment qui ne semblait plus continu avec le reste de l'os. Le disque D12-L1 était très réduit; celui de L1-12 avait gardé sa hauteur normale;

les deux vertèbres sus- et sous-jacentes à la vertèbre fracturée s'inclinaient à la rencontre l'une de l'autre (fig. 1 et 2).

Il s'agissait d'une *fracture par tassement* tout à fait typique.

Le 11 juin 1931, je fis une ostéosynthèse par greffon tibial, prélevé à la scie électrique et placé entre les apophyses épineuses dédoublées de D11, D12, L1, L2 et L3, suivant le procédé-type d'Albee. Les suites furent normales.

Trois mois plus tard, le blessé commençait à marcher avec un corset



Fig. 1. — Fracture par écrasement de la 1re vertèbre lombaire.
Cas Mor... (Roger), quinze ans. Radiographie du 9 juin 1931. (Face.)

plâtré. Il fut alors envoyé à l'Hôpital Maritime de Berck où il passa plusieurs mois; il allait alors tout à fait bien, ne souffrant nullement, et lorsqu'à son retour à Paris, en septembre 1932, il fut placé comme apprenti, il n'éprouva aucune gêne ni aucune fatigue.

Depuis cette époque, c'est-à-dire depuis trois ans et demi, il a régulièrement travaillé comme manœuvre et a pu gagner sa vie. Il est sans famille et obligé de subvenir lui-même à ses besoins.

Je n'avais plus eu de nouvelles de lui depuis longtemps. Il est venu me voir il y a quelques jours, parce qu'il devait passer une visite médicale pour être embauché dans une usine; il craignait que la vue de la cicatrice l'empêchât d'être accepté, et il désirait un certificat constatant qu'il était parfaitement capable d'assurer un travail régulier; je le lui ai délivré sans aucune hésitation,

Vous pouvez constater, en effet, que tous les mouvements du rachis s'effectuent de façon tout à fait normale : la flexion, l'hypertension, les mouvements de latéralité, de torsion, sont tout aussi étendus et s'exécutent aussi rapidement, et avec autant de force que chez un sujet qui n'aurait pas eu de fracture de la colonne vertébrale et d'ostéosynthèse par greffon;



Fig. 2. — Même cas que figure précédente. Radiographie du 9 juin 1931. (Profil.)

on ne peut se douter en voyant ce jeune sujet exécuter ces mouvements. que cinq apophyses épineuses sont unies par un solide greffon. Et pourtant, voici ses radiographies.

De face, l'image n'est pas très démonstrative. La 1re lombaire est restée aplatie. On voit le greffon, mais il fait à tel point corps avec le reste des apophyses, épineuses, qu'il est assez difficile de distinguer ses limites (fig. 3).

De profil, l'image est beaucoup plus intéressante. Le corps vertébral de L1 est toujours cunéiforme, mais il s'est beaucoup développé. Le petit fragment antérieur, qui paraissait séparé du reste du corps vertébral, a, lui

aussi, beaucoup augmenté de volume; il s'est soudé à la masse principale du corps : un rétrécissement notable en « sablier » montre bien encore le point où s'est fait le cal, mais on a l'impression que, peu à peu, le corps vertébral va se remodeler en son entier, et il est possible que, dans quelques années, il se soit rapproché notablement de la forme normale. Quant au greffon, il a pris un développement considérable, et l'on ne



Fig. 3. — Même cas que figures précédentes. Quatre ans et demi environ après ostéosynthèse par greffon interépineux. Cas Mor... (Roger), dix-neuf ans. Radiographie du 20 février 1936. (Face.)

reconnaîtrait plus, dans cette masse osseuse, qui réunit, en formant bloc avec elles, les apophyses épineuses de D11, D12, L1, L2 et L3, le greffon relativement grêle que l'on voyait sur les radiographies de juin 1931 (fig. 4).

De cette observation, on peut, semble-t-il, tirer quelques conclusions.

Tout d'abord, elle prouve que l'ostéosynthèse, par greffon, est un excellent mode de traitement des fractures de la colonne vertébrale; cela est connu depuis longtemps, mais on a fait tant de bruit autour des méthodes, purement orthopédiques, depuis quelques années, que l'on a parfois tendance à oublier les services que peut rendre l'ostéosynthèse, et il n'est peut-être pas mauvais que des cas revus à longue échéance, comme

celui-ci, et comme celui dont je vous ai relaté l'histoire le 8 mai 1935[1], soient à nouveau signalés.

En deuxième lieu, elle montre qu'un greffon prélevé à la scie électrique sur la face interne du tibia du malade lui-même, et comprenant toute



Fig. 4. — Même cas que figures précédentes. Quatre ans et demi après ostéosynthèse par greffon interépineux. Cas Mor... (Roger), dix-neuf ans. Radiographie du 20 février 1931. (Profil.)

l'épaisseur de l'os, jusqu'au canal médullaire, est, si je puis dire, un matériel d'ostéosynthèse d'une valeur indiscutable et éprouvée; car le nombre des ostéosynthèses par greffon tibial faites actuellement pour des

1. E. Sorrel : Effondrement post-traumatique de la colonne vertébrale. Fractures frustes (type Verneuil). *Bull. et Mém. de la Soc. nat. de Chir.*, 8 mai 1935, p. 655.

affections infiniment variées, est considérable; j'en ai fait, pour ma part, bien des centaines, dans des maux de Pott, des scolioses, des fractures (pour ne parler que de la colonne vertébrale), et le résultat est toujours semblable à celui que je vous montre aujourd'hui. Cela n'est donc pas nouveau, certes, mais peut-être n'est-il pas mauvais non plus de le dire encore aujourd'hui et de s'en souvenir lorsqu'on voudra comparer la valeur des greffons d'os frais, prélevés sur le sujet lui-même, avec celle de l'os purum, novum, coctum, ou de la bouillie d'os broyé dans un mortier.

Enfin, elle prouve encore que la soudure de cinq apophyses épineuses, même dans la région dorso-lombaire, n'empêche pas une colonne vertébrale de garder une souplesse pratiquement parfaite, tant est grande la suppléance des articulations des autres corps vertébraux. Quelque surprenant que le fait puisse paraître, il est absolument indéniable, car ce qui s'est passé chez ce sujet est ce qui se passe toujours, et l'on peut, en toute tranquillité d'esprit, promettre à un malade chez lequel une ostéosynthèse paraît nécessaire, qu'il ne sera nullement gêné plus tard par la présence du greffon.

Tumeur mixte de la parotide. Ablation totale de la glande avec conservation complète du nerf facial,

par M. **Padovani.**

M. Duval, rapporteur.

PRÉSENTATION DE RADIOGRAPHIE

Interprétation difficile de la radiographie d'une lésion de l'extrémité supérieure du fémur,

par MM. **B. Cunéo** et **Sénèque.**

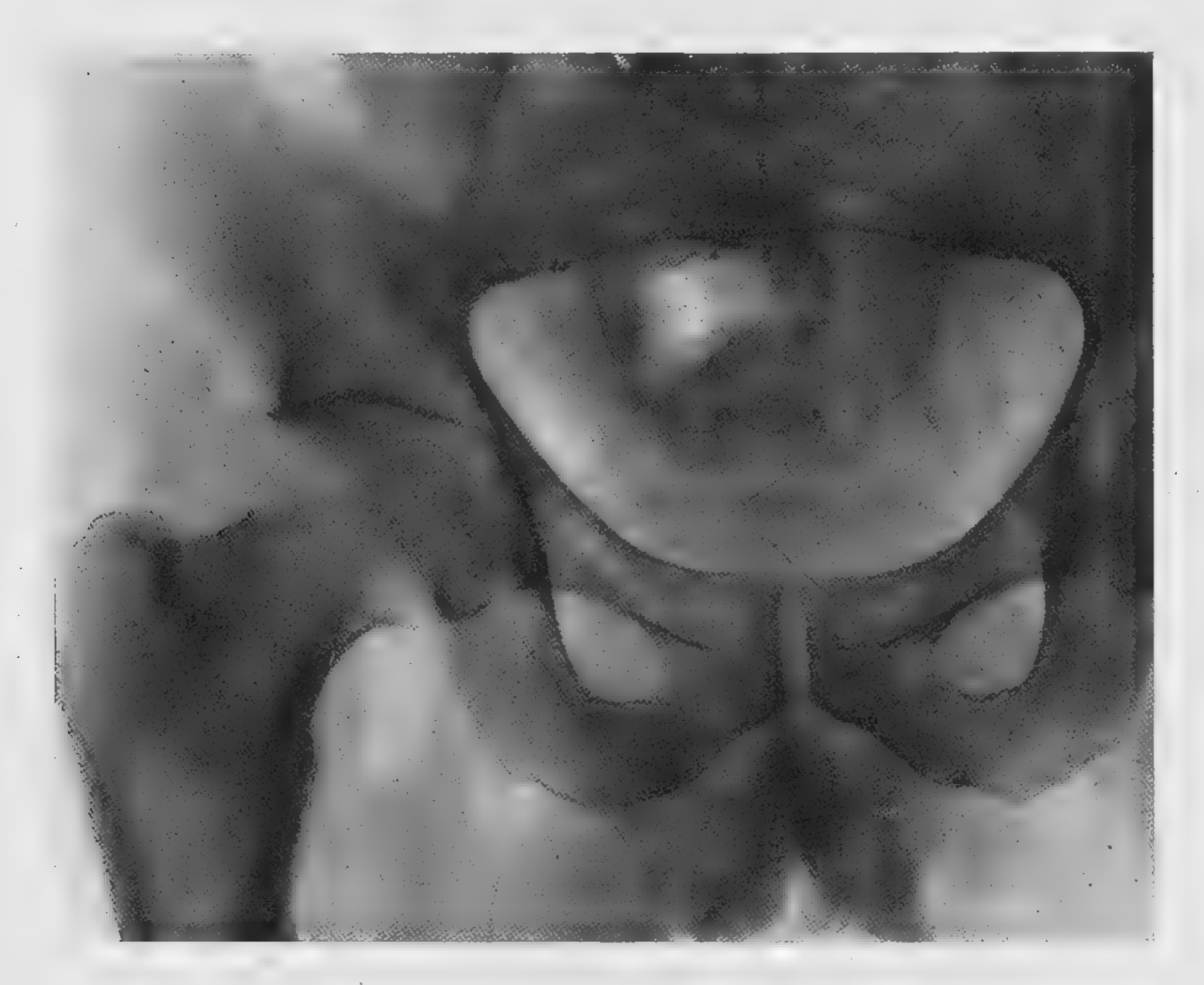
Il me semble qu'un des moyens les plus propres à éclaircir la question du diagnostic des tumeurs osseuses est de soumettre aux membres de l'Académie les cas d'interprétation difficile qui peuvent se présenter à chacun de nous. Tel me paraît être le cas du malade dont nous vous apportons l'observation et les radiographies.

Observation. — Le nommé G..., âgé de trente-six ans, infirmier, entre le 10 mars au lit 23 de la salle Saint-Landry.

Ce malade a joui jusqu'à ces derniers mois d'une parfaite santé. Le début des

troubles qu'il présente remonte au mois d'octobre 1935. A cette date le malade commence à souffrir dans le genou et le mollet gauches ; mais il a pu continuer son travail d'infirmier en boitant. Les douleurs étaient principalement nocturnes, réveillant le malade. L'état va en s'aggravant, ce qui décide le malade à entrer à l'hôpital.

A l'examen, le malade étant couché, le genou est en légère flexion, et l'extension détermine une légère lordose. Il y a une limitation de l'abduction et des mouvements de rotation de la hanche. Le pli fessier est oblique et asymétrique par rapport au côté opposé. Il existe une douleur à la pression au niveau



Tumeur de la partie supérieure du fémur gauche (ostéo-sarcome probable).

de la fémorale et de la région trochantérienne. Il n'y a aucune adénopathie inguinale. L'atrophie momentanée est très marquée.

L'examen général est négatif. Notons cependant que la températnre monte le soir à 37°5, 38°, depuis une quinzaine de jours.

La radiographie montre une intégrité complète de l'articulation de la hanche. Par contre, il existe dans la région sous-trochantérienne des lésions sur lesquelles nous allons revenir.

Après avoir éliminé certaines hypothèses qui nous paraissaient insoutenables pour des raisons cliniques ou radiologiques, nous avons hésité entre deux diagnostics : l'ostéomyélite chronique d'emblée et une tumeur osseuse.

En faveur de l'ostéomyélite, nous notons l'existence d'une petite tache qui paraît être un séquestre et un certain degré de réaction périostée d'ailleurs assez limitée. La température est également en faveur d'une

ostéomyélite chronique. Mais dans l'ensemble, le caractère destructif plutôt que constructif de la lésion nous éloignerait de ce diagnostic.

Ce qui domine, en effet, c'est une lésion destructive, ayant une forme générale arrondie et au niveau de laquelle toute image de trabéculation a disparu. Cette lésion n'a d'ailleurs pas partout de limites très nettes. Elle a de la tendance à la diffusion. Il n'existe à sa périphérie aucune lésion réactionnelle. D'autre part, au niveau même de la lésion, nous ne retrouvons pas l'aspect trabéculaire qu'offre parfois, mais non toujours, le sarcome à myéloplaxes; par contre, en un point de la zone de destruction, il a une partie tachetée, aspect qui pourrait faire penser à un chondrome. En dernière analyse, nous pencherions vers l'hypothèse d'une tumeur maligne primitive. L'examen clinique et l'aspect radiographique ne nous permettent pas de nous arrêter à l'idée d'une lésion métastatique.

Nous serions heureux d'avoir l'avis des membres de la Société sur le diagnostic et la conduite à tenir.

Nous avons l'intention de procéder à une intervention exploratrice, au cours de laquelle nous comptons faire pratiquer un examen histologique.

Nous croyons en effet qu'un diagnostic précis est indispensable. On a actuellement trop de tendance dans les cas de ce genre à faire pratiquer d'emblée un traitement radiothérapique, comme nous l'a montré récemment l'histoire d'un malade chez lequel on avait fait cliniquement dans le service de curiethérapie de l'Hôtel-Dieu, le diagnostic d'ostéosarcome du fémur. On fit à ce malade dix séances de radiothérapie. Comme aucune amélioration ne se produisait, le malade fut passé en chirurgie. On fit le diagnostic d'ostémyélite chronique d'emblée et, au cours d'une trépanation, on préleva du pus qui montra la présence du staphylocoque doré. Il y avait des lésions destructives très marquées de la diaphyse. Malgré une deuxième trépanation, les lésions continuèrent à évoluer. Il se fit une fracture spontanée de la diaphyse fémorale et une arthrite suppurée de la hanche. Il fallut pratiquer une désarticulation de la hanche que le Dr Sénèque effectua avec succès.

Il n'est pas douteux que les séances de radiothérapie pratiquée sur une ostéomyélite ont eu une influence défavorable sur l'évolution de celle-ci.

DÉCLARATION DE VACANCES

M. le Président déclare la vacance de quatre places d'Associés parisiens. Les candidats ont un mois pour faire connaître leurs titres et envoyer leurs lettres de candidature.

A l'occasion des vacances de Pâques, l'Académie ne tiendra pas de séances les ***mercredi 8*** et ***15 avril.***

Le Secrétaire général demande instamment à MM. les membres de l'Académie de ne remettre pour l'impression que des travaux dactylographiés ou tout au moins parfaitement lisibles pour faciliter le travail de l'imprimerie.

Le Secrétaire annuel : M. ANDRÉ MARTIN.

Paris. — A. MARETHEUX et L. PACTAT, imp., 1, rue Cassette.

MÉMOIRES

DE

L'ACADÉMIE DE CHIRURGIE

Séance du 18 Mars 1936.

Présidence de M. Henri ROUVILLOIS, *président.*

PROCÈS-VERBAL

La rédaction du procès-verbal de la précédente séance est mise aux voix et adoptée.

CORRESPONDANCE

La correspondance comprend :

1° Les journaux et publications périodiques de la semaine.

2° Des lettres de MM. René BLOCH, MADIER, ROBINEAU s'excusant de ne pouvoir assister à la séance.

3° Une lettre de M. Abel DESJARDINS (Paris) posant sa candidature au titre d'associé parisien.

4° Un travail de MM. A.-J. JIRASEK, associé étranger, O. POSTRAMECKY et K. HENNER (Prague), intitulé : *Opération de l'hyperinsulinisme avec hypoglycémie causée par un adénome des îlots de Langerhans, guérison.*

5° Un travail de M. Pierre GOINARD (Alger), intitulé : *Une greffe osseuse peut rendre solide un coude ballant, sans ankylose.*

M. P. HUET, rapporteur.

6° Un travail de MM. F. BERTRAND, M. SENDRAIL et LASSALLE, intitulé : *A propos de la chirurgie des états diabétiques. Influence favorable d'une gastro-entérostomie sur un cas de diabète grave.*

M. Pierre FREDET, rapporteur.

A PROPOS DU PROCÈS-VERBAL

A propos de la communication de M. Leveuf sur le traitement de l'ostéomyélite aiguë,

par M. G. **Métivet.**

La remarquable communication de Leveuf ne doit pas nous laisser indifférents. Elle me remplit de joie. Depuis vingt ans, — et c'est à peu près la seule chose que j'ai faite, — je combats pour lutter contre l'ouverture précoce des foyers inflammatoires. Il s'agit en effet là d'une pratique déplorable qui entraîne toujours une poussée infectieuse, et parfois la mort. Le principe de la temporisation et de l'ouverture retardée des foyers inflammatoires doit être une règle thérapeutique générale. Peu à peu nous l'avons vu conseiller pour certains foyers de péritonite, pour les pleurésies purulentes, pour les arthrites suppurées, pour les phlegmons de la main. Leveuf le défend à nouveau pour l'ostéomyélite, avec une importante documentation.

* * *

Tout foyer infectieux qui doit guérir passe par trois phases :

Phase de *foyer infecté* ;

Phase de *foyer inflammatoire* ;

Phase de *résorption* ou de *suppuration et de maturation de l'abcès.*

a) On peut intervenir chirurgicalement, à la première période, si le foyer est unique. Mais, bien entendu, l'intervention à cette période est absurde si le foyer n'est que la localisation d'un état septicémique.

b) On peut intervenir à la phase d'abcès mûr pour évacuer le pus. Encore que certaines collections suppurées, même importantes, puissent se résorber. Le fait est classique pour les foyers de péritonite. J'ai cité des cas de résorption de foyers suppurés profonds de la nuque, du sein, et je vous ai rapporté un cas de résorption d'une arthrite suppurée du genou consécutive à un foyer d'ostéomyélite du fémur.

c) Mais, l'intervention sanglante sur le foyer, pendant la phase inflammatoire, doit être formellement condamnée. On n'évacue rien, ou peu de chose ; on ne désinfecte rien, mais on diffuse toujours l'infection. Intervenir à cette période, c'est, comme le dit mon maître M. Arrou, « donner un coup de pied dans la fourmilière ».

* * *

Je n'ai plus guère l'occasion de soigner des ostéomyélites aiguës. Un des derniers cas que j'ai eu à traiter concerne un enfant de dix ans atteint

d'ostéomyélite de l'extrémité inférieure du fémur avec état grave, température à 41°, pouls rapide, subictère et diarrhée. La vaccination et les grands cataplasmes me permirent d'attendre la formation d'un gros abcès périfémoral qui fut incisé : par cette incision s'éliminèrent spontanément de petits séquestres lamellaires. Cet enfant eut, en même temps, un foyer au niveau de l'humérus, avec arthrite du coude, et qui guérit par ouverture tardive et étroite de l'articulation et un foyer de l'extrémité inférieure du radius qui guérit, laissant seulement un épaississement de l'os.

* * *

Différer l'intervention ne dispense pas de surveiller les malades et de parer à une diffusion de l'infection au niveau de l'os ou de l'articulation voisine. La très belle statistique de Leveuf laisse à penser que cette diffusion doit être bien plus souvent le fait d'une intervention précipitée, large et aveugle, que d'une sage temporisation.

RAPPORTS

Actinomycose du côlon descendant,

par M. **Jean Querneau** (de Quimper).

Rapport de M. Paul Moure.

M. Jean Querneau, ancien interne des hôpitaux de Paris, nous a adressé une intéressante observation d'actinomycose du côlon qui soulève un double problème de diagnostic et d'intervention :

J. V..., cinquante-huit ans, marin pêcheur, originaire de l'Ile de Sein. Amputé de cuisse.

Voit, au début de novembre 1933, son état général devenir assez médiocre. Son entourage constate qu'il maigrit. Il lui est difficile de continuer la petite pêche qu'il pratique dans une barque.

Vers le 10 novembre, il commence à souffrir de douleurs abdominales localisées dans la fosse iliaque gauche. Il attribue sa douleur à une hernie inguino-scrotale gauche déjà très ancienne. Pendant la semaine suivante les douleurs se précisent. Les selles, jusque-là régulières, s'espacent. Il se décide à venir à terre. Il est opéré le 25 novembre 1933 de sa hernie. Quatorze jours plus tard il repart pour l'Ile de Sein.

En attendant, à Audierne, le bateau qui doit le ramener à l'Ile, il est repris de légères douleurs qui s'accentuent progressivement. La constipation est opiniâtre, l'appétit a disparu.

Le malade nous est amené d'urgence le 17 décembre 1933, en état de sub-

occlusion avec un léger ballonnement. Douleur prédominante au flanc gauche, pas de dilatation localisée. Les accidents occlusifs cèdent à la diète et aux moyens médicaux.

A l'examen, légère contracture de la fosse iliaque et du flanc gauche. La palpation permet difficilement de sentir une tumeur dont on ne peut préciser les limites. Submatité. Recherche du sang dans les selles : négatif.

Sous l'écran, on fait absorber un léger repas baryté. Vingt-quatre heures plus tard, le repas imprègne le cæcum et le transverse. L'angle splénique du côlon est dilaté par des gaz abondants. Un bol alimentaire baryté permet de situer l'obstacle à trois travers de doigt au-dessus de la crête iliaque; quelques contractions intestinales n'aboutissent qu'au reflux du liquide.

Diagnostic : néo du côlon gauche.

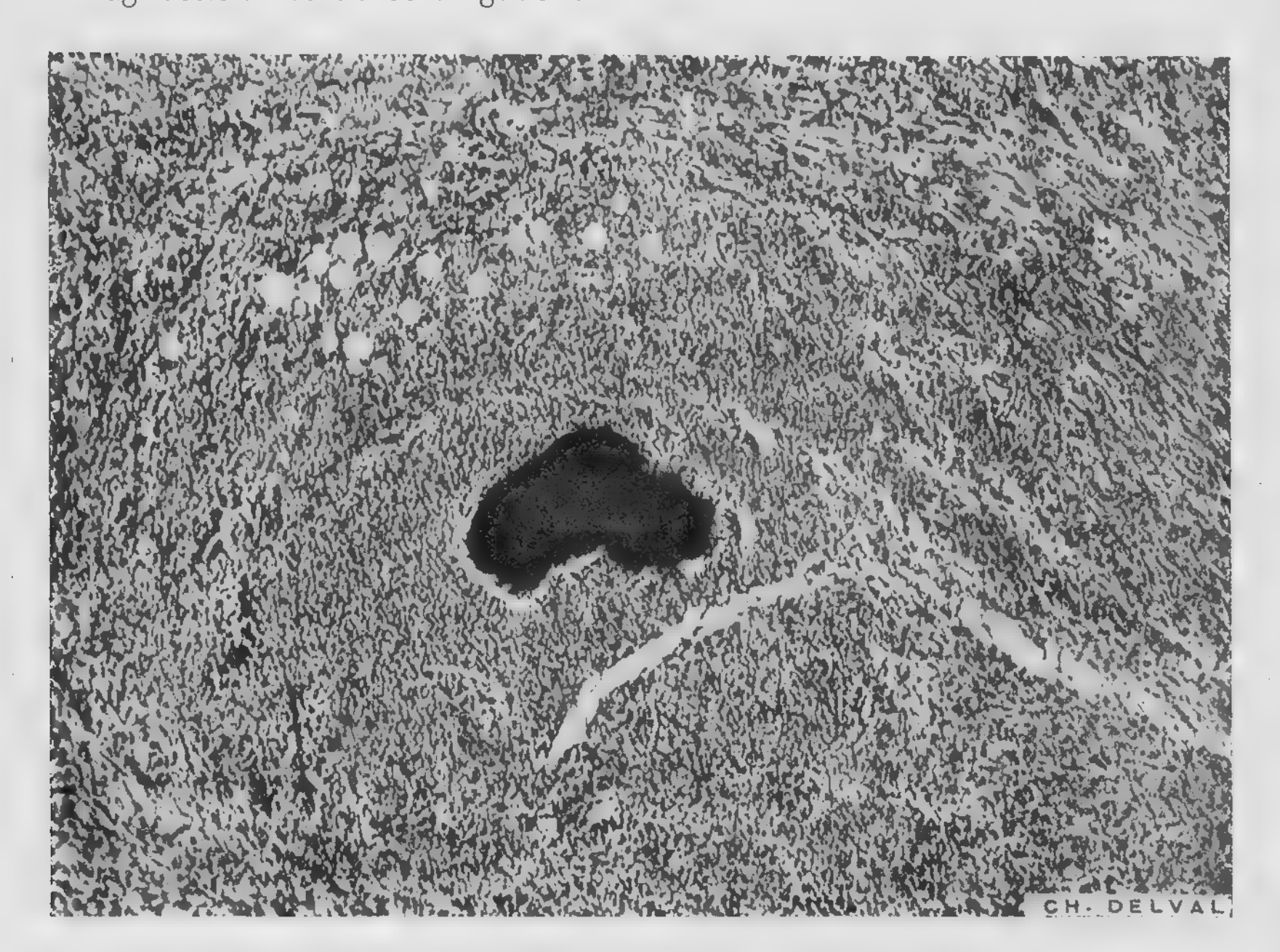


Fig. 1. — Coupe du méso. Au centre d'une réaction inflammatoire subaiguë et aiguë on voit un grain jaune caractéristique.

18 décembre : rachi-anesthésie, cæliotomie latérale le long du grand droit.

Au-dessus de la fosse iliaque : grosse masse fixée à la paroi postérieure, masquée par un tablier épiploïque adhérent. L'attraction de l'épiploon a amené le transverse au contact de la tumeur. On libère et résèque l'épiploon. La tumeur est colique descendante. On libère la face extérieure, puis les pôles, puis la face postérieure. Les adhérences sont scléreuses, difficilement clivables ; on entraîne partiellement le péritoine pariétal postérieur. Le plan musculaire est mis à nu, la veine spermatique déchirée est suturée. L'uretère est dégagé. La masse ainsi libérée peut être extériorisée. Deux tubes de verre plat glissés à travers le méso la maintiendront ainsi. Deux mèches sont tassées dans la zone de décollement postérieur. Deux fils de bronze limitent la plaie opératoire.

Suites simples. — Quarante-huit heures plus tard, ponction du côlon au thermocautère, immédiatement au-dessus de la tumeur. Emission de gaz. Les mèches sont ôtées le cinquième jour. Le septième jour, le côlon est réséqué au

bistouri électrique sans anesthésie; les vaisseaux du méso sont coagulés (la base du méso réséqué, encore large, fait craindre que l'exérèse n'ait pas dépassé en profondeur les limites de la tumeur).

Examen macroscopique. — 16 centimètres de côlon descendant ont été réséqués. Il existe une masse méso-colique de la grosseur d'une orange. A la partie moyenne de la masse, rétrécissement annulaire du côlon faisant penser à un squirrhe.

Sur la coupe longitudinale, à notre grande surprise, la muqueuse paraît saine, même au niveau de la partie rétrécie. La masse est donc péricolique, et surtout intramésocolique.

Examen histologique. — Sur les coupes examinées, les lésions siègent au

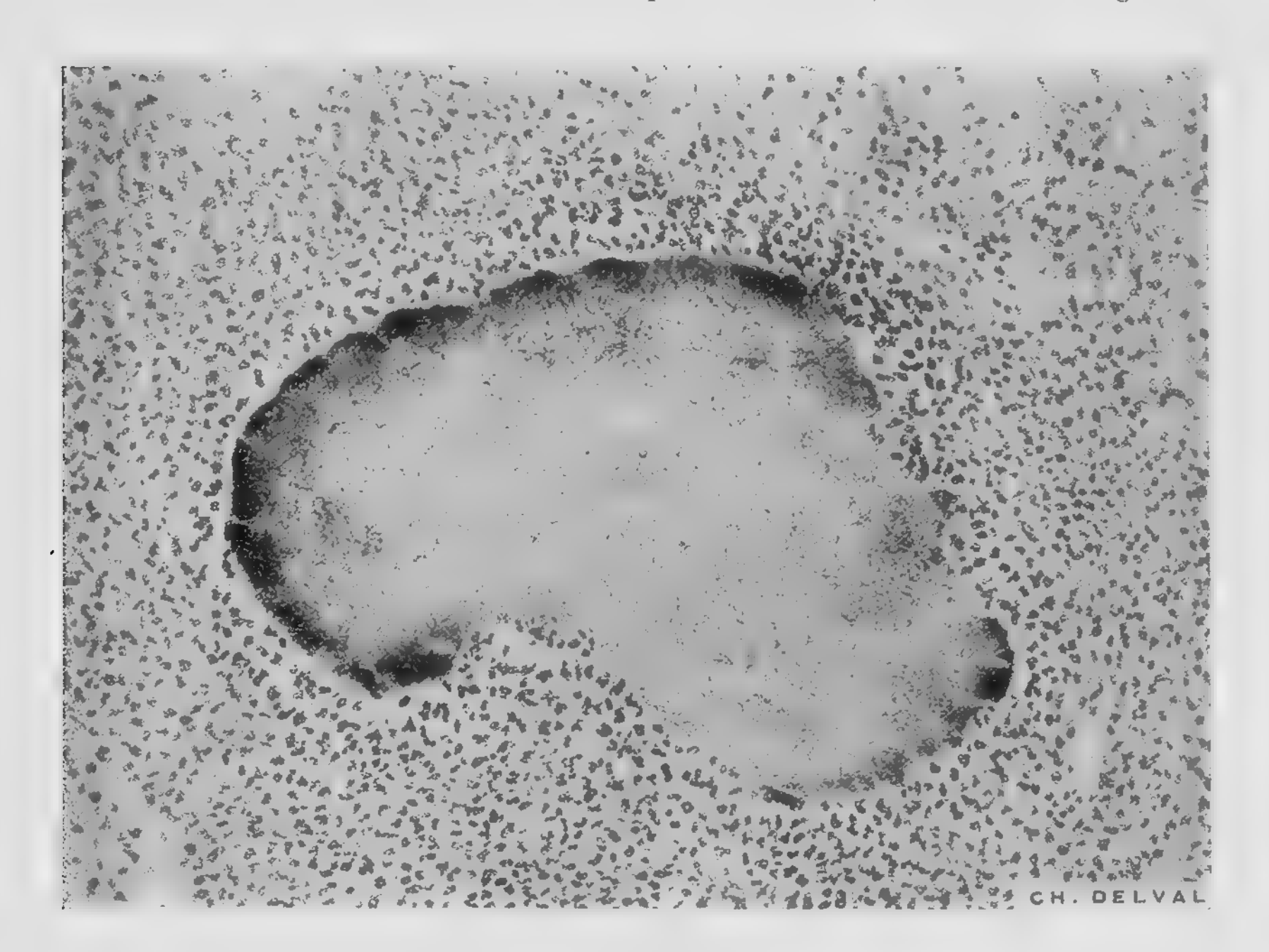


Fig. 2. — Le grain jaune vu à un gros grossissement.

niveau du méso. *La muqueuse intestinale est saine.* Au milieu d'une forte réaction inflammatoire aiguë et subaiguë sans spécificité, il est possible de découvrir un élément typique représentant un grain jaune absolument caractéristique (fig. 1 et 2).

L'ensemencement de la sérosité prélevée sur la tranche du mésocôlon réséqué reste stérile.

Suites opératoires. — Le quinzième jour après l'opération, le malade sort de la clinique et rentre à l'Ile de Sein. *Il prend de l'iodure de potassium mais ne le tolère pas et l'abandonne.* Trois mois plus tard, il nous revient : état général parfait.

*
* *

Le 24 avril, après dix jours de préparation et de protection des téguments, on entreprend la *cure de l'anus.*

Anesthésie locale. Un bouton de Villard réalise une anastomose latéro-laté-

rale des moignons. Le moignon supérieur est fermé par un fil de soie et reste à la peau comme soupape de sûreté.

Au troisième jour, première selle par l'anus.

Au septième jour, les selles alternent par voie naturelle et par la fistule colique.

Au vingtième, le malade rentre chez lui. Les selles par les voies naturelles sont régulières, mais il souille son pansement de façon intermittente.

Au bout de six semaines, il ne passe plus que quelques gaz. Trois mois plus tard, la fistule colique est complètement close.

Revu le 13 mai 1935. A repris ses anciennes occupations, en particulier la pêche côtière aux abords de l'Ile de Sein. *Etat général parfait.*

Nota. — Au troisième temps, lors de la cure de l'anus, il semblait que la suture bout à bout des deux moignons coliques eût été difficile et eût donné lieu à des tractions qui n'auraient pas permis la cure intrapéritonéale sans danger. Tandis que, par le procédé adopté, le moignon inférieur, plus facilement libérable, a pu être amené au contact, puis abandonné dans la cavité en toute sécurité après l'anastomose latérale.

Devant les signes cliniques et radiologiques de cette tumeur du côlon descendant, M. Querneau ne pouvait faire autrement que de poser le diagnostic de cancer. Au cours de l'acte opératoire, ayant en main la tumeur qui infiltrait le méso en rétractant la lumière intestinale, ce diagnostic prenait un caractère de certitude. Quelle ne fut pas la surprise de M. Querneau en ouvrant la pièce opératoire de constater que la lésion siégeait dans le méso, au contact de la paroi colique, *dont la muqueuse ne présentait aucune tumeur*, *ni aucune ulcération.*

C'est l'examen histologique qui permit ultérieurement de poser avec certitude le diagnostic étiologique de ce faux cancer.

La conduite thérapeutique suivie par M. Querneau, et qui était dictée par le diagnostic de cancer, fut classique et réussit parfaitement. Si M. Querneau avait pu faire le diagnostic d'actinomycose avant d'opérer, aurait-il pu employer une autre technique et enlever seulement la tumeur mésentérique? Je ne le pense pas. Il a fait la seule opération qu'il était logique de faire et la belle guérison qu'il a obtenue lui donne raison.

Les observations d'actinomycose du gros intestin ne sont pas exceptionnelles, mais, nous devons remercier M. Querneau d'avoir attiré notre attention sur cette lésion inhabituelle, que chacun de nous peut avoir l'occasion de rencontrer, en risquant de ne pas la rapporter à sa véritable cause.

BIBLIOGRAPHIE

P. N. Mochalnie (Nijni-Novgorod) : Sur l'actinomycose du gros intestin. *Chirongovia*, avril 1909.

Ferranini (Pise) : Sur un cas d'actinomycose primitive de l'angle colique droit. *Clinica Chirurgia*, janvier 1910.

Ch. Cornialey et R. Hoffmann (Genève) : L'actinomycose intestinale. *Archives des maladies de l'appareil digestif et de la nutrition*, **15**, n° 6, juillet 1925.

Goyena : Tumeur actinomycosique du côlon. *La Semana medica*, février 1928.

Albert : Deux cas d'actinomycose du côlon. Société belge de Chirurgie, janvier 1929. *Annales de la Société*, janvier 1929.

Barsh : Contribution à l'étude de l'actinomycose primitive du rectum et du gros intestin. *Wiener klin. Wochensch.*, janvier et février 1931.
Garlock : Actinomycose du mésocôlon transverse et du grand épiploon. *Annals of Surgery*, Philadelphie, mars 1934.

Kyste du mésentère. Avantage de la suture à points séparés dans les anastomoses intestinales difficiles,

par M. **Paul Cabouat**, ancien interne des hôpitaux de Paris.

Rapport de M. R. Toupet.

La très intéressante observation de M. Cabouat est intitulée « Kyste du mésentère ». Je me suis permis d'ajouter en sous-titre : Avantage de la suture à points séparés dans les anastomoses intestinales difficiles. Car c'est là le point capital de ce travail.

Voici d'abord l'observation très résumée, elle sera versée à nos archives pour ceux que la question particulière des kystes du mésentère intéresse (Archives n° 116).

Il s'agissait d'une petite fille de cinq ans, présentant une tumeur lombaire gauche qui fut diagnostiquée sarcome du rein. Opération par voie lombaire, le rein est sain, il s'agit d'un kyste du mésentère du volume d'une tête d'enfant. M. Cabouat arrive à l'enlever en faisant une résection de 30 centimètres de grêle et rétablit la continuité de l'intestin par une suture termino-terminale au catgut. Employant la technique classique des points d'appui et des surgets.

Trois jours après, signes d'occlusion. Le chirurgien intervient de nouveau et trouve des sutures intactes, mais la lumière intestinale oblitérée par un diaphragme musculo-muqueux œdématié provoqué par les sutures. Très prudemment, il fait un anus à la Witzel et pensait faire la cure de la large fistule qui s'était établie en réséquant l'intestin et en rétablissant la continuité par une anastomose latéro-latérale. Le hasard voulut qu'il vînt me rendre visite à Bicêtre et je lui exposai que j'avais pratiquement abandonné depuis trois ans les surjets pour les points séparés. Rentré à Nîmes il réséqua l'anse fistulisée, rétablit la continuité par une anastomose à points séparés. L'enfant guérit sans incidents et n'a aucun trouble depuis dix-huit mois.

C'est pour plaider devant vous la cause de la chirurgie gastro-intestinale à points séparés que j'ai accepté de faire ce court rapport.

Je n'ai pas la présomption de vous apporter une chose nouvelle. Il y a exactement trente ans, que j'ai vu, à Vienne, von Eiselsberg faire des gastro-entérostomies à points séparés, et je n'ai compris que depuis trois ans.

Loin de moi l'idée de soutenir qu'on ne peut faire de la parfaite chirurgie gastro-intestinale en utilisant des sutures en surjet, mais je crois

que dans certaines conditions particulières les points séparés s'imposent et qu'ils sont d'un emploi beaucoup plus général.

Permettez-moi de vous exposer très rapidement : les avantages des anastomoses à points séparés, leurs inconvénients, quelques points de technique.

Avantages. — 1° *L'anastomose est d'emblée élastique et perméable*, le surjet empêche les bouches de se dilater et la striction apportée par le surjet amène un œdème qui, dans le cas de M. Cabouat, a été la cause d'une occlusion.

2° *On peut facilement anastomoser bout à bout des intestins de calibre très réduit.*

3° *On peut anastomoser bout à bout des intestins de calibre dissemblable.*

La chose m'est arrivée au cours de la cure radicale d'un anus iliaque gauche qui existait depuis cinq ans.

J'ai trouvé un bout inférieur atrophié qui admettait difficilement mon index, le bout supérieur avait un diamètre triple.

J'ai failli abandonner la partie. Il était impossible de faire une anastomose latéro-latérale. J'ai fait une anastomose termino-terminale. Actuellement, après deux ans, il n'y a pas trace de rétrécissement à l'examen radiologique.

4° *L'anastomose à points séparés est beaucoup plus facile.*

C'est important dans certains cas. Un des plus typiques est celui du rétablissement de la continuité du jéjunum en cas d'ulcus peptique si on est obligé de faire porter la résection très près de l'angle duodéno-jéjunal. L'anastomose termino-terminale est seule possible et les points séparés la facilitent beaucoup.

5° *Les points séparés s'éliminent beaucoup plus facilement et beaucoup plus vite que les surjets.*

Ceci n'est important que pour ceux qui, comme moi, ont renoncé au catgut pour des raisons d'économie et emploient des fils non résorbables.

Inconvénients. — Le seul inconvénient des points séparés est la lenteur de l'opération. Ceci n'est vrai que pour les chirurgiens qui ne sont pas entraînés à cette technique. J'ai, par curiosité, fait chronométrer les différents temps opératoires de 20 gastrectomies.

Quand on opère, comme on doit le faire, lentement et méticuleusement, bloquant tous les mésos à l'anesthésie locale, faisant une hémostase parfaite, examinant longuement les lésions avant de prendre une décision, on est surpris de voir combien le temps des sutures proprement dites est peu important. Je fais presque toujours une anastomose termino-latérale par le procédé de Polya, le temps de l'anastomose a varié de quinze à vingt-trois minutes suivant les difficultés pour des opérations dont la durée totale fut de une heure à une heure quarante.

Technique. — Permettez-moi de préciser quelques points de technique.

J'estime qu'il est capital, dans une anastomose, de ne pas éverser la

muqueuse. On y arrive très facilement avec les points séparés en nouant tous les fils à l'intérieur de la lumière intestinale.

Le problème n'est délicat que pour les deux ou trois derniers points et est facile à résoudre.

J'emploie, suivant les cas, l'aiguille de Reverdin très fine ou l'aiguille de couturière. J'essaierai de m'initier un jour au maniement rapide de l'aiguille courbe montée sur porte-aiguille, chère aux chirurgiens autrichiens.

Pour ceux qui utilisent l'aiguille de Reverdin et qui veulent gagner du temps, je vous présente deux instruments qui me rendent de grands services. L'un est un support pour les bobines de fil de lin qui se fixe au plateau des instruments. L'autre est un ciseau-pince, qui permet à l'aide de ne jamais faire attendre l'opérateur.

Messieurs, vous estimerez sans doute ce rapport verbal encore trop long. Chacun a ses habitudes et les conservera probablement, mais j'estime qu'en chirurgie gastro-intestinale les moindres détails de technique ont leur importance ; que ceux qui ont des résultats parfaits ne changent rien à leur manière de faire. Je serai toujours reconnaissant à ceux qui me permettront d'améliorer les miens.

Je vous propose, en terminant, de remercier M. Cabouat de nous avoir adressé son intéressante observation et de le féliciter d'avoir guéri sa malade.

L'hyperextension forcée, combinée avec l'incision transversale dans la chirurgie des voies biliaires,

par M. **Abel Desjardins**.

Rapport de M. Louis Bazy.

Après avoir très largement utilisé, pour la chirurgie des voies biliaires, l'incision transversale, la plupart des chirurgiens convaincus par le plaidoyer de mon maître, le professeur Gosset, se sont ralliés à l'incision médiane sus-ombilicale qui est incontestablement d'une exécution et d'une réparation infiniment plus faciles.

M. Abel Desjardins, qui possède de la chirurgie biliaire une grande expérience, regrette la désaffection dans laquelle est tombée l'incision transversale à laquelle, pour sa part, il reste fidèle. Il pense que cela résulte probablement de ce que la plupart des opérateurs ne savent pas combiner l'incision transversale avec l'hyperextension forcée et il désire insister sur la corrélation, évidente pour lui, qui existe entre l'hyperextension forcée et l'incision transversale, l'une étant le complément indispensable de l'autre, une seule des deux ne se justifiant pas.

Par hyperextension forcée du malade, il entend qu'il faut exagérer, au maximum, l'arc formé par le dos du malade jusqu'à lui donner 20 centimètres de flèche. Dans ces conditions, le bord du foie se relève fortement en haut et en avant en exécutant un mouvement de bascule qui dégage lar-

gement le hile, le cholédoque se tend comme un cordon rigide, ce qui permet sa découverte et son ouverture.

Il n'est pas douteux que les incisions transversales ne rendent de très précieux services et si l'incision *médiane* sus-ombilicale a conquis toutes nos faveurs, il n'en reste pas moins que l'incision transversale peut, dans certains cas, nous apporter un très utile concours.

Personnellement, je l'utilise lorsqu'il s'agit de faire une cholécystotomie qui a parfois besoin d'être complétée par une opération d'exérèse ou par une exploration de la voie biliaire principale. Dans ces conditions, cette dernière s'effectue par l'incision médiane et l'on n'a pas besoin de repasser par la zone d'adhérences. Il est d'ailleurs à noter que si l'incision médiane sus-ombilicale ne donne pas, au cours de l'opération, tout ce que l'on est en droit d'en attendre, il est très facile de brancher sur elle une incision transversale et cette incision qui prend tantôt la forme d'un L, tantôt la forme d'un T, permet d'explorer toute la région du carrefour hépato-biliaire avec une aisance incomparable.

Toutes ces raisons font que je pense que malgré le chaleureux plaidoyer que M. Abel Desjardins nous fait en faveur de l'incision transversale, je doute que la plupart d'entre nous renoncent à leur pratique actuelle qui présente le double avantage d'être excessivement simple et d'être excessivement souple.

Il faut néanmoins remercier M. Desjardins de nous avoir fait bénéficier de la pratique très grande qu'il possède de la chirurgie des voies biliaires.

M. **Métivet** : L'incision transversale donne un excellent accès sur les voies biliaires. Mais la fermeture de la paroi peut être difficile, les deux extrémités du grand droit ayant une fâcheuse tendance à se rétracter dans la gaine du muscle.

On évite aisément cette difficulté en suivant la technique que mon maître M. Desmaret m'a enseignée. Avant de sectionner le grand droit, on fixe celui-ci aux deux feuillets de sa gaine par une double série de points horizontaux en U, et l'on sectionne le muscle entre cette double haie de points.

Grâce à ces points d'appui, la fermeture de la paroi est aisée et solide.

M. **Louis Bazy** : M. Desjardins indique dans son travail ce point de technique en l'attribuant à notre collègue Cadenat.

A propos de deux cas de névralgie du glosso-pharyngien,

par M. **Paul Martin** (de Bruxelles).

Rapport de M. D. Petit-Dutaillis.

M. Paul Martin (de Bruxelles) dont les travaux en neurochirurgie font autorité, nous a envoyé un très intéressant mémoire à propos de 2 cas de névralgie du glosso-pharyngien, observés et traités par lui par section

intracranienne de la racine du nerf. En raison de la contribution importante que représente ce travail à une question encore assez mal connue, je ne crois mieux faire que de vous donner tout d'abord *in extenso* le mémoire de l'auteur, me réservant d'y ajouter quelques remarques basées sur mon expérience personnelle :

« La névralgie du glosso-pharyngien est une maladie rare ou jusqu'à présent rarement reconnue. On peut en relever tout au plus une vingtaine de cas dans la littérature, la plupart d'entre eux dans les publications américaines.

Dès 1910, Weisemburg avait décrit, dans un cas de tumeur de l'angle ponto-cérébelleux, des douleurs considérées au début comme trijéminales mais qui n'avaient pas été calmées par une gassérectomie, et il les avait attribuées à la compression du glosso-pharyngien, leur distribution étant différente de celle de la névralgie du trijumeau.

Dix ans plus tard, Sicard et Robineau (1920) publient 3 cas « d'algie vélo-pharyngée essentielle » dont les symptômes douloureux sont calqués sur ceux que l'on considère à présent comme caractéristiques de la névralgie du glosso-pharyngien, mais ils n'attribuent pas exclusivement les douleurs à l'atteinte de ce nerf puisqu'ils recommandent pour les supprimer : la section extracranienne du IX, celle des rameaux pharyngiens du X et du sympathique cervical supérieur.

Il semble bien que c'est Doyle (1923) qui, étudiant une série de 4 cas de névralgie qui avaient primitivement été pris pour des névralgies du trijumeau et pour lesquels la neurotomie rétrogassérienne s'était révélée inefficace, a le premier baptisé cette maladie du nom qui lui est resté.

On compte actuellement 24 cas publiés : 1 de Weisemburg, 3 de Sicard et Robineau (1920), 4 de Doyle (1923), 3 de Harris, 4 de Adson, 1 de Goodyear, 2 de Dandy (1927), 1 de Singleton, 1 de Temple Fay, 1 de Stookey (1928), 1 de Chavany et Welti (1932), 1 de A. Baudoin, D. Petit-Dutaillis, R. Caussé et M. Deparis (1933), I. de Charbonnel et Piéchaud (1934).

Au point de vue clinique, la névralgie du glosso-pharyngien a les mêmes caractères généraux que celle du trijumeau (douleurs paroxystiques limitées au territoire du nerf, périodes de rémission spontanée, existence d'une zone limitée — trigger zone — dont l'excitation détermine une crise douloureuse), elle n'en diffère que par la localisation des douleurs.

Les douleurs ont leur point de départ dans l'arrière-gorge, au niveau de la base de la langue ou de l'amygdale, elles s'irradient le plus souvent vers l'oreille et vers l'angle de la mâchoire et parfois vers le pharynx. Le point de départ est, dans certains cas, à l'intérieur de l'oreille.

Comme dans la névralgie essentielle du trijumeau, les douleurs sont strictement unilatérales, elles sont discontinues mais généralement les paroxysmes sont plus courts que dans le cas de la névralgie faciale.

Observation I. — Sam. Cl..., ménagère, âgée de quarante-huit ans, est adressée, le 18 septembre 1931, à la consultation de chirurgie de l'hôpital Brugmann pour névralgie du trijumeau.

Un an auparavant, elle a été soignée pour une carie de la dent de sagesse inférieure droite. Peu après, elle a commencé à souffrir dans la région de l'angle de la mâchoire ; on a curetté le maxillaire inférieur et les douleurs n'ont fait qu'augmenter et se préciser.

Au moment où nous l'examinons pour la première fois, la malade éprouve des picotements au niveau de l'amygdale droite s'irradiant vers la mastoïde et l'oreille interne. Outre ces picotements qui sont presque permanents, elle se plaint de douleurs paroxystiques localisées au même endroit.

Nous pensons immédiatement à la névralgie du glosso-pharyngien mais comme le point de départ de la maladie semble être une lésion du maxillaire et que la radiographie montre à la face interne du maxillaire inférieur, en regard de l'angle de la mâchoire, des lésions d'ostéite, nous faisons, le 19 septembre 1931, un curettage de l'endroit suspect. Cette opération n'apporte aucun soulagement à la malade qui vient bientôt nous réclamer une intervention plus efficace.

Le 19 novembre 1931, nous pratiquons, sous anesthésie locale, une section intracranienne du glosso-pharyngien. Les douleurs cessent immédiatement et la malade reste soulagée pendant trois ans. Depuis quelques mois, d'après des renseignements fournis par lettre, à la suite d'une périostite consécutive à une avulsion dentaire, les douleurs auraient récidivé au même endroit qu'avant la neurotomie.

Obs. II. — M. H..., soixante ans, fonctionnaire, nous est adressé, le 29 juillet 1932, par son médecin traitant, le D[r] Ballat, qui avait lu le travail de Chavany et Welti (*La Presse Médicale* du 25 juin 1932) et avait fait le diagnostic de névralgie essentielle du glosso-pharyngien.

Depuis cinq ou six ans, M. H..., tout à fait bien portant par ailleurs, souffrait de crises douloureuses siégeant dans le fond de la gorge à droite et s'irradiant souvent vers l'oreille. Au début, les paroxysmes douloureux étaient peu fréquents, mais petit à petit, les crises se sont rapprochées au point qu'à présent elles gênent considérablement l'alimentation du malade.

Les crises apparaissaient au début quand le malade avalait ou trop chaud ou trop froid. Depuis quelques mois, le fait d'avaler sa salive ou de parler suffit à déclencher une crise. M. H... compare les douleurs dont il souffre à un coup de couteau. Au cours des crises, il serre un mouchoir autour de son cou, il crachotte, graillonne comme s'il voulait expulser un corps étranger du pharynx, la face se congestionne, puis tout rentre dans l'ordre. La crise dure de trente à quarantes secondes.

Le malade est opéré le 4 août 1932. L'opération, commencée sous anesthésie locale, doit être terminée sous narcose. Comme dans le premier cas, je pratique une section intracranienne du glosso-pharyngien. Les douleurs cessent immédiatement après l'opération. Il quitte la clinique, guéri, le onzième jour. La guérison se maintient en novembre 1935.

La relation de 2 cas d'une affection rare pour lesquels la guérison a été obtenue par une intervention chirurgicale relativement bénigne, serait assez banale si on ne pouvait y ajouter quelques commentaires d'ordre anatomo-physiologique.

L'observation de ces 2 cas m'a donné l'occasion de contrôler certaines constatations faites par d'autres et, notamment, par Dandy et Stockey. La section intracranienne du IX a, en effet, permis, par une véritable expérimentation sur l'homme, de préciser certains points concernant le territoire d'innervation et la fonction du nerf glosso-pharyngien.

Il est communément accepté que le glosso-pharyngien est un nerf

mixte et qu'il contient des fibres motrices pour différents muscles du pharynx.

D'après Testut, le IX fournirait l'innervation motrice du stylo-pharyngien, du stylo-glosse, du glosso-staphylin.

D'après Hovelacque : du stylo-pharyngien, du pharyngo-staphylin, du constricteur supérieur du pharynx, du stylo-glosse.

D'après Ranson : du stylo-pharyngien.

D'après Pitres ei Testut : du constricteur supérieur du pharynx, du muscle du marteau et peut-être du stylo-glosse et du glosso-staphylin.

Les laryngologues décrivent des troubles de la motilité du pharynx connus sous le nom d' « entraînement massif du pharynx » (Collet), ou de « signe du rideau » (Vernet). Ces troubles moteurs résulteraient de la paralysie des muscles stylo-pharyngiens, stylo-glosse, glosso-staphylin et constricteur supérieur du pharynx et seraient dus, d'après eux, à une lésion du glosso-pharyngien. *Or, la section intracranienne du glosso-pharyngien n'entraîne aucune paralysie du pharynx*, comme l'a fait remarquer Dandy et comme l'ont confirmé d'autres auteurs (Chavany et Welti, Charbonnel et Piéchaud et moi-même). Stockey trouve du côté opéré un affaissement du palais membraneux visible au repos sans qu'aux mouvements on puisse remarquer une différence dans l'élévation du palais membraneux et il émet l'opinion que le palato-pharyngien et le palato-glosse pourraient être innervés par le glosso-pharyngien. Petit-Dutaillis a constaté que le pilier de l'amygdale du côté opéré présente un relief moins accusé que celui du côté non opéré, et il estime que le glosso-staphylin est paralysé par l'opération.

On comprend aisément que l'interprétation de Vernet soit inexacte, car elle est basée sur l'examen de malades atteints de lésions du trou déchiré postérieur, lésions tumorales ou traumatiques qui, par la disposition anatomique de la région ont bien peu de chances d'être électives, et comportent nécessairement une atteinte du vago-spinal.

D'après les constatations post-opératoires, on doit admettre que la part prise dans l'innervation motrice du pharynx par le glosso-pharyngien est dans l'hypothèse la plus favorable à la doctrine classique (Stockey, Petit-Dutaillis) extrêmement minime, et les constatations faites après la section intracranienne du IX ont toute la valeur d'une expérience réalisée sur l'homme.

Les seules conséquences de la section intracranienne du IX que j'aie pu relever chez mes deux malades sont : une anesthésie de la loge amygdalienne, de l'amygdale et de ses piliers, de la base de la langue, du palais membraneux et une agueusie relative du tiers postérieur de la langue du côté opéré. L'anesthésie atteindrait, d'après Stockey, l'orifice de la trompe d'Eustache, mais je n'ai pas personnellement exploré ce point.

J'ai pu remarquer un phénomène très curieux (contrairement à ce qu'on constate après la neurotomie rétrogassérienne), c'est que l'anesthésie va en s'atténuant dans les semaines qui suivent l'opération, pour disparaître complètement après deux ou trois mois. Cette particularité n'a

été signalée, à ma connaissance, que par Baudoin, Petit-Dutaillis, Caussé et Deparis, ainsi que par Chavany et Welti. Mais comme ces derniers auteurs ont sectionné le IX au niveau du cou, donc au delà du ganglion d'Andersch, on ne peut pas exclure une régénération du nerf. Dans les deux cas que j'ai opérés, il ne peut être question d'une telle explication, et on ne peut justifier la réapparition de la sensibilité que par le fait que le glosso-pharyngien ne serait pas le seul nerf fournissant la sensibilité de la région qui nous occupe et qu'il y aurait une suppléance par un des nerfs voisins, probablement le vague.

Je désirerais ajouter quelques réflexions au sujet de la thérapeutique, qu'il convient d'appliquer à la névralgie du glosso-pharyngien.

Les premiers essais thérapeutiques, ceux de Sicard, ont consisté, pour un premier cas opéré par Robineau, en la section extracranienne du IX, celle des rameaux pharyngiens du vague et l'ablation du ganglion cervical supérieur avec, comme conséquences : une hémiparalysie vélo-palatine, signe du rideau, voix nasonnée, troubles de la déglutition et syndrome de Claude Bernard-Horner. Dans un deuxième cas, Sicard fait une injection d'alcool sur le constricteur moyen du pharynx avec comme conséquences : mouvement de rideau « témoin de la paralysie du glosso-pharyngien «, et n'en conclut pas moins qu'il semble que l'alcoolisation doit être préférée à l'intervention chirurgicale.

Adson, dans son premier cas, datant de 1922, a eu recours à une avulsion périphérique du IX. Il semble, d'après la relation qu'il en fait, qu'il n'est pas parvenu à sectionner le nerf. Ce qui prouve que l'opération n'est pas si simple. Dans un deuxième cas, Adson sectionne le IX avec succès, cependant, l'opération entraîne une paralysie transitoire de la voix et de la déglutition. Dans un troisième cas, il sectionne le glosso-pharyngien et des filets pharyngiens du vague.

Ayant constaté une récidive dans un de ces cas, Adson préconise la section intracranienne du IX, qu'il n'a pas réalisée lui-même au moment de sa publication (1924).

C'est la technique qu'ont suivie, avec quelques modifications de détail, Dandy, Byron Stockey, Petit-Dutaillis et moi-même. Elle consiste à faire une trépanation unilatérale de la loge du cervelet; à récliner le cervelet jusqu'au trou déchiré postérieur, à reconnaître les nerfs (IX, X, XI) qui sortent du crâne par cet orifice et à sectionner le IX, qui est le plus antérieur. Il existe, d'ailleurs, comme l'a rappelé Adson, au niveau du trou déchiré postérieur, un excellent repère, constitué par une bride dure-mérienne séparant le glosso-pharyngien du pneumogastrique et du spinal.

Il est évident que la section intracranienne, faite donc en arrière du ganglion d'Andersch, exclut la possibilité d'une récidive et doit être préférée aux sections périphériques, d'autant plus qu'il est impossible par la voie cervicale de sectionner le IXen amont du nerf de Jacobson, et qu'il est évident que la sectiou périphérique du nerf, sera sans action sur les douleurs siégeant dans l'oreille. Si l'on complète la section périphérique

par une injection d'alcool dans le bout central du IX (Chavany et Welti), on s'expose à faire fuser de l'alcool vers le trou déchiré postérieur et à léser les autres nerfs que l'on désire laisser intacts.

On peut se demander pourquoi certains chirurgiens (Chavany et Welti ; Charbonnel et Piéchaud) qui reconnaissent que l'opération endocranienne est la plus logique et qu'elle n'est pas dangereuse, ont hésité à la pratiquer. Ils connaissent par expérience la voie d'accès ; les uns (Chavany et Welti), pour l'avoir utilisée dans une intervention pour section de l'acoustique ; les autres (Charbonnel et Piéchaud) pour l'avoir employée dans un cas de névralgie faciale où ils ont fait la section juxta-protubérantielle du V. On ne comprend pas pourquoi ils préfèrent pratiquer une opération périphérique difficile et qui peut donner des récidives (Adson) et parfois amener, soit que l'on ait exercé des tractions imprudentes, soit que l'on ait arraché le nerf, des paralysies des nerfs voisins.

Les 6 cas connus de névralgie du IX, opérés par voie endocranienne (2 de Dandy, 1 de Stockey, 1 de Petit-Dutaillis, 2 de Martin) et où on a sectionné le IX en dedans du ganglion d'Andersch, ont guéri sans séquelles et sans aucune complication opératoire.

Il reste un point plein d'intérêt qui n'a été examiné par aucun des chirurgiens qui ont eu l'occasion d'observer et d'opérer des cas de névralgie du glosso-pharyngien ; c'est l'influence que pourrait avoir sur le fonctionnement du sinus carotidien la section intracranienne du glosso-pharyngien. On sait, en effet, que le sinus carotidien est innervé, d'une part, par le glosso-pharyngien [nerf du sinus carotidien (Herring), nerf intercarotidien (de Castro), nerf dépresseur aortique (de Cyon)], d'autre part, par des branches rejoignant les ganglions du vague. On connaît l'importance du rôle du sinus carotidien dans la régulation de la pression sanguine, du rythme cardiaque et de l'adrénalino-sécrétion. L'énervation des sinus carotidiens provoque chez l'animal de l'hypertension de la tachycardie et stimule l'adrénalino-sécrétion.

Il est évident que l'énervation chez l'homme d'un sinus carotidien ne peut exercer une influence néfaste pour autant que le ganglion de l'autre côté continue à fonctionner ; toutefois l'observation attentive d'une malade atteinte de névralgie essentielle du glosso-pharyngien, avant et après l'opération qui énerve indirectement le sinus carotidien pourrait apporter des renseignements précieux au physiologiste ».

Tels sont les deux intéressantes observations de M. Paul Martin et les commentaires qui les accompagnent. Ayant eu l'occasion personnellement d'observer 3 cas de névralgie du glosso-pharyngien, je voudrais en faire état pour discuter les conclusions de M. Paul Martin. De ces 3 cas, l'un a été publié avec le professeur Baudouin, Caussé et M. Deparis à la Société de Neurologie le 7 décembre 1933. Il concernait un cas absolument typique de névralgie essentielle de la IXe paire, que j'avais traité par neurotomie juxtabulbaire. Le résultat immédiat avait été remarquable et restait tel au moment où la malade fut présentée, soit deux mois après l'intervention.

J'ai appris depuis lors que ce résultat ne s'était pas maintenu et que la névralgie était en pleine récidive quatre mois plus tard. Le deuxième, non moins typique et traité comme le précédent par neurotomie juxtabulbaire, mérite de vous être rapporté brièvement. Je ne tiendrai pas compte du troisième, car il était atypique. Surtout il est d'observation trop récente pour que l'on puisse en tirer des conclusions valables.

J'avais eu recours, pour ce dernier cas, à la voie extra-cranienne, pour des raisons que j'exposerai plus loin. Voici donc ma deuxième observation :

Mme L..., trente-cinq ans, est admise le 10 mars 1934, à la clinique chirurgicale de la Salpêtrière pour une névralgie du glosso-pharyngien gauche. L'affection a débuté pendant l'hiver de 1933 par une sensation intermittente de frémissement électrique dans la moitié gauche de la gorge, à l'occasion des mouvements de déglutition, d'une forte inspiration ou du rire. La sensation était désagréable sans être vraiment douloureuse. De temps à autre, ces phénomènes s'accompagnaient d'accès de suffocation avec larmoiement de l'œil gauche. L'affection évoluait par crises durant trente ou quarante secondes, survenant à intervalles variables. La malade avait souvent plusieurs semaines d'accalmie complète.

En juin 1933, apparition pour la première fois de crises subintrantes se répétant toutes les dix minutes, jour et nuit, pendant une semaine, en même temps que les caractères des crises se modifient : c'est une impression de cuisson douloureuse atroce, irradiant vers l'oreille où elle s'amplifie au point de donner une sensation d'éclatement de l'oreille. Ces crises sont, en outre, précédées d'une sensation de sécheresse de la bouche et la malade reste aphone durant toutes les phases algiques. La déglutition des liquides réveille les douleurs, alors que celle des solides est mieux supportée. Le Dr Halphen, consulté à cette époque, pose le diagnostic de névralgie du laryngé supérieur et pratique une injection d'alcool dans l'espace thyro-hyoïdien. La malade continue à souffrir pendant quarante-huit heures, puis tout cesse brusquement.

Les crises récidivent en août 1933, pendant une douzaine de jours. La malade ayant remarqué que les crises douloureuses survenaient le plus souvent au voisinage des périodes menstruelles, le jour même de leur début ou les jours suivants, est soumise durant un mois à l'opothérapie ovarienne. Accalmie durant six mois. Reprise des crises en janvier 1934. De nouvelles alcoolisations successives du laryngé supérieur faites par le Dr Halphen, restent sans résultat. Accalmie de février à mars. Reprise brutale des crises le 9 mars, date présumée des règles.

Antécédents pathologiques : sinusite maxillaire droite en 1926. A noter des règles très irrégulières, peu abondantes, avec périodes d'aménorrhée durant parfois trois ou quatre mois.

Vue par le Dr Schmite le 12 mars, celui-ci pose le diagnostic de névralgie du IX et conseille l'opération. Nous demandons au Dr Aubry de vérifier l'existence d'une trigger Zone. Celui-ci constate qu'au niveau de la base de l'amygdale gauche existe un point très localisé dont l'attouchement déclanche immédiatement une crise douloureuse accompagnée d'un réflexe nauséeux. Une application du mélange de Bonnain faite en ce point amène la cessation des crises. Devant cette confirmation du diagnostic, l'opération est décidée. Ajoutons que l'examen général et local ne révèle rien de particulier. Bordet-Wassermann négatif. Urines normales. Radiographie des maxillaires négative.

Opération le 19 *mars* 1934 : Anesthésie par éthérisation rectale. Incision de Dandy. Trépanation de la fosse occipitale. Après ponction de la citerne postérieure, on récline facilement le cervelet. On reconnaît successivement l'auditif et le facial, puis les nerfs mixtes qui ne présentent pas trace d'arachnoïdite.

Aspect normal. Le IX est nettement séparé du X. On le sectionne d'un seul coup de ciseau, au niveau de son émergence bulbaire. Fermeture sans drainage.

Disparition complète des douleurs dès le réveil de la malade.

Un premier examen pratiqué le 21 mars, l'autre le 2 avril, n'ont permis de constater que des troubles très discrets : 1° *du point de vue moteur* une légère asymétrie du voile, sans signe du rideau, sans aucune gêne de la déglutition ; 2° *du point de vue sensitif* : une anesthésie gustative de la partie gauche de la base de la langue, portant sur les saveurs sucrée et salée, l'amer (solution de quinine) restant perçu du côté opéré, enfin une simple hypoesthésie au tact et à la piqûre, surtout nette au niveau de la face inférieure de la moitié du voile, de l'amygdale et des piliers du côté opéré. Le réflexe nauséeux persiste, égal, des deux côtés.

Suites éloignées : La malade est restée complètement soulagée jusqu'en janvier 1935, époque à laquelle des crises semblables aux crises antérieures font leur apparition.

A propos de mes observations personnelles, je me bornerai à attirer l'attention seulement sur un point : le traitement chirurgical de cette affection.

Du point de vue thérapeutique, est-il vrai, comme le pense M. Paul Martin, que l'on doive espérer un résultat constant de la section intracranienne de la racine du IX et que ce soit la méthode de choix que l'on doive systématiquement préférer à la résection extracranienne du nerf? Après avoir défendu la même thèse que M. Paul Martin à l'occasion de mon premier malade, j'en arrive à concevoir des doutes sur le bien-fondé de cette opinion.

Et tout d'abord, quand on désigne, à la suite de Weissenburg, sous le terme de névralgie du glosso-pharyngien, ces algies à point de départ lingual ou amygdalien avec irradiations dans l'oreille, a-t-on toujours raison? La définition n'est-elle pas trop précise? Le terme « d'algie velo-amygdalo-pharyngée », qu'employaient dans leur prudence Sicard et Robineau en 1920 pour leurs malades, ne reste-t-elle pas plus justifiée devant les faits actuellement acquis? La question vaut la peine qu'on s'y arrête. Sicard et Robineau pensaient que ces algies étaient sous la dépendance du IX et du X et ils avaient obtenu des résultats, semble-t-il, durables, encore que nous manquions de précisions sur les résultats éloignés, à la suite de la section extracranienne du IX et des rameaux pharyngés du X, combinée à une résection du ganglion supérieur du sympathique. Doyle, Adson, bien qu'ayant obtenu de bons résultats par cette voie, l'ont critiquée en raison de sa difficulté et ont proposé la section intracranienne de la racine du IX. Dandy, le premier, l'a appliquée dans deux cas, avec succès dit-il, et la cause semblait suffisamment entendue. C'est sur ces deux cas de Dandy que se fondait l'opinion que la neurotomie rétro-ganglionnaire, opération de choix, donnait des guérisons définitives de ces algies, comme la neurotomie rétro-gassérienne pour la névralgie du trijumeau. Or, des deux cas de Dandy, l'un n'a pas été suivi du tout, l'autre a été observé un mois. C'est vraiment peu pour se faire une opinion. On peut en dire autant du cas de Stockey dont les suites sont inconnues. Des deux cas de M. Paul Martin, je constate que l'un reste guéri plus de trois ans après l'opération,

mais que l'autre, au bout du même délai est en pleine récidive. On peut sans doute objecter que, dans ce dernier cas, la névralgie était assez atypique (paroxysmes survenant sur un fond de douleurs contenues), mais dans nos deux observations où les caractères de l'algie étaient absolument caractéristiques de ce que les auteurs américains décrivent sous le terme de névralgie essentielle de la IXe paire, malgré une section intracranienne du IX, la récidive n'en survient pas moins le quatrième mois dans le premier cas, le neuvième dans le second. Pour qu'une algie de type paroxystique et essentiel récidive après radicotomie, il faut ou bien que la radicotomie n'ait été que partielle, ce qui n'est sûrement pas le cas, ou que l'algie soit répartie sur plusieurs territoires nerveux simultanément, auquel cas la section d'une seule racine est fatalement inefficace ou du moins ne saurait apporter un résultat sûrement durable.

Vue sous l'angle des résultats éloignés de la radicotomie, la névralgie, dite du glosso-pharyngien, n'est donc nullement assimilable, comme on l'a trop facilement prétendu, à la névralgie du trijumeau. Si nous considérons, d'autre part, la rapidité avec laquelle régressent les troubles de la sensibilité au point de disparaître complètement au bout de quelques semaines ou de quelques mois après la radicotomie, comme nous l'avons constaté sur nos malades, M. Paul Martin et moi, on en arrive à considérer que les phénomènes sont les mêmes qu'après une section partielle de la racine du trijumeau.

A ces 7 cas de section endo-cranienne de la racine du IX, nous pouvons opposer 11 cas de résection extra-cranienne du IX combinée ou non à la section des rameaux pharyngés du X et à la résection du ganglion cervical supérieur avec 19 résultats immédiats satisfaisants (1 de Doyle, 2 d'Adson, 3 de Sicard et Robineau, 1 de Chavany et Welti, 1 de Charbonnel et Piéchaud, 1 de Filator et 1 d'Usadel) et 1 échec (cas d'Adson); encore celui-ci n'est-il guère à relever car Adson n'était pas sûr d'avoir sectionné le glosso-pharyngien. Sur 5 malades dont les suites sont précisées, nous comptons des guérisons datant de trois mois (Usadel), neuf mois (Charbonnel et Piéchaud), treize mois (Filator), deux ans (Doyle, Chavani et Welti). D'après les quelques résultats connus, le moins qu'on puisse dire, c'est que la résection du nerf par voie extra-cranienne donne jusqu'ici des résultats comparables à ceux de la radicotomie et la possibilité d'une récidive n'est actuellement démontrée que pour cette dernière méthode, contrairement à ce qu'il serait logique de penser.

Ainsi donc, il apparaît que le problème thérapeutique de ces algies à point de départ vélo-pharyngo-amygdalien reste plus complexe que pour la névralgie faciale. L'intrication du territoire du glosso-pharyngien avec les territoires voisins augmente ici les difficultés. Surtout les nombreuses anastomoses que le tronc du nerf échange avec le sympathique, le facial (anse de Haller) et surtout le pneumogastrique expliquent que la radicotomie n'intéresse qu'une partie des fibres centripètes contenues dans le nerf lui-même, fibres dont le trajet exact n'est pas connu et doit être par ailleurs soumis à des variations individuelles probablement importantes.

Aussi la question du choix du traitement chirurgical (névrotomie extra-cranienne ou radicotomie) reste-t-elle ouverte selon nous. Ce n'est qu'en accumulant les résultats éloignés de ces différentes opérations que nous pourrons acquérir une opinion ferme sur leur valeur thérapeutique.

Telles sont les remarques que je voulais vous soumettre à l'occasion des deux intéressantes observations de M. Paul Martin. Je vous propose de le féliciter pour son beau travail et de le publier dans nos bulletins.

M. **H. Welti** : A propos des intéressantes observations de Martin nous pouvons rapporter les résultats obtenus dans deux cas personnels de névralgie du glosso-pharyngien qui nous avaient été confiés par notre ami Chavany. Pour ces deux cas la section par voie cervicale du nerf, au voisinage de la base du crâne, a permis d'obtenir des résultats durables.

En effet, un de nos opérés, dont l'observation a été publiée en collaboration avec Chavany en 1932, reste guéri cinq ans et demi après l'intervention. De même un deuxième malade opéré depuis deux ans n'a plus jamais souffert de crises douloureuses. La section par voie cervicale est donc non seulement une intervention bénigne, mais encore elle est susceptible de donner d'excellents résultats. Elle mérite d'être toujours proposée avant de recourir à la section endocranienne dont l'efficacité est peut-être moins grande et qui est indiscutablement plus grave.

M. **Petit-Dutaillis** : Je remercie Welti d'avoir pris la parole. Je continue à penser que la question reste ouverte. Il faut attendre que les résultats des deux méthodes s'accumulent pour pouvoir les juger comparativement.

Pour ce qui est de la difficulté de la voie extra-cranienne, je suis de son avis, je ne considère pas cette voie comme particulièrement difficile. Je l'ai pratiquée, mais j'avoue que pour cette section je n'utilise pas l'incision prolongée dont parle Welti ni le décollement du conduit auditif externe.

Je ne crois donc pas que la question de la difficulté de la voie d'abord doive entrer en ligne de compte pour le choix du procédé.

Ce que je crois, c'est que le problème thérapeutique de cette névralgie se pose de façon différente que pour la névralgie du trijumeau.

Il est possible qu'à l'avenir la voie extra-cranienne s'avère la voie de choix dans le traitement chirurgical de cette névralgie du glosso-pharyngien.

COMMUNICATIONS

Disjonctions traumatiques de la symphyse pubienne,

par MM. **G. Jeanneney** (de Bordeaux) et **Foucault** (de Poitiers), associés nationaux.

Les disjonctions traumatiques de la symphyse pubienne, quoique assez rares (Maisonnet en a réuni 90 cas), ont donné lieu à de nombreux travaux.

Citons seulement le mémoire de Guibé (1911) la *Thèse* de Carles (1928), inspirée par le professeur Rocher, les communications et rapports à la Société de Chirurgie de Lamare et Larget (1928), Michel et Mouchet (1927), Lapointe, P. Duval, Louis Bazy, Dujarier, Gernez (1927), Auvray (1927), de Fourmestraux (1928), Gauthier et Grimault (1928), Maisonnet (1929), Chevassu (1929), Lenormant (1929), Rocher (1929), Folliasson (1933), les revues générales de Rouvillois, Maisonnet et Salinier (1930) et de Jeanneney et Grenet (1934).

Ces publications ont permis de préciser deux points sur lesquels nous croyons utile d'insister à nouveau :

a) La classification de ces lésions;

b) Leur thérapeutique.

Classification. — Nous avons observé 7 cas illustrant nettement les divers types de disjonction de la symphyse : en allant du simple au complexe, on peut classer ces lésions en disjonctions pures et disjonctions associées à d'autres dégâts de la ceinture pelvienne.

Que la disjonction soit simple ou qu'elle s'accompagne d'une disjonction sacro-iliaque ou d'une fracture du bassin, le déplacement peut se faire en trois sens, nous mettant en présence des variétés suivantes :

a) *Disjonctions verticales* : après une violence ayant porté de bas en haut sur l'ischion (chute d'un lieu élevé).

b) *Disjonctions transversales* : les os disjoints peuvent tantôt *s'écarter* l'un de l'autre, comme dans les *disjonctions par écartement* des symphyses *des cavaliers*, tantôt se rapprocher par pression latérale donnant une luxation en dedans d'une moitié du bassin (Maisonnet).

c) *Disjonctions sagittales* : après une violence s'exerçant d'avant en arrière ou d'arrière en avant.

d) Ces différents types de déplacement peuvent se combiner, donnant des *disjonctions complexes*.

Ces définitions posées, nous nous trouvons en présence de lésions de plus en plus graves qui, envisagées du simple au complexe, peuvent être figurées dans le tableau ci-dessous :

I. *Disjonctions pures.*

II. *Disjonctions avec luxation de l'os coxal* [par rupture concomitante des ligaments sacro-iliaques permettant une « luxation d'une moitié du bassin » (Maisonnet) que Lapointe appelle, par analogie avec les fractures du bassin : luxation double verticale).

III. *Disjonctions avec fracture du bassin.* — Ici la disjonction complique la fracture et tantôt elle occupe le premier plan des symptômes, tantôt elle est au deuxième plan, masquée par les complications d'une grave fracture du bassin.

I. Disjonctions pures de la symphyse. — Ces lésions simples ne s'accompagnent d'aucune autre lésion du bassin : elles sont très rares. On les

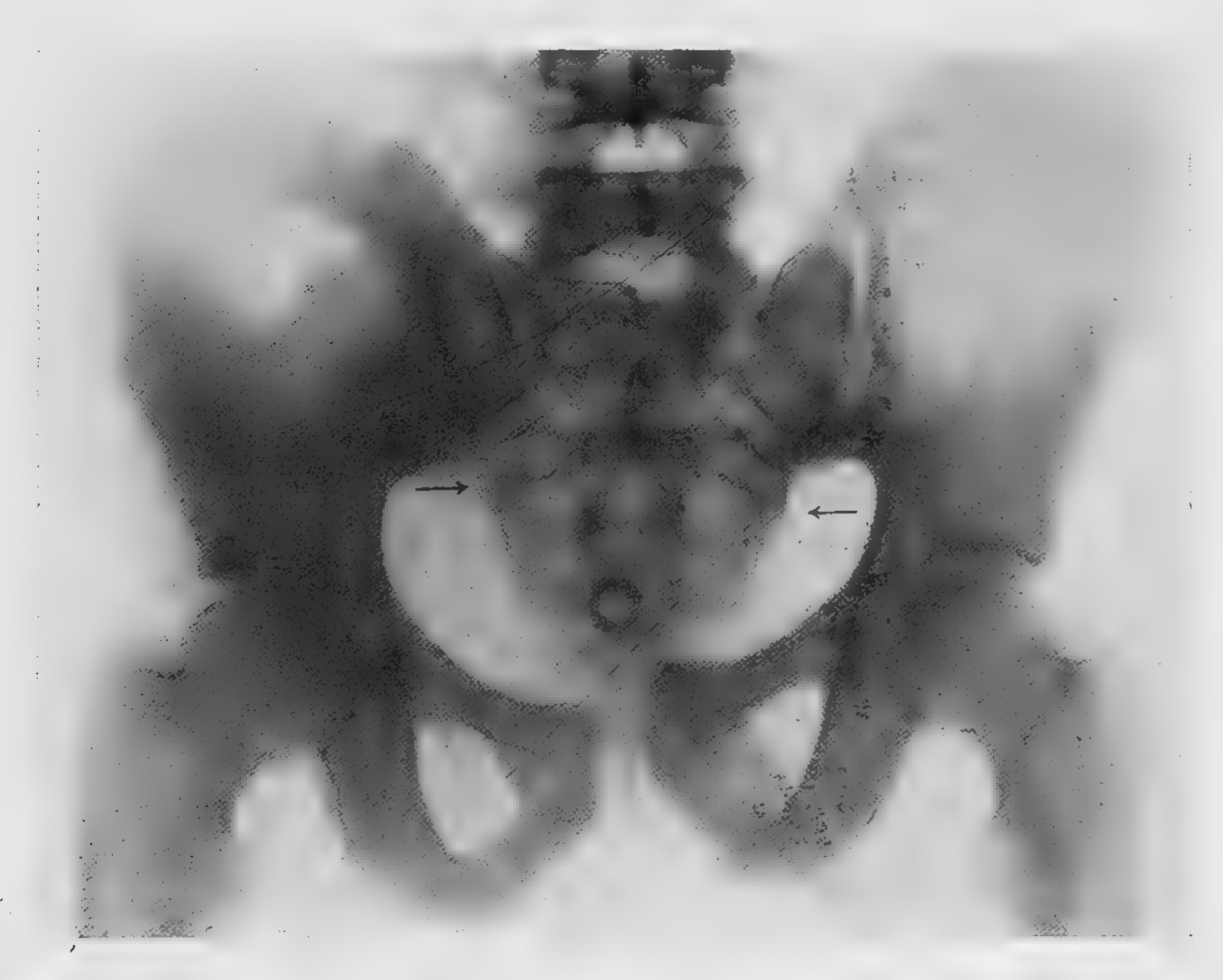


Fig. 1. — *Disjonction verticale* (première étape : avec ébauche de luxation de l'articulation sacro-iliaque).

conçoit mal, en effet, sans lésions sacro-iliaques concomitantes : pour Maisonnet, celles-ci accompagneraient nécessairement les disjonctions pubiennes.

II. Disjonctions avec luxation de l'os coxal. — Nous en avons observé 2 cas :

Disjonction verticale :

a) *Première étape* : avec ébauche de luxation de l'articulation sacro-iliaque (fig. 1).

Observation I. — *Disjonction verticale avec rupture de l'urètre membraneux. Cystostomie. Guérison.*

P. C..., vingt ans, projeté hors d'une auto découverte dans un virage le 11 octobre 1929.

Noter l'ébauche de la double disjonction : en avant, la symphyse est luxée; en arrière, la sacro-iliaque est déchirée et l'aile iliaque est remontée; les ligaments de la sacro-iliaque rompus ont permis cette dislocation postérieure.

L'accident a déterminé une *rupture de l'urètre membraneux* nécessitant : cystostomie, puis suture de l'urètre, enfin des dilatations progressives.



Fig. 2. — *Disjonction verticale* (deuxième étape : avec luxation complète de l'articulation sacro-iliaque; l'os coxal ainsi libéré de ses attaches se luxe).

En 1936, le blessé est parfaitement guéri, pratique tous les sports sans gêne apparente et urine bien.

Le cas suivant représente la même lésion, à gauche, mais plus grave, avec luxation complète de l'aile iliaque (fig. 2).

b) *Deuxième étape* : avec luxation complète de l'articulation sacro-iliaque; l'os coxal libéré ainsi de ses attaches antéro-postérieures remonte plus ou moins haut [luxation d'une moitié du bassin] (fig. 2).

Obs. II. — *Luxation complète d'os coxal. Choc mortel.*

I..., couvreur, vingt-deux ans, chute de 11 mètres sur les ischions le 4 décembre 1935.

Il se produit, comme dans la fracture de Voillemier, en avant, une disjonction verticale du pubis, avec, en arrière, disjonction de la *symphyse sacro-iliaque* du même côté, sans fracture du sacrum.

Il s'agit là d'une lésion *très rare*, bien étudiée par Guibé, constituant une *disjonction double* dn bassin, entraînant une luxation complète de l'os iliaque. Cette lésion a encore reçu le nom de luxation complète de l'os iliaque. Une quinzaine de cas seulement en ont été signalés, et cela se



Fig. 3. — *Disjonction sagittale* avec fracture du pubis.

comprend, car, d'une part, le bassin se fracture d'ordinaire en arrière, les ligaments sacro-iliaques résistant à la distension; d'autre part, ces traumatismes sont si graves qu'ils entraînent généralement la mort et passent inaperçus. Dans notre cas, le *blessé est mort* de choc, quarante huit heures après l'accident.

III. Disjonctions avec fracture du bassin. — Nous en avons observé 5 cas qui peuvent prendre place dans les rubriques suivantes :

1° Disjonctions avec fracture du pubis;
2° Disjonctions avec fracture du cotyle;
3° Disjonctions avec fracture de l'aile iliaque;
4° Disjonctions complexes avec fracture du sacrum par arrachement;
5° Disjonctions complexes avec double fracture du bassin;

6° Disjonctions complexes avec quadruple fracture verticale du bassin.

Voici tout d'abord nos observations :

1° *Disjonction sagittale avec fracture du pubis* (fig. 3) :

Obs. III. — Mlle G..., vingt et un ans. Chute volontaire du haut du deuxième étage sur la chaussée pavée. Chute sur le pied gauche, puis version sur la face externe du membre inférieur gauche. La chute sur le pied provoque une fracture bimalléolaire du cou-de-pied gauche avec forte diastasis du tibia, péroné, et probablement la disjonction pubienne. On sent le pubis gauche mobile, en touche de piano, d'avant en arrière.



Fig. 4. — *Disjonction transversale* avec fracture de l'aile iliaque et fracture du pubis.

La chute sur le trochanter gauche provoque une fracture en Y de l'aile iliaque et une double fracture du pubis gauche, avec déplacement interne du grand fragment cotyloïdien.

Pas de lésions viscérales.

Traitement : après traction par l'appareil de Clavelin le blessé est immobilisé en Whitmann.

2° *Disjonction transversale avec fracture de l'aile iliaque* (fig. 4) :

Obs. IV. — D..., cinquante-quatre ans. Chute, le 28 novembre 1935, de 4 mètres sur le flanc droit et la hanche droite : 1° fracture oblique de l'aile iliaque droite, étendue en droite ligne du sommet de la crête iliaque, à la grande échancrure sciatique (pas de lésions nerveuses). Enorme hématome de la fesse droite. Immobilisation par application de plusieurs bandes de francoplaste circulaires entourant le bassin. Guérison.

Fracture des deux branches du pubis gauche conditionnant la bascule en dedans du pubis.

Traitement : immobilisation avec traction modérée sur les deux membres inférieurs.

Guérison sans impotence fonctionnelle notable.

3° *Disjonction sagittale et transversale avec fracture du pubis* (fig. 5).

Obs. V. — L..., dix-huit ans, couvreur. Chute sur les ischions le 4 décembre



Fig. 5. — *Disjonction saggitale* et transversale avec fracture du pubis.

1935. Disjonction pubienne avec double fracture de la branche ischio-pubienne gauche. Le fragment intermédiaire est légèrement déplacé en bas et en dehors.

Pas de lésion vésicale. Pas d'hématome de la cavité de Retzius.

Traitement : ceinture plâtrée du bassin et traction continue sur le membre inférieur gauche.

4° *Disjonction complexe verticale et sagittale avec fracture du cotyle* (fig. 6 et 7).

Obs. VI. — R..., vingt-deux ans, doublant en bicyclette une voiture, est violemment heurté par un autocar venant en sens inverse.

Fracture de la cavité cotyloïde, disjonction symphysienne. Pas de lésion vésicale, mais énorme hématome de la fosse iliaque et de la région pubienne.

Devant l'impossibilité de réduire et l'importance de la disjonction, on doit

Fig. 6. — *Disjonction complexe* sagittale et verticale avec fracture du cotyle.



Fig. 7. — *Disjonction complexe* avec fracture du cotyle. Suture au fil de bronze du pubis.

recourir à une ostéosynthèse (fig. 7). Suites normales. Le blessé marche quatre mois plus tard avec une légère raideur de la hanche.

Noter que, dans ce cas, malgré l'énorme déplacement du pubis, il n'y a eu aucune lésion viscérale (ni urétrale, ni vésicale), fait qui s'explique parce que la disjonction s'est faite *vers le bas*. L'absence de lésion urinaire a été en partie à l'origine de l'évolution bénigne de la lésion.



Fig. 8. — Déformation du bassin secondaire à une disjonction pubienne complexe non réduite, chez une femme enceinte. Accouchement par les voies naturelles (Péry, Mahon et Liard).

Tels sont les différents types cliniques observés : ils peuvent être groupés dans le tableau suivant :

Déplacement : vertical, transversal, sagittal.

I. *Disjonctions simples.*

II. *Disjonctions avec luxation de l'os coxal* (disjonction verticale avec disjonction de l'articulation sacro-iliaque).

III. *Disjonctions avec fracture du bassin* :

Disjonction avec fracture du pubis ;
Disjonction avec fracture du cotyle ;
Disjonction avec fracture de l'aile iliaque ;
Disjonction avec fracture du sacrum (par arrachement) :
Disjonction complexe avec double fracture du bassin ;
Disjonction complexe avec quadruple fracture verticale du bassin.

Le pronostic *quoad vitam* de ces disjonctions dépend des lésions pelviennes et viscérales concomitantes : deux de nos blessés sont morts de choc dans les heures qui ont suivi l'accident. Pour Maisonnet, la mortalité est de 31 p. 100.

Quant au *pronostic éloigné*, il doit être réservé, mais l'invalidité permanente partielle qui persiste après la consolidation dépasse rarement 25 p. 100 : elle est due surtout à la disjonction sacro-iliaque ou aux *fractures pelviennes concomitantes* qui entraînent des douleurs, une gêne de la marche, l'impossibilité de porter des fardeaux, une atrophie musculaire du membre inférieur, enfin des troubles urinaires.

Chez la femme, lorsque la disjonction a eu lieu dans l'enfance ou l'adolescence elle peut entraîner des *asymétries pelviennes* persistantes, cause de dystocie. Dans le beau cas rapporté par MM. Pery, Mahon et Liard à qui nous devons la radiographie ci-contre (fig. 8), l'accident (écrasement par automobile) était survenu alors que la malade, âgée de vingt-six ans, était enceinte de deux mois. Malgré l'énorme déformation du bassin, l'accouchement eut lieu par les voies naturelles avec application de forceps au détroit supérieur et avec des suites satisfaisantes.

En somme, en dehors des lésions urinaires, le pronostic éloigné est relativement favorable.

Traitement. — Le traitement des complications concomitantes (incision de vastes hématomes, recherche éventuelle de l'artère qui saigne) mis à part, voici quelles sont, à notre avis, et très schématiquement, les règles de la conduite à tenir dans ces cas :

I. *Il n'y a pas de lésion urinaire.* — 1° En cas de *disjonction symphysaire pure* ou avec *faible disjonction sacro-iliaque*, l'immobilisation simple serrant le bassin avec des bandes de leucoplaste, ou s'il y a déplacement vertical avec extension continue suffit d'ordinaire pour obtenir un excellent résultat.

2° En cas de *disjonction symphysaire avec grand déplacement*, mais *sans lésion grave du bassin* : il faut chercher à réduire le déplacement et à maintenir la réduction. La conduite variera suivant le déplacement :

a) *Disjonction verticale* : Extension continue ou réduction sous écran avec l'aide de la rachianesthésie et mise en place d'un appareil plâtré pelvi-pédieux en hypercorrection, type Whittmann par exemple, si le déplacement s'est fait vers le haut, sans extension et en rectitude s'il a eu lieu vers le bas.

Si le *déplacement est irréductible*, opérer et faire une ostéosynthèse au fil.

b) *Disjonction transversale*, avec *déplacement en dedans*, les deux fragments étant rapprochés, laisser le malade en decubitus dorsal, le bassin immobilisé avec deux sacs de sable appuyant sur les ailes iliaques pour chercher à les écarter.

Dans les disjonctions transversales *avec déplacement considérable en dehors*, laissant béante en avant la symphyse disloquée, il faut chercher à

rapprocher les fragments. On y réussit le plus souvent en serrant fortement le bassin dans un bandage de corps ou un bandage en adhésif : c'est pourquoi bon nombre d'auteurs sont ici partisans de l'abstention (Auvray, Bérard, Bazy, Delore).

Si la contention est impossible (Maisonnet), si la réduction est difficile, ou même systématiquement pour certains auteurs (Lambotte et von Havre, Michel, Gernez, Lamare et Larget, Dujarier, Gaudier, etc.), il faut recourir au *traitement sanglant.* L'ostéosynthèse sera ici réalisée soit à l'agrafe de Dujarier (Folliasson, Lance), soit au fil de bronze ou d'argent, mais il faut surveiller le fil sous contrôle radiographique. Il est arrivé, outre les cas de suppuration, que le fil sectionne l'os, laissant se reproduire le déplacement, ou même que l'extrémité piquante de la torsade métallique aille embrocher la vessie, complications exceptionnelles certes, mais qui ont été signalées. Le plus souvent, donc, on se contentera du *traitement orthopédique.*

3° *En cas de disjonction symphysaire avec lésion du bassin.*

Ou bien cette dernière *n'est pas grave* (obs. IV et V) ou *est bien tolérée* et le chirurgien s'occupera surtout de la disjonction — comme dans notre observation VI — ou bien au contraire les *lésions du bassin sont dominantes* : leur importance et les troubles qu'elles déterminent sont telles qu'elles nécessitent un traitement d'urgence. La disjonction passe alors au second plan.

II. *Il y a lésion urinaire.* — Il faut intervenir *d'urgence.* En cas *de rupture de l'urètre membraneux* (comme dans notre observation I), on pratiquera soit une cystostomie, soit d'emblée une suture de l'urètre sur sonde (rupture de l'urètre périnéo-bulbaire). En cas de *déchirure de la vessie*, une exploration s'impose aussitôt et conduit à une suture complétée, soit par une cystostomie de dérivation temporaire, soit par l'application d'une simple sonde à demeure s'il s'agit seulement d'une petite fissure extrapérinéale.

En résumé, comme l'un de nous l'écrivait avec Grenet, il faut ici savoir, selon les cas, poser les indications, tantôt du *traitement orthopédique* pur, le plus souvent excellent, tantôt du traitement chirurgical dans les seuls cas où le traitement orthopédique s'avère impuissant, ou lorsqu'une complication appelle un prompt secours chirurgical.

Ici, comme toujours, l'essentiel est de savoir choisir avec bon sens, science et conscience.

Énucléation intra-ovarienne de kystes dermoïdes bilatéraux avec conservation des ovaires,

par M. **Félix Papin** (de Bordeaux), associé national.

J'opère en octobre 1935 Mme B..., âgée de vingt-six ans, qui a reçu le conseil de se débarrasser d'un kyste de l'ovaire constaté lors d'une opération césarienne faite six mois auparavant. Je n'ai aucun détail sur les raisons qui ont nécessité

cette césarienne ; il s'agissait de la première grossesse, l'enfant est vivant et très bien portant ; mais on aurait constaté au cours de cette laparotomie un kyste de l'ovaire, et cette jeune femme désire en être débarrassée avant de retourner aux colonies.

A l'examen gynécologique, on trouve, en effet, une petite tumeur ovarienne gauche, légèrement douloureuse spontanément et à la pression.

A la laparotomie, après avoir libéré l'utérus de quelques adhérences qui l'unissent à la cicatrice de césarienne, je découvre un kyste de l'ovaire gauche, du volume d'une petite mandarine, de couleur jaunâtre, qui suggère de suite l'idée de kyste dermoïde. Avant de faire l'ovariectomie, j'explore l'autre ovaire : cet ovaire droit dépasse les dimensions d'un ovaire normal ; à travers une zone amaincie de sa surface qui ne représente plus à ce niveau qu'une mince couche translucide, transparaît un kyste opaque et jaunâtre dont les dimensions semblent intermédiaires entre une noisette et une noix. Il me paraît évident que cet ovaire droit contient, lui aussi, un kyste dermoïde à son début. Voulant éviter autant que possible la castration chez cette jeune femme de vingt-six ans, j'incise délicatement le tissu ovarien aminci jusqu'à rencontrer la paroi jaunâtre du kyste ; celle-ci est relativement résistante et il m'est assez facile d'en réaliser la décortication d'avec le parenchyme ovarien qui l'entoure. La petite boule jetée dans un bassin y est ouverte ; il s'en échappe un contenu huileux et des poils abondants. L'ovaire est refermé par un surjet au catgut.

Cette tentative m'incite à agir de même du côté gauche, sur le kyste primitivement découvert. Bien qu'il soit plus volumineux, il m'est possible là aussi, grâce à sa paroi assez résistante, de le séparer du tissu ovarien refoulé en une lame juxta-hilaire qui, après l'ablation du kyste, est pliée sur elle-même et suturée.

La guérison opératoire s'est faite sans incident. En 1936, cette jeune femme très bien portante continue à avoir ses règles parfaitement régulières et abondantes. L'examen gynécologique ne fait rien constater d'anormal.

En résumé, chez une femme *jeune*, atteinte de ksytes dermoïdes *bilatéraux* des ovaires, *de petit volume*, j'ai pratiqué *l'énucléation intra-ovarienne*, qui m'a permis de conserver l'ovaire de chaque côté.

Peut-être la possibilité d'une telle intervention est-elle trop méconnue. Sauf erreur de ma part, cette technique n'est mentionnée dans aucun traité. Personnellement, je ne l'avais jamais pratiquée, ni vu pratiquer; l'idée m'en est venue au cours de ma laparotomie.

Faisant ultérieurement des recherches dans la littérature chirurgicale de ces dix dernières années, j'ai trouvé un seul travail, mais parfaitement clair et documenté, qui ne laisse pas de doute sur la possibilité de réaliser assez souvent cette technique. C'est un mémoire de [J.-R. Miller (Hartford, Conn.), paru dans *American Journal of Obstetric and Gynecology* (**25**), n° 2, Février 1933). Il a pratiqué cette intervention et estime que la conservation du tissu ovarien par énucléation du kyste dermoïde est une opération facile et de grande valeur chez une femme qui peut avoir des enfants.

Naturellement pareille technique ne peut s'appliquer qu'à des kystes dermoïdes de petit volume et qui, de ce fait, ne seront pas ordinairement diagnostiquables cliniquement. Son intérêt se concentre donc surtout sur les cas de *bilatéralité*, où l'un des kystes est assez volumineux pour avoir provoqué la laparotomie et où celle-ci montre sur l'autre ovaire un autre

kyste plus petit, justiciable, lui, de l'énucléation intra-ovarienne. Or, la bilatéralité des kystes dermoïdes de l'ovaire semble plus fréquente qu'on n'a coutume de le dire. Dans le mémoire de Milller, cette bilatéralité est évaluée à 25 p. 100 des cas.

Il reste, comme objection à la valeur curatrice définitive de cette intervention, le risque de kystes dermoïdes multiples dans le même ovaire, l'énucléation de celui qui est apparent pouvant laisser persister un embryome microscopique. Mais cette éventualité est rare. Ce point particulier a fait, il y a quelques années, l'objet d'un travail de Runeskog (de Upsala) paru dans *Zentralblatt für Gynäkologie* (26 novembre 1932); il conclut que cette multiplicité dans le même ovaire est très rare, infiniment plus rare que la bilatéralité, et c'est cette notion qui nous intéresse ici.

Au total, en pratique, dans toute laparotomie pour kyste dermoïde de l'ovaire, il paraît absolument nécessaire, avant toute exérèse, d'examiner soigneusement l'autre ovaire. On trouvera ainsi certainement l'occasion d'appliquer de temps à autre, sur un ovaire ou sur les deux, la technique, très satisfaisante chez une femme jeune, de l'énuclation intra-ovarienne.

Colectomie segmentaire avec suture incomplète des deux bouts,

par M. **Yves Bourde** (de Marseille), associé national.

Pour réaliser une colectomie segmentaire avec le maximum de sécurité, de très nombreux procédés ont été imaginés.

En particulier la méthode *d'extériorisation* a rallié dans ces dernières années la faveur de la majorité des chirurgiens, qu'il s'agisse d'une colectomie pour néoplasme, pour méga et dolichocôlon, pour volvulus, etc. Mais cette méthode d'extériorisation présente l'inconvénient de nécessiter, par la suite, des opérations importantes pour la cure de l'anus à éperon ainsi créé.

Aussi, dans ces derniers mois, certains auteurs sont-ils revenus à des procédés présentant, en plus d'une sécurité immédiate et certaine, l'avantage d'une guérison définitive obtenue plus rapidement et sans infirmité.

C'est ainsi que Goinard (*Bull. et Mém. de la Soc. nat. de Chir.*, 10 juillet 1935, rapport d'Okinczyc) emploie dans le traitement du dolichocôlon sigmoïde, volvulé ou non, un procédé de résection suivie d'anastomose immédiate subtotale avec dérivation temporaire *in situ*. Il rappelle que Delore emploie la même technique qu'il a décrite en 1932. Okinczyc ajoute : « qu'elle est plus ancienne encore et appartient à Volkmann qui l'a employée dans la résection pour cancer ».



En France, une technique analogue a été appliquée par Fiolle en 1920.

Au Congrès de Chirurgie de 1922, ~~Abadie rappelle que~~ Volkmann bornait à la demi-circonférence postérieure la suture termino-terminale. Fiolle (rapport d'Okinczyc, *Bull. et Mém. de la Soc. nat. de Chir.*, 1920, p. 1382)

ne laisse ouvert à l'extérieur que 2 centimètres de la circonférence. En général, cet anus artificiel de sûreté se ferme de lui-même.

Sénèque (*Journ. de Chir.*, août 1935, p. 187) a pratiqué depuis 1931, 4 cures de dolichocôlon par colectomie segmentaire en un temps avec suture termino-terminale extériorisée hors du ventre, mais cette suture est complète, sur toute la circonférence.

Raymond Bernard (*Bull. et Mém. de la Soc. nat. de Chir.*, 18 décembre 1935, rapport Moulonguet) a enlevé en un temps, quatre cancers du côlon gauche avec entérostomie complémentaire et suture termino-terminale extériorisée, mais « moins craintif que Goinard, nous avons, dit-il, dans nos cas, réalisé des sutures complètes; mais moins confiant que Sénèque, nous avons ajouté au bout à bout, un large adossement séro-séreux de la moitié postérieure de l'anastomose, afin qu'il ne se produise pas, à ce niveau, un lâchage dont nous aurions redouté les conséquences pour le péritoine ».

Nous désirons montrer ici par une observation suivie à longue échéance, les bons résultats qu'on peut attendre de la méthode d'entérorraphie incomplète avec suture extériorisée.

Notre observation montrera en outre, que la méthode n'est pas nouvelle, comme le rappelait Okinczyc dans son rapport sur le travail de Goinard. Il s'agit là de la technique de Volkmann reprise par Fiolle. Elle consiste, après colectomie, à ne faire qu'une suture des trois quarts postérieurs de la circonférence de section et à aboucher le quart non suturé à la peau (notons en passant que Fiolle, défenseur de cette méthode, avait cru devoir, dans un certain nombre de cas, l'abandonner au profit de l'extériorisation et, dans un article du *Marseille Médical* du 15 août 1926, cet auteur écrivait que la méthode d'extériorisation applicable même aux cancers du transverse d'après Schwartz (*Journ. de Chir.*, avril 1924) lui paraissait souvent préférable.

Dans notre cas, il s'agissait d'un malade déjà porteur d'un anus droit. Nous aurions pu peut-être pratiquer chez lui une colectomie segmentaire avec entérorraphie totale sous le couvert de cet anus transverse suivant la méthode de Schloffer, mais elle nous avait donné, peu de temps auparavant, un échec grave avec décès par péritonite au huitième jour et il nous paraissait que la colectomie segmentaire avec suture totale restait dangereuse en dépit de la soupape de sûreté formée par l'anus à distance. Nous avons donc préféré faire une suture incomplète à la manière de Fiolle, en abouchant le quart non suturé à la paroi, mais en adjoignant à la méthode de Fiolle quelques détails techniques qui nous ont paru très importants : les deux lèvres de l'incision péritonéale ont été en effet suturées respectivement au bord droit et au bord gauche du mésocôlon, de telle sorte que notre ligne de suture était à la fois intra-abdominale mais extra-péritonéale comme il résulte de la technique de Quénu-Cruet.

Les suites opératoires ont été extrêmement simples et la fistule intestinale s'est fermée spontanément. Plus de huit ans et demi après, cet homme, opéré de cancer de l'anse sigmoïde ayant déterminé une occlusion, reste en bonne santé.

Observation. — Le 11 mars 1927, je suis appelé par mon excellent confrère, le Dr Bricka, auprès du nommé Moy..., âgé de cinquante-six ans. Cet homme, qui exerçait la profession d'encaisseur de banque et qui jouissait jusqu'ici d'une excellente santé, a été pris, il y a quatre jours, après le repas du soir, de douleurs abdominales extrêmement violentes avec vomissements. Depuis, plus de selles, ni de gaz.

A l'examen, l'occlusion est évidente. Sous une paroi abdominale pas encore très distendue, on voit se dessiner des reptations péristaltiques intenses accompagnées de gargouillements.

La palpation ne permet de déceler aucune tumeur.

Le toucher rectal est négatif.

Le flanc droit est particulièrement ballonné. La dilatation cæcale est manifeste.

Etant donné le peu de vomissements, le diagnostic d'occlusion basse ne fait pas de doute.

Première intervention le 11 mars 1927. — Incision iliaque droite dans l'intention de faire un anus cæcal, mais, après incision du péritoine, je me rends compte que le cæcum, bien que très dilaté, est inextériorisable, plaqué contre la paroi postérieure. Glissant deux doigts dans mon incision, je perçois, à bout de doigt, au niveau de l'anse sigmoïde, une tumeur en virole, cause certaine de l'occlusion. J'agrandis mon incision iliaque vers le haut, ce qui me permet d'aboucher à la peau la partie droite du transverse, créant ainsi un anus transverse (sans éperon).

Les suites opératoires sont immédiatement très favorables. Débâcle abondante.

L'état général de cet opéré se remonte rapidement; il s'agit d'un homme encore très vigoureux, peu amaigri, et la cure radicale du cancer dont il est porteur est facilement acceptée par la famille et par lui-même.

Le 18 mars, une radioscopie par lavement baryté confirme l'arrêt à la partie moyenne du sigmoïde.

Deuxième intervention le 7 avril 1927. — Incision iliaque gauche. Extériorisation facile de l'anse sigmoïde qui n'est pas dilatée et qui est porteuse d'un squirrhe en ficelle avec adénopathie mésentérique discrète. Résection du côlon sur une longueur de 20 centimètres environ, résection en coin du méso, entérorraphie en deux plans, l'un total, l'autre séro-séreux ne portant que sur les trois quarts antérieurs de la circonférence intestinale. Suture de la brèche du méso.

La lèvre droite de l'incision péritonéale est alors suturée au bord droit du méso et au flanc interne des deux bouts coliques, à environ 5 à 6 centimètres au-dessus et au-dessous de la ligne d'entérorraphie. De même, la lèvre gauche de l'incision péritonéale est suturée au méso et au flanc gauche des deux bouts intestinaux.

Suture des muscles et de l'aponévrose du grand oblique, au-dessous et au-dessus de la bouche intestinale; les lèvres de cette bouche intestinale étant réunies par quelques points de catgut à la partie moyenne non suturée de l'aponévrose du grand oblique. Suture incomplète de la peau, au-dessus et au-dessous de cet abouchement. Un drain en caoutchouc est introduit à frottement dans la plaie intestinale et dirigé vers le bout supérieur de l'intestin. Mèches de gaze tassées tout autour.

Suites opératoires très simples. Le malade rentre chez lui le 16 avril 1927. Cicatrisation de la plaie très rapide, sans suppuration vraie. Il n'existe qu'un écoulement séro-purulent d'odeur fécaloïde par la partie moyenne non suturée. Des matières se sont montrées dans la plaie vers le dixième jour. Vingt jours après cet opéré présentait donc :

1° Un anus transverse fonctionnant encore abondamment;

2° Une fistule intestinale iliaque gauche donnant issue à très peu de matière.

Cette fistule s'est rétrécie très rapidement. Un mois après, elle était bordée de bourgeons charnus et des cautérisations successives au nitrate d'argent l'ont oblitérée.

Le malade a eu alors sa première selle par l'anus normal le 17 mai 1927. Depuis, il a une selle quotidienne et l'anus artificiel se rétrécit de plus en plus.

Troisième intervention le 27 juillet 1927. — L'anus transverse étant réduit à une simple fistule, cure radicale par le procédé extrapéritonéal de Lenormant. Réussite immédiate. L'opéré va régulièrement à la selle tous les jours et ne suit aucun régime. Il reprend sa profession d'encaisseur quatre ou cinq mois après la dernière intervention.

Nous l'avons revu en décembre 1935 en excellente santé et ne présentant aucune manifestation de récidive, soit locale, soit à distance.

Examen histologique de la pièce. — Une coupe a été pratiquée par le Dr Bricka lui-même, ancien chef de travaux d'anatomo-pathologie de l'Ecole de Médecine. Cette coupe a permis au laboratoire Ranque et Senez de faire les constatations suivantes :

Nous remarquons d'abord une zone de la muqueuse présentant des glandes à revêtement normal; sans transitions, nous observons dans les zones adjacentes la présence de tubes pseudo-glandulaires de forme irrégulière, sans limitante nette.

Ces formations sont tapissées par des cellules s'étageant suivant plusieurs assises et transformant par endroits la lumière glandulaire en un boyau d'éléments compacts.

Examinés du point de vue de leur structure intime, les cellules néoformées se révèlent très atypiques : noyaux monstrueux, nombreuses karyokinèses.

Il est à noter que cette prolifération qui présente tous les caractères d'un *épithélioma cylindrique* effondre la *muscularis mucosæ* en de nombreux points et s'étend bien au delà dans les plans sous-jacents.

A signaler par endroits des signes d'inflammation subaiguë et chronique.

Voici donc une observation de malade porteur d'un cancer sigmoïde opéré en 1927 après une crise d'occlusion, suivant une méthode de sécurité comportant trois temps : anus droit, colectomie segmentaire avec entérorraphie incomplète, fermeture de l'anus droit.

Remarquons que la fistule résultant de la colectomie incomplète s'est fermée spontanément sans laisser subsister d'éventration.

Est-ce à dire que nous pensons qu'il y a lieu d'appliquer cette méthode à tous les cas? Non. Il y a lieu d'envisager deux éventualités : la colectomie est exécutée d'emblée, ou bien elle suit l'établissement préalable d'un anus droit, pratiqué pour remédier à une occlusion aiguë ou pour désinfecter une tumeur fixée.

A. Colectomie non précédée d'anus droit. — *a*) Les méthodes d'*extériorisation* présentent alors le maximum de sécurité. C'est à elles que nous avons eu recours dans la majorité des cas;

b) Mais à côté de ces méthodes, une autre semble présenter une sécurité presque égale (avec, comme avantage, la fermeture spontanée de la fistule). C'est celle de Volkmann-Fiolle, employée par Goinard dans la communication plus haut citée.

B. Colectomie précédée d'anus droit. — *a*) Les rapporteurs (Okinczyc et Abadie) du Congrès de 1922 admettaient en pareil cas la colectomie suivie d'entérorraphie bout à bout suivant la méthode de Baum ou de Schloffer.

Cette méthode peut réserver des mécomptes. Même sous le couvert d'un anus droit, la suture la plus correcte peut lâcher et une péritonite plus ou moins tardive peut en résulter.

Nous avons ainsi perdu une opérée au huitième jour, et nous en connaissons d'autres exemples.

b) Plus sûres nous paraissent alors les techniques de *suture complète extériorisée* utilisées par Sénèque, Raymond Bernard (*loc. cit.*)[1].

c) Poussant le besoin de sécurité encore plus loin, nous avons chez notre opéré utilisé un procédé de *suture incomplète* à la manière de Fiolle, mais *extrapéritonéalisée*, d'une manière analogue à celle de Quénu.

C'est en définitive la méthode qui nous paraît la plus sûre après établissement d'un anus à distance, et c'est celle que nous continuerons à employer lorsque nous aurons été obligé d'établir préalablement cette dérivation.

Affaissement de la tubérosité tibiale externe après fracture traitée par vissage. Opération plastique secondaire. « Restitutio ad integrum »,

par M. **Jacques Charles-Bloch.**

Le traitement des fractures des tubérosités tibiales a été, à diverses reprises discuté à cette tribune. Dans la séance du 6 décembre 1933, M. Lenormant rapportait deux observations de M. Arnaud, traitées par la reposition sanglante étayée par des greffes osseuses. Le 6 novembre 1935, Menegaux publiait une nouvelle observation de Roques, et M. Lenormant communiquait le résultat éloigné d'un cas personnel opéré suivant le même procédé. M. Leriche en revanche, était resté fidèle à la reposition sans arthrotomie, et le 10 janvier 1934 déniait aux greffes osseuses utilisées en pareil cas, le rôle important que leur attribuaient MM. Lenormant et Arnaud.

L'observation que je vous rapporte m'a paru susceptible d'appuyer les conclusions de M. Lenormant. La reposition sanglante par vissage sans arthrotomie, fut en effet suivie d'un échec qui put être réparé, sans aucune séquelle par une intervention secondaire, exécutée selon une technique dérivée de celle de MM. Lenormant et Arnaud.

Voici tout d'abord l'observation :

Mme R..., trente-quatre ans, est victime, le 1er septembre 1933, d'un accident de taxi. La voiture, dans laquelle elle avait pris place, heurte une borne lumineuse contre laquelle elle s'immobilise brusquement. L'accidentée est projetée

1. Techniques qui ont donné, remarquons-le, 5 fistules temporaires sur 8 cas.

violemment en avant, et son genou bute contre l'une des pièces métalliques de la voiture. Elle ne peut se relever, est transportée à l'hôpital Saint-Louis, d'où elle se fait conduire à la Maison de Santé.

J'examine Mme R... et constate, au niveau du genou gauche, une volumineuse hémarthrose, une latéralité importante, une douleur très vive au niveau de la tubérosité tibiale externe, dont un fragment détaché est senti près de la tête du péroné. Les radiographies (radios 1 et 2) révèlent une fracture de la tubérosité externe du tibia. Un gros fragment, qui comprend une partie importante du

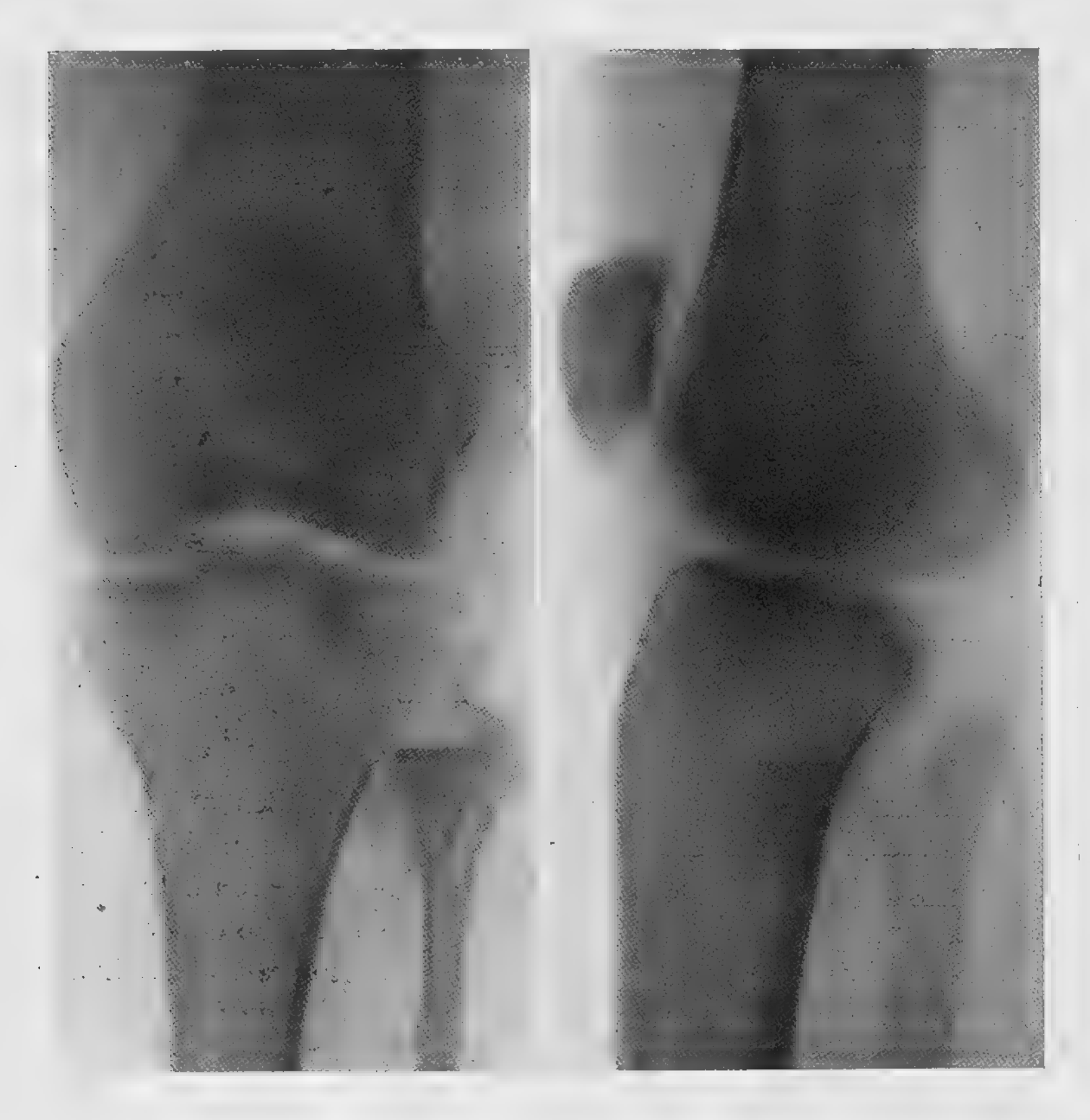


FIG. 1 et 2. — 2 septembre 1933.

plateau correspondant, a subi un déplacement vers le bas. Il a glissé de plus de 3 centimètres, mesure environ 2 centimètres sur 2 cent. 1/2 et se projette sur le col du péroné. Plusieurs petits fragments sont également visibles au-dessus de l'extrémité supérieure du péroné.

Un essai de reposition par manœuvres externes est tenté sous anesthésie générale. Il est suivi, comme il fallait s'y attendre, d'un échec complet.

Intervention sanglante le 12 septembre 1933. Incision longitudinale externe, reposition du fragment déplacé, après nettoyage du foyer. Le fragment semble parfaitement adapté à sa cavité, dans laquelle il rentre en jeu de patience. Vissage. Suture des ailerons et immobilisation plâtrée en extension et adduction.

Avant de mettre l'appareil plâtré, on recherche s'il existe des mouvements anormaux, et on ne trouve qu'une très légère latéralité. Les radiographies, pra-

tiquées après l'opération, montrent que la reposition n'est pas parfaite. Le plateau tibial est en effet notablement abaissé, alors que l'extrémité inférieure du fragment est parfaitement en place. Il y a donc eu un léger télescopage de celui-ci, dans le sens vertical.

L'immobilisation est maintenue deux mois. Pendant cette période, l'appareil est changé une fois. On peut vérifier l'état du genou et constater que les mouvements de latéralité sont extrêmement légers.

Au cours du troisième mois, la mobilisation du genou est pratiquée, et le lever n'est autorisé que vers le milieu du troisième mois, avec port d'un appareil

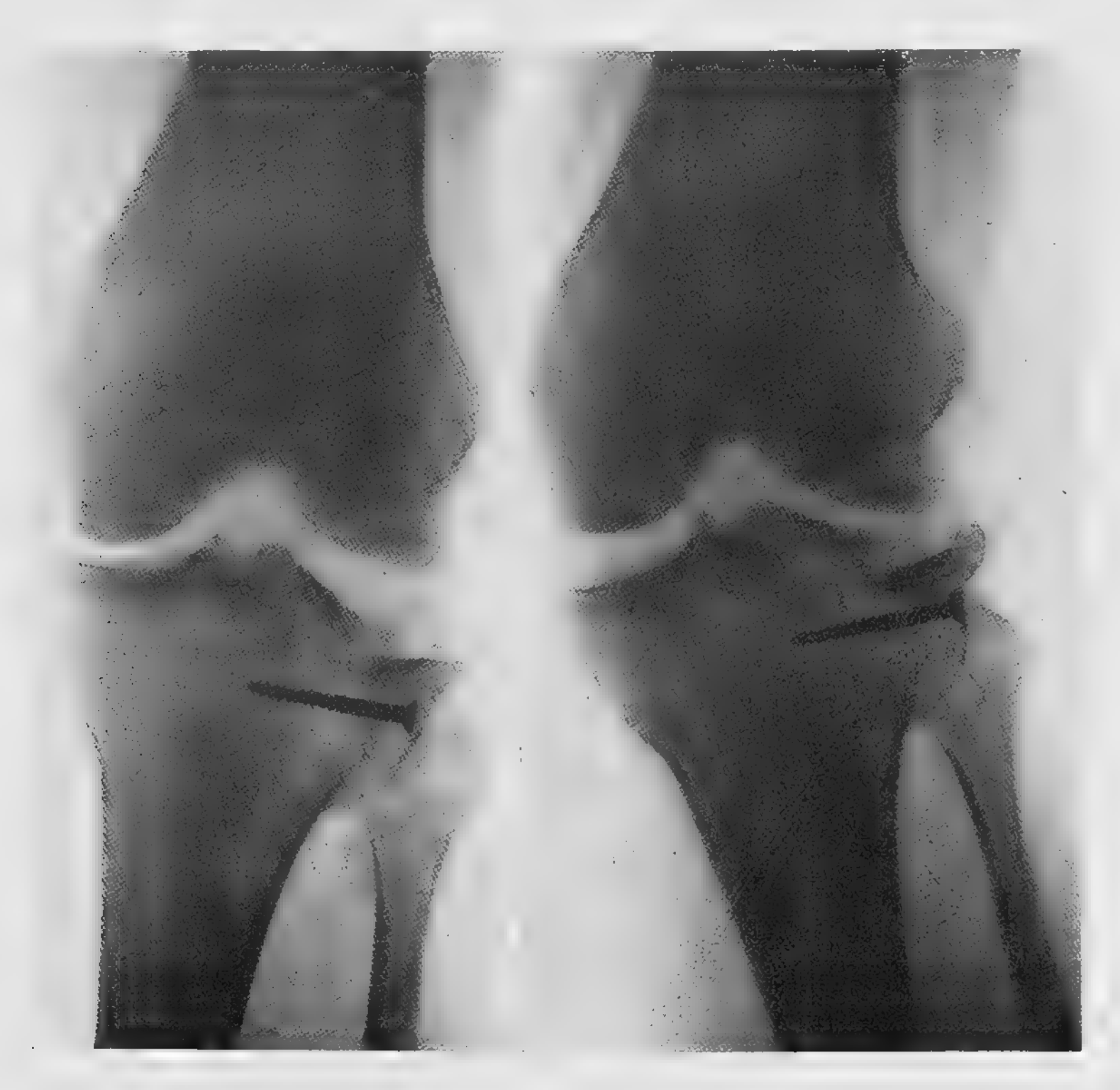


Fig. 3 et 4. — En adduction et en abduction (février 1934).

orthopédique à attelles articulées latérales, construit par Ducroquet. Malgré ces précautions, des mouvements de latéralité apparaissent et prennent, de semaine en semaine, une amplitude croissante. La marche devient difficile et la station debout incertaine.

Les radiographies, pratiquées en février 1934 (radios 3 et 4), révèlent un affaissement considérable du plateau tibial externe, avec diastasis très important de l'articulation fémoro-tibiale externe, bien que la fracture soit consolidée par un cal osseux.

Il est bien évident que les choses ne peuvent rester en état, car les mouvements de latéralité atteignent, malgré le repos, une amplitude de 20° environ.

Je pense alors à intervenir à nouveau, et à pratiquer une intervention du type de celle décrite par MM. Lenormant et Arnaud, mais devant les incertitudes du résultat d'une pareille opération, pratiquée secondairement, je demande

conseil à mon maître, le professeur Cunéo qui, tout en admettant ma proposition, semble plus favorable à une résection économique, destinée à rétablir la solidité du membre. L'accidentée insiste pour que je pratique l'opération plastique et je me décide en faveur de cette dernière.

Ablation de la vis, sous anesthésie locale, le 15 mars 1934.

Deuxième intervention le 9 avril 1934. Anesthésie générale à l'éther. Longue incision verticale externe avec queue inféro-interne. Ouverture de l'articulation qui est mise en flexion forcée. Résection du ménisque externe. Mise à nu de la tubérosité tibiale en ménageant avec soin les expansions aponévrotiques. Je



Fig. 5 et 6. — Après opération secondaire, 23 avril 1934.

découpe alors à l'aide du ciseau et du marteau un fragment cubique comprenant la majeure partie de la tubérosité et du plateau tibial. Ce fragment est extrait et régularisé. J'enlève notamment toute une couche de fibro-cartilage irrégulier qui recouvre le plateau. Le tibia est alors placé en adduction forcée, de manière à ouvrir au maximum le versant externe de l'interligne. Je replace alors le fragment, en le calant vers le haut à frottement dur contre le condyle fémoral, et le fixe dans cette position par quelques soies. La cavité sous-jacente au dit fragment mesure alors un bon centimètre de hauteur. Elle est comblée par des greffons osseux, prélevés sur la face interne du tibia, par une petite incision isolée. Ces greffes sont littéralement bourrées dans la cavité sous-fragmentaire. L'articulation est refermée, les tissus aponévrotiques soigneusement suturés au devant du fragment et des greffons, et la peau suturée, avec drainage filiforme.

Immobilisation plâtrée en extension et adduction maxima.

Suites opératoires normales. L'immobilisation plâtrée est maintenue pendant trois mois. Mobilisation active et passive, surtout à partir du quatrième mois. Cette mobilisation est au début très douloureuse, et les mouvements très limités. La marche avec béquilles, sans appui sur le membre opéré, est autorisée le cinquième mois et l'appui à partir du sixième.

Les examens radiographiques, pratiqués le 23 avril, 6 juin et 7 septembre 1934, donnent des épreuves identiques dont je ne reproduis qu'une (radios 5 et 6). Le fragment est bien en place, les greffons parfaitement visibles. Il n'existe aucun diastasis. La consolidation paraît obtenue. Du reste, il n'existe aucune latéralité, et bien que les mouvements du genou soient encore très limités, le résultat statique est bon.

Le pronostic fonctionnel, grâce surtout à la persévérance et au courage de



Fig. 7 et 8. — Appui unilatéral sur la plante et la pointe du pied.

la patiente, ne tarde pas à s'améliorer progressivement, et à atteindre un résultat sur lequel je ne comptais guère, étant donné la longue immobilisation imposée à l'articulation et l'importante raideur qu'une mobilisation méthodique n'avait dans les premiers mois que fort peu réduite.

En une année, le rétablissement des fonctions s'est complété, et depuis six mois, l'état du genou est redevenu absolument normal. Il n'existe ni œdème, ni épanchement, ni atrophie, ni craquements.

La statique est parfaite. L'appui unilatéral sur le membre opéré est aussi solide que sur le côté sain, et peut se faire avec autant de facilité sur la plante que sur la pointe du pied (fig 7 et 8).

Les mouvements du genou sont absolument normaux : l'extension est totale; la flexion même forcée est identique à celle du membre sain (fig. 9 et 10). Il n'existe aucune espèce de latéralité en extension.

La marche s'exécute normalement sans aucune fatigue, et sans aucune claudication. Il en est de même de la montée et de la descente des escaliers. La course est également possible sans difficulté.

Bref, on peut dire que la restauration fonctionnelle est complète.

Aussi, ai-je pensé que l'observation méritait de vous être communiquée. J'y joindrai quelques réflexions d'ordre biologique et pratique :

Si l'on envisage en effet l'opération que j'ai pratiquée du point *de vue biologique*, on peut dire qu'elle réalise une sorte d'arthroplastie partielle par greffe. Le fragment tubérositaire découpé, extrait et reposé ne constitue rien d'autre qu'une greffe massive autoplastique, et rien ne différencie en dehors de leurs dimensions les greffes libres placées sous le fragment à titre de soutien, du fragment lui-même.

La situation est-elle différente lorsqu'on intervient, suivant le même



Fig. 9 et 10. — Flexion normale et forcée.

procédé, dans une fracture récente? Je ne le crois pas, et pense que l'on peut assimiler à des greffes libres, presque tous les fragments provenant d'une fracture juxta-épiphysaire, dont les connexions vasculaires ont été détruites. Ces fragments, quels que soient leurs dimensions, sont soumis aux lois évolutives des greffes osseuses, suivant les deux stades décrits par MM. Cunéo et Leriche, de résorption, puis de régénération. Le fragment, tout comme un greffon, ne joue en réalité qu'un rôle de tuteur à la régénération osseuse, et d'apport calcique local. Si l'on se rappelle que l'ostéogénèse, au niveau d'un greffon, n'est réalisée qu'entre le sixième et le douzième mois, et que le remaniement total de ce dernier n'est complet qu'après la première année, on conçoit aisément que l'affaissement des fragments épiphysaires puisse se produire entre le troisième et le sixième mois, période où le greffon est le plus fragile parce qu'en partie résorbé, surtout s'il doit supporter des pressions importantes et continues, ainsi qu'il est de règle au niveau des tubérosités tibiales. Ceci est, à mon avis,

d'autant plus vrai que le fragment tubérositaire reposé est plus important. Plus le greffon est gros et massif, plus sa réhabitation et sa résorption sont longues.

Dans le cas que je vous présente, la reconstitution de la tubérosité s'est faite assez précocement. Peut-être faut-il faire intervenir pour expliquer cette évolution heureuse, la qualité même du greffon ? Le fragment tubérositaire extrait et reposé lors de ma deuxième opération, n'était autre que celui qui avait été vissé au cours de la première intervention. Il s'agissait donc, en l'espèce, d'un véritable « os novum », dont la valeur ostéogénétique s'est trouvée ainsi expérimentalement vérifiée.

Ces données biologiques entraînent quelques déductions *d'ordre pratique*, que je voudrais ici brièvement résumer. A ce point de vue, trois points méritent de retenir l'attention : la nature de l'intervention primitive, la durée de l'immobilisation et la valeur des interventions itératives pratiquées pour effondrement tubérositaire.

I. — La nature de l'intervention à pratiquer a été déjà ici discutée, et je m'en voudrais de vouloir tirer des conclusions définitives à l'occasion d'un seul cas. Mon observation prouve néanmoins que la reposition sans arthrotomie, conseillée par M. Leriche, peut parfois manquer de sécurité, et Roux-Berger l'avait déjà signalé. Seule l'arthrotomie peut donner une certitude quant à la reconstitution du plateau tibial.

Le procédé de fixation du fragment est en revanche plus discutable. Si le vissage en bonne position peut donner d'excellents résultats, la reposition épaulée par des greffes, lui est certainement supérieure. Elle permet d'éviter l'introduction d'un corps métallique, et de compenser la perte de substance résultant de l'effondrement du fragment tubérositaire. Je pense donc que l'introduction de greffons est beaucoup plus justifiée par ce souci, que par celui d'obtenir, par leur présence, une plus rapide consolidation. Quels que soient, du reste, les arguments théoriques, il faut s'incliner devant la valeur des résultats pratiques, que confirme pleinement la deuxième partie de mon observation.

II. — La durée de l'immobilisation est un deuxième point sur lequel il n'est pas inutile d'insister. Le rappel biologique, que j'ai cru devoir faire, implique la nécessité d'une longue immobilisation, et d'un lever tardif. Aussi, suis-je étonné de lire dans les observations de Arnaud, qu'il a fait lever ses blessés au bout d'un mois et demi. C'est en effet vers le troisième mois que le fragment reposé est le plus fragile. On s'expose donc à de grands déboires en autorisant la marche avant le cinquième ou le sixième mois.

III. — Je désirerais en dernier lieu insister sur la valeur des interventions itératives que l'on peut être amené à pratiquer en cas d'effondrement d'un plateau tibial. Lorsque le dénivellement est important, qu'il s'agisse d'un effondrement de la partie interne ou externe de celui-ci, ainsi qu'il en est le cas dans mon observation, les mouvements de latéralité du genou apparaissent et s'aggravent dès que le blessé commence à marcher. Les ligaments latéraux se distendent alors, et l'appui unilatéral sur le membre

atteint ne tarde pas à devenir impossible. La situation est alors plus précaire que si le genou était ankylosé.

La cure de semblables effondrements peut alors être entreprise, suivant un procédé identique à celui que MM. Lenormant et Arnaud utilisent dans les cas récents. La technique est plus difficile et plus laborieuse, mais le résultat peut être excellent.

La morphologie de l'articulation ainsi reconstituée est dans ce cas des



Fig. 11 et 12. — Mars 1936.

plus anormales (radios 11 et 12). On constate en effet que, alors que les greffons sont devenus presque invisibles et pour ainsi dire fondus dans le bloc osseux néoformé, la forme même du plateau tibial externe présente l'aspect d'une cupule élargie par le développement d'hyperostoses antérieures et externes, qui donnent à l'extrémité supérieure du tibia l'aspect que l'on observe dans les vieilles arthrites déformantes. Ces désordres anatomiques se rapprochent de ceux que l'on constate à la suite des arthroplasties, et rappellent de très près les images sur lesquelles le professeur Putti insistait, lors d'une conférence qu'il fit il y a quelques années à la Faculté de Médecine. Ce vieillissement des extrémités osseuses ne préjuge en rien de la valeur fonctionnelle des articulations reconstituées. Le professeur Putti

nous en a montré bien des exemples, à la suite desquels celui que je vous communique n'occupera qu'une modeste place.

M. **Roux-Berger** : Depuis que j'ai recommandé ici-même l'athrotomie, j'ai opéré ou fait opérer un certain nombre de ces fractures; les résultats sont publiés dans la thèse de M. Politis, faite dans mon service.

L'arthrotomie permet seule de se rendre compte des dégâts articulaires, en particulier de l'état des ménisques. Seule, également, elle donne la certitude d'avoir rétabli, bien horizontale, sans dénivellation, la surface cartilagineuse du tibia. L'incision de Gernez est excellente, elle doit être très longue. Je suis également de l'avis de M. J. C. Bloch lorsqu'il conseille d'immobiliser longtemps ces malades.

M. **Brocq** : Je suis tout à fait de l'avis de Roux-Berger. Pour bien réparer le plateau tibial dans les fractures condyliennes du tibia, il faut avoir une large vue sur l'articulation.

Cette question de l'arthrotomie nécessaire est déjà ancienne; et j'ai publié, avec Panis, en 1925, dans le *Journal de Chirurgie*, « une technique de l'intervention sanglante dans les fractures condyliennes du tibia ».

Dans la *Chirurgie d'urgence de Lejars*, j'ai recommandé *pour les fractures uni-condyliennes*, la *longue incision en J*, *avec luxation complète de l'appareil rotulien*, *sur laquelle Gernez* a eu le grand mérite d'insister ; cette voie d'abord est excellente et permet de réduire correctement et de fixer le fragment détaché.

Pour les fractures bicondyliennes, il faudrait pratiquer des deux côtés la longue incision en J ; aussi, je crois qu'il est préférable, dans ce cas, de faire une large arthrototomie du genou en sectionnant, en travers, la rotule (Alglave), ou en rabattant, en haut, la tubérosité antérieure du tibia, détachée au ciseau (Lambotte), ou en queue d'aronde (Kirschner, P. Brocq).

J. C. Bloch vient de nous montrer, par sa belle observation, que les greffes osseuses, en cas d'échec de l'ostéosynthèse métallique, sont une ressource précieuse, capable de donner un excellent résultat fonctionnel.

M. **J. C. Bloch** : Je suis tout à fait d'accord avec Roux-Berger et Brocq. Il est impossible d'opérer une bonne reposition du fragment si on ne fait pas d'arthrotomie.

Peut-être n'était-il pas inutile d'insister sur ce fait, puisque dans sa communication M. Leriche semblait considérer l'arthrotomie comme superflue.

A propos du traitement chirurgical des colites ulcéreuses non spécifiques,

par M. **G. Lardennois**.

Le traitement chirurgical des colites ulcéro-hémorragiques non spécifiques m'a paru mériter notre attention. L'affection est rare, mais elle peut devenir très grave.

Lorsque les ulcérations se sont répandues dans le côlon et ont altéré le rectum, la vie du malade est fort menacée. Si l'on réussit à la lui sauver, il restera trop souvent un douloureux infirme fort exposé à des récidives d'aggravation.

Pour éviter toute ambiguïté, nous devons limiter notre sujet : nous entendons nous borner à l'étude du traitement chirurgical des colites graves, à tendance ulcérative, hémorragique et suppurative, dans lesquelles ne se révèle pas une étiologie spécifique bien admise : tuberculose, syphilis, mycose, paludisme, bacilles de His, de Shiga ou de Flexner, *entamœba histolyca Balantidium*, sprue, anguillulose, etc.

Nous n'entrerons pas dans les discussions étiologiques quelles que soient leur intérêt. Il semble que nous pouvons, jusqu'à nouvel ordre, considérer comme établis les points suivants :

1° Les recto-colites ulcéro-hémorragiques que nous étudions n'ont rien à voir avec la maladie de Nicolas-Favre.

2° Malgré certaines similitudes de symptômes et en dépit de l'agglutination éventuelle du bacille de Flexner par le sérum du malade, la dysenterie bacillaire n'est pas en règle générale, à l'origine de ces colites ulcéro-hémorragiques. L'agglutination du Flexner n'a pas, à elle seule, une valeur affirmative.

3° Si de nombreux germes ont été retrouvés dans les colites ulcéro-hémorragiques, aucun d'eux, jusqu'à présent, n'a été unanimement reconnu comme spécifique, même le streptocoque particulier, le diplo-streptocoque dénoncé par Bargen en 1924.

Ce qui caractérise l'affection dont nous voulons étudier le traitement, ce n'est pas un germe ou un parasite particulier, c'est la lésion anatomo-pathologique. Cette lésion paraît pouvoir être créée par la flore microbienne habituelle de l'intestin. Ainsi, le Noma peut se manifester dans la cavité buccale sans invasion de germes particuliers. On conçoit aisément qu'il y suffise de circonstances particulières favorisant l'exaltation de virulence.

Ce sont les lésions anatomo-pathologiques qui justifient et déterminent le traitement chirurgical. Sur les pièces de laboratoire que Roger Leroux a bien voulu étudier pour moi, on les voit se succéder ainsi : d'abord l'épithélium enflammé s'hypertrophie, avec hypersécrétion, d'où l'écoulement muco-séreux qui, s'il est résorbé ou confondu dans les matières fécales, peut rester inaperçu. Ensuite l'épithélium tombe en placards et découvre le chorion œdématié. Ainsi se trouve constituée la lésion essentielle de cette colite : *l'ulcération.*

L'infection favorisée par la stagnation des matières et des sécrétions continue d'attaquer le chorion. Celui-ci, bourré d'éléments leucocytaires et plasmocytaires, à découvert par plages de dimensions variables, se comporte au niveau de ces plages comme un *bourgeon charnu.* Il suppure, il saigne, il s'hypertrophie, d'où la *pseudo-polypose.*

Peu à peu, les ulcérations se multiplient, s'étendent, se propagent tout en restant d'ordinaire limitées en profondeur à la muqueuse.

Mais, en même temps que se manifeste cette *nécrose extensive*, on peut

constater, sur des pièces opératoires, les tendances réparatrices qui s'essaient à la reconstitution du revêtement épithélial. Ainsi s'expliquent les accalmies, les guérisons. Elles sont contrariées par le mauvais état du chorion enflammé, d'où les rechutes.

On peut constater cette énergie réparatrice de l'épithélium, même dans des cas très anciens. M. Roger Leroux l'a notée sur une pièce opératoire de colectomie complémentaire du transverse que j'avais pratiquée six ans après une colectomie gauche pour recto-colite hémorragique extrêmement grave.

Avec le temps, la *sclérose réactionnelle* vient frapper le tissu conjonctif, la sous-muqueuse surtout, et infiltrer jusqu'à la couche musculaire. D'où rétrécissement et définitive déchéance fonctionnelle.

Ulcéro-nécrose, bourgeonnement du chorion, réparations épithéliales, sclérose rétractile, ces processus s'intriquent et se succèdent, pouvant créer des aspects différents, non seulement d'un segment colique à un autre, mais même dans le même segment. C'est l'enchevêtrement habituel du processus ulcéro-nécrotique et des dégénérescences fibro-cicatricielles, que nous retrouvons dans des infections comparables, les abcès péri-bronchiques, par exemple.

L'affection se montre extensive et capricieusement récidivante. Les lésions vont progressant, non pas de façon continue, mais plutôt par poussées, par rechutes. Quand elles auront acquis une certaine étendue et un certain degré d'intensité, elles deviendront anatomiquement irréparables.

Au danger mortel que constituent le dépouillement ulcéreux de la muqueuse recto-colique et la production de vastes surfaces infectées, végétantes, suppurantes et saignantes, succèdera, si l'on obtient l'apaisement du processus inflammatoire destructeur et meurtrier, un trouble fonctionnel définitif. Les segments coliques infiltrés de tissu fibreux jusque dans leurs tuniques musculaires, rétractés et irrégulièrement rétrécis, ne retrouveront plus la possibilité d'assurer leurs fonctions naturelles d'absorption alimentaire élective, de barrage antimicrobien et antitoxique, et enfin de canal de transit stercoral.

Parler en de telles circonstances de guérison est un peu abusif. Oui, la suppuration est à peu près tarie, les hémorragies arrêtées, le danger mortel paraît conjuré, le patient reprend une mine meilleure, mais c'est seulement à la condition qu'une dérivation artificielle du contenu intestinal ait été créée et maintenue. Et une reprise inflammatoire est toujours possible dans un segment colique altéré, mal drainé, où subsistent des foyers mal éteints. Si nous réussissons à écarter le péril imminent, c'est le plus souvent en imposant une infirmité pénible et définitive, sans même la garantie certaine contre un retour offensif du mal.

Il est des cas de colite ulcéro-hémorragique suraigus, il en est de subaigus, le plus grand nombre évoluent sous la forme chronique.

Ce qui caractérise habituellement les cas chroniques graves, les seuls qui nous soient généralement adressés, c'est l'allure capricieuse de l'affection. Ce sont, au début, des accès fugaces, facilement apaisés, ce sont des

récidives après longs intervalles. Les améliorations apparentes du début engendrent facilement un optimisme, dont on peut dire qu'il est un facteur de gravité.

A lire les statistiques importantes, homogènes de colite ulcéreuse, celles de Bonorino Udaonda, de Snapper, on se convainc de la gravité de l'affection, lorsque les ulcérations ont pris une certaine extension. La mortalité approche de 50 p. 100, et après quelles souffrances!

La statistique la plus favorable et aussi la plus importante, celle de



Fig. 1. — Colite ulcéreuse grave intéressant tout le côlon gauche et la partie gauche du transverse. Réplétion avec substance opaque floculante (Sarrazin).

Bargen, accuse 25 p. 100 de cas très graves, résistant à tout traitement médical, et mettant la vie du patient en péril.

Que peut ici la chirurgie?

Cæscostomie. — Pendant longtemps, à la suite de Bertini, 1882, le traitement chirurgical s'est borné à la Cæcostomie.

Le but était de détendre le côlon et de permettre des lavages thérapeutiques descendants.

Les opérateurs ont pu se féliciter de certains resultats heureux. Rappelons-nous qu'à l'époque où la cæcostomie était fort recommandée, les colites hémorragiques n'étaient pas identifiées. Dans les cas ainsi traités pouvaient se trouver des colites spécifiques de gravité très différente.

Pour ma part, j'ai pratiqué quatre cæcostomies simples pour colite

ulcéro-hémorragique. Je n'ai pas eu la chance de voir un seul de mes opérés guérir.

Il est possible qu'avec les progrès récents de la thérapeutique médicale, on puisse mieux tirer partie d'une cæcostomie dans quelques cas déterminés. Mais je ne crois pas qu'on puisse considérer la cæcostomie simple comme un traitement adéquat pour une colite ulcéro-hémorragique grave.

Appendicostomie. — Il en est de même de l'*Appendicostomie*, tant



Fig. 2. — Même cas. Radiographie après évacuation partielle (Sarrazin), Constater la délimitation des lésions.

vantée par Weir, Lockardt-Mummery et surtout Segond, dans son mémorable rapport à la Société internationale de Chirurgie en 1911, à Bruxelles.

Je n'ai qu'une observation d'appendicostomie pour Rectocolite ulcéro-hémorragique. Elle fut caractérisée par un échec complet et une Colectomie gauche dut être pratiquée, cette fois avec un résultat d'accalmie satisfaisante qui dure depuis huit ans.

Iléostomie. — Pour détourner complètement le cours des matières du côlon infecté et ulcéré, les auteurs américains ont imaginé de pratiquer l'iléostomie.

Elle est faite sous anesthésie locale. L'incision est minime. L'anse iléale terminale est extériorisée en double canon de fusil avec un éperon

infranchissable, à 15 centimètres environ de la valvule iléo-cæcale, puis elle est sectionnée.

Stone, partisan de cette manière de soigner la colite ulcéreuse grave, y ajoute une appendicostomie complète pour lavages descendants.

Nous pouvons apprécier les résultats obtenus à la Clinique Mayo par ce procédé, grâce à un travail de Bargen, Brown et Rankin, de Rochester. Ces auteurs appuient leur plaidoyer en faveur de l'Iléostomie sur une statistique de 82 cas. Ces 82 cas ont abouti à 41 morts, soit 50 p. 100 : 26 morts précoces et 15 morts tardives.

Notons en passant que la mortalité est particulièrement lourde pour les



Fig. 3. — Même cas.
Radiographie après insufflation très prudente (Sarrazin) pour localiser les lésions.

cas d'allure aiguë, sur 38 cas, 22 morts, dont 18 immédiates et 4 retardées. Les 44 cas d'évolution chronique ont donné 19 morts, dont 8 précoces et 11 tardives.

Une statistique si importante, et émanant de médecins chirurgiens particulièrement autorisés, démontre, une fois de plus la gravité extrême de la colite ulcéro-hémorragique, puisque les auteurs n'hésitent pas à recourir contre elle à une intervention aussi affligeante. Elle indique aussi que cette intervention ne réussit à sauver de la mort qu'un patient sur deux.

Quant à ceux qui subsistent, quelle est leur situation ?

Nous n'ignorons pas que l'usage rigoureux d'un régime alimentaire étroitement adapté peut réduire la déperdition alimentaire, que la peau

peut, par des soins diligents, être protégée contre l'attaque des sucs intestinaux encore agressifs, que d'adroits appareillages peuvent rendre cette misère plus supportable, que d'ailleurs l'intestin grêle sait s'adapter à sa nouvelle condition de réservoir et devenir, à la longue, plus tolérant, plus continent, avec des sucs digestifs plus éteints.

Nous n'en conviendrons pas moins que bien lourde est l'indication d'une intervention qui ne sauve qu'un malade sur deux et laisse les autres avec une aussi déplorable infirmité.

Colostomie métacæcale a dérivation totale. — C'est en considération de la situation particulièrement affligeante qui résulte de l'Iléostomie de

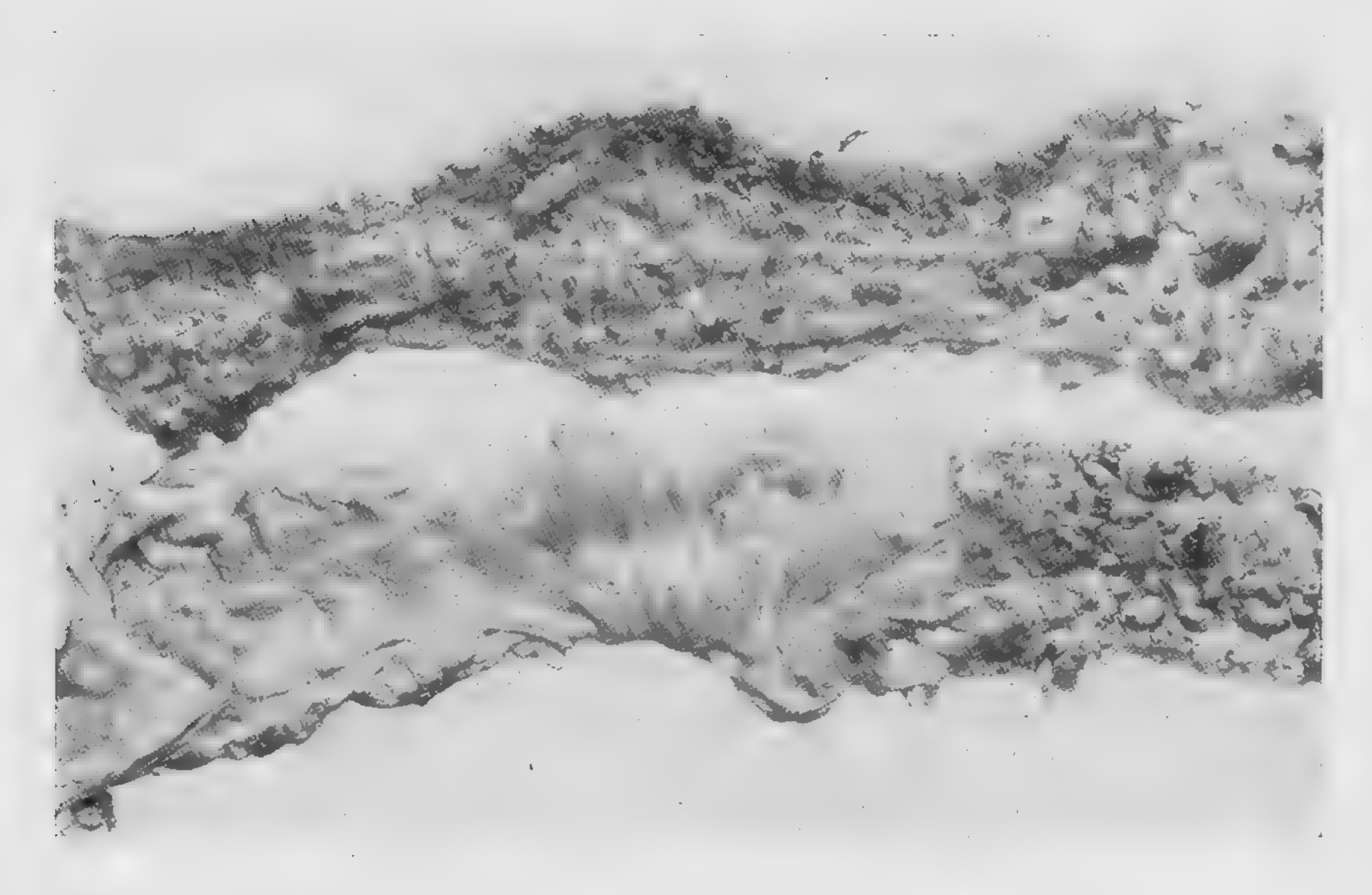


Fig. 4. — Photographie du côlon malade.
Remarquer la délimitation nette de la zone ulcérée et de la zone saine.

dérivation totale, que j'ai eu recours dans 6 cas à la Colostomie métacæcale à dérivation totale. J'ai eu comme suites quatre améliorations permettant la vie et deux décès, dont l'un après colectomie gauche faite hâtivement et en désespoir de cause pour persistance des hémorragies.

Cette Colostomie, juste en aval du cæcum, doit être exécutée de telle sorte qu'elle barre entièrement la route aux fèces et les rejette au dehors. La difficulté est d'établir un « éperon » séparant bien le bout colique proximal du bout distal. La largeur du segment colique en ce point, la brièveté du méso que la colite tend à rétracter, créent à cet égard une indiscutable difficulté. J'utilise, pour maintenir le côlon soulevé, une tige métallique spéciale, mince et plastique comme celle-ci, sur laquelle il est sectionné complètement. On peut rétrécir le bout distal, mais il vaut

mieux ne pas le fermer complètement afin de permettre les lavages thérapeutiques.

Plusieurs objections ne peuvent manquer de venir à l'esprit. Nous allons les examiner.

1° L'intervention, pour facilement réalisable qu'elle soit, est tout de même plus complexe qu'une iléostomie. Ne sera-t-elle pas plus fatigante et dangereuse pour ce malade tourmenté, épuisé, saigné à blanc, infecté, fébrile, exposé aux perforations, aux phlébites?

2° D'autre part, si les lésions ont atteint le côlon ascendant, ne va-t-on pas opérer en pleine zone ulcéro-hémorragique?

Chacun de ces arguments doit être pris en considération.

1° Si le sujet est trop affaibli, trop exposé à succomber, sans nul doute, il faut se borner à l'intervention à minima et il vaut mieux ici faire une iléostomie qu'une Colostomie de dérivation.

2° Si les symptômes et les signes radiologiques font soupçonner l'envahissement de la région cæco-colique, de toute évidence, c'est une Iléostomie qui convient.

Si le côlon ascendant à l'ouverture de l'abdomen n'offre pas toutes les apparences d'intégrité, faut-il changer de plan et exécuter l'Iléostomie?

Il est permis de supposer qu'une hémorragie ou une fissure pourrait se produire, du fait des manœuvres de libération, puisqu'elles peuvent se produire au repos.

Il est encore plus à craindre qu'après l'ouverture du côlon malade, l'écoulement septique n'infecte la plaie. Ces infections prennent très rapidement une allure nécrotique, phagédénique, dont la proportion est inquiétante pour le méso et pour le péritoine.

Aussi, la Colostomie doit être réservée aux cas dans lesquels l'intégrité du segment cæco-colique apparaît très probable.

L'envahissement du côlon ascendant est, d'ailleurs, comme l'a montré Hern, d'un pronostic très grave.

Si, par erreur, on était venu à ouvrir un côlon ascendant porteur d'ulcérations et de bourgeons charnus polypoïdes, la partie ne serait pas pour cela perdue.

J'ai vu chez une jeune malade très épuisée par une colite invétérée du type fébrile et hémorragique, avec phlébites, la Colostomie faciliter la guérison de la région cæco-colique ulcérée [1]. Cette malade, à qui j'avais fait d'urgence cette colostomie de dérivation, en 1931, a pu subir quatre mois après, dans de bonnes conditions, une colectomie gauche. Elle continue à vivre avec sa colostomie droite et gauche.

La Colostomie est plus tolérable que l'Iléostomie. Quand on a été réduit par l'extension des lésions ou la gravité du cas à l'Iléostomie, on

1. On peut rappeler qu'un chirurgien, Muller, a conseillé la Colostomie étendue pour exposer les ulcérations et permettre de les traiter directement. Cité par Kroggins. Traitement chirurgical de la Colite chronique ulcéreuse. *Deutsche Zeitschrift für Chirurgie*, t. **183**, nos 3 et 4, p. 178-196.

peut avoir plus tard à envisager le remplacement de celle-ci par la Colostomie de dérivation totale.

La dérivation totale peut suffire à amener une sédation des symptômes inquiétants. Mais, dans deux de mes cas, elle ne m'a pas permis de sauver les malades, l'un, un jeune étudiant en médecine, malade depuis quinze mois, mort d'hémorragies, malgré une colectomie ultérieure *in extremis* ; l'autre, femme de médecin, malade depuis trois ans, et amenée en état agonique, fut trouvée en état de perforation sigmoïdienne.

Colectomie. — A considérer les lésions anatomiques du côlon atteint de l'infection ulcéro-hémorragique, après que la thérapeutique médicale a échoué, on est vite convaincu que seule une colectomie peut apporter la guérison. Malheureusement, les sujets que nous voyons sont d'ordinaire dans un tel état d'épuisement après des mois et des années d'infection et d'hémorragies qu'une colectomie étendue paraît au-dessus de leurs facultés de résistance.

On peut parfois, comme je l'ai obtenu dans 4 cas, améliorer la situation par une colostomie droite à dérivation totale et entreprendre ensuite, si possible, la colectomie sur le sujet amélioré. Techniquement, ces colectomies ne sont pas spécialement difficiles. La présence d'adhérences gênantes n'est pas de règle. La situation requiert la colectomie en trois temps. Il est prudent, sous le couvert de la colostomie de dérivation préalable, d'attendre trois ou quatre jours au moins entre l'extériorisation et l'exérèse. Même pratiquée avec les clamps fixes dont j'ai recommandé l'emploi, la colectomie, sur ces côlons purulents, peut être suivie d'infection locale dangereuse dans une plaie récente aux lèvres encore mal accolées au méso et aux bouts coliques.

Ces colectomies segmentaires tardives réussissent à sauver la vie de certains malades. Mais le temps perdu a permis l'extension des lésions ulcéreuses, à un tel point que le segment colique restant et surtout le rectum ne peuvent être rétablis dans leur intégrité et leur fonction normale.

On peut se demander s'il n'y a pas mieux à espérer.

De tout ce qui a été écrit sur la question, des examens radiologiques qui ont été faits et, en particulier, avec les nouvelles méthodes qui utilisent une substance opaque colloïdale et floculante, de mon expérience personnelle et des résultats que j'ai obtenus par la colectomie gauche précoce, je suis porté à admettre, que, généralement, le processus ulcératif débute dans le côlon gauche et dans l'S iliaque particulièrement. Il s'étend ensuite régulièrement, capricieusement, en aval, vers le Rectum, en amont, vers le côlon proximal. L'extension au Rectum provoque les réactions habituelles des rectites graves, ténesme, ulcérations saignantes et polypes bourgeonnants et scléreux. L'extension colique va plus ou moins loin, mais elle paraît, dans les cas chroniques, respecter longtemps le côlon ascendant et une bonne part du transverse. J'ai vu ces segments intacts sur des sujets atteints de colite ulcéro-hémorragique depuis trois ans, depuis cinq ans.

En présence d'une affection aussi grave que la colite hémorragique, si les espoirs fondés sur certaines thérapeutiques médicales nouvelles, comme le traitement par la vitamine A, ne se confirment pas à l'expérience, l'on peut se demander si l'on ne doit pas envisager l'indication possible d'un traitement chirurgical *précoce*.

Voici une observation : En mars 1929, un homme de cinquante-six ans m'est amené avec le diagnostic de néoplasme sigmoïdien, après rectoscopie et radiographies très étudiées. J'enlève très largement l'S iliaque, l'examen histologique montre à M. Roger Leroux les lésions typiques, non d'un épithélioma, mais d'une sigmoïdite ulcéreuse.

Le malade se rétablit complètement. Six mois après je pouvais rétablir la continuité colique. La guérison s'est maintenue parfaite depuis lors.

A voir, à côté de ce cas, les cruelles souffrances et les pitoyables agonies d'autres porteurs de colites ulcéreuses, je dus reconnaître que mon erreur avait été bienfaisante.

Il est bien différent de pratiquer une colectomie segmentaire précoce, avec rectum à peu près sain, capable en tout cas, de se réparer avec l'aide d'un traitement judicieux, et de pratiquer une colectomie tardive, souvent incomplète en raison de l'extension considérable des lésions, alors que le rectum est irrémédiablement infecté et les côlons rétrécis.

Dans le premier cas, la restitution *ad integrum* est possible, elle ne l'est plus dans le second.

Loin de moi l'idée de conseiller des interventions injustifiées, sur des cas que la thérapeutique médicale peut guérir simplement. Mais prenons garde également de manquer d'opportunité dans des cas qui deviendront graves.

Il faut apprendre à reconnaître la Colite ulcéro-hémorragique à ses débuts. Il faut aussi apprendre à la situer. Les examens radiologiques avec les méthodes nouvelles semblent aujourd'hui le permettre.

Il ne faut pas attendre l'extension au rectum et à la plus grande partie des Côlons pour soigner cette colite. Si la thérapeutique de lavages, d'immunisation et de vitamines échoue, si les récidives indiquent l'aggravation probable, le médecin traitant, convaincu de la bénignité de la résection colique gauche et de la gravité des colites ulcéreuses invétérées, devra envisager l'indication possible d'une colectomie précoce, sans attendre qu'il soit trop tard. Je me suis trouvé quatre fois devant cette indication, je l'ai suivie et n'ai eu qu'à m'en féliciter.

Les 27 cas de ma statistique se répartissent ainsi :

Cæcostomie simple : 4 cas.

4 morts, à plus ou moins longue échéance.

Appendicostomie : 1 cas.

1 échec. La malade a subi ensuite une colectomie gauche, sans colostomie préalable, avec résultat sauvant la vie, mais rectite chronique gênante.

Colostomie droite (*à dérivation totale*) : 6 cas.

1 mort, la malade était en état de perforation sigmoïdienne. Les 5 autres malades ont subi ensuite une colectomie gauche.

Colectomie gauche pour accidents anciens et ulcérations recto-coliques étendues (après colostomie droite) : 5 cas.

1 mort par persistance de l'hémorragie. Il s'agissait d'un jeune étudiant en médecine bourré d'arséno-benzol depuis des mois.

4 améliorations permettant la vie et l'activité.

Un de ces malades, un homme de trente ans, s'est, dans la suite ,suicidé.

Colectomie gauche (sans colostomie droite préalable) : 7 cas.

3 morts, une au vingtième jour, les 2 autres après de longues souffrances. L'un d'eux avait été, en 1926, traité par la Radiothérapie profonde qui l'avait aggravé. La colectomie avait, dans ces trois cas, été limitée à l'S iliaque.

4 améliorations donnant la vie sauve avec infirmité.

Dans aucun de ces cas améliorés, je n'ai pu, jusqu'à présent envisager le rétablissement à la normale de la continuité intestinale.

Colectomies précoces : 4 cas.

4 guérisons avec courant colique normalement rétabli, l'un depuis 1929, un autre depuis 1931 sans récidive. Les 2 derniers cas sont plus récents.

Je vous prie de regarder ces quatre clichés. Je les dois à M. Sarrazin, ancien assistant, à Laennec, de M. le Dr Maingot. Vous y pourrez voir la délimitation remarquable des lésions ulcéreuses sur le Côlon transverse, obtenue par la méthode de floculation aux trois étapes : réplétion, évacuation, insufflation très prudente. Le quatrième cliché montre les lésions et la transition brusque avec les parties saines.

M. **Soupault** : M. Lardennnois a eu grandement raison d'aborder cette question à la tribune de l'Académie de Chirurgie, car les chirurgiens français n'ont guère paru, jusqu'ici, s'intéresser à la colite ulcéreuse, alors que les travaux étrangers sur ce sujet sont assez nombreux. Nous avons assez rarement l'occasion de voir de tels cas, d'abord parce que les médecins semblent en rencontrer moins chez nous qu'en Allemagne et aux États-Unis par exemple. Ensuite parce qu'ayant peut-être l'attention moins attirée sur les colites ulcéreuses, ils les diagnostiquent plus tardivement. Comme les résultats venus de l'étranger ne sont pas très encourageants, on n'envisage ici la chirurgie qu'à une période trop tardive, après avoir perdu beaucoup de temps. Or, de tels malades sont destinés à mourir fatalement de leur maladie, et dans des conditions souvent épouvantables, car aucun traitement médical n'a jusqu'ici réellement fait ses preuves. Ce qui incite aussi les médecins à persister dans cette attitude, c'est que la maladie procédant par rémissions et par attaques successives, ils ont l'impression d'avoir amélioré la situation par leur thérapeutique; en réalité, il n'en est rien.

Il faut distinguer trois formes de colites ulcéreuses :

1° Les colites *généralisées suraiguës*, qui emportent les malades en quelques semaines, quoi qu'on fasse.

2° Les colites *généralisées chroniques*; celles-ci doivent être traitées par des dérivations (cæcostomie ou appendicostomie), mais *précoces*; il n'est

pas possible de ne pas tenir compte de la statistique de Lockhart-Mummery, par exemple, qui indique 17 cas de guérison sur 18, mais il insiste sur ce fait que ses opérés étaient au premier stade de la maladie. Ce point me paraît essentiel.

Je vous présenterai dans une prochaine séance une malade que j'ai opérée il y a dix ans, d'une cæcostomie large avec dérivation totale et qui a parfaitement guéri, s'est mariée depuis, a mené à terme une grossesse, et a, sauf son infirmité qu'elle trouve très supportable, une existence normale.

3° Enfin, la troisième forme *localisée* qui est une véritable sigmoïdite et dont M. Lardennois a une expérience particulière dont il vient de nous faire bénéficier. Je crois que ses conclusions sont celles de l'expérience, que nous devons accepter.

Mais il me paraîtrait tout à fait intéressant que nos collègues qui ont des observations de colites ulcéreuses veuillent bien nous les communiquer pour que nous puissions prendre connaissance des documents français qui, encore une fois, sont très rares.

M. **Brocq** : J'ai opéré à l'hôpital Saint-Antoine un certain nombre de cas qui confirment la terrible évolution de cette affection.

J'ai vu, entre autres, deux malades, saignés à blanc, auprès desquels j'avais été appelé par mon ami Cain pour faire une appendicostomie ou une cæcostomie. La survie, comme pour les malades de M. Lardennois, a été très brève.

Dans un troisième cas, qui m'avait été adressé par mon ami Oury, il semblait que les lésions fussent limitées au segment recto-sigmoïdien. J'ai fait une dérivation terminale sur le transverse; le malade a survécu. Je viens d'apprendre qu'il vit encore avec son anus contre nature ; mais que sa lésion n'est nullement guérie et qu'elle présente de temps en temps des poussées.

Je rechercherai ces observations et j'apporterai, à ce sujet, une note complémentaire en collaboration avec mes amis Cain et Oury.

PRÉSENTATION DE MALADE

Ostéomyélite du maxillaire inférieur. Élimination de tout le corps mandibulaire. Prothèse provisoire,

par M. **P. Truffert**.

Ce jeune garçon de treize ans m'a été confié le 13 janvier dernier par mon maître, M. le professeur Sebileau, auquel il était adressé de Constantine par son élève, notre collègue Elbaz.

Il présentait à ce moment une ostéite toto-mandibulaire très aiguë avec nécrose.

Voici son histoire telle que j'ai pu la reconstituer (car il est sourd-muet).

En décembre 1935 le malade souffre d'un abcès dentaire, et on pratique l'avulsion d'une dent de six ans inférieure droite.

En quelques jours la poussée inflammatoire s'étend et on institue une vaccinothérapie au propidon.

Le 4 janvier, le malade entre à l'hôpital de Constantine, et Elbaz débride largement les culs-de-sac gingivo-jugaux droit et gauche, et pratique l'extraction de toutes les dents de la mâchoire inférieure (à l'exception de la dent de douze ans gauche), qui baignaient dans du pus et étaient mobiles.

Sérum antigangréneux, Rubiazol au point de vue général; localement : bains de Dakin.

Le 6 janvier, l'état général du malade étant sérieux et l'état local s'aggravant, Elbaz adresse ce malade à M. Sebileau qui le dirige sur mon service de l'hôpital Bon-Secours.

A ce moment, la bouche se présentait comme un véritable cloaque, la muqueuse, boursouflée et suintante, découvrait tout le rebord alvéolaire verdâtre, irrégulier et dont les rebords acérés blessent la langue.

Je fais pratiquer une réaction de Wassermann qui est négative, et faire une radiographie qui montre des lésions d'ostéomyélite étendues à tout le corps du maxillaire et semblant atteindre à droite la région de l'angle.

Le 16 janvier en présence des douleurs dues au traumatisme de la langue par l'os mortifié, je curette tout le corps du maxillaire et j'abrase toute la superstructure de la mâchoire, mais je conserve à gauche la dent de douze ans qui me paraît saine.

La table externe doit être réséquée dans presque toute son étendue. Des irrigations quotidiennes au chloral sont instituées; l'état général s'améliore d'autant plus que l'alimentation peut être reprise grâce à la disparition des douleurs.

Le 30 janvier, une nouvelle radio ne montrant pas encore de sillons d'élimination, on régularise le bloc osseux en réséquant une pointe saillante de l'extrémité droite de la branche osseuse.

Au début de février, je fais prendre une empreinte par ma prothésiste, le Dr Forthomme, afin de préparer une prothèse qui sera placée dès que l'on aura pu enlever le séquestre. C'est seulement le 18 février que la radio montre une séparation entre le mort et le vif.

Le 19 est enlevé un séquestre comprenant la majeure partie du rebord basilaire de la mâchoire depuis la dent de douze ans gauche jusqu'à la région angulaire droite.

Dès le 22 février, la prothèse que vous voyez était en place, dont le but est de maintenir l'écartement des fragments angulaires.

En effet, le lit du séquestre est constitué par un périoste dense et résistant, et on peut espérer une régénération suffisante de l'arc osseux pour servir de base solide à une prothèse définitive.

Je vous ai présenté ce malade pour les trois raisons suivantes :

1° Le début : ostéomyélite confondue avec une périostite d'origine dentaire; l'avulsion de la dent n'a pas arrêté les accidents, *loin de là*, et, cependant, c'est une erreur qu'il est très difficile, sinon impossible, d'éviter;

2° La nécessité d'attendre pour l'intervention la formation du séquestre. Une intervention plus précoce aurait eu certainement des limites plus étendues, et l'appareillage définitif aurait peut-être été impossible;

3° Enfin, la prothèse provisoire en vue de laquelle j'avais conservé la dent de douze ans gauche, la seule qui restât, va permettre d'attendre la régénération d'un arc mandibulaire dont la courbe, même si elle n'est pas exactement normale, rendra possible, à coup sûr, la reconstitution d'un articulé dentaire physiologique.

PRÉSENTATION D'APPAREIL

Appareil émetteur de rayons infra-rouges et ultra-violets au cours des opérations,

par MM. **P. Moure** et **J. Bastien**.

Nous avons l'honneur de vous présenter un appareil construit par M. Walter, sur les indications du D[r] Paschoud, de Lausanne, qui permet l'application simultanée des rayons infra-rouges et ultra-violets au cours des interventions chirurgicales.

Cet appareil supprime en grande partie les inconvénients signalés par ceux qui ont employé des appareils moins perfectionnés et sur lesquels insistait encore récemment M. Leriche.

Description. — Les rayons infra-rouges utilisés sont de grande longueur d'onde (4 μ 5) et par conséquent complètement invisibles. Ils sont fournis par deux émetteurs spéciaux placés de chaque côté du champ opératoire entre le chirurgien et son assistant et en dessus d'eux de telle sorte que la totalité de l'irradiation passe entre leurs épaules.

La plage irradiée a été rendue solidaire d'une plage éclairée par un dispositif de projecteur et de réflecteur incliné, le centrage des rayons invisibles est ainsi rendu facile. Si l'on éclaire bien, on irradie bien. Un thermomètre à mercure placé à l'endroit irradié doit indiquer au moins 45° pour le D[r] Paschoud, la température optima serait comprise entre 50 et 55). La chaleur doit être apportée non par la lumière, laquelle est souvent accompagnée d'infra-rouges courts, mais par les émetteurs d'infra-rouges longs. La lumière doit être sensiblement froide. Celle donnée par l'appareil

est tout à fait satisfaisante pour mener à bien toute intervention sous n'importe quelle incidence.

Devant le projecteur de lumière se place une lampe à arc qui le remplace et produit des rayons ultra-violets et lumineux. Ce dispositif permet de ne pas interrompre l'intervention pendant les quelques minutes nécessitées par l'irradiation en ultra-violet. Un écran spécial qui protège le chi-



rurgien permet d'effectuer cette irradiation sans danger. On pourrait même se passer de lunettes, mais nous conseillons cependant l'usage de verres blancs ordinaires qui sont opaques aux ultra-violets.

Le réflecteur et les émetteurs d'infra-rouges sont portés par un tube dans lequel peut être logé un périscope qui permet à un aide de contrôler et de rectifier le centrage si nécessaire. Il a à sa disposition les organes de commande de la lumière, des infra-rouges et des ultra-violets. Toutes les manœuvres se font ainsi en dehors des abords immédiats de la table d'opération et les manipulations très simples ne nous ont jamais gênés.

Pour obtenir le maximum d'effet dans l'utilisation de cette méthode

d'irradiation, il est préférable de supprimer l'emploi de la morphine et de diminuer l'anesthésie générale. Immédiatement avant l'intervention, une injection intraveineuse de 1/2 milligramme de scopolamine permet de réduire au minimum l'absorption de l'éther. L'idéal est incontestablement l'emploi de l'anesthésie locale.

Comme nous l'a montré le Dr Paschoud, toute l'opération est conduite sous les rayons infra-rouges. Les ultra-violets sont donnés durant cinq à dix minutes seulement.

Les résultats que nous avons obtenus depuis que nous faisons usage de cette méthode sont très encourageants et confirment ceux de Paschoud et de Leriche. Les douleurs post-opératoires sont en particulier très atténuées, ce qui permet de supprimer la morphine.

Les opérés urinent seuls et rendent très rapidement leurs gaz après l'opération.

Cette méthode est particulièrement intéressante pour toutes les opérations septiques : appendicites aiguës, salpingites et aussi fibromes, car il semble bien que les thromboses post-opératoires, mères des embolies, soient considérablement diminuées.

Nous poursuivons, en même temps que les opérations, des examens de sang pré- et post-opératoires. Ces examens, faits par M. Ragot, interne en pharmacie, portent sur l'urée, les chlorures, les polypeptides. Pour M. Paschoud, qui pratique ces analyses depuis longtemps, on constaterait une moindre augmentation post-opératoire du taux de l'urée et des polypeptides; les chlorures diminueraient peu. Nos premières recherches confirment cette opinion. On peut donc dire que l'utilisation des radiations influe ici favorablement le métabolisme général de l'opéré.

Tels sont les premiers résultats que nous avons pu enregistrer qui mettent en évidence la remarquable simplification des suites opératoires après les opérations sous les rayons infra-rouges et ultra-violets. L'un de nous analysera ces résultats dans sa thèse.

ÉLECTION DE QUATRE ASSOCIÉS PARISIENS

A l'unanimité sont élus :

MM. d'Arsonval,
Leclainche,
Antoine Béclère,
Regaud.

Le Secrétaire annuel : M. ANDRÉ MARTIN.

Paris. — A. MARETHEUX et L. PACTAT, imp., 1, rue Cassette.

MÉMOIRES

DE

L'ACADÉMIE DE CHIRURGIE



Séance du 25 Mars 1936.

Présidence de M. Henri ROUVILLOIS, *président.*

PROCÈS-VERBAL

La rédaction du procès-verbal de la dernière séance est mise aux voix et adoptée.

CORRESPONDANCE

La correspondance comprend :

1° Les journaux et publications périodiques de la semaine.

2° Des lettres de MM. DESPLAS, MENEGAUX s'excusant de ne pouvoir assister à la séance.

3° Des lettres de MM. D'ARSONVAL, Antoine BÉCLÈRE, LECLAINCHE et REGAUD remerciant l'Académie de les avoir élus.

4° Des lettres de MM. DESMAREST, LÉO, THALHEIMER, posant leur candidature au titre d'associé parisien.

5° Une lettre de M. SAINT-JACQUES (Montréal) posant sa candidature au titre d'associé étranger.

6° Une lettre de M. BILLET, doyen de la Faculté libre de Médecine de Lille, remerciant l'Académie de l'hommage rendu à M. REVERCHON, associé national de l'Académie de Chirurgie et professeur à la Faculté libre de Lille.

7° Un travail de M. Pierre LOMBARD (Alger), associé national, intitulé : *Traitement de l'ostéomyélite aiguë des adolescents.*

8° Un travail de MM. Pierre MALLET-GUY, Pierre CROIZAT et Paul VEIL (de Lyon), intitulé : *Asystolie basedowienne traitée par thyroïdectomie extra-capsulaire en deux temps.*

M. PETIT-DUTAILLIS, rapporteur.

9° Un travail de M. J. Hussenstein (de Tours), intitulé : *Trois cas d'abcès myositiques du muscle temporal.*

M. d'Allaines, rapporteur.

10° Un travail de MM. Nast et d'Halluin (de Lagny), intitulé : *Observation d'une oblitération congénitale de l'intestin.*

M. d'Allaines, rapporteur.

11° Un travail de MM. Stoian et Pierre Costesco (de Bucarest), intitulé : *Traitement des gangrènes des membres inférieurs consécutives à la thrombo-angéite oblitérante par l'extirpation du sympathique ganglionnaire lombaire, d'après un procédé personnel.*

M. P. Moure, rapporteur.

12° Un travail de MM. C. Stoian et Pierre Costesco (de Bucarest), intitulé : *Occlusion intestinale avec double siège, produite par un volvulus du côlon iléo-pelvien et torsion de la portion terminale de l'iléon.*

M. Okinczyc, rapporteur.

13° Un travail de M. Leydet (de Paris), intitulé : *Torsion d'un diverticule de la tunique vaginale.*

M. Albert Mouchet, rapporteur.

14° Un travail de MM. Perrignot de Troyes et du Bourguet (Armée), intitulé : *Occlusion par diverticule de Meckel*, est versé aux Archives de l'Académie sous le n° 117.

Des remerciements sont adressés aux auteurs.

PRÉSENTATIONS D'OUVRAGES

La Bibliothèque de la Faculté de Médecine de Buenos-Aires fait hommage à l'Académie de Chirurgie d'un exemplaire du Livre d'or du professeur Enrique Finochietto.

M. Huard (Armée), associé national, fait hommage à l'Académie d'un exemplaire des Travaux de l'Institut anatomique de l'École de Médecine de plein exercice de l'Indochine (1933-1936).

Des remerciements sont adressés aux donateurs.

M. le Président souhaite la bienvenue à M. Antoine Béclère et à M. le professeur Regaud, élus dans la dernière séance, et les invite à prendre place parmi leurs collègues. Il est assuré, par avance, que l'Académie trouvera dans leur collaboration le plus grand profit. (*Assentiment unanime.*)

A PROPOS DU PROCÈS-VERBAL

Sur la nécessité de l'arthrotomie dans les opérations pour fractures articulaires de l'extrémité supérieure du tibia,

par M. **Antoine Basset.**

J'ai déjà eu l'occasion d'écrire ailleurs que les articulations étaient des mécanismes très exactement ajustés, et qu'en matière de chirurgie articulaire on ne devait pas se contenter de l'à peu près.

Dans une fracture de l'extrémité supérieure du tibia, comportant la nécessité de la réduction opératoire d'un fragment déplacé, l'arthrotomie est indispensable.

Seule elle permet l'inspection détaillée des lésions et leur traitement rationnel et complet : évacuation du sang épanché, dégagement ou ablation d'un ménisque coincé ou déchiré, réfection d'un ligament rompu, remise en place exacte du bloc osseux détaché. Après inspection du reste de l'épiphyse au niveau de laquelle on constatera souvent l'existence de lésions non révélées par la radiographie, telles que : présence de copeaux cartilagineux ou de petits fragments osseux, les uns libres, les autres à peine soulevés ou déplacés, existence de fissures refendant le tissu spongieux, de zones d'écrasement réalisant de véritables pertes de substance localisées.

Après avoir nettoyé l'articulation, enlevé les particules solides libres et réséqué les tissus mous flottants, mais aussi après avoir soigneusement conservé tout ce qui peut servir à la réparation, le temps essentiel de celle-ci comporte la remise en place exacte, en jeu de patience, du fragment déplacé. Comment y parvenir si ce n'est sous le contrôle de la vue que seule donne l'ouverture suffisamment large de l'articulation?

Même en procédant ainsi, la remise en place et le maintien d'un fragment peuvent être difficiles en raison des lésions accessoires de fissuration, d'écrasement partiel que j'ai signalées plus haut, et aussi de la constitution même de l'épiphyse tibiale dont le tissu spongieux ne fournit qu'un médiocre point d'appui au vissage, surtout lorsqu'il est infiltré par le sang.

Il est de beaucoup préférable de mettre deux vis par fragment, mais, pour les raisons que je viens de dire, il arrive que celles-ci ne mordent pas et tiennent mal. Il ne faut pas les choisir fines car elles s'enfoncent comme des clous et ne permettent pas le serrage. Plus grosses, du type des vis à bois, et non filetées sur le segment voisin de la tête, elles mordent mieux et permettent le serrage, mais elles risquent d'écraser les lamelles osseuses et parfois de faire éclater un fragment peu volumineux ou déjà fissuré.

Si des pertes de substauce se sont produites dans le tissu spongieux, les vis ne trouveront pas de point d'appui à leur niveau; il y a alors intérêt à enfoncer celles-ci dans les parties de l'épiphyse restées solides, et si la

perte de substance est un peu importante, à la combler immédiatement avec de petits greffons ostéopériostiques pris sur le tibia lui-même; ceux-ci pourront en même temps servir à soutenir le bloc osseux vissé.

De toute façon, la nécessité est absolue de conserver des plans fibreux péri-osseux, tout ce qui pourra, après le vissage des fragments, être suturé par-dessus ceux-ci pour les recouvrir et contribuer à la solidité de leur maintien en bonne place.

A propos des calcifications et des ossifications traumatiques ou non traumatiques périarticulaires de l'épaule,

par M. **Mauclaire**.

Dans l'avant-dernière séance, il a été question de calcifications et d'ossifications qui siègent, soit dans la bourse sous-deltoïdienne, soit dans le tendon du muscle sous-épineux, soit dans l'insertion de la capsule articulaire, à son insertion supéro-externe.

Voici un cas d'*ossifications sous-claviculaires* consécutives à une fracture de l'extrémité externe de la clavicule. En septembre 1933, deux mois après l'accident, on voyait deux ossifications sous la clavicule, l'une près de l'extrémité externe du fragment interne et l'autre au milieu de la clavicule, toutes deux assez grosses.

Le blessé a souffert continuellement depuis son accident. La fracture ne s'est pas consolidée. Le fragment interne est resté déplacé au-dessus du fragment externe.

Or, aujourd'hui, trois ans après l'accident, les deux ossifications sous-claviculaires sus-indiquées sont encore très visibles et aussi volumineuses. Maintenant elles sont accolées à la face inférieure de la clavicule. Siègent-elles dans le tissu cellulaire ou dans le muscle sous-clavier? Il est difficile de le dire.

Il s'agit bien d'ossifications et non de calcifications. Le blessé continue à souffrir dans les mouvements de l'épaule, tout autant qu'il y a trois ans.

A propos d'une radiographie de M. Moulonguet concernant une « ossification cicatricielle d'un décollement capsulo-périostique après luxation récidivante »,

par M. **Louis Bazy**.

A la séance du 11 mars dernier, mon ami Moulonguet, nous a présenté, à la page 340, une très belle radiographie qu'il intitule : Ossification cicatricielle d'un décollement capsulo-périostique après luxation récidivante (lésion de Broca et Hartmann).

Or, en lisant le texte qui accompagne cette radiographie, je lis que M. Moulonguet avait pratiqué chez ce malade l'opération de Oudard, pour remédier à une luxation récidivante de l'épaule, et je remarque que l'ossification prolonge exactement le bec de l'apophyse coracoïde. Je serais donc assez porté, pour ma part, à considérer que le décollement de l'apophyse coracoïde, pratiqué à la manière de Oudard, a abouti comme c'était son but, à la productiou d'une butée osseuse à laquelle on ne peut, à la rigueur reprocher que d'être un peu hypertrophique.

Je demande donc à mon ami Moulonguet, s'il ne pense pas qu'il vaudrait mieux attribuer cette ossification, non à un décollement capsulo-périostique qu'il n'a pas vu, mais bien à l'opération osseuse qu'il a certainement pratiquée.

Deux cas de névralgie du glosso-pharyngien. Section cervicale du nerf. Guérison,

par MM. **H. Welti** et **J. A. Chavany**.

A propos de l'intéressant travail du Dr Martin, rapporté par Petit-Dutaillis, nous versons au débat les deux observations suivantes :

Observation 1. — Un homme de cinquante-neuf ans, nommé D..., habitant la province, vient nous consulter le 5 juin 1930 pour un syndrome douloureux paroxystique de localisation inaccoutumée dont le début remonte à trois ans environ.

A part un chancre mou avec bubon dans sa jeunesse, on ne trouve aucun autre antécédent pathologique appréciable jusqu'à la fin de l'année 1926 où il présente une crise de hoquet qui dure quinze jours. La douleur névralgique dont il se plaint maintenant n'apparaît qu'en avril 1927. Survenant au début à des intervalles éloignés avec de longues périodes intercalaires de calme complet, sa douleur tend depuis plusieurs mois à augmenter d'intensité et aussi de fréquence, ne lui laissant que de rares alcalmies malgré un traitement spécifique important (As et Bi alternés) poursuivi sans arrêt depuis plus de deux ans.

Il s'agit d'une *algie très vive* survenant par crises aiguës *ayant la brusquerie d'apparition de l'éclair* que D... localise d'une manière assez imprécise dans *la profondeur de la région sous-angulomaxillaire* du côté gauche au niveau d'une zone qui paraît répondre à la base de la langue et à la région glosso-épiglottique. Cette douleur, que le malade compare à la sensation transfixiante d'un coup de canif, se reproduit toujours à la même place, dure quelques secondes et cesse d'une façon brusque comme elle est apparue pour se reproduire sans aucun rythme quelques instants après. De son foyer originel, la douleur irradie en arrière *dans la région tonsillaire gauche* sur un trajet de 2 centimètres environ. Aucune irradiation dans l'oreille, dans la face ni dans les dents.

La douleur survient parfois spontanément, mais les paroxysmes sont plus fréquents à l'occasion de la parole et surtout *lors du passage des aliments solides ou liquides sur la partie gauche de la base de la langue.* Le seul passage de la salive suffit à provoquer l'algie. Aussi, pour avaler solides ou liquides — et le malade n'a plus depuis quelque temps qu'une alimentation liquide — incline-t-il la tête vers la droite espérant, dans une certaine mesure, atténuer le contact de ce qu'il avale avec *cette zone algogène* qui paraît siéger dans la partie gauche de la

base de la langue. Depuis plusieurs mois, les crises se produisent également la nuit, entretenant un état d'insomnie presque permanent.

Lorsque nous voyons D... pour la premiere fois, de nombreux paroxysmes se déclenchent sous nos yeux, chacun d'eux séparé du suivant par quelques

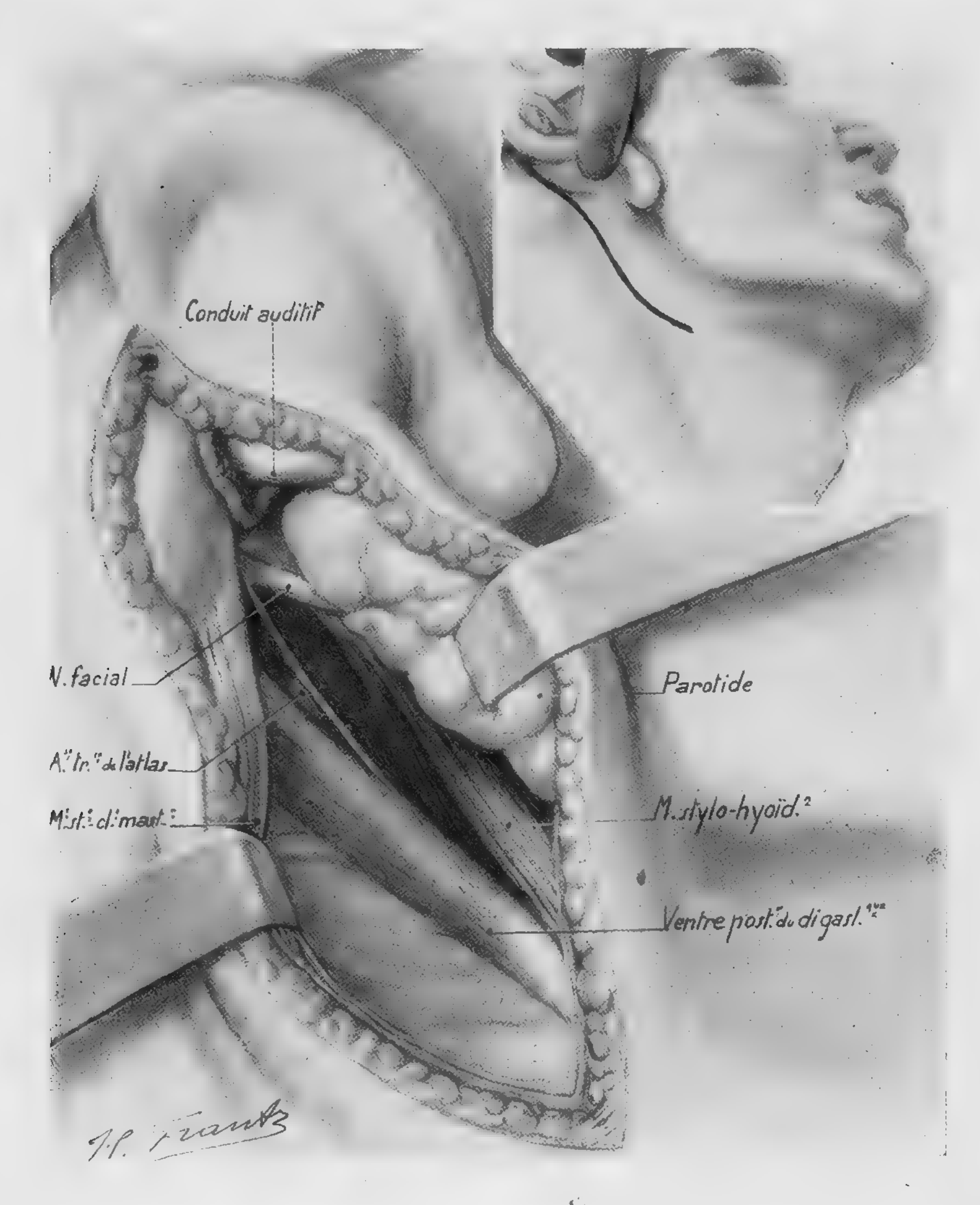


Fig. 1. — Abord de l'espace sous-parotidien postérieur. Le facial est repéré en suivant le nerf qui innerve le ventre postérieur du digastrique afin de récliner au maximum la parotide. Dans la cartouche tracé de l'incision cutanée.

minutes seulement. A chaque douleur, les traits se crispent sous la souffrance atroce; il porte la main à son cou, il incline la tête en avant en entr'ouvrant légèrement la bouche. A noter une légère rougeur de l'hémiface gauche et du larmoiement de l'œil gauche. Le patient signale au cours de ces crises des perturbations variables d'ailleurs de sa sécrétion salivaire; il a tantôt l'impres-

sion d'une sécrétion plus abondante du côté douloureux, tantôt au contraire celle d'une sécheresse très nette du même côté, l'empêchant alors de décoller la langue du plancher buccal.

L'examen neurologique local — difficile à pratiquer — est *absolument négatif.*

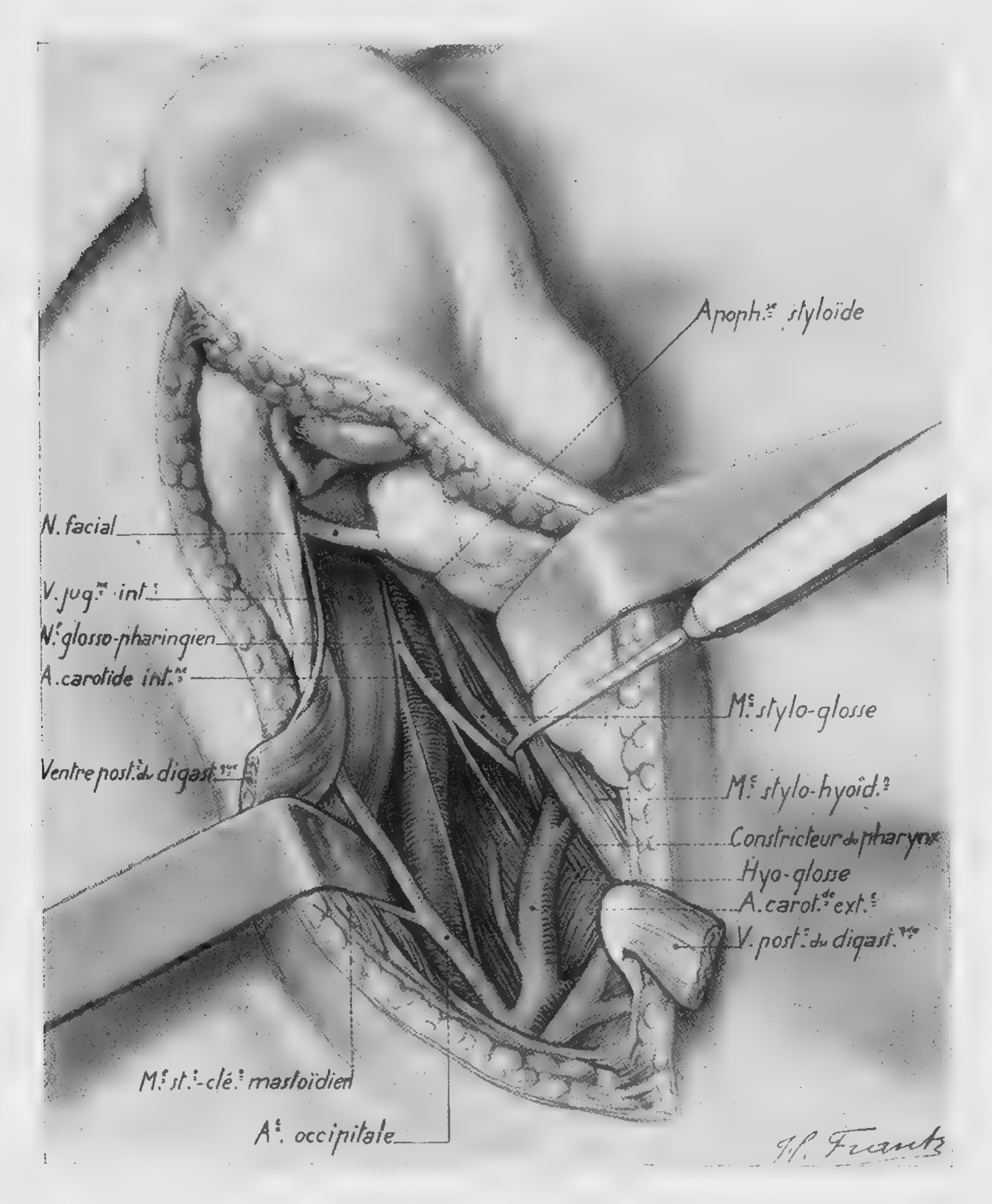


Fig. 2. — Découverte du glosso-pharyngien.
Le muscle styloglosse est le repère important pour identifier le nerf.

Aucune paralysie de la langue, du voile ou du pharynx. Aucun trouble sensitif objectif des mêmes régions. Pas de perturbations gustatives. Les réflexes vélo-palatins et pharyngiens sont normaux. Intégrité de toutes les autres paires craniennes.

Même absence de symptômes quand on pratique l'examen neurologique général. Les réflexes tendineux sont normaux. Les pupilles réagissent bien à la

lumière et à l'accommodation-convergence. Cœur normal. Tension artérielle : 14 et 9 au Vaquez. Urines normales. Bordet-Wassermann et Hecht négatifs dans le sang. Examen du cavum négatif. Radiographies du crâne et en particulier de la base normales.

Après quelques brefs essais physiothérapiques infructueux (ionisation à l'aconitine, radiothérapie) *le malade est opéré le 27 juin 1930.*

Intervention chirurgicale (M. Welti). — Anesthésie générale à l'éther. Incision cutanée parallèle au bord antérieur du sterno-cléido-mastoïdien et remontant derrière le pavillon de l'oreille. Décollement du conduit auditif externe bien désinfecté avant l'opération. Le bord antérieur de la mastoïde et le tympanal sont ruginés jusqu'au voisiuage de l'émergence du facial. La parotide est réclinée en avant. Le digastrique est sectionné.

1° *Extirpation du ganglion cervical supérieur du sympathique.* Le ganglion est découvert en pénétrant dans l'interstice qui sépare carotide interne et jugulaire après ligature de quelques veines.

2° *Section du glosso-pharyngien.* Le nerf est découvert à la face profonde du stylo-glosse en avant de la carotide interne, en dedans de la carotide externe. Il est relevé, isolé et sectionné le plus haut possible vers la base du crâne. Une certaine quantité d'alcool à 80° est injectée avant la section dans le bout central du IX.

Dès le réveil du malade, la physionomie de l'affection est totalement modifiée. Le malade accuse seulement une sensation légèrement pénible lorsque les aliments solides ou liquides franchissent l'arriére-bouche. *Mais les paroxysmes algiques ont totalement disparu.* C'est à peine s'il ressent dans la journée du 1er juillet deux petits élancements douloureux qui ne rappellent en rien les douleurs intolérables supportées avant l'intervention. Et encore D... a-t-il tellement la crainte de voir réapparaître ses grandes crises qu'il note avec minutie tous les petits phénomènes anormaux.

L'examen du 2 juillet 1930 objective ;

1° Une déviation de la pointe de la langue vers le côté gauche lorsque celle-ci est tirée hors de la bouche.

2° La *perte de la sensibilité gustative dans le territoire du tiers postérieur de la langue à gauche* avec intégrité dans les deux tiers antérieurs.

3° *La présence d'une hypoesthésie tactile au niveau de la muqueuse vélo-tonsillo-pharyngienne* du côté gauche, s'arrêtant au niveau de la ligne médiane.

4° *La motilité parfaite des muscles du voile du palais.*

5° *L'absence de paralysie des muscles constricteurs du pharynx* avec motilité normale de ces muscles et absence du signe du rideau de Vernet.

6° On note en outre du côté gauche un syndrome de Claude Bernard-Horner très net avec diminution de la fente palpébrale, énophtalmie et myosis.

7° A titre accessoire, on enregistre une anesthésie tactile de la région de l'hélix, vraisemblablement en rapport avec la section opératoire de quelques filets du rameau auriculaire du plexus cervical.

Tous ces signes persistent lorsque le malade sort de l'hôpital le 10 juillet 1930.

Depuis cette époque, nous avons observé le malade à plusieurs reprises. La déviation de la langue s'est atténuée, le syndrome de Claude Bernard-Horner s'est estompé et *les troubles de la gustation dans le tiers postérieur et gauche de la langue ont pour ainsi dire disparu* en s'atténuant d'une façon progressive à partir d'octobre 1930. En mars 1936, cinq ans et demi après l'intervention, la guérison de l'algie se maintient d'une manière complète.

Obs. II. — Mme A..., âgée de trente-neuf ans, mariée, mère d'une enfant bien portante : dans ses antécédents on retrouve une fausse couche de trois semaines, mais ses réactions sérologiques se sont toujours montrées négatives. Le début de ses douleurs remontent à 1925 ; un jour, en buvant, elle a eu brusquement

dans le fonds de la gorge l'impression très pénible d'un morceau de verre qui s'y incrustait. Cette douleur a été de très courte durée. Deux ans après, en 1927, nouvelles impressions, au moment de la déglutition, de quelque chose qui passait mal ; il s'agissait alors plutôt de gêne que de douleur vraie. Cependant, à trois ou quatre reprises, durant cette année-là, quelques lancées plus vives en éclairs dans le fond de la gorge. En 1930, les phénomènes douloureux réapparaissent deux mois durant. La malade a presque continuellement des crises subintrantes, de deux à trois secondes de durée, qui la font hurler, se jeter à terre, s'arracher les cheveux. Ensuite, période de calme absolu de deux années. Reprise des crises au début de l'année 1933 en trois périodes d'une semaine de durée chacune. Nouvelle accalmie jusqu'à la Noël 1933. Depuis cette date, crises très fréquentes, plusieurs par heure, sous forme de *piqûres atroces* que la malade localise à la base de la langue et au niveau de la région tonsillaire du côté gauche. Quelques irradiations vers la conque de l'oreille gauche. Ces crises sont surtout provoquées par le passage des aliments liquides froids. Elle est toujours obligée de boire chaud. Elle a très nettement remarqué que l'algie qui reste toujours unilatérale se déclanchait lorsque les aliments passent sur la partie gauche de la base de la langue. Aussi fait-elle des prodiges pour diriger le bol alimentaire en sens opposé de cette zone algogène. Cette *trigger zone*, a dans la névralgie du IX une importance pathogénique qu'on ne retrouve, à notre avis dans aucune autre névralgie. L'examen neurologique de notre malade s'avère complètement négatif. Le fond d'œil est normal. Toutes les autres paires craniennes paraissent saines. On est bien en face d'une forme essentielle de névralgie. Devant la continuité dans le temps de ces douleurs — car il existe entre chaque paroxysme des accalmies complètes — devant leur intensité croissante, devant l'échec de toutes les médications antialgiques habituelles, la malade se décide à l'opération exocranienne qui est pratiquée par Welti, le 7 avril 1934. Anesthésie objective vélo-palato-tonsillaire gauche ne dépassant pas la ligne médiane. Pas de réflexe nauséeux par titillation gauche, contrairement à ce qui se passe du côté droit. Par les procédés du sel et du vinaigre il est impossible de mettre en évidence des troubles gustatifs au niveau de la base de la langue. La motilité des muscles constricteurs du pharynx nous paraît normale (pas de signe du rideau). L'anesthésie muqueuse a disparu vingt-cinq jours après. La malade reste complètement guérie depuis vingt-deux mois.

La première observation, déjà publiée en 1932 [1], a été l'objet à cette époque, d'une étude — la première publiée en France — de la névralgie du IX. Nous avions décrit à propos de ce cas les conséquences physiologiques de la section du glosso-pharyngien. Aujourd'hui, cinq ans et demi se sont écoulés depuis l'intervention, et la guérison se maintient complète.

Pour la deuxième observation [2], l'opération est plus récente. Cependant, vingt-deux mois après une section exocranienne du glosso-pharyngien, le malade n'a plus jamais présenté aucune crise douloureuse.

Ces deux cas, longuement observés, semblent donc montrer qu'avant de recourir à une section endocranienne du glosso-pharyngien, il est logique de pratiquer une section cervicale du nerf. En cas d'échec, il sera toujours temps de recourir à une intervention endocranienne. Certes, la technique de la section du nerf après trépanation est actuellement bien réglée, et

1. J. A. Chavany et H. Welti. : La névralgie du glosso-pharyngien. Sa symptomatologie et son traitement chirurgical. *La Presse Médicale*, n° 51, 25 juin 1932.
2. J. A. Chavany et H. Welti : Discussion à propos d'une communication de G. Guillain et Aubry. *Revue neurologique*, n° 2, février 1936, p. 354.

cette intervention est peut-être plus facile que la section cervicale. Il n'en est pas moins vrai que l'opération cervicale est une procédure chirurgicale moins importante car la section endocranienne nécessite une trépanation avec toutes ses conséquences proches et éloignées.

Au point de vue technique, dans la première observation, nous avons, non seulement sectionné le glosso-pharyngien, mais encore réséqué le ganglion sympathique cervical supérieur [1]. Le succès obtenu dans la deuxième observation par une simple section du IX semble montrer l'inutilité de la résection du ganglion cervical.

Quant à la voie d'abord, nous insisterons sur les deux points suivants :

1° Pour obtenir un large jour, la peau doit être incisée parallèlement au bord antérieur du sterno-cléido-mastoïdien, très haut, en prolongeant l'incision derrière le pavillon de l'oreille. Cette incision haute permet de décoller le conduit auditif et de ruginer le bord antérieur de la mastoïde. Le digastrique est alors découvert et, en suivant le nerf qui innerve son ventre postérieur, l'opérateur est rapidement conduit sur le tronc du nerf facial. Certes, il est inutile d'isoler complètement le facial, mais grâce à son repérage exact, il est possible de récliner au maximum la parotide et d'obtenir ainsi un meilleur jour sur l'espace sous-parotidien postérieur. Signalons, d'ailleurs, qu'une incision semblable a été décrite par Adson, afin de ménager le facial au cours des extirpations totales de la parotide [2].

2° Pour découvrir le glosso-pharyngien, le muscle styloglosse est le repère fondamental. Le IX, après avoir croisé la face externe de la carotide interne et du stylo-pharyngien, chemine en effet à la face profonde du styloglosse. Pour atteindre ce muscle, il faut disséquer dans la profondeur en se portant en haut et en avant à la face profonde de l'angle de la mâchoire.

La carotide interne, en arrière, répond à la face profonde du styloglosse. La carotide externe, plus en avant, croise au contraire la face superficielle de ce muscle qui se trouve dans l'interstice séparant les deux vaisseaux. Il en est de même du glosso-pharyngien accolé au styloglosse, et le styloglosse étant découvert, le IX sera facilement repéré en dedans de lui et sous son bord inférieur. En se portant en arrière, le plus haut possible, le nerf est alors sectionné au-dessus de l'origine de ses rameaux tonsillaires, de ses rameaux pharyngiens et de ses rameaux carotidiens, au voisinage même de la base du crâne. Il est d'ailleurs utile, afin de compléter l'action de la section nerveuse, d'injecter une certaine quantité d'alcool dans le bout central du nerf avant de le sectionner.

1. Sicard et Robineau : *Revue neurologique*, **36**, 1920, p. 256.
2. A. Adson et W. Ott : Preservation of the facial nerve in the radical treatment of parotid tumors. *Archives of Surgery*, **6**, mai 1923, p. 739-746.

RAPPORTS

Deux cas de rhumatisme vertébral ankylosant traités par parathyroïdectomie unilatérale,

par M. Pierre Mallet-Guy.

Rapport de M. H. Welti.

Notre collègue Pierre Mallet-Guy, chirurgien des hôpitaux de Lyon, nous a adressé un intéressant travail intitulé : « Deux cas de rhumatisme ankylosant vertébral traités par parathyroïdectomie unilatérale ».

Observation I. — Mme C..., quarante-trois ans, vue le 1er août 1934, présentait depuis quatre ans un syndrome douloureux lombaire, évoluant par crises paroxystiques vers une aggravation progressive. Les crises douloureuses se sont répétées deux ou trois fois chaque année, provoquées soit par le froid, soit par la fatigue. La douleur est strictement localisée dans la partie basse de la colonne lombaire et de chaque côté de la base du sacrum. Elle oblige à garder le lit, interdit tout mouvement : la malade ne pouvait ni se tourner dans son lit, ni même se soulever pour la bassine. La durée des premières crises n'était que de quelques jours, les derniers paroxysmes douloureux se sont prolongés trois semaines. Il persistait seulement dans l'intervalle des crises une certaine gêne, mais actuellement la région lombaire reste douloureuse en permanence et, dès que la malade se baisse, fait un effort quelconque, la douleur devient aiguë. La dernière crise, qui a été particulièrement sévère, s'est terminée il y a quinze jours. La malade n'a jamais pris sa température.

L'interrogatoire ne permet de retrouver aucun antécédent pathologique. Croyant à une affection rénale, la malade a consulté, en janvier 1933, un urologiste qui n'a rien trouvé.

Un enfant de quatorze ans. Les règles sont irrégulières depuis un an.

L'examen montre un certain degré de courbature des masses lombaires et, de chaque côté de la région sacro-iliaque, au-dessous des épines iliaques postéro-inférieures, une petite boule de cellulite roulant sous le doigt. La colonne lombaire est un peu enraidie et l'extension limitée est douloureuse. Examen général négatif.

De face, la radiographie décèle, d'une part, une fissure de l'arc postérieur de la 5e lombaire, d'autre part un crochet unissant les angles gauches des 3e et 4e lombaires. De profil, l'ossification se prolonge en avant du disque intervertébral.

Le 30 août 1934 (professeur Ag. Chambon) :

Calcémie	0,108 p. 1.000
Phosphore du sérnm (exprimé en P)	0,192 p. 1.000

Le 1er septembre 1934, parathyroïdectomie gauche, sous anesthésie locale : ablation de deux glandules, supérieur et inférieur, normalement développés. (Histologiquement, parathyroïdes normales).

Suites très simples, cicatrisation par première intention. On note, le 5 juillet 1934, que la région lombo-sacrée n'est plus douloureuse et que les noyaux de cellulite ont disparu.

L'opérée est revue le 22 octobre 1934. Elle déclare se trouver plus forte, plus allante. Elle a souffert une seule fois à la suite d'une grosse fatigue, mais n'a pas dû garder le lit ; il s'agissait seulement d'un endolorissement sourd et non d'une douleur aiguë. Elle a engraissé de 2 kilogr. 500.

Le 28 octobre 1930 (professeur Ag. Chambon) :

Calcémie	0,098 p. 1.000
Phosphore (en P) dans le sérum	0,152 p. 1.000
Phosphore (en P) dans le sang total. . . .	0,307 p. 1.000

J'ai pu revoir mon opérée le 28 octobre 1935 : elle se déclare enchantée du résultat de l'intervention. Depuis un an, elle ne souffre pratiquement plus : elle a seulement, en mai, puis en août, gardé pendant huit jours un endolorissement de la région lombaire, qui ne l'a pas obligée à cesser ni même à diminuer son travail. Et en dehors de ces deux courtes périodes — pendant lesquelles elle a seulement retrouvé la douleur sourde qu'elle ressentait en permanence, dans l'intervalle des crises, avant l'intervention — elle a vu radicalement disparaître toute douleur, toute gêne dans la région lombaire. Elle se livre à des travaux pénibles et fait notamment chaque semaine de grosses lessives, sans fatigue.

Les règles sont toujours irrégulières, n'apparaissant que tous les deux ou trois mois. Aucun traitement médical n'a été suivi depuis l'intervention.

La colonne lombaire est parfaitement souple et indolore, l'hyperextension est complète sans craquements. Les noyaux de cellulite n'ont pas réapparu.

Le 29 octobre 1935 (professeur Ag. Chambon) :

Calcémie	0,084 p. 1.000
Phosphore de sérum (exprimé en P)	0,198 p. 1.000

Je revois l'opérée le 25 novembre 1935, qui me confirme la persistance de sa guérison.

Obs. II. — M. T..., cinquante-trois ans, vu le 25 juin 1935 pour un syndrome de rhumatisme paravertébral ankylosant et évoluant depuis plusieurs années. Il a toujours eu une excellente santé, a fait toute la guerre sans maladie. Aurait présenté en 1923 une crise de coliques néphrétiques, mais qui n'a jamais récidivé. Depuis cinq ou six ans, ce malade souffre dans la région lombaire, mais surtout dans les fesses et les membres inférieurs. Douleurs survenant irrégulièrement, disparaissant pendant quelques mois et toujours aggravées par les travaux pénibles. C'est depuis l'été dernier que la localisation vertébrale s'est surtout manifestée, sous la forme de courbature persistante et, depuis le mois de décembre 1934, le malade est obligé d'arrêter son travail. Il souffre d'une façon permanente. Rien ne peut le calmer, ni les applications locales, ni les traitements médicaux variés qui ont été essayés. La température a été prise plusieurs fois et, le plus souvent, dépassait 38°. Depuis les mois derniers, les douleurs ne se sont plus uniquement localisées dans la région lombaire, mais se sont prolongées le long de la colonne dorsale et jusque dans la nuque.

Le malade est resté alité dernièrement pendant une quinzaine de jours. La température, qui était de 38°2, est tombée aux environs de 37°7. L'état général paraît bon. Pas d'amaigrissement. L'examen montre une raideur très marquée de la colonne lombaire avec contracture des masses musculaires. La colonne est d'ailleurs soudée dans son ensemble. La nuque est également enraidie de façon notable. L'examen général est négatif.

Radiographie : La région lombaire, mais surtout dorsale inférieure, est le siège du processus ankylosant très marqué, notamment les quatre dernières vertèbres dorsales sont entièrement soudées par des crochets bilatéraux. Ces lésions se prolongent, de façon moins marquée, à la partie supérieure de la colonne dorsale et ne se retrouvent pas dans le cou.

Le 28 juin 1935 (professeur Ag. Chambon) :

Calcémie . . . . 0,120 p. 1.000

Le 29 juin 1935, sous anesthésie locale, parathyroïdectomie gauche : 2 glandules normalement constitués, l'inférieur étant le plus souvent gros. (Confirmation histologique, pas de lésions.) Suites très simples.

Le 10 juillet (professeur Ag. Chambon) :

Calcémie . . . . 0,098 p. 1.000

A cette date déjà, il se déclare moins enraidi. Il dort mieux, mais garde encore une sensation de courbature douloureuse.

Le malade est revu le 22 novembre 1935, très satisfait du résultat opératoire : les douleurs aiguës, qui avaient fait interrompre tout travail depuis décembre 1934 et l'avaient à plusieurs reprises immobilisé au lit, ont radicalement disparu. A son retour, il avait gardé une sensation atténuée, persistante toutefois, de courbature pendant quelques semaines, mais, dès le début d'août, une nouvelle et très sensible amélioration intervint et ces sensations, d'ailleurs peu douloureuses, prirent fin, permettant peu à peu la reprise de l'activiié.

L'opéré nota que, simultanément, la colonne vertébrale se dérouillait, la nuque reprenant tout d'abord sa souplesse, puis le segment dorso-lombaire se libérant à son tour. Ce mieux se poursuit et se confirme chaque jour. L'état général s'améliora, les forces revinrent, reprise de poids de 7 kilogrammes, température désormais normale.

La reprise de l'activité a été progressive : naguère confiné à la chambre, le malade put, de suite après l'opération, chaque jour faire une petite promenade, puis pendant le mois d'août se réentraîner sans fatigue ni douleur à la marche. Pratiquement, le travail a été repris en septembre : cultivateur, il commença à s'occuper des bestiaux, à faire la litière et peu à peu se livra à des besognes plus pénibles. C'est ainsi que depuis fin septembre il a pu faire toutes les semailles, à la volée, marchant sans difficultés tout le jour dans des terres labourées. En rentrant du travail il n'est pas courbaturé et, à vrai dire, les seules légères sensations de courbature qu'il accuse encore apparaissent seulement lorsque, étant resté assis un certain temps, à table par exemple, il se relève, mais ce n'est plus là que phénomène fugace.

L'examen suffirait à affirmer l'heureux effet de l'intervention : la nuque et la colonne lombaire sont souples, la partie basse du segment dorsal, radiographiquement ankylosé, restant bloqué. Pas de contracture. Le malade peut, sans plier les genoux, atteindre les pieds du bout des doigts et l'hyperextension se fait à 45°.

(Professeur Ag. Chambon) :

Calcémie . . . . 0,090 p. 1000.

Ces deux observations montrent l'effet favorable de la parathyroïdectomie unilatérale sur l'évolution de 2 cas de rhumatisme, mais, à mon avis, malgré le résultat satisfaisant noté dans ces 2 cas, de grandes réserves sont justifiées. *En effet, après des améliorations passagères, les insuccès dans les observations suivies à longue échéance sont la règle, et la parathyroïdectomie dans le traitement des rhumatismes n'a pas tenu ses promesses.*

D'après notre expérience personnelle, les insuccès s'observent d'ailleurs aussi bien avec des calcémies élevées qu'avec des calcémies relativement basses. Ainsi, nous avons pratiqué 16 parathyroïdectomies unila-

térales pour rhumatisme chronique. Cinq fois il s'agissait de spondyloses, trois fois de rhumatismes non déformants, huit fois de rhumatismes déformants, et les résultats ont été peu satisfaisants, quel que soit le taux de la calcémie. L'hypercalcémie est d'ailleurs exceptionnelle dans cette catégorie de malades. Chez 11 de nos opérés, les déterminations ont été faites avec une grande précision, et les chiffres obtenus étaient relativement peu élevés. En effet, pour 3 spondyloses, la calcémie était en moyenne de 10 milligr. 2 p. 100; pour 3 rhumatismes non déformants de 9 milligr. 8 p. 100; et pour 5 rhumatismes déformants de 9 milligr. 4 p. 100. Le taux le plus élevé du calcium se rapportait à 1 cas de spondylose : il ne dépassait pas 11 milligr. 3 p. 100. Dans l'ensemble, ces chiffres sont voisins de la valeur normale qui est de 10 milligr. p. 100.

D'autre part, la calcémie est peu modifiée à la suite de l'ablation unilatérale des parathyroïdes et même les taux trouvés après parathyroïdectomie unilatérale sont quelquefois plus élevés que ceux notés avant l'intervention. Ainsi, pour 3 spondyloses et 16 dosages, la valeur moyenne de la calcémie était de 10 milligr. 2 p. 100 avant parathyroïdectomie unilatérale et de 10 milligr. 1 p. 100 après parathyroïdectomie. Pour 3 rhumatismes non déformants et 8 dosages, de 9 milligr. 8 p. 100 avant l'intervention et de 9 milligr. 58 p. 100 après l'intervention. Enfin, pour 5 rhumatismes déformants et 13 dosages, la calcémie de 9 milligr. 4 p. 100 s'est élevée à 9 milligr. 8 p. 100 après parathyroïdectomie unilatérale.

Ainsi, nous ne saurions reconnaître une grande valeur à la détermination de la calcémie, et si Mallet-Guy considère la baisse progressive de celle-ci après parathyroïdectomie unilatérale comme un bon élément de pronostic, les modifications qu'il a notées dans les 2 cas que nous rapportons ne sont ni assez importantes, ni observées suffisamment longtemps dans le deuxième cas, pour qu'il soit possible d'en tenir compte.

Malgré ces réserves et l'inefficacité habituelle de la parathyroïdectomie dans le traitement du rhumatisme, les deux observations de Mallet-Guy n'en sont pas moins instructives. Elles montrent, que non seulement l'ablation unilatérale des parathyroïdes est quelquefois suivie d'une rémission immédiate surprenante, mais encore qu'elle peut donner, très exceptionnellement, des résultats assez durables. Certes, la parathyroïdectomie ne fait jamais disparaître les jetées osseuses, les soudures articulaires mais, peut-être par les modifications vaso-motrices qu'elle détermine ou encore par son influence sur le tonus musculaire, elle est susceptible de résultats temporaires favorables.

D'autre part, si, pour les 16 opérés de notre statistique personnelle, nous ne connaissons pas actuellement, trois ans après l'intervention, de cas qui continuerait à être amélioré, si la plupart de nos opérés nous ont signalé des récidives, il est intéressant de noter que les deux améliorations les plus durables, soit dix-huit mois et dix mois après parathyroïdectomie, se rapportent à des malades atteints de spondylose rhyzomélique. En conséquence, si l'évolution des rhumatismes déformants et des polyarthrites ankylosantes est peu influencée par la parathyroïdectomie, celle-ci agirait

quelquefois plus favorablement sur les rhumatismes à localisation vertébrale : les deux belles observations de Mallet-Guy viennent à l'appui de cette dernière constatation.

Résultats obtenus par l'auto-greffe ovarienne,

par M. E. Douay.

Rapport de M. Moure.

Le Dr Douay nous a adressé un intéressant travail sur les *résultats obtenus par la greffe ovarienne.* Ce travail est établi sur 203 observations recueillies dans le Service du professeur Jean-Louis Faure, à l'hôpital Broca. Ces observations seront publiées *in extenso* dans la thèse de Mlle Odoul, actuellement en préparation.

La question des greffes d'ovaire n'est pas nouvelle; après une période d'enthousiasme, consécutive aux publications de Morris 1895 à 1902, les greffes d'ovaire furent considérées comme sans intérêt (Société de Chirurgie, 1905). Toutefois certains membres de la Société restèrent fidèles à la méthode. M. Mauclaire, dont Douay fut l'interne à la Charité en 1909, étudiait à cette époque les greffes d'ovaire avec anastomose vasculaire en utilisant l'artère épigastrique. Les différents sièges de la greffe sur lesquels on discute encore actuellement avaient été réalisés par lui, voilà près de trente ans, greffes sous-cutanées, dans le ligament large, dans la gaine des droits, dans la région sous-mammaire, dans l'épiploon. Le dernier travail de M. Mauclaire sur les greffes chirurgicales date de 1932.

Sauvé, en 1909, dans sa thèse, tire des conclusions prudentes de ses recherches, à savoir que la greffe autoplastique réussit sans technique compliquée quel que soit son siège, mais qu'il est difficile d'apprécier le bénéfice qu'en tirent les opérées.

Cette impression de Sauvé était restée celle de la majorité des chirurgiens, si bien que la greffe d'ovaire avait été pratiquement abandonnée par la plupart. Seul Tuffier avec ses élèves continua après la guerre les recherches commencées en 1909. En 1924, il étudia la greffe et la transplantation de l'ovaire dans la corne utérine.

Sur ses conseils, Douay n'a cessé, depuis cette époque, d'étudier la question des greffes d'ovaire, et il réalisa sa première greffe dans la grande lèvre par voie inguinale en juin 1929.

De 1929 à 1934, soit pendant cinq ans, 172 auto-greffes furent faites dans le Service du professeur J.-L. Faure par M. Douay ou sous sa direction.

Jeanneney (de Bordeaux), qui utilise volontiers l'auto-greffe dans la grande lèvre, étudia la réactivation des greffes par les injections d'hormovarine. Tout récemment, Rouhier, ici même, rapportait 3 cas d'auto-greffes opérées suivant la technique de Douay. Enfin Robert Proust, en collabo-

ration avec Moricard, vous a entretenus de l'action des hormones gonadotropes sur l'activité des greffes, recherches faites sur les anciennes opérées de Douay à l'hôpital Broca.

Parmi les chirurgiens qui se sont particulièrement intéressés aux greffes d'ovaire dans ces dernières années, il faut d'abord citer Cotte dont les premières observations datent de 1923. Il préconise la greffe dans l'épiploon. L'article qu'il écrivit avec Colson, dans *Gynécologie et Obstétrique* (janvier 1933), où il expose ses idées sur l'auto-greffe avec conservation de l'utérus, mérite d'être relu avec attention. Citons encore à Lille Gaudier avec son élève Desquène et surtout, à Bruxelles, Léopold Mayer qui vient de publier de très beaux résultats de son procédé de greffe dans la gaine des droits avec conservation de l'utérus ou seulement d'une partie de la muqueuse utérine. Ses recherches sont appuyées sur les travaux de Max Cheval qui semblent démontrer l'action de la muqueuse utérine sur l'ovaire greffé favorisant la lutéinification des follicules.

Au IIIe Congrès de Gynécologie, en mai 1934, le rapport de Jeanneney sur le traitement chirurgical des insuffisances ovariennes contient un chapitre très précis sur les greffes d'ovaire. Au cours de la discussion, j'ai rapporté, avec mon interne Baraya, mes premiers résultats. Je n'insiste pas davantage sur la bibliographie qu'on trouvera plus complète dans la thèse de Mlle Odoul.

M. Douay a relevé tous les cas de greffe et de conservation d'ovaire, opérés à l'hôpital Broca pendant cinq années consécutives, de 1929 à 1934, les derniers avec un recul supérieur à un an. M. Douay a recueilli ainsi un total de 203 observations dont quelques-unes sont de véritables expériences de laboratoire; on les trouvera réunies dans la thèse de Mlle Odoul.

Sur ces 203 observations, il y a 172 cas d'auto-greffes dans la grande lèvre suivant la technique de M. Douay, parmi lesquelles 167 pratiquées après hystérectomie totale ou subtotale : 4 cas d'auto-greffe avec conservation de l'utérus, 1 cas d'auto-greffe dans la corne utérine pour stérilité tubaire, 2 cas d'auto-greffe spontanée, par débris d'ovaire gardés involontairement au cours de l'opération. On trouve encore 6 cas de conservation d'ovaire *in situ* après hystérectomie totale. On trouvera enfin 17 cas d'hystérectomie fundique avec conservation d'un ovaire ou seulement d'un fragment d'ovaire. Enfin 5 cas d'homogreffes.

M. Douay ne retient dans ce travail que les auto-greffes sans conservation de l'utérus, dont 128 cas ont été suivis avec assez de recul pour en tirer des conclusions.

Prélèvement du greffon. — Dans tous les cas, le greffon a été prélevé sur la pièce opératoire soit au cours de l'opération, l'ovaire détaché étant placé dans une compresse stérile, soit à la fin de l'opération sur la pièce déposée dans une cuvette stérile recouverte d'un champ.

Dans 60 p. 100 des cas, l'ovaire greffé était apparemment sain; il s'agissait d'hystérectomie pour fibrome, pour cancer, pour salpingite, pour hématocèle. Lorsque l'ovaire est de petit volume, il est utilisé en

totalité pour faire deux greffons : on le coupe suivant son grand diamètre, de façon à obtenir une large surface cruentée. Cette technique a été utilisée dans 68 cas. Lorsque l'ovaire est volumineux on n'utilise qu'une partie de l'ovaire, chaque greffon représentant le quart de l'ovaire. Cette technique a été utilisée dans 9 cas.

Dans 40 p. 100 des cas, l'ovaire greffé était malade, il s'agissait d'ovaire scléro-kystique (13 cas), d'ovaire infecté de voisinage (25 cas), de kyste de l'ovaire double (3 cas), d'ovaire scléreux (5 cas), d'ovaire tuberculeux, c'est-à-dire prélevé dans le cas de salpingite tuberculeuse sans lésion tuberculeuse apparente de l'ovaire (5 cas).

J'avoue, dit M. Douay, que j'ai d'abord été très prudent dans l'utilisation de ces ovaires plus ou moins malades, puis, peu à peu, je me suis enhardi. J'ai reconnu d'abord que ces greffons de qualité médiocre ou prélevés dans un milieu d'asepsie douteuse étaient bien tolérés. Sur la totalité des greffes pratiquées, ce qui représente un chiffre important étant donné que j'ai toujours pratiqué une greffe bilatérale, soit plus de 400 greffes en y comprenant mes opérées de ville, *je n'ai jamais observé l'élimination du greffon*; une seule fois il y a eu suppuration de la grande lèvre (obs. 95, quarante-cinq ans, hystérectomie totale pour fibrome), l'abcès fut incisé; non seulement le greffon ne fut pas éliminé, mais, six mois après l'opération, des signes d'activité de la greffe se manifestèrent.

On peut dire que la résistance et la vitalité du tissu ovarien dépasse tout ce que l'on peut imaginer. Je me demandais encore quel allait être l'avenir de ces greffes faites avec des ovaires pathologiques. Quel n'a pas été mon étonnement en constatant que l'*activité de ces greffes de seconde qualité était absolument comparable à celle des ovaires apparemment sains*, comme nous le verrons en étudiant les résultats obtenus.

Technique opératoire. — La technique est à la fois simple et rapide. Incision de 2 centimètres au niveau de la région inguinale, une pince de Kocher introduite par cette petite plaie est enfoncée obliquement en bas et en dedans vers la grande lèvre à une profondeur de 4 à 6 centimètres, puis elle est ouverte pour former, par dilacération du tissu cellulaire, une loge suffisante pour le greffon ; celui-ci est entraîné par la pince jusqu'au fond du trajet, face cruentée en arrière et abandonné en bonne place dans la partie supérieure de la grande lèvre ; un crin sur la peau, l'opération n'a pas duré une minute.

M. Douay choisit cette région anatomique avec l'idée que la grande lèvre était prédestinée à cette fonction, représentant une sorte de scrotum féminin et que d'autre part il serait très facile de surveiller l'activité du greffon et au besoin d'en pratiquer l'ablation.

M. Douay croit préférable de faire une greffe bilatérale avec le même ovaire. On augmente ainsi les chances de réussite, et on obtient souvent des greffes qui fonctionnent régulièrement d'une façon alternative, une chaque deux mois.

Il pense aussi qu'il vaut mieux faire une petite incision que de passer

par la partie inférieure de la plaie opératoire. Car dans les opérations septiques et drainées, il est préférable de ne pas faire communiquer le foyer de la greffe avec le champ opératoire. La petite cicatrice sera par la suite une preuve que la greffe a été faite, une sorte de signature de la méthode utilisée.

Dans les suites opératoires on observe ordinairement un certain gonflement des grandes lèvres, parfois une teinte ecchymotique indique la présence d'un petit hématome, qui se résorbera peu à peu, exceptionnellement un gonflement rouge, chaud et douloureux, nécessitant des applications de compresses humides; quand l'opérée quitte l'hôpital, tout est rentré dans l'ordre.

Apparition de l'activité des greffes. — Pendant les premiers mois la greffe conserve son volume sans grossir; parfois même elle diminue sensiblement de volume, comme s'il se faisait un travail de résorption. Le plus souvent (dans 65 p. 100) apparaissent des troubles de castration et spécialement des bouffées de chaleur. Dans d'autres cas, les troubles de castration sont très atténués (10 p. 100) ou même manquent totalement (25 p. 100) comme si le greffon jouait le rôle de réservoir à hormone et fournissait peu à peu à l'organisme les hormones qu'il avait en réserve.

Le premier signe d'activité, gonflement de la greffe et sensibilité de la région, se fait habituellement dans le cours du troisième mois et du quatrième mois après l'opération (48 p. 100). L'activité est parfois précoce dans le cours du premier mois (8 p. 100), parfois elle est très tardive au cours du douzième mois dans 2 observations.

Le graphique ci-joint établi sur 87 cas donne une idée sur la date d'apparition de l'activité des greffes.

Un traitement par des extraits hormonaux (hypophyse antérieure ou extrait d'ovaire) favorise le déclenchement de cette activité (12 observations).

Dans presque toutes nos observations l'activité des greffes s'est produite spontanément, sans aucun traitement hormonal. Je pensais au début de ces recherches que l'état de carence de l'organisme en hormone ovarienne devait favoriser la prise du greffon. Actuellement je pense au contraire qu'un traitement endocrinien ne peut que favoriser l'activité des greffes, comme cela se produit dans la réactivation.

Forme de l'activité des greffes. — Le plus souvent, l'activité est bilatérale (58 p. 100) et régulièrement alternative (44,3 p. 100) parfois avec prédominence d'activité d'un seul côté (14 p. 100). Cette alternance régulière est un fait assez curieux, puisque chaque greffon provient du même ovaire. L'activité peut être unilatérale, 14 p. 100; soit chaque mois (7 cas), soit chaque deux mois (2 cas), soit davantage (2 cas). Le gonflement bilatéral et simultané s'observe parfois, mais c'est un phénomène inconstant et passager (28 p. 100). Le gonflement est ordinairement assez important, petite prune jusqu'au volume d'un œuf de poule. Il se produit une

période d'accroissement qui dure quatre à sept jours, puis une période de résorption qui dure une semaine, le tout dure environ quinze à vingt jours.

Aussitôt que la greffe commence à grossir, les bouffées de chaleur et tous les autres troubles de castration s'atténuent et disparaissent bientôt complètement. Ce fait est pour ainsi dire constant.

Nous n'avons observé qu'un cas (obs. 74) de troubles endocriniens persistant avec activité visible des greffes. Dans tous les autres cas, 99 p. 100, il y a équilibre hormonal plus ou moins complet, parfois même avec hyperfonctionnement.

L'amélioration de l'état général, contemporaine de l'activité des greffes, est considérable et supérieure à tout ce qu'on peut obtenir par les traitements endocriniens habituels. N'est-il pas raisonnable de penser que la sécrétion de l'ovaire propre de la femme opérée est de beaucoup supérieure à un extrait hormonal industriel?

La plupart des femmes se rendent compte du changement survenu dès la première période d'activité des greffes, d'autant mieux qu'elles viennent d'éprouver quelques troubles ménopausiques dans les mois qui ont suivi l'opération. D'autres ne se rendent pas compte que leur bon état de santé est sous la dépendance du fonctionnement des greffes; mais plus tard elles s'en aperçoivent, s'il survient un arrêt durable dans l'activité des greffes; alors elles regrettent le moment où les greffes grossissaient.

Ce grossissement des greffes ne va pas sans causer quelques douleurs, tiraillements et surtout gêne due à la tuméfaction. Si la greffe est placée très haut dans la région pubienne, elle est comprimée par la ceinture, si elle est placée trop bas dans la grande lèvre, elle gêne pour s'asseoir et rend difficiles les rapports sexuels.

J'ai l'habitude, dit M. Douay, de prévenir mes opérées de ces petits ennuis, mais aussi des avantages qu'elles en retireront, de sorte que l'opérée ne s'étonne pas de l'apparition de la tuméfaction.

Dans une observation, l'opérateur avait oublié de mettre la femme au caurant de la situation. Rentrée dans son village, l'opérée, très bien portante d'ailleurs, voit subitement survenir un gonflement, le médecin est appelé, il pense à la hernie étranglée, il parle de ganglion engorgé, et propose une opération; heureusement, le gonflement disparut avant l'opération proposée.

Il paraît capital pour le succès de cette méthode que l'opérée comprenne que ce gonflement qui va se produire, plus gênant que douloureux, est un événement favorable pour le retour de la santé. Une fois prévenue, elle attendra sans crainte le gonflement des greffes annonçant l'amélioration de son état général. D'après notre expérience, cette amélioration ne peut manquer de se produire, car c'est un phénomène pour ainsi dire constant, comme une expérience de laboratoire : la greffe grossit; immédiatement l'équilibre endocrinien tend à se rétablir; les bouffées de chaleur s'atténuent et, le plus souvent, disparaissent complètement. Cet équilibre endocrinien est obtenu dans 75 p. 100 des cas. Dans 13 p. 100 des cas, il y a des

périodes d'hypofonctionnement avec troubles endocriniens correspondant à des périodes d'atrophie momentanée des greffons. Dans 12 p. 100 des cas, il y a, au contraire, des périodes d'hyperfonctionnement passager avec gonflement excessif des greffes. Nous n'avons observé que 3 cas dans lesquels ce gonflement se répétait fréquemment et devenait une source d'ennuis pour la malade, soit 2,5 p. 100 (obs. 5 *bis*, 17, 46).

Il suffit d'ailleurs, pour tout remettre dans l'ordre, de pratiquer avec une petite aiguille la ponction et l'évacuation du kyste folliculaire. Nous avons pratiqué ces ponctions dans 11 cas. On retire ainsi de 5 à 15 cent. cubes d'un liquide clair jaune citrin, parfois hémorragique.

Si on le recueille aseptiquement, on peut le réinjecter sous la peau pour l'utiliser; souvent c'est inutile, car le gonflement excessif des greffes s'accompagne ordinairement d'hyperovarie. Avec le professeur agrégé Bulliard, ancien chef de laboratoire à l'hôpital Broca, M. Douay s'en est servi pour obtenir de superbes réactions sur la souris, montrant la présence dans ce liquide de l'hormone folliculaire et de l'hormone lutéinique (*Soc. d'Obst. et de Gyn.*, juillet 1931, p. 521).

Avec Laurent-Gérard, Douay a dosé la folliculine dans le liquide retiré par ponction de la greffe. Il a obtenu des doses assez faibles de folliculine : 800 unités par litre. Comme il s'agissait d'un kyste folliculaire de 10 cent. cubes, il n'y avait que 80 unités dans cette greffe kystique. Il n'y a pas lieu de s'en étonner. Les recherches des biologistes et en particulier celles toutes récentes de Doisy (mars 1935) montrent que la sécrétion folliculaire passe immédiatement dans la circulation. Il n'y a pas concentration de la folliculine dans le liquide ponctionné, comme on aurait pu le croire.

Douay n'a été amené à supprimer la greffe que dans un seul cas (obs. Ch..., n° 9 thèse Bizou, n° 5 *bis* thèse Odoul). Il s'agissait d'une femme de vingt-trois ans, opérée le 10 septembre 1930, pour ovarite scléro-kystique et salpingite double. Les ovaires polykystiques étaient très volumineux; après hystérectomie subtotale, Douay greffait un quart de l'ovaire le moins malade en deux greffons. Les greffes présentèrent une activité précoce et très forte : neuf mois après l'opération, après deux ponctions successives, j'enlève une greffe à l'anesthésie locale. L'examen histologique montre la présence d'un kyste lutéinique en activité.

L'année suivante, la malade demande de retirer la seconde greffe, qui continue à grossir et à la gêner. L'examen histologique de cette deuxième greffe montre que le tissu ovarien était en grande partie envahi par du conjonctif de sclérose. Après cette exérèse, les bouffées de chaleur apparaissent, ce qui prouve bien que cet ovaire, que l'histologie avait révélé comme sans grande valeur, avait encore une fonction hormonale importante. Douay l'a revue tout dernièrement plus de cinq ans après son opération, trois ans après l'ablation de sa greffe : elle n'a presque plus de bouffées de chaleur, mais elle est toujours aussi inquiète de sa santé, nerveuse et irritable; cette fois, c'est une ptose gastrique qui la tourmente, ce qui montre que, dans l'appréciation de l'activité hormonale, la question du terrain joue un rôle important.

Voici, *in extenso*, les résultats et les conclusions qui découlent de la consciencieuse étude faite par M. Douay :

Résultats. — *Fréquence de l'activité des greffes.* — Du total des malades ayant subi une hystérectomie avec greffes (167 cas), il faut d'abord défalquer les malades non suivies qui sont sorties de l'hôpital, en nous laissant une fausse adresse et que nous n'avons pu rejoindre, soit 35 cas. Il reste 132 cas dont 4 n'ont pas été suivis assez longtemps; restent 128 cas utilisables. *Nous trouvons 14 échecs*, pour lesquels les greffes se sont atrophiées sans présenter jamais de signe d'activité, *soit 10,9 p. 100*, 11 p. 100 en chiffres ronds.

Parmi ces 14 cas, 11 ont présenté les troubles habituels de castration, 3 n'ont présenté aucun trouble : cet équilibre endocrinien est-il produit par l'activité latente des greffons? C'est possible, cependant nous les avons rangés dans les échecs, ne voulant considérer comme *critérium de l'activité que le gonflement manifeste de la greffe.* Ce gonflement a été constaté dans 14 cas, soit 89 p. 100.

Si on considère comme signe de bonne activité des greffes la périodicité de l'augmentation de volume, manifestement perceptible par la palpation, nous pouvons dire que *l'activité des greffes s'est manifestée dans la proportion de 7,2 p. 100.*

Activité des auto-greffes ovariennes.

Total des cas suivis (avec un recul de plus d'un an)	128	cas.
Echec (aucune activité des greffons)	14	cas.
Pourcentage	11	
Activité des greffes (un seul ou plusieurs gonflements périodiques avec disparition des troubles de castration)	114	cas.
Pourcentage	89	
Activité des greffes (plusieurs gonflements périodiques pendant plus de six mois jusqu'à six ans).	92	cas.
Pourcentage	72	

Durée de l'activité des greffes. — Pour pouvoir apprécier la durée de l'activité des greffes, nous n'avons retenu que les cas opérés avant mai 1933, c'est-à-dire pendant la période de quatre années, de mai 1929 à mai 1933. La statistique porte sur 64 cas dont nous pouvons juger les résultats avec un recul de plus de trois ans pour la plupart. Nous rapportons la durée de l'activité à l'âge de la greffe, c'est-à-dire à la date de l'opération.

Voici les résultats :

1° *Cas très bons* avec activité de trois ans à six ans, 14 cas, 22 p. 100.

2° *Cas bons* avec activité de deux ans à trois ans, 20 cas, 31 p. 100.

3° *Cas assez bons* avec activité de six mois à deux ans, 15 cas, 23 p. 100.

4° *Cas médiocres* avec activité de moins de six mois, 9 cas, 14 p. 100.

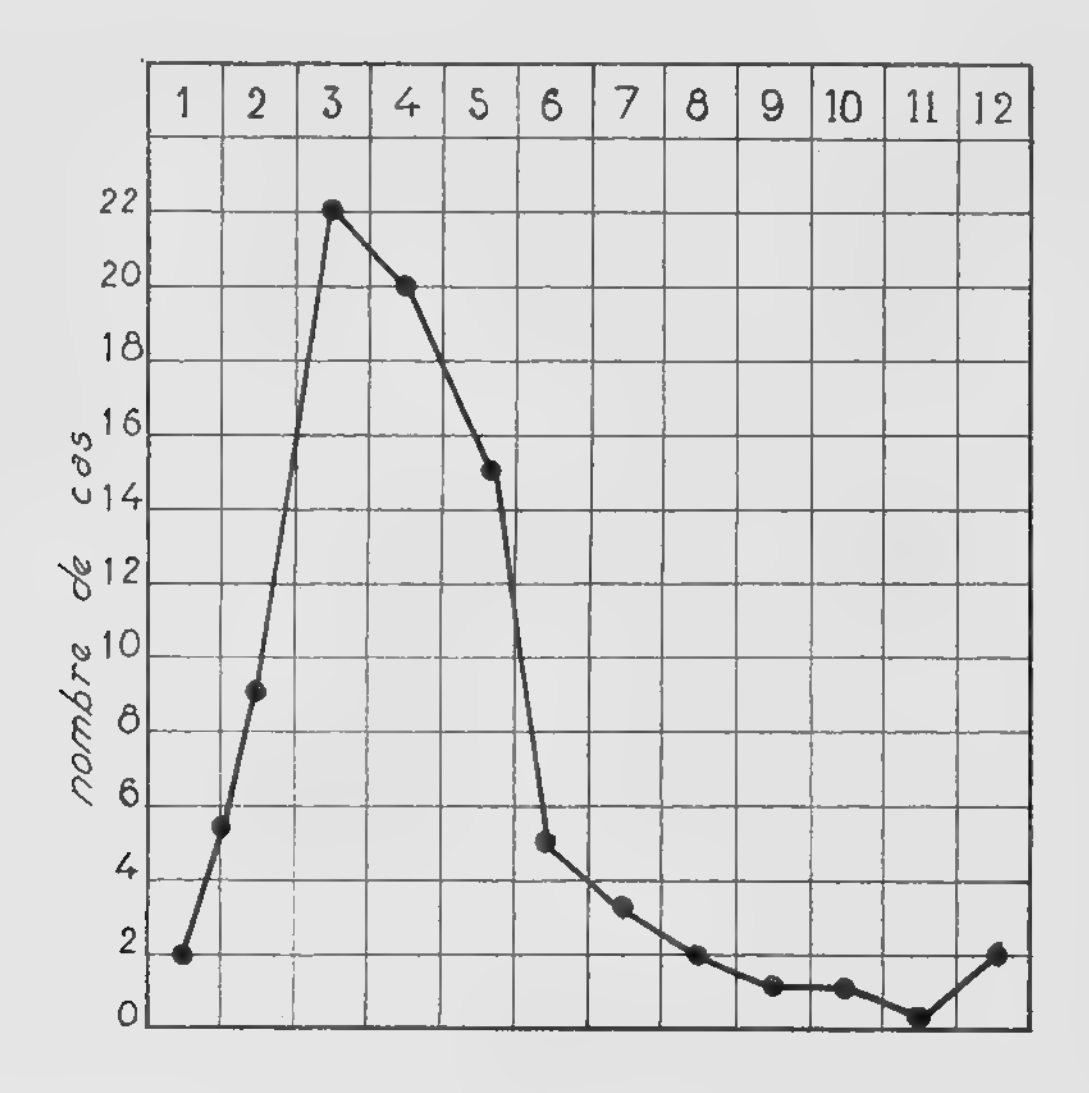
5° *Cas nuls* sans activité des greffons, 6 cas, 9 p. 100.

En réunissant les cas *très bons* et *bons*, donnant une activité supérieure à deux ans jusqu'à six ans, nous obtenons la proportion de : 53 p. 100.

En réunissant les trois premières catégories, donnant une activité assez longue pour avoir un effet favorable sur la santé des opérées, nous obtenons la proportion de 76 p. 100. La durée la plus fréquemment observée est celle de *trois ans* après l'opération.

Graphique de la date d'apparition de l'activité des auto-greffes.

Les chiffres du haut indiquent le mois où l'activité a fait son apparition : c'est dans le cours du troisième mois que l'activité se manifeste le plus souvent.



Il faut remarquer que l'appréciation de la durée de l'activité des greffes est parfois difficile à établir. Certains cas présentent un tel retard dans l'apparition de l'activité, qu'on a pu les considérer à tort comme des échecs; ainsi l'observation 21 montre sa première activité un an après l'opération.

D'autres cas présentent des arrêts de fonctionnement de longue durée, puis sans raison apparente le gonflement de la greffe se produit. Ainsi dans l'observation 2, trente et un ans, opérée en décembre 1929, l'activité ne s'est produite la première fois qu'au bout de treize mois après l'opération, puis deux fois dans le cours de la deuxième et troisième année; puis, brusquement et sans raison apparente, trois ans et trois mois après l'opération, l'activité se produit régulièrement pendant seize mois, jusqu'en juin 1934.

Dans d'autres cas où les greffes paraissaient atrophiées, des injections hormonales ont pu réactiver la greffe, soit momentanément, soit même d'une façon durable (9 observations). Ces cas particuliers montrent que la greffe peut vivre longtemps à l'état latent, et qu'il est parfois très difficile d'apprécier exactement la durée de son activité.

De toute façon, la durée d'une greffe ovarienne est limitée; certains cas peuvent fonctionner pendant cinq ou six ans, mais ce sont des exceptions. Le plus souvent la greffe s'atrophie après deux à trois ans. Ceci n'a rien d'étonnant, on ne peut demander à un fragment d'ovaire, privé de son pédicule vasculo-nerveux, de vivre aussi longtemps qu'un ovaire entier en position physiologique.

Il est possible que la conservation d'une partie de l'utérus, capable de donner des menstruations, favorise la vitalité de la greffe. Nous reprendrons plus loin cette question en apportant quelques observations de greffes avec conservation totale ou partielle de l'utérus.

Activité des greffes suivant l'âge des opérées. — Nous avons divisé les opérées (128 cas) en trois catégories. Une première catégorie comprend les opérées âgées de vingt à trente ans, soit 35 cas; dans une deuxième catégorie, nous trouvons les opérées de trente à quarante ans, soit 68 cas; dans la troisième catégorie, nous trouvons les opérées de quarante à cinquante ans, soit 25 cas.

Le tableau ci-joint montre que chez la femme jeune, les résultats sont les meilleurs (bons cas 57 p. 100); peu supérieurs cependant à ceux obtenus dans la deuxième catégorie des femmes de trente à quarante ans (bons cas 52,9 p. 100); mais très supérieurs à ceux obtenus dans la troisième catégorie des femmes de quarante à cinquante ans (bons cas 12 p. 100).

La proportion des cas médiocres augmente rapidement avec l'âge :

Première catégorie.	14,2 p. 100
Deuxième catégorie	16 p. 100
Troisième catégorie	24 p. 100

Activité des auto-greffes ovariennes suivant l'âge des opérées.

OPÉRÉES AGÉES DE	ACTIVITÉ OBSERVÉE			
	2 à 6 ans bons cas	6 mois à 2 ans assez bons	Moins de 6 mois médiocres	Nuls
20 à 30 ans . . 35 cas.	20 cas.	9 cas.	5 cas.	1 cas.
Pourcentage	57	25,7	14,2	2,8
30 à 40 ans . . . 68 cas.	36 cas.	16 cas.	11 cas.	5 cas.
Pourcentage	52,9	23,5	16	7,3
40 à 50 ans . . . 25 cas.	3 cas.	8 cas.	6 cas.	8 cas.
Pourcentage	12	32	24	32

C'est surtout la proportion des échecs qui augmente avec l'âge :

Première catégorie.	2,8 p. 100
Deuxième catégorie	7,3 p. 100
Troisième catégorie	32 p. 100

Toutefois les résultats obtenus dans la troisième catégorie des femmes âgées de quarante à cinquante ans, sont encore assez intéressants (32 p. 100 d'activité de six mois à deux ans), pour engager le chirurgien à pratiquer la greffe même au voisinage de la ménopause.

Activité des greffes suivant l'état des greffons. — On admet en général que le résultat favorable des greffes dépend surtout de l'état anatomique des greffons, seul l'ovaire sain pouvant donner une greffe de bonne vitalité. Nos observations montrent que cette idée est trop exclusive.

Dans une première catégorie, nous avons relevé les cas où les greffons ont été prélevés sur des ovaires apparemment sains : malades opérées pour cancer de l'utérus, fibrome, hydro-salpinx, salpingite chronique. Nous avons réuni 77 cas.

Dans une deuxième catégorie, nous avons groupé les cas où les ovaires sont plus ou moins malades : ovaires scléro-kystiques, kystes de l'ovaire, ovaires enflammés d'annexite, ovaires de tuberculose annexielle, ovaires de grossesse ectopique englobés dans une hématocèle. Nous avons réuni 51 cas.

Or, les résultats obtenus sont pour ainsi dire comparables avec très peu d'avantages pour la première catégorie, comme le montre le tableau ci-joint. La proportion des bons cas est même meilleure dans la catégorie des ovaires pathologiques.

Activité des auto-greffes ovariennes suivant l'état des greffons.

	RÉSULTATS OBSERVÉS			
	Bons	Assez bons	Médiocres	Nuls
I. Greffons avec ovaires apparemment sains . . . . . 77 cas.	33 cas.	22 cas.	14 cas.	8 cas.
Pourcentage	43	29,5	18	10,2
II. Greffons avec ovaires plus ou moins malades . . . 51 cas.	26 cas.	11 cas.	8 cas.	6 cas.
Pourcentage	51	21,5	15,6	11,7

Cette constatation a une grande importance pratique. Faire une autogreffe ne consiste pas à enlever un ovaire sain pour le mettre sous la peau, mais bien à enlever un ovaire trop malade pour le laisser en place, et à prélever sur lui un fragment encore capable de vivre à l'état de greffe.

Activité des greffes suivant la lésion ayant nécessité l'hystérectomie. — Cette étude nous paraît être intéressante, car elle nous a révélé des faits que nous ne soupçonnions pas.

Au début de ces recherches, nous pensions que la conservation de l'ovaire était surtout réservée aux opérations d'hystérectomie pour fibrome.

Dans le fibrome, l'ovaire paraît être spécialement actif, et sa suppression provoque souvent des troubles sérieux de castration.

Nous avons relevé 27 cas d'hystérectomie pour fibrome suivie d'autogreffes; or, les résultats obtenus sont contraires à toutes nos prévisions, c'est dans cette catégorie que nous avons les plus mauvais résultats : 5 cas nuls, soit 18,5 p. 100; 6 cas médiocres, soit 22,2 p. 100. Quant à la proportion des bons cas, elle n'est que de 14,7 p. 100. Au contraire, dans la catégorie des cancers : 7 cas, nous n'avons pas d'échec, et une proportion de 71,4 p. 100 de bons cas, avec activité de deux à six ans.

Activité des auto-greffes ovariennes suivant la lésion ayant nécessité l'hystérectomie.

	RÉSULTATS OBSERVÉS			
	Bons	Assez bons	Médiocres	Nuls
Fibromes . . . . 27 cas.	4 cas.	12 cas.	6 cas.	5 cas.
Pourcentage	14,7	44,4	22,2	18,5
Cancers . . . . 7 cas.	5 cas.	1 cas.	1 cas.	0 cas.
Pourcentage	71,4	14,2	14,2	
Salpingite :				
a) Ovaires relativement sains. 3 cas.	16 cas.	10 cas.	8 cas.	2 cas.
Pourcentage	44,4	27,7	22,2	5,5
b) Ovaires malades . 25 cas.	15 cas.	5 cas.	4 cas.	1 cas.
Pourcentage	60	20	16	4
Ovarite scléro-kystique . 13 cas.	8 cas.	4 cas.	1 cas.	0 cas.
Pourcentage	61,5	30	7	
Kyste de l'ovaire double. 3 cas.	1 cas.	0 cas.	2 cas.	
Pourcentage	33	»	66	
Ovaires scléreux . . . . 5 cas.	0 cas.	1 cas.	0 cas.	4 cas.
Pourcentage	»	20	»	80
Ovaires d'annexite tuberculeuse. 5 cas.	2 cas.	1 cas.	1 cas.	1 cas.
Pourcentage	40	20	20	29
Grossesse extra-utérine . 5 cas.	4 cas.	0 cas.	0 cas.	1 cas.
Pourcentage	80	»	»	20

Comment expliquer ces faits? La question d'âge intervient pour une bonne part, les opérations pour fibrome ayant été faites sur des femmes souvent au voisinage de la quarantaine. Je ne pense pas cependant que cette explication soit suffisante. Dans les cas de fibromyome, on admet habituellement que l'ovaire très actif agit sur le fibrome et produit les

phénomènes congestifs de l'utérus. On peut également penser que l'utérus avec son fibrome agit également sur l'activité ovarienne en l'exaltant, de sorte que l'hystérectomie laisse le tissu ovarien dans un état de repos physiologique, en supprimant la cause principale de son activité

Dans les annexites, que l'ovaire soit apparemment sain (35 cas), ou qu'il soit englobé par des adhérences inflammatoires dans la masse annexielle (25 cas), il garde toute sa valeur physiologique et fournit des greffes de bonne vitalité. Le seul risque est de greffer un organe infecté capable de suppurer et de se nécroser; or, l'expérience nous a démontré que ce danger est pour ainsi dire inexistant. (Un seul cas de suppuration sans élimination du greffon, sur plus de 400 greffes).

Dans la salpingite tuberculeuse, la question de la greffe est plus discutable. On peut, en effet, accepter le principe que la suppression complète de la fonction ovarienne est peut-être favorable à la guérison de la tuberculose. J'ai cependant fait quelques tentatives de greffes lorsque l'ovaire séparé de la trompe et coupé en deux fragments ne présentait aucune lésion macroscopique de tuberculose : 5 cas ont été greffés dans ces conditions avec un seul échec et deux bons résultats. Je n'ai pas vu de lésion tuberculeuse des greffons et l'activité des greffes a été bien tolérée des malades (un cas cependant a présenté une tuberculose pulmonaire atténuée, neuf mois après l'opération, obs. 88).

Dans les gros kystes doubles de l'ovaire, la difficulté est de trouver à la surface du kyste un fragment d'ovaire encore utilisable, mais ce fragment est bon et peut donner une greffe de bonne qualité (3 cas, trois succès dont un très bon, obs. 30).

Dans les ovarites suppurées, dans les kystes suppurés de l'ovaire, la greffe tentera peu de chirurgiens, car il s'agit de prélever sur un organe infecté un fragment relativement sain, cela est cependant possible (obs. 99).

Dans l'ovarite scléro-kystique, avec infection surajoutée des trompes et de l'utérus, on est amené à abandonner toute idée de conservation. L'hystérectomie devient nécessaire. Dans ces cas, la greffe peut rendre des services. L'ovaire sclérokystique donne des greffons d'une vitalité remarquable et même parfois d'une vitalité excessive : 13 cas sans échec avec 8 bons cas, 4 assez bons, 1 médiocre. Dans 3 cas, des phénomènes d'hyperactivité durable, se sont produits nécessitant plusieurs ponctions. Un de ces 3 cas (obs. 17, trente-six ans) est très intéressant. Le même ovaire a servi à pratiquer le même jour, une homogreffe à une jeune femme de dix-huit ans, opérée d'annexite tuberculeuse suppurée (obs. 199). Contrairement à toutes nos prévisions, cette homogreffe a fonctionné trois ans d'une façon assez régulière et a été réactivée une fois par la folliculine quatre ans après l'opération. Le même tissu ovarien a donc fourni une auto-greffe qui a présenté des phénomènes d'hyperactivité avec formation de kystes nécessitant des ponctions, et d'autre part, une homogreffe qui a présenté une activité assez faible, mais dont la durée a dépassé tout ce que nous avons vu jusqu'ici.

Dans la grossesse ectopique récidivée ou survenant après l'ablation de l'autre annexe pour salpingite, l'ovaire et la trompe forment une masse

noirâtre perdue au milieu des caillots, qu'on a coutume de supprimer avec l'utérus restant; et cependant l'utérus est sain et l'ovaire qui vient de prouver son activité par ce début de grossesse est digne d'être conservé. Malheureusement, la dissection de l'ovaire et sa conservation *in situ* sont impossibles. Au contraire, sur la pièce enlevée, cette dissection devient très facile. Même dans les cas d'extrême urgence, une fois l'opération finie, il est toujours possible de prélever dans la cuvette un fragment d'ovaire. Cette greffe a été faite dans ces conditions par un de nos internes : Relier. Opération d'urgence le 31 mars 1933, pour rupture de grossesse tubaire; ablation très rapide de l'annexe en gardant l'utérus, ce qui simplifie l'opération. Une fois l'opération terminée pendant qu'on pratique une transfusion, l'ovaire est disséqué, et les deux greffons, prélevés et nettoyés, sont placés en greffe dans les grandes lèvres. Depuis son opération, soit depuis deux ans dix mois, la femme garde des règles régulières chaque mois et est à l'abri cette fois d'une troisième grossesse ectopique (obs. 169).

Sur 5 cas d'opérations pour grossesse ectopique avec greffes, nous trouvons 4 bons cas et un insuccès. Les 4 bons cas sont des conservations d'utérus avec greffe (obs. 168 à 171), l'insuccès est une greffe après hystérectomie. Ce dernier cas (obs. 119) présentait à la fois une hématocèle gauche et une annexite chronique droite. La greffe fut faite avec l'ovaire de l'annexite, ce qui explique probablement l'échec observé.

Arrêt de l'activité des greffes. Leur réactivation. — Comme nous l'avons vu, la durée des greffes est limitée. En général, après deux à trois ans, l'activité s'atténue et disparaît. Lorsque la greffe a perdu toute activité périodique, elle peut encore fonctionner au ralenti; cette activité se traduisant par la persistance d'un équilibre endocrinien suffisant (30 p. 100); on peut encore admettre que la cessation de l'activité de la greffe s'étant faite peu à peu, l'organisme a eu le temps d'établir un nouvel équilibre hormonal.

Le plus souvent (70 p. 100), lorsque les greffes cessent de fonctionner, les troubles de castration apparaissent; chez les unes, ces troubles sont supportables sans traitement (20 p. 100); chez les autres, un traitement hormonal est institué (50 p. 100). Habituellement, ce traitement produit une amélioration certaine, mais moins accusée que l'action favorable consécutive à l'activité des greffes; beaucoup de femmes regrettent le moment où les greffes fonctionnaient. Sous l'influence du traitement hormonal, on peut voir se produire une réactivation des greffes (9 observations). La première observation a été signalée dans la thèse d'Yvonne Bizou (obs. 6), réactivation consécutive à des injections sous-cutanées d'hormovarine. Depuis, le fait a été souvent signalé, et Jeanneney (avril 1933) a voulu en faire une sorte de test de la vie des greffes. Ici même, Robert Proust et Moricard montrent l'action d'un complexe gonadotrope (antélobine Byla). Pour ma part, j'ai observé le même effet d'activité de l'ovaire greffé à la suite d'injections d'extrait total d'ovaire, de folliculine cristallisée, d'extrait hypophysaire antérieur.

Moricard, dans la thèse de Mlle Bermi (1935), a étudié cette réactivation sous l'influence d'un complexe hormonal tiré de l'urine de femme enceinte.

Toutes ces recherches sont très intéressantes, car elles se font sur la femme et non sur des animaux de laboratoires.

Comment agissent ces différentes hormones. — Dans les cas les plus démonstratifs, on voit après une série de six piqûres d'extrait hypophysaire antérieur (antélobine Byla ou antéhypophyse Choay), la greffe devenir sensible et grossir environ dix à quinze jours après le traitement (obs. 14, 19). Cet effet s'explique clairement par action directe de l'hormone gonadotrope sur l'ovaire greffé, après rétablissement de sa vascularisation. Malheureusement les extraits hypophysaires, toujours très coûteux, provoquent souvent des réactions douloureuses et même fébriles. Aussi, les remplace-t-on volontiers par un extrait d'ovaire (par exemple hormovarine Byla), et l'effet obtenu est absolument comparable (obs. 19, 24, 25, 89, 170). Si on utilise la folliculine (sous forme de Benzogynoestryl Roussel par exemple), l'action paraît un peu plus tardive, mais elle se produit également (obs. 50, 19, 170). Nous avons observé des cas où la réactivité s'est produite après un simple traitement par des cachets d'extraits d'ovaire (obs. 17, syncrines Choay).

Si on veut bien admettre qu'il ne s'agit pas de coïncidence, il faut penser qu'un extrait d'ovaire est capable d'agir, non pas directement sur la greffe, mais indirectement en excitant la fonction hypophysaire de l'opérée. Tout ceci est encore bien incertain et l'explication des interactions des glandes endocrines paraît encore difficile à établir avec certitude. Toutefois cette étude, en cas de greffe, se trouve très simplifiée de ce fait qu'on a l'ovaire sous la main, que la palpation peut déceler la moindre modification de volume, que la ponction permet des recherches analytiques sur le produit de sécrétion. Aussi y a-t-il grand intérêt à placer la greffe dans la grande lèvre et non point dans l'épiploon, ni dans la gaine des droits, à ce point de vue particulier du moins.

Il reste encore un dernier point à étudier : *quel est le rôle de l'utérus dans le fonctionnement des greffes* et d'une façon générale dans le fonctionnement d'un ovaire conservé. Nous apportons au débat quelques faits intéressants.

D'abord une série de 5 cas de greffes d'ovaire avec conservation de l'utérus : dans 1 cas (obs. 169), les règles viennent régulièrement depuis deux ans dix mois et durent encore. Dans un autre (obs. 168), même menstruation régulière depuis neuf mois et qui continue. Dans un troisième cas, l'activité des greffes a duré un an et dix mois avec deux arrêts ; par deux fois une série de 6 piqûres d'hormovarine a rétabli les règles huit et quinze jours après le traitement endocrinien. La conservation totale de l'utérus n'est pas nécessaire ; une greffe après hystérectomie fundique (obs. 171) a produit des règles régulières depuis quatre ans et deux mois. Enfin, dans un cinquième cas, opéré pour stérilité tubaire, j'avais conservé l'utérus, un fragment de trompe et un fragment d'ovaire avec son pédicule, fragment adapté à l'orifice de la trompe pour permettre la fécondation. En plus, je fis la greffe double dans les grandes lèvres avec le fragment d'ovaire réséqué ; ce dernier complément était fait pour voir

si la présence d'un fragment d'ovaire en place empêcherait la prise des greffons. Après l'opération, il n'y a pas eu de troubles hormonaux, mais les règles ne se sont produites qu'après une série d'hormovarine au cinquième mois, sans activité apparente des greffons. Le septième mois, la greffe gauche est entrée en activité quinze jours avant l'apparition des règles. Les règles continuent régulièrement jusqu'à ce jour depuis un an et six mois ; parfois, la greffe grossit et reste grosse jusqu'à l'arrivée des règles ; parfois, la greffe ne grossit pas et les règles viennent à l'époque prévue. Il y a donc alternance d'activité entre la greffe et le fragment d'ovaire laissé en place.

La persistance des règles donne-t-elle un équilibre hormonal plus parfait que celui obtenu par la greffe seule? Il est difficile d'avoir une opinion ferme ; je pense que la persistance des règles a surtout une action sur l'état psychique de la femme qui se croit ainsi plus complète dans sa fonction génitale. A part cet avantage qui n'est pas à dédaigner, je ne vois pas que l'équilibre hormonal soit plus complet dans un cas que dans l'autre.

La persistance des règles me paraît avoir un rôle bien plus important : c'est son action sur la vitalité de la greffe, et sur sa durée de fonction. La muqueuse utérine aurait une sécrétion hormonale, elle aussi, qui agirait sur l'ovaire. Cette question a été étudiée à Bruxelles par Max Cheval, au point de vue expérimental, et par Mayer, qui fait non seulement la greffe d'ovaire avec conservation d'utérus, mais aussi la double greffe d'ovaire et de muqueuse utérine.

La même idée est soutenue par Cotte depuis longtemps : garder l'utérus, et prélever dans l'annexe malade un fragment d'ovaire capable d'être greffé ; Cotte fait la greffe dans l'épiploon ; Mayer, dans les muscles droits de l'abdomen ; chacun voit, dans sa manière de faire, des avantages qui, à mon idée, n'ont qu'une importance de second plan. Ce qu'il importe est de voir si l'activité déjà très intéressante des greffes seules, deviendrait plus longue et plus durable par la conservation des règles, c'est-à-dire par la conservation d'un fragment de la muqueuse du corps utérin. Je ne puis apporter de certitude à ce sujet.

Dans la série d'observations qui sera publiée dans la thèse de Mlle Odoul, je constate 6 cas de conservation d'ovaire après subtotale. Dans ces cas, l'ovaire a fonctionné en ce sens qu'il n'y a pas eu de troubles de castration ; mais, dans 2 cas, l'ovaire est devenu douloureux au huitième mois dans un cas, et après trois ans dans le second. Dans un troisième cas, il est devenu kystique après deux ans et demi. Il semble bien qu'un ovaire laissé seul dans le ventre peut donner lieu à des troubles plus ou moins sérieux.

A cette série de faits, j'oppose les résultats obtenus dans l'hystérectomie supra-isthmique avec conservation d'ovaire, ou hystérectomie fundique. On trouvera dans cette thèse une série de 17 cas (obs. 182 à 198) : dans 16 cas, les règles se sont produites régulièrement, sans troubles de castration, huit fois, avec une santé parfaite; un cas depuis six ans,

un autre depuis cinq ans; malheureusement, dans 3 cas, l'ovaire est devenu douloureux, et 2 cas ont été réopérés pour ovaire kystique très douloureux; l'un d'eux a été reconnu tuberculeux à la deuxième opération.

Ces faits semblent prouver que la conservation de l'utérus, même partielle, favorise la vitalité de l'ovaire gardé *in situ*. Il faut cependant remarquer que cet ovaire de bonne vitalité peut cependant devenir douloureux ou kystique rendant parfois son ablation nécessaire.

On peut également penser que la conservation de l'utérus favorise la vitalité d'une auto-greffe. Les quelques cas que nous avons observés (5 observations : 168 à 172) sont en faveur de cette hypothèse, mais ne sont pas assez nombreux pour conclure.

Indications pratiques de l'auto-greffe. — La première condition de la chirurgie conservatrice en gynécologie est que le chirurgien, ayant admis son utilité, veuille faire un effort pour s'y astreindre.

Parmi les organes qu'il faut s'efforcer de conserver, au moins partiellement, l'ovaire vient en première ligne, aucun traitement endocrinien ne peut le remplacer complètement. L'utérus vient ensuite, permettant la conservation des règles. Jusqu'à preuve du contraire la conservation des trompes paraît être sans effet.

Pour conserver un ovaire en place, il faut qu'il soit sain et non douloureux, Même dans ces conditions, on n'est jamais sûr qu'il ne deviendra pas kystique et douloureux, nécessitant une deuxième opération.

Lorsque l'ovaire est malade ou englobé dans des lésions annexielles, rendant son isolement difficile au cours de l'opération, il est préférable de l'enlever et de l'utiliser comme greffon.

Un ovaire malade dont l'exérèse est une nécessité pour tout opérateur, peut encore fournir un greffon de bonne activité.

La conservation de l'utérus, ou tout au moins sa conservation partielle, permettant le fonctionnement d'une partie de la muqueuse corporéale, paraît actuellement comme désirable, permettant la persistance de petites règles, et ayant une action favorable sur la vitalité du tissu ovarien conservé.

De ces principes directeurs, on peut tirer quelques conclusions pratiques.

Dans la grossesse ectopique, il ne faut pas faire d'hystérectomie, même lorsque le côté opposé a été enlevé précédemment ou présente de l'annexite. En effet, l'ovaire avec son corps jaune gravidique est sain et doit être gardé. Presque toujours l'utérus est sain, il est donc logique de faire une conservation de l'utérus et d'utiliser l'ovaire sous forme de greffes.

Dans la salpingite double avec lésions métritiques des cornes utérines (salpingite interstitielle nodulaire), il est logique de pratiquer une hystérectomie fundique avec conservation d'un ovaire *in situ*, s'il est sain. Mais si cet ovaire est douteux mieux vaut l'enlever et en faire une greffe.

Si la salpingite double s'accompagne de métrite du corps et du col, il faut faire une hystérectomie subtotale avec évidement, ou une totale suivant les habitudes chirurgicales de l'opérateur, et rechercher sur la pièce enlevée un fragment d'ovaire qui permettra de faire un ou deux greffons.

Si la salpingite est sûrement *tuberculeuse*, mieux vaut faire la castration complète. Mais si la tuberculose est douteuse (pyosalpinx avec nodule de la corne) ou si l'ovaire est apparemment sain, la greffe pourra être faite avec succès.

Dans les fibromes la conservation d'un ovaire sur place est logique et si possible la subtotale sera faite assez haute, supra-isthmique pour garder quelques millimètres de muqueuse du corps. Si au cours de l'opération il est plus facile de laisser l'annexe entière plutôt que de séparer l'ovaire de la trompe il n'y a pas d'inconvénient à laisser la trompe en place avec l'ovaire.

L'indication de l'auto-greffe dans l'hystérectomie pour fibrome n'existe que si l'ovaire est volumineux et polykystique, ou enflammé et adhérent, ou douloureux. Dans ces conditions il est préférable de l'enlever et de l'utiliser comme greffe.

Dans les cancers utérins, on devra également s'efforcer de conserver l'ovaire *in situ*. Toutefois, si pour faciliter l'exérèse, on enlève les annexes, il faut alors pratiquer une greffe avec cet ovaire qui est sain; même au voisinage de la ménopause, cette greffe pourra rendre quelques services.

Dans les gros kystes de l'ovaire bilatéraux, on peut sur la pièce rechercher le tissu ovarien, souvent reconnaissable à la présence d'un corps jaune, on y trouvera souvent de quoi faire un ou deux greffons de bonnes dimensions.

Dans l'ovarite scléro-kystique bilatérale, on pourra, si la femme est jeune, lui garder la possibilité de fécondations en pratiquant la résection subtotale de l'ovaire suivant le procédé de Walther, qu'on complétera par la section du nerf présacré si les règles sont douloureuses. Mais s'il y a des phénomènes d'inflammation annexielle, les annexes seront enlevées en gardant l'utérus si possible, et on pratiquera deux greffes ovariennes. Un ovaire scléro-kystique douloureux peut donner des greffes de bonne activité et indolores.

Pourquoi deux greffes plutôt qu'une? Les observations montrent que souvent un greffon a plus de valeur fonctionnelle que l'autre. L'un d'eux peut rester petit et s'atrophier. On a donc plus de chance de réussir en faisant deux greffes. Les cas d'hyperactivité avec formation de kystes sont presque toujours uni-latéraux. On ponctionnera d'abord; en cas de récidive, on enlèvera la greffe qui fonctionne mal, en gardant la seconde, plus tolérante.

En conclusion : l'auto-greffe d'ovaire mérite de tenir une place importante dans les méthodes conservatrices en gynécologie : c'est la dernière façon d'utiliser un fragment d'ovaire qu'il serait imprudent de garder dans le pelvis.

La greffe dans la grande lèvre par voie inguinale est d'une exécution très rapide et très simple. Ce siège donne l'avantage d'une surveillance facile, permettant d'en apprécier le volume par la palpation, de la ponctionner et même de l'enlever si nécessaire.

M. **Roux-Berger** : Cette question des greffes ovariennes est très ancienne. J'en ai vu faire beaucoup dans le service de Tuffier. J'ai vu les tuméfactions périodiques sur la glande greffée. J'ai observé, au point de vue fonctionnel, quelques cas paraissant favorables, mais aucun ne m'a jamais paru décisif.

Il semble bien que pour éviter les troubles de ménopause anticipée, il faut conserver, et du tissu ovarien et de la muqueuse corporale afin d'obtenir des règles. La conservation de l'ovaire seul n'apporte pas de résultat appréciable.

Pour juger utilement de l'efficacité d'une greffe ovarienne, il serait bon d'avoir des statistiques assez précises, et d'établir un parallèle avec les cas assez nombreux d'hystérectomie, sans greffe, et suivis d'aucun accident de ménopause anticipée.

M. **F. d'Allaines** : J'ai travaillé la question des greffes ovariennes il y a quelques années chez mon maître Lecène quand nous avons étudié ensemble l'hystérectomie fundique.

Nous avons eu l'impression à ce moment, après bien des auteurs antérieurs qui se sont occupés de cette question, du peu d'utilité de la greffe ovarienne pour éviter l'apparition de troubles de la ménopause anticipée.

En pratique, il existe un parallélisme remarquable entre la suppression des règles et l'apparition des troubles. Or, pour obtenir la conservation de la fonction menstruelle, il faut respecter une certaine quantité de tissu ovarien et un fragment de muqueuse du corps de l'utérus.

La conservation d'un ovaire ou même sa greffe en un endroit variable ne me paraît donc pas d'une grande utilité, si l'on fait l'ablation de tout le corps utérin. Peu importe que cette glande vive et même augmente de volume au moment des époques menstruelles si l'opérée n'a pas de règles et si elle présente des troubles de ménopause.

On a parlé des dangers de l'hystérectomie fundique et de la difficulté de l'hémostase. Je crois qu'il ne faut pas exagérer les dangers de cette opération qui n'est pas plus grave qu'une hystérectomie banale. Elle a pu être dangereuse autrefois, parce que la technique, qui consistait à fermer la tranche utérine sans pouvoir péritoniser, était défectueuse.

Cela a été le mérite de mon maître Lecène de montrer que l'on pouvait faire une péritonisation complète et correcte.

En 1931, j'ai résumé pour le Congrès d'Ottawa 156 cas d'hystérectomie fundique. Il y avait deux morts par accidents infectieux. Il s'agissait des tous premiers cas de cette statistique. Les indications avaient été mal posées. Il s'agissait de salpingites suppurées adhérentes qu'il ne faut pas traiter par une opération conservatrice où le drainage est difficile à établir d'une façon correcte. Depuis ce temps, en suivant mieux les indications opératoires, je n'ai pas eu de décès. J'ai observé un hématome du Douglas guéri simplement par colpotomie. Je crois cette opération bénigne et plus sûre que la greffe ovarienne.

M. **P. Brocq** : J'apporterai, prochainement, avec mes collaborateurs une note sur cette question.

Je veux dire tout de suite que l'on peut démontrer l'activité des greffes ovariennes.

1° *Arguments cliniques* : une femme jeune, que j'avais castrée pour salpingite double, à la maison Dubois, et sur laquelle j'avais pratiqué deux greffes ovariennes dans les grandes lèvres suivant le procédé de Douay, se plaint dans la suite de poussées douloureuses avec tuméfaction d'une des grandes lèvres. Elle présente un véritable kyste à ce niveau.

Cédant à son désir, j'enlève ce kyste. Les troubles de castration apparaissent immédiatement : bouffées de chaleur, sudation.

2° *Preuve clinique* : possibilité d'obtenir une menstruation périodique chez les femmes dont l'utérus a été conservé et qui ont subi une auto-greffe ovarienne.

3° *Preuves biologiques* : *a*) Morphologiquement, variation de volume périodique des greffes;

b) Ponction du liquide folliculaire des follicules périodiquement développés dans les greffes et mise en évidence de la présence de la folliculine (réaction d'Allen Doisy) dans les greffes : le liquide injecté à un animal impubère provoque chez lui la kératinisation vaginale sans développement ovarien (Moricard).

M. **René Bloch** : J'ai également pratiqué un certain nombre de greffes ovariennes à Sainte-Anne; elles ont été publiées il y a quelques années dans *l'Encéphale*.

Un premier groupe de cas concerne des homo-greffes faites pour aménorrhée chez des malades non opérées; ces greffes ont presque toujours amené la réapparition rapide des règles et l'amélioration mentale.

Le second groupe concerne des auto-greffes chez des femmes hystérectomisées : un cas particulièrement intéressant et suivi pendant des années m'a permis de voir des greffes sous-cutanées fonctionnant alternativement toutes les six semaines : la greffe qui devenait plus grosse qu'une noix était le siège d'une hémorragie de sang noir que j'ai ponctionnée à plusieurs reprises; sa ménopause s'est ainsi faite très progressivement et sans troubles.

M. **P Moure** : Je puis dire à Roux-Berger que Douay a mentionné les importants travaux de Tuffier, mais il est certain que les résultats actuels ne comptent pas d'échecs semblables à ceux qu'il signale.

La greffe ovarienne n'aggrave en rien l'acte opératoire et en dehors des petits désagréments locaux, l'opérée en retire toujours un bénéfice certain.

Douay nous a fourni des preuves indiscutables de la vitalité du greffon et de son rôle hormonal.

Comme vient de le dire Brocq, si l'on ponctionne un greffon devenu gros et douloureux au moment de sa période de fonctionnement périodique, on retire un liquide clair ou sanglant qui contient une forte proportion

d'hormone. Certaines observations ont véritablement la valeur d'expériences physiologiques.

D'Allaines nous a rappelé les travaux de Lecène sur l'hystérectomie fundique. C'est une opération qui comporte des risques certains, car l'hémostase est parfois difficile.

M. Douay n'a pas développé la question des greffes homoplastiques dont a parlé Bloch ; ces greffes sont loin de fournir des résultats comparables à ceux des homo-greffes.

Pour conclure, je pense avec M. Douay que l'auto-greffe d'ovaire trouve des indications fréquentes et précises et que ses résultats dûment contrôlés sont indiscutables.

L'auto-greffe d'ovaire allège certainement les troubles de la ménopause chirurgicale.

Les dangers, les risques et les complications de cette méthode sont nuls ; les inconvénients sont minimes ; mais, par contre, les avantages sont certains.

COMMUNICATIONS

Syndrome pagétoïde localisé d'origine traumatique (Examen anatomique du Dr Crétin),

par MM. **G. Jeanneney** et **Dubourg** (de Bordeaux).

Dans un récent article, Lièvre attirait l'attention sur les relations qui peuvent exister entre certaines déformations pagétoïdes segmentaires d'un membre et un traumatisme. Nous avons, il y a quelque temps, rencontré un cas qui offre plusieurs points de ressemblance avec ceux que Lièvre a rapportés. Aussi, nous paraît-il utile d'en publier l'observation, d'autant plus que nous pouvons y joindre des documents anatomo-pathologiques précis. Mais là ne réside pas le seul intérêt de notre observation : elle a été faite à l'occasion d'une *fracture spontanée* que nous avons traitée avec succès par ostéosynthèse.

Observation. — C... (Joseph), charretier, cinquante ans. Est vu le 22 avril 1931 pour fracture de la diaphyse fémorale.

Après déjeuner, en courant après du bétail, il trébuche sur un fil de fer, tombe sur les mains, ne peut plus se relever. Il ressent une douleur assez vive au niveau de la cuisse qui présente une mobilité anormale.

Antécédents familiaux : Père mort à quatre-vingt-quatre ans ; mère morte à cinquante ans de congestion cérébrale ; une sœur vivante, bien portante ; une sœur morte à cinquante ans (fausse couche après 19 grossesses).

Antécédents personnels : Rhumatisme articulaire aigu franc, mais sans gravité, en 1917. Le malade est marié, père d'un fils bien portant.

Il y a dix ans, le sujet était tombé d'une échelle; la chute avait occasionné une forte *contusion de la cuisse gauche* avec *gros hématome*.

Le blessé a pu reprendre ses occupations peu de jours après l'accident, sans boiterie ni douleur. Mais, dans les mois qui ont suivi, il a remarqué que peu à



Fig. 1.

peu sa cuisse s'incurvait et se raccourcissait; du fait de ce raccourcissement une claudication de plus en plus marquée est survenue.

Etat actuel : A l'examen, on note une cuisse amaigrie par rapport à l'autre cuisse, mais surtout une déformation typique « en crosse ». Mobilité anormale des fragments, peu douloureuse; on sent nettement une grosse crépitation osseuse. La réduction de la fracture, qui est possible, ne peut pas être maintenue.

La radiographie confirme le diagnostic de fracture : le trait de rupture est horizontal, en rave. On note, en outre, un fémur pathologique épaissi, d'aspect flou, ouaté, pagétoïde, et nettement incurvé.

Le reste du squelette est sain, cliniquement et radiologiquement. Pas de tumeur perceptible dans la région thyroïdienne.

Opération le 23 *avril* 1931. Ostéosynthèse sous rachianesthésie avec l'appareil de Lambotte. Les fiches, vissées avec quelque difficulté dans un tissu osseux très dur, y tiennent parfaitement. Une biopsie est prélevée et adressée au Dr Crétin, du Mans.

Suites normales. Ablation de l'appareil au cinquantième jour. Reprise progressive de la marche. Actuellement, le blessé marche exactement comme avant sa fracture. La radiographie montre une réparation parfaite de la fracture, dont



Fig. 2.

on reconnaît à peine la cicatrice à l'union du quart moyen et du tiers inférieur (fig. 1).

Chez notre malade, la *syphilis* n'était pas en cause; et l'absence de tumeur parathyroïdienne ainsi que de kystes osseux visibles à la radiographie, écartait l'hypothèse d'une maladie de Recklinghausen dans sa forme localisée. Etant donné les déformations du squelette et son aspect « ouaté » à la radiographie, nous avons pensé à une maladie de Paget, d'autant plus que, comme le fait remarquer Mailland, ce diagnostic repose « non sur le siège et le nombre des localisations, mais sur les caractéristiques classiques et radiographiques des os atteints ».

Cadet, Thibierge, Lévi et Legros, Hallé ont déjà publié des observations de ces formes localisées de la maladie de Paget.

Dans les antécédents de notre malade nous trouvons, comme le réclame Lièvre, un *traumatisme important* dont le rôle ne paraît pas douteux; au niveau de la cuisse, à la suite d'un choc violemment subi lors de la chute d'une échelle, il s'est formé, nous l'avons signalé, un volumineux hématome, et dès lors la cuisse s'est peu à peu incurvée. Or, dans les observations rassemblées par Lièvre, il s'agit souvent de traumatismes analogues :

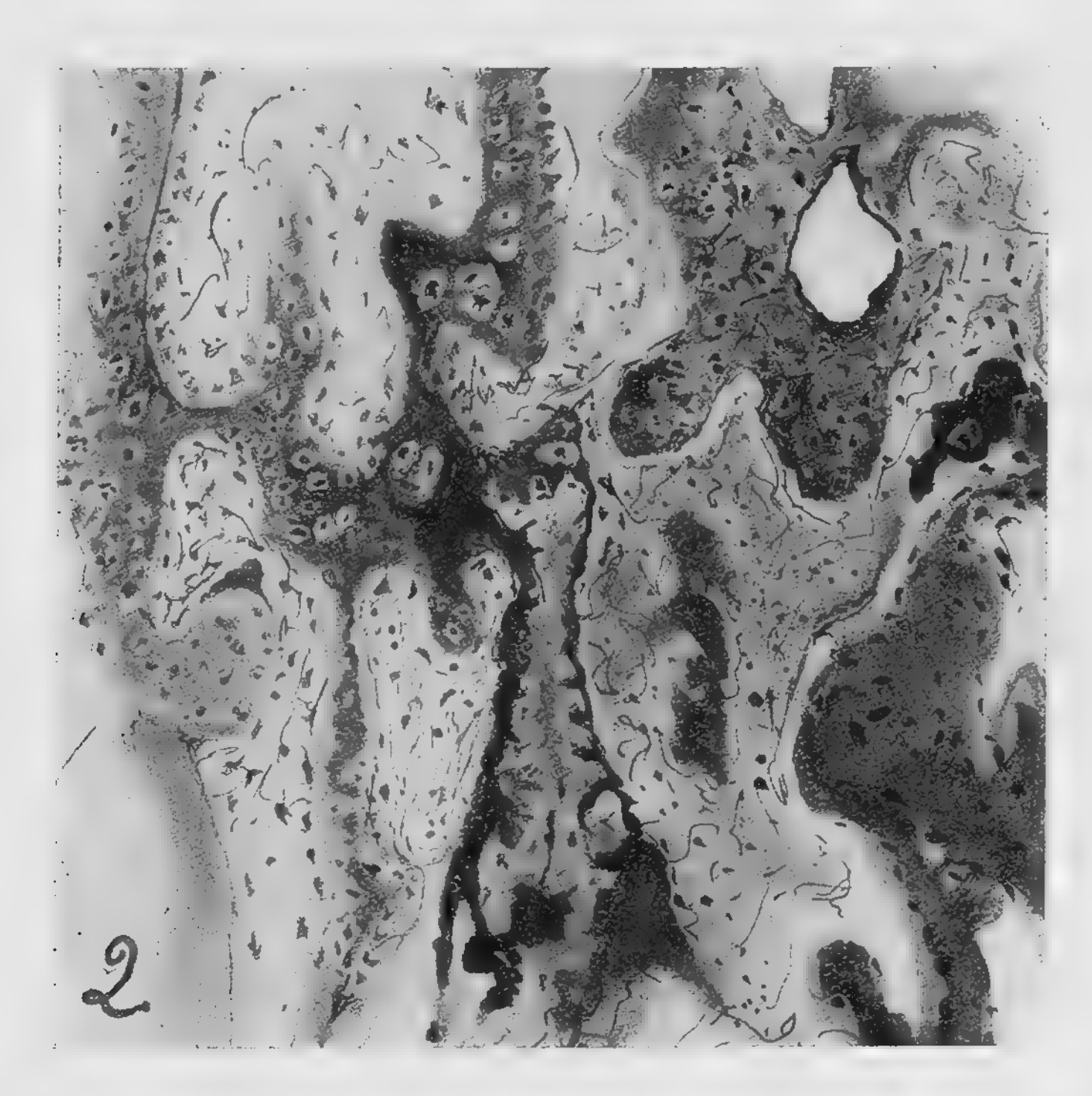


Fig. 3

traumatismes osseux, avec quelquefois hématome sous-périosté ou fracture, les os atteints étant soit le fémur, soit plutôt le tibia, plus exposé.

A. Chez notre malade, qui est un adulte — constatation habituelle, — les altérations pagétoïdes ont évolué avec les « traits particuliers » qui, pour Lièvre, légitiment leur isolement de la classique maladie de Paget.

1° La déformation de la cuisse, consécutive au traumatisme, n'est apparue qu'après un intervalle libre, assez court il est vrai;

2° La boiterie qui en résultait s'exagérait par moments, ce qui permet de penser à une évolution intermittente, par « poussées ».

Il ne semble pas que, dans notre cas, les altérations aient gagné les os voisins (tibia), ce qui se produirait quelquefois.

B. Les biopsies, faites dans les deux cas de Looser, montrent des travées

irrégulières épaissies, travées de néoformation avec leur structure en mosaïque décrites par Schmorl et remplaçant l'os ancien en ostéolyse. Des érosions lacunaires traduisent l'activité des myéloplaxes ; la moelle est fibreuse. Dans notre cas, la *destruction osseuse par ostéoclastes* est *très importante* ; il existe un *tissu osseux de remplacement très mince*, et la reconstruction mal ordonnée est loin d'être très active.

Cette carence relative d'édification osseuse tient peut-être au peu d'ancienneté de la fracture, car c'est à son voisinage qu'a porté la biopsie. Il est également possible que les constatations histologiques eussent été différentes si la biopsie avait été faite sur un point plus éloigné du foyer de

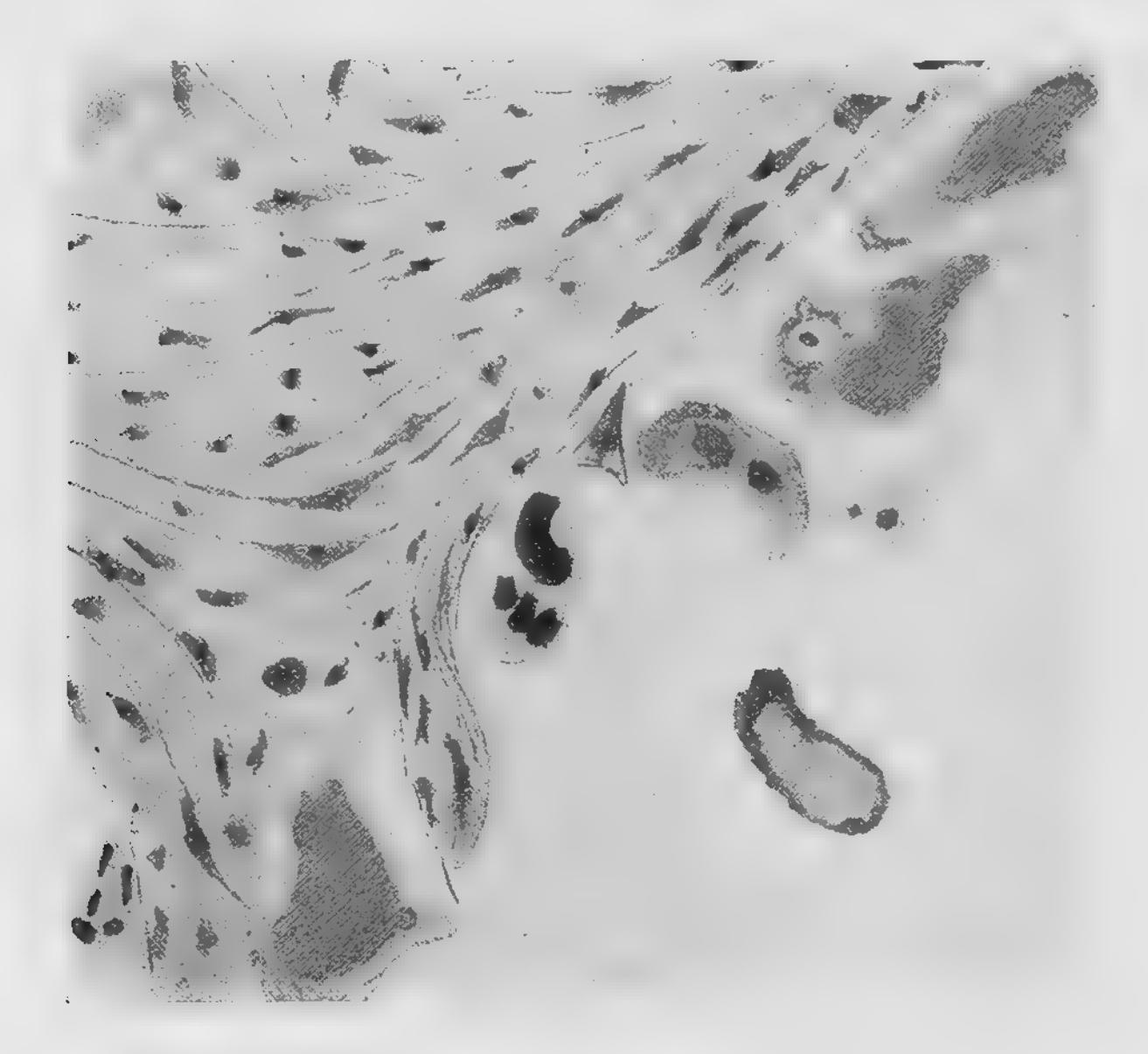


Fig. 4.

fracture. Constatons seulement que la *fracture s'est consolidée vite et bien*, ce qui indique nettement que le potentiel ostéogénique des fragments était encore très suffisant.

Voici les commentaires que nous adresse M. Crétin sur notre cas :

La caractéristique cellulaire de cette pièce est la présence de nombreuses cellules multinucléées qui jouent un rôle de destruction osseuse, comme dans le remaniement osseux normal. Les unes sont libres, les autres sont attachées par un point à l'os, et leur cytoplasme se continue sans ligne de démarcation apparente, sans différence de coloration ou de nuance avec la substance osseuse fondamentale.

Le tissu conjonctif qui habite les espaces haversiens agrandis est riche en cellules et en fibres élastiques (fig. 2). Il n'y a pas de cellules nobles de la moelle osseuse. C'est un tissu de remplissage. Il n'y a pas ombre de reconstructions osseuses, les ostéoclastes font seuls leur travail de destruction. Il faut prendre d'autres points de la pièce pour trouver une marque indiscutable

d'une tentative de reconstruction : encore celle-ci est-elle mal dirigée et parcellaire.

La planche 3 nous montre l'aspect et la valeur de cette reconstruction osseuse désordonnée. La plage dessinée peut être partagée en deux moitiés : la moitié gauche montre un tissu ostéoïde avec des espaces qui sont nettement cartilagineux, à côté des zones qui sont osseuses. Mais ce tissu osseux très riche en substance fondamentale ne contient pas ou très peu de fibres élastiques; celles-ci sont restées cantonées dans le système réticulaire qui occupe tous les espaces intertrabéculaires, on en voit de très nombreuses coupées dans tous les sens ; le tissu osseux de cette zone est en apparence normal : de nombreux ostéoblastes garnissent le bord des travées, mais les cellules osseuses sont gonflées, claires ; leur répartition topographique est irrégulière.

La travée qui occupe le centre du dessin montre dans sa moitié inférieure

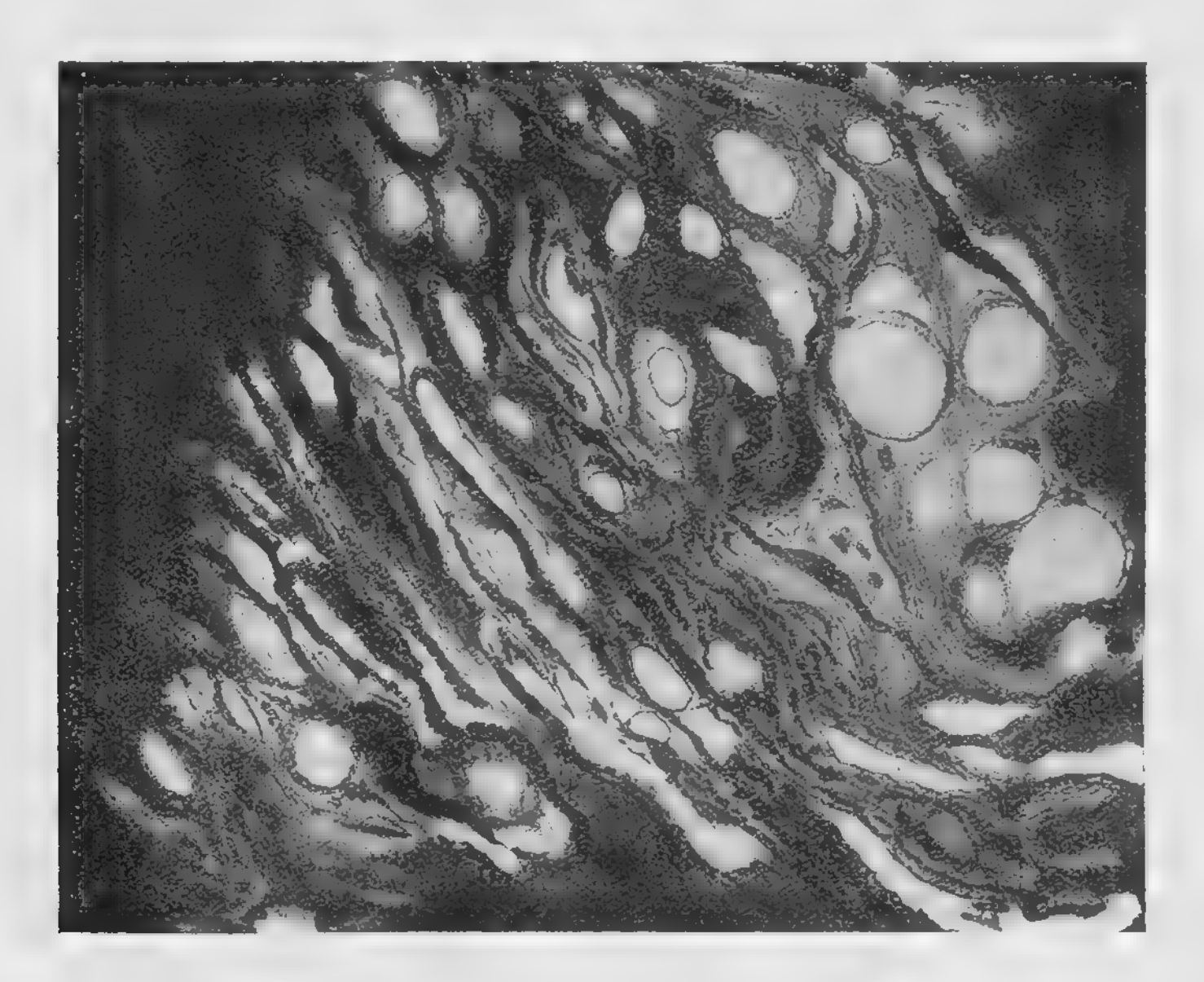


Fig. 5.

une zone de résorption très étendue une substance fondamentale d'homogénéité très variable — parfois très dense, parfois très claire. Cet aspect n'est pas sans analogie avec les images que donne l'os au voisinage des zones séquestrées de l'ostéomyélite aiguë, quand l'os se reconstruit trop précocement.

Le tissu conjonctif est, comme dans la figure précédente, riche en cellules. La réhabitation des canaux de Havers agrandis ne se fait pas tout de suite puisque l'un d'eux est absolument vide.

La figure 4 montre un aspect très curieux de cette nécrose osseuse avec ramollissement qui semble la caractéristique de cette pièce d'ostéite : dans la périphérie de l'os, nous avons trouvé nombre de figures semblables à celle qui a été représentée, parce qu'on trouvait réunis dans un champ de microscope plusieurs choses intéressantes.

A droite, une zone de tissu conjonctif, dense, bien étoffé, bien vivant, un ostéoclaste isolé, une cellule conjonctive en voie de division et quatre lambeaux osseux conservant un peu de calcaire et colorés par l'alizarine.

L'un d'eux a entraîné dans sa déroute une cellule osseuse morphologiquement normale.

Il faut noter que la périphérie de ces débris osseux est décalcifiée par digestion du squelette minéral.

La figure 5 représente le stade le plus avancé de cette digestion osseuse minérale et qui est d'autant plus remarquable qu'il s'agit d'une lamelle osseuse très importante, dure. Toute une zone digérée est réduite à sa trame de fibres élastiques.

Les fibres sont noueuses, irrégulières, toutes les cavités des cellules osseuses sont vides de leur contenu. Dans une zone peu importante quelques cellules conjonctives font leur apparition.

Peut-on penser que la mort simultanée de toutes les cellules osseuses soit la raison de la disparition du calcaire de l'os? On admettrait alors que la cellule osseuse est le régulateur des échanges minéraux de l'os. Il y a une coïncidence qu'il fallait noter, car le mécanisme du maintien du taux minéral est beaucoup plus complexe.

En tout cas, on aboutit à un ramollissement osseux étendu, mais l'os garde sa trame élastique, donc il peut à nouveau fixer du calcaire.

Cette pièce d'ostéite présente donc plusieurs particularités qu'il convient de mettre en vedette :

1° Destruction osseuse par ostéoclastes, très nombreux avec un tissu conjonctif de remplacement très vivace ;

2° Cette destruction s'accompagne de libération d'esquilles vivantes avec cellules osseuses d'apparence normale ;

3° Cette destruction porte essentiellement sur le matériel minéral de l'os, laissant de grandes plages de fibres élastiques et d'osséine dénudée ;

4° La reconstruction très rare est mal dirigée, mal ordonnée et coexiste avec la destruction de zones nouvellement érigées (Dr Crétin).

Par conséquent, si, comme le dit Lièvre, il y a de grandes ressemblances cliniques et radiographiques entre les déformations classiques de la maladie de Paget et les cas qui nous occupent, *cette ressemblance n'est peut-être pas aussi marquée dans le domaine de l'anatomie pathologique.* Il est vrai qu'il est impossible de tirer d'un fait isolé des conclusions définitives. C'est pourqnoi il faut souhaiter de voir se développer la pratique systématique de la biopsie en présence des maladies dystrophiques du squelette.

Nous n'insisterons guère sur les autres détails de notre observation. Les fractures dans la maladie de Paget, si elles sont rares, n'en sont pas moins connues. Il y a peu de temps, Oberzimmer en a publié 3 cas : 2 du fémur, 1 de la clavicule; et van der Linden 1 cas au niveau du col du fémur. Lasserre, quoiqu'il considère cette complication comme rare, en cite un assez grand nombre dans son rapport de 1931, et donne la statistique personnelle de Lewin qui signale 50 fractures pathologiques sur 251 cas de maladie de Paget; il rapporte également des observations relativement récentes de Martini, Kuster, Israël, Sommers, Affret, Cannon et Carrik, Lewin, A. Buchi, Lewald, Mackensie, Auffret, etc.

D'après Oberzimmer, et c'est à peu près l'opinion générale, la consolidation de ces fractures s'effectue dans les délais habituels. C'est ce que nous avons observé dans notre cas. La question du traitement paraît donc simple *a priori*, puisque la formation du cal doit être considérée comme facile. En réalité, on se heurte parfois à une grosse difficulté, non pour obtenir la réduction, ce qui est possible même sans anesthésie, mais pour

assurer le maintien de cette réduction par suite du manque d'accrochage des fragments qui glissent l'un sur l'autre. Cet obstacle a été signalé par un certain nombre de chirurgiens (Lewin, Hecht, Loeve) qui comme nous, ont dû, pour cette raison, s'adresser à l'ostéosynthèse. Celle-ci n'offre pas de difficulté spéciale. Nous avons donné la préférence au fixateur externe de Lambotte, car nous avions quelque répugnance à placer une prothèse métallique au voisinage du foyer de fracture où nous considérons, à tort ou à raison, le squelette comme plus fragile qu'ailleurs et par conséquent moins apte à recevoir des vis.

Nous n'avons eu qu'à nous féliciter de notre décision puisque l'opération a été relativement facile et que, ultérieurement, la bonne et solide réduction anatomique obtenue a permis au blessé de reprendre ses occupations comme par le passé.

La radiographie montre d'ailleurs que la réparation anatomique a été parfaite.

BIBLIOGRAPHIE

Arnulf et van der Linden : A propos des fractures dans la maladie de Paget. Fracture du col fémoral chez un sujet atteint de maladie de Paget. *Revue de Chirurgie*, 1934.
Brun : Quelques faits cliniques sur la maladie osseuse de Paget. *Thèse Montpellier*, n° 41, 1933.
Jeanneney et Laporte : Ostéosarcome au cours d'une maladie osseuse de Paget. Journées orthopédiques Bordeaux, 1935 (7-8 juin 1935). *Gazette hebdomadaire des sciences médicales*, n° 35, 1er septembre 1935, p. 553-556.
Lasserre (Charles) : Les ostéopathies hypertrophiantes. Rapport Société française d'orthopédie, 1931.
Lièvre (J. A.) : Ostéite déformante de Paget et traumatisme. Le remaniement pagétoïde localisé d'origine traumatique. *La Presse Médicale*, 8 janvier 1936.
Meilland (P.). Maladie osseuse de Paget *Concours médical*. 14 juillet 1935.
Obezimmer : Fracture dans la maladie de Paget. *Zeitzch. f. ort. Chir.*, **60**, fascicule 1.
Sabrazès, Jeanneney, Mathey-Cornat : *Les tumeurs des os*, 1 volume, Masson éditeur, Paris, 1930.
Salotti (A.) : Su di un caso di Paget apparentemente monooseo. *Bulletin de l'Institut de radiologiethérapie physique et radiumthérapie de la Polyclinique Universitaire de Sienne.*
Touraine et Degos : Forme localisée de la maladie osseuse de Recklinghausen. *Progrès médical* n° 51, 10 décembre 1932.

Considérations sur les hernies scrotales géantes,

par M. **Barthélemy** (de Nancy), associé national.

A propos de la présentation par M. René Bloch d'une hernie scrotale monstrueuse descendant jusqu'aux genoux, M. Cadenat a montré dans la séance du 15 janvier 1936 qu'en observant certains détails de technique opératoire, il était possible d'intervenir avec succès dans certains cas de ce genre. Lorsque, dit-il, la hernie descend en moyenne jusqu'à mi-cuisse et qu'elle est unilatérale, je crois qu'on peut se risquer à l'opérer. Il précise à ce propos les quelques points suivants :

Pas d'anesthésie générale, anesthésie rachidienne ou locale.

Position de Trendelenburg.

Aucune dissection du sac qui est abandonné dans le scrotum sans suture aucune.

Résection du cordon.

Reconstitution de la paroi par suture en masse aux crins perdus de tout ce qui résiste.

J'ai l'honneur de rappeler qu'à la séance du 24 juin 1925, j'ai présenté à cette tribune les photographies avant et après cure radicale, d'un homme de soixante-quatre ans atteint de hernie scrotale bilatérale. La hernie droite était volumineuse mais réductible. La hernie gauche avait pris des proportions gigantesques. Elle descendait *jusqu'aux genoux*. Elle avait obligé le malade, forgeron de son métier, à quitter tout travail et à dissimuler son infirmité par le port d'une sorte de jupe-culotte.

Naturellement, la tumeur était complètement irréductible et une série d'accidents d'obstruction avaient incité le malade à réclamer une opération.

Après trois semaines de repos complet au lit avec régime et médication laxative, je suis intervenu en plusieurs temps.

Premier temps. — 1° Incision scrotale permettant l'inventaire du contenu du sac, la libération et la résection des parties épiploïques adhérentes ;

2° Dans le même temps, laparotomie latérale gauche sus-inguinale, réintégration par traction de tout le contenu du sac, soit la majeure partie du grêle et l'S iliaque. Suture en bourse par l'abdomen de l'orifice interne du sac. Fermeture de l'abdomen.

3° Toujours dans le même temps, retour à l'incision scrotale, abandon du sac capitonné dans sa partie supérieure, drainé dans sa partie inférieure. Fermeture de la paroi jusqu'à l'orifice de drainage.

Aucun choc opératoire. Guérison sans incident.

Dans ce temps opératoire, la réfection de la paroi inguinale a été complètement et volontairement négligée.

Le malade est laissé au lit et au régime lacto-végétarien pendant deux mois.

Deuxième temps. — Cure radicale en un temps de la hernie inguinale droite.

Le malade continue à observer le même régime et le repos au lit à peu près complet pendant trois mois.

Troisième temps. — Réfection de la paroi inguinale gauche. Cette paroi qui depuis six mois n'a plus été distendue, s'est rétractée et a repris de la tonicité. Ella est reconstituée aux crins perdus par le procédé de Forgue.

Après cette troisième intervention encore suivie de six semaines de repos complet au lit, le malade est autorisé à reprendre progressivement sa vie courante à condition de porter une ceinture avec plaque de soutien et de renoncer aux travaux de force.

J'ai pu avoir de ses nouvelles cinq ou six ans plus tard, la cure radicale s'était maintenue. Il a ensuite quitté la région et je l'ai perdu de vue.

Ce bref rappel montre l'importance des différents détails exposés par M. Cadenat, au sujet desquels je suis entièrement d'accord.

Je tiens à insister en outre sur quelques autres détails qui me paraissent avoir une importance aussi capitale.

1° La préparation du malade à longue échéance par un repos et un régime approprié et au besoin quelques séries de vaccination ;

2° L'utilité de sérier les temps opératoires. La paroi libérée de toute distension après réduction des parties herniées se transforme véritablement. L'infiltration des tissus, la stase veineuse disparaissent, les fibres musculaires éparpillées autour de la tumeur herniaire se rassemblent, reprennent de la tonicité et la cure radicale qui semblait impossible devient presque facile sans qu'il soit nécessaire d'avoir recours à des procédés d'autoplastie ingénieux, mais il est tout de même préférable de s'en passer, l'intervention y gagnant en simplicité et en rapidité.

3° L'emploi d'une voie combinée abdomino-scrotale. Il est toujours plus commode et moins traumatisant de réintégrer l'intestin par traction que par pression, tout en gardant le bénéfice de l'incision scrotale pour libérer les adhérences et réduire le volume du contenu par des résections épiploïques fragmentées.

En ce qui concerne le mode d'anesthésie, j'ai eu recours à l'anesthésie générale uniquement parce qu'il s'agissait d'un malade très pusillanime et qui heureusement ne présentait aucune tare organique, mais je reste nettement partisan de l'anesthésie locale ou rachidienne.

J'insiste en terminant, et dans un ordre d'idées beaucoup plus général sur les services considérables que peuvent rendre comme matériel de suture les crins de Florence perdus. Ils se stérilisent très facilement et leur stérilisation est beaucoup plus facilement et plus sûrement complète que celle du catgut. Ils s'infectent beaucoup moins facilement que le fil de lin qui fait mèche. Ils sont toujours parfaitement et définitivement tolérés à condition d'éviter au malade la sensation de corps étranger sous-cutané en enfouissant les nœuds par un petit artifice du genre de celui qu'a indiqué Chalier. J'utilise exclusivement les crins de Florence perdus depuis plus de vingt ans dans toutes mes sutures aponévrotiques et musculaires, qu'il s'agisse de réfection de paroi après laparotomie médiane ou transversale, de cure radicale de hernie, de cure de rupture ou de hernie musculaire, de sutures tendineuses, de ligamentopexie par inclusion intrapariétale des ligaments ronds, et je n'ai jamais eu qu'à m'en louer.

La scalénotomie dans le traitement des cavernes tuberculeuses du sommet. (Indications, résultats, technique).

par MM. **A. Maurer**, **Olivier Monod**, et **J. Beuzart**.

La scalénotomie ne peut occuper qu'une place restreinte dans le traitement des cavernes tuberculeuses du sommet du poumon. A elle seule, cette méthode ne saurait donner de résultat définitif. Elle mérite d'être envi-

sagée le plus souvent comme méthode adjuvante à une opération sur le nerf phrénique, et très exceptionnellement, comme méthode d'attente à une thoracoplastie.

1° *La scalénotomie, méthode adjuvante à une opération sur le nerf phrénique.*

C'est à la suite des travaux de Dumarest et Lefèvre que l'idée nous est venue de pratiquer des scalénotomies. Ces auteurs ont attiré l'attention sur la suppléance respiratoire qui se développe dans certains cas, au niveau de la partie supérieure du thorax, à la suite de la paralysie du diaphragme. Ce fait important permet de comprendre certains échecs de la phrénicectomie.

L'extirpation ou l'alcoolisation du nerf phrénique n'entraîne donc pas toujours une diminution du travail respiratoire dans toute l'étendue du poumon correspondant. Si les heureux effets de la paralysie diaphragmatique se font sentir de façon durable à la partie inférieure du poumon; à sa partie supérieure au contraire, ils sont parfois contrebalancés par le développement de cette respiration supplémentaire.

Voici d'ailleurs ce que Dumarest et Lefèvre écrivaient en mars 1934 :

« Le résultat immédiat le plus apparent de la phrénicectomie est l'immobilisation, ou mieux l'ascension du diaphragme. Si l'ascension du diaphragme est le résultat le plus apparent de sa paralysie, il n'est pas le seul. Un résultat secondaire important est l'abaissement des côtes inférieures et le rétrécissement de la base du thorax. La distension du segment inférieur du thorax est diminuée non seulement dans le sens vertical, mais aussi dans le sens transversal. Le segment inférieur du thorax est donc détendu par la phrénicectomie suivant toutes les directions, ce qui est également favorable « au repos » des lésions du lobe inférieur. Et ces conditions se maintiennent dans les mois qui suivent l'opération.

« Au niveau de la partie supérieure du thorax, il en est de même tout de suite après l'opération, dans la mesure où la détente diaphragmatique se fait sentir, cette détente s'exerce également dans toutes les directions, comme nous l'avons montré après Parodi. Elle est d'autant plus grande et efficace que le jeu du diaphragme était plus ample avant l'opération, et prédominant relativement à la respiration costale supérieure. La détente élastique consécutive à la paralysie du diaphragme se transmet donc au lobe supérieur, non seulement dans le sens vertical, mais dans toutes les directions. D'où influence bienfaisante de la phrénicectomie sur certaines lésions du lobe supérieur, influence qui avait tout d'abord semblé paradoxale.

« Mais cet état de choses n'est pas toujours durable au niveau du thorax supérieur. Là, le mouvement transversal d'expansion costale tend à s'exagérer après la phrénicectomie. »

On a donc essayé d'améliorer les résultats de la phrénicectomie pour les cavernes du sommet en assurant l'immobilisation de la partie haute du thorax.

Cette immobilité peut être obtenue en pratiquant la scalénotomie à

laquelle nous sommes d'avis d'adjoindre l'alcoolisation des nerfs intercostaux.

Si la scalénotomie doit être envisagée comme une méthode adjuvante à une opération sur le nerf phrénique, il s'ensuit que ces indications doivent être placées dans le cadre des opérations sur ce nerf.

On sait que deux opérations sont en usage, l'une fréquente, la phrénicectomie, l'autre plus rare : l'alcoolisation du nerf phrénique, de laquelle se rapprochent la phrénicotomie et l'écrasement du nerf (ce dernier procédé opératoire pouvant s'ajouter à la phréni-alcoolisation).

Par la phrénicectomie, on cherche à obtenir une paralysie définitive du diaphragme. Par la phréni-alcoolisation (avec ou sans écrasement), on cherche à obtenir une paralysie plus ou moins prolongée, suffisante pour juger le bon effet sur la lésion, de cette paralysie diaphragmatique, et cependant non définitive, ce qui permettra, si l'effet thérapeutique ne paraît pas satisfaisant, de récupérer les mouvements du diaphragme, et d'éviter les effets d'une collapsothérapie sur la base.

Si au contraire, la caverne paraît en voie de disparition, on aura recours à une phrénicectomie secondaire, qui maintiendra les bons effets de la paralysie diaphragmatique.

Tout ceci revient à dire que la phrénicectomie ne doit être envisagée que lorsqu'on a des chances importantes d'obtenir le résultat thérapeutique désiré.

Dans les cas douteux, il est préférable de tenter l'épreuve de l'alcoolisation.

Mais qu'il s'agisse de phrénicectomie ou de phréni-alcoolisation, s'il s'établit une respiration supplémentaire dans la partie haute du poumon, il semble indiqué de pratiquer une scalénotomie (voir plus loin obs. I, Mlle D..., scalénotomie deux ans après phrénicectomie).

Si cette opération est faite après une phréni-alcoolisation, on verra qu'il est utile de réaliser en même temps une phrénicectomie secondaire (voir plus loin obs. II, M. L...).

Nous avons été frappés dans quelques cas heureux par les bons résultats que donnait la scalénotomie chez les malades ayant subi une opération sur le nerf phrénique qui n'avait pas donné toute satisfaction. C'est alors qu'avec Fisher et Wills nous pensons qu'en certains cas, il serait bon d'associer d'emblée les deux opérations.

Ces cas répondent pour nous à des cavernes relativement jeunes, mais d'un certain volume en plein parenchyme, et lorsque, avant toute intervention, le malade présente déjà du côté de la lésion un type respiratoire costal supérieur.

Nous avons associé ainsi la scalénotomie à la phréni-alcoolisation (voir plus haut obs. III, Mlle P..,), ou à la phrénicectomie (voir plus loin obs. IV, Mlle C...).

Nous ne sommes plus partisans du premier mode d'association ; en effet, lorsque les scalènes sont coupés dans cette région, comblée par du tissu de cicatrice, il devient délicat de rechercher un nerf phrénique

alcoolisé toujours rendu plus fragile par le traitement qu'il a subi et qui comme on le sait, n'a que trop tendance à se rompre prématurément.

En revanche, le deuxième mode d'association (phrénicectomie et scalé-

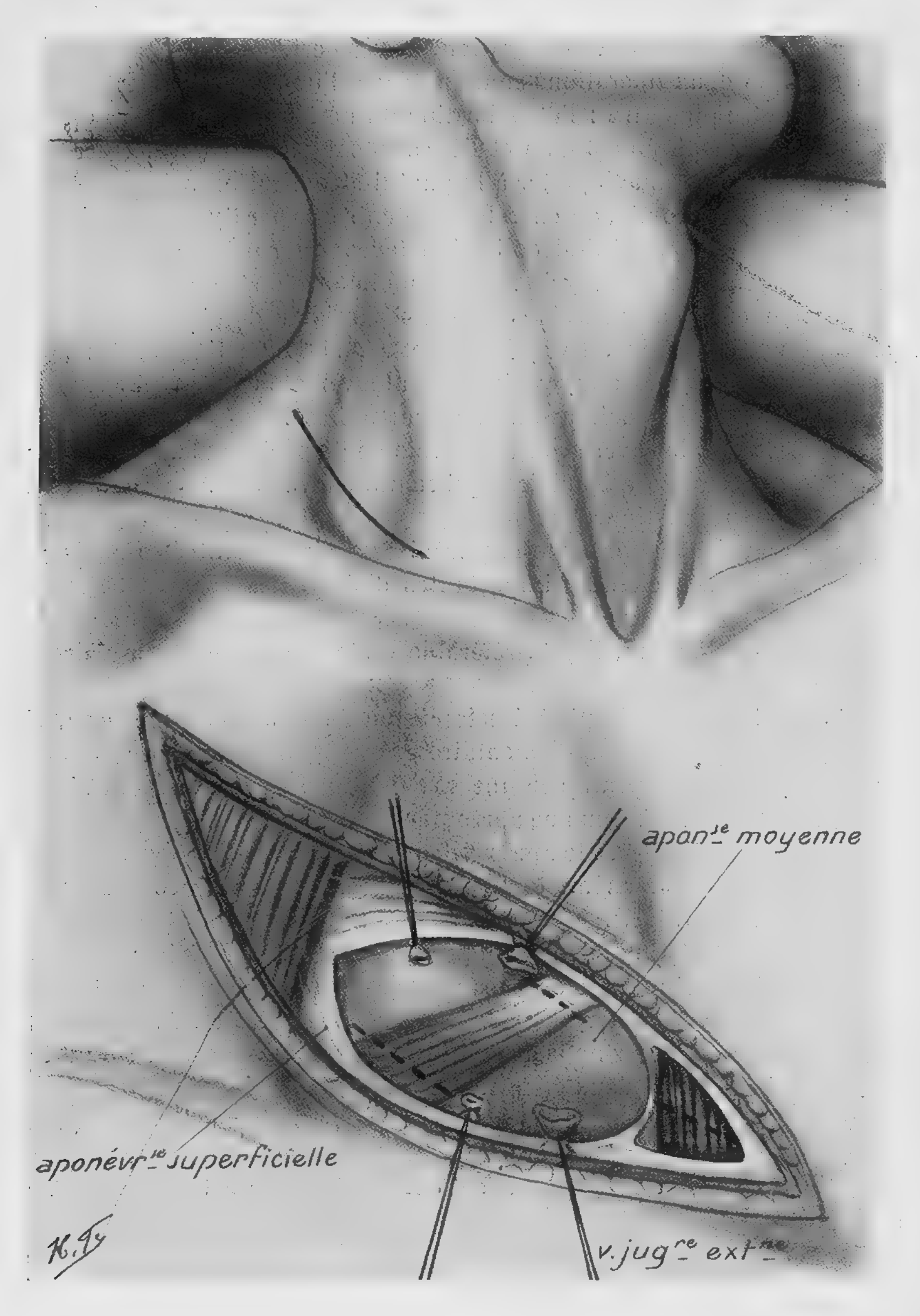


Fig. 1. — Position opératoire et ligne d'incision. Incision cutanée. Incision de l'aponévrose cervicale superficielle ouvrant la gaine du trapèze et du sterno-cléido-mastoïdien qu'on peut sectionner partiellement. Section de la veine jugulaire externe entre deux ligatures. On voit dans le plan de l'aponévrose cervicale moyenne l'omo-hyoïdien qu'on peut sectionner ou réséquer partiellement.

notomie) nous paraît pouvoir être envisagé d'emblée dans un certain nombre de cas.

2° *La scalénotomie, méthode d'attente avant une thoracoplastie.*

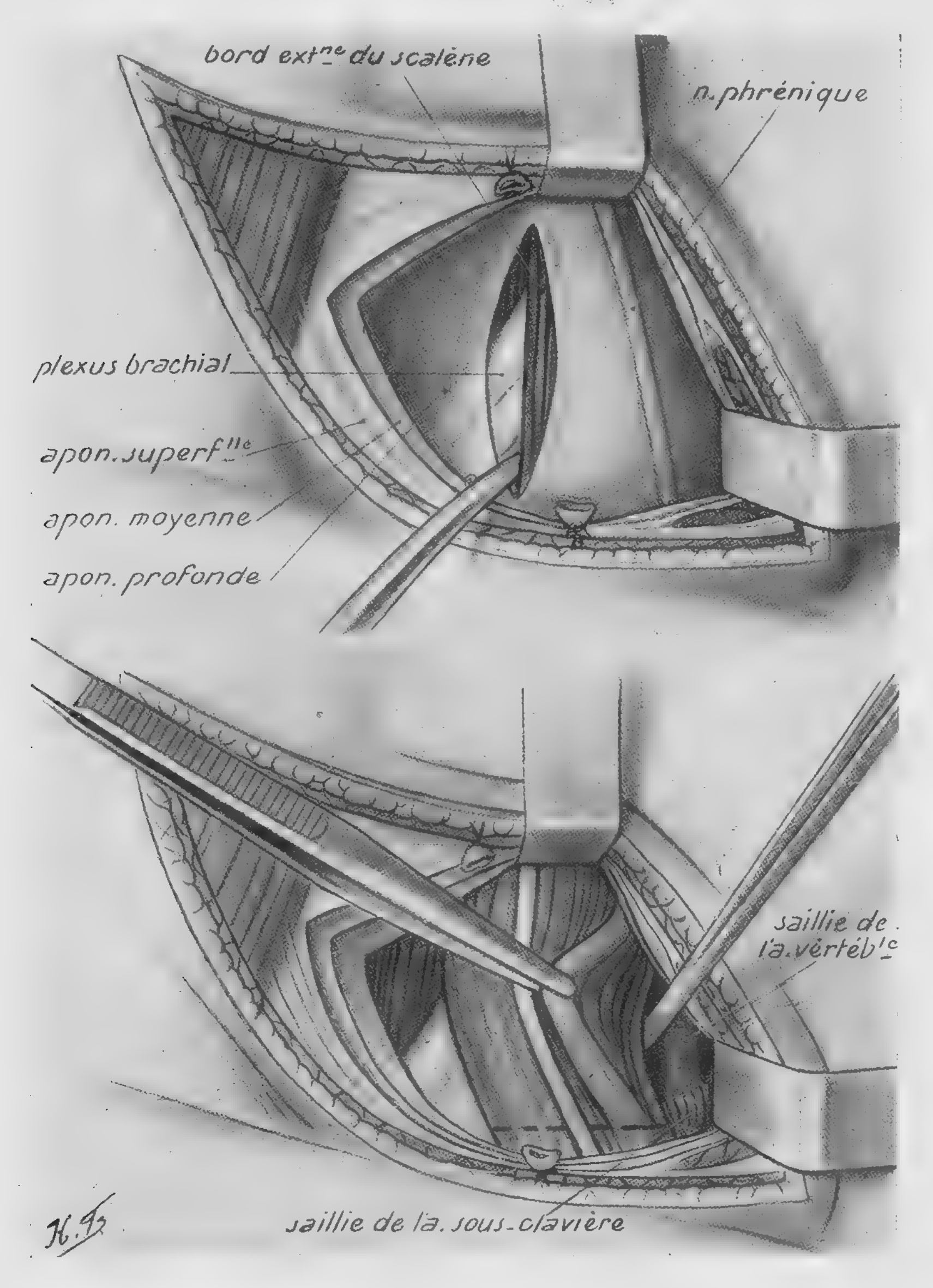


Fig. 2. — L'aponévrose cervicale moyenne a été incisée. On voit le nerf phrénique par transparence dans la gaine du scalène antérieur. On ouvre cette gaine le long du bord externe du muscle.

Après avoir dégagé le bord externe du scalène du plexus brachial, on dégage son bord interne et sa face profonde, avant de le sectionner. On aperçoit derrière lui l'artère sous-clavière et l'origine de l'artère vertébrale, très profonde.

C'est là une indication exceptionnelle. Robert Monod l'a envisagée de

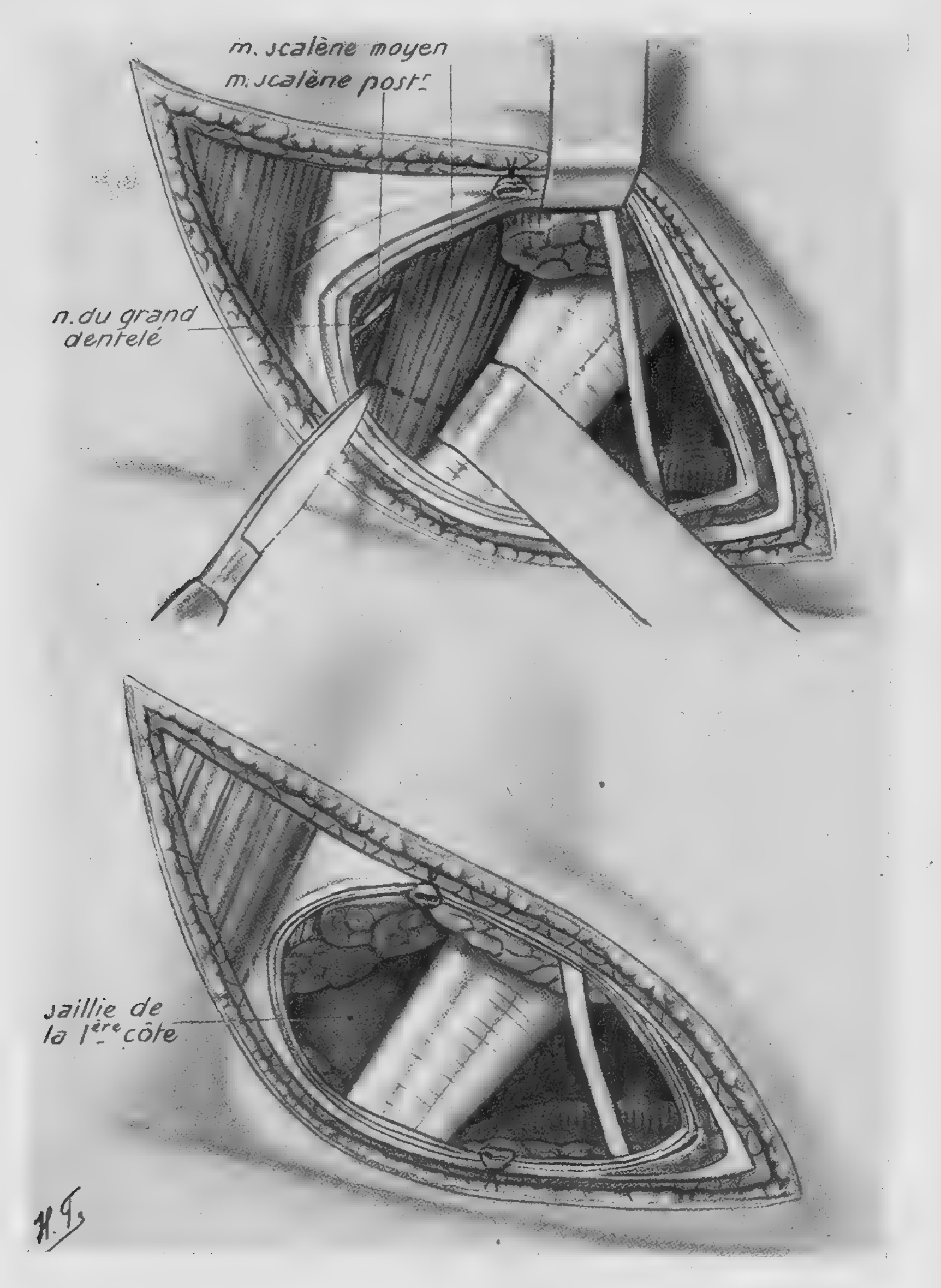


FIG. 3. — Après avoir sectionné le scalène antérieur, on dégage le bord externe du plexus brachial et on le protège avec un écarteur pour sectionner le scalène moyen. On voit le nerf du grand dentelé émerger entre le scalène moyen et le scalène postérieur.

Les scalènes moyen et postérieur ont été sectionnés. On voit nettement de dedans en dehors l'artère sous-clavière, le plexus brachial et les premières côtes.

P. S. — Ces figures ont été faites alors que nous alcoolisions le nerf phrénique au lieu de le réséquer. C'est pourquoi on le voit en place à la fin de l'opération.

son côté comme un temps préparatoire à la thoracoplastie supérieure chez des malades affaiblis ou fébriles (Cf. Dumarest et Lefèvre, *La pratique du pneumothorax*, Masson, éditeur, *La scalénotomie et l'alcoolisation des intercostaux*, p. 441). Cette indication est assez restreinte, car il est rare que la scalénotomie à elle seule ait une action suffisante. Elle nous paraît devoir être plus exceptionnelle encore, puisque nous pouvons réaliser une opération plus complète, par l'ablation isolée de la 1re côte, par voie sous- et sus-

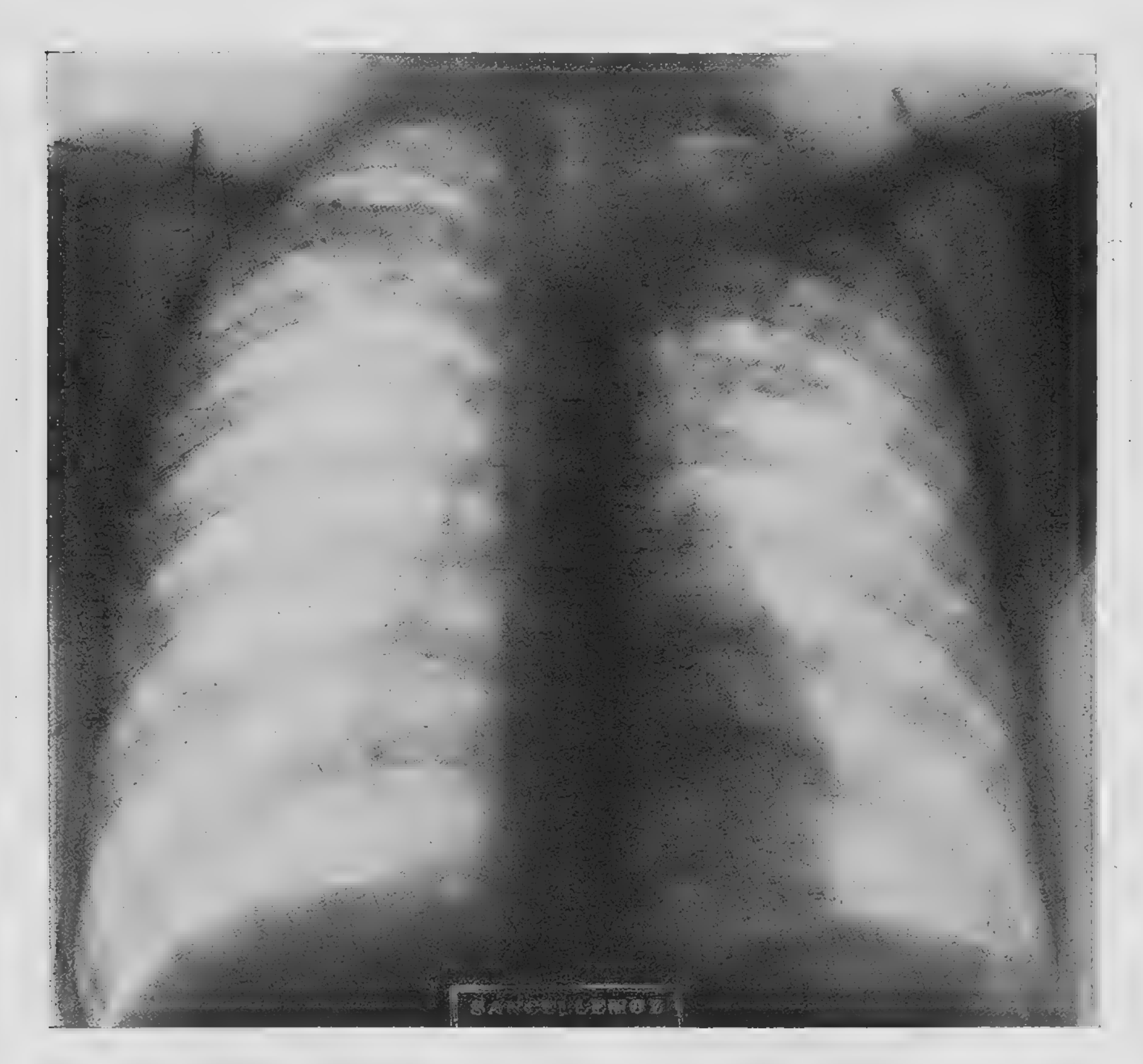


Fig. 4. — Obs. II. M. L..., radio 1 (22 juillet 1933). Tuberculose ulcéro-fibreuse du sommet gauche avec image cavitaire sous-claviculaire externe. Les lésions s'étendent en bas jusqu'à l'arc postérieur de la 6e côte.

claviculaire combinée. Pour résumer notre opinion, nous dirons : Si le malade paraît très fragile, il est peut-être indiqué de se contenter de la scalénotomie, s'il est un peu moins atteint, il est préférable de faire l'ablation isolée de la 1re côte, au cours de laquelle tous les scalènes sont coupés, la 1re côte enlevée et un certain degré d'apicolyse amorcé.

Nous donnerons ici 4 observations détaillées qui répondent à des indications typiques. Nous avons opéré de scalénotomie 35 malades. 15 observations ont paru dans la thèse de l'un de nous, parmi lesquelles se

trouvent les observations I et IV. A ces 15 observations, nous ajouterons 11 cas concernant des malades du Dr Tobé, que nous avons opérés au Sanatorium de Sancellemoz et 9 cas de malades du Dr Rautureau que nous avons opérés au Sanatorium de Guébriant.

D'où un total de 35 cas. Nous estimons que dans les 4 cas cités plus haut les résultats ont été nettement favorables. Soit donc dans 12 p. 100. Dans les autres cas, *il n'y a jamais eu d'aggravation*. Mais il ne nous est



Fig. 5. — Obs. II. M. L.., radio 2 (11 octobre 1933). Phréni-alcoolisation suivie d'une paralysie du diaphragme, qui est remonté d'un espace intercostal. Nettoyage incomplet des lésions.

pas permis d'affirmer que l'opération a apporté nettement une aide supplémentaire.

Observation I (Dr Barailhé-Monthus). — *Phrénicectomie gauche inefficace. Scalénotomie gauche efficace deux ans après. Disparition des bacilles pendant neuf mois. Bilatéralisation. Pneumothorax droit efficace.*

Mlle D..., vingt-trois ans. La maladie débute en novembre 1930, d'une façon insidieuse. La malade est admise à l'hôpital Saint-Antoine en 1931. Le 20 octobre 1931, on crée un *pneumothorax gauche*. On interrompt des insufflations neuf

mois après, car une symphyse du sommet rend le pneumothorax artificiel inefficace. L'expectoration reste bacillifère.

On fait alors (26 octobre 1932) une *phrénicectomie gauche*. L'opération provoque une paralysie diaphragmatique avec ascension, mais il n'y a aucune amélioration locale, l'expectoration reste bacillifère. On essaye à plusieurs reprises, dans les mois qui suivent, de reprendre le pneumothorax gauche. La malade entre au Sanatorium de Dreux.

L'état général est bon, la température normale, mais l'expectoration n'a jamais cessé d'être bacillifère.

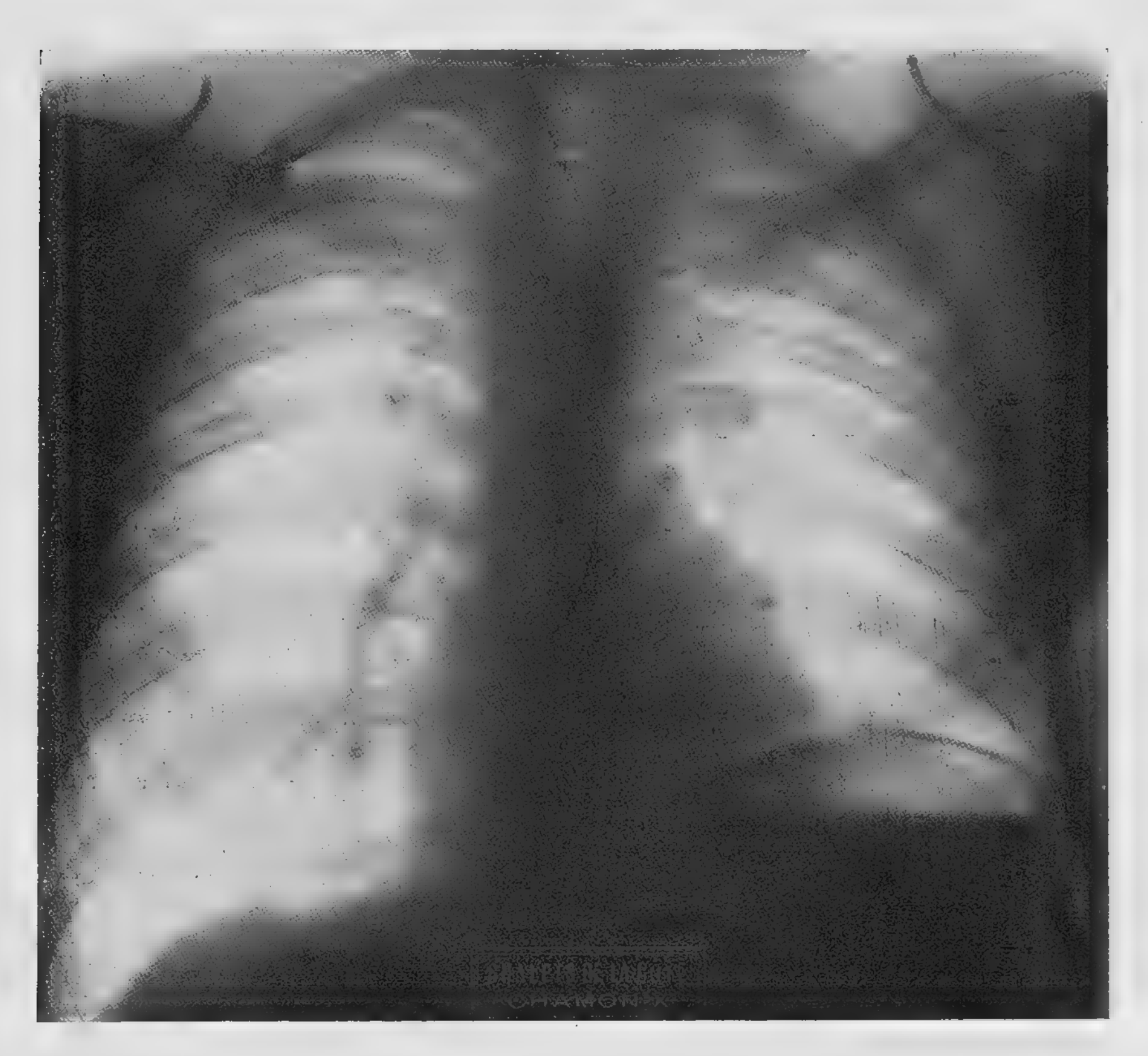


FIG. 6. — Obs. II. M. L..., radio 3 (23 novembre 1935).
Phrénicectomie avec scalénotomie. Disparition des images lacunaires. Reliquats fibreux.

La radiographie (23 août 1933) montre une tuberculose ulcéro-fibreuse chronique. Caverne sous-claviculaire gauche s'étendant du bord inférieur de la 4e côte au bord supérieur de la 5e, sans limite nette. Infiltration avec petite caverne au-dessus et en dedans de la cavité principale. Le reste du parenchyme paraît relativement sain.

Coupole diaphragmatique remontée au bord inférieur de la 9e côte. A droite : discrètes infiltrations nodulaires du champ pulmonaire.

Avant d'en venir à une thoracoplastie, que l'on ne veut entreprendre avant d'être sûr de l'intégrité du côté droit, on décide une petite intervention d'attente. La respiration costale supérieure étant très ample, il est indiqué de

faire la *scalénotomie gauche avec alcoolisation des nerfs intercostaux supérieurs.*

L'opération est faite en février 1935. Un mois après (14 mars 1935) et pour la première fois depuis le début de la maladie, l'examen des crachats est négatif, à plusieurs reprises. L'homogénéisation, la recherche des bacilles de Koch dans les selles le sont aussi. L'état général s'est considérablement amélioré; le poids a augmenté de 5 kilogrammes.

La radiographie trois mois après l'intervention (20 mai 1935) montre que l'infiltration ulcéreuse du sommet droit persiste; mais la caverne a considérablement diminué. Son pôle supérieur se projette toujours devant la 4e côte et son pôle inférieur est remonté au-dessus du bord supérieur de la 5e. Pas de changement dans le champ pulmonaire droit.

On renouvelle l'*alcoolisation des nerfs intercostaux* supérieurs gauches le 8 novembre 1935. La recherche des bacilles de Koch dans les crachats et les selles est négative à plusieurs reprises.

La radiographie (3 octobre 1935) montre un remarquable nettoyage du sommet gauche.

Mais, en janvier 1936, une poussée évolutive survient, avec fièvre, signes congestifs, bacilles dans l'expectoration.

La radiographie (11 février 1936) montre un très beau nettoyage du sommet gauche; il existe une caverne récente, sous-corticale, de la partie moyenne du poumon droit (5e au 7e espace) avec peu de lésions péri-focales.

On crée un *pneumothorax* droit le 14 février 1936. Le décollement est total. Le pneumothorax artificiel est électif pour la lésion.

Conclusion. — La scalénotomie a eu un effet inutile du côté où a été pratiquée la phrénicectomie. Ces opérations n'ont pas empêché une bilatéralisation traitée par pneumothorax.

Obs. II (Drs Tobé et Degeorges). — *Alcoolisation efficace du nerf phrénique. Reprise de l'activité lésionelle un an après. Phrénicectomie avec scalénotomie. Guérison apparente.*

M. L..., vingt-trois ans. Le début apparent de la maladie se fait en 1933, par une affection pulmonaire gauche, d'allure aiguë. En 1933, on essaye de créer un pneumothorax artificiel gauche. Plusieurs tentatives, en différents endroits, restent infructueuses.

Le malade entre au sanotorium de Sancellemoz en mars 1933.

La radiographie montre l'existence d'une tuberculose ulcéro-fibreuse du sommet gauche avec cavernes sous-claviculaires.

Au bout de trois mois, l'état est le suivant :

La radiographie (22 juillet 1933) montre une infiltration lobaire supérieure gauche, avec image cavitaire sous-claviculaire externe, s'étendant du bord inférieur de la 4e côte, au milieu du 6e espace. Les trois quarts inférieurs du poumon gauche, tout le poumon droit paraissent sains. Le cliché ne montre pas de rétraction plastique de la paroi. La trachée est médiane (cf. fig. 4).

En somme, la radiographie ne montre pas de modifications. L'état général s'est amélioré, le poids augmente, toutefois, la température reste à 37°5-38° ; le malade crache vingt à trente fois par jour. On trouve régulièrement des bacilles dans l'expectoration. Les signes d'activité lésionelle persistent donc.

Indication thérapeutique. — Il s'agit donc d'une tuberculose fibro-ulcéreuse excavée, récente, limitée et unilatérale, mais encore active, chez un malade en bon état général. Les progrès que l'on était en droit d'attendre d'une cure stricte n'ont pas été obtenus, ou plutôt la maladie, après une première amélioration, s'est stabilisée. On décide de provoquer une paralysie diaphragmatique, susceptible de déclencher de nouveau l'évolution favorable. La phrénicectomie, par son caractère définitif, semble disproportionnée avec une lésion qui, pour être excavée, est limitée et récente. On décide de faire une alcoolisation du nerf

phrénique. Si elle est inefficace, la base ne sera pas définitivement supprimée fonctionnellement. Si elle est efficace, le choix restera libre entre l'opération radicale ou le *statu quo ante*.

L'alcoolisation du nerf phrénique gauche est faite le 28 juillet 1933. La radiographie (5 août 1933) montre une bonne paralysie du diaphragme avec une ascension faible (un espace).

L'opération provoque très nettement la reprise de l'amélioration. On observe un nettoyage radiologique très net, la température se stabilise, le poids augmente, l'expectoration diminue beaucoup; on n'y trouve plus, pendant un certain temps, de bacilles.

L'épreuve de paralysie phrénique que constitue l'alcoolisation est donc concluante : on arrive presque à la guérison apparente.

Toutefois, un an après l'opération, on note une récupération partielle du tonus diaphragmatique gauche.

Parallèlement, quelques signes d'activité de la lésion se manifestent. On décide donc de faire immédiatement une phrénicectomie définitive, et, en même temps, une section des scalènes pour aider à la détente de l'ogive apicale.

Le 27 juillet 1934, on fait la phrénicectomie avec section des muscles scalènes.

Depuis, la cicatrisation s'est confirmée, le nettoyage radialogique est complet, il n'y a plus d'image cavitaire. L'expectoration a disparu. Il n'y a pas de bacilles dans les rares crachats émis de temps en temps.

En janvier 1936, la guérison apparente persiste (fig. 6). Un film en double impression montre une dénivellation diaphragmatique entre inspiration et expiration forcées de 25 millimètres à droite, de 10 millimètres à gauche (synergique).

Conclusion. — Observation dont l'intérêt est de montrer qu'une scalénotomie secondaire avec phrénicectomie a amélioré les résultats d'une phrénialcoolisation.

Obs. III (Drs Tobé et Degeorges). — *Scalénotomie associée à la phrénicectomie. Opération récente. Amélioration déjà considérable.*

M. C..., vingt-quatre ans. La première manifestation tuberculeuse a été une pleurésie gauche à l'âge de seize ans. Depuis plusieurs années, il existe des lésions pulmonaires. En automne 1935, il existe une caverne sus-claviculaire gauche ancienne, et un ensemencement post-hémoptoïque récent, bronchopneumonique, de la zone moyenne et inférieure gauche. D'autre part, quelques lésions fibreuses du sommet droit anciennes. Les lésions sont évolutives, sécrétantes, bacillifères, avec état général déficient. Le malade crache environ quinze fois par jour (expectoration bacillifère).

Devant l'échec de la cure, devant l'échec du pneumothorax gauche, on décide une *phrénicectomie gauche avec scalénotomie* des trois muscles, 25 novembre 1935.

Le résultat est rapidement encourageant : huit semaines après l'opération, l'amélioration est considérable, le poids a augmenté de 4 kilogrammes, la température est normale, l'expectoration a pratiquement disparu, la cavité diminue régulièrement et vite, le semis de la base se nettoie bien. Le mouvement des côtes supérieures gauches est pratiquement nul.

Conclusion. — Cette phrénicectomie pratiquée avec scalénotomie semble devoir donner un résultat satisfaisant.

Obs. IV. — *Scalénotomie complète droite avec résection du nerf du grand*

dentelé. Alcoolisation du nerf phrénique. Alcoolisation des nerfs intercostaux, nos 2 à 6.

P... (Jean), trente et un ans. Le début apparent de la maladie remonte à 1932. Le malade a eu des hémoptysies, de la toux; l'expectoration est bacillifère. Il est soigné en sanatorium depuis un an.

La radiographie (29 octobre 1934) montre une tuberculose fibro-ulcéreuse du sommet droit. Caverne sus- et rétro-claviculaire externe, s'étendant du bord supérieur de la 4e côte au bord inférieur de la 5e côte. Il y a très peu de lésions péri-cavitaires. Opacité hilaire droite : taches calcaires disséminées dans les deux poumons.

Pas d'attraction trachéo-médiastinale. Pas de rétraction thoracique. Granulations suspectes dans tout le poumon gauche. Diaphragme droit au 10e espace intercostal.

Il s'agit, en somme, de lésions anciennes, mal éteintes, ayant subi des remaniements récents, et chez un malade dont l'état général est précaire. On décide, devant les tentatives infructueuses de pneumothorax, d'immobiliser le plus possible le thorax droit, et de tenter l'épreuve d'une paralysie diaphragmatique.

Phréni-alcoolisation et scalénotomie droites, avec section du nerf du grand dentelé et alcoolisation des nerfs intercostaux supérieurs (30 octobre 1934).

Incision sus-claviculaire oblique; le nerf phrénique est alcoolisé et écrasé. Le scalène antérieur est sectionné après ligature des vaisseaux cervicaux transverses.

On dégage le plexus brachial; on le récline et, en disséquant la masse des scalènes moyen et postérieur, on voit le nerf du grand dentelé, qu'on résèque sur une longueur de 4 centimètres. Section des scalènes moyen et postérieur juste au-dessus de la 1re côte. Fermeture sans drainage.

La radiographie, faite le lendemain de l'opération, montre une chute de la 1re côte; elle dépasse beaucoup moins la 2e côte en haut que celle du côté sain. On note une ascension diaphragmatique de 1 centimètre. Dans les jours suivants, on fait *l'alcoolisation des nerfs intercostaux supérieurs* (2e, 3e, 4e, 5, 6e).

En juillet 1935, malade vu à l'hôpital Laennec. Ne tousse plus, ne crache plus. Depuis novembre 1934, examens de crachats négatifs. Examen radioscopique ne montre plus de cavité. Diminution de la mobilité des premières côtes. A pu reprendre son travail.

CONCLUSION. — L'association de la scalénotomie à l'alcoolisation du nerf phrénique, des intercostaux et à la section du nerf du grand dentelé paraît avoir été favorable.

TECHNIQUE.

SCALÉNOTOMIE AVEC PHRÉNICECTOMIE D'EMBLÉE. — *Soins pré-opératoires.* — Alors que pour la phrénicectomie simple l'hospitalisation est superflue, il vaut mieux garder pendant quelques jours dans un service de chirurgie le malade qu'on doit opérer, l'intervention étant plus importante. Et ceci d'autant mieux que l'alcoolisation des nerfs intercostaux, quand elle est associée, doit être faite en plusieurs séances à quelques jours d'intervalle les unes des autres et dans les semaines qui suivent la scalénotomie.

Position du sujet. — Le malade couché sur la table a les épaules soulevées par une alèze roulée, la tête en hyperextension et tournée du côté opposé. C'est, en somme, la position de phrénicectomie qui ouvre le creux sus-claviculaire.

Anesthésie. — Le malade ainsi installé, nous pratiquons une anesthésie

locale : solution de novocaïne à 1 p. 200; aiguilles à biseau très court; anesthésie intradermique sur le trajet de l'incision; infiltration des plans sous-cutanés, tissu cellulaire et aponévrose cervicale superficielle.

On ne fait aucune anesthésie du plexus brachial, afin qu'il soit ménagé sûrement au cours de l'intervention. En effet, la moindre traction d'un écartenr à son contact est accusée par le malade.

Temps opératoire (fig. 1). — I. *Ligne d'incision.* — La ligne d'incision est un peu plus longue que celle de la phrénicectomie; elle empiète en avant sur le sterno-cléido-mastoïdien; en arrière sur le trapèze, elle est recourbée vers le haut à sa partie externe pour suivre en quelque sorte la courbure de la première côte et faciliter la section des muscles scalènes moyen et postérieur.

Longue de 8 centimètres environ, elle commence à un petit travers de doigt au-dessus de la clavicule, à 2 centimètres en avant du bord postérieur sterno-cléido-mastoïdien. Elle se porte en arrière et en haut, et finit à deux travers de doigt environ au-dessus de la clavicule, un peu en arrière du bord externe du trapèze.

II. *Section des plans superficiels.* — La peau est sectionnée suivant la ligne indiquée, le tissu cellulaire, le peaucier et l'aponévrose cervicale sont incisés avec précaution en raison de la présence de la veine jugulaire externe que l'on reconnaît; on la coupe entre deux ligatures.

L'aponévrose cervicale superficielle est incisée d'un bout à l'autre de façon à ouvrir la gaine du trapèze en arrière, la gaine du sterno-cléido-mastoïdien en avant. On peut sectionner avec prudence les fibres les plus externes de ces muscles pour se donner du jour, après avoir dégagé sa face profonde pour éviter de blesser une veine jugulaire interne turgescente et située à son contact. Nous avons vu parfois ce chef externe saigner du fait de la section d'une petite artère musculaire.

III. *Section de l'aponévrose cervicale moyenne et du muscle omo-hyoïdien.* On aperçoit l'aponévrose cervicale moyenne qu'on infiltre de novocaïne. On voit par transparence le ventre postérieur et le tendon intermédiaire de l'omo-hyoïdien. On dégage à la sonde ses bords et sa face profonde, et on peut le sectionner à sa partie moyenne ou le réséquer sur 2 ou 3 centimètres.

IV. *Recherche du muscle scalène antérieur.* — L'aponévrose moyenne étant ainsi largement ouverte, le muscle scalène antérieur est encore caché par un plan cellulo-adipeux et ganglionnaire qu'on dissocie à la pince à disséquer et à la sonde cannelée.

Deux écarteurs de Farabeuf sont placés : l'un en dedans sur le bord postérieur du sterno-cléido-mastoïdien, l'autre en haut et en dehors réclinant la lèvre supérieure de l'incision. La sonde repère la saillie toujours nette du scalène antérieur. Ce temps de recherche et de dégagement du scalène est parfois un peu délicat; on peut être gêné en dedans par une veine jugulaire interne qui se gonfle à chaque inspiration et qu'il faut récliner à l'aide de l'écarteur interne.

On lie le pédicule cervical transverse s'il est gênant; quelquefois la veine

cervicale transverse est très développée, nous rappelons que sa blessure doit être évitée, les veines de base du cou animées par les mouvements respiratoires pouvant être le siège d'embolie gazeuse. On voit le nerf phrénique par transparence devant le muscle scalène.

V. *Isolement et résection du nerf phrénique.* — On ouvre seulement alors la gaine du scalène. Il faut éviter de dilacérer l'aponévrose avant d'avoir repéré le nerf. Celui-ci pourrait être récliné avec elle. Celui-ci sera isolé sur une longueur de 3 ou 4 centimètres. Il peut être arraché, alcoolisé, écrasé ou sectionné, ou encore conservé intact et confié à un écarteur.

VI. *Section du muscle scalène antérieur.* — Il faut bien dégager le bord externe du muscle et sa face postérieure pour l'isoler du plexus brachial. Comme on travaille au-dessus du tendon, c'est-à-dire à 2 centimètres au moins au-dessus de sa terminaison costale, on est à distance de la veine sous-clavière en avant, et de l'artère en arrière. Mais il faut toujours craindre de léser ces vaisseaux, car la veine peut se gonfler brusquement à l'expiration; l'artère peut être en position anormalement haute (fig. 2).

Il faut que le muscle soit parfaitement dégagé, en quelque sorte entièrement déshabillé de son aponévrose avant de le sectionner. Au lieu de le charger sur la sonde et de le couper d'un seul coup, il nous paraît plus prudent de l'attirer à la pince à disséquer et de le couper petit à petit au bistouri.

Le rôle de l'aide est important, il doit à la fois écarter pour donner du jour et éponger soigneusement pour permettre de voir exactement ce que l'on fait, et être sûr qu'on coupe jusqu'aux dernières fibres sans léser les organes rétro-scaléniques. Le muscle saigne peu.

Dès que le scalène antérieur est entièrement coupé, les deux tranches de section s'écartent du fait de la rétraction musculaire. En arrière d'elles, on voit le plexus brachial, et plus bas, on perçoit les battements de l'artère sous-clavière qu'on a sous le doigt.

VII. *Isolement du plexus brachial et découverte des muscles scalènes moyen et postérieur et du nerf du grand dentelé.* — La face antérieure du plexus brachial est découverte. Il faut avec la plus grande douceur dégager son bord externe et sa face postérieure. On insinue un écarteur derrière lui; on l'attire ainsi à peine en avant, ou mieux on le protège.

Il est alors facile, en mettant un écarteur dans l'angle externe de la plaie, de découvrir les muscles scalènes moyen et postérieur, en débridant, au besoin, un peu sur le trapèze.

Sur la face antérieure du scalène postérieur, au bord externe du scalène moyen, on voit apparaître le nerf de Charles Bell, qui descend presque parallèle aux fibres charnues. Il faut l'isoler avec douceur, car s'il est moteur pour le muscle grand dentelé, il est également sensitif; du moins, son pincement provoque de vives douleurs dans le côté, douleurs que l'opéré localise, du reste, de façon assez imprécise. De même, sa section provoque une douleur en éclair dans le côté. On peut, si l'on veut, en réséquer facilement 2 ou 3 centimètres. On provoque ainsi une paralysie du muscle grand dentelé. On sait, depuis les travaux de Duchenne de Bou-

logne que ce muscle est un inspirateur énergique, surtout par son chef supérieur qui naît des deux premières côtes. Sa paralysie renforcerait donc l'immobilisation du sommet du thorax.

VIII. *Section des muscles scalènes moyen et postérieur.* — Les muscles scalènes moyen et postérieur peuvent être sectionnés, fibres à fibres, à leur partie inférieure. La rétraction des fibres musculaires sectionnées, petit à petit, dégage automatiquement la vue des fibres encore intactes. On les coupe en quelque sorte en prenant appui sur la 1re côte. La difficulté est de couper leurs fibres les plus internes en s'insinuant derrière le plexus brachial sans risquer de léser ce dernier. Il faut faire particulièrement attention, car les troncs aplatis et fasciculés du plexus ressemblent à des fibres musculaires, surtout si leur gaine est un peu infiltrée de sang. Il faut éviter de blesser l'artère scapulaire postérieure qui, après avoir traversé le plexus brachial entre le 6e et le 7e nerf cervical, passe devant les deux muscles à leur contact avant de disparaître sous le trapèze (fig. 3).

On voit, comme pour le scalène antérieur, les deux surfaces de section s'écarter; si bien que, quand l'opération est finie, le plexus brachial passe en pont au-dessus de la solution de continuité réalisée par la rétraction des muscles sectionnés.

IX. *Fermeture.* — Avant de refermer, il faut vérifier l'hémostase.

Il n'est pas nécessaire de suturer les plans aponévrotiques. Si la plaie est un peu suintante, nous n'hésitons pas à mettre un petit drain qu'on retire au bout de quarante-huit heures.

Le mode de suture cutanée importe peu. Nous nous sommes toujours bien trouvé de suturer la peau avec une aiguille enfilée de lin en faisant un surjet.

X. *Pansement.* — Un pansement un peu compressif permet de diminuer l'espace mort. Pour cela, nous tassons quelques compresses un peu chiffonnées que nous recouvrons d'un simple colloplaste.

Scalénotomie avec phrénicectomie secondaire a l'alcoolisation du nerf phrénique. — Il est préférable, au point de vue esthétique, de passer par l'incision déjà faite au cours de l'intervention précédente (alcoolisation du nerf phrénique). Ayant trouvé le nerf, on l'arrache sur une longueur suffisante. Si le nerf n'est pas mis en évidence facilement à la face antérienre du muscle, il ne faut pas trop insister; le nerf est masqué par du tissu fibreux auquel il adhère, tissu fibreux résultant de la cicatrice de la gaine du scalène antérieurement incisée et de son irritation par l'alcool injecté pour le détruire.

Il faut se reporter plus haut, au point où le nerf croise le bord externe du muscle scalène antérieur. A ce niveau, ses rapports n'ont pas été modifiés; on doit le voir par transparence avant d'inciser la gaine du muscle scalène, et il est facile de l'isoler après ouverture de cette gaine. Le nerf est parfois en position externe et il faut le chercher derrière le bord externe du muscle. Son arrachement est délicat, le nerf est cassant du fait de l'alcoolisation antérieure, et au cours de l'exérèse, sa rupture précoce

sera encore facilitée par son adhérence à la gaine du scalène. Son ablation risque donc d'être insuffisante. On peut pallier à un échec physiologique éventuel. Il suffit de réséquer le nerf du sous-clavier et le nerf phrénique accessoire, s'il existe. La technique en est actuellement bien réglée.

Résection du nerf sous-clavier. — Le nerf sous-clavier et le nerf phrénique accessoire, s'il existe, passent toujours sur un plan anterieur au plexus brachial, dans un triangle limité en dehors par l'élément le plus externe du plexus, en dedans par le tronc du nerf phrénique (ou si le phrénique est arraché, le bord interne du muscle scalène antérieur), en bas, les vaisseaux cervicaux transverses.

Ces rapports ont été étudiés par Fruchaud et par l'un de nous (Olivier Monod).

En se portant en dehors du muscle scalène antérieur, on arrive sur le plexus brachial, dont on dégage le bord externe. Avec la plus grande douceur on dissèque sa face antérieure, allant de son bord externe vers le bord interne du muscle scalène antérieur, horizontalement, au-dessus des vaisseaux cervicaux transverses. On passe donc devant le plexus et devant le muscle scalène. Le nerf sous-clavier et le nerf phrénique accessoire se reconnaissent à leur direction oblique en bas et en dedans, inverse de la direction des troncs du plexus brachial, oblique en bas et en dehors. On doit donc rencontrer en chemin le nerf sous-clavier qu'on résèque et reconnaître, s'il existe, le nerf phrénique accessoire, qu'on arrache.

En pratiquant immédiatement une telle exérèse du nerf sous-clavier et du nerf phrénique accessoire, on a toutes les chances de rendre efficace et définitive une phrénicectomie incomplète.

On sectionne ensuite les trois muscles scalènes, comme dans le cas précédent.

Scalénotomie isolée secondaire a une phrénicectomie antérieure. — C'est le cas le plus simple. Sans s'occuper du nerf phrénique, déjà arraché, on pratique la section des trois muscles scalènes, comme nous l'avons vu précédemment.

Incidents et accidents. — La scalénotomie totale est d'une technique délicate, mais nous n'avons jamais vu d'accidents au cours de l'intervention. En sectionnant le scalène antérieur, il faut prendre garde de léser la veine jugulaire interne qui peut être turgescente. D'autre part, en sectionnant le scalène postérieur, il peut être difficile de distinguer les fibres musculaires des troncs du plexus brachial.

Dans un cas, nous avons observé une certaine parésie du membre supérieur pendant les quelques jours qui ont suivi l'opération. Nous avions dû, il est vrai, disséquer la face antérieure du plexus brachial pour réséquer le nerf sous-clavier.

En dehors de ce cas, dans les jours qui suivirent l'intervention, nous n'avons vu aucun incident, ce qui nous permet de dire que la scalénotomie est vraiment une intervention bénigne.

BIBLIOGRAPHIE

1. F. Dumarest et P. Lefèvre : Le mode d'action de la phrénicectomie et de ses indications. *La Presse Médicale*. An. **42**, n° 25, 28 mars 1934, p. 498.
2. R. Proust, A. Maurer et J. Rolland : Note sur la recherche de l'immobilisation de la partie haute de l'hémithorax au cours des opérations sur le nerf phrénique. Soc. d'Etudes Scient. de la Tuber. Séance du 9 juin 1934, in *Revue de la Tuber.*, 4ᵉ série, **2**, n° 8, octobre 1934.
3. Proust et Dreyfus-Le Foyer : La scalénotomie antérieure. Communication au Congrès français de Chirurgie.
4. L. Fisher et W. Wills : Scalénotomie associée ou consécutive à la phrénicectomie dans le traitement de la tuberculose pulmonaire, 135 cas. *The Journal of Thoracic Surgery.*, **4**, n° 1, octobre 1934, p. 41-48. Résumé in *Journ. de Chir.*, **46**, n° 1, juillet 1935, p. 104 (A. Maurer).
5. A. Maurer et J. Rolland : Indications et Résultats de la thoracoplastie dans le traitement de la Tuberculose pulmonaire. *Rapport au VIIIᵉ Congrès nat. de la Tub.*, Marseille, avril 1935, p. 123 et 133.
6. A. Maurer et R. Rautureau : Les indications respectives de l'exérèse et de l'alcoolisation du nerf phrénique. Soc. d'Et. scient. de la Tuber. Séance du 15 juin 1935, in *Rev. de la Tub.*, 5ᵉ série. **1**, n° 8, octobre 1935.
7. Jacques Beuzart : La scalénotomie dans le traitement des cavernes tuberculeuses du sommet. *Thèse de Paris*, 1936. Louis Arnette, édit., 2, rue Casimir-Delavigne.
8. M. Grégoire (in *Thèse* P. Lyonnet. Paris, 1930) : Le collapsus chirurgical du Sommet dans le traitement de la Tuberculose pulmonaire. L'abord de la 1ʳᵉ côte et du dôme pleural.
9. Olivier Monod. La Résection du nerf sous-clavier. *Revue de la tuberculose*, décembre 1934.

M. **Robert Monod** : Dans le cas auquel mon ami Maurer vient de faire allusion, j'avais pratiqué une scalénotomie chez un jeune malade qui se trouvait dans une situation des plus critiques du fait d'hémoptysies incoercibles.

A la suite de cette intervention d'ailleurs combinée à une phrénicectomie, les hémoptysies se sont arrêtées et l'état général très précaire s'est peu à peu redressé.

Il semble bien que pour des lésions évolutives de l'extrême sommet, la section des trois scalènes peut jouer un rôle de freinage : associée à une phrénicectomie, elle modère l'hyperfonctionnement du sommet que l'on observe parfois à la suite de cette intervention.

C'est donc une opération adjuvante intéressante, d'autant que par la même incision un peu agrandie, il est facile d'agir à la fois sur le phrénique et sur les scalènes.

Ceci dit, il convient encore d'attendre avant d'exprimer une opinion sur sa réelle valeur thérapeutique.

J'ai pratiqué une trentaine de scalénotomies avec trois ou quatre résultats parfaits et durables qui sont peut-être des coïncidences, quelques améliorations et une majorité de résultats douteux ou nuls.

Notre expérience ne nous permet pas encore d'être fixés sur l'action de cette intervention dont l'exécution, bien que minutieuse, est facile et sans gravité.

Plusieurs statistiques américaines dont celle de Fisher qui porte sur 100 cas lui sont favorables.

M. **Maurer** : Je veux rappeler seulement que nos opérations de scalénotomies sont venues à la suite des recherches de M. Grégoire à propos de l'extirpation des premières côtes par voie sus-claviculaire.

Mais je ne crois pas qu'il ait associé la scalénotomie à une opération sur le nerf phrénique.

Sur les effets des injections intra-artérielles,

par MM. **P. Huet** et **D. Bargeton.**

L'injection intra-artérielle de substances étrangères connaît actuellement trois indications :

L'artériographie,

L'artériothérapeutique,

L'anesthésie segmentaire d'un segment de membre.

Si ces méthodes ont incontestablement fourni des résultats intéressants, il est également indiscutable qu'elles n'ont pas toujours été inoffensives. Sans doute, dira-t-on, tous les progrès connaissent, avant de s'affirmer tels, une phase de déboires; pourtant il nous a semblé qu'en cette matière la prudence devait être grande. L'importance des réflexes vaso-moteurs que peut déclancher une excitation trop brutale des nerfs vaso-sensibles est aujourd'hui assez connue pour qu'il soit inutile d'insister.

Aussi avons-nous pensé, pour aider à éviter les accidents qui pourraient résulter d'injections intempestives, qu'il serait utile de rechercher à quels caractères physiques ou chimiques des corps employés, il était permis d'attribuer un caractère aggressif pour les parois vasculaires, en utilisant expérimentalement les substances dont l'injection avait été suivie d'accidents.

Notre projet primitif était d'étudier successivement les produits de contraste, les antiseptiques — en réalité des colorants — et les anesthésiques, dont l'emploi avait été préconisé. Les premiers ayant déjà fait l'objet d'une étude de Contiades, Ungar et Naulleau, nous n'avons eu en vue, dans nos expériences, que les anesthésiques et les antiseptiques, n'utilisant d'autres substances qu'à titre de comparaison.

Frappés par ce fait que, dans les observations qui avaient relaté des accidents, les signes alarmants étaient apparus pendant l'injection même ou dès la fin de celle-ci, nous avons cru pouvoir en déduire que ces accidents relevaient au premier chef du déclenchement de réflexes vasomoteurs.

C'est donc à l'étude des variations que peut présenter la pression artérielle, tant centrale que récurrente, du fait de l'injection de ces produits que nous nous sommes attachés. Cette étude nous semblait, en effet, devoir nous fournir le meilleur élément d'appréciation de l'importance des phénomènes mis en jeu.

Nous avons ainsi, au laboratoire du professeur Binet, à la Faculté de

Médecine, pratiqué chez des chiens anesthésiés au chloralose, une soixantaine d'injections intra-artérielles, faisant porter particulièrement nos recherches sur l'influence que pouvaient avoir deux constantes des solutions employées : d'une part, leur iso- hypo- ou hypertonie dont le point cryoscopique est l'un des meilleurs témoins ; d'autre part, leur *p*H dont le rôle en biologie apparaît chaque jour plus important.

Les résultats de nos expériences paraîtront *in extenso* dans *La Presse Médicale*; mais il nous a semblé intéressant, en vous projetant quelques tracés de vous faire connaître nos conclusions. Il s'agit là, répétons-le, d'un travail purement expérimental, mais dont nous pensons qu'il peut, au moins à titre provisoire, fournir d'utiles éléments d'appréciation et guider ceux qui auraient à faire choix d'un produit à employer chez l'homme.

Nous avons donc :

1° Classé les produits employés en quatre groupes :

Solutions isotoniques.

Solutions hypotoniques.

Solutions hypertoniques.

Produits divers.

Et étudié dans quelle mesure, avec quelle brutalité et pour quelle durée, ces produits troublaient la circulation du segment de membre dans lequel ils étaient injectés.

2° Parmi les produits d'un même groupe, de point cryoscopique égal (— 0,56) [qui est celui des produits isotoniques], mais présentant un *p*H variable, nous avons examiné quel rôle jouait ce nouveau facteur.

La vue des tracés et la lecture du tableau récapitulatif seront plus instructifs qu'un long et fastidieux exposé.

Il ressort très nettement de l'examen des tracés et de la lecture du tableau, que :

1° *a*) Seules les solutions isotoniques sont sans influence ou ont une influence insignifiante sur la tension récurrente ; elles n'en ont aucune sur la tension centrale.

b) Les solutions hypotoniques sont également sans grande action sur la tension centrale ; mais elles ont sur la tension récurrente une influence parfois importante et regrettable.

c) Les solutions hypertoniques déterminent également des troubles profonds et durables de la tension récurrente.

Seules donc les solutions isotoniques sont dépourvues d'influence sur la pression récurrente qui est le meilleur élément d'appréciation de la circulation périphérique; ce sont les seules dont on pourra légitimement espérer qu'elles seront sans danger.

2° Parmi les substances isotoniques, l'action sur la tension récurrente des substances dont le *p*H est voisin du *p*H sanguin (compris entre 7 et 8,3) est nulle ; tandis que pour les substances dont le *p*H s'écarte de ces limites, apparaît une réaction vaso-motrice d'importance variable.

SOLUTIONS EMPLOYÉES	VARIATIONS DES	
	tension centrale	tension récurrente
Solutions isotoniques :		
Sérum physiologique 8/1.000. Solution aqueuse, *p*H : 7	0	0
Sérum physiologique 9,10/1.000. Solution alcaline, *p*H : 8,3	0	0
Novocaïne 1/200. Sérum physiologique	0	0
Mercurochrome 2 p. 100 isotonisé par NaCl, *p*H : 8	0	+ insignifiante.
Gonacrine 2 p. 100 isotonisé par glucose, *p*H : 5,85	0	Légères.
Trypaflavine 2 p. 100 isotonisé par glucose, *p*H : 4,70	0	+ notables.
Solutions hypotoniques :		
Eau distillée	Légères.	+ puis — peu durable.
Novocaïne 1 p. 100. Solution aqueuse	Inappréciable.	+ légère puis — durable.
Mercurochrome 2 p. 100, Δ : — 0,12; *p*H : 8	0	+ importante et durable.
Gonacrine 2 p. 100, Δ : — 0,10; *p*H : 6,2	0	Insignifiante.
Trypaflavine 2 p. 100, Δ : — 0,11; *p*H : 6,75	0	+ importante, soit durable, soit suivie d'—.
Solutions hypertoniques :		
SO^4Mg 25 p. 100. Solution aqueuse, Δ : — 2	Inconnu.	+ brutale de très courte durée puis — considérable, très durable, abolition des oscillations.
NaCl 20 p. 100. Solution aqueuse, Δ inférieur à — 12	+	+ puis — importante et durable, quasi-abolition des oscillations.
Divers :		
Adrénaline au millième, 1 cent. cube : 1 milligramme (avec un retard de vingt à trente secondes)	Enorme + avec grandes oscillations.	Enorme + puis chute jusqu'à la mort.
Adrénaline, 1/10 de milligramme avec retard de 20 à 30 secondes.	Enorme + avec grandes oscillations ou nulles.	+ modérée durable.
Violet de gentiane hydroalcoolique à 1 p. 100	0	+ durable avec abolition des oscillations de premier ordre.
Violet de méthyle en solution aqueuse	0	0
Collothor	+ de courte durée puis — légère et peu durable.	+ plus importante que celle de la tension récurrente mais — consécutive importante et durable. Abolition des oscillations de premier ordre.

0, absence de variations dans les tensions centrales et récurrentes; +, hypertension; —, hypotension.

Effets anatomiques et accidents cliniques. — Nous avons en outre tenté de rechercher, s'il était possible, par l'emploi de produits dont l'injection déterminait des troubles plus ou moins importants de la tension récurrente de produire des lésions anatomiques ou de déclencher des accidents cliniques appréciables. Bien que nos expériences soient à cet égard peu nombreuses, nous en noterons ci-dessous les conclusions.

1° *Lésions anatomiques.* — Dans 2 cas, une fois à l'aide de la solution hydro-alcoolique de violet de gentiane à 1 p. 100, et une fois avec le sérum hypertonique (NaCl à 20 p. 100), nous avons observé des coagulations dans le système artériel périphérique du membre injecté. Ces deux produits sont précisément parmi ceux qui avaient déterminé les réactions vasomotrices les plus brutales.

2° *Accidents cliniques.* — Pour être certains de pouvoir observer ceux-ci s'ils venaient à se produire, nous avons choisi comme système artériel d'expérience celui dont le territoire nous semblait devoir répondre de la façon la plus nette à un trouble de son irrigation; nous avons donc expérimenté sur la carotide du lapin, pensant que les troubles éventuels de la vascularisation encéphalique ne resteraient pas sans se manifester par une traduction clinique appréciable.

Le collothor a, dans ces conditions, déterminé, pendant que l'on poussait l'injection, l'apparition d'une *crise d'épilepsie jacksonienne du côté opposé suivie d'une hémiplégie transitoire d'un quart d'henre environ de durée.* Le cerveau de l'animal, sacrifié quelques jours plus tard, ne présentait pas de lésions décelables à l'examen microscopique. Ce produit est précisément un de ceux dont l'injection a, comme les précédentes, les effets les plus nets sur la tension récurrente.

Signalons, en terminant, un fait qui nous semble avoir son importance : *les produits qui ont déterminé soit des lésions anatomiques, soit des accidents cliniques, sont ceux dont l'injection a déterminé au niveau de la courbe qui inscrit la pression périphérique une abolition totale des oscillations de premier ordre.*

Conclusions. — La conclusion pratique qui se dégage de ces faits est qu'il faut, en l'état actuel de nos connaissances, exiger des solutions que l'on peut se proposer d'injecter dans une artère ces deux conditions : isotomie et *p*H aussi voisin que possible du *p*H sanguin. A côté de ces conditions primordiales, nous signalerons encore qu'il nous paraît souhaitable d'éviter l'emploi de solutions dont l'injection expérimentale chez l'animal détermine l'abolition des oscillations de premier ordre et transforme la courbe normalement sinueuse de la pression récurrente en un tracé rectiligne.

Ce sont là des conditions nécessaires, mais dont nous nous gardons bien de prétendre qu'elles seront toujours suffisantes.

Arthrorises du pied[1],

par MM. E. Sorrel et Nabert.

Sous le nom d'arthrorise, on désigne une opération destinée à limiter les mouvements d'une articulation.

Elle a été, au cours de ces dernières années, très étudiée par les chirurgiens qui s'occupent de chirurgie osseuse, et c'est une des questions à l'ordre du jour du prochain Congrès international de Chirurgie orthopédique.

Bien que ce soit l'un des membres de notre Académie, M. Toupet, qui, à ma connaissance, en ait eu le premier l'idée et en ait réglé une des techniques en 1920, il n'en a pas été encore, je crois, question à notre Tribune.

A vrai dire, M. Toupet l'avait appliquée à des déformations réflexes du pied, consécutives à des blessures que nous avons vues souvent pendant la guerre, mais que nous ne voyons plus guère maintenant, et c'est pour des affections d'un ordre tout différent que l'arthrorise a été pratiquée dans ces derniers temps : elle l'a été surtout, en effet, dans les pieds bots paralytiques, et en particulier pour ceux qui sont consécutifs à des paralysies infantiles.

Voici un schéma (fig. 1) qui montre les types principaux d'arthrorise de la tibio-tarsienne; on l'appelle *arthrorise postérieure* lorsqu'elle a comme but de limiter les mouvements d'extension du pied : c'est celle que l'on utilise dans les pieds équins.

On l'appelle *arthrorise antérieure* lorsqu'elle a comme but de limiter la flexion du pied : c'est celle qu'on utilise dans le pied talus.

On peut pratiquer l'arthrorise seule.

Mais comme le plus souvent, dans les séquelles de paralysie infantile, les déformations en équinisme et en talus sont combinées à des déformations en varum ou en valgum, on associe très fréquemment à ces arthrorises des arthrodèses qui bloquent en bonne position les articulations sous-astragalienne et médio-tarsienne et assurent aux pieds un appui normal.

L'arthrorise conserve à la tibio-tarsienne ses mouvements utiles tout en supprimant les mouvements nuisibles, suivant l'heureuse expression de M. Ombrédanne, et ainsi la marche reste facile sur un pied bien appuyé sur le sol.

Le schéma montre quelques-unes des façons de réaliser ces arthrorises : on peut les faire en *enchevillant* le calcanéum et l'astragale par un *greffon*. Si on l'enfonce d'arrière en avant en le laissant dépasser en arrière on fait tout à la fois une arthrodèse sous-astragalienne et une arthrorise postérieure : c'est la technique qu'avait réglée Toupet en 1920 (fig. 1 A). Si on l'enfonce d'avant en arrière en le laissant dépasser en avant, on fait une

1. Quelques-unes seulement des radiographies projetées ont pu être reproduites ici.

arthrodèse sous-astragalienne et une arthrorise antérieure. C'est une technique que j'ai vue décrite dans la bonne thèse de Brisard inspirée par Huc (fig. 1 C). On peut aussi, après une double arthrodèse sous-astragalienne et médio-tarsienne par avivement, réaliser l'arthrorise postérieure par *relèvement d'un lambeau calcanéen* qui formera butée [c'est le procédé de Nové-Josserand] (fig. 1 B) ou l'arthrorise antérieure par relèvement d'un lambeau astragalien [c'est le procédé de Putti] (fig. 1 D).

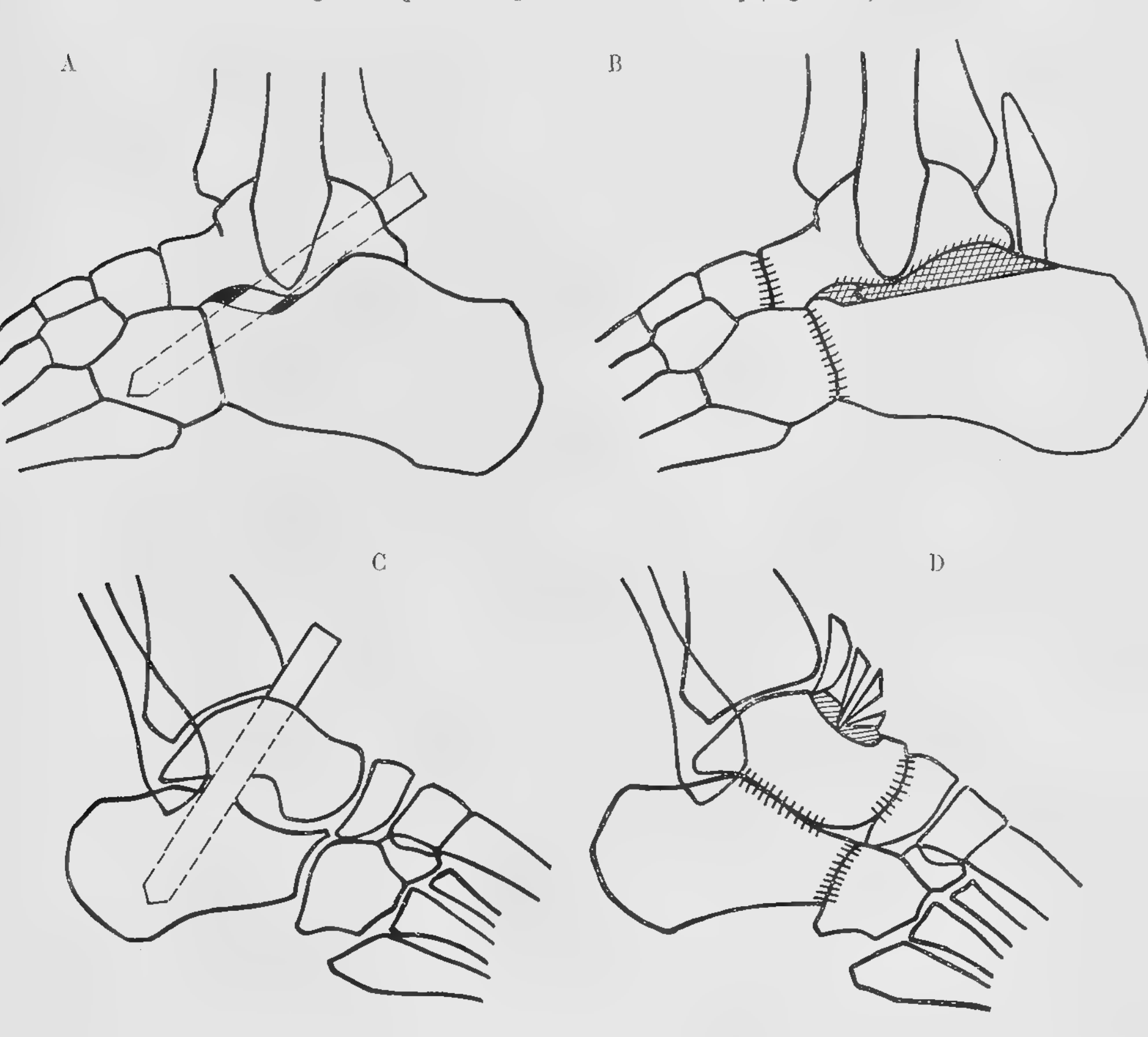


FIG. 1. — Différents types d'arthrorise tibio-tarsienne.

Ce sont ces deux derniers procédés auxquels presque fatalement on aura recours dans tous les cas si nombreux de pieds bots par paralysie infantile, dans lesquels l'astragale, le calcanéum, le scaphoïde et le cuboïde sont déformés; car il faut faire alors des résections plus ou moins étendues et de formes variables, donc des arthrodèses, pour rétablir la forme du pied.

Il a été pratiqué dans mon service 17 arthrorises tibio-tarsiennes pour pieds bots de paralysie infantile :

10 arthrorises postérieures,

7 arthrorises antérieures.

Dans 2 cas, une arthrorise antérieure seule a été pratiquée; les quinze autres fois, les arthrorises antérieures ou postérieures ont été combinées à des arthrodèses.

Sans entrer dans le détail des observations, qui seront publiées dans la *Revue d'Orthopédie et de Chirurgie de l'Appareil m·teur*, je voudrais vous montrer quelques radiographies de mes malades, qui permettent de se rendre compte des résultats que peut donner cette intervention.

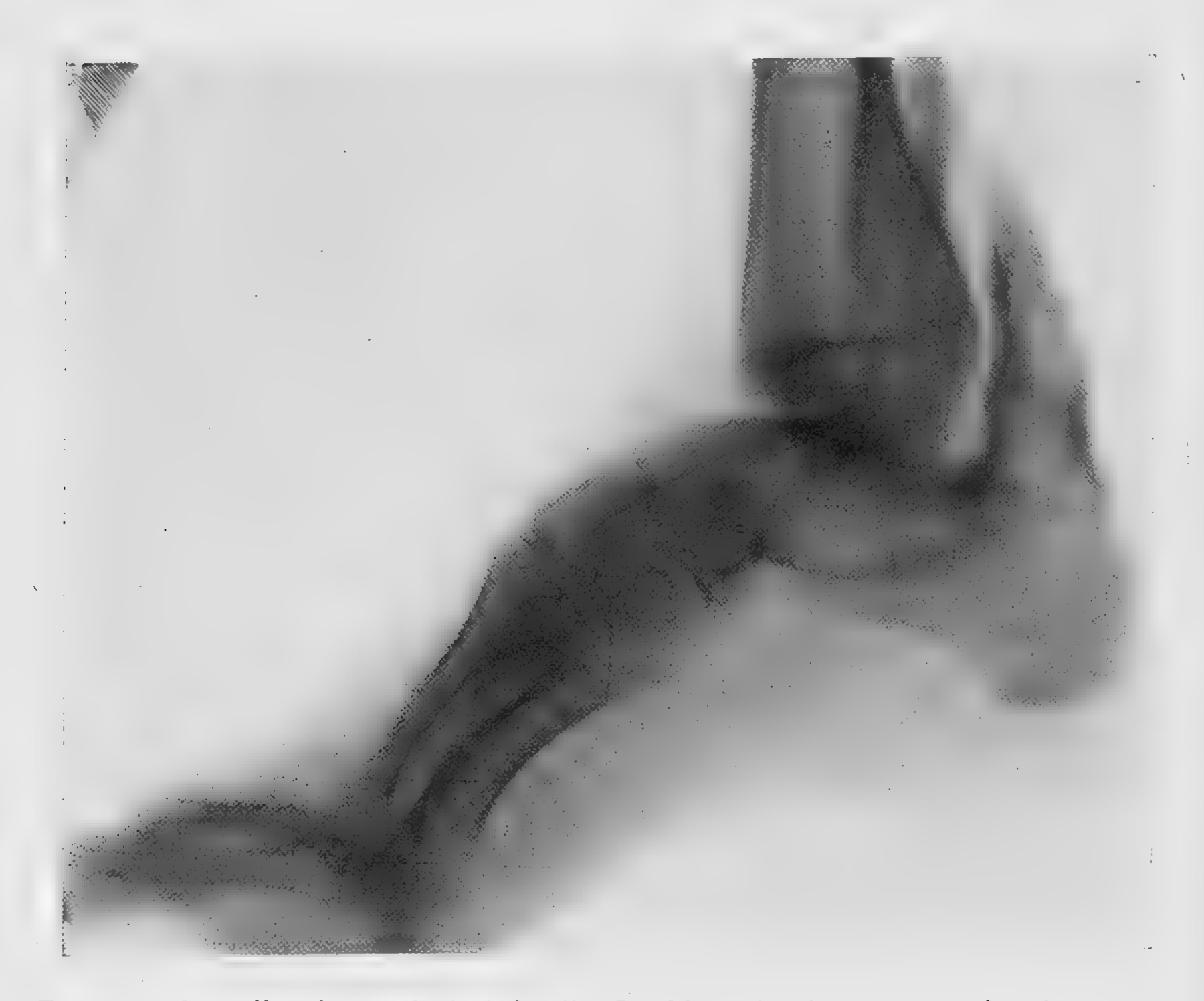


Fig. 2. — Séquelles de paralysie infantile. Double arthrodèse avec arthrorise postérieure faite quatre et huit mois auparavant. Cas Bern... Eliane, 13 ans (radiographie du 29 novembre 1935).

Voici tout d'abord quatre exemples d'arthrorise postérieure, par le procédé de Nové-Josserand, combinée à une double arthrodèse. Il s'agissait toujours de pied bot varus équin par paralysie infantile.

Dans le premier cas, l'opération fut faite le 6 juin 1931 (l'enfant, une fillette, avait alors huit ans). Voici l'aspect radiographique avant l'opération, puis deux mois et demi plus tard, et le voilà maintenant quatre ans et huit mois après l'opération (fig. 2). Le butoir postérieur s'est considérablement développé, il se continue sans aucune démarcation avec le reste du calcanéum ; il empêche parfaitement la chute du pied en avant et ne lui permet pas de s'étendre au delà de l'angle droit.

Dans le deuxième cas, l'opération fut faite le 19 avril 1932 (l'enfant,

une fillette également, avait aussi huit ans). Voici l'aspect trois ans et demi plus tard : le butoir postérieur s'est bien développé ; il paraît ne faire corps avec le calcanéum que sur une partie de son étendue. Cliniquement, le résultat est excellent et la chute du pied impossible.

Dans le troisième cas (fillette de douze ans), il s'agissait d'une déformation considérable et bilatérale ; voici le dessin de l'un des pieds, l'autre

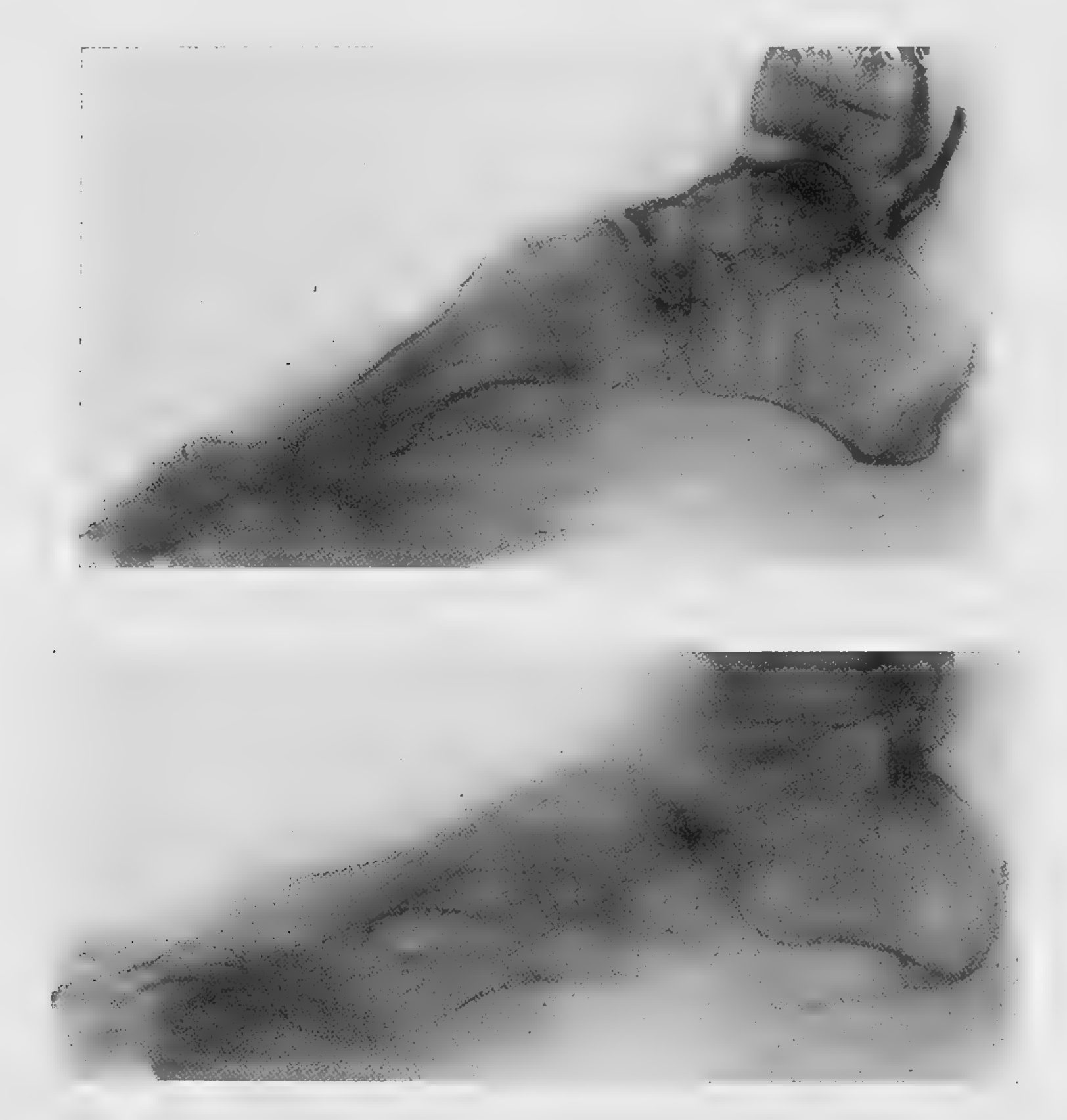


Fig. 3. — Séquelles de paralysie infantile. Pieds bots varus équins. Double arthrodèse sous-astragalienne et médio-tarsienne avec larges résections. Arthrorise postérieure.

En haut, opération datant d'un an environ : bonne arthrodèse. Eperon d'arthrorise en bonne place *jouant cliniquement très bien son rôle d'arrêt*, mais ne paraissant pas continu par sa base avec le calcanéum.

En bas, opération datant de sept mois. L'étendue des résections nécessaires pour redresser le pied, fait paraître les arthrodèses incorrectes ; elles assurent cependant une bonne stabilité du pied. L'éperon d'arthrorise se distingue moins bien que celui de l'autre côté ; on se rend compte cependant qu'il est puissant, bien placé et bien soudé au calcanéum. Cas Ball... Simone, quatorze ans (radiographie du 8 mars 1935).

était semblable. Les opérations furent faites le 22 mars 1934 pour le pied gauche et le 24 juillet 1934 pour le pied droit. Il fallut pour en obtenir le

redressement, faire, non plus de simples arthrodèses, mais de véritables résections cunéiformes. Les opérations furent terminées par des arthrorises postérieures, comme dans les cas précédents. Voici le résultat en février 1935 (fig. 3) : du côté gauche, le butoir s'est bien développé et est bien continu avec le calcanéum; du côté droit, la lame calcanéenne relevée en arrière du tibia, paraît avoir perdu ses connexions avec le calcanéum, mais elle est bien en place, et pratiquement elle remplit parfaitement son rôle.

Dans le quatrième cas (fillette de onze ans), l'opération fut faite en juin 1935; elle ne datait que de quatre mois au moment de la radiographie :



Fig. 4. — Séquelles de paralysie infantile. Pied talus. Arthrorise antérieure datant de dix mois environ. Le volet relevé sur la face antérieure de l'astragale et les greffons ostéo-périostiques tassés à sa base, ont formé bloc et sont bien fusionnés avec le reste de l'astragale ; ils forment un butoir assez volumineux. Mais ce butoir est placé un peu trop en avant, à l'union de la poulie et du col astragalien, au lieu d'être sur la poulie même, et n'arrête pas assez rapidement la flexion dorsale du pied. Le résultat fonctionnel est cependant excellent, mais doit tenir en partie au raccourcissement du tendon d'Achille qui a été fait dans le même temps opératoire que l'arthrorise.

Cas Tav... Raymond, quatre ans (radiographie du 17 janvier 1936).

le butoir paraît solide, bien continu avec le calcanéum. Le résultat semble devoir être bon, mais l'enfant commençait seulement à marcher.

Voici maintenant quelques exemples d'*arthrorise antérieure*; dans tous, il s'agissait de pied creux talus par paralysie infantile.

Dans les deux premiers, il a été fait une *arthrorise seule* sans arthrodèse; les enfants étaient très jeunes et des arthrodèses auraient été un peu prématurées.

L'un était un petit garçon de six ans que j'ai opéré en avril 1934. Trois mois plus tard, la radiographie (fig. 4) montre que le petit volet, prélevé sur l'astragale et relevé au devant du tibia, n'est pas fusionné encore avec les greffons qui le maintiennent. Plus tard, l'enfant n'a pu être retrouvé.

L'autre était un petit garçon de quatre ans, opéré en avril 1935. La



Fig. 5. — Séquelles de paralysie infantile. Pied creux talus. Remarquer la position du calcanéum : il est presque vertical. C'est par la face postérieure de sa grosse tubérosité qu'il repose sur le sol. Son grand axe forme, avec celui du cuboïde, un angle droit.

Cas Bonn... Jeanne, douze ans (radiographie du 24 mai 1932).

Fig. 6. — Séquelles de paralysie infantile. Même cas que figure précédente. Une double arthrodèse sous-astragalienne et médio-tarsienne, et une arthrorise antérieure ont été faites trois mois plus tôt. Bonne fusion des surfaces articulaires des sous-astragaliennes et de l'astragalo-scaphoïdienne. Par suite de l'arthrodèse-résection à coin supérieur de la médio-tarsienne, le pied creux et le talus ont disparu. Le calcanéum n'est plus vertical. Comparer l'angle que forment les grands axes du calcanéum et du cuboïde avec celui qu'ils formaient avant l'opération.

Un bloc osseux important s'est formé au devant du tibia et arrête la flexion dorsale du pied. L'arthrorise a atteint son but.

Cas Bonn... Jeanne, douze ans (radiographie du 7 septembre 1932).

radiographie, prise dix mois après l'intervention, montre la fusion parfaite du volet astragalien et des fragments osseux qui le maintiennent : le tout forme un gros éperon prétibial. Le résultat fonctionnel était bon.

Les radiographies suivantes concernent une grande fille de treize ans, que j'avais laissée dans le service à Trousseau, lorsque je suis parti à Strasbourg, et qui a été opérée par M. Boppe, en janvier 1935.

L'arthrodèse et l'arthrorise antérieure ont été réalisées par un *greffon enchevillant le calcanéum et l'astragale*, et *dépassant l'astragale* (procédé Huc-Brisard). J'ai revu l'enfant ces jours derniers, et voici sa radiographie quatre ans et un mois après l'opération. L'arthrodèse sous-astragalienne est parfaitement réalisée : le greffon s'est fusionné avec l'astragale et le calcanéum et les os ne forment qu'un seul bloc. Mais toute la partie libre du greffon destinée à former cale antérieure — à réaliser par conséquent l'arthrorise — s'est résorbée. C'est d'ailleurs, soit dit en passant, ce que j'ai toujours vu dans les greffons de cet ordre. Il n'empêche d'ailleurs que, contrairement à ce que l'on pourrait croire, l'opération a atteint son but : l'arthrorise est satisfaisante ; des adhérences, des rétractions des parties molles se sont sans doute faites et sont suffisantes.

Voici enfin un dernier exemple. Il s'agissait d'un pied creux talus très prononcé chez une grande fillette de douze ans : le grand axe du calcanéum et l'axe antéro-postérieur de l'avant-pied étaient à angle droit (fig. 5). J'ai dû faire en juin 1932, pour rétablir la forme normale du pied, non pas un simple avivement des surfaces articulaires sous-astragaliennes et médio-tarsiennes, mais une *résection-arthrodèse*, et j'ai terminé par une *arthrorise* à la Putti par relèvement d'un volet pris sur l'astragale et maintenu par des greffons libres. Trois mois plus tard, l'image radiographique (fig. 6) est très satisfaisante : le pied creux a disparu, et un solide butoir antérieur s'est constitué. Mais je n'ai pu retrouver l'enfant plus tard.

Les autres cas d'arthrorise antérieure ou postérieure que j'ai pratiquées, sont du même ordre. Leur nombre est trop restreint pour qu'on puisse tirer de leur étude des conclusions bien fermes : il n'y en a que 17 en tout ; plusieurs n'ont pu être retrouvés à longue échéance, et tous les cas n'étaient pas comparables, car il y en avait de gravité fort variable : certains malades avaient des paralysies à peu près localisées à quelques muscles moteurs du pied, d'autres avaient des paralysies étendues à tous les muscles du membre inférieur.

On peut cependant dire, me semble-t-il, sans crainte d'erreur, que dans certaines formes de pied bot paralytique par paralysie infantile, les *arthrorises* (postérieures pour les pieds bots équins, antérieures pour les pieds bots talus) *peuvent rendre de grands services*. Et elles peuvent en rendre certainement aussi dans des pieds bots paralytiques dus à d'autres affections (maladie de Charcot-Marie, maladie de Friedreich, sections nerveuses, sections musculaires ou tendineuses, etc.).

On a plus souvent à faire des arthrorises *postérieures* que des *antérieures*, parce que c'est la paralysie infantile qui est la cause la plus fréquente des pieds bots paralytiques, et que la paralysie des muscles de la

loge antéro-externe de la jambe est plus fréquente que celle des muscles de la loge postérieure.

Pour réaliser une arthrorise *postérieure*, le procédé de Nové-Josserand est simple et efficace; en l'exécutant, on ne fait pas seulement une arthrorise, on fait forcément aussi une arthrodèse sous-astragalienne, puisqu'on avive largement la face supérieure du calcanéum. Mais ce n'est pas un défaut, car pratiquement, il est habituellement nécessaire de bloquer les articulations sous-astragaliennes et aussi les médio-tarsiennes.

Très fréquemment aussi, il existe une déformation des os de l'arrière-pied, que l'on doit redresser : les résections osseuses le permettent. C'est là une supériorité incontestable des arthrodèses par avivement, suivies d'arthrorises, sur les enchevillements par greffons; ces enchevillements, en effet, ne peuvent que fixer le pied dans la position que lui assigne la forme des os.

Il semble bien d'autre part, que si l'enchevillement permet d'obtenir de bonnes arthrodèses, il ne permet pas de façon très certaine d'obtenir de bonnes arthrorises, car sa portion libre destinée à former butée, a tendance à se résorber, alors que dans le procédé de Nové-Josserand, l'ergot postérieur calcanéen peut vivre, se développer et remplir au mieux le rôle qu'on attend de lui.

Je crois donc, en résumé, que pour les arthrorises postérieures, le procédé de Nové-Josserand est préférable à l'enchevillement par greffon tibial.

Pour les arthrorises *antérieures*, le procédé de Putti est excellent. Il peut être pratiqué seul, sans arthrodèse; on peut donc y avoir recours dans le jeune âge, alors que les arthrodèses ne sont pas encore possibles. Plus tard, il se combinera très bien et très facilemeut avec elles. Ces arthrodèses-résections, avec arthrorise antérieure, offriront, sur les enchevillements par greffon, les mêmes avantages que ceux dont nous venons de parler pour les arthrorises postérieures.

Et c'est ce procédé qui me paraît actuellement le plus recommandable.

M. **André Richard** : J'ai transmis récemment à M. Rocher, qui rapporte cette question au prochain Congrès international d'orthopédie, les résultats de mon expérience de l'arthrorise.

J'ai assisté, comme interne de M. Ombrédanne, en 1920, aux premiers enchevillements chez l'enfant par le procédé de mon maître et ami Toupet.

J'ai eu un excellent résultat de ce procédé chez l'adulte ; mais chez l'enfant atteint de paralysie infantile, j'ai vu deux fois le greffon casser ou se résorber entre astragale et calcanéum, peut-être parce que trop grêle, peut-être aussi parce que la paralysie infantile défavorise la nutrition du transplant osseux.

Chez l'enfant donc, quel que soit le procédé d'arthrorise, je crois prudent d'y ajouter une arthrodèse par avivement sous-astragalienne et médiotarsienne.

M. **Lance** : J'ai réuni un certain nombre d'observations sur l'arthrorise, que j'ai remises à M. Rocher pour son rapport au Congrès international d'orthopédie. Ce sont des opérations que j'ai suivies à longue échéance, datant de plus de deux ou trois ans; environ 50 observations.

Je ne suis pas de l'avis de M. Sorrel au point de vue de la technique à employer. M. Sorrel condamne les arthrorises par enchevillement à cause de la résorption possible; or, sur 50 observations, je n'ai eu qu'une seule résorption, parce que l'arthrorise avait été faite chez un enfant trop jeune; avant l'âge de cinq ans la greffe osseuse a tendance, en effet, à se résorber, et il vaut mieux ne pas l'utiliser.

Sur 50 arthrorises postérieures ou antérieures, je n'ai eu qu'une rupture d'une arthrorise antérieure, une fracture du greffon due à ce que ce greffon était trop long, la partie qui est restée a été suffisante pour assurer le fonctionnement de la butée, et cela depuis déjà six ans.

Pourquoi ces arthrorises se résorbent-elles dans certains cas et pas dans d'autres? Il y a là un fait qu'on retrouve chaque fois qu'on fait une greffe osseuse; elles ne se résorbent pas quand le butoir fonctionne bien, c'est-à-dire quand il a un appui efficace entre le tibia et le butoir; si cet appui n'est pas suffisant, la greffe ne se développe pas et a tendance à se résorber.

Un second point très important, qui résulte de mes observations, c'est que quand on fait des arthrorises avec une greffe, il faut faire une greffe très volumineuse, sinon elle a tendance à se résorber, la greffe doit être de la grosseur d'un crayon; et il faut l'implanter dans l'astragale, mais aussi dans le calcanéum, parce que plus la greffe a de rapports avec une surface osseuse étendue, plus il a tendance à se réhabiter. Ce sont deux points qui ont été bien mis en évidence dans les observations que j'ai remises à M. Rocher et qui figureront dans son rapport.

Un autre point que n'a pas signalé M. Sorrel dans les indications des arthrorises, et qui a une grosse importance, c'est leur emploi chez des spasmodiques. Quand un enfant jeune est atteint de maladie de Little, le dédoublement du tendon d'Achille amène souvent des récidives de l'équinisme; si on intervient vers trois ou quatre ans on est obligé de réintervenir vers huit ou neuf ans à cause de cette récidive.

Dans ces cas, si d'emblée on fait une butée postérieure par greffe, on n'a jamais ces ennuis et les résultats sont définitifs. Il ne faut pas s'imaginer que, dans ces cas, on a toujours des résorptions des greffons ; je n'en ai jamais vu chez les enfants que j'ai opérés de cette manière.

M. **Boppe** : J'ai revu également pour le rapport de Rocher 16 arthrorises. J'ai remarqué dans la plupart des cas, comme le dit Sorrel, même avec de très gros greffons, une résorbtion de la partie extraosseuse de la cheville, mais cela n'est pas constant et, dans 2 cas, la portion extraosseuse avait grossi et proliféré alors que la portion intratarsienne s'était résorbée.

M. **Toupet** : Je remercie mon ami Sorrel d'avoir rappelé ce travail de jeunesse. Tous ceux d'entre vous qui ont pris la parole ont beaucoup plus d'expérience que moi de cette opération.

Je ne l'ai pratiquée que sur des adultes atteints de section du sciatique poplité externe ou de ce qu'on appelait des pieds bots réflexes. Je n'ai opéré qu'un enfant.

Je n'ai malheureusement pu suivre mes opérés dispersés dans toute la France. Je suis heureux d'apprendre par M. Lance que les enchevillements peuvent donner de bons résultats éloignés.

M. **Picot** : J'ai fait, pendant mon séjour à Bretonneau, un grand nombre d'arthrorises. Je pense que les lésions pour lesquelles on pratique cette opération sont telles qu'il faut toujours, si l'on veut obtenir un bon résultat, lui associer une arthrodèse sous-astragalienne et médiotarsienne. C'est la raison pour laquelle l'opération de Toupet, qui réalise les deux choses, est excellente.

PRÉSENTATION DE MALADE

A propos d'un cas de rupture du tendon distal du biceps brachial,

par MM. **Küss** et **Jacques Bréhant.**

M. Jacques Bréhant, mon interne, vous a adressé sous ce titre une intéressante observation de rupture traumatique du tendon distal du biceps. Il traita cette rupture par le vissage au radius et obtint un résultat fonctionnel datant déjà de plus de deux ans et qui s'avère et se maintient absolument parfait.

Voici cette observation :

M. N..., trente-quatre ans, est admis à la Pitié, dans le service du Dr Küss, le 3 août 1933, pour une rupture du tendon du biceps gauche. C'est un sujet très musclé, très athlétique, champion connu de poids et haltère et c'est au cours d'un exercice de démonstration devant des gymnastes qu'il s'est rompu le biceps, avec un poids insignifiant pour lui, une haltère de 6 kilogrammes, mais à la suite d'un mouvement sec et brusque d'extension complète de l'avant-bras sur le bras.

Quand on examine M. N..., la déformation que l'on constate à la partie moyenne du bras impose le diagnostic. On voit le blessé trente-six heures après l'accident.

Au tiers supérieur du bras gauche, on constate l'existence d'une saillie du volume d'un gros poing, mobile, et se déplaçant surtout vers le haut.

Immédiatement au-dessous, une dépression.

La palpation ne permet de percevoir ni la corde du tendon distal du biceps, ni l'expansion aponévrotique qui sont très nettes de l'autre côté.

Les battements de l'artère humérale apparaissent très superficiels au niveau du pli du coude qui est douloureux et très légèrement empâté.

L'étude des mouvements actifs montre une disparition quasi-totale des mouvements de supination et une diminution énorme de la force à la flexion.

Devant l'évidence du diagnostic, on décide d'opérer le blessé immédiatement.

Intervention chirurgicale. — Anesthésie générale au Schleich. Incision longi-



Fig. 1. — Vue de face deux ans après l'intervention.

Fig. 2. — Vue de profil deux ans après l'intervention.

tudinale partant du milieu du bras, descendant sur la face antérieure du pli du coude pour finir au tiers supérieur de l'avant-bras.

Celle-ci découvre un corps musculaire rétracté. Le bout distal du tendon a filé jusqu'à la partie moyenne du bras. L'expansion aponévrotique est déchirée assez près du tendon. On constate d'ailleurs qu'il s'agit, à proprement parler, d'une véritable *désinsertion du tendon.*

On dégage la tubérosité bicipitale. On rugine le périoste sur 1 centimètre carré environ et, après avoir mis le bras en flexion pour amener le bout distal au contact de la tubérosité radiale, on procède à son enclouage de la façon suivante :

On pratique deux petites boutonnières superposées dans le tendon à 1 centi-

mètre environ l'une au-dessus de l'autre. Entre les deux boutonnières et encore au-dessous de la boutonnière inférieure, en passe un fil de lin dans le tendon et on le serre fortement autour de lui afin d'éviter l'effilochement des fibres tendineuses sous l'action de la traction musculaire.

On fixe alors le tendon à la partie centrale de la tubérosité bicipitale ruginée, mais on le fixe de telle sorte qu'on fait décrire au tendon *une torsion* qui amène sa face primitivement profonde en avant et place *en dehors* ce qui restait de l'expansion aponévrotique.

On implante avec des vis que l'on fait passer par les petites boutonnières ci-dessus décrites : la vis supérieure, au sommet de la tubérosité, la vis inférieure immédiatement au-dessous.

On fixe quelques points d'appui (fils de lin) au périoste du radius. Quant à l'expansion aponévrotique, devenue externe grâce à la torsion du tendon, on la suture à la gaine du long supinateur.

Fermeture des plans superficiels.

Pansement maintenu par une bande de crépon qui fixe l'avant-bras en flexion forcée sur le bras.

Les *suites* sont des plus simples et la mobilisation est commencée dès la sortie de l'hôpital, sept jours aprés l'intervention. Le blessé reprend ses occupations au bout de dix à douze jours et arrive à conduire sa voiture le quinzième jour. Mais les travaux de force ne sont repris que très progressivement et l'extension complète de l'avant-bras sur le bras n'est possible qu'au bout de deux mois.

A l'heure actuelle, on peut dire que M. X... bénéficie d'une restitution absolument intégrale des mouvements et de leur force. Il a repris non seulement ses occupations mais a recommencé les compétitions sportives et il effectue les mêmes performances qu'autrefois, capable à l'heure actuelle, avec son biceps réimplanté, de soulever 200 kilogrammes.

Il n'existe même pas la plus petite incapacité tant au point de vue de la flexion, que de l'extension, et de la supination.

M. Bréhant fait précéder et suivre son observation de quelques remarques : il rappelle l'article de Sénèque et Berthe : « Ruptures et désinsertions du tendon distal du biceps brachial », paru dans le *Journal de Chirurgie*, septembre 1935, pages 347-354 du numéro 3 du tome XLVI, et rappelle aussi les divers procédés opératoires de réimplantation du tendon désinséré : la suture directe au périoste avec ou sans fils d'appui aux muscles voisins ; la greffe tendineuse en cas de rupture ancienne ne permettant plus l'abaissement du tendon ; la fixation par tunnellisation du radius ; l'enclouage à la tubérosité bicipitale.

Bréhant cite, pour ce dernier mode de fixation, Sénèque et Berthe :

« L'enclouage a été préconisé par Kerschner, pour réimplanter plus solidement le tendon sur la tubérosité bicipitale, et rétablir la double action du biceps : flexion, supination. Cependant, comme l'a fait très justement remarquer Guibal, pour que la supination puisse être conservée, il faut que le tendon soit réimplanté sur la partie postérieure de la tubérosité bicipitale, et ceci paraît bien difficile à exécuter, car le champ opératoire est extrêmement restreint, il s'agit le plus souvent de sujets très musclés et la réimplantation postérieure n'a très probablement pas été réalisée. »

Bréhant écrit aussi que son observation est *la première* qui signale les résultats excellents que l'on peut attendre de l'enclouage. Son observation

n'est, en réalité, que la seconde en date : Kerschner n'a pas préconisé seulement le clouage, il l'a effectué et dès 1928, et les résultats qu'il obtint chez son malade furent également excellents. Mais il employa un simple clou ; Bréhant employa, lui, deux vis. Son enclouage est, à proprement parler, un vissage et un double vissage.

Au point de vue de la technique opératoire, Bréhant insiste sur la nécessité de bien ruginer l'os avant de réimplanter le tendon et l'examen de la radiographie prise deux ans après l'intervention le confirme en cette manière de voir. On peut voir sur la radiographie que nous reproduisons que le périoste ayant complètement recouvert la réimplantation, il s'est produit à son niveau une réaction hyperostosante qui engaine le vissage et la partie distale du tendon dans une véritable coulée osseuse qui maintient le tendon mieux que n'importe quel matériel de fixation.

Bréhant étudie la question de la fixation de l'expansion aponévrotique du biceps à la gaine du muscle long supinateur. Il considère « ce point de technique, qui nécessite la torsion du tendon sur lui-même, comme discutable ».

Il est bien évident qu'on ne saurait affirmer qu'il faille voir dans cette fixation *de ce qui reste* d'expansion aponévrotique bicipitale à la gaine du long supinateur, la cause unique de l'intégrité des mouvements de prosupination que le blessé exécute, bien que le tendon ait été fixé à la partie centrale et *non à la partie postérieure de la tubérosité bicipitale du radius*, condition qui semble indispensable à Guibal, et à juste titre, pour que la supination puisse être complètement conservée.

En fait de cinéphysiologie musculaire, il semble absurde *a priori*, en vue d'un meilleur rendement, de vouloir corriger la nature et de fixer *en dehors* et vers le radius ce qui, normalement est fixé *en dedans* et vers le cubitus. L'insertion de l'expansion bicipitale, qui se perd dans l'aponévrose anti-brachiale revêtant les muscles épitrochléens et peut être poursuivie jusqu'à la crête du cubitus, entraîne la partie interne de l'avant-bras dans le mouvement de flexion-supination que provoque la contraction du biceps.

Elle solidarise en quelque sorte cubitus et radius dans ce mouvement. Et, quoique cette solidarisation ne soit que d'ordre très secondaire, on ne voit guère, en la supprimant et en reportant la fixation de l'expansion aponévrotique *en dehors*, à la gaine du long supinateur — la flexion étant laissée de côté — comment on obtiendrait une supination plus franche et plus complète.

Aussi bien, c'est pour une autre raison que Bréhant a pratiqué cette fixation à la gaine du long supinateur, il lui a paru logique, pour compenser la réimplantation un peu trop *antérieure* du tendon, de suturer l'expansion à la gaine *du muscle dont la synergie fonctionnelle* était la plus étroite avec le biceps. Cette question lui semble intéressante à préciser et il espère que des observations ultérieures viendront confirmer cette hypothèse. « Jusque-là, il lui semble prématuré de tirer une conclusion, étant donné, dit-il, l'insuffisance de documentation où nous sommes à l'heure actuelle sur cette question »

Je signalerai néanmoins à Bréhant que Wiesman (Ueber einer Fall doppelseitiger Bicepsruptur. *Brun's Beiträge zur klin. Chir.*, **49**, 1906, p. 161) a déjà pratiqué cette suture au muscle long supinateur (et rond pronateur), avec un excellent résultat.

Quoi qu'il en soit, je vous propose de remercier M. Bréhant de son intéressante observation, et de le féliciter du magnifique résultat fonctionnel, allant jusqu'à la puissance athlétique, qu'il a obtenu dans une variété rare de rupture du biceps, puisque sur 5 cas de ruptures et désinsertions des tendons du biceps brachial que j'ai personnellement observés, je n'en ai noté qu'une concernant le tendon inférieur, alors que j'étais, en 1898, externe à l'Hôtel-Dieu de Marseille, dans le service du professeur Combalat. Il s'agit du *premier cas qui ait été suturé*, à moins d'erreur de ma part.

Cette observation a été publiée par Acquaviva, alors interne, dans le *Marseille Médical*; elle n'a pas échappé aux recherches de Sénèque et Berthe et porte le n° 5 dans le relevé très complet qu'ils donnent des observations publiées. Et c'est à l'article de ces auteurs que nous renvoyons le lecteur que cette question intéresse, tant pour les observations publiées que pour la bibliographie de ce chapitre de pathologie externe.

PRÉSENTATION DE RADIOGRAPHIE

Ostéolyse du pied,

par M. **Sauvé**.

J'ai l'honneur de présenter une radiographie d'ostéolyse du pied tout à fait comparable aux cas rapportés récemment par MM. Mouchet et Chevrier.

Il s'agit d'un homme de trente-sept ans, vigoureux et qui fut opéré il y a deux ans par un de mes internes d'un hallus valgus du pied gauche. Il se développa, après quelques mois de guérison une ostéite de l'avant-pied qui, se termina par une amputation immédiatement en avant de Lisfranc.

L'autre pied avait été également opéré, d'hallus valgus, et durant deux ans, permit à ce patient d'exercer sa profession de chauffeur.

Le malade est revenu me voir récemment parce qu'il souffrait un peu de la base du 5e métatarsien droit après une marche prolongée. Ayant éliminé cliniquement la tuberculose, j'ai fait faire une radiographie du pied, et j'ai eu la surprise de trouver cette ostéolyse très étendue, ayant rongé et luxé les têtes métatarsiennes, atteignant la base de tous les métatarsiens et le tarse antérieur [1]. Chose curieuse et comparable aux faits observés par

1. L'aspect en « sucre d'orge » de la partie antérieure des métatarsiens, signalé par M. Mouchet, est typique sur la radiographie.

MM. Mouchet et Chevrier, ces lésions très étendues sont compatibles avec un minimum de troubles fonctionnels. Le patient peut faire plusieurs kilomètres et ne se doute pas de l'étendue de ses lésions. Il n'existe aucun trouble trophique extérieur, aucun stigmate de syphilis ni de tuberculose;



le Wassermann est négatif. Actuellement, je fais examiner le métabolisme du calcium, et vous serais reconnaissant de me proposer une thérapeutique efficace.

PRÉSENTATIONS D'APPAREILS

Dispositif permettant d'améliorer le fonctionnement de l'appareil d'Ombrédanne,

par M. **Robert Monod.**

1. — Vous êtes certainement tous satisfaits de l'appareil d'Ombrédanne, appareil universellement utilisé qui, à la fois logique, pratique et simple, réunit l'essentiel des qualités du produit français.

2. — Cependant, au cours de vos anesthésies, n'avez-vous pas observé les petits inconvénients suivants ?

Au début de l'anesthésie, mise en marche assez longue, respiration ralentie avec pause pouvant aller jusqu'à l'apnée.

Dans quelques cas, hypersécrétion bronchique.

Au cours de l'anesthésie, de la cyanose, avec une respiration forte et bruyante qui peut être gênante pour le chirurgien.

Après l'anesthésie, des malaises, des vomissements, des troubles hépato-rénaux.

3. — Ces inconvénients peuvent être réduits par des inhalations soit de CO^2, soit d'oxygène, à la condition de les administrer à des taux exactement dosés et à des moments variables suivant la phase de l'anesthésie.

Or, la construction de l'appareil actuel ne permet pas de modifier, suivant les besoins, les taux de l'un ou l'autre de ces gaz.

D'une part, la fermeture complète à l'air n'est à aucun moment possible ; d'autre part, l'arrivée de l'air est inversement solidaire de celle de l'éther, le maximum de fermeture à l'air n'étant possible qu'au n° 8 qui correspond au maximum d'ouverture de l'éther.

Il en résulte qu'avec l'appareil tel qu'il est construit : au début, il y a trop d'air, d'où lenteur de la mise en marche ; plus tard, il y a trop de CO^2, d'où la cyanose fréquente qui oblige de temps à autre de lever le masque, ce qui trouble la marche de l'anesthésie.


Il y a donc intérêt, au cours de l'anesthésie avec l'Ombrédanne, à augmenter le CO^2 au début et, plus tard, à ajouter de l'oxygène.

4. — Pour remédier à ces inconvénients, divers dispositifs ont été proposés : 1° Le dispositif de Thalheimer qui permettait l'adjonction de CO^7 pur, ou celui de Desplas.

On peut leur faire les objections suivantes :

Les sparkletts ne sont pas sans danger, ils donnent du CO^2 pur irritant

pour les bronches d'une façon massive, sans dosage possible, et nous connaissons plusieurs accidents qu'ils ont provoqués. Mais surtout, les dosages que nous avons faits avec MM. Arnal [1] et Gillet nous ont prouvé que la quantité de CO^2 contenu dans l'appareil de l'Ombrédanne, du fait de son fonctionnement, dépasse largement le taux nécessaire et qu'il était



suffisant d'utiliser le CO^2 fourni par le malade lui-même, sans adjonction de CO^2 fourni par un appareil. 2° Quant à l'oxygène, il y a intérêt à le faire arriver directement dans le masque sans lui faire parcourir un trajet dans l'appareil, où il se mélangerait à l'éther et au CO^2.

5. — Nous proposons, pour remédier aux petits inconvénients de l'Om-

1. Cf. Monod et Arnal : *Anesthésie et analgésie*, 2, vol. n° 2.

brédanne que nous avons signalés, de lui apporter les modifications suivantes, elles offrent l'avantage d'être très simples et de troubler au minimum l'anatomie de l'appareil et son fonctionnement : 1° Pour augmenter le CO^2 au début de l'anesthésie, un bouton B avec un ressort de rappel actionne un manchon cylindrique qui permet de fermer l'entrée de l'air : il joue le rôle d'un starter ; 2° Pour augmenter l'oxygène, au cours de l'anesthésie, un tube avec robinet vient s'ouvrir dans le sabot de caoutchouc du masque (le même dispositif peut être utilisé pour l'appareil de Ricard) ; 3° A la fin de l'anesthésie, le même tube fixé à un ohm permet d'utiliser le carbogène qui accélère l'exhalation de l'anesthésique.

Grâce à ces dispositifs (voir fig.) utilisés depuis plusieurs mois, nous obtenons avec l'appareil d'Ombrédanne des anesthésies plus satisfaisantes — c'est pourquoi nous avons jugé opportun de vous les signaler.

Aiguille porte-fil, à simple coupant et fixateur, et bouton cisaille.

par M. Gudin.

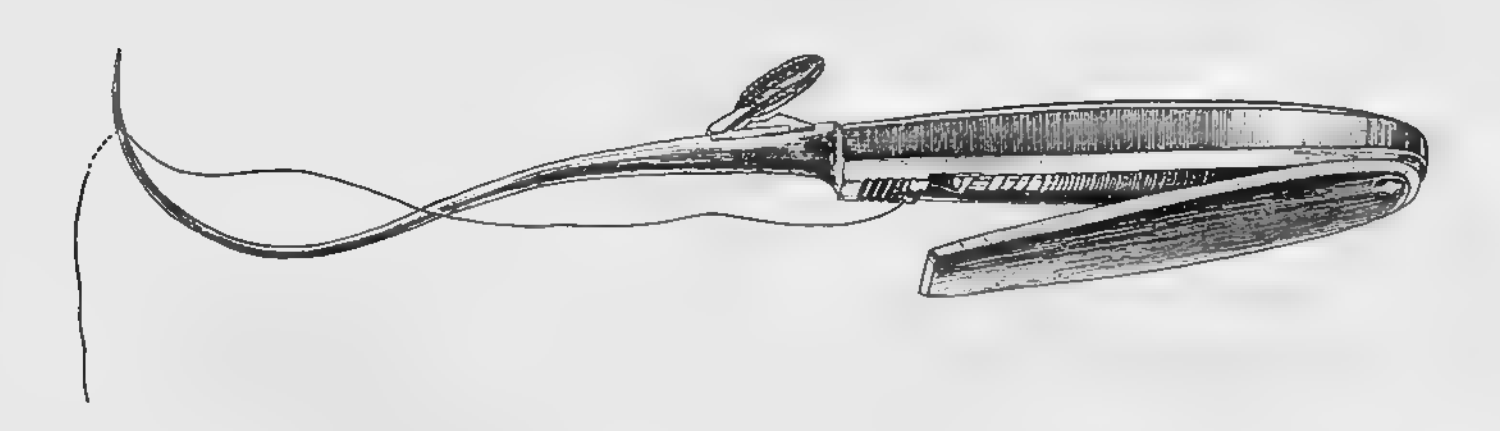


Fig. 1. — La bobine étant placée dans le manche, on introduit le fil dans le chas; on pousse à fond le simple commandé par le bouton et en tirant d'un coup sec sur l'extrémité du fil dans la direction du manche, celle-ci se détache et l'aiguille est prête à servir.

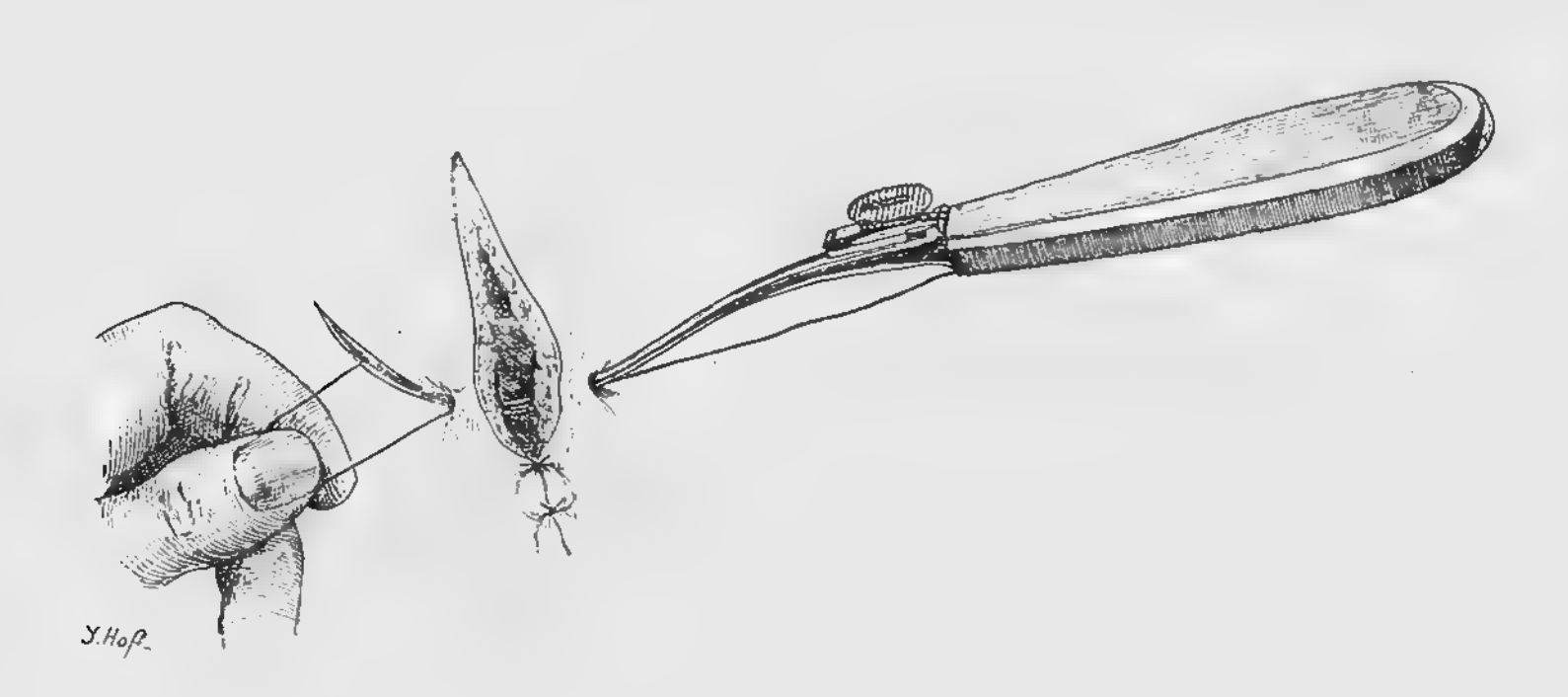


Fig. 2. — Les deux lèvres de la plaie ayant été traversées par l'aiguille, on saisit le fil ; en ouvrant le chas, le fil se détache. On referme le chas pour ressortir l'aiguille.

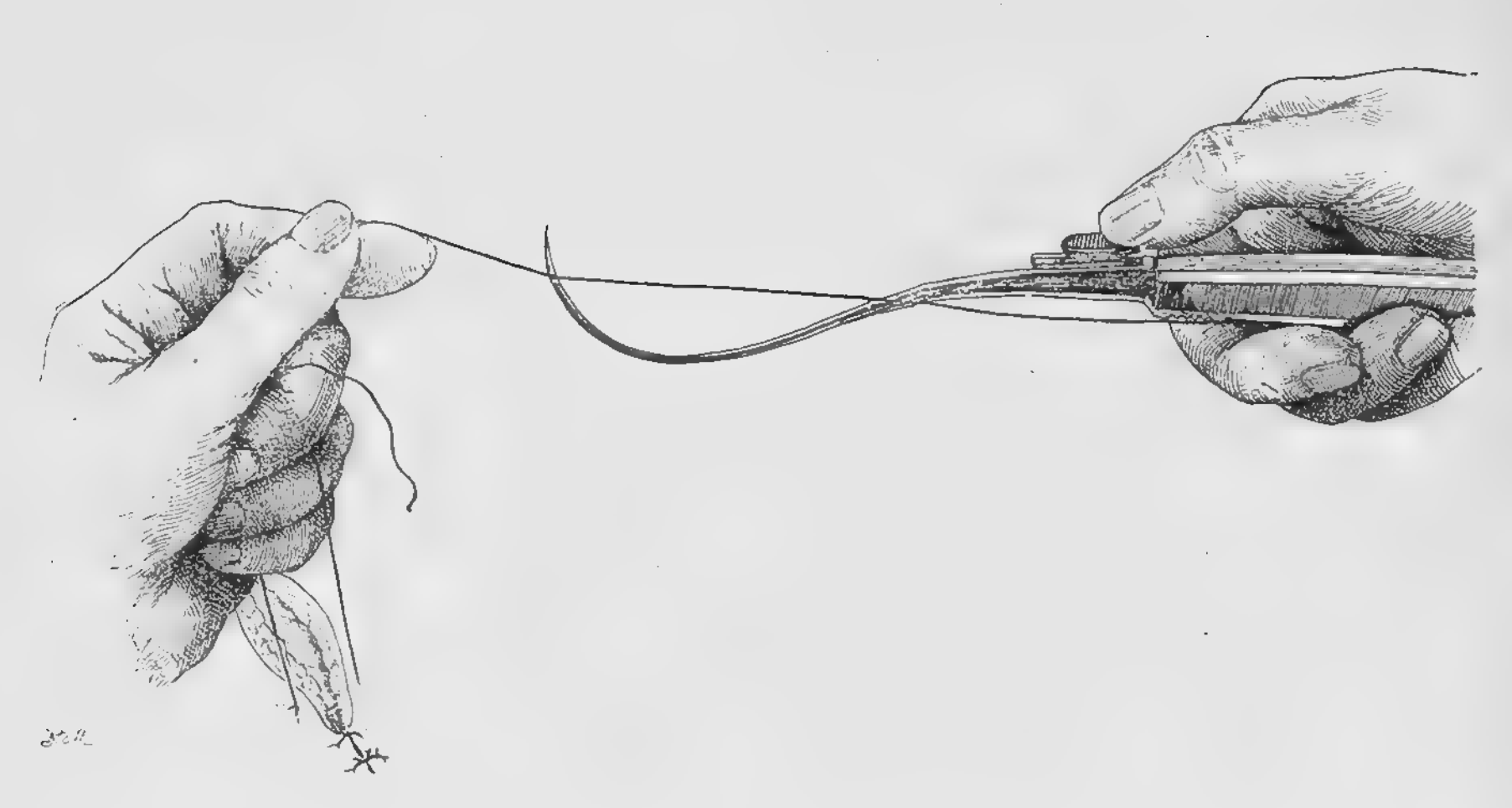


Fig. 3. — On reprend le fil, on l'introduit dans le chas ; en poussant à fond le simple commandé par le bouton, le fil est sectionné. Avec l'aiguille toujours en main on fait le nœud.

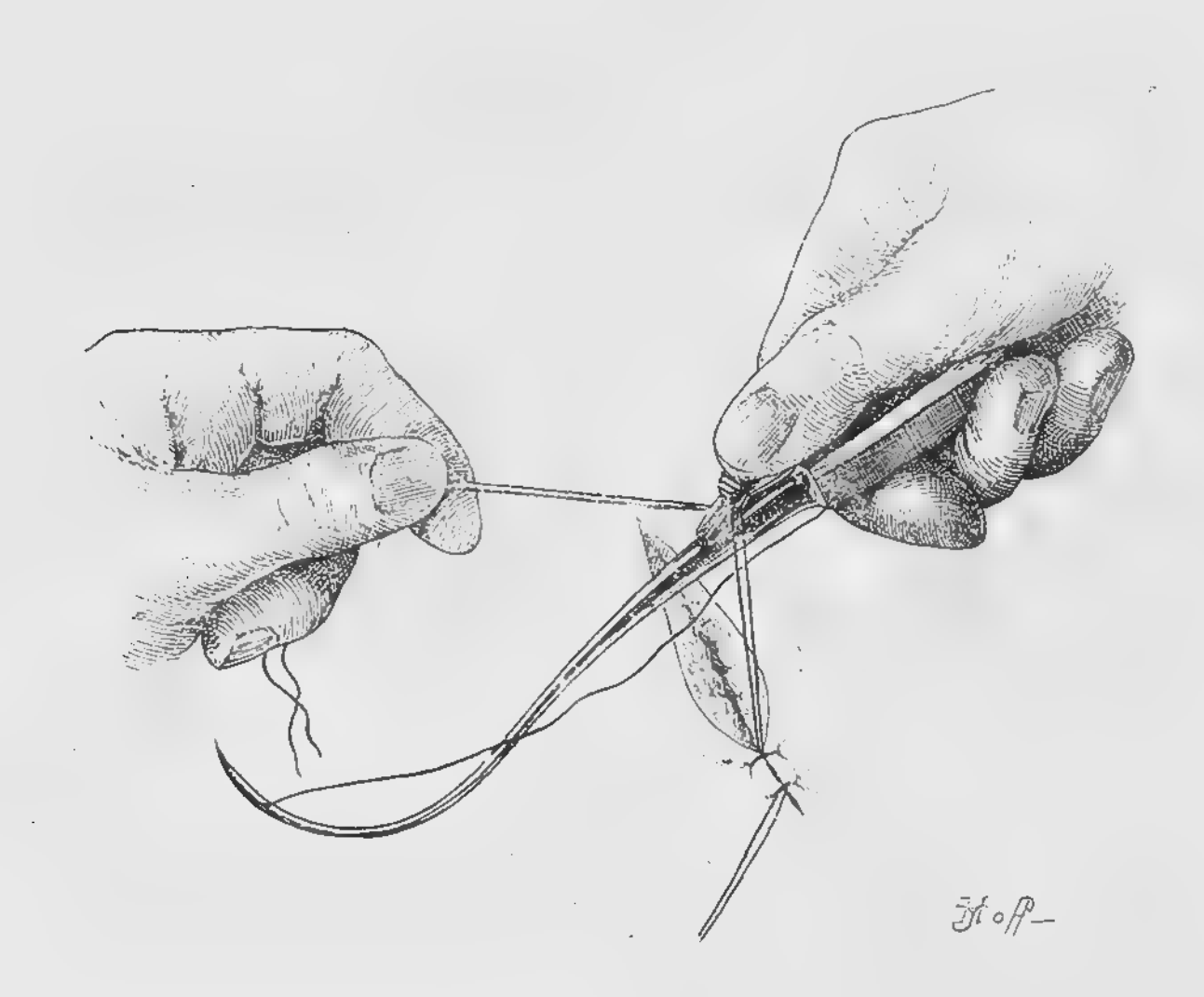


Fig. 4. — Le nœud étant fait on en sectionne les deux chefs au moyen du bouton cisaille.
Cette aiguille, faite en collaboration avec M. Levêque, est fabriquée par la Maison Drapier.

Pince hémostatique, porte-fil, à ciseaux,

par M. Gudin.

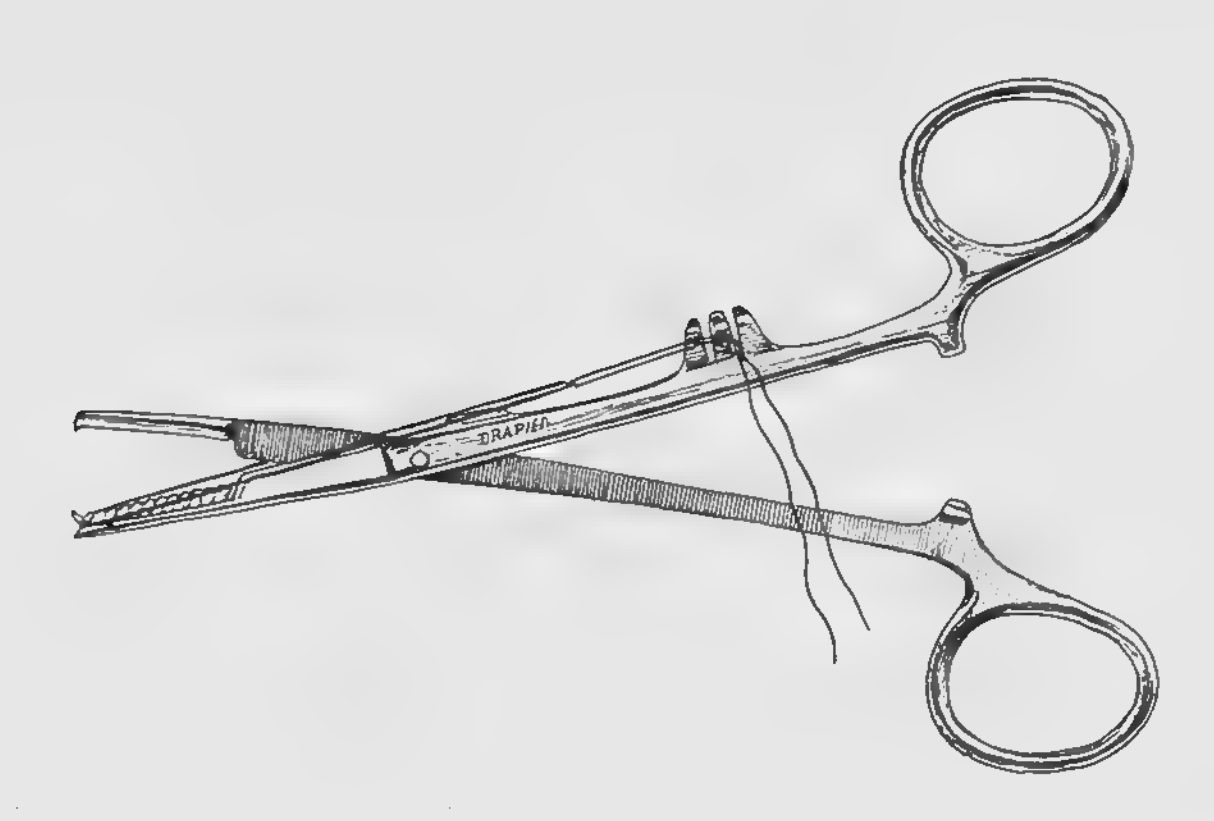


Fig. 1. — Le fil est fixé d'avance sur la pince avec un demi-nœud déjà amorcé. On serre le nœud sans qu'il soit besoin d'aide et on le sectionne.

Cette pince se fait également à bout conique genre Péan.

Le Secrétaire annuel : M. André Martin.

Paris. — A. Maretheux et L. Pactat, imp., 1, rue Cassette.

MÉMOIRES

DE

L'ACADÉMIE DE CHIRURGIE



Séance du 1er Avril 1936.

Présidence de M. Henri Rouvillois, *président.*

PROCÈS-VERBAL

La rédaction du procès-verbal de la précédente séance est mise aux voix et adoptée.

CORRESPONDANCE

La correspondance comprend :

1° Les journaux et publications périodiques de la semaine.

2° Des lettres de MM. d'Allaines, Basset, R.-Ch. Monod, Gouverneur, Quénu, Wolfromm s'excusant de ne pouvoir assister à la séance.

3° Des lettres de MM. Douay, Marcel Fèvre, Hertz, Leuret et Marcel Sénéchal posant leur candidature au titre d'associé parisien.

4° Un travail de M. Miralliè (de Nantes), intitulé : *Septico-pyohémie à staphylocoques. Action heureuse de l'anatoxine antistaphylococcique.*

M. Capette, rapporteur.

5° Un travail de M. Tailhefer (de Paris), intitulé : *Torsion de l'hydatide pédiculée de Morgagni chez une femme enceinte.*

M. Roux-Berger, rapporteur.

6° Un travail de MM. Stoian et Zamfiresco (de Bucarest), intitulé : *Epithélioma métastatique du cerveau.*

M. Auvray, rapporteur.

7° Un travail de MM. Mourgue-Molines et Truc (de Montpellier), intitulé : *Fistule uretéro-vaginale partielle guérie par la sonde urétérale à demeure. Résultat éloigné.*

M. Gouverneur, rapporteur.

8° Un travail de M. Dor (de Marseille), intitulé : *Subluxation de l'extrémité inférieure du cubitus en avant. Résection. Résultat fonctionnel.*

M. Louis Bazy, rapporteur.

DON D'UN DOCUMENT HISTORIQUE

M. Maurice Chevassu fait hommage à l'Académie d'un tableau datant de 1773 et qui porte les noms de tous les membres de l'Académie Royale de Chirurgie à cette époque.

Le Président remercie M. Chevassu de son don généreux.

A PROPOS DU PROCÈS-VERBAL

A propos d'une ossification cicatricielle d'un décollement capsulo-périostique après luxation récidivante de l'épaule,

par M. **P. Moulonguet.**

Puisque la lésion, que j'ai présentée il y a quelques séances, d'ossification para-articulaire de l'épaule a intéressé notre collègue Louis Bazy, je veux vous remontrer une *radiographie* de ce cas *prise avant l'opération de Oudard.* Elle montre cette même lésion d'ossification à la face antérieure de l'omoplate, débordant les limites de cet os en haut et en bas. Je crois donc qu'il m'est permis d'affirmer que cette ossification est bien due au décollement capsulo-périostique (lésion de Broca et Hartmann).

La colite ulcéro-hémorragique,

par M. **P. Moulonguet.**

J'ai opéré et suivi 3 cas de colite ulcéro-hémorragique et, sur la demande de M. Lardennois, j'en apporte les observations résumées.

Le premier cas est celui d'un jeune garçon de douze ans dont l'affection évoluait depuis deux ans (début brusque après une pneumonie); malgré les traitements médicaux ordonnés par des spécialistes qualifiés et scrupuleusement suivis, l'enfant va de plus en plus mal, les hémorragies sont fréquentes, les selles mousseuses sont au nombre de 12 à 15 par jour.

La radiographie montre que le côlon est atteint à partir de l'angle droit.

Je fais un anus sur le côlon ascendant (mai 1932). Cette intervention amène une transformation très heureuse de l'état général pendant quelques mois. Mais, de nouveau au bout d'un an, l'enfant maigrit. Il y a, par l'anus artificiel, très fréquemment des flux biliaires, parfois des hémorragies. Les côlons, au-dessous de l'anus, paraissent obturés, le rectum est réduit à un cul-de-sac de 5 centimètres de long. Bref, si l'opération a prolongé la vie de ce malheureux garçon jusqu'à présent, elle ne l'a pas guéri.

Le second cas est celui d'un aumônier, revenu des Antilles avec un anus

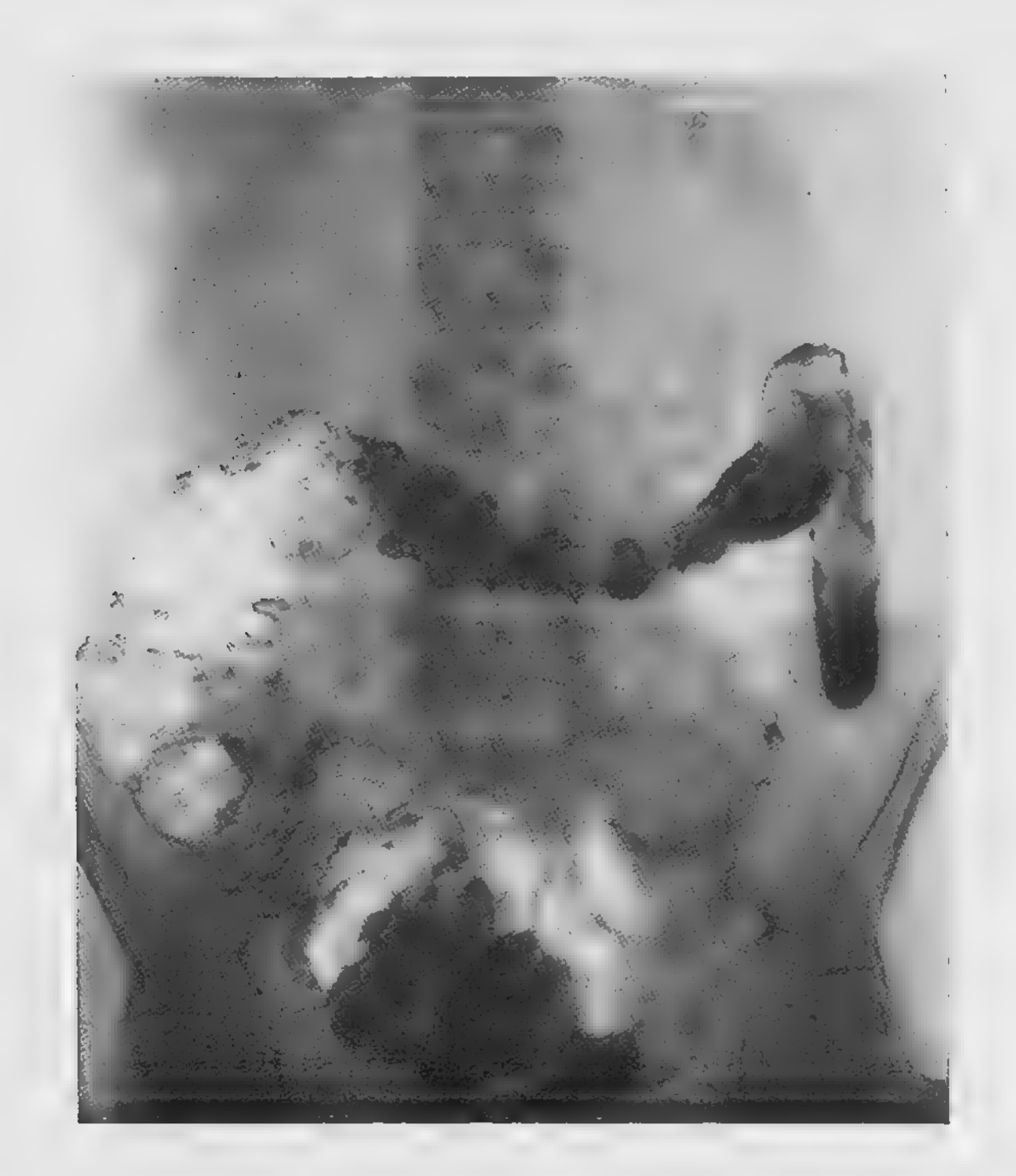


Fig. 1. — Colite ulcéro-hémorragique; lavement (Cliché Gilson).

artificiel et le diagnostic de cancer rectal (1934). Plusieurs biopsies ont montré qu'il s'agissait en réalité de colite ulcéro-hémorragique. J'ai refait l'anus iliaque gauche qui ne dérivait pas et j'ai obtenu ainsi une amélioration nette de l'état général qui était absolument cachectique. Mais les lésions remontent en réalité jusqu'au transverse et il s'écoulait du pus très fétide aussi bien par le rectum que par l'anus gauche. Actuellement, la situation est, comme toujours dans ces cas, tantôt assez bonne, tantôt mauvaise, car il s'agit d'une affection à poussées évolutives : on a parfois l'impression que l'on va vers la guérison et puis une nouvelle période fébrile survient, de nouvelles hémorragies, des débâcles de pus infect. J'ai eu la faiblesse de tenter, sur les instances de cet abbé, et pendant une

période de mieux, la fermeture de l'anus artificiel : naturellement j'ai échoué et, comme le rectum est assez gravement sténosé, les matières passent actuellement en majeure partie par la fistule iliaque.

Le troisième cas est celui d'une jeune femme dont je vous présente les radiographies très belles dues à notre collègue Gilson. Son histoire est calquée sur les précédentes : périodes de mieux, reprises de la fièvre, des hémorragies et de la suppuration. Elle est tantôt floride, tantôt amaigrie et en situation inquiétante pour sa vie sans qu'aucun traitement médicamenteux ait paru avoir d'action nette sur les améliorations ou sur les aggrava-




Fig. 2. — Colite ulcéro-hémorragique; lavement (Cliché Gilson).

tions. C'est une affection désolante. Ce qui est intéressant dans cette troisième observation, c'est que j'ai assisté pour ainsi dire au début des lésions : quand elle m'a été confiée, en juin 1934, par notre collègue Mouzon, la malade avait, depuis quelques mois seulement, des écoulements muqueux, puis muco-purulents par le rectum et des épreintes. A la rectoscopie, les lésions paraissaient limitées à une zone du rectum située à 15 centimètres sur la face antérieure, si bien que j'ai pensé à une fistule salpingo- ou ovario-rectale; j'ai fait une laparotomie : j'ai vu le rectum épaissi, angiomateux; cet aspect était *strictement limité* à un segment du haut rectum, le côlon sigmoïde était sain.

Vous voyez sur les radiographies que la lésion a eu une marche exten-

sive rapidement ascendante, puisqu'elle atteint maintenant le milieu du transverse. Ma malade a maintenant un anus iliaque qui n'est pas bien placé puisqu'il est au milieu des lésions. Peut-être aurai-je dû faire une amputation du rectum lors de ma première opération exploratrice?

Au point de vue pathogénique, nous ignorons tout de la colite ulcéro-hémorragique. Mon premier petit malade avait de nombreux lamblias dans ses selles et ils fourmillaient dans l'appendice qui était gros et que j'ai enlevé en même temps que je pratiquais l'anus droit; nous avons espéré que ce parasite avait un rôle, mais les médications parasitaires n'ont pas eu d'effet heureux.

Il est nécessaire de dire un mot du diagnostic entre la colite ulcéro-hémorragique et la colite due au virus de Nicolas-Favre. Cliniquement, les deux affections sont indiscernables; leurs symptômes sont les mêmes, jusques et y compris la sténose rectale. On ne peut donc les reconnaître que par l'intradermo-réaction de Frei; c'est dire qu il y a quelques années elles étaient confondues.

Voici une série de radiographies et une photographie de colectomie pour colite ascendante due à une maladie de Nicolas-Favre; j'ai rapporté l'observation de cette malade au Congrès de Chirurgie de 1934 (p. 300). C'est parce que cette femme avait une réaction de Frei positive, tandis que les trois autres, dont je viens de résumer les observations, ont des réactions toujours négatives (elles ont été faites à plusieurs reprises avec plusieurs antigènes), que nous pouvons maintenant les distinguer, sinon ce ne serait pas possible. Nous pouvons donc, par analogie, conserver l'espoir qu'un jour une découverte bactériologique nous fera connaître l'agent pathogène de la colite ulcéro-hémorragique.

Anus à éperon sur le côlon ascendant. Procédé de Du Bouchet,

par M. J. L. **Roux-Berger.**

Dans la séance du 18 mars 1936, M. Lardennois, au sujet du traitement chirurgical des colites ulcéreuses, signale ce qu'il appelle la « colostomie métacæcale à dérivation totale ». Sous le titre d' « anus à éperon sur le colon ascendant », M. J. Hertz, chirurgien de l'hôpital Rothschild, nous en a montré, il y a longtemps déjà, les avantages.

Ce travail a été rapporté par moi dans la séance du 24 octobre 1923. Il s'agissait d'établir une dérivation au cours d'un rétrécissement recto-sigmoïdien.

Je pus, à cette époque, joindre à l'observation de M. Hertz, l'observation du Dr Du Bouchet, 5 du Dr Picot, 3 m'appartenant.

J'ai depuis pratiqué à nouveau cette opération qui m'avait été enseignée par notre collègue Du Bouchet. Il l'a, je crois, imaginée et réalisée le premier.

C'est une excellente opération, qui a sur l'anus cæcal et l'iléostomie tous les avantages que vous savez, donnant des selles pâteuses, et permettant une dérivation totale.

Mais elle n'est pas toujours facile.

Pour la bien faire, pour créer un éperon sans tension excessive, il faut réaliser un décollement colo-pariétal suffisant de l'ascendant, et amener ce dernier hors du ventre. Quand le décollement sera jugé impossible — obésité du malade, — l'anus avec éperon sur l'ascendant ne pourra pas être établi.

Quant à l'éperon, on l'obtient comme il est habituel de le faire sur le sigmoïde.

A propos de la névralgie du glosso-pharyngien,

par M. **Charbonnel** (de Bordeaux), associé national.

En discutant (séance du 18 mars 1936), la meilleure voie d'accès pour la neurotomie du glosso-pharyngien, à propos des deux intéressantes observations de P. Martin, Petit-Dutaillis a fait état des résultats éloignés connus, et rappelé que dans l'observation que j'avais présenté avec F. Piéchaud, à la séance du 7 novembre 1934, le résultat datait de neuf mois : nous avions fait une neurectomie sous-cranienne avec alcoolisation du bout central.

J'ai pu donner un complément de l'observation à la Société de Médecine et de Chirurgie de Bordeaux (6 juin 1935) : le résultat, au quinzième mois, se maintenait excellent en ce sens que la malade n'avait plus aucune crise douloureuse, mais conservait quelques troubles vaso-moteurs de l'hémiface. Actuellement, au bout *de deux ans*, le résultat reste acquis.

Cette observation, jointe à celles de Filator, de Doyle, aux deux de Chavany et Welti, est favorable à la voie cervicale, qui paraît — de prime abord — moins logique que la voie endocranienne. Sans doute, par cette voie cervicale, les anastomoses nombreuses du IXe (avec le sympathique, le VIIe, le Xe) sont-elles sectionnées, tandis que la radicotomie endocranienne les respecte. Je pense d'ailleurs qu'il y a intérêt — comme l'ont indiqué Chavany et Welti, et comme je l'avais fait — à pratiquer une neurectomie aussi étendue que possible et non une simple neurotomie, et à ajouter une injection d'alcool dans le bout central : je ne crois pas, contrairement à Martin, que cette pratique ait grand inconvénient et je crois, au contraire, que l'action sur le nerf et sur ses anastomoses est augmentée.

RAPPORTS

Deux cas de cholécystostomie pour ictère prolongé de cause médicale,

par M. **Louis Bergouignan** (d'Évreux.)

Rapport de M. Pierre Mocquot.

Messieurs, le fait d'avoir écrit, il y a trois ans, sur quelques ictères, sans obstacle sur la voie principale, traités par cholécystostomie, un court mémoire auquel se réfère M. Bergouignan, me vaut aujourd'hui de vous présenter un rapport sur les deux observations qu'il nous envoie et qui relatent deux cas d'ictère prolongé, de cause médicale. Je me suis d'abord demandé ce qu'entend M. Bergouignan par ces mots « de cause médicale », car s'il a vu l'ictère disparaître après cholécystostomie, il n'en a pas établi la cause : je ne crois pas que ce soit cette incertitude étiologique qui caractérise l'ictère médical ; je pense plutôt que l'auteur a voulu dire sans obstacle sur la voie biliaire principale, mais ce point appelle quelques réserves.

Voici brièvement résumées les deux observations.

Observation I. — Une femme de cinquante-trois ans, souffrant du foie depuis cinq ans, est prise au début de décembre 1931 d'un ictère franc, avec recrudescence des douleurs, sans température. Au bout d'un mois, il y a une nette amélioration, mais elle n'est que temporaire ; l'ictère s'accentue et la malade, ancienne coxalgique, est d'une maigreur extrême, presque cachectique. Quand M. Bergouignan la voit le 12 janvier 1932, l'ictère est très foncé, la langue sèche, rôtie; de temps en temps, la malade est secouée de petits frissons, et cependant la température est à 37°4. Les urines sont rares, de couleur acajou, les matières complètement décolorées. De nombreuses traces de grattage témoignent d'un prurit intense. La région vésiculaire est douloureuse ; la rate est normale. Il y a un peu d'ascite.

M. Bergouignan pense à un calcul du cholédoque avec ascite ; la malade n'est pas transportable ; il décide de l'opérer sur place.

A l'ouverture du péritoine, s'écoule une abondante quantité d'ascite nettement teintée par les pigments biliaires. La vésicule est grosse, à peine colorée. L'exploration des voies biliaires ne montre aucun obstacle. Le pancréas est normal ; le foie est gros, très dur, granuleux blanchâtre. Une cholécystostomie est pratiquée ; il s'écoule 40 à 50 grammes de bile décolorée.

Les premiers jours, l'état est très grave ; rien ne coule par la sonde. Au cinquième jour apparaît un peu de bile, puis l'écoulement plus abondant atteint 125 à 150 grammes par jour, l'état s'améliore, l'ictère diminue et, malgré l'écoulement du liquide d'ascite, quand on enlève la mèche le neuvième jour, l'amélioration persiste ; seize jours après l'opération, l'ictère a disparu et quarante-huit jours après, la plaie est fermée. Tous les symptômes morbides disparaissent ; quatre ans après, la malade est en excellent état, a repris 12 kilogrammes et n'a plus jamais souffert du foie.

Obs. II. — Un ouvrier agricole, qui souffre du foie depuis plusieurs années, présente depuis deux mois un ictère par rétention, foncé, avec urines acajou et

matières décolorées. L'amaigrissement est rapide ; le malade perd 8 kilogrammes en deux mois ; il vomit tout ce qu'il prend. Il n'y a ni fièvre, ni frisson, ni rémissions dans l'ictère.

L'examen montre de nombreuses lésions de grattage, le foie légèrement augmenté de volume, débordant le rebord costal, la vésicule grosse, mobile, sensible à la palpation, la rate est normale.

Le diagnostic probable est pancréatite chronique ou cancer du pancréas.

Après préparation durant cinq jours, M. Bergouignan opère le 19 juillet 1935 et trouve « le foie dur, mais de couleur et de consistance normales », la vésicule est grosse, colorée, sans calculs. Le cholédoque exploré de bout en bout ne présente pas d'obstacle ; le pancréas est normal ; il y a quelques ganglions le long du bord libre du petit épiploon.

Une cholécystostomie est pratiquée.

Le premier jour, la sonde donne 250 grammes de bile jaune d'or ; les jours suivants 125 à 150 grammes ; le malade a retrouvé un vigoureux appétit et digère parfaitement. L'ictère a disparu le douzième jour ; la sonde est enlevée le quinzième, la plaie est cicatrisée au bout d'un mois, et après six semaines le malade a repris son métier, regagné son poids et n'éprouve aucun trouble.

Voilà donc deux exemples fort démonstratifs des résultats remarquables que peut donner la cholécystostomie dans certains ictères par rétention.

Je ne crois pas que les observations de M. Bergouignan nous permettent d'aller plus loin, car la guérison après simple cholécystostomie ne prouve pas qu'il n'y a pas eu d'obstacle sur la voie principale.

Le diagnostic posé pour la première malade, cirrhose, probablement tuberculeuse en l'absence d'antécédents éthyliques, me paraît bien discutable, tant en raison des symptômes observés que de l'amélioration rapide et de la guérison complète. Dire, comme M. Bergouignan, que la cholécystostomie est véritablement suivie d'une régénérescence de la glande, c'est avancer un fait qui n'est rien moins que prouvé ; le seul moyen de l'établir eût été de faire une *biopsie du foie*. Je me garderai bien de reprocher à M. Bergouignan de ne pas l'avoir faite. L'obstacle sur la voie biliaire principale ne peut pas être écarté avec certitude, parce qu'il n'y a pas eu exploration par le cathétérisme de la voie biliaire principale pendant l'opération, ni après, exploration radiologique après injection de lipiodol.

L'autre observation est rangée parmi les ictères infectieux prolongés : le diagnostic à porter ici, en l'absence de fièvre, serait plutôt celui d'ictère catarrhal, mais M. Bergouignan ne nous donne pas non plus la preuve de l'absence d'obstacle mécanique et l'indication opératoire était peut-être discutable. Il me semble qu'il était plutôt indiqué de pratiquer d'abord le tubage duodénal, qui eût peut-être suffi à donner la guérison.

J'estime, comme M. Bergouignan, très désirable que les médecins soient avertis des heureux effets du drainage biliaire, dans certains ictères prolongés, sans obstacle mécanique et si les observations qu'il nous présente ne constituent pas des preuves indiscutables, ce sont du moins deux très beaux succès à l'actif de l'intervention.

Je vous propose, Messieurs, de remercier M. Bergouignan et de déposer aux archives son intéressant travail.

Echec de l'artériectomie précoce dans un syndrome de Volkmann typique. Résection diaphysaire. Guérison,

par M. **Michel Salmon.**

Syndrome de Volkmann traité par l'artériectomie humérale précoce,

par M. **Ad. Perrot.**

Rapport de M. Jacques Leveuf.

M. Salmon et M. Perrot nous ont envoyé chacun un très bel exemple de syndrome de Volkmann traité par l'artériectomie. Voici d'abord un court résumé de ces deux observations.

Dans l'observation de M. Salmon, il s'agit d'un garçon de quatorze ans atteint de fracture supra-condylienne de l'humérus avec déplacement marqué des fragments.

L'enfant est vu le lendemain de l'accident : la main est inerte, les doigts sont fléchis en crochet. En relevant le poignet, on augmente légèrement la flexion des doigts. Tout mouvement actif est impossible en dehors d'une ébauche des mouvements d'extension. L'insensibilité est complète dans le territoire du médian et du cubital. Le pouls radial et le pouls cubital sont imperceptibles.

M. Salmon conclut à « léger syndrome de Volkmann », compliquant la fracture de l'extrémité inférieure de l'humérus. La présence de phlyctènes au niveau du coude rendait toute intervention impossible. M. Salmon fit, avec une grande prudence et sous le contrôle de l'écran radioscopique, une tentative de réduction orthopédique de la fracture suivie d'immobilisation du membre en demi-flexion dans une gouttière plâtrée postérieure.

Le lendemain, la main est toujours inerte, mais les doigts peuvent être étendus passivement ce qui fait croire à M. Salmon que « le syndrome de Volkmann a disparu ».

Un examen électrique est fait au septième jour. Il montre des troubles importants dans l'excitabilité des nerfs médian, cubital et radial et de tous les muscles de l'avant-bras et de la main. Ces troubles prédominent dans le domaine du nerf radial.

Au dix-septième jour, se produit une rétraction des fléchisseurs qui s'accentue dans les jours suivants. La main reste œdématiée et froide. L'exploration au Pachon enregistre la perte des oscillations au niveau de l'avant-bras.

Le vingt-septième jour, M. Salmon explore le paquet vasculo-nerveux au niveau du pli du coude. Il constate que l'artère humérale et le nerf médian sont englobés dans une gangue fibreuse peu résistante. L'artère est oblitérée au niveau du foyer de fracture. Les veines humérales sont thrombosées. Le nerf médian paraît intact.

M. Salmon exécute une artériectomie de l'artère humérale sur une hauteur de 4 centimètres. L'examen histologique extérieur devait montrer l'oblitération de la lumière du vaisseau par un thrombus en voie de remaniement.

A la fin de l'opération, la main paraît plus chaude et la rétraction des

fléchisseurs semble un peu moins marquée. Mais cette ébauche d'amélioration dure quarante-huit heures. Après quoi, la main et les doigts reprennent l'aspect antérieur.

Dans la suite, l'enfant est perdu de vue pendant un mois et demi. Lorsqu'on le ramène à M. Salmon (deux mois et demi après l'accident) il existe une ébauche de mouvements actifs des doigts, mais la main est froide et les oscillations au Pachon « restent très faibles ».

M. Salmon place un appareil pour redresser les doigts sous extension continue. Mais l'apparition d'escarres oblige à cesser ces tractions.

Un deuxième examen électrique fait à cette époque montre que les nerfs de l'avant-bras sont restés hypo-excitables et qu'il existe une R. D. dans les muscles de l'avant-bras et de la main avec prédominance au niveau des muscles fléchisseurs.

L'état du membre ne se modifiant pas sous l'influence d'un traitement de massage et d'électricité, M. Salmon se décide à raccourcir les os de l'avant-bras par une résection diaphysaire. L'opération est faite huit mois après l'accident : 3 centimètres d'os sont reséqués.

Cette intervention permet d'étendre complètement les doigts : l'enfant peut alors esquisser quelques mouvements spontanés de ses doigts.

Pendant trois mois on poursuit des massages, de l'air chaud et de la mobilisation.

Un an après le traumatisme, l'enfant a récupéré tous les mouvements actifs de la main et des doigts. Il ne persiste qu'une légère limitation de l'extension du poignet et de la flexion de la 3e phalange.

En définitive, résultat fonctionnel très satisfaisant.

A l'examen électrique, toutes les réactions sont normales au niveau des muscles et des nerfs, sauf une légère hypo-excitabilité des muscles extenseurs. Les oscillations artérielles sont à peu près nulles (1/5 de division). Le bain chaud augmente ces oscillations dans une proportion infime et d'une manière passagère.

L'observation de M. Perrot concerne un garçon de deux ans et demi atteint d'une fracture supra-condylienne de l'extrémité inférieure de l'humérus à gros déplacement.

La fracture fut réduite sous contrôle radioscopique et le membre immobilisé dans un plâtre bien rembourré avec le coude en flexion moyenne.

Huit jours après, la main est œdématiée et froide. On enlève aussitôt le plâtre et on constate que l'œdème existe également au niveau de l'avant-bras. La main et les doigts sont inertes et le pouls n'est pas perceptible.

Intervention le lendemain matin, neuf jours après l'accident, pour explorer l'humérale.

En cours d'intervention, M. Perrot fait une constatation d'un grand intérêt : aucun vaisseau ne saigne dans le champ opératoire. D'autre part, il n'existe pas de trace d'hématome dans les muscles de la loge antérieure de l'avant-bras. L'artère humérale est enfouie dans une gangue fibreuse et soulevée par le fragment supérieur de l'humérus. Elle est oblitérée. Le nerf médian paraît intact. Résection de l'artère thrombosée sur une étendue de 3 centimètres.

Une demi-heure après l'opération la main est plus chaude. Le lendemain, l'œdème a un peu diminué et quelques mouvements des doigts sont possibles.

Mais au bout de quarante-huit heures la main redevient froide. La sensibilité est abolie dans le territoire du cubital.

Dix-huit jours après l'opération (soit vingt-quatre jours après l'accident) la main est encore œdématiée. Il s'est produit une griffe typique du syndrome de Volkmann avec flexion des 2e et 3e phalanges, extension de la 1re.

M. Perrot applique une attelle plâtrée pour tâcher de maintenir les doigts en extension et prescrit des bains chauds et de la mobilisation.

Trois mois et demi après l'opération, la main reste froide et cyanosée. Troubles trophiques de la peau et des ongles. La griffe persiste. L'anesthésie, dans le territoire du cubital, coïncide avec une atrophie marquée de l'éminence hypothénar.

L'examen électrique montre une inexcitabilité complète des muscles de l'éminence hypothénar et une hypo-excitabilité des muscles fléchisseurs de l'avant-bras et des muscles de l'éminence thénar. Le pouls radial est faiblement perçu. Oscillations d'une demi-division.

Dans la suite, l'enfant est perdu de vue pendant neuf mois. M. Perrot le retrouve un an après l'accident, la main est normale, la griffe a disparu, seule persiste une légère limitation de l'extension du 4e et du 5e doigt. L'enfant se sert de sa main pour dessiner et ramasse sans difficulté une pièce de monnaie. Il n'existe plus d'anesthésie dans le domaine du cubital, mais l'éminence hypothénar est toujours le siège d'une légère atrophie.

A propos de ces deux observations, qui contiennent des faits d'un grand intérêt, je ne puis envisager dans son ensemble la question si complexe du syndrome de Volkmann, comme je l'ai fait récemment au Congrès d'Orthopédie en octobre 1935 [1]. J'aurai d'ailleurs l'occasion de vous présenter dans le courant de l'année de nouvelles observations personnelles.

Aujourd'hui, je veux insister sur quelques traits caractéristiques de la maladie qui n'ont pas toujours été bien mis en lumière dans les travaux antérieurs.

Et d'abord, la grande fréquence, sinon la constance, des lésions des nerfs de l'avant-bras contemporaines de la nécrose des muscles fléchisseurs.

Dans l'observation de M. Salmon, les trois nerfs de l'avant-bras ont été atteints. Bourguignon a publié une observation de même ordre dans l'excellente étude qu'il a faite de la chronaxie chez les sujets atteints de syndrome de Volkmann [2]. A vrai dire, la paralysie des trois nerfs est exceptionnelle. Dans la règle, les lésions portent d'une manière quasi-élective sur les nerfs médian et cubital. Elles se traduisent par des paralysies sensitives, motrices, par des troubles trophiques et vaso-moteurs. C'est donc à tort que les lésions nerveuses sont indiquées comme « complications » du syndrome de Volkmann. Elles en représentent au contraire comme je l'ai dit à Bruxelles un des éléments essentiels. L'observation récente, publiée à cette tribune par Nandrot [3], sous le titre de paralysies nerveuses, est en réalité un beau cas de syndrome de Volkmann.

Ces lésions des nerfs sont certainement la cause de la paralysie des muscles de la main (éminence thénar, hypothénar et muscles interosseux),

1. In *Revue d'Orthopédie et de Chirurgie de l'appareil moteur*, **23**, n° 1, janvier-février 1936.

2. Bourguignon, in rapport Massart : La maladie de Volkmann. Rétraction ischémique des muscles fléchisseurs des doigts. Pathogénie. Traitement. *Rev. d'Orth.*, **22**, n° 5, septembre-octobre, 1935.

3. Nandrot : Fracture de l'extrémité inférieure de l'humérus chez un enfant de sept ans, ayant déterminé une paralysie complète des nerfs médian, cubital et radial, et une oblitération de l'artère humérale. Intervention vingt-cinq jours après l'accident. Résultat à longue échéance. *Bull. et Mém. de la Soc. nat. de Chir.*, **61**, n° 27, 2 novembre 1935, p. 1105.

qui, à un degré variable, s'observe dans le syndrome de Volkmann. Les deux observations de M. Salmon et de M. Perrot en sont de nouveaux exemples.

Par contre, les lésions des muscles fléchisseurs et pronateurs, considérées comme caractéristiques du syndrome de Volkmann, ne paraissent pas dépendre des lésions nerveuses dont elles sont contemporaines. C'est un point sur lequel je reviendrai à l'occasion d'observations personnelles.

Le deuxième fait sur lequel je veux retenir votre attention est l'absence d'hématome dans les muscles de la loge antérieure de l'avant-bras, bien qu'il s'agisse de syndromes de Volkmann tout à fait typiques. Dans le cas de M. Perrot, l'opération a été faite au neuvième jour. S'il avait existé un hématome, l'opérateur en aurait certainement retrouvé des traces manifestes à une époque si rapprochée de l'accident.

Pour ma part, je n'ai découvert aucun reliquat d'hématome dans les 4 cas que j'ai opérés. Il en est ainsi dans la plupart des observations publiées dans ces derniers temps (Mathieu, Sorrel, etc.). Je me demande comment a pu s'accréditer cette opinion que la présence d'un hématome dans les muscles de la loge antérieure de l'avant-bras joue un rôle prépondérant dans la pathogénie du syndrome de Volkmann.

A cette tribune, le rôle de l'hématome a été indiqué par M. Mouchet à propos d'une observation de Jorge[1] et par M, Lecène, à propos d'une observation de Moulonguet et Sénèque[2]. Dans l'observation de Jorge, on parle seulement de « corps tuméfiés des muscles fléchisseurs » à la suite d'une compression sévère et prolongée dans un appareil plâtré appliqué sur une fracture de l'avant-bras. Après l'intervention, le sujet a retrouvé l'usage complet de sa main et de ses doigts dans le délai très bref de deux mois, fait anormal lorsqu'on a affaire à un syndrome de Volkmann authentique.

Mêmes remarques pour l'observation de Moulonguet et Sénèque, où il s'agit d'un sujet de dix-sept ans, qui, à la suite d'une contusion du coude sans fracture, a présenté un hématome consécutif à la rupture d'une branche de l'artère cubitale. Déjà, les circonstances étiologiques ne sont pas en faveur d'une maladie de Volkmann. En outre, le sujet a guéri complètement en dix jours. Là, non plus, on n'est pas autorisé à assimiler cet hématome de l'avant-bras à une maladie de Volkmann.

J'ajoute que dans le véritable syndrome de Volkmann, la lésion des muscles fléchisseurs évolue vers la rétraction caractéristique en dépit d'une intervention précoce, comme en font foi de nombreux exemples, entre autres, celui de M. Perrot.

Ainsi, l'absence, pour ainsi dire régulière, d'hématome dans la maladie de Volkmann, et le fait qu'une intervention précoce n'empêche pas l'évolu-

1. Jorge : Rétraction ischémique de Volkmann (Rapport A. Mouchet). *Bull. et Mém. de la Soc. nat. de Chir.*, **51**, n° 27, 31 octobre 1935. p. 884-887.

2. P. Moulonguet et J. Sénèque : Syndrome de Volkmann : aponévrotomie précoce; guérison (Rapport P. Lecène). *Bull. et Mém. de la Soc. nat. de Chir.*, **54**, n° 27, 3 novembre 1928, p. 1094-1097.

tion habituelle de la maladie, m'ont conduit à dénier toute influence à l'hématome de la loge des fléchisseurs dans la pathogénie de ce syndrome.

Au cours de leur intervention, M. Salmon et M. Perrot ont trouvé une oblitération de l'artère humérale en regard du foyer de fracture. Les lésions de l'artère dans le syndrome de Volkmann sont aujourd'hui bien connues. Mais le fait particulier de l'observation de M. Perrot est la constatation au neuvième jour d'un spasme très marqué des artères et des artérioles de l'avant-bras, à tel point que le champ opératoire est resté complètement exsangue. La présence d'un spasme de même degré a été vue par d'autres auteurs (Funck-Brentano en particulier). L'existence d'un tel spasme jette, à mon avis, un jour particulier sur la pathogénie du syndrome de Volkmann. Je vous demande aujourd'hui de ne pas m'étendre davantage sur cette pathogénie dont je reprendrai l'étude devant vous dans quelque temps.

Le dernier point intéressant des observations de M. Salmon et de M. Perrot, celui qui figure dans le titre de leur communication, est le résultat de la résection artérielle sur l'évolution de la maladie de Volkmann. L'observation de Perrot est, à ce point de vue, particulièrement saisissante, puisque l'artériectomie a été faite au neuvième jour, c'est-à-dire à une date très précoce.

Dans l'un et l'autre cas, les auteurs ont observé une amélioration insignifiante et de très courte durée, puisque quarante-huit heures après, la main et les doigts avaient repris l'aspect antérieur (impotence fonctionnelle, refroidissement des extrémités, absence d'oscillations et développement de troubles trophiques).

Dans la suite, la maladie a suivi son cours ordinaire et il a fallu attendre plusieurs mois pour voir réapparaître de légers mouvements des doigts qui ont été en augmentant. La récupération fonctionnelle a été obtenue dans le délai d'un an, soit à la suite d'un traitement orthopédique non sanglant (Perrot), soit à la suite d'une résection des deux os de l'avant-bras (Salmon).

Cette marche régulière de la maladie de Volkmann est expliquée par l'évolution des lésions anatomo-pathologiques. J'ai recueilli un certain nombre de biopsies qui m'ont permis de faire une étude de la nécrose des muscles fléchisseurs dont je vous présenterai bientôt quelques exemples.

L'influence favorable de la résection de l'artère oblitérée sur la marche de la maladie de Volkmann est nulle dans la plupart des observations récentes Les troubles circulatoires n'ont pas disparu et la griffe des doigts s'est accentuée en dépit de l'intervention.

M. Leriche et moi-même avons déjà publié chacun une observation d'échec complet de l'artériectomie. Depuis cette époque, j'ai enregistré un nouveau cas défavorable.

Sans doute les opérés de M. Salmon et de M. Perrot, tout comme les miens, ont fini par guérir; mais M. Salmon a dû, comme moi, réséquer les os de l'avant-bras de son malade.

Il existe toujours un intervalle de plusieurs mois (plus de trois mois et

demi dans l'observation de Perrot) entre l'artériectomie même précoce et les premiers signes de récupération fonctionnelle. Un retard si considérable dans l'apparition des symptômes de guérison n'est pas favorable à l'hypothèse d'un réflexe vaso-moteur sympathique durable dont les lésions artérielles seraient le point de départ, hypothèse qui est à l'origine des tentatives d'artériectomie.

D'ailleurs, il existe de nombreux exemples de syndrome de Volkmann où la guérison a été obtenue dans les mêmes délais de temps avec ou sans raccourcissement des os de l'avant-bras. Et cela, sans l'appoint d'aucune intervention sur l'artère humérale.

L'ensemble de ces faits conduit à remettre en discussion l'efficacité de l'artériectomie dans le traitement du syndrome de Volkmann [1]. Mais d'ores et déjà il convient d'être très réservé sur les indications de la résection artérielle en pareil cas.

Je propose de remercier M. Salmon et M. Perrot des observations si intéressantes qu'ils ont bien voulu nous communiquer.

M. **Métivet** : Je me suis, depuis longtemps, intéressé à la pathogénie de la maladie de Volkmann. J'ai étudié autrefois, à l'ergographe, dans le laboratoire de M. Chailley-Bert, la résistance à la fatigue des fléchisseurs et de l'extenseur du médius. Il existe, à ce point de vue, entre ces deux groupes de muscles, une différence considérable. D'autre part, la chronaxie est très différente pour le groupe médian-cubital-fléchisseurs et pour le groupe radial-extenseurs.

Il est vraisemblable que les fléchisseurs constituent un groupe musculaire très évolué physiologiquement, à activité fonctionnelle délicate, mais fragile, tandis que les extenseurs constituent un groupe de muscles à activité physiologique grossière, mais robuste.

Qu'un trouble circulatoire survienne dans le membre supérieur, compression par un plâtre, embolie de la bifurcation de l'humérale à la suite d'une lésion d'une collatérale de l'axillaire (comme je l'ai vu pendant la guerre), les fléchisseurs souffriront avant les extenseurs, et un syndrome de Volkmann pourra être réalisé, sans qu'aucun hématome se constitue au niveau des fléchisseurs.

Cette hypothèse : le syndrome de Volkmann dû à la fragilité des fléchisseurs, conséquence de leur perfectionnement physiologique, a été prise en considération par M. Salmon dans une de ses communications à la Société de Chirurgie de Marseille. Ce qui paraît certain, c'est que l'on ne saurait admettre que le syndrome de Volkmann soit lié à un défaut de vascularisation des fléchisseurs.

1. Leriche : Sur le mécanisme de la maladie de Volkmann, A propos d'un échec de la sympathectomie péri-humérale et d'une artériectomie dans un syndrome de Volkmann typique amélioré ultérieurement par la désinsertion des fléchisseurs. *Bull. et Mém. de la Soc. nat. de Chir.*, **61**, n° 8, 9 mars 1935, p. 295-300. — Jacques Leveuf : Syndrome de Volkmann : échec de l'artériectomie. *Bull. et Mém. de la Soc. nat. de Chir.*, **61**, n° 8, 9 mars 1935, p. 300-307.

M. **Leveuf** : Je ne suivrai pas aujourd'hui mon ami Métivet sur le terrain de la pathogénie du syndrome de Volkmann. J'y reviendrai prochainement.

A propos des lésions nerveuses, je rappellerai que l'exploration chirurgicale des nerfs montre leur intégrité apparente, alors même qu'ils sont paralysés, comme dans les observations de M. Salmon et de M. Perrot.

Les troubles de la sensibilité, qui sont les plus faciles à découvrir, sont signalés dans presque toutes les observations.

M. Bourguignon, dans 13 cas de Volkmann étudiés au moyen de la chronaxie, a toujours trouvé des lésions graves de deux ou trois nerfs de l'avant-bras avec R. D. totale au niveau des muscles de la main. C'est pourquoi il a pu dire que les paralysies des muscles de la main étaient plus marquées que celles des muscles fléchisseurs. Je vous montrerai ultérieurement que l'impotence musculaire n'a pas la même origine dans les 2 cas, et c'est ce qui explique la différence des réactions électriques.

En tous cas, les lésions des nerfs médian, cubital et quelquefois radial, correctement cherchées, sont pour ainsi dire constantes dans le syndrome de Volkmann : le terme de rétraction des muscles fléchisseurs est donc insuffisant pour désigner cette maladie.

COMMUNICATIONS

Troubles humoraux post-opératoires[1] *(l'hyperglycémie),*

par MM. **O. Lambret** et **J. Driessens**.

Les récentes communications de P. Duval et J.-Ch. Roux, de P. Duval et Binet sur les polypeptides, de Hustin sur les réactions vaso-motrices ont rendu d'actualité l'étude du déséquilibre organique provoqué par les opérations.

Nous venons aujourd'hui parler de la glycémie post-opératoire.

Ces travaux, en apparence divers, ne sont pas loin les uns des autres et concernent seulement quelques côtés d'un même sujet biologique insuffisamment connu. Il est devenu en effet indiscutable qu'une opération quelconque a un retentissement général sur le corps tout entier, comme le ferait une véritable maladie. Notre organisme est un tout dans le monde où nous sommes placés. Les mécanismes cellulaires, neuro-endocriniens, humoraux, de la vie végétative normale sont valables quand vient le traumatisme opératoire, ils mettent alors en jeu toutes leurs ressources de

1. O. Lambret : A propos des troubles humoraux post-opératoires. *Bull. et Mém. de la Soc. nat. de Chir.*, 1933, p. 1416.

défense, mais pendant le temps nécessaire au redressement de la situation, leurs éléments sont perturbés. La faiblesse de nos moyens nous oblige à étudier ces troubles séparément les uns après les autres : c'est un travail difficile et de longue haleine, car il n'est pas exact de dire que tout ce qui est analysable est à l'heure actuelle connu ; l'heure de la synthèse n'a pas encore sonné. Nous avons le devoir de pousser avec méthode l'analyse le plus loin possible.

Nous y sommes encouragés par la découverte de faits d'importance pratique, car peu à peu la route se déblaie et nos acquisitions augmentent, exemples : le rôle des polypeptides, les bienfaits de la rechloruration, et, aujourd'hui, l'action de l'insuline dont je vais vous entretenir.

En outre, il est logique de penser que l'étude des phénomènes de la vie dans ce qu'ils ont de pathologique est un moyen de pénétrer plus avant dans la connaissance de la vie normale.

Revenons à notre sujet. Après les opérations, on observe régulièrement une augmentation de la teneur du sang en glucose, et en indosé glucidique[1]. La notion de cette hyperglycémie est du reste acquise depuis longtemps (1926). Nous avons, depuis plusieurs années, consacré de nombreuses expériences et analyses à approfondir son étude, on en trouvera le détail dans un mémoire spécial qui paraîtra bientôt. L'Académie nous sera reconnaissante de lui en communiquer seulement le résumé.

L'hyperglycémie apparaît dès le premier coup de bistouri, je dirai même qu'elle existe déjà auparavant, provoquée par l'émotion ; il suffit de prendre un lapin par les oreilles et de le placer sur une table pour faire monter sa glycémie.

L'anesthésie sous toutes ses formes est également cause d'hyperglycémie, assez souvent d'ailleurs il ne s'agit que d'une hyperglycémie légère. Toutefois, si l'anesthésie est de longue durée, le taux du glucose s'élève sensiblement. Ainsi, chez un chien anesthésié au mélange de Schleich, si le taux glucidique sanguin est primitivement de 1,10 pour le glucose et de 0,40 pour l'indosé, on voit ceux-ci monter au bout d'une heure de 1,80 à 0,64, tandis qu'à la deuxième heure l'augmentation est relativement plus importante : 2 gr. 08 à 0,95.

Après une opération, l'hyperglycémie est presque toujours plus nettement marquée et passe facilement du simple au double et même davantage. Suivie d'heure en heure, elle atteint son maximum entre la cinquième et la dixième heure. Après quoi, dans les cas simples, elle descend et se rapproche de la normale plus ou moins vite pour cesser après quarante-huit à soixante-douze heures.

Dans les opérations majeures, qui nécessitent des manœuvres opératoires compliquées et longues, la courbe de la glycémie se comporte tout d'abord comme précédemment, mais, vers la vingt-quatrième heure, elle arrête son mouvement de descente et même remonte pour se maintenir

1. Pour la notion et la signification de l'indosé glucidique, consulter H. Warembourg : *Les hyperglycémies*, Masson, 1936.

élevée parfois pendant plusieurs jours (voir les deux courbes-types ci-jointes).

L'examen de nos nombreuses courbes montre bien l'influence de la nature et de la durée de l'opération. Certaines opérations sont nettement plus hyperglycémiantes que d'autres, en particulier les opérations sur les voies biliaires et le sympathique. La durée et l'importance des manœuvres sur les organes et les tissus ont une action évidente : par exemple, une cure radicale de hernie élève la glycémie de 0 gr. 90 à 1 gr. 20, tandis qu'un polya la fait monter de 1 gr. 10 à 2 gr. 30.

J'insiste sur ce fait que les opérations qui agissent le plus sur la glycémie sont aussi celles qui provoquent davantages des traumatismes ner-

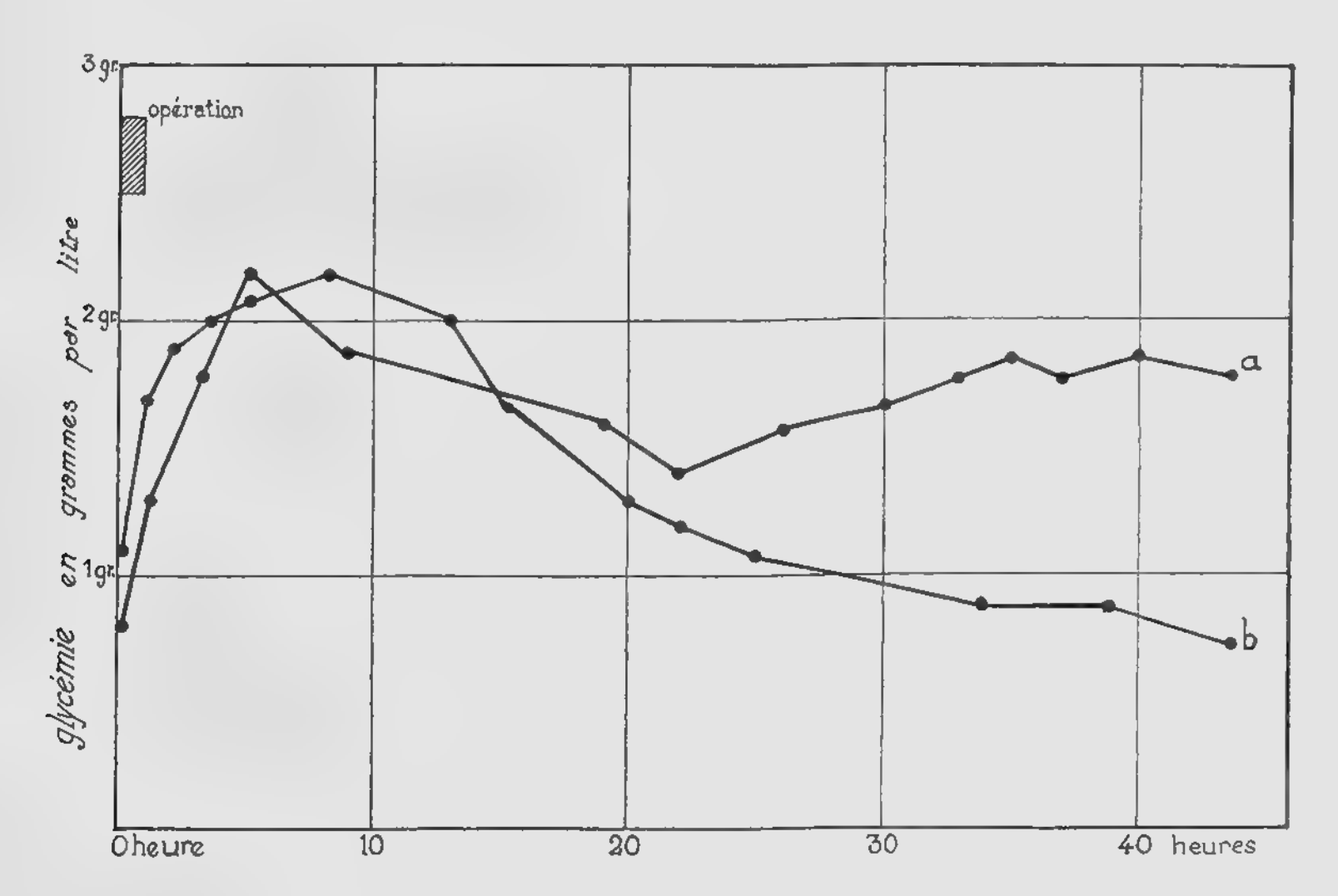


Fig. 1. — *Les deux types d'hyperglycémie post-operatoire.*

Courbe *a* : Amputation périnéale du rectum : réascension de la glycémie vers la vingt-quatrième heure (phase de protéolyse active).

Courbe *b* : Hystérectomie pour fibrome : chute graduelle de la glycémie vers la normale (phase de protéolyse minime).

veux et tissulaires générateurs de polypeptides ; j'insiste également sur l'horaire de l'élévation de ces glycémies vers la vingt-quatrième heure, c'est-à-dire au moment précis où les polypeptides affluent dans le sang.

On admet actuellement que l'hyperglycémie est due à un trouble du système glycorégulateur à point de départ sympathico-surrénalien ; des expériences qui sont en cours en ce moment avec la collaboration de Bizard, semblent confirmer cette interprétation. Cela commencerait par une décharge considérable d'adrénaline dont l'action hyperglycémiante entraînerait immédiatement la mise en activité, partiellement compensatrice, du pancréas endocrine et une sécrétion supplémentaire d'insuline.

L'hyperglycémie se fait aux dépens de la réserve glycogénique du foie.

Ce rôle du sympathique, déclenché assez faiblement par l'émotion et

par l'anesthésie, devient plus important quand le bistouri entre dans le jeu, et dès que les manipulations opératoires sévissent. L'action des manœuvres opératoires de toutes sortes est manifeste et elle est même élective (la sympathectomie est parmi les opérations les plus hyperglycémiantes).

En principe, cette élévation du taux glucidique dans le sang ne présente pas de gravité. La toxicité du glucose et de son indosé est relativement faible. Un trouble passager du système glyco-régulateur chez un individu normal est sans grande importance et peut passer inaperçu.

Mais si ce trouble est marqué, s'il dure, le danger apparaît, car le glucose sanguin provient du glycogène du foie, et une opération qui se prolonge épuise la réserve glycogénique de cet organe.

Ainsi, chez un chien soumis à une anesthésie de deux heures, on note les chiffres suivants :

Au départ le foie contient : glycogène : 22 gr. 80 p. 100.

Au bout d'une heure le foie contient : glycogène 20 gr. 51 p. 100.

Au bout de deux heures le foie contient : glycogène : 12 gr. 95 p. 100.

Ces simples chiffres montrent que le débit du glycogène n'est pas régulier et qu'il est comparativement plus grand après la première heure. Or, le fait est d'importance, surtout chez des sujets tarés en état de dénutrition, car le foie n'a ni le temps ni le moyen de se ravitailler, et il est démontré qu'un foie qui n'a pas sa charge normale de glycogène est plus vite mis en état d'insuffisance et d'infériorité. D'autant que cette situation coïncide avec l'afflux des produits toxiques d'origines anesthésique et tissulaire, moment où l'organe a le plus besoin de ses moyens.

L'hyperglycémie semble donc avoir une place importante dans le syndrome humoral post-opératoire; aussi, nous basant sur les résultats et les considérations qui précèdent, nous avons cherché à tirer quelques conséquences pratiques. Dans plusieurs séries de recherches, nous avons étudié l'action de l'insuline, puis de l'insuline combinée à la solution hypertonique de glucose, puis, enfin, à l'insuline associée à des solutions hypertoniques de glucose et de chlorure de sodium mélangées dans les proportions que nous allons indiquer.

Je vous fais grâce du compte rendu des centaines d'analyses successives qui ont été faites au cours de ces expériences fort longues, mais je veux mettre en lumière avec force les résultats de notre dernière série; ils se traduisent par (tableau I) :

La diminution relative de l'hyperglycémie, avec taux qui se rapproche de la normale.

La diminution impressionnante de l'hyperpolypeptidémie qui est pratiquement supprimée.

L'absence d'hypochlorémie, fait connu (Robineau et Lévy).

Tableau I. — *Exemple d'un opéré traité par l'association chlore-glucose-insuline dès la fin de l'opération.*

Homme de trente-deux ans. Opéré d'un ulcère pylorique par résection à la façon de Polya. Anesthésie générale au Schleich.

Suites opératoires parfaites. Pouls entre 90 et 80. Tension artérielle aux environs de 12-7 avec quelques variations quotidiennes minimes. Diurèse excellente : 300 cent. cubes d'urines dès la cinquième heure. Aucun vomissement :

	N AMINE	N POLYPEPTIDIQUE	Cl PLASMATIQUE	Cl GLOBULAIRE	GLYCÉMIE	INDOSÉ PLASMATIQUE
Avant l'opération	0,106	0,078	3,40	1,52	1,10	0,51
A la fin de l'opération	0,112	0,080	3,38	1,57	1,77	0,89
6 heures après l'opération . . .	0,098	0,071	3,56	1,45	1,40	0,68
24 heures après l'opération . .	0,094	0,066	3,71	1,61	1,30	0,54
48 heures après l'opération . . .	0,089	0,057	3,64	1,56	1,16	0,43

Tableau II. — *Exemple d'un opéré non traité par l'association chlore-glucose-insuline.*

Homme de vingt-sept ans, opéré d'ulcère pylorique par gastrectomie à la Polya, sous anesthésie générale au Schleich.

Suites habituelles à ce genre d'opération : vomissements répétés après l'anesthésie, nécessité de lavages d'estomac. Pouls à 120, puis à 110, mais toujours supérieur à 100 durant les vingt-quatre heures. Chute de la tension artérielle à 7 après l'opération, pour se maintenir aux environs de 9 durant les trente-six premières heures. 150 cent. cubes d'urines au bout de vingt-quatre heures :

	N AMINE	N POLYPEPTIDIQUE	Cl PLASMATIQUE	Cl GLOBULAIRE	GLYCÉMIE	INDOSÉ PLASMATIQUE
Avant l'opération	0,098	0,059	3,28	1,54	1,11	0,40
A la fin de l'opération	0,104	0,064	3,17	1,47	2,04	0,91
6 heures après l'opération . . .	0,112	0,121	2,80	1,29	2,49	1,97
24 heures après l'opération . . .	0,110	0,164	2,20	1,10	1,98	1,04
48 heures après l'opération . . .	0,087	0,069	2,71	1,21	1,75	0,86

Le manuel opératoire est simple. *Immédiatement* après l'opération, c'est-à-dire sur la table même ou dès que le malade est dans son lit, on fait :

1° Une injection intraveineuse de : 100 cent. cubes de sérum hypertonique glucosé à 30 p. 100 et 50 cent. cubes de sérum hypertonique chloruré à 20 p. 100

2° Une injection intramusculaire de 15 unités d'insuline : celle-ci est répétée une, deux ou trois fois à une heure d'intervalle suivant l'importance de l'opération.

Vers le soir, c'est-à-dire environ dix heures plus tard, on recommence l'injection intraveineuse aux mêmes doses ainsi que les injections d'insuline et on les renouvelle le lendemain matin.

Parallèlement aux constatations humorales, l'examen clinique est des plus satisfaisants. Il faut dire que tous nos cas concernaient des opérations majeures : thoracectomies, gastrectomies, ostéosynthèses du fémur, amputation du rectum, ablation des grosses tumeurs des membres, etc. Il n'y a pas de shock, les vomissements et même les nausées sont extrêmement rares (13 p. 100 des cas au total pour ces deux incidents). Le pouls, toujours rapide après ces sortes d'opérations, devient progressivement plein et régulier; la tension reste normale; le malade est en euphorie, il peut parler et lire sans fatigue au bout de quelques heures. En un mot, la « maladie post-opératoire » est dans 90 p. 100 des cas tout à fait nulle et à peine marquée dans les autres.

L'effet de l'association glucose + insuline + chlorure de sodium est donc remarquable et je ne saurais trop engager mes collègues à essayer la méthode. Bien entendu, l'action principale est exercée par le glucose-insuline, le chlorure de sodium a été ajouté à cause du danger toujours possible de l'hypochlorémie, car rien n'est à négliger. J'insiste sur la nécessité de pratiquer la première injection de préférence sur la table d'opération.

*
* *

Le fait capital qui découle des résultats ci-dessus et qui était imprévisible, c'est la disparition presque complète de l'hyperpolypetidémie.

Elle nous a évidemment surpris au début de nos recherches et après l'avoir contrôlée minutieusement, nous avons pu retrouver dans la littérature des faits concordants avec les nôtres : René Martens[1] (aux travaux duquel il faut toujours se reporter dès qu'il s'agit des polypeptides) avait montré, aux cours de recherches expérimentales d'un ordre tout différent, que l'insuline jouait un rôle important dans le métabolisme des protides. Cet auteur a en effet obtenu chez le chien normal, une diminution très importante de l'amino-acidémie, et de la polypeptidémie par l'injection d'insuline.

Chez le chien dépancréaté, il a constaté une hyperpolypeptidémie manifeste qu'il n'hésite pas à attribuer à la carence d'insuline.

De plus, il a également montré que cette action de l'insuline sur l'amino-acidémie est d'autant plus marquée que les réserves des glucides de l'organisme sont plus grandes. Ce fait s'explique, si on admet que l'hyperglycémie déterminée par une absorption de sucre, provoque une décharge d'insuline dont l'action s'exerce avec autant de rapidité sur les protides que sur le sucre du sang.

1. MARTENS : *Archives internationales de Médecine expérimentale*, décembre 1933.

En rapprochant ces conclusions de nos résultats, nous pouvons expliquer le rôle des injections glucose + insuline de la façon suivante :

1° Le glucose injecté chez les opérés entraîne une décharge supplémentaire d'insuline à laquelle vient s'ajouter l'insuline injectée.

2° Cette insuline a une action double :

a) Sur le sucre sanguin.

b) Sur la protéolyse qui est suffisamment activée pour que le taux des polypeptides soit ramené vers le chiffre initial.

3° En même temps, se trouve maintenue la réserve glycogénique du foie, condition essentielle de son bon fonctionnement.

Ainsi donc, la notion de l'hyperglycémie vient prendre place dans le syndrome physiologique post-opératoire à côté de celles que nous possédons déjà, en particulier dans le domaine humoral et qui sont l'hyperpolypeptidémie et l'hypochlorémie.

*
* *

Il tombe sous le sens que des modifications humorales aussi constantes ont une signification, elles sont le test sanguin de quelque chose d'effectif dont nous devons chercher à pénétrer la nature.

1° Pour les polypeptides, la chose est facile; les polypeptides ont leur origine dans les destructions cellulaires; leur toxicité nous les fait apparaître comme l'ennemi contre lequel se dressent les moyens de défense de l'organisme.

2° En face de cet ennemi, l'hypochlorémie et l'hyperglycémie sont la manifestation sanguine de la défense qui est commandée par le système neuro-endrocrinien.

a) L'hypochlorémie[1] est provoquée parce que le chlorure de sodium du sang est attiré au niveau de la plaie opératoire[2]. Ce fait, que nous avons, après Legueu, vérifié aisément demande des explications. Voici comment nous le comprenons :

Il se produit dans la région opératoire aux dépens du plasma sanguin une large exsudation qui entraîne une diminution de la masse sanguine, diminution qui a été mise en lumière par Cannon, vérifiée par Conradt et par nous-même avec Bizard. Cette diminution de la masse sanguine, première manifestation du shock opératoire, dure plusieurs jours; à tort, on ne semble pas lui attribuer une grande importance; pourtant, c'est grâce à elle que le sel en excès peut être présent, car il doit être obligatoirement en solution isotonique.

Pour comprendre l'action du sel, il suffit de se rappeler que dans l'organisme la sécrétion gastrique chargée de la digestion des albuminoïdes est la seule qui contienne du chlore; il est donc normal qu'au voisinage de l'accumulation des déchets tissulaires dus à l'opération, il y ait apport

1. Chabanier et Lobo-Onell : *Hypochlorémie et accidents post-opératoires*. Masson et Cie, 1935.
2. Legueu, Fey et Mlle Lebert : *Journal médical français*, décembre 1933, p. 412.

d'ions chlore sous la forme de chlorure de sodium, la seule possible dans les régions exentérales.

En outre, cette exsudation plasmatique transporte dans la région lésée des substances qui servent à la nutrition des éléments de la cicatrisation et de la lutte contre l'infection locale.

b) Notre compréhension de la signification de l'hyperglycémie en tant que test sanguin de la défense de l'organisme découle de ce que nous avons dit plus haut.

C'est la surrénale qui déclanche l'hyperglycémie, et c'est celle-ci qui provoque une hyperinsulino-sécrétion tendant à débarrasser l'organisme des déchets de la protéolyse, et ainsi ces déchets se trouvent attaqués des deux côtés.

Ces explications sont assez séduisantes et nous font à peine craindre le reproche de passer pour des bâtisseurs d'hypothèses hâtives.

En tous cas, il nous semble désormais démontré que, chez l'opéré, les troubles des deux métabolismes glucidique et protéique sont nettement liés l'un à l'autre, comme ils le sont sans aucun doute avec les différents éléments des processus de la vie organique dont ils ne sont qu'un des chaînons. Ainsi, nous rendons-nous de plus en plus compte de l'importance du rôle des mécanismes neuro-endocriniens, grâce auxquels nous arriverons vraisemblablement un jour à la compréhension de l'individu et du terrain, sinon de la vie elle-même.

J'ajoute en terminant que nous avons fait des constatations analogues à celles qui précèdent dans les brûlures et dans les traumatismes fermés (choc traumatique pur) à la fois pour ce qui est du syndrome humoral et de l'action thérapeutique du chlore-glucose-insuline.

M. **Pierre Fredet** : L'interprétation des faits apportés par M. Lambret ne pourrait être discutée à fond qu'après lecture attentive du texte de la communication. C'est sous cette réserve que j'émets les réflexions suivantes.

L'hyperglycémie est un des troubles fonctionnels qui suivent les opérations et dont l'ensemble constitue la *maladie post-opératoire*, pour employer le terme si expressif de R. Leriche. De nombreux travaux, exécutés tant chez les animaux que chez l'homme, ont été consacrés à cette partie de la question. On en trouve l'exposé le plus complet et le plus récent dans un mémoire de Fredrik Roscher, d'Oslo, publié en 1933 par les *Acta chirurgica scandinavica*.

Leriche, lors de sa belle communication à la Société de Chirurgie de Lyon, en 1934, a attiré l'attention sur l'importance de ce mémoire. F. Roscher ne s'est pas contenté d'analyser les travaux de ses devanciers; il les a repris et singulièrement étendus par des recherches personnelles, qui méritent d'être connues. Bien que l'auteur ait en vue l'acidose post-opératoire et la cétonurie, il n'a pu se dispenser d'étudier l'hyperglycémie, qui est intimement liée à l'acidose.

F. Roscher a constaté que, chez l'homme normal, les opérations sous

narcose à l'*éther* ou au *chlorure d'éthyle* provoquent toujours une augmentation de la glycémie, dont le taux s'accroît de 50 à 80 p. 100.

L'hyperglycémie est à peine marquée à la suite des opérations sous *rachianesthésie* à la *novocaïne-adrénaline* ; elle fait constamment défaut après *anesthésie locale*, avec les mêmes produits.

L'hyperglycémie *débute avec la narcose*, et *avant que l'opération soit commencée*; elle persiste pendant l'opération et atteint son maximum à la fin de la narcose; puis elle décroît progressivement jusqu'à retour à la normale, en général dans les vingt-quatre heures qui suivent.

F. Roscher conclut donc que l'*hyperglycémie post-opératoire est imputable aux anesthésiques volatils.*

L'action hyperglycémiante de l'éther a déjà été vérifiée par nombre d'expérimentateurs chez le chien, le lapin et chez l'homme. De même pour le chloroforme, chez le chien, le lapin, le chat et chez l'homme.

Ross et Mc Guigan (1915), sur le chien, Erik Thoresen (1932), chez l'homme, ont vu que l'hyperglycémie présentait les modalités observées par Roscher.

Roscher s'est préoccupé d'élucider le *mécanisme de cette hyperglycémie.* Deux hypothèses ont déjà été envisagées : celle d'une mobilisation excessive des réserves glycogéniques de l'organisme, ce qui amène un afflux de sucre dans le sang; — celle d'une atténuation des processus oxydatifs, qui laisse persister en nature les hydrates de carbone, non brûlés.

Roscher a étudié l'action de l'éther, du chlorure d'éthyle et de la novocaïne-adrénaline, sur la *réserve en glycogène du foie* chez le lapin. *Dans tous les cas*, il a constaté une diminution de cette réserve, proportionnée à la durée de l'anesthésie et aux doses d'anesthésiques employées, pouvant aller jusqu'à la disparition complète du glycogène hépatique. Mêmes constatations pour le glycogène du *myocarde*, ce qui lui fait présumer qu'il doit en être aussi de même pour le glycogène emmagasiné dans les muscles.

Ces constatations soulèvent un curieux problème : comment expliquer que tous les anesthésiques expérimentés provoquent la mobilisation du glycogène, mais que l'hyperglycémie n'apparaisse qu'après emploi des anesthésiques volatils; qu'elle fasse pratiquement défaut après rachi-anesthésie et manque complètement après les anesthésies locales? Il faut bien admettre que *les anesthésiques volatils ne se bornent pas à mobiliser le glycogène*, mais qu'*ils enrayent aussi le métabolisme des hydrates de carbone*, c'est-à-dire freinent les processus oxydatifs. Et c'est par le même mécanisme qu'apparaît, au moins en majeure partie, l'acidose : l'oxydation insuffisante des acides gras, à nombre de chaînons carbonés pair, les laisse à l'état d'acide β-oxybutyrique ou d'acide diacétique, au lieu d'aboutir à la transformation normale, en acide carbonique et en eau.

L'action frénatrice des anesthésiques volatils sur les processus oxydatifs a déjà été établie par Warburg, en 1911, mais un nouveau problème se pose : est-ce par *inhibition hormonale* ou par *abaissement des fonctions cellulaires*? Roscher ne prend pas partie. Mais je puis dire que l'hypothèse

de l'inhibition hormonale trouve un appui dans les observations cliniques de Stellig. Cet auteur a constaté que, chez les sujets laparotomisés après anesthésie localisée aux plexus cœliaques, il était rare de voir apparaître la cétonurie post-opératoire, et que le taux de celle-ci diminuait chez les sujets qui en présentaient avant l'opération. On a pensé que ce mode d'anesthésie s'opposait à l'excitation des centres nerveux qui commandent la sécrétion adrénalinique, c'est-à-dire de l'hormone antagoniste de l'insuline. Bien mieux, Keeton et Ross en ont donné une démonstration : ils ont vu, chez le chien, que l'hyperglycémie, après inhalation d'éther, était fortement réduite si l'on avait coupé les splanchniques ou même un seul, c'est-à-dire les nerfs qui transmettent l'incitation des centres aux surrénales. Les anesthésiques volatils produiraient donc l'hyperglycémie en excitant la sécrétion d'adrénaline, antagoniste de l'insuline.

Cependant, tout en admettant cette influence des anesthésiques volatils, les expérimentateurs ne trouvent pas là une explication complète de l'hyperglycémie post-anesthésique.

M. **Lambret** : Je remercie M. P. Duval qui vient de répondre à M. Fredet.

J'ajoute que, dans mon service, nous n'avons pas obtenu de résultats identiques à ceux de Rosher, dont nous connaissons les travaux.

Bien entendu, l'hyperglycémie, comme je l'ai d'ailleurs rappelé dans ma communication ci-dessus, est pour une part d'origine anesthésique ; l'expérience sur le chien qui y figure le prouverait surabondamment s'il en était encore besoin. A côté de cela, l'acte opératoire lui-même, par la résorption de déchets protéidiques, a aussi sa part et non la moindre. Ainsi, si, comme nous l'avons fait, on injecte dans le péritoine d'un lapin une solution concentrée de peptone, on observe dans les heures qui suivent une hyperglycémie qui va de pair avec l'hyperpolypeptidémie et avec l'hypochlorémie, et cependant l'animal n'a nullement été anesthésié.

D'autre part, chez le chien curarisé à sensibilité intacte, nous avons pu constater que l'hyperglycémie se montre dès le début de l'opération. Par contre, si chez ce même chien on infiltre les loges surrénales avec une solution de novocaïne, lorsque l'injection est réussie, l'hyperglycémie n'apparaît pas.

Les malades opérés sous anesthésie locale ou anesthésie rachidienne font de l'hyperglycémie, en particulier les amputations périnéales du rectum sont suivies d'une hyperglycémie élevée.

Ceci met bien en lumière l'action de la sécrétion surrénalienne.

Celle-ci est d'origine réflexe et elle est déclanchée par des causes multiples, qui agissent avec plus ou moins de force, comme l'émotion, l'anesthésie et surtout les traumatismes dans le sens le plus général du mot, c'est-à-dire en dehors des opérations. Par exemple, un homme de vingt-trois ans, atteint d'une violente contusion de l'abdomen, présente deux heures après une hyperglycémie de 2 gr. 80; un autre, grand brûlé, a une

hyperglycémie analogue, etc. Inutile d'insister sur le fait que l'anesthési n'y est pour rien.

Je me suis efforcé, dans ma communication, d'expliquer la significa tion pathologique d'une telle action réflexe. Il ne s'agit que d'une hypo thèse que l'avenir démolira peut-être.

Ce que j'ai voulu surtout aujourd'hui, c'est montrer le rôle favorable de l'insuline associée au glucose dans les suites opératoires immédiates.

C'est là le principal.

Quand nous serons plus avancés dans la connaissance des processus organiques qui suivent les opérations, la question de leur interprétation ne sera plus discutable.

Le traitement du cancer du col utérin au centre anticancéreux de l'hôpital Tenon. Technique. Indications. Résultats. (Années 1928, 1929, 1930 et 1931),

par MM. **L. Gernez** et **L. Mallet.**

En 1926, R. Proust publiait, au Congrès International de Chirurgie de Rome, la statistique du service. Le nombre des malades traitées pour cancer du col utérin oscillait autour de 60 annuellement, de l'année 1922 à l'année 1927. Sur 236 malades traitées en 1922, 1923, 1924 et 1925, un tiers environ appartenait à la catégorie 1 et 2; le nombre de guérisons était de 43 p. 100. Cette statistique revisée en 1932, c'est-à-dire de sept à dix ans plus tard, était tombée à 10 p. 100. Il ne restait plus à cette date que 24 malades vivantes sur les 236 malades traitées (mais on était resté sans nouvelles d'assez nombreuses malades). La mortalité avait frappé surtout les cas 3 et 4 pour lesquels la radiothérapie profonde n'avait pas toujours été conjointe, à notre regret, aux applications curiethérapiques.

En 1927, L. Gernez prend la direction du centre anticancéreux. L'expérience acquise avait permis d'établir une technique cohérente, mais l'emploi nouveau de l'électrochirurgie et de l'électrocoagulation devait améliorer sensiblement les méthodes d'applications et simplifier la technique curiethérapique. De plus, l'emploi des colpostats plastiques, facilitant la mise en place du radium et évitant les pansements, permit de combattre les complications septiques rencontrées journellement avec les autres techniques. Enfin, l'emploi systématique de la radiothérapie à faibles doses pendant un temps très prolongé et dans tous les cas apporta une amélioration dans les résultats et une augmentation du pourcentage de survie.

Éviter l'infection, irradier longtemps d'une façon continue et homogène, telles ont été les conditions que nous nous sommes toujours efforcés d'appliquer au traitement du cancer du col utérin.

Directives actuelles du traitement.

Électro-coagulation cervicale. Premier temps du traitement du cancer du col utérin. — En 1928, nous avons été frappés des accidents infectieux survenant lors de l'application intra-utérine de tubes de radium, des hémorragies répétées et importantes durant le cours du traitement; l'infection et l'hémorragie nuisant à l'action du rayonnement, affaiblissant les malades, à formule sanguine déjà déficiente.

Nous avons alors entrevu tout le parti que l'on pouvait tirer de l'électro-chirurgie, par les courants de haute fréquence. La d'Arsonvalisation, dont les effets thermiques ne sont peut-être pas les seuls utiles, fut pour nous une arme nouvelle.

Après une période de tâtonnements, d'expériences, nous fûmes rapidement convaincus qu'il fallait essayer de simplifier la technique, et l'instrumentation, d'en augmenter la souplesse et l'intensité, tout en restant fidèles aux principes de la chirurgie française « le minimum d'aides ».

L'ingénieur électricien Gondet, directeur de la maison Beaudoin, mit à notre disposition toute sa compétence.

Instrumentation : Actuellement nous avons fait construire un appareil de grande intensité, 20 ampères effectifs à trois éclateurs (type Beaudoin). Les électrodes sont constituées par de fortes pointes permettant la section et l'étincelage.

Des électrodes sphériques ou olivaires, de taille variée, sont utilisées pour l'électro-coagulation.

Je règle l'intensité à volonté, comme avec un simple rhéostat. Un jeu de valves, quelques curettes, deux longues pinces à disséquer, des petites planchettes en bois, comme les abaisse-langues, voilà tout l'arsenal.

J'avais essayé les valves en ébonite de façon à éviter, en cas de fausse manœuvre, la brûlure du vagin, mais elles n'offraient que des désavantages, je les ai abandonnées.

Les valves de tout modèle et de toute grandeur, sont nécessaires; les plus fréquemment employées sont les valves de Doyen, pour hystérectomie vaginale.

L'électro-coagulation d'un cancer du col n'est pas une simple fulguration ou cautérisation de quelques bourgeons néoplasiques, c'est tout autre chose, c'est une véritable opération chirurgicale qui nécessite les connaissances anatomiques, anatomo-pathologiques et cliniques que nous avons tous ici.

Technique : Aucune préparation vaginale, aucun vaccin pré-opératoire ou post-opératoire; anesthésie par scopolamine, morphine, la quantité de scopolamine variant avec la qualité et l'état des malades; « beaucoup d'avantages et peu d'inconvénients ». La veille, un peu de chloral.

Mon premier soin est de faire toujours une biopsie large, à la pince emporte-pièce ou au bistouri ordinaire. J'électro-coagule immédiatement, ou je fulgure la surface de section; innocuité absolue, facilité.

Puis, je procède différemment, suivant les cas donnés, que je schématise en trois : cancer limité du col, champignon végétant, cancer en cratère.

1° *Cancer limité du col* : A la pointe, avec une très forte intensité, j'incise au large des lésions, puis j'électrocoagule, à la boule, tout le col jusqu'au-dessus de l'isthme, avec une intensité moindre, en procédant par étapes, et en évidant le col en cylindre.

2° *Cancer en champignon bourgeonnant* : Avec une très grosse boule et une très forte intensité, j'attaque, d'abord, la lésion au centre. Je n'ai rien à craindre; j'évide, alors, le centre du champignon coagulé, à la curette tranchante, aucun saignement. Quand j'ai ainsi réduit le champignon, peu à peu je coagule la périphérie, j'enlève, sans hémorragie, les parties coagulées, et, bientôt, le col est nivelé avec le vagin, je me comporte, alors, comme dans le cas précédent, et j'évide le col jusqu'au dessus de l'isthme.

3° *Epithélioma en cratère* : Je repère, d'abord, si c'est possible, le canal cervico-utérin, et, avec des valves appropriées, adaptées au cas d'espèce, je mets bien en évidence les bords éversés de cet *ulcus rodens* qui a rétracté le vagin et détruit le col, je combine l'électrocoagulation et la fulguration, avec la pointe et la petite électrode sphérique, je procède par contacts légers, minutieusement, avec une intensité moyenne, contrôlant, par l'œil et le doigt, les rapports des limites néoplasiques, avec la vessie et le rectum.

Sur les greffes vaginales, je suis amené à les détruire plus par étincelage que par coagulation.

Quant aux épithéliomas développés sur le col, après hystérectomie subtotale, je procède avec la plus extrême prudence, agissant lentement pour le détruire, avec une intensité moyenne, en procédant par étapes.

Il faut insister sur la nécessité de ne pas agir par électro-coagulation sur tissus étincelés qui, carbonisés, forment isolant ; il faut, alors, ou les abraser ou les humidifier au sérum.

L'électro-coagulation, pratiquée dans ces conditions, n'amène aucun choc. L'indolence consécutive est particulièrement remarquable. Ni écoulement ichoreux, ni hémorragies. Le colpostat, ne rencontrant plus de bourgeons ni de saillies empêchant son application, peut être mis en bonne place sans difficulté ; absence complète d'infection.

Dans les jours qui suivent la destruction du col, nous voyons, le plus souvent, la température revenir à la normale. La destruction de la muqueuse et du tissu musculaire sous-jacent ayant été poussée jusqu'à l'isthme et au-dessus, il ne devient plus indispensable de faire l'application de curiethérapie intracervicale. Il faut, en effet, sur un col utérin néoplasique, accompagné de propagations pelviennes souvent mixtes, infectieuses et néoplasiques, éviter les traumatismes capables de favoriser non seulement les disséminations néoplasiques, mais aussi l'apparition des flambées pelviennes qui obligent à interrompre l'application, interruption souvent si préjudiciable à la bonne réussite du traitement.

Nous sommes, à l'heure actuelle, partisans d'abandonner, sauf dans des cas d'extrême début, l'application intracervicale de tubes de radium placés dans une sonde. Les manœuvres nécessaires à cette application constituent

un traumatisme souvent dangereux et capable d'éveiller à lui seul des complications septiques, mais le principal danger provient des phénomènes de rétention que provoquent les tubes de radium placés dans le canal cervical, favorisés par un pansement vaginal occlusif. A côté de ces inconvénients immédiats, le cathétérisme du col est souvent difficile et dans un tissu néoplasique peut donner lieu à des fausses routes aux conséquences particulièrement redoutables. En tout cas, comme nous l'avons déjà conseillé, si on ne peut recourir à l'électro-coagulation préalable, on doit commencer par l'irradiation intravaginale pour faire ensuite l'application cervicale; malgré cela, on observe cependant trop souvent des phénomènes septiques, élévation thermique ou réactions péritonéales qu'il vaut mieux ne pas risquer de provoquer.

Temps curiethérapique. — Une fois l'électro-coagulation faite, on peut entreprendre immédiatement ou presque immédiatement le temps curiethérapique consistant dans l'application d'un colpostat plastique constitué par deux olives de caoutchouc amétallique réunies par un arceau, olives du diamètre de 2 cent. 1/2 destinées à contenir chacune un tube de 10 milligrammes de radium élément, filtrés par 2 millimètres de platine, soit en tout 20 milligrammes. Ce colpostat plastique ne nécessite aucun tamponnement. Nous avons pu nous assurer par la radiographie qu'il épousait parfaitement la forme des culs-de-sac et n'avait pas tendance à s'extérioriser. Ainsi pincé dans le dôme vaginal, le colpostat est parfaitement toléré et ne provoque aucune réaction septique (on pratique plusieurs fois par jour des lavages vaginaux). D'ailleurs, comme nos courbes de température le montrent, il est exceptionnel qu'il y ait une ascension thermique dépassant 38 ou 38°2. L'application intravaginale constitue donc le seul temps de traitement curiethérapeutique. La durée de l'application est de deux semaines[1] et il suffit, tous les deux ou trois jours, d'enlever le colpostat, de le faire bouillir et de le remettre en place. Les complications pelviennes septiques sont absolument exceptionnelles et nous n'avons jamais perdu de malade traitée dans ces conditions.

Temps radiothérapique. — Souvent, simultanément à l'application de radium, nous procédons à la radiothérapie extérieure péripelvienne.

1° *Télécuriethérapie.* — Dès 1924, Mallet et Coliez proposent le traitement télécuriethérapique du cancer du col utérin. La technique à laquelle nous avons cru devoir nous arrêter est celle des irradiations continues pendant un temps prolongé de l'ordre de dix-huit à vingt jours. Nous avons pour cela conçu le dispositif à foyers multiples constitué par trois foyers de radium d'une puissance totale de 300 milligrammes. Cette méthode nous a paru préférable — et d'ailleurs l'expérience l'a confirmé — à celles

1. Le débit journalier au centre du col utérin (45 millimètres de diamètre) et dans le plan milieu perpendiculaire au grand axe des tubes est de 9,D 8, soit 137 D pour quatorze jours (mesuré par les microchambres de 4 mm. cubes).

des irradiations unifocales, discontinues et utilisant de grosses charges de radium de l'ordre de 5 à 8 grammes pour des distances focales de 10 à 12 centimètres. L'irradiation prolongée, rentrant directement dans le cadre de la technique que nous avons toujours adoptée, il est inutile d'utiliser de puissantes charges de radium lorsqu'on opère dans ces conditions. La télécuriethérapie, à foyers multiples, continue et prolongée, permet l'irradiation totale de l'ensemble du bassin d'une façon très homogène. L'irradiation a été le plus souvent postérieure, la malade reposant dans une gouttière et étant irradiée jour et nuit. Les doses appliquées en profondeur à une distance de 10 centimètres foyer-peau atteignent 60 p. 100 de la dose cutanée; jointe à l'application endo-vaginale, cette dose est suffisante pour irradier d'une façon assez homogène l'ensemble du pelvis, du promontoire à l'arcade pubienne.

A partir de 1930, nous avons joint assez souvent l'application radiothérapique de la paroi abbdominale antérieure. La télécuriethérapie a été réservée aux cas nos 1, 2 et 3 en général. Comme l'ensemble de nos statistiques le montre, ce temps d'irradiation γ extérieure semble apporter un bénéfice appréciable et un gain dans le pourcentage des malades guéries. Mais, hâtons-nous de le dire, nous ne pensons pas que le rayonnement γ soit particulièrement en cause dans les effets de ces traitements. L'irradiation simultanée prolongée nous semble en être le principal facteur. La qualité du rayonnement, à partir d'une certaine fréquence, ne paraît pas jouer le rôle important qu'on lui attribuait autrefois et nos recherches — conformes en cela à la plupart des travaux de radiobiologie faits en Amérique et en Allemagne — corroborent le fait de l'indifférence de la longueur d'ondes en présence des effets biologiques des radiations. La brièveté de longueur d'ondes du rayonnement γ n'intervient que par son pouvoir de plus grande pénétration et de meilleur rendement dans la répartition du rayonnement. Les techniques radiothérapiques nouvelles confirment, pensons-nous, ce point de vue très important.

Rœntgenthérapie associée. — Le nouvel essor de la rœntgenthérapie dans le cancer du col utérin se trouve justifié par les améliorations manifestes dans les cas avancés. Dans la technique courante, nous utilisons 4 champs de 16 sur 16 centimètres une distance focale de 50 centimètres, une filtration de 1 mm. 3 pour 200 K. V. et de 2 millimètres pour 300 K. V. Nous appliquons sur chaque champ une dose de 2.250 unités *r*, quelquefois 2.500 en applications alternées croisées. L'irradiation qui ne dépassait pas un mois et demi en 1928 et 1929, dure depuis 1930 deux à trois mois. Cette prolongation du temps d'irradiation à doses plus faibles journalières de l'ordre de 125 à 200 unités *r* apparaît comme un facteur important dans l'amélioration des statistiques.

Pour les cas avancés certains, nos 3 et 4, une expérience récente nous fait préférer la rœntgenthérapie préalable au temps curiethérapique, en procédant de préférence par télérœntgenthérapie à 1 m. 20, irradiations de deux mois à raison de 25 à 50 unités *r* journalières. Nous avons vu dans

ces conditions des cancers propagés au vagin, inaccessibles à toute application curiethérapique interne et s'accompagnant d'envahissement pelvien total, disparaître cliniquement en totalité et souvent pour des doses ne dépassant pas 1.000 *r* par champ ; ultérieurement, ne voulant pas nous priver du précieux bénéfice de la curiethérapie intravaginale, nous pratiquons l'irradiation intravaginale.

La téléroœntgenthérapie à très larges champs (40×40) permet d'atteindre simultanément des zones qu'aucune autre technique ne pouvait aborder jusqu'ici. Il faut espérer que ces procédés d'irradiations permettront de mieux traiter les cas n° 4 qui viennent à nos consultations encore beaucoup trop nombreux.

On a beaucoup insisté autrefois sur la notion d'électivité et de radiosensibilité des types histologiques des cancers malpighiens. Nous pensons qu'on ne peut actuellement trancher cette question, la technique thérapeutique évolue encore trop rapidement. En effet, ce qui semblait inaccessible hier devient abordable aujourd'hui ; les cancers malpighiens à globe cornés qui paraissaient plus résistants il y a seulement dix à douze ans, guérissent aussi bien que les épithéliomas indifférenciés ou baso-cellulaires. Il ne faut dans ce domaine émettre d'opinions définitives, car elles pourraient être susceptibles d'entraver les progrès de la technique. Un point cependant semble acquis. Un cancer profondément infecté — et c'est là une loi générale — guérit beaucoup plus difficilement qu'un cancer non infecté ; les moyens de défenses locaux, le rôle des tissus de soutien et du stroma conjonctif, les effets plus ou moins indirects sur la cellule cancéreuse, contribuent incontestablement à la guérison. Leur affaiblissement ou leur disparition, favorisés par l'infection, peuvent expliquer en partie l'insuccès, mais tout cela est hypothèse.

Indications suivant les degrés. — La définition de gravité d'un cancer du col utérin que la convention de Genève a défini en degrés 1, 2, 3 et 4, n'a pas la précision qu'un tel schéma semble vouloir lui attribuer. Cependant, c'est d'après elle que nous avons établi notre statistique. Est-on toujours bien sûr de s'entendre sur la désignation de cette échelle de gravité ?

Le degré 1 peut évidemment être assez bien défini, s'il s'agit d'une lésion absolument au début intéressant l'orifice ou la face extérieure du col ; mais en est-il de même s'il existe des productions exubérantes très volumineuses s'accompagnant de gros bourgeons saignants, bien qu'au toucher rectal il ne semble y avoir aucun envahissement des paramètres ? Si cette forme guérit facilement depuis que l'on pratique l'électrocoagulation, elle est plus difficile à traiter lorsqu'on se contente de l'application vaginale et intracavitaire, car les dangers d'infection et la fausse route peuvent survenir fréquemment, entraînant des complications infectieuses redoutables. Ce degré de gravité, bien défini au point de vue anatomique par son absence de propagation, peut constituer au point de vue du pronostic et des résultats du traitement des réserves qu'une autre forme tout à fait limitée ne présenterait pas.

Pour le degré 2, également une réplétion légère des culs-de-sac latéraux, mais gagnant le cul-de-sac antérieur, est plus grave qu'un cas limité aux culs-de-sac droit et gauche.

Les limites entre le degré 3 et le degré 4 ne sont pas non plus toujours bien précises. L'exploration au toucher donne des renseignements souvent bien incomplets. Tel numéro 3 limité simplement aux paramètres peut présenter un début d'infiltration du cul-de-sac antérieur; or, l'évolution dans ce domaine est d'une particulière gravité, car la propagation à la vessie est proche.

Enfin, le degré 4 présente, non seulement des variantes, mais des degrés de gravité. Il ne suffit pas de dire, pour le définir, qu'il y a envahissement des paramètres, des ligaments utéro-sacrés, un effacement des culs-de-sac et un enchâssement de l'utérus; s'il s'y ajoute une chaîne ganglionnaire, surtout une réplétion du cul-de-sac antérieur, une menace de la cloison recto-vaginale, la gravité s'accroît et le succès thérapeutique est plus compromis.

On conçoit qu'il soit souvent difficile de dissocier ce qui appartient à une propagation néoplasique ou à un reliquat inflammatoire pelvien ancien. De même, l'exploration de la vessie, lorsqu'il y a le moindre doute du côté du cul-de-sac antérieur, doit être pratiquée car, comme nous venons de le dire, l'évolution vésicale aggrave le pronostic pour les cas en apparence au début. La cystoscopie doit être complétée par l'étude de l'état fonctionnel des reins, ceci, non seulement au moment du diagnostic, mais à la suite du traitement et dans les années qui suivent ce dernier. L'imprégnation par urosélectan ou mieux, la pyélographie, permettent de déceler souvent des coudures, des compressions, des déviations de l'uretère et l'existence d'hydronéphroses. Bien des malades des degrés 3 et 4 présentent par oblitération des uretères souvent non néoplasiques, des néphrites rétrogrades qui entraînent la mort. Les autopsies de ces cas révèlent souvent l'existence de lésions néphrétiques accentuées, d'hydronéphrose ou de pyonéphrose consécutives. C'est dire l'intérêt de l'urologie dans la suite et dans la surveillance des malades qui ont été traitées pour cancer du col utérin.

La rectoscopie doit également être pratiquée fréquemment pour nous renseigner sur l'existence d'un rétrécissement d'une bride ou d'une ulcération suspecte.

Degrés nos 1 et 2 : La conduite que nous avons adoptée pour le degré n° 1 qui ressort de l'exposé précédent, consiste en curiethérapie vaginale, rarement par sonde intra-utérine, à moins d'une liberté complète de l'orifice du col, le plus souvent par application du colpostat vaginal, précédé d'une électrocoagulation. Ce temps vaginal doit toujours être complété par une irradiation extérieure télécuriethérapique ou radiothérapique.

Degrés n° 3 : Le cancer du col utérin ayant atteint ce degré doit représenter à l'heure actuelle notre principal effort, car dans cette catégorie l'amélioration de la technique est susceptible d'apporter de grands progrès. Dans ces cas, l'électro-coagulation doit précéder pour ainsi dire, toujours l'application intravaginale de radium par colpostat. La radiothérapie très

prolongée en irradiations journalières, nous a permis d'améliorer très notablement la statistique de cette catégorie.

Degrés n° 4 : Les résultats radiothérapiques, lorsqu'il y a extension considérable à tout le bassin, avec souvent complication infectieuse, restent encore assez décevants. Néanmoins, l'électro-coagulation et la prolongation des irradiations nous ont permis, à partir de 1931, d'améliorer sensiblement la survie des malades.

TOLÉRANCE DES TRAITEMENTS. — COMPLICATIONS ET RÉCIDIVES.

Le traitement conduit comme nous venons de l'indiquer n'entraîne, pour ainsi dire jamais, de complications infectieuses. Les irradiations étendues peuvent être pratiquées sans amener d'anémie ou d'affaiblissement marqué. La cicatrisation rapide de l'ulcération du col, l'arrêt des hémorragies et de l'infection provoquent un rétablissement rapide de la santé générale. Bien souvent même, pour des cas extrêmement avancés, un répit fort appréciable de deux ans et plus, crée souvent l'illusion d'une guérison définitive. Parmi les inconvénients qui succèdent au traitement, nous observons fréquemment une réaction rectale qui peut persister un mois et demi ou deux mois après l'application. Dans certaines formes avancées, nous avons vu survenir parfois des rétrécissements rectaux n'ayant pas un caractère néoplasique, puisque à la suite d'un traitement diathermique ces derniers ont régressé et les malades sont restées guéries. Dans ces mêmes formes avancées, nous avons vu survenir exceptionnellement des ulcérations rectales à caractère de radionécrose qui ont mis plusieurs mois à se cicatriser.

Nous avons parlé plus haut des complications urinaires qui peuvent survenir surtout dans les formes avec extensions intéressant complètement les paramètres. Certains degrés avancés compliqués d'infiltration des cloisons recto-vaginales et vésico-vaginales s'accompagnent de perforations et de fistules, évolutions consécutives à l'action des radiations sur les infiltrations néoplasiques. Dans plusieurs cas n'ayant pas récidivé après deux ans, nous avons eu la chance de pouvoir opérer ces trajets fistuleux et de faire disparaître cette infirmité. Les récidives des cas au début ne sont pour ainsi dire jamais des récidives locales, mais on voit survenir soit des métastases ou des propagations pelviennes irréductibles, soit l'apparition de masses ganglionnaires déterminant des phénomènes de compression avec œdème, le plus fréquemment dans le domaine du crural et des vaisseaux iliaques externes ; les propagations sciatiques nous semblent plus rares. Les métastases lombaires et sacrées, quoique moins fréquentes, ne sont pas exceptionnelles ; elles s'accompagnent là aussi des phénomènes de compression des veines iliaques, et, exceptionnellement, d'occlusion intestinale du transverse ou du descendant. Cependant, les grands envahissements pelviens s'accompagnent aussi de compression rectale ou d'envahissement de ce conduit, ce qui peut conduire à la création d'un anus iliaque. Les métastases à grandes distances : pulmo-

naires, médiastinales ou cérébrales sont extrêmement rares. Nous avons cependant observé une métastase pulmonaire survenue quatre ans après la guérison locale d'un cancer utérin; l'examen histologique après autopsie permit d'en préciser l'origine. Les métastases osseuses se rencontrent exceptionnellement. On peut observer des métastases dans les os iliaques et la colonne lombaire. Il est à remarquer que ces métastases à distance sont très tardives, qu'elles accompagnent les degrés 3 et 4, et que si nous les observons maintenant, c'est parce que la radiothérapie guérit localement des cas qui ne pouvaient autrefois être traités. Certains auteurs ont cru pouvoir parler d'excitation à distance pour expliquer l'apparition de ces métastases. Nous ne saurions trop nous élever contre cette opinion qui repose sur des faits exceptionnels, car nous avons eu l'occasion d'observer ces mêmes métastases à distance chez des malades hystérectomisées ou non traitées (cas Baumgartner). Les travaux récents de la téléræntgenthérapie tendent à prouver qu'il n'existe pas de radio-excitation et d'essaimage à distance par les radiations. On peut évidemment rencontrer des phénomènes d'Erlich, mais, comme on le sait, l'apparition du développement subit d'une métastase s'explique par la théorie athrepsique. La radio-excitation n'est pas imputable puisque ces phénomènes de croissance s'observent aussi après les interventions chirurgicales.

Statistiques des degrés au cours des années 1928, 1929, 1930 et 1931.

Le relevé global de nos statistiques pour ces quatre années nous donne :

Pour les degrés n° 1 :

14 malades traitées, 2 sans nouvelles, 9 vivantes, soit 64 p, 100.

Pour les degrés 2 :

26 malades traitées, 3 sans nouvelles, 13 vivantes, soit 50 p. 100.

Pour les degrés 3 :

44 malades traitées, 6 sans nouvelles, 20 vivantes, soit 45,5 p. 100.

Pour les degrés 4 :

138 malades traitées, plusieurs sans nouvelles, 10 vivantes, soit 7 p. 100.

L'année 1931, pour ces mêmes cas, nous a donné :

Une survie de 6 cas sur 44 malades traitées, 12 sans nouvelles, soit 13,6 p. 100. Plus de la moitié des cas n° 4 n'ont pu avoir qu'un traitement moral; l'état avancé de l'affection, l'infection surajoutée, les douleurs et l'état souvent cachectique laissaient ces malades sans espoir d'amélioration prolongée.

Parmi la catégorie des malades hystérectomisées :

41 malades traitées, 7 sans nouvelles, 11 vivantes, soit 27 p. 100.

Nous avons distingué, d'une part, les hystérectomies totales pour cancer et qui sont venues nous trouver en état de récidive. Pour cette catégorie, nous ne sommes parvenus à en guérir que 3 sur 20. D'autre part, les cancers développés sur col restant après hystérectomie subtotale pour salpingite, fibrome ou kyste; chose assez remarquable, traités par

les radiations, ces cas guérissent dans une proportion assez notable ; sur 21 malades traitées, nous avons une survie actuelle de 8 cas.

Le pourcentage global est donc :

262 cas traités, 62 vivantes, soit 23,8 p. 100.

D'une façon générale, les malades qui n'ont pas récidivé au bout de dix-huit mois, ont une longue survie. Les retours de l'affection apparaissent d'une façon précoce entre six et douze mois.

Les améliorations que nous constatons dans notre statistique relativement aux autres statistiques précédemment publiées : 50 p. 100 pour les n° 2 ; 45,5 p. 100 pour les n° 3, tiennent — comme nous l'avons déjà dit — aux irradiations prolongées et à l'emploi de l'électro-coagulation ainsi qu'à l'absence de complications septiques. Il ressort également que la télécuriethérapie, telle que nous l'appliquons, semble apporter un pourcentage notable de guérisons puisque sur 29 malades des catégories 1, 2 et 3, traitées par télécuriethérapie, nous en avons 20 vivantes, soit 68 p. 100, alors que pour ces mêmes catégories, sur 50 malades traitées par rœntgenthérapie, nous n'en avons que 22 vivantes, soit 40 p. 100. Mais, ainsi que nous l'avons dit plus haut, nous ne pensons pas que le facteur longueur d'ondes doive être invoqué, mais bien plus la continuité des irradiations.

Statistiques des années 1928, 1929, 1930 et 1931.

Année	Cas n° 1				Cas n° 2				Cas n° 3				Cas n° 4				H.			
	Nombre de cas traités	Vivantes	Décédées	Sans nouvelles	Nombre de cas traités	Vivantes	Décédées	Sans nouvelles	Nombre de cas traités	Vivantes	Décédées	Sans nouvelles	Nombre de cas traités	Vivantes	Décédées	Sans nouvelles	Nombre de cas traités	Vivantes	Décédées	Sans nouvelles
1928	5	2	2	1	3	1	1	1	7	4	2	1	36	1	30	5	15	2	11	2
1929	3	2	»	1	8	4	3	1	9	2	6	1	30	1	25	4	8	4	3	1
1930	4	4	»	»	7	2	4	1	10	4	5	1	28	2	20	6	11	4	6	1
1931	2	1	1	»	8	6	2	»	18	10	5	3	44	6	26	12	7	1	3	3
	14	9			26	13			44	20			138	10			41	11		
	64 p. 100				50 p. 100				45,5 p. 100				7 p. 100				27 p. 100			
En totalité.	262 cas traités. 62 vivantes.				23,8 p. 100.															

Comme il ressort de nos statistiques faites exclusivement sur des malades du centre anticancéreux, la proportion des n° 4 est malheureusement beaucoup trop considérable, mais notre devoir hospitalier est d'accueillir et de traiter tous les malades qui nous sont envoyés.

Malgré le nombre des mauvais cas, constatons, néanmoins, que l'organisation de la lutte anticancéreuse moderne permet de prolonger pendant plusieurs années des malades qui, il a seulement quinze ans, seraient mortes dans les six mois, et parmi ces malades beaucoup même peuvent retravailler.

Cent cinq gastrectomies pour ulcère sans mortalité,

par M. **Jean Duval**,

chirurgien des hôpitaux du Havre, associé national.

Depuis mars 1934 — en dehors des gastrectomies faites pour cancer — j'ai eu l'occasion de faire, soit dans mon service d'hôpital, soit en clinique, 105 gastrectomies pour ulcères.

En tenant compte uniquement du siège de la lésion, on peut grouper ces interventions de la façon suivante :

Ulcères de la petite courbure ou de la face postérieure de l'estomac	38
Ulcères pyloriques ou prépyloriques	19
Ulcères du duodénum	38
Gastrites ulcéreuses	4
Sténose médio-gastrique	1
Ulcères doubles ou triples	3
Ulcères peptiques greffés sur une gastro-entérostomie, ayant nécessité, en plus de la gastrectomie, une résection intestinale	2

Si l'on ne tient compte que des difficultés opératoires, on peut les grouper comme suit :

Gastrectomies faciles	52
Gastrectomies difficiles ou très difficiles pour des ulcères très adhérents, étendus, perforés et bouchés, haut situés sur la petite courbure ou bas situés sur le duodénum	32
Gastrectomies, le malade ayant été opéré antérieurement de gastro-entérostomie par moi ou par d'autres chirurgiens	10
Gastrectomies, le malade ayant été opéré antérieurement d'ulcère perforé	9
Gastrectomies d'urgence pour ulcère calleux perforé en péritoine libre	2

Étude des suites opératoires. — L'étude des feuilles de température montre que dans 93 observations les suites opératoires ont été extrêmement

bénignes. La température a à peine dépassé 38°, elle est souvent restée très voisine de la normale. Le malade s'est levé le troisième jour et a quitté l'hôpital ou la clinique à partir du septième jour. Dans 81 cas, le départ a eu lieu avant le treizième jour. Dans 13 cas, les malades avaient, entre cinquante-cinq et soixante-neuf ans.

Dans 7 cas seulement sur 105, les suites opératoires ont été entrecoupées par des complications relativement bénignes.

Hématomes assez importants de la paroi	2
Congestions pulmonaires	2
Phlébite	1
Abcès à distance au niveau du pied et du bras ayant nécessité de simples incisions	1
Sténose légère de la bouche de gastro-entérostomie avec vomissements, sténose ayant cédé assez rapidement avec du sérum hypertonique et de la belladone. Malade opéré antérieurement de gastro-entérostomie, nombreuses adhérences à l'intervention	1

En résumé, suites opératoires sans mortalité, absolument comparables à celles que l'on peut observer après une simple appendicite à froid.

J'ai noté deux choses intéressantes qui ne font que confirmer les travaux parus sur cette question.

1° Le malade fait presque toujours une poussée hypertensive qui passe par son maximum le lendemain ou le surlendemain de l'intervention;

2° Cette poussée hypertensive s'accompagne toujours d'une poussée azotémique qui passe par un maximum les deuxième et troisième jours.

Observation n° 7 :

Avant l'intervention	0 gr. 32
Le deuxième jour	0 gr. 80
Le troisième jour	1 gr. 40
Le cinquième jour	0 gr. 80

Observation n° 8 :

Avant l'intervention	0 gr. 40
Le premier jour	0 gr. 88
Le deuxième jour	1 gr. 03
Le troisième jour	0 gr. 90
Le quatrième jour	0 gr. 76
Le cinquième jour	0 gr. 65
Le sixième jour	0 gr. 50

Observation n° 10 :

Avant l'intervention	0 gr. 40
Le troisième jour	1 gr.
Le cinquième jour	0 gr. 50

Mais cette azotémie post-opératoire ne se traduit par aucune manifestation clinique; il faut la rechercher systématiquement après l'intervention.

Du traitement médical. — Presque tous les malades opérés ont suivi pendant de longues années un traitement médical, traitement que je conseille toujours avant l'intervention chirurgicale.

Dernièrement, j'ai été obligé d'opérer plusieurs malades qui, malgré un traitement par l'histidine continuaient à souffrir.

Dans un cas, le malade a été pris d'une hématémèse extrêmement abondante de la fin d'une série d'injections d'histidine ; dans un autre, le malade a eu, chaque fois, à deux reprises différentes, dès la septième injection, une exacerbation manifeste des douleurs nécessitant l'arrêt complet du traitement.

Très souvent, d'ailleurs, je suis obligé d'opérer certains malades plus vite que je ne voudrais. Les uns sont forcés, comme navigateurs de partir au large pour de longs mois, ils ne peuvent que très difficilement suivre un traitement et un régime à bord ; les autres me demandent à être opérés parce qu'ils connaissent un ou plusieurs malades gastrectomisés qui se trouvent très bien de l'intervention qui leur a été faite.

Technique opératoire. — Toutes ces interventions ont été faites suivant la technique de Finsterer, technique que j'ai décrite dans les *Archives médico-chirurgicales de Normandie*, en 1933.

Chez tous ces opérés les soins préopératoires ont été réduits au minimum. Je ne fais jamais de lavages d'estomac avant l'opération, ayant abandonné cette pratique depuis longtemps. Je ne fais jamais de vaccination préventive, bien que certains malades aient été atteints de bronchite chronique et beaucoup de pyorrhée dentaire.

Dans tous les cas, j'ai fait une anesthésie locale, soit avec de la novocaïne, soit avec un mélange de novocaïne-percaïne.

J'ai depuis quelque temps presque complètement abandonné l'anesthésie splanchnique qui est d'exécution difficile chez certains malades. Je l'ai remplacée par une anesthésie de toute la région rétro-gastrique : faux de la coronaire stomachique, plexus solaire, racine du côlon transverse. Dans les ulcères adhérents, perforés et bonchés, je n'hésite pas à infiltrer largement la glande pancréatique.

Chez les individus jeunes, plus particulièrement chez les femmes nerveuses, cette anesthésie locale est insuffisante et il est souvent nécessaire de la compléter par une anesthésie générale.

Je suis fidèle, comme Finsterer, aux sutures en trois plan que j'exécute toujours avec du catgut 0, 00, même 000. Grâce à cette précaution, le dernier plan séro-séreux est tout particulièrement soigné et donne une excellente péritonisation qui permet une réalimentation rapide et progressive sans le moindre risque.

Presque toujours je ferme l'abdomen sans drainage, même dans les ulcères perforés et bouchés. Je n'ai jamais eu de fistule duodénale.

Du choix de l'intervention. — Au début, j'étais très éclectique et je faisais très souvent des gastro-entérostomies. Assez vite, je me suis rendu

compte que les résultats immédiats et à distance n'étaient pas comparables; aussi j'ai progressivement abandonné l'intervention palliative et maintenant je fais la résection large dans presque tous les cas. Je ne vois qu'une seule contre-indication à la gastrectomie : c'est l'obésité. Chez le malade obèse, la résection est presque impossible, la gastro-entérostomie est déjà une opération sérieuse.

Si, à la rigueur, on peut conseiller la gastro-entérostomie dans l'ulcère jeune, petit, mobile, — et je lui préfère la gastrectomie — je crois que l'intervention large est surtout indiquée dans les ulcères calleux, très adhérents, perforés et bouchés. Seule, la gastrectomie large est capable de donner une guérison radicale en quelques jours, car dans tous ces cas, les douleurs sont souvent extrêmement vives, prenant le caractère de crises paroxystiques que seule la morphine peut calmer; ces crises traduisent l'irritation de tout le plexus solaire.

Certains chirurgiens pourtant trouvent à la résection large dans les ulcères perforés et bouchés un certain nombre de contre-indications :

1° La possibilité de lésions vasculaires importantes au cours de l'intervention ;

2° La possibilité de lésions du pancréas pouvant entraîner la formation de fistules pancréatiques;

3° La septicité plus grande de tels ulcères pouvant déterminer des complications post-opératoires rapidement mortelles.

Eh bien, si l'on prend la précaution de se tenir exactement au contact de la séreuse gastrique, on arrive dans les ulcères perforés et bouchés à libérer assez facilement l'estomac sans la moindre hémorragie; les deux organes séparés, l'estomac présente un trou qui correspond à la grandeur de l'ulcère, le pancréas, une cupule plus ou moins profonde suivant le degré d'extension de l'ulcération, mais cette cupule ne saigne pas.

Quant au pancréas, certains chirurgiens prétendent que : « l'enfouissement du pancréas peut être laborieux, laissant s'écouler du suc pancréatique, d'où des cystostéatonécroses rapidement mortelles. »

Rien n'est plus inexact. Le fond de l'ulcère n'a pas besoin d'être enfoui; il suffit de le nettoyer très soigneusement à la compresse et de l'abandonner purement et simplement dans l'abdomen. Mais, là encore, il faut prendre la précaution de ne pas léser la glande pancréatique en se tenant exactement au ras de la séreuse gastrique; avec un peu d'habitude, ce décollement est relativement facile, l'estomac s'extériorise, et la résection est possible.

Reste la dernière question, celle de la septicité de l'ulcère gastrique.

Je ne nie pas que certains ulcères, plus particulièrement les ulcères perforés et bouchés ne soient infectés; je n'ai jamais fait de recherches bactériolgiques à ce sujet et je ne puis rien affirmer ni infirmer, mais ce que je sais bien, c'est que dans plus de 50 gastrectomies difficiles, je n'ai jamais perdu un seul malade. Je ne puis donc penser que, si cette septicité existe, elle n'est pas très grave et ne contre-indique pas la résection large de toute la zone malade.

J'ai même une impression toute différente et je me demande si, du fait des lésions de péri-gastrite assez étendues, il ne s'est pas produit une vaccination locale et générale, car les seuls ulcères opérés que j'ai perdus avant cette série d'opérations étaient mobiles, non adhérents.

Mais si la résection large dans l'ulcère perforé et bouché de la face postérieure de l'estomac est relativement facile, il n'en est plus de même de l'ulcère perforé et bouché de la face postérieure du duodénum, pénétrant plus ou moins profondément dans la tête du pancréas.

Dans ce cas, toute la difficulté de l'intervention réside dans le décollement duodéno-pancréatique qu'il est indispensable de savoir faire, afin d'avoir l'étoffe nécessaire pour fermer convenablement le duodénum.

Ce décollement doit être fait avec beaucoup de patience, il faut absolument trouver le bon plan de clivage, ne léser ni le pancréas, ni le duodénum. C'est une question d'habitude personnelle; il faut commencer par des cas faciles, puis, progressivement, s'attaquer aux cas difficiles, très adhérents.

Dans les cas très difficiles, Finsterer conseille une gastrectomie par exclusion. Je n'ai fait cette intervention qu'une seule fois dans cette série de 105 observations.

Je crois qu'il est de beaucoup préférable de faire une gastrectomie large, enlevant une plus ou moins grande partie de la première portion du duodénum, que de faire une exclusion. car j'ai vu, à deux reprises différentes des malades chez lesquels j'avais fait une gastrectomie pour exclusion, revenir avec des signes d'ulcus peptique.

De la gastrectomie après gastro-entérostomie. — Dans 10 cas, j'ai été obligé de réintervenir chez des malades qui avaient été opérés antérieurement de gastro-entérostomie et qui continuaient à souffrir ou à saigner. J'ai trouvé deux fois un ulcère peptique greffé sur l'anastomose; dans 1 cas, cet ulcère évoluait en même temps qu'un autre ulcère pyloro-duodénal en pleine activité. Dans 5 cas, l'ulcère primitif continuait à évoluer malgré la gastro-entérostomie. Dans 3 cas, il s'agissait de sténose de la bouche, avec gastrite très étendue de l'antre.

Mais il est incontestable que la gastrectomie après gastro-entérostomie est une intervention autrement plus difficile qu'une résection simple pour ulcère gastrique, même adhérent. J'ai été obligé de faire deux fois une résection du grêle, ce qui augmente le choc opératoire.

De la gastrectomie dans les ulcères perforés. — Dans les ulcères perforés, je suis partisan de la gastrectomie à froid, que je fais systématiquement si les malades continuent à souffrir. J'ai ainsi fait 9 gastrectomies chez des malades opérés antérieurement d'ulcus perforé.

Je ne suis partisan de la gastrectomie d'urgence que dans les ulcères calleux chez lesquels l'enfouissement simple est impossible, ou dans les cas, assez rares, où le malade peut être opéré après les deux ou trois heures après la perforation. Je n'ai fait cette résection d'urgence que deux fois.

Conclusion. — Je suis persuadé que, dans la chirurgie gastrique, tout réside dans l'acte opératoire, et que les soins préopératoires n'ont qu'une importance très secondaire. Si l'intervention est minutieusement exécutée par un chirurgien habitué à une telle chirurgie, la mortalité dans la gastrectomie doit être voisine de zéro.

Je crois que la résection large est indiquée dans tous les ulcères gastroduodénaux après échec du traitement médical et que ses résultats immédiats et éloignés sont bien supérieurs à ceux de la dérivation simple.

Le Secrétaire annuel : M. André Martin.

Paris. — A. Maretheux et L. Pactat, imp., 1, rue Cassette.

MÉMOIRES

DE

L'ACADÉMIE DE CHIRURGIE

Séance du 22 Avril 1936.

Présidence de M. Henri ROUVILLOIS, *président.*

PROCÈS-VERBAL

La rédaction du procès-verbal de la précédente séance est mise aux voix et adoptée.

CORRESPONDANCE

La correspondance comprend :

1° Les journaux et publications périodiques reçus pendant les vacances.

2° Des lettres de MM. DENIKER, CAPETTE, GATELLIER, Louis MICHON, R.-Ch. MONOD, ROUX-BERGER s'excusant de ne pouvoir assister à la séance.

3° Des lettres de MM. Paul BANZET, Maurice BARBIER, Raymond BERNARD, Robert DIDIER, HAUTEFORT, Serge HUARD, SÉJOURNET posant leur candidature au titre d'associé parisien.

4° Des lettres de MM. AKIF CHAKIR (Istamboul) et Barthélemy GUISY (d'Athènes), posant leur candidature au titre d'associé étranger.

5° Un travail de M. René LERICHE (de Strasbourg), associé national, intitulé : *A propos de huit observations de traitement sanglant de fractures du plateau tibial. Arthrotomie ou non? Greffes ou vissage?*

6° Un travail de M. Félix PAPIN (de Bordeaux), associé national, intitulé : *A propos des colites ulcéreuses graves. L'anus à éperon sur le côlon transverse.*

7° Un travail de MM. P. HUARD (Hanoï), associé national, et J. MEYER-MAY (Hanoï), intitulé : *Les myosites coloniales à staphylocoques.*

8° Un travail de M. N. HORTOLOMEI (de Bucarest), associé étranger, intitulé : *Les avantages de la gastro-entéro-anastomose antérieure dans la gastro-duodénectomie large pour ulcère.*

9° Un travail de M. Henri BOMPART (de Paris), intitulé : *Sept observations d'occlusion post-opératoire de l'intestin grêle.*

M. HUET, rapporteur.

10° Un travail de MM. David GURIN, M. D. JAMES, W. BULMER, M. D. et Richard DERBY, M. D. (New-York), intitulé : *Anévrisme disséquant de l'aorte* est versé aux Archives de l'Académie sous le n° 118.

Des remerciements sont adressés aux auteurs.

REMISE D'UNE ADRESSE A L'ACADÉMIE

Les membres de l'Association Suédoise de Chirurgie, s'étant trouvés dans l'impossibilité d'assister à la séance inaugurale de l'Académie de Chirurgie ont chargé M. le D[r] Perman d'apporter lui-même l'adresse qu'ils avaient préparée pour cette occasion.

M. le Président remercie M. le D[r] Perman de sa démarche et le prie de transmettre aux membres de l'Association Suédoise de Chirurgie les sentiments de reconnaissance et de vive amitié de l'Académie pour leurs collègues suédois.

A PROPOS DU PROCÈS-VERBAL

Au sujet du syndrome de Volkmann,

par M. **J. Sénèque.**

Étant absent à la séance du 1[er] avril 1936, je n'ai pu répondre aux objections formulées par mon ami Leveuf sur le rôle de l'hématome profond dans la production d'un syndrome de Volkmann. D'après M. Leveuf, cet hématome ne jouerait aucun rôle et l'observation que j'ai jadis publiée avec mon ami Moulonguet et qui fut rapportée à cette tribune par notre regretté maître Lecène ne correspondrait pas à un syndrome de Volkmann.

En ce qui concerne le rôle de l'hématome profond intermusculaire, tout en reconnaissant que cette cause n'est pas fréquente, je ne puis être d'accord avec M. Leveuf pour lui dénier toute influence. C'est certainement là une cause rare mais indiscutable et je persiste, d'accord en cela avec MM. Jorge et Mouchet, à penser qu'un hématome profond intermusculaire peut, par la compression qu'il exerce et les troubles circulatoires qu'il provoque, entraîner l'apparition d'un syndrome de Volkmann.

D'après M. Leveuf, dans notre observation il ne se serait pas agi d'un syndrome de Volkmann, car le blessé a guéri rapidement après une aponévrotomie précoce. Si l'on ne considère, en effet, comme syndromes de Volkmann que les cas graves, évoluant inexorablement vers la myosite rétractile, il est bien évident que dans ces cas, ou à ce stade, ni l'aponévrotomie préconisée par Jorge, ni la sympathectomie périhumérale ou l'artériectomie préconisées par le professeur Leriche ne peuvent améliorer la situation. Dans ces cas, si l'extension progressive avec les appareils de Cl. Martin ne parvient pas au redressement des doigts, il faut nécessairement recourir soit aux allongements tendineux multiples, soit mieux à la résection diaphysaire des deux os de l'avant-bras, opérations auxquelles on pourra adjoindre la désinsertion de la masse des muscles épitrochléens (préconisée jadis par Savariaud) ou encore l'ablation du carré pronateur (préconisée par J. Berger).

A côté de ces cas graves où l'évolution se fait vers la myosite rétractile, quelle qu'ait été la thérapeutique employée au début, nous croyons qu'il existe des cas *plus légers* de syndrome de Volkmann dans lesquels on peut, par certains gestes thérapeutiques précoces, enrayer l'évolution vers la myosite rétractile : quand après un traumatisme (l'examen physique ayant montré l'absence de toute lésion du squelette avec déplacement) on constate un gonflement diffus de toute la partie supérieure de l'avant-bras avec douleurs intenses, quand il existe une attitude en griffe des doigts, que cette griffe s'accentue dans l'hyperextension de la main et disparaît dans la flexion, je persiste à affirmer que l'on se trouve en présence d'un syndrome de Volkmann à son stade initial. Ces douleurs intenses, cette griffe si spéciale avec ses modifications dans l'attitude du poignet, ce sont bien là les symptômes caractéristiques du syndrome de Volkmann au début. C'était exactement le tableau clinique présenté par notre blessé; du fait qu'il a guéri dix jours après une aponévrotomie aussitôt pratiquée, M. Leveuf se croit autorisé à conclure qu'il ne s'agissait certainement pas d'un syndrome de Volkmann. Nous dirons simplement qu'au stade précoce où nous avons pratiqué l'intervention il n'y avait encore, la chose est bien évidente, aucune lésion de myosite rétractile et c'est justement pour empêcher ces lésions de se développer qu'il faut intervenir précocement. *On pourra ainsi, dans les cas légers, grâce à une intervention précoce, empêcher parfois les lésions d'évoluer* et c'est à ce titre que l'aponévrotomie mérite d'être maintenue dans le groupe des interventions que l'on peut pratiquer à la période initiale du syndrome de Volkmann. Nous restons donc fermement convaincus que, dans notre observation, nous nous sommes trouvés en présence d'un syndrome de Volkmann, au début, provoqué par un hématome profond intermusculaire et que c'est grâce à l'aponévrotomie aussitôt pratiquée que nous avons obtenu un résultat aussi satisfaisant.

A propos des arthrorises du pied,

par M. Lance.

A la séance du 25 mars, M. Sorrel, vous présentant des observations d'arthrorise du pied, a déclaré que l'enchevillement « ne permet pas de façon certaine d'obtenir de bonnes arthrorises, car sa portion libre, destinée à former butée, a tendance à se résorber ».

J'ai déjà protesté contre une condamnation aussi catégorique de cette méthode, et je viens aujourd'hui apporter quelques précisions à l'appui de mon opinion.

Dans mon expérience personnelle, en ne tenant compte que des observations datant de plus de deux ans et dont le résultat lointain a pu être constaté, je fais état de 50 arthrorises sur 46 malades, 4 étant doubles (arthrorises sur les deux pieds ou double arthrorise sur le même pied). Elles ont été pratiquées pour des suites de poliomyélite dans 36 cas, 5 dans des maladies de Little, 6 pour des hémiplégies spasmodiques et 3 pour des paralysies post-traumatiques. Elles se répartissent en 20 butées antérieures, 26 postérieures et 2 antérieures et postérieures sur le même pied pour limiter à la fois extension et flexion dans les pieds ballants.

J'ai exclusivement employé la méthode par enchevillement à travers l'astragale et le calcanéum au moyen d'un long et gros greffon tibial, méthode qui m'a jusqu'ici donné entière satisfaction. Elle est d'ailleurs toujours employée par le professeur Ombrédanne et ses élèves, et le nombre des arthrorises qui ont été ainsi pratiquées est très important (voir *Thèse* Brisard, 1931; *Thèse* Bertrand, 1933).

Quels reproches a-t-on fait aux butées par greffon? 1° d'être peu résistantes et de se fracturer; 2° de se résorber. La fracture de la portion libre du greffon faisant butée n'existe pas pour les arthrorises postérieures du pied, car la butée n'a à supporter que le poids du pied, lorsque le pied soulevé du sol tend à se mettre en équininisme.

La butée antérieure, au contraire, limitant la flexion dorsale, doit supporter le poids du corps. L'appui sur la pointe du pied dans l'action de monter une marche, le bord d'un trottoir, par l'action du bras de levier constitué par la longueur du pied. Pour résister, la butée antérieure doit donc être très volumineuse.

On conçoit donc la possibilité de fracture lorsque la greffe est trop grêle, trop longue aussi, formant un long levier, inutile, puisqu'une saillie de moins de 1 centimètre suffit à bloquer le tibia.

Sur 20 butées antérieures, je n'ai eu qu'un seul cas de fracture. Il s'agit d'un pied talus paralytique enchevillé en 1929 avec un greffon trop long. En 1930, en posant le pied sur le bord d'un trottoir, il se produisit un craquement, et pendant quelque temps un peu de gonflement et douleur. Depuis, la partie brisée s'est résorbée, mais la partie implantée dans

l'astragale subsiste avec une saillie suffisante pour que la butée fonctionne. Voici sa radiographie prise en 1935, six ans après l'opération. Quant à la vitalité du greffon et à sa résorption, il suit ici les mêmes lois que partout ailleurs.

On a fait à l'épaule, au coude, à la hanche, au genou, des butées par implantation de greffon qui, revues à distance, ont bien tenu. Pour que le greffon vive, il faut qu'il ait des conditions d'irrigation sanguine suffi-

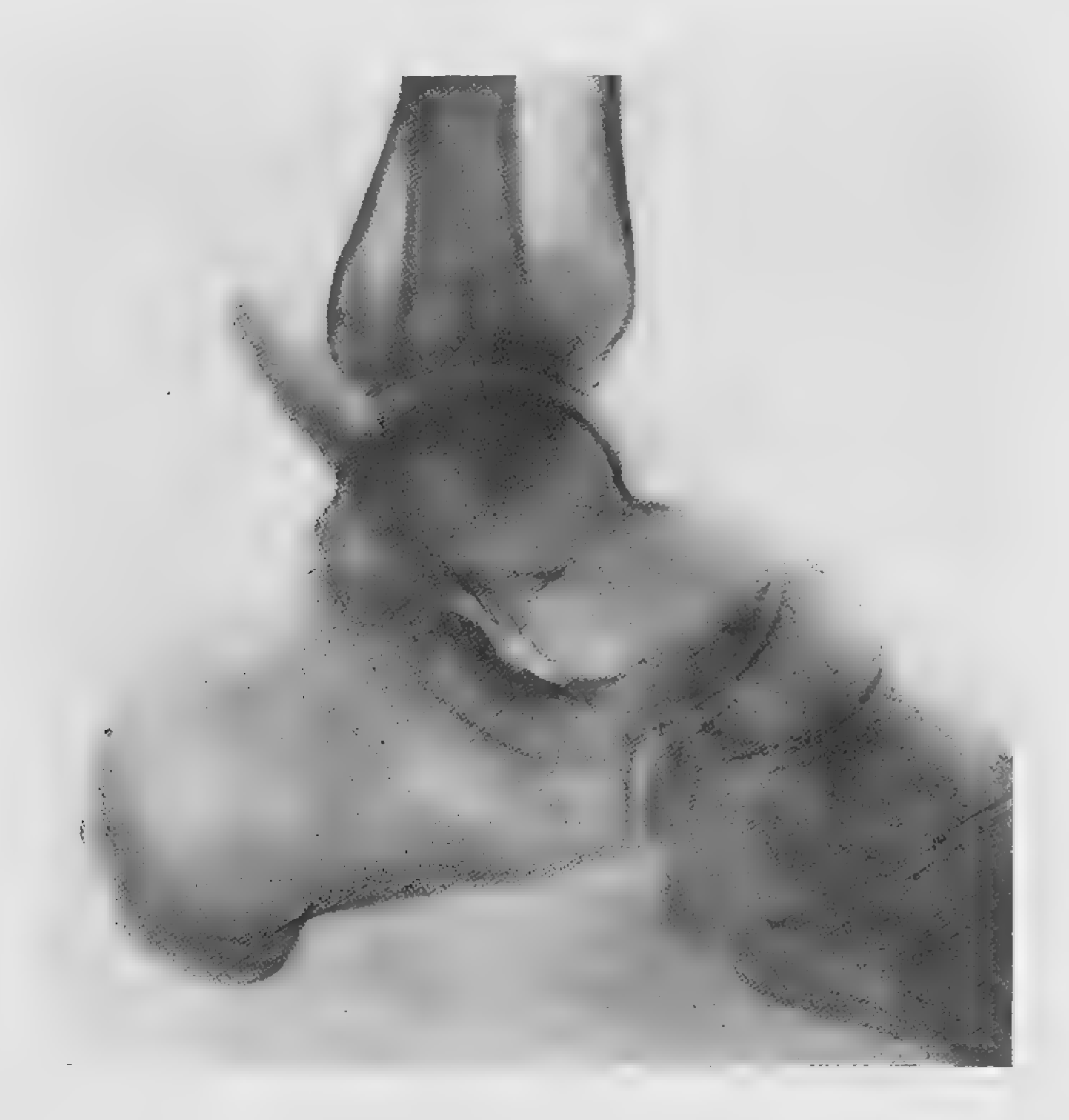


Fig. 1. — Pied équin paralytique. Arthrorise postérieure datant de 2 ans.

santes, pour être réhabité par des vaisseaux, donc un contact étendu avec des surfaces osseuses avivées : larges dimensions du greffon, large implantation intra-osseuse. De plus, il semble que pour subsister, il faut que mécaniquement il travaille : toute butée qui ne supporte pas de poids a tendance à se résorber.

Le pied, chez le jeune enfant, est dans de mauvaises conditions pour faire des butées par greffe, car les noyaux osseux, très petits, sont englobés dans d'épaisses coques cartilagineuses avasculaires.

Je crois que chez le jeune enfant au-dessous de six ans, l'arthrorise par enchevillement est aléatoire — aussi bien comme butée de la tibio-tarsienne — que comme blocage de la sous-astragalienne. Elle ne peut être considérée que comme une opération d'attente fixant le pied en bonne

attitude, permettant de supprimer l'appareillage pendant trois ans, permettant ainsi d'atteindre huit, neuf ans, l'âge de l'arthrodèse.

Passé six ans, et surtout lorsqu'on l'utilise comme complément d'une arthrodèse qui, par l'ablation du revêtement cartilagineux des os et leur fusion, augmente les chances de vascularisation du greffon, la butée par greffe a toute chance de persister.

Dans ces conditions, on voit habituellement dans le cours des deux premières années la partie extra-osseuse du greffon s'hypertrophier.




Fig. 2. — Pied talus paralytique
traité par double arthrodèse et arthrorise antérieure 3 ans auparavant.

Voici deux radiographies de butées, l'une antérieure, l'autre postérieure, prises à cette période des deux premières années (fig. 1 et 2).

Dans les années suivantes, on voit le greffon se modeler en forme d'ergot à la longueur et la forme juste nécessaires pour le blocage articulaire, comme vous le voyez sur cette butée antérieure datant de six années.

Il peut même arriver à la longue que l'ergot astragalien désossifié se creuse peu à peu une loge dans le tibia. En voici un bel exemple chez un enfant sept ans après la constitution de la butée (fig. 3).

Quant à la résorption, je ne l'ai observée totale que dans un seul cas. Il s'agissait d'un enfant de cinq ans présentant un pied talus paralytique. Un butoir antérieur est fait en novembre 1931 avec un greffon trop grêle.

La radiographie, faite à la sortie du plâtre, et que voici, montre une fracture du greffon dans l'intérieur de l'astragale, fracture produite sans doute lors de l'implantation du greffon.

Toutes ces conditions assurant une mauvaise vitalité du greffon, il s'est résorbé peu à peu et en 1935 avait disparu. Mais l'opération n'avait pas été inutile, puisque l'enfant avait atteint en bonne attitude l'âge des opérations définitives.

J'ai vu, en plus, deux résorptions partielles. Dans les 2 cas il s'agit de maladie de Little.

L'une, chez un enfant de sept ans, faite en 1934, présente une érosion à

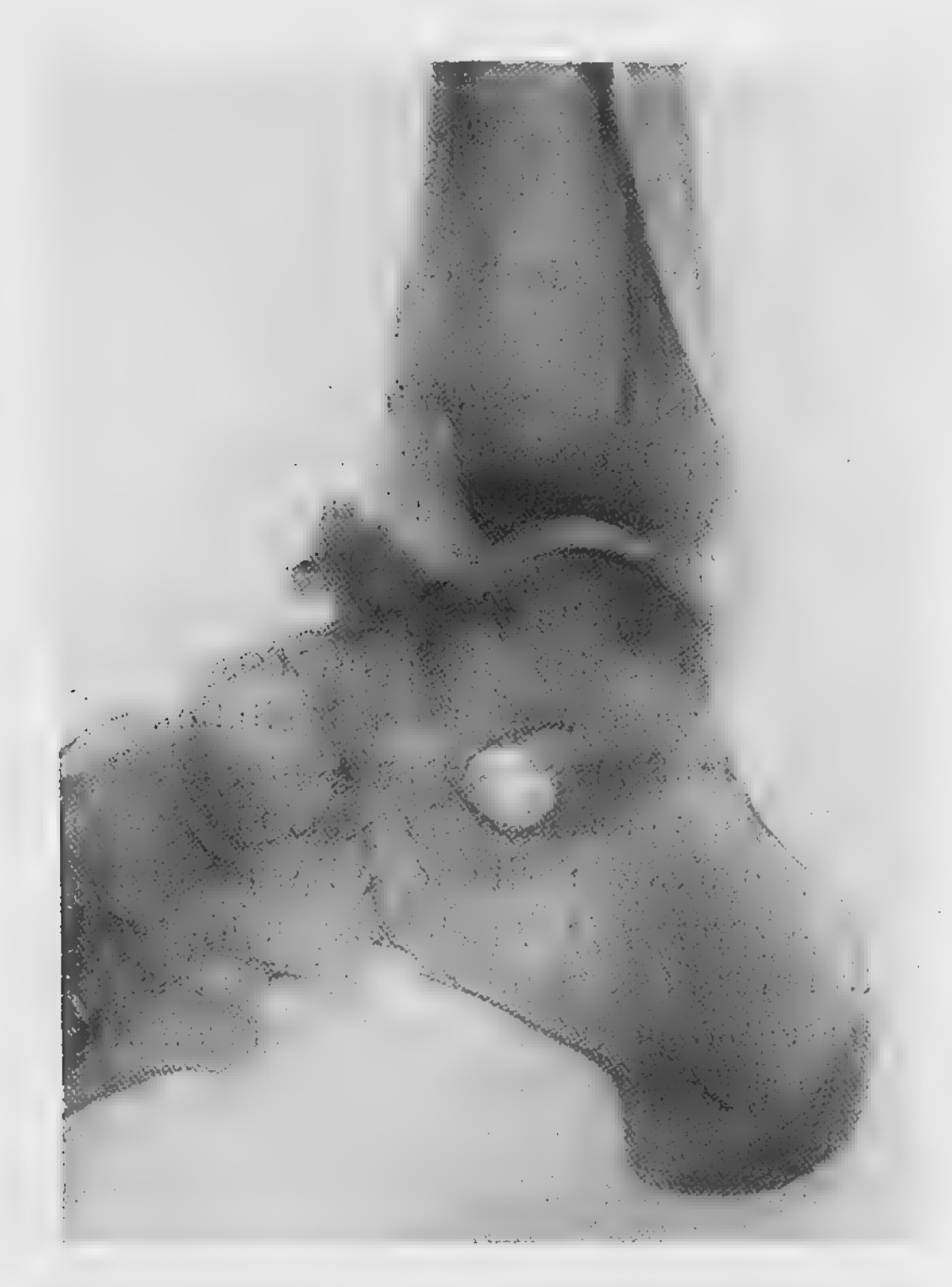


Fig. 3. — Pied talus paralytique traité par double arthrodèse et arthrorise antérieure sept ans auparavant.

sa base d'implantation, mais depuis un an se densifie en ce point. Je ne suis pas sûr qu'elle ne persistera pas.

Voici enfin les deux pieds d'un Little auquel j'ai fait, à cinq ans et demi, en 1932, un allongement du tendon d'Achille et des butées postérieures par enchevêtrement.

Voici les radiographies faites trois ans après :

Dans les deux pieds l'astragale n'a été qu'effleuré par le greffon qui s'implante dans le calcanéum. Toute la partie du greffon correspondant à l'interligne sous-astragalien postérieur s'est résorbé. Mais la butée s'est densifiée, et au bout de deux ans et demi reste fusionnée à l'astragale et fonctionne régulièrement.

Au total, je n'ai donc eu qu'un échec sur 50 interventions, échec dû à des fautes de technique. Je crois donc que la méthode des arthrorises par greffon doit être conservée. Chez le jeune enfant au-dessous de six ans, elle constitue une opération à résultat souvent temporaire qui permet d'atteindre dans de bonnes conditions l'âge des interventions définitives. Plus tard, seule ou associée à la double arthrodèse, elle constitue une bonne méthode de limitation des mouvements de la tibio-tarsienne.

A propos des colites ulcéreuses graves. L'anus à éperon sur le côlon transverse.

par M. **Félix Papin** (de Bordeaux), associé national.

La communication faite à l'Académie de Chirurgie le 18 mars par M. Lardennois et suivie des réflexions de M. Soupault et de M. Brocq, les observations apportées dans la séance du 1er avril par M. Moulonguet et ce même jour la note technique de M. J.-L. Roux-Berger, viennent de donner une certaine actualité au traitement des colites ulcéreuses graves que le chirurgien voit généralement dans de mauvaises conditions et dont la thérapeutique opératoire prête à quelques hésitations. Les publications françaises sur ce sujet étant rares, je viens ajouter ici, répondant au désir exprimé par les précédents présentateurs, trois observations personnelles à celles qui ont été apportées à la tribune de l'Académie.

Ce m'est d'ailleurs l'occasion d'insister sur un procédé technique : l'anus à éperon sur le transverse, formant dérivation totale, dont M. Brocq, a parlé dans son intervention et qui me paraît une façon de faire très recommandable en beaucoup de circonstances.

Mes deux premières observations montrent l'extrême gravité des complications auxquelles peuvent aboutir ces colites ulcéreuses.

Observation I. — Un homme entre dans mon service d'hôpital avec l'apparence clinique d'un phegmon bi-latéral des fosses ischio-rectales. La région est de chaque côté voussurée, rouge et douloureuse, il a 39°5 et un mauvais état général. Il est opéré d'urgence : une longue incision de chaque côté donne issue à du pus fétide et à des débris sphacelés. L'état général ne s'améliore pas. Cet homme a une diarrhée intense qui remonte à fort longtemps paraît-il. Les matières passent d'ailleurs par les incisions faites au niveau des fosses ischio-rectales.

Au bout de deux semaines, l'état général est toujours précaire. La diarrhée est en réalité formée en grande partie par des écoulements purulents auxquels s'ajoutent des glaires et du sang. Puis des phénomènes intenses de cystite se déclarent et une voussure douloureuse se montre à l'hypogastre et dans la fosse iliaque gauche. Sub-occlusion intestinale. Nouvelle intervention, abdominale celle-ci. L'anse sigmoïde, rouge, épaisse, à parois très enflammées, est absolument adhérente à la vessie; en voulant la séparer, on met en évidence une perforation de la sigmoïde qui est en train de s'ouvrir dans la cavité vésicale. L'exploration de la partie supérieure de la sigmoïde montre que les altérations intestinales remontent très haut. Anus artificiel. Déchéance progressive du malade.

A l'autopsie, les altérations coliques remontent jusqu'au cæcum. La muqueuse intestinale présente des ulcérations ovalaires, recouvertes d'enduit purulent, et d'aspect nécrotique, au sein d'une paroi cartonnée. Les lésions sont de plus en plus confluentes et profondes au fur et à mesure qu'on parcourt le côlon vers la sigmoïde et le rectum. Deux de ces ulcérations ont perforé la paroi intestinale : l'une au niveau de la sigmoïde s'ouvrait dans la vessie : l'autre au niveau du rectum a déterminé le phlegmon des fosses iochio-rectales.

Obs. II. — Un homme de cinquante-six ans, arrive avec un très mauvais état général, de la fièvre, un flanc gauche voussuré et extrêmement dur, et la cuisse gauche en attitude de psoïtis. Il a, depuis plusieurs années, des troubles intestinaux, avec écoulements purulents ou hémorragiques, et a considérablement maigri. Rien d'appréciable au toucher rectal.

La tuméfaction du flanc gauche se continue à la racine de la cuisse ; sa forme et l'attitude spéciale conduisent au diagnostic de psoïtis gauche suppurée. L'incision donne issue à du pus fétide et à des débris sphacéliques ; elle conduit dans une énorme cavité, remplie de pus et de gaz, qui représente la totalité de la loge du psoas ; le tissu musculaire est détruit.

Le malade survécut quelques semaines. A l'autopsie; colite ulcéreuse étendue avec perforations an niveau du côlon gauche ouvertes dans la gaine du psoas.

Je me suis permis de citer ces deux observations comme exemples des complications rarement rencontrées et généralement peu connues qui peuvent être l'aboutissant de certaines colites ulcéreuses et qui témoignent bien de la gravité extrême de ces cas intéressants.

L'observation suivante a trait au contraire à une malade que l'intervention chirurgicale mettra, je l'espère à l'abri d'une pareille évolution.

Obs. III. — Mme D..., quarante-deux ans, vue avec son médecin à l'occasion d'une crise de sub-occlusion. Cette crise n'est point la première et est l'aboutissant d'un long passé intestinal. Depuis de nombreuses années, cette malade présente par l'anus des écoulements purulents, glaireux, souvent hémorragiques. Cela évolue par périodes, avec des rémissions qui n'ont cependant jamais duré plus de deux ou trois mois, et n'ont jamais été absolument complètes. Quand il y a recrudescence des symptômes intestinaux, la malade devient fébrile ; la fièvre persiste pendant des semaines, en même temps que cette femme maigrit considérablement. Plusieurs fois déjà, les accidents de sub-occlusion ont fait poser la question d'un anus artificiel. La crise actuelle semble céder avec des enveloppements chauds et des préparations à base de belladone; la feuille de température montre une courbe qui, depuis plusieurs semaines, est à 38° ou 38°5; la malade est amaigrie et s'alimente mal; huit ou dix fois en vingt-quatre heures, il faut changer les pansements souillés par les glaires et le sang qu'évacue l'intestin.

Aucun antécédent de dysenterie. Aucun parasite dans les selles. Elle a suivi toutes sortes de traitements médicaux : émétine, arsenicaux, saisons thermales, lavements médicamenteux haut portés dans le côlon à l'aide d'une longue sonde, etc. La recto-sigmoïdoscopie a fait constater des ulcérations ovalaires, recouvertes de glaires et saignant facilement, qui remontent dans le côlon aussi haut que peut aller l'exploration. Pas de sclérose péri-rectale, ni de lésion rectale prédominante à la vue ni au toucher. La palpation du flanc gauche permet de sentir un côlon dur, rétracté ou spasmé.

Je lui ai fait un *anus sur le transverse*. Il s'agit d'un *anus à éperon*, confectionné de manière à réaliser une *dérivation totale*.

L'état général s'est vite transformé et le malade a pu recommencer à s'alimenter. Les écoulements intestinaux ont tari plus lentement ; mais deux mois après l'intervention, ils avaient cependant diminué dans une telle proportion que cette femme condamnée au lit, peut se lever et reprendre ses occupations. Elle suit actuellement un traitement par la vitamine A. Cela ne date pas encore d'un an, mais l'état actuel, avec disparition à peu près totale des hémorragies, très grande discrétion d'écoulement glaireux et très bon état général, peut faire escompter la possibilité d'une guérison ultérieure.

Si la dérivation ne semble pas devoir à elle seule donner la guérison, elle aura préparé et rendu possible la colectomie gauche qui serait probablement, comme l'a indiqué M. Lardennois, le meilleurs moyen, faite à temps, d'éviter les évolutions graves.

Je crois pouvoir insister sur l'*anus à éperon, fait sur le transverse*, parce qu'il est passible d'une objection théorique, à savoir qu'il n'exclut pas tout le gros intestin et qu'il ne modifie pas la situation du cæco-ascendant.

Mais ces cas sont toujours des cas à *prédominance des lésions sur le côlon gauche*. Souvent même, quand les malades sont au début de leur affection, les lésions sont presque limitées à la sigmoïde. Quand on les voit, de deux choses l'une : ou bien les lésions sont intenses sur tout le côlon, même sur le côlon droit et il faut bien alors se résoudre aux différents procédés d'exclusion de la totalité du côlon qu'ont parfaitement étudiés dans leurs communications M. Lardennois, M. Soupault et M. Moulonguet ; mais il s'agit alors de cas bien avancés et les résultats ne seront que rarement bons. Ou bien il s'agit de malades dont les lésions n'ont pas encore envahi le côlon droit ou y sont discrètes ; alors, *au lieu de faire l'anus sur la sigmoïde*, qui se trouvera presque toujours en plein centre des lésions, il me paraît très supérieur de faire un *anus sur le transverse*, lequel peut être reporté suivant les cas plus ou moins loin vers la droite et est très supportable de par la nature des matières à ce niveau.

Il s'agit naturellement d'un *anus à éperon* sur le transverse, assurant la *dérivation totale*. Sa fermeture ultérieure comportera évidemment les difficultés inhérentes à toute fermeture intra-péritonéale, avec résection des bouts intestinaux, mais c'est une simple question de bonne technique chirurgicale.

J'ai volontiers recours à cette façon de faire quand l'occasion s'en présente, en particulier dans les cancers du côlon gauche et du rectum. Cela permet, à l'abri d'une dérivation totale, d'agir avec une parfaite liberté à l'égard du néoplasme, quel que soit son siège exact. Sans vouloir entrer dans cet ordre d'idées qui s'éloigne des colites ulcéreuses, je pense que c'est à un tel anus total sur le transverse que je dois un succès dans un cas de résection par l'abdomen d'un cancer du haut rectum, avec rétablissement immédiat de la continuité dans le fond du bassin, chez un homme qui reste guéri depuis deux ans, son anus transverse fermé et allant à la selle par l'anus normal.

RAPPORT

Hémi-pancréatectomie gauche dans trois cas de pancréatite chronique localisée au corps de la glande,

par M. **Pierre Mallet-Guy** (de Lyon).

Rapport de M. Pierre Brocq.

Vous connaissez la très belle thèse de M. Mallet-Guy sur les pancréatites chroniques avec ictère (Lyon, 1929). Cette thèse a été le point de départ d'une série d'intéressants travaux, que M. Mallet-Guy a signés soit en collaboration avec son maître, le professeur Bérard, soit personnellement.

Le mémoire, que je suis chargé de vous présenter aujourd'hui, porte sur *l'hémi-pancréatectomie gauche* dans trois cas de pancréatites chroniques, localisées au corps de la glande.

C'est là une série d'interventions bien rares, surtout en matière de pancréatite.

En dehors de son caractère exceptionnel, ce travail mérite, à mon avis, de retenir votre attention au triple point de vue de la clinique, de l'histo-pathogénie des pancréatites chroniques, de la technique pure.

Une première observation a été présentée le 9 mai 1935 à la Société de Chirurgie de Lyon, en collaboration avec M. Plauchu.

Bien que cette observation ait été publiée, M. Mallet-Guy en fait état en raison des suites qu'il peut apporter aujourd'hui. Voici cette première observation résumée :

Observation I. — Depuis cinq ans, ce malade, âgé de cinquante-cinq ans, présentait des douleurs dans la moitié gauche de l'épigastre évoluant par crises, dont l'intensité avait deux fois (1930 et 1934) légitimé une intervention d'urgence pour un *inexistant ulcère perforé* : la deuxième opération, que j'avais seule pratiquée, m'avait révélé, sous les espèces d'une pancréatite œdémateuse de la queue, l'origine des accidents : tamponnement du foyer, suites opératoires simples. Mais les signes persistèrent : quelques épisodes subaigus, point douloureux permanent, troubles digestifs et amaigrissement, si bien qu'au bout de cinq mois, une *réintervention* fut décidée et pratiquée le 18 septembre 1934, avec le diagnostic précis de lésion chronique post-nécrotique du pancréas : découverte d'un noyau d'inflammation chonique des dimensions d'une noix fraîche, inclus dans le corps et la queue du pancréas au milieu d'une gangue œdémateuse. Le pancréas étant libéré sur 8 centimètres et l'exploration montrant qu'en aval la glande est saine, on décide la résection de la partie malade. La section est faite à la limite des tissus sains, mais encore dans la zone scléreuse. Une petite artère, probablement la pancréatique inférieure gauche, doit être liée. La tranche de section est suturée par un surjet hémostatique, puis enfouie dans la capsule œdémateuse qui avait été ménagée. Une mèche est laissée au contact de la paroi, refermée presque complètement.

Suites opératoires simples, la température ne dépassant pas 38°4. Pendant dix jours, atropine 3/4 de milligramme. Le 22 septembre, la mèche est remplacée par un drain; pendant quelques jours, écoulement, peu abondant d'ailleurs, de liquide pancréatique. Le drain est supprimé le 28 septembre et, deux jours après, l'écoulement est tari. Pas de sucre dans les urines. Le 23 octobre, glycémie : 0,90 p. 1.000; urée sanguine, 0,32 p. 1.000, rien dans les urines. Dès le 16 novembre, reprise manifeste de l'état général, retour de l'appétit, bonnes digestions. Selles normales. La plaie est cicatrisée, sauf en un point, où per-



Fig. 1. — Obs. I : Grand scléro-kyste canaliculaire, situé entre des îlots de tissu pancréatique, avec sclérose-péri-acineuse.

siste un très minime écoulement purulent, d'origine exclusivement pariétale, qui nécessita une petite mise à plat.

L'opéré fut présenté, à la Société de Chirurgie de Lyon le 9 mai 1935 en collaboration avec M. Plauchu, qui avait bien voulu étudier de façon complète le résultat fonctionnel de l'intervention : notons la cessation des douleurs et des troubles digestifs, une reprise de poids de 10 kilogrammes, une glycémie à 1 gr. 06 p. 1.000, enfin, au tubage duodénal, une sécrétion pancréatique normale, avec seulement une légère diminution du pouvoir lipasique et tryptique.

J'avais pu, *réintervenant pour la cure d'une éventration, noter l'état sensiblement normal du pancréas restant.*

Le malade, revu à plusieurs reprises, déclare aller pour le mieux. Ne souffre plus du tout. Digère très bien, abandonnant peu à peu son régime. Le 1er janvier 1936, il revient à l'hôpital avec les signes d'une indigestion, avouant avoir

mangé de la choucroute la veille. L'examen est négatif, aucun signe péritonéal. Pas de contracture. En quelques jours, tout est passé. Il est revu le 10 février 1936, de nouveau en parfait état (dix-sept mois après la pancréatectomie).

La pièce opératoire mesurait 8 centimètres sur 4 centimètres. Elle comportait macroscopiquement des lésions de deux ordres : à quelque distance de l'extrémité caudale, un noyau creusé de petites cavités, correspondant certainement au siège initial du processus nécrotique et, en amont, dans l'extrémité caudale elle-même, un aspect de sclérose diffuse.

La pièce a été débitée en tranches minces et immédiatement fixée pour *l'examen histologique*, qui a montré sur les différentes coupes, une transformation profonde du tissu glandulaire (fig. 1). En certains points, il ne reste à peu près plus d'acini normaux. Des bandes fibreuses, plus ou moins larges, morcellent l'organe et, dans ce tissu de sclérose, l'on aperçoit de vastes cavités irrégulières, à épithélium quelquefois bas, le plus souvent élevé, cylindrique, de type excréteur. Il s'agit là de scléro-kystes canaliculaires, véritables néoformations intra-scléreuses, construites par les cellules épithéliales, qui n'ont pas été étouffées par le tissu conjonctif. On trouve en outre des lésions vasculaires et nerveuses.

Il est impossible histologiquement, de préciser une étiologie à de telles lésions de pancréatite chronique, à allure inflammatoire, paraissant évoluer à bas bruit (M. Plauchu).

Les deux autres observations sont complètement inédites.

Obs. II. — Mme B..., trente-neuf ans, *présentait depuis dix-huit ans un syndrome d'ulcère gastrique* marqué par des douleurs épigastriques, irradiées sous le rebord costal gauche, survenant deux ou trois heures après les repas, accompagnées parfois de vomissements, plus souvent de régurgitations acides, jamais d'ictère. Les épisodes douloureux, d'acuité variable, avaient le rythme des douleurs ulcéreuses, survenant par crises pendant quinze jours ou trois semaines et espacées par des périodes de calme de trois ou quatre mois, pendant lesquelles persistaient cependant des troubles digestifs, notamment de l'intolérance pour les graisses, mais pas de diarrhée.

Depuis des années, *le diagnostic d'ulcère gastrique avait été posé* et un traitement médical institué. Cependant, il y a cinq ans, un examen radioscopique de l'estomac ayant été négatif et les troubles rapportés à une rétroversion utérine, une intervention gynécologique fut faite à l'hôpital de Saint-Etienne : fixation, ovariectomie gauche et appendicectomie. Le résultat en fut nul, les crises douloureuses réapparurent et prirent même, il y a deux ans, une acuité nouvelle, imposant pendant quelques semaines, le repos au lit.

Le 13 octobre 1935, à 2 heures du matin, brusque et très violente douleur en coup de poignard, vomissements, syndrome lipothymique, angoisse, pâleur, pas d'élévation thermique. Cet épisode aigu avait été précédé pendant quelques jours de mauvaises digestions. Les signes aigus semblent moins menaçants le lendemain, mais le 16 octobre, dans la soirée, la douleur est plus aiguë et, de l'épigastre et de l'hypocondre gauche, se prolonge dans la région sous-hépatique; vomissements répétés. Le pouls et la température restent normaux.

Je suis appelé le 16 octobre à examiner la malade qui depuis trente-six heures n'a pas eu de gaz; 38°5, pouls à 90, contracture intense, mais strictement limitée à l'épigastre et à l'hypocondre gauche, dont la palpation provoque une vive douleur, qui s'irradie dans les reins, surtout dans la région lombaire gauche dans l'épaule et le sein gauches.

La malade est admise dans le service de mon maître, le professeur agrégé P. Santy, où elle reste en observation une vingtaine de jours. Les signes aigus

se sont peu à peu estompés, chute en cinq jours de la température, qui n'a pas dépassé 38°8, la douleur régresse. L'examen clinique est peu net, paroi grasse. Pas de sucre dans les urines. Wassermann négatif.

Une exploration radiologique (Dr Giraud) ne montre pas d'image typique d'ulcère, mais seulement, à la partie toute supérieure de la petite courbure, un aspect diverticulaire d'interprétation difficile ; sur les clichés, dans la région vésiculaire, un gros calcul.

La nuit suivante, nouvelle crise très violente, nettement localisée à l'hypocondre gauche, suivie de vomissements. Je décide d'intervenir, soupçonnant sans l'affirmer, le diagnostic de pancréatite.

Intervention, le 5 novembre 1935 (P. Mallet-Guy, Aufrère), sous anesthésie au protoxyde d'azote. Incision épigastrique sur laquelle sera branchée un trait transversal gauche. L'exploration de l'estomac est négative. Des points blancs, cicatrices de stéato-nécrose sont visibles sur le ligament gastro-colique, le corps du pancréas est nettement induré et l'effondrement du ligament gastro-colique montre que :

1° La tête et le col du pancréas sont sains.

2° Au-devant de l'aorte et soulevé par elle, un foyer de pancréatite chronique : grosse tuméfaction indurée recouverte par un péritoine très congestionné, gardant la trace de nombreux points de stéato-nécrose.

3° La moitié gauche du corps est indurée, très adhérente à la profondeur, mais d'aspect nettement moins congestif.

4° La queue, fortement fixée à la rate, est le siège de très grosses lésions résiduelles et aussi inflammatoires récentes, comportant notamment une collection nécrotique des dimensions d'une noix qui sera ouverte lorsqu'on libérera les adhérences spléniques.

De plus, la vésicule, dont la paroi ne paraît guère altérée, contient de gros calculs. Pédicule hépatique sain.

La constatation de ces lésions et la notion de l'histoire clinique conduisent à l'indication d'une pancréatectomie segmentaire gauche, à laquelle on associera une cholécystostomie.

On dégage alors, de la ligne médiane vers la gauche, la face antérieure et le bord inférieur de la glande, assurant chemin faisant une hémostase minutieuse des petits vaisseaux et restant au contact étroit du péritoine épaissi que l'on récline. La dissection de la face postérieure, intimement fixée au plan pariétal, est alors amorcée de gauche à droite et de bas en haut, sculptée millimètre par millimètre, notamment lorsqu'on aborde les vaisseaux spléniques : l'artère *n'est pas vue, mais la veine, au contraire, doit* être *libérée*, sur toute sa longueur, de la face postérieure du pancréas. Le seul incident de cette manœuvre est la rupture d'un petit affluent entraînant une ligature latérale, qui ne sténose d'ailleurs pas le tronc veineux. La résection est poussée jusqu'au point, où le pédicule splénique atteint le bord supérieur du pancréas, c'est-à-dire à la ligne médiane. La section laisse sciemment en place une mince bande de pancréas sclérosé, elle est de ce fait peu hémorragique, et quatre points suffisent à assécher la tranche de section.

Le lit du pancréas réséqué est parfaitement sec, mais il persiste au contact de la rate un petit suintement sanguin que l'on tamponne avec une mèche ; à sa droite, le grand épiploon basculé au-dessus du transverse est tassé dans le lit de la résection, et, en avant de lui, est reconstitué un ligament gastro-colique. La tranche de section pancréatique est fixée, à gauche à l'épiploon, à droite à la partie respectée du ligament ; quelques points colo-pariétaux l'excluent du grand péritoine, un drain et une petite mèche sont laissés à son contact.

Par une petite incision sous-costale droite, taille vésiculaire, extraction de trois calculs et cholécystostomie (bile vésiculaire stérile, examen cytologique négatif). Transfusion sanguine (300 cent. cubes).

Les *suites* immédiates ont été fort simples. Absence de shock, la tempéra-

ture, montée à 39°5 le soir de l'intervention, est revenue à la normale dès le lendemain. Gaz à la quarante-huitième heure, selle le troisième jour. Ablation des mèches et du drain le sixième jour. Cicatrisation *per primam* de la plus grande partie de la plaie. Lever le huitième jour.

L'écoulement biliaire par la cholécystostomie est peu abondant : mesuré chaque jour, il oscille entre 30 et 120 grammes. Une exploration radiologique du transit biliaire (lipiodol) montre une vésicule de dimensions et de contractilité normales, le cholédoque non dilaté, une excrétion normale, sans reflux dans le Wirsung. Ablation du drain vésiculaire le 8 décembre.

Un écoulement de suc pancréatique est apparu progressivement du quinzième



Fig. 2. — Obs. II : Pièce de pancréatectomie. Calculs vésiculaires.

au dix-huitième jour, respectant la peau ; un drain est mis en place le 27 novembre, qui permet de recueillir la totalité des sécrétions : 120, 135, 170 grammes, puis 80, 10, 30 grammes par jour, la baisse de l'écoulement correspondant à l'injection de 3/4 de milligramme d'atropine, médication que l'on poursuit jusqu'au 14 décembre. A cette date, le flux pancréatique est tari, la malade quitte l'hôpital le 18 décembre.

A aucun moment des suites opératoires, les urines n'ont contenu de sucre ni d'acétone. Diurèse abaissée, puis normale. La glycémie fut de 2 grammes le 6 novembre ; 1,31 le 8 ; 0,92 le 10 ; 1,06 le 14 ; 1,05 le 21 ; 1,11 le 30. Insuline pendant quatre jours (20 unités le 6, 40 le 7, 20 les 8 et 9 novembre).

L opérée est revue le 3 janvier 1936 : reprise de poids et des forces, disparition de toute douleur, digestions normales sans pesanteur, selles normales non diarrhéiques, gros appétit. Ni sucre ni acétone dans les urines. Glycémie, 1 gr. 36 p. 1.000 le 24 janvier 1936.

Le 26 février 1936. Depuis son départ de l'hôpital, a repris 5 kilogr. 300. L'appétit est excellent, les digestions parfaites, le régime consistant à s'abstenir des graisses ; selles normales. La malade n'a plus ressenti de douleur et reste très satisfaite de l'intervention. Glycémie, 1 gr. 41 p. 1.000. On tente en vain un tubage duodénal.

Examen de la pièce. — Elle pèse 27 gr. 92. Sa longueur est de 8 cm. 5.

Examen histologique : Il s'agit d'une pancréatite scléreuse certaine. *Au faible grossissement,* la glande est parcourue par des travées scléreuses beaucoup plus nombreuses que les cloisons conjonctives du pancréas normal, mais sur-

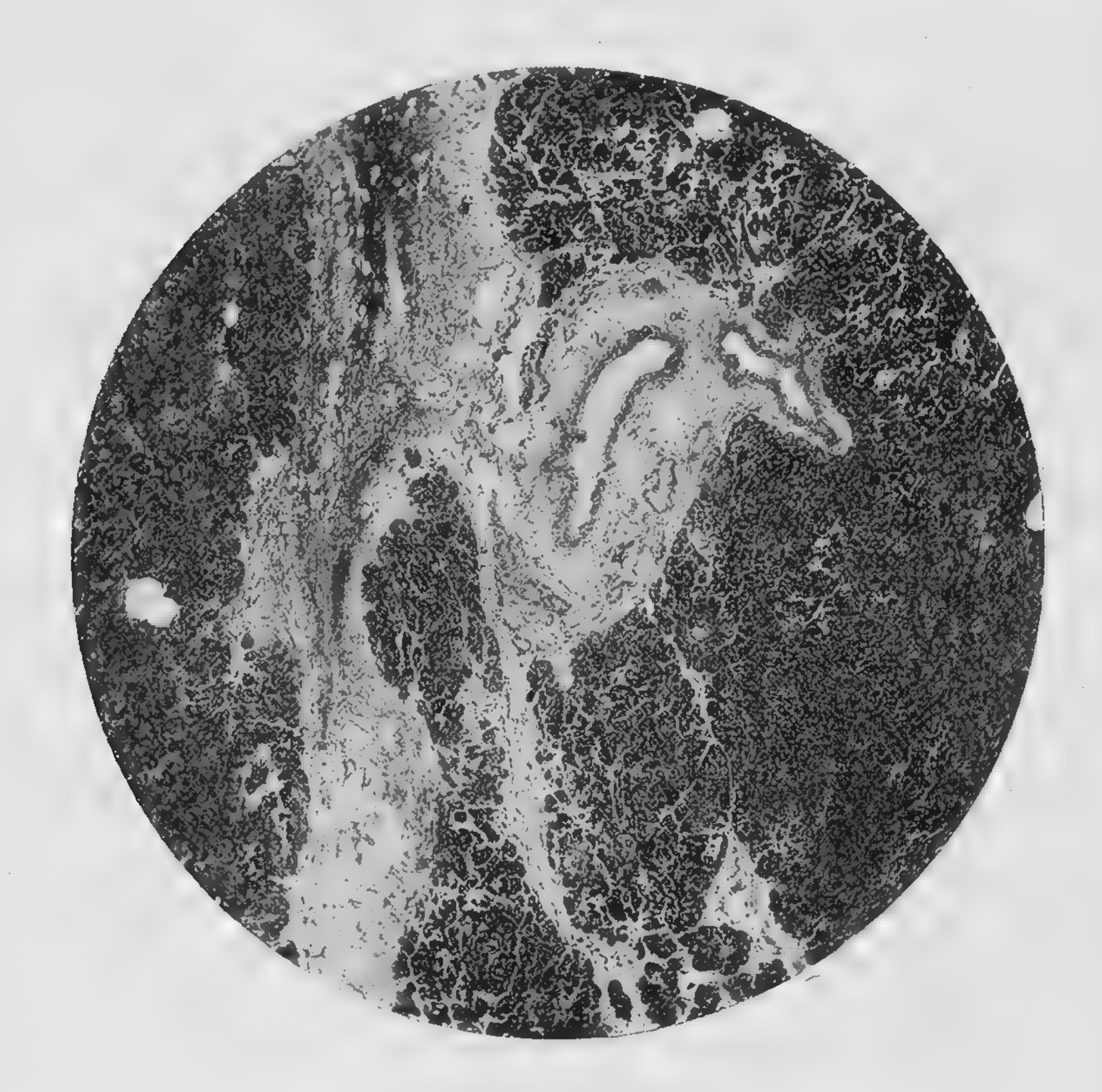


Fig. 3. — Obs. II : Pancréatite scléreuse avec gros tractus fibreux en bandes, sclérose fine interacineuse et scléro-kyste canaliculaire.

tout ces bandes de tissu conjonctif sont beaucoup plus épaisses, quelquefois même très larges, englobant à leur intérieur des pédicules vasculo-nerveux nettement hyperplasiés. Les lobules restent cependant tassés les uns contre les autres et ont un aspect presque normal. On aperçoit déjà quelques scléro-kystes, mais ils sont, il est vrai, rares, allongés et très étroits.

A un plus fort grossissement, la sclérose est constituée de faisceaux collagènes, denses en certains endroits, moins tassés en d'autres points. Les travées de cette sclérose, peu inflammatoire, se poursuivent plus grêles entre les acini pancréatiques, qu'elles dissocient et qu'elles commencent à détruire. On trouve déjà des cellules pancréatiques isolées en pleine sclérose. Il n'existe que de rares scléro-kystes canaliculaires, à cellules cubiques ou cylindriques (fig. 3).

L'examen histologique permet donc de conclure à une *pancréatite scléreuse d'intensité moyenne avec début de transformation scléro-kystique.*

En certains points des coupes, on note des plages hémorragiques, où les acini ont été complètement détruits et où l'organisation scléreuse périphérique signe la transformation possible de certains foyers de pancréatite hémorragique subaiguë en pancréatite scléreuse chronique (M. Plauchu).

Obs. III. — Mme G..., soixante-trois ans, m'est adressée le 16 décembre 1935, dans le service de mon maître, M. le professeur agrégé P. Santy, avec le diagnostic incertain d'occlusion intestinale.

Une première et très violente crise douloureuse était apparue il y a deux ans, mais, en réalité, l'histoire pathologique remontait à l'année 1896. Depuis cette époque, la malade accusait une douleur tenace localisée à l'hypocondre et à la région lombaire gauches, douleur habituellement sourde, mais exacerbée par la fatigue ; c'est ainsi que ces paroxysmes survenaient à la fin d'une journée passée aux champs, obligeant la malade à revenir courbée en deux et à se mettre au lit. Le lendemain, il n'y paraissait plus. Aucun autre symptôme n'accompagnait ces crises, aucun trouble digestif ne persistait dans leur intervalle. Ayant consulté à plusieurs reprises, elle fut traitée pour « rein gauche flottant », mais le port d'une ceinture resta inefficace.

L'affection persista ainsi, sans changement, jusqu'au mois d'août 1933 : survint alors brutalement, au cours de la nuit, une douleur atroce sous le rebord costal gauche, aussitôt irradiée en ceinture et dont l'acuité extrême persista vingt-quatre heures, à peine calmée par une piqûre de morphine. La température ne fut pas prise. Après huit jours de lit, tout rentra dans l'ordre. Une deuxième crise analogue apparut en avril 1935, aussi brusquement, mais avant le repas du soir, douleur plus vive encore, persistant de même vingt-quatre heures, puis une troisième en août 1935, accompagnée de vomissements et marquée par une élévation thermique à 39°5 pendant deux jours. L'état de la malade s'aggrava alors manifestement : quatrième crise, durant trente-six heures, en septembre et, depuis, crises répétées tous les huit jours, d'intensité d'ailleurs variable. Mais aucun trouble ne persistait dans leur intervalle, si ce n'est cette douleur sourde, qui siégeait depuis quarante ans dans l'hypocondre gauche, et un amaigrissement progressif (63 kilogrammes en mai 1935, 45 kilogrammes à l'entrée).

Deux nouveaux épisodes aigus survinrent à l'hôpital, les 18 et 20 décembre, marqués par une ascension thermique à 39°3 et 39°7. Malade amaigrie et asthénique, nullement ictérique, abdomen très souple en dehors des crises, où s'installe une contracture de l'étage sus-méso-colique, maxima à gauche. On peut ainsi sentir parfaitement à la palpation une masse obliquement allongée en haut et en dehors, large de deux doigts, dure, irrégulière, douloureuse, fixée dans la profondeur.

L'exploration radiologique (Dr Giraud) indique un transit intestinal normal, le côlon transverse et l'angle gauche étant très abaissés et nettement indépendants de la tuméfaction dont la situation correspond par contre à la petite courbure. Cependant, elle en est indépendante, les ondes péristaltiques passant bien et la muqueuse semblant normale. Les clichés montrent une grosse lacune de la petite courbure due à la compression par une tumeur extrinsèque.

Analyse des urines, négative. Glycémie : 1 gr. 60 p. 1.000. Wassermann, Hecht et Kahn, négatifs.

Le diagnostic de pancréatite chronique est posé.

Intervention le 21 décembre 1935 (P. Mallet-Guy, Soustelle). Anesthésie : protoxyde d'azote-éther. Laparotomie épigastrique, complétée par une incision transversale gauche. L'exploration de l'estomac et du duodénum montre seulement un bulbe un peu dilaté. La tuméfaction allongée, que l'on percevait dans l'hypocondre gauche, est bien pancréatique et l'effondrement du ligament gastro-colique expose le corps et la queue de la glande entièrement modifiés, inégalement

bosselés, recouverts d'un péritoine très congestionné, et fixés à la profondeur. Les lésions s'arrêtant à la ligne médiane, une résection segmentaire est décidée.

L'intervention est conduite comme le cas précédent : La dissection ouvre, à peu de distance de la ligne médiane, une petite cavité post-nécrotique ; l'extrémité caudale est assez facilement libérée, n'adhérant pas à la rate, dont elle reste distante ; la libération de la veine splénique se fait sans incident et comporte la ligature de trois petits pédicules vasculaires. La section est faite au bistouri électrique, laissant en place une petite épaisseur (2 millimètres) de tissu sclérosé ; la tranche est suturée, enfouie de façon très satisfaisante avec les lambeaux péritonéaux qui ont été disséqués, puis fixée au ligament gastrocolique et au grand épiploon rabattu dans le lit pancréatique. Un drain et une petite mèche sont placés au-dessous du moignon, ainsi exclu et rapproché de la paroi antérieure, mais non à son contact immédiat.

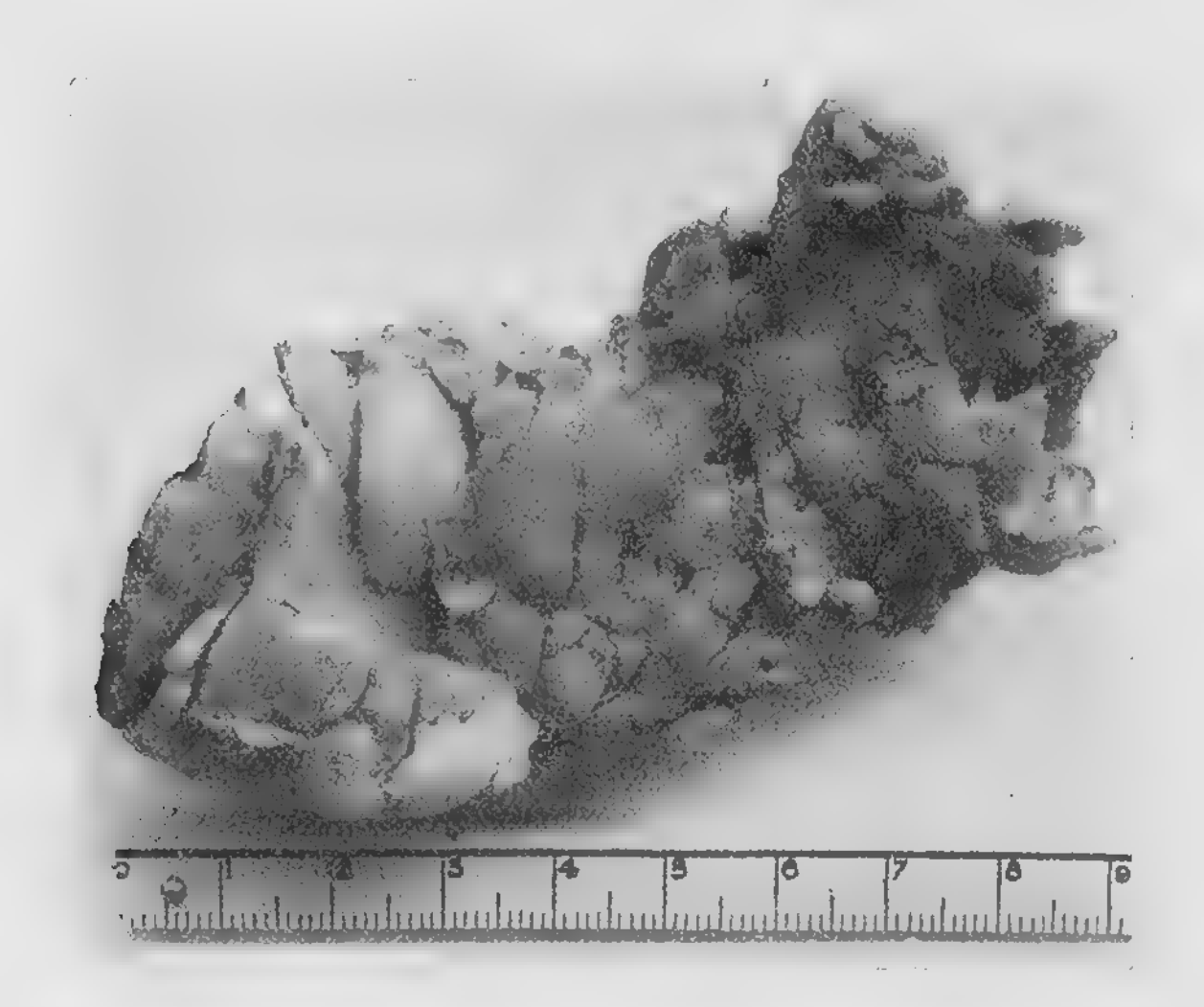


Fig. 4. — Obs. III : Pièce de pancréatectomie.

Par une courte incision sous-costale droite, cholécystostomie, voies biliaires saines, pas de calcul (bile stérile). Transfusion : 300 cent. cubes.

Suites : L'intervention a été bien supportée, mais la température qui était revenue à la normale remonte le troisième jour à 39°9, le quatrième jour à 40°1, ascension précédée d'une violente crise douloureuse nocturne, comparable aux crises préopératoires. Puis, le 27 décembre, la température retombe à nouveau, l'ablation de la mèche donne issue à un petit écoulement de liquide pancréatique qui augmente dans les jours suivants (atropine pendant six jours) et persistera jusqu'au 29 janvier. L'analyse du liquide, qui n'irrite d'ailleurs pas la peau, montre la présence d'une amylopsine et d'une petite quantité de ferment protéolytique. Pendant toute cette période, la température reste irrégulière, des clochers thermiques correspondant à des phases de rétention. On note le 21 janvier que les douleurs ont complètement disparu, que l'état général s'améliore, que les selles quotidiennes sont normales, non diarrhéiques.

L'écoulement biliaire oscille entre 100 et 250 cent. cubes. Après une exploration lipiodolée du transit biliaire, qui ne montre aucun caractère pathologique, ablation du drain vésiculaire, le 25 janvier.

Le 3 février, cicatrisation complète.

Le soir de l'intervention, la glycémie était de 3 gr. 06 p. 1.000 ; 1 gr. 76 le

22 décembre; 2 gr. 08 le 23; 3 gr. 01 le 26; 1 gr. 74 le 28; 1 gr. 90 le 30; 1 gr. 05 le 7 janvier; 1 gr. 04 le 23 janvier. Du sucre apparut dans les urines les 25 et 26 décembre seulement, jamais d'acétone, diurèse oscillant entre 500 et 2.000. 15 unités d'insuline, les 25 et 26; 60 unités du 27 au 30; 30 unités le 31 décembre.

Reprise de poids très sensible : 44 kilogr. 700 le 23 janvier, 48 kilogr. 300 le 19 février. Bon appétit, digestions normales, pas de diarrhée. Il n'est pas réapparu de crises douloureuses aiguës. Le point profond de l'hypocondre gauche et de la région lombaire a disparu; il existe seulement des sensations de tiraillement et



Fig. 5. — Obs. III : Pancréatite scléreuse ancienne dans laquelle on aperçoit successivement en allant de haut en bas : un canal pancréatique avec ébauche de ramification sclérokystique; une bande de sclérose ancienne dense et pauci-bacillaire; une zone d'acini détruits, avec sclérose récente encore bourrée d'éléments cellulaires et d'assez nombreux kystes, formés aux dépens des cellules pancréatiques ayant résisté à la destruction.

de contraction au niveau de la cicatrice de la paroi abdominale antérieure.

Le 4 mars 1936, glycémie : 1 gr. 21 p. 1.000.

Examen de la pièce : Elle pèse 40 grammes. Sa longueur est de 8 centimètres (fig. 4).

Examen histologique : *pancréatite scléro-kystique certaine.* — L'examen du premier fragment prélevé dans une zone, où le processus a évolué d'une façon aiguë, fait saisir très nettement la transformation d'une pancréatite hémorragique en pancréatite scléreuse après destruction totale du parenchyme glandulaire. On voit les nappes hémorragiques s'éclaircir, se réduire à quelques

globules rouges isolés et se continuer sans interruption par des plis collagènes, encore infiltrés d'éléments cellulaires variés.

Dans un deuxième fragment, prélevé dans une zone où le processus a été plus chronique et où les lésions sont plus anciennes, on trouve un pancréas très profondément modifié (fig. 5). Sur le plus grand nombre des plages, les acini glandulaires ont presque complètement disparu, ne persistant qu'à l'état de vestiges. La glande est parcourue par d'épaisses travées scléreuses très denses, ne contenant plus d'éléments inflammatoires, alors que ceux-ci sont encore aperçus facilement dans la sclérose plus récente, qui remplace les tubes glandulaires. De nombreuses cellules pancréatiques isolées s'observent dans cette sclérose jeune ; certaines se sont groupées en formations arrondies, pseudo-kystiques. Enfin le canal excréteur très dilaté, se ramifie en longs boyaux épithéliaux réalisant des débuts radiés de scléro-kystes intrascléreux. Il s'agit en somme d'une pancréatite scléro-kystique, très avancée, avec destruction profonde de la glande et réactions d'adaptation épithéliale du type de celles qui ont bien été étudiées à Lyon par le professeur Favre et son école (M. Plauchu).

J'ai dit, en débutant, que les observations de M. Mallet-Guy méritaient de retenir votre attention au triple point de vue de la clinique, de l'histo-pathogénie, de la technique pure.

Je vais reprendre ces trois points en ajoutant aux réflexions de M. Mallet-Guy quelques remarques personnelles.

*
* *

Dans notre rapport sur les pancréatites chroniques, au XXXIXe Congrès de Chirurgie, nous avons écrit, avec G. Miginiac, un chapitre sur les « pancréatites méconnues ». Ce chapitre, après le recul de quelques années, je ne le renie pas.

« On peut affirmer, disions-nous, que nombre de pancréatites sont restées ignorées cliniquement pendant toute la vie des malades. On peut affirmer aussi qu'un certain nombre sont restées méconnues au cours d'opérations et toujours par suite d'une exploration incomplète. »

Les observations de M. Mallet-Guy confirment ce que nous avions écrit à cette époque.

Son premier malade avait déjà été laparotomisé d'urgence par un autre chirurgien pour un « inexistant ulcère perforé ».

Chez la seconde malade, le diagnostic d'ulcère gastrique avait été porté depuis des années et un traitement médical institué. L'examen radioscopique ayant été négatif et les troubles rapportés à une rétroversion utérine, une hystéropexie avec ovariectomie gauche et appendicectomie avaient été exécutées, naturellement sans résultat, par un autre opérateur.

La troisième malade fut d'abord traitée pour « rein gauche flottant; le port d'une ceinture resta sans effet sur les douleurs. Ce n'est qu'à la suite de plusieurs épisodes aigus et d'examens radiologiques que le diagnostic des pancréatites chroniques fut posé par M. Mallet-Guy.

Dans ce groupe des *pancréatites méconnues*, nous avons noté, avec Miginiac, les erreurs suivantes :

Tantôt le chirurgien s'est borné à une laparotomie exploratrice et a

refermé le ventre sans avoir découvert la lésion (tel le premier opérateur de l'observation I de Mallet-Guy).

Tantôt il n'a pratiqué qu'une opération incomplète, supprimant, par exemple, la vésicule biliaire, sans voir et sans traiter par le drainage biliaire une pancréatite chronique concomitante.

Tantôt enfin, et l'erreur est encore plus sérieuse, l'opérateur a pratiqué à tort une intervention illogique, sans reconnaître la véritable cause des troubles.

Toutes ces erreurs viennent, nous le répétons, de ce fait que l'exploration a été insuffisante, que le pancréas n'a pas été examiné.

La difficulté du diagnostic ne doit plus être, aujourd'hui, une excuse suffisante pour omettre d'explorer la glande. Actuellement, on soupçonne assez l'importance de ces pancréatites méconnues pour demander que soit toujours examiné le pancréas au cours des laparotomies dirigées contre tous les syndromes qui ressemblent plus ou moins à ceux des affections des voies biliaires, de l'estomac, du duodénum. Cet examen est indiqué chaque fois que l'on découvre une lésion des organes précités, et, à plus forte raison, quand on n'en découvre pas. On évitera ainsi des opérations entachées de nullité sauf exceptions (simple laparotomie exploratrice), des opérations illogiques et par suite nuisibles.

Je rappellerai, en particulier, que certaines formes de pancréatites, sans ictère, se présentent, comme celles de M. Mallet-Guy avec le syndrome suivant : douleurs plus ou moins en relations avec les repas, phénomènes dyspeptiques divers, modifications du chimisme gastrique, hématémèses et mélæna parfois. En pareil cas, n'est-il pas légitime de penser à une affection de l'estomac ou du duodénum, en général à un ulcère?

Le mal n'est pas très grand si ces erreurs sont redressées pendant l'opération, comme l'a fort judicieusement fait Mallet-Guy pour ses deux premiers cas. Les malades, au contraire, en porteront le préjudice, si l'opérateur, oubliant d'examiner le pancréas, et voulant à tout prix trouver la justification des troubles cliniques au niveau de l'estomac et du duodénum, se croit autorisé à pratiquer par exemple une gastro-entérostomie parce qu'il a vu une vague tache blanche sur le duodénum, parce qu'il a cru percevoir un certain épaississement de la paroi gastrique ou duodénale, parce qu'il a pensé à une duodénite ou a une péri-duodénite, alors qu'il s'agit d'une pancréatite chronique.

*
* *

Un second point m'a paru intéressant dans le travail de M. Mallet-Guy : ses trois observations confirment ce que j'ai soutenu, avec Louis Morel dès 1914, puis en 1926 dans une monographie sur les pancréatites aiguës, à savoir qu'il existe « des faits » de passage entre les pancréatites aiguës et les pancréatites chroniques, que du grand drame pancréatique à la pancréatite chronique il y a toutes les formes intermédiaires.

Cette étroite filiation entre toutes les variétés de pancréatites est

démontrée par les observations cliniques, comme par les constatations anatomiques et expérimentales.

Au point de vue clinique, voici quelques faits :

Chez un malade que j'avais opéré une première fois pour un faux kyste de la tête, une seconde fois pour un faux kyste de la queue, une troisième fois pour une fistule pancréatique, l'autopsie montra que le corps et la queue étaient modifiés par une sclérose intense, étouffant quelques rares îlots glandulaires.

Desplas et Lubin ont rapporté ici-même l'observation d'une femme, qu'ils avaient opérée pour une pancréatite chronique de la tête et qui vint mourir trois ans plus tard à Lariboisière d'une nécrose aiguë avec stéatonécrose.

Louis Bazy a discuté, à cette tribune, l'observation d'un ancien spécifique, atteint d'une ectasie de l'aorte et qui est mort d'une nécrose aiguë du pancréas, épisode terminal d'une sclérose généralisée de la glande.

Or, comme le remarque, M. Mallet-Guy l'histoire clinique de ses propres malades est une preuve nouvelle de cette filiation des formes aiguës et des formes chroniques. L'observation I, en particulier, apporte cette preuve avec la rigueur du fait expérimental le moins discutable, puisque au cours d'une première intervention Mallet-Guy découvre une pancréatite œdémateuse de toute la moitié gauche de l'organe et que cinq mois plus tard il résèque le corps et la queue sclérosés du pancréas; l'examen histologique de la pièce confirme l'existence d'une pancréatite chronique.

Veut-on des arguments expérimentaux? Si, après avoir créé, chez le chien, une nécrose aiguë du pancréas, on sacrifie en série les animaux, qui résistent, on observe au bout de quelques jours une pancréatite subaiguë, et lorsque la survie est plus longue (vingt-cinq à trente jours), on découvre un noyau fibreux très dur, qui s'est substitué au foyer hémorragique.

Enfin, voici des arguments anatomiques, les plus solides : on peut les emprunter aux constatations opératoires, à l'histologie des pancréatites humaines et des pancréatites expérimentales :

On a vu, au cours des interventions, tous les faits intermédiaires entre les formes aiguës franches et les formes chroniques typiques. On a vu, en particulier, un pancréas hypertrophié et induré, entouré de taches de stéatonécrose discrète et présentant des foyers hémorragiques en voie de résorption ou un petit abcès.

D'autre part les coupes microscopiques de pancréatites atténuées, obtenues expérimentalement, reproduisent parfaitement l'image de la pancréatite chronique de l'homme.

Enfin, dans les coupes de M. Mallet-Guy, que j'ai pu examiner, on découvre très nettement, en certains points, des séquelles de foyers de nécrose aiguë.

Ces quelques réflexions nous amènent à conclure que les pancréatites aiguës et certaines pancréatites chroniques ont une étroite parenté, qu'à l'origine de certaines pancréatites chroniques, on peut retrouver un accident aigu (pancréatite œdémateuse ou nécrotique). C'est d'ailleurs ce que reconnaît M. Mallet-Guy. Voici ce qu'il écrit à ce sujet.

« L'histo-pathogénie se conçoit dès lors aisément : la pancréatite œdémateuse a été le point de départ de troubles vaso-moteurs qui ont permis les modifications du milieu intérieur, nécessaires à la formation du collagène, à la constitution de la sclérose, mais d'une sclérose inflammatoire, constructive, scléro-kystique. Il y a plus, et dans ces lésions organisées, irréductibles, évolutives, sur lesquelles a insisté mon maître M. Favre, dans cet état de *sclérose active*, ne trouve-t-on pas l'explication de ces récidives d'épisodes aigus, dont sont riches les 3 observations que j'ai recueillies et dans l'apparition desquelles les perturbations vaso-motrices jouent sans doute un rôle essentiel? Les recherches récentes de MM. Grégoire et Couvelaire sur l'origine anaphylactique de l'œdème aigu du pancréas seraient là pour en témoigner. »

M. Malley-Guy ajoute la remarque qui suit :

« Ces lésions scléro-kystiques, séquelles de pancréatite aiguë, trouvent en elles-mêmes des raisons d'aggravation et sont génératrices indéfiniment de nouvelles poussées œdémateuses. A la résection de la portion malade de la glande, pour autant qu'elle siège à gauche de la ligne médiane, l'on peut demander de rompre ce cercle vicieux, c'est là sa meilleure justification.

« Une telle tentative n'est au surplus que la transposition au pancréas du principe fécond d'*exérèse d'une lésion parce que génératrice de réflexes dangereux*, que posa mon maître le professeur Leriche, en créant l'artériectomie pour artérite. »

C'est là une interprétation de ses opérations, que l'on peut admettre ou discuter. Pour ma part, je veux simplement retenir que Mallet-Guy a pratiqué, trois fois, avec succès, l'hémi-pancréatectomie gauche pour pancréatite chronique authentique.

*
* *

Voici ce que l'auteur dit de ces opérations :

« L'intervention réalisée chez ces 3 malades, hémi-pancréatectomie gauche, est techniquement, outre la cholécystostomie complémentaire, celle que Mac Caughan vient de décrire *et d'utiliser* (*Ann. Surg.*, **101**, 1935, 1386), sous le nom de *pancréatectomie subtotale*, *dans le traitement de l'hyperinsulinisme*, — avec cette différence cependant que, dans le cas de pancréatite chronique, la glande est fixée dans la profondeur et doit être minutieusement sculptée sur le plan postérieur. Les rapports des vaisseaux spléniques et notamment de la veine n'imposent toutefois pas le sacrifice de la rate.

« La section, faite à quelques millimètres en deçà de la limite des lésions, permet une hémostase facile, simplifiée encore par l'usage, non indispensable d'ailleurs, du bistouri électrique. Le tissu glandulaire sclérosé se laisse facilement suturer. Il convient, semble-t-il, de drainer au minimum, et l'exclusion du lit de la résection par rabattement du grand épiploon permet d'éviter un large tamponnement de l'arrière-cavité. Mais il serait très dangereux de supprimer tout drainage au contact du moignon pan-

créatique, quels qu'aient été les soins apportés à son enfouissement : les suites ont été plus complexes lorsque le drainage fut seulement médiat (obs. III) que lorsque le moignon avait été directement drainé. Il paraît impossible d'éviter l'apparition d'un écoulement de liquide pancréatique du huitième au quinzième jour. Holman, ayant supprimé tout drainage, a dû ouvrir secondairement une collection de liquide pancréatique développée au contact du moignon. Les conditions nécessaires pour la constitution d'une fistule pancréatique permanente ne sont pas réalisées par cette amputation glandulaire et, en quelques semaines, l'écoulement du suc pancréatique, freiné au surplus par l'administration d'atropine, cessa spontanément.

« Du point de vue fonctionnel, cette thérapeutique radicale n'eut aucun effet regrettable sur le métabolisme des hydrates de carbone, des protéides et des graisses. Nos malades ne présentèrent ni glycosurie, ni hyperglycémie durables, et les pouvoirs protéolytique et lipasique du suc pancréatique furent à peine diminués à l'épreuve de Kalsch : confirmation des expériences de pancréatectomie partielle de Hédon et de la loi de l'alternance fonctionnelle des glandes.

« Pratiquée avec lenteur et minutie, la résection d'un segment gauche du pancréas, dut-on les sculpter dans un foyer d'adhérences, est exempte de gros risques opératoires et sa gravité pourrait être comparée au risque inhérent aux interventions journellement pratiquées dans la chirurgie de l'ulcère gastrique. L'indication thérapeutique ne se présente-t-elle pas avec les mêmes caractères, un tel foyer pancréatique ne paraissant pas moins redoutable avec les troubles sérieux qu'il engendre et l'éventualité d'une évolution suraiguë que l'ulcère chronique de l'estomac, l'intervention, en un mot, ne paraissant pas disproportionnée à la lésion? »

*
* *

Permettez-moi d'ajouter quelques mots sur les interventions directes dans les pancréatites chroniques, sans ictère et sans phénomène de compression du tractus digestif.

Le chirurgien est-il alors désarmé? M. Mallet-Guy vient de nous apporter la preuve que, dans certaines conditions, on peut avec succès réséquer le foyer de pancréatite s'il est localisé à la portion gauche.

Les interventions qui ont été pratiquées dans les pancréatites sans ictère se réduisent à trois types d'opération.

La pancréatolyse.

La pancréatostomie.

La pancréatectomie partielle.

Vautrin, puis Payr et Martina, suivis par quelques-uns d'entre nous, ont essayé, par analogie à la décapsulation rénale, d'inciser et de cliver la capsule pancréatique. En réalité, il n'y a là qu'une analogie assez lointaine, car la capsule pancréatique n'est nullement clivable, comme la capsule rénale.

On tente, suivant l'expression d'Okinczyc, de « mettre le pancréas à l'air ».

A la suite de cette intervention, pratiquée sur des pancréas bosselés, on a vu quelquefois les noyaux de sclérose faire hernie hors de la loge pancréatique.

Ce résultat objectif a été suivi dans certains cas d'une amélioration considérable des phénomènes cliniques; les douleurs, en particulier, la tumeur, la dyspepsie, la glycosurie parfois ont disparu d'une facon durable ou pour un temps.

Walter-Saillis affirme avoir obtenu, par ce procédé, 18 guérisons dans 18 cas.

Payr et Martina, Dreesmann, Habs, Gross et Gulette sont partisans de cette pancréatolyse.

En France, Brunet, dans sa thèse, rapporte 4 bons résultats de Lecène. Roussel a publié 2 guérisons.

Okinczyc a obtenu, après 2 opérations, 1 succès qui se maintient sept ans après.

Moulonguet, Hertz et Hortolomei ont aussi guéri, ou du moins amélioré, leurs malades.

J'ai pratiqué moi-même trois fois la pancréatolyse pour pancréatite douloureuse et obtenu la sédation des douleurs.

Mallet-Guy nous dit que pour le pancréas gauche, si l'on a pratiqué le décollement de libération, somme toute les temps les plus difficiles, il est tout aussi simple et plus sûr pour l'avenir de réséquer la partie libérée, ce qu'il a fait largement.

La *pancréastotomie*, conseillée par Goethe et Link a été combinée habituellement à la pancréatolyse.

Vautrin a décollé le duodéno-pancréas et sectionné au thermocautère la face postérieure de la glande pour libérer le cholédoque. Il a publié 2 guérisons.

Giordano a exécuté, avec succès, sur la queue du pancréas une pancréatostomie avec drainage, en y ajoutant une cholécystectomie avec drainage de l'hépatique.

Villard, après avoir fait une biopsie sur une grosse tumeur pancréatique, a dilacéré la tête hypertrophiée de la glande, ce qui lui a permis d'ouvrir un petit abcès résiduel, de le drainer et de guérir son malade.

Gobiet a fait avec un bon résultat une opération analogue à celle de Vautrin.

Pratt a sectionné la tête jusqu'au canal de Wirsung et ouvert ce canal; il a complété son intervention par une cholécystostomie.

Ces opérations palliatives ont été rarement dépassées par des *pancréatectomies partielles*, plus ou moins étendues.

Gobiet semble avoir été le premier à préconiser la pancréatectomie partielle, à la suite d'une excision cunéiforme, par laquelle il a obtenu une grande amélioration.

Guleke, cependant, condamne l'excision cunéiforme de même que l'hémi-pancréatectomie. Cette condamnation de principe se conçoit quand

il s'agit de la tête; elle est discutable quand il s'agit du corps et de la queue du pancréas. M. Mallet-Guy nous a montré que cette opération, évidemment très délicate, peut être réalisée, dans certaines conditions, en usant de patience et de minutie.

Je pense donc, avec lui, qu'il faut en appeler du jugement trop sévère et trop hâtif de Guleke.

Les trois observations de Mallet-Guy n'en constituent pas moins un ensemble exceptionnel de très beaux succès, auxquels il ne manque que l'épreuve du temps; l'un date d'un an et demi, les deux autres sont trop récents pour que l'on puisse juger encore de l'avenir des malades. Nous lui demanderons d'apporter ultérieurement ses résultats éloignés.

Certes, on avait déjà publié de loin en loin quelques faits de pancréatectomie partielle, et en général plus limités, pour des traumatismes, des tumeurs malignes, pour des kystes, avec un certain nombre de morts post-opératoires et avec, pour les tumeurs malignes, des résultats éloignés bien misérables. Il semble que les faits, assez rares d'ailleurs, de pancréatites chroniques abordables chirurgicalement constituent de meilleures indications pour l'hémi-pancréatectomie.

Les succès opératoires de M. Mallet-Guy ouvrent une voie très encourageante pour le traitement direct des lésions chroniques du pancréas, limitées au corps et à la queue de la glande.

Je vous propose de le féliciter pour ces beaux résultats, de le remercier vivement de nous les avoir communiqués et de nous faire une fois de plus profiter de son expérience de la question.

M. **Mauclaire** : J'ai eu l'occasion d'opérer un cas de tumeur de la tête du pancréas chez un sujet âgé de soixante ans. A l'examen clinique, j'avais d'abord pensé à un calcul de l'ampoule de Vater. A l'exploration opératoire, la tumeur siégeait dans la tête du pancréas, un peu à sa partie inférieure. A mon grand étonnement, j'ai pu l'enlever assez facilement sans hémorragie notable. Je croyais qu'il s'agissait de pancréatite chronique. A l'examen histologique on trouva de la pancréatite chronique, mais aussi, en un seul point, quelques noyaux épithéliaux (*Archives gén. de Chir.*, 1907).

Mon malade est mort de cachexie avec ascite au bout de trois mois. Je demanderai à M. Brocq s'il y a des foyers circonscrits de pancréatite chronique facilement énucléables.

M. **Brocq** : Dans les observations de M. Mallet-Guy, il s'agissait de tumeurs diffuses, pour lesquelles, seule la résection était possible. Il en est ainsi dans la grande majorité des cas de pancréatite chronique. Il est rare que la tumeur se présente sous l'aspect d'un noyau semblable à un adénome et dont l'énucléation serait de mise. On est, par suite et habituellement, conduit à faire, quand on veut enlever la lésion, soit une excision cunéiforme (ce qui a été réalisé au niveau de la tête ou du corps du pancréas), soit une résection de la partie gauche de la glande, c'est-à-dire une pancréatectomie gauche plus ou moins étendue; telle est l'opération que M. Mallet-Guy a exécutée trois fois avec succès.

DISCUSSIONS EN COURS

A propos du diagnostic des tumeurs des os,

par M. E. Sorrel.

Comme contribution à la discussion en cours sur le diagnostic des tumeurs des os, je voudrais faire projeter quelques radiographies : elles montrent que si dans certains cas l'image d'une tumeur osseuse est assez caractéristique pour apporter dans le diagnostic de sa nature un élément fort important, il en est d'autres où il n'en est pas de même.

Voici tout d'abord 3 cas de *chondrome* : l'un au niveau de la 2e côte, chez un enfant de onze ans (je l'ai opéré il y a trois ans et revu il y a quelques jours; il n'y a pas eu de récidive), l'autre au niveau du col fémoral chez une femme de vingt-trois ans (je l'ai opérée il y a trois ans à Strasbourg et n'ai aucune nouvelle d'elle), le troisième, qui, radiographiquement, a tout à fait l'aspect d'un ostéome, a été opéré récemment chez un enfant de onze ans et demi, et l'examen histologique répond « chondrome à allure destructive », mais il existe une périostite tibiale de l'autre côté; malgré un Bordet-Wassermann négatif, j'ai mis l'enfant au traitement.

Voici maintenant un *ostéome* du tibia dont l'histoire est intéressante : il y a huit ans, comme vous pouvez le voir, il y avait déjà un notable développement; mais il ne gênait pas la malade qui avait alors vingt-cinq ans. Huit ans plus tard, la tumeur grossit brusquement : il y eut des douleurs irradiées au sciatique poplité externe, et de l'œdème du membre, et la malade demanda qu'on la débarrasse de cette volumineuse tumeur.

Cliniquement, l'augmentation de volume rapide après de longues années de *statu quo*, les douleurs, l'œdème donnaient l'impression que la tumeur était devenue maligne. Radiographiquement, l'aspect était en faveur de la malignité. J'enlevai la tumeur, ou plutôt la plus grande partie de la tumeur; les examens histologiques direnṭ « ostéome simple, tumeur non maligne ». Mais en deux mois, la tumeur a de nouveau augmenté beaucoup de volume, la malade souffre, et je crains que ce soit le diagnostic que nous avions fait cliniquement qui soit le plus juste.

Voici 2 cas de lésion osseuse au cours de la *maladie de Gaucher*. On a cru autrefois que la splénomégalie, qui est la caractéristique de l'affection, traduisait un épithélioma de la rate et que les lésions osseuses étaient des métastases. On admet plutôt aujourd'hui que toutes les lésions spléniques et osseuses sont dues à des réactions du tissu réticulo-endothélial vis-à-vis de lipides du sang (ici, la cérasine) anormalement mis en liberté; ce seraient des *réticulo-endothélioses*.

Je vous ai déjà montré les radiographies de la première malade, une fillette de treize ans, que je suis depuis cinq ans maintenant, et à laquelle,

en 1931, un de mes assistants d'alors, Oberthur, avait fait une splénectomie. Les lésions intéressaient les cols des fémurs droit et gauche, et les têtes fémorales. Des biopsies ont été faites et ont permis de retrouver au niveau de l'os comme au niveau de la rate, des cellules de Gaucher. Malgré l'effondrement des cols des fémurs et les déformations des têtes fémorales, la malade marche sans claudication appréciable, et il n'y a pas de limitation des mouvements. Je l'ai revue il y a quelques jours : elle va très bien.

La deuxième malade n'est pas une malade personnelle : c'est une malade que MM. Merklen, Waitz et Warter ont présentée à la Société Médicale des Hôpitaux, et dont l'un d'entre eux a eu l'obligeance de me donner les radiographies. Les lésions de la colonne vertébrale sont vraiment très étranges; je vous montrerai dans un instant une radiographie de lésion de la colonne vertébrale au cours d'une maladie de Hodgkin, dont l'aspect est presque identique.

Les lésions de l'humérus sont importantes : leur aspect radiographique est assez voisin de celui d'un cas, non plus de réticulo-endothéliose, mais de *réticulo-endothéliome*, d'un *sarcome d'Ewing* dont je vous montre maintenant les localisations multiples, à l'humérus, aux tibias et aux péronés, au crâne, enfin.

Voici maintenant quelques cas de *sarcome* à forme très *destructive.*

L'un, par suite de circonstances anormales, a pu être suivi pendant cinq mois : vous voyez avec quelle rapidité la destruction, je dirais presque la volatilisation du tibia, s'est opérée.

Le deuxième est du même ordre : la malade (une femme de vingt-six ans) a cette particularité d'avoir survécu longtemps : six ans après l'amputation, elle se portait bien. Depuis je n'ai plus eu de ses nouvelles et n'ai pu la retrouver. Il s'agissait d'une tumeur de haute malignité.

Le cas suivant présente une image un peu différente : c'était un sarcome presque *constructeur*; il était lui aussi de haute malignité; j'ai fait une biopsie et amputé la malade (c'était une enfant de treize ans) il y a environ un mois.

Voici d'autres sarcomes à type destructeur, ostéolytique, évoluant chez des adultes, l'un du fémur, qui en cinq mois a, lui aussi, volatilisé l'os, l'autre de l'os iliaque, un troisième des côtes.

Deux *sarcomes de la colonne vertébrale*, l'un à type destructeur chez un adulte, l'autre au contraire très ostéolytique (chez un enfant). Ces deux malades m'avaient été adressés comme porteurs de mal de Pott, et chez le deuxième, il nous fallut plusieurs mois pour rectifier le diagnostic, car la radiographie ne montrait presque rien, et nous n'avons pu faire le diagnostic exact que par une biopsie; puis les signes radiographiques apparurent.

Voici 1 cas de tumeur osseuse au cours d'une *maladie de Hodgkin*, qui entraîna la mort du malade. L'aspect se rapproche, comme je le disais il y

a un instant, de l'aspect que nous avons vu dans une réticulo-endothéliose de maladie de Gaucher.

2 cas bien curieux maintenant : l'un est celui d'un enfant de trois ans qu'on m'avait adressé comme ayant un *spina ventosa*. L'aspect radiographique n'était pas bien typique, mais l'enfant avait été vacciné à deux reprises par le BCG, et je me demandais si par hasard il ne s'agissait pas d'une ostéite à BCG ou d'une ostéite bacillaire à type modifié par le BCG. La cuti-réaction était négative; le Bordet-Wassermann également. Comme il y avait des ganglions inguinaux, j'en fis le prélèvement et en fis faire l'examen histologique et des inoculations; on me répondit : ganglion inflammatoire banal. La lésion resta stationnaire pendant trois mois, puis brusquement évolua avec rapidité : il s'agissait d'un *sarcome* fort malin.

L'autre est une enfant dont M. Roux-Berger a relaté ici l'histoire; je la lui avais confiée pour qu'il ait l'obligeance de lui faire faire de la radiothérapie. Je n'avais pas compris tout d'abord ce dont il s'agissait chez cette malade, car au début, on voyait une absence de côte seulement; ni cliniquement, ni radiographiquement, on ne pouvait se douter de l'existence d'une tumeur, et nous nous étions demandé s'il ne s'agissait pas d'une absence congénitale de côte.

Lorsque nous eûmes pu faire le diagnostic de tumeur, je fis une biopsie; l'on me répondit tumeur à *myéloplaxes*. Mais là, comme l'a fait remarquer M. Roux-Berger, l'aspect radiographique était tout à fait contre cette hypothèse d'une tumeur bénigne; elle était essentiellement ostéolytique, comme plusieurs des autres sarcomes que je vous ai montrés, et toute une portion importante de la côte avait totalement disparu. Et l'enfant mourut en un an et demi environ, avec des localisations multiples.

Voici enfin 2 cas de *cancer secondaire* à une tumeur du *sein*.

J'ai déjà eu l'occasion de parler ici du premier. Une malade de quarante-trois ans m'avait été envoyée à Berck comme mal de Pott avec paraplégie. Elle avait une généralisation d'un cancer du sein.

La multiplicité des foyers visibles est intéressante : tous les os, sauf ceux des pieds et des mains, sont véritablement truffés de noyaux métastatiques, comme vous pouvez le voir.

La malade mourut deux ans et demi après la prise de ces radiographies, d'une affection pulmonaire aiguë. J'ajoute qu'à l'autopsie, nous avons trouvé des noyaux dans le foie, dans la rate, dans la peau, et même deux belles tumeurs de Krukenberg de l'ovaire.

J'avoue qu'après avoir vu un certain nombre de radiographies identiques à celles-ci, je croyais que les noyaux de généralisation des cancers épithéliaux, donnaient toujours ce même aspect.

Mais le dernier que j'ai rencontré, ne me permet plus de le dire. Voici l'histoire de la malade : une femme de cinquante-six ans m'avait été adressée avec un diagnostic de fracture du condyle interne du fémur, mal consolidée. L'histoire que m'écrivait le médecin était nette : deux mois et demi auparavant, il y avait eu une chute dans un escalier, constatation

immédiate d'une fracture et immobilisation dans un appareil plâtré. Au moment où je vis la malade, aucun signe clinique ne permettait de s'élever contre ce diagnostic. La radiographie était difficile à interpréter : je ne voyais pas bien comment une fracture pouvait donner un aspect semblable, mais c'était possible, et je demandai à la malade l'autorisation de faire une incision exploratrice; j'aurais terminé par une ostéotomie si vraiment il s'était agi d'un cal vicieux.

Or je trouvai une tumeur évidente : je fis donc une biopsie et M Bénard, chef de laboratoire de l'hôpital Trousseau, qui voulut bien se charger de l'examen, me répondit qu'il s'agissait d'un noyau métastatique et suivant toute probabilité d'une localisation secondaire d'un épithélioma du sein.

Dans le sein droit, en effet, je trouvai un noyau minuscule et dont la malade ignorait complètement l'existence.

Après avoir vu un assez grand nombre de radiographies osseuses, la seule conclusion à laquelle je suis arrivé en ce qui concerne les tumeurs, c'est que l'on ne peut se fier aveuglément à l'image radiographique pour faire un diagnostic. A faire trop de fonds sur elle, on pourrait commettre des erreurs graves.

C'est cependant un élément assez important de ce diagnostic et il a une importance beaucoup plus grande encore si l'on peut comparer entre elles des radiographies prises à quelques semaines de distance et suivre ainsi la façon dont évolue la lésion.

Pratiquement, j'estime que lorsque les signes cliniques et les signes radiographiques sont d'accord, on peut s'en tenir là et prendre la décision thérapeutique nécessaire, sans avoir recours à une biopsie.

Pour peu qu'il y ait divergence entre les renseignements fournis par l'examen clinique et les images radiographiques, il faut faire une biopsie, étant entendu que si une amputation doit être la conséquence de l'examen, elle doit être faite dans les quelques jours qui suivent.

Si enfin l'examen histologique ne donne pas de renseignements absolument précis — et cela sera assez souvent le cas — je crois que la sagesse consiste à attendre et suivre pendant quelque temps l'évolution clinique et radiographique de la tumeur, et à ne prendre de décision thérapeutique grave, comme une amputation, que lorsqu'il n'y a plus aucun doute possible sur le diagnostic.

Hépatome de la clavicule,

par MM. **Henri Hartmann, Paul Guérin** et **Oberling**.

Il s'agit d'un homme de soixante-quatorze ans qui, ressentant il y six mois quelques douleurs au niveau de la partie interne de la clavicule gauche, y porta la main et constata à ce niveau une petite tumeur. Celle-ci s'étant progressivement développée, il vient en janvier 1935 consulter à l'Hôtel-Dieu le professeur Cunéo qui l'envoie salle Curie pour y subir un traitement par le radium.

Lorsque nous l'examinons le 28 janvier 1935, nous nous trouvons en présence d'un malade vigoureux, ne paraissant pas son âge, mangeant et digérant bien, ne s'inquiétant que d'une seule chose, la présence au niveau de la clavicule gauche d'une tumeur qui s'accroît rapidement. A l'examen, nous constatons au niveau de la moitié interne de la clavicule gauche, une tumeur du volume du poing, qui s'étend en bas dans la région clavi-pectorale, en haut presque jusqu'à

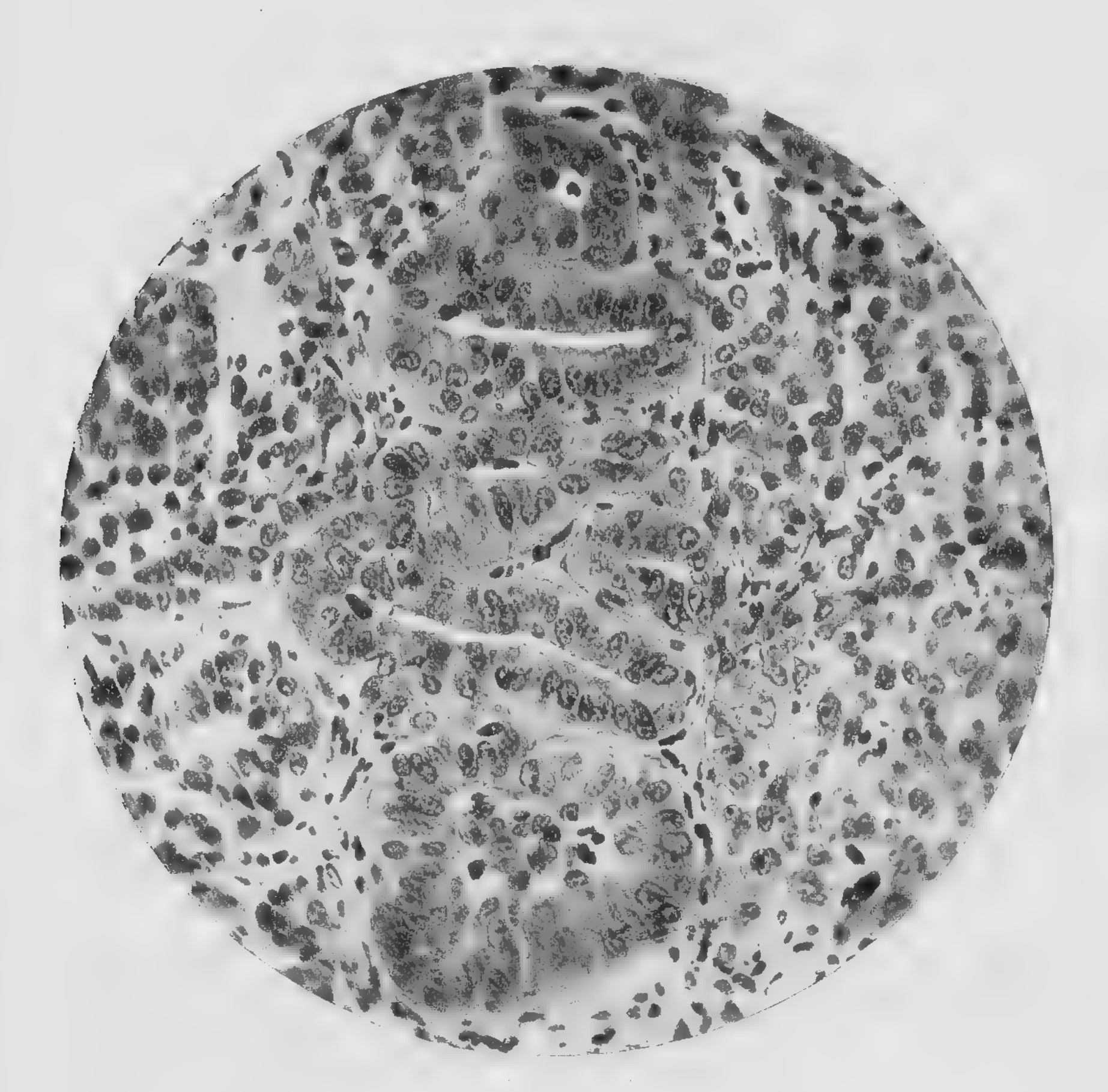


Fig. 1. — Hépatome de la clavicule (grossissement 400 : 1).

la partie moyenne du cou. La peau à son niveau ne présente aucune altération et se laisse parfaitement mobiliser sur la tumeur. Au palper, celle-ci a des contours arrondis ; elle est un peu bosselée, sa consistance est ferme sans être dure, elle est même un peu élastique et indolente à la pression ; elle est manifestement développée aux dépens de la partie interne de la clavicule.

Sur une radiographie, on constate que la partie interne de la clavicule est soufflée, a des contours irréguliers, que le tissu spongieux montre des travées circonscrivant des espaces clairs.

Le 31 janvier 1935, après chloroformisation, nous faisons une petite incision sur la partie la plus saillante de la tumeur et ramenons avec la curette une masse grisâtre, friable. Un tube de 6 milligr. 66 de radium est introduit à ce

niveau et la petite plaie presque entièrement refermée par deux points de suture. 5 aiguilles contenant 4 milligrammes de radium, 2 contenant 3 milligrammes, 4 contenant 2 milligrammes de radium sont introduits dans la tumeur qui mesure 11 centimètres sur 9.

L'examen microscopique, pratiqué par M. Guérin, montra qu'il s'agissait d'un

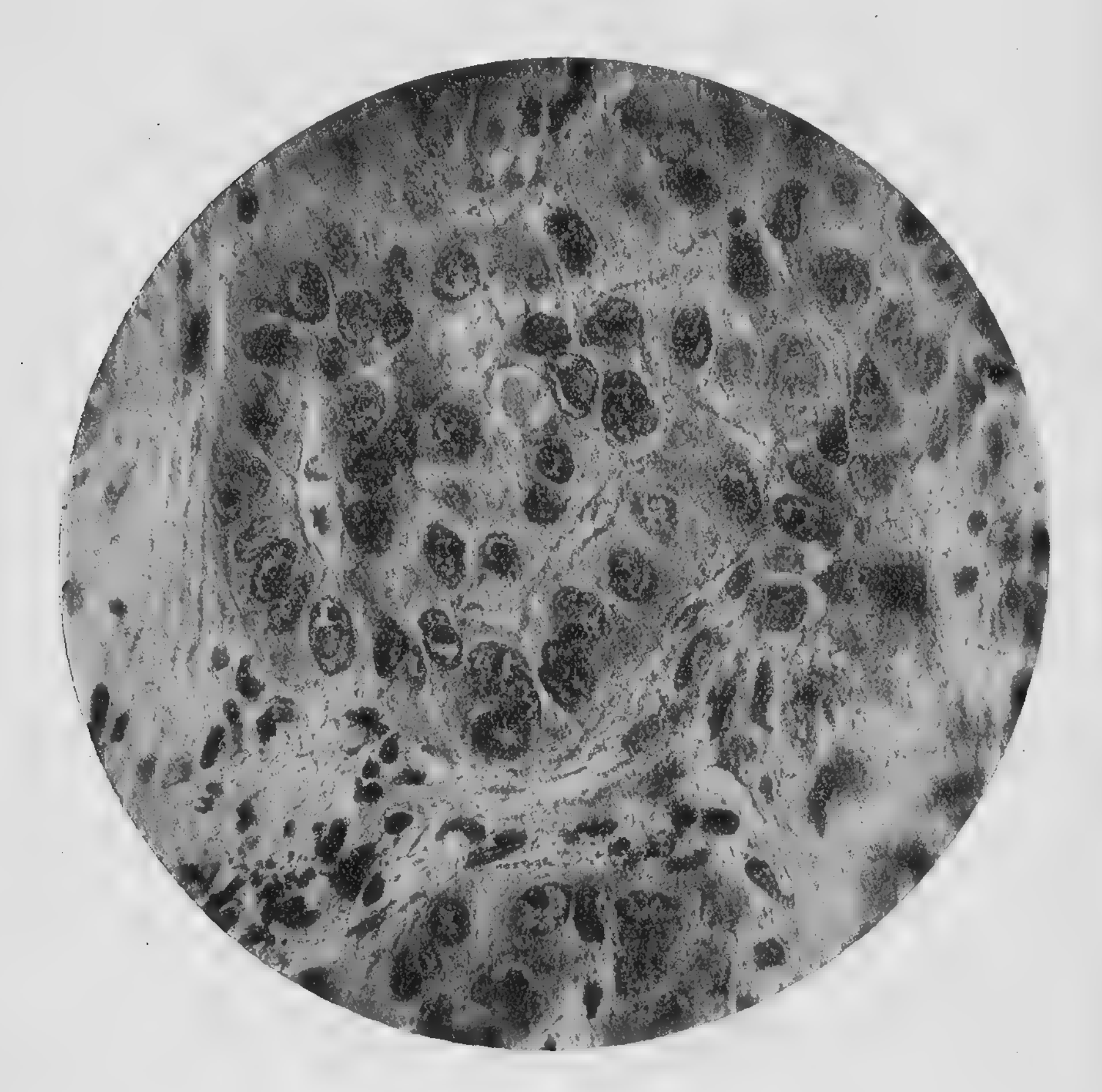


Fig. 2. — Hépatome de la clavicule (grossissement 870 : 1).

épithélioma. Comme celui-ci présentait des caractères un peu particuliers, il montra les coupes à M. Oberling qui rédigea la note suivante :

« Le fragment examiné est constitué en grande partie par un tissu néoplasique d'aspect épithéliomateux, formant des plages plus ou moins étendues ou des îlots séparés par un stroma conjonctif.

« La structure du tissu néoplasique est assez uniforme. Les cellules cancéreuses, à corps cytoplasmique souvent assez volumineux, acidophile, sont disposées en travées en général assez étroites et anastomosées, qui rappellent de très près la dispositiou des travées hépatiques. Cette analogie s'accentue encore lorsqu'on examine le tissu tumoral à un fort grossissement. On voit alors entre les travées un système de capillaires sigmoïdes avec des cellules à noyau allongé, appliquées contre les travées et ressemblant de très près aux cellules de Kupffer.

De plus, dans la partie axiale des travées, les cellules ménagent fréquemment entre elles des espaces canaliculaires avec de petits diverticules latéraux très délimités par une cuticule et évoquant nettement l'image des capillaires biliaires intralobulaires.

« Parfois ces canaux sont plus larges et prennent alors un aspect franchement tubuleux.

« D'après l'ensemble de ces faits, il s'agit indiscutablement d'un épithélioma, donc d'une tumeur secondaire. La structure de cet épithélioma présente de telles analogies avec le tissu hépatique que l'idée d'une tumeur primitive du foie s'impose. Il s'agit donc d'une métastase d'un épithélioma trabéculaire du foie du type hépatome. »

En présence de cet examen et bien qu'aucun symptôme, ni du côté de l'état général, ni du côté digestif, ne fît penser à une tumeur du foie, nous avons examiné celui-ci et avons immédiatement constaté que le foie était notablement augmenté de volume, particulièrement dans la partie droite de l'épigastre où il formait une masse arrondie débordant de trois travers de doigt le rebord costal.

Les aiguilles et le tube de radium sont enlevés le 14 février.

En fin mai 1935, la tumeur claviculaire a diminué de volume, est plus dure, un peu bosselée, mais le malade, qui jusqu'à ces derniers temps avait un état général excellent, perd complètement l'appétit et maigrit. Il meurt en décembre 1935.

Ce cas de tumeur métastatique de la clavicule consécutive à une tumeur du foie vient s'ajouter aux deux que nous avait rapportés en 1909 notre collègue Delbet (*Bull. et Mém. de la Soc. nat. de Chir.*, 1909, p. 525) et montre qu'il est indiqué, en présence d'une tumeur de la clavicule de rechercher s'il n'existe pas, dans l'abdomen, un néoplasme primitif.

Le traitement retardé de l'ostéomyélite,

par M. **Paul Mathieu.**

Le traitement de l'O. A. doit-il ne plus appartenir à la chirurgie d'urgence? L'intervention précoce est-elle susceptible d'aggraver l'état local ou général du malade? Convient-il d'attendre pour pratiquer l'opération de drainage, que la virulence du staphylocoque se soit spontanément atténuée? Telles sont les graves questions posées devant nous à la suite de la communication de M. Leveuf.

Il est difficile, quand on envisage le traitement de l'O. A. de ne pas établir une distinction entre les diverses formes cliniques de cette maladie infectieuse, et de ne pas tenir compte de la variété de ses localisations.

Au point de vue évolution clinique générale, nous savons que s'il existe des formes d'O. A. spontanément abortives, il y a, par contre, des formes assez graves d'emblée pour évoluer de façon fatale, qu'on intervienne ou non chirurgicalement. Cela rend difficile une démonstration qui serait pourtant capitale au début d'une telle discussion : la preuve que l'opération précoce de drainage dans l'O. A. (faite sans gros délabrement) est susceptible d'aggraver l'état local ou général du malade. Certes, on peut admettre

qu'une intervention de drainage comportant l'évidement osseux large, après importantes sections musculaires est excessive, et la discussion s'est déjà ouverte ici même entre les partisans de la simple incision de l'abcès sous-périosté et ceux de la trépanation. La pratique de la plupart des chirurgiens est l'incision simple de l'abcès, et, si l'aspect de la corticale la provoquait, une ablation limitée de celle-ci permettant l'évacuation du pus intra-osseux sous pression. Dans une discussion antérieure j'ai déjà dit que toute ostéomyélite aiguë devait en principe être traitée précocement par une opération de drainage, l'évidement osseux ou éventuellement la résection diaphysaire devant être remise à trois semaines, un mois en moyenne.

Je serais prêt néanmoins à admettre le retard de l'intervention précoce de drainage, si ce retard de cette opération n'exposait à aucun danger : danger d'infection générale aggravée. Je ne crois pas. Mais c'est à démontrer. Par contre, un danger est à redouter localement, c'est la propagation du pus à l'articulation voisine. Or, à ce point de vue, les articulations ne se comportent pas toutes de la même manière. Il importe de faire des distinctions capitales basées surtout sur les rapports du foyer primitif avec la synoviale articulaire voisine.

J'envisagerai deux de ces localisations : parmi les plus fréquentes :

1° L'O. A. de l'extrémité supérieure du fémur;

2° L'O. A. des métaphyses voisines du genou.

L'O. A. de l'extrémité supérieure du fémur (O. A. de la hanche) est très spéciale dans son évolution.

Le foyer primitif dans la métaphyse cervicale est disposé de telle manière que la séreuse articulaire réagit d'emblée, ce qui détermine une sorte de mise en état de défense de la synoviale. L'arthrite progressive qui s'établit est habituellement infiniment moins grave, comme retentissement général, que l'arthrite due à l'irruption brutale du pus dans l'articulation saine.

La conduite que j'ai adoptée depuis longtemps, puisque en 1926 je la suivais déjà, est en matière d'arthrite de la hanche assez temporisatrice. J'ai, sur toutes les arthrites primitives de la hanche que j'ai observées, pratiqué seulement deux résections retardées et bien souvent j'ai pu m'abstenir de toute intervention chirurgicale. Voici une observation qui vous montrera quelle est ma conduite dans le cas où le diagnostic d'O. A. de la hanche primitive est cliniquement avéré.

Il y a quelques années, j'étais appelé près d'un jeune enfant de neuf ans, par un de nos collègues chef de Clinique à la Faculté. Cet enfant avait été vu la veille par un chirurgien, qui avait porté le diagnostic d'arthrite aiguë de la hanche caractérisée par les signes suivants : douleur atroce dans la hanche, rendant tout mouvement impossible. Attitude vicieuse, œdème en gigot de la racine de la cuisse, température à 40°, facies vultueux. Appelé pour intervenir, je m'abstenais, fis appliquer d'abord une extension continue, comptant, s'il le fallait, immobiliser la hanche dans un grand appareil plâtré. La guérison eut lieu sans que le plâtre fût nécessaire,

aucune opération n'eut lieu et l'articulation reprit une fonction très suffisante. La radiographie montre pourtant dans le col un foyer ostéite abortif très net. Tous les cas n'ont pas une terminaison anatomique et fonctionnelle aussi heureuse. Mais très souvent la suppuration avorte ou se résorbe, même si la ponction articulaire a démontré l'existence du staphylocoque dans l'articulation.

Le chirurgien doit suivre attentivement son malade. Si la douleur ne s'apaise pas, si la température persiste et si la tuméfaction de la hanche augmente malgré l'immobilisation, l'arthrotomie, voire la résection de la tête, suivie de réduction du moignon du col dans le cotyle, sont alors nécessaires et suivies d'ankylose ou d'une pseudarthrose intracotyloïdienne, si le traitement orthopédique est correctement suivi. J'ai surtout observé des ankyloses.

J'ai l'impression que la temporisation dans les cas de O. A. de la hanche n'a pas aggravé l'état de mes malades, a évité souvent la grave opération de la résection précoce et rendu même exceptionnelle la résection tardive.

Sur ce point, je suis d'accord avec M. Ombrédanne, avec M. Leveuf. Je rappelle que j'ai publié des observations d'ostéomyélite lente de la hanche avec mon ami Wilmoth, et justifié dès 1926, la conduite que je viens de décrire. Il est possible que certaines localisations de l'O. A. aiguë (à l'épaule, par exemple) puisse justifier une pareille conduite. Je n'ai pas une expérience suffisante pour l'affirmer.

Au contraire, au niveau des métaphyses osseuses du genou les plus fréquemment atteintes, je crois que la conduite chirurgicale ne doit pas se confiner dans l'expectative. Le foyer primitif, nettement extra-articulaire aboutit à une suppuration rapide qui fuse hors de l'os. Dès que l'abcès est évident cliniquement, l'incision de drainage s'impose et si la corticale le laisse présumer, sans faire d'évidement osseux, il faut la soulever pour évacuer le pus intraosseux sous tension.

Le danger est ici (et quelquefois avec une rapidité d'évolution imprévisible) l'irruption brutale de pus dans une séreuse non préparée, entraînant une arthrite suppurée dont la gravité, au point de vue de la vie et de la fonction, est à redouter.

Il reste, bien entendu, que l'opération de drainage ne comporte pas de délabrements excessifs. L'opération d'évidement et de résection, comme je l'ai déjà dit quand Leveuf vous parlait ici de la résection précoce dans l'O. A., doit être remise à trois semaines, un mois.

La temporisation systématique ici n'est pas recommandable, à mon avis, en raison de la menace de l'arthrite aiguë brutale et je crois que, dans ces conditions, cette temporisation systématique serait dangereuse.

Telles sont les raisons qui me font me méfier des formules absolues dans le traitement d'une infection d'évolution générale et locale si variable.

COMMUNICATIONS

Opération de l'hyperinsulinisme avec hypoglycémie causée par un adénome des îlots de Langerhans; guérison,

par MM. **A. J. Jirasek, O. Postranecky** et **K. Henner.**

Je voudrais souligner les faits suivants : la chirurgie de l'hyperinsulinisme a pris son origine à la clinique de Mayo, où a été exécutée la première opération en 1926. Dans ce cas, le syndrome d'hyperinsulinisme avec hypoglycémie, était causé par un cancer pancréatique, développé dans les îlots de Langerhans[1]. Depuis, les opérations pareilles deviennent de plus en plus fréquentes en Amérique et les cas étudiés dans les rapports de la clinique de Mayo, et surtout dans les résumés de Judd. D'autres revues américaines rapportent également des interventions réussies, tandis qu'en Europe il n'y a que des rapports peu précis et Rivoire[2] dit, en 1932, qu'aucun cas de ce genre n'a été opéré en France. Ainsi, notre opération a le mérite d'être une des premières interventions de ce genre en Europe.

Si le chirurgien se trouve — comme c'est notre cas — devant la nécessité de secourir activement un malade atteint d'hyperinsulinisme, il se heurte à une foule d'incertitudes et de questions, dont une partie doit être résolue avant l'intervention, tandis que l'autre dépend de ce que l'opération va révéler. Au premier groupe appartient la question de l'accès au pancréas et la tactique opératoire, au second l'établissement de la base anatomo-pathologique. Il est évident que l'incertitude, en ce qui concerne la base de la maladie, ne permet pas d'établir un plan bien défini de l'intervention. En plus, la voix très énergique de E. H. Rynearson[3], de la clinique Mayo, nous met en garde contre l'abus du nom « hyperinsulinisme », parce que les causes de l'hypoglycémie sont nombreuses et une intervention non suffisamment justifiée ne peut avoir de succès. Les deux cas d'hypoglycémie fonctionnelle cités par lui, dont un avait subi la résection du pancréas, sont des avertissements très graves.

Observation. — I. *Examen neurologique* (K. Henner). — J. J..., vingt-six ans, ingénieur. Rien de spécial dans les antécédents familiaux et personnels.

La maladie actuelle débuta en 1928. Les manifestations morbides évoluaient toujours par paroxysmes. Le malade décrit sa première crise comme suit : un jour, il prend son déjeuner avec vitesse et avidité immotivée. Immédiatement après le repas, il se rend compte qu'il est tout changé. Il sort du restaurant en titubant comme un ivrogne.

1. Wildes, Allan, Power, Robertson : Carcinoma of the islands of the pancreas. *Journ. Amer. med. Assoc.*, 7, 1927-1930.
2. *Les acquisitions nouvelles de l'endocrinologie.* Masson, Paris, 1932. Deuxième édition en 1935, cite Ralbergh et Sigwald.
3. Proceedings of the staff meetings of the Mayo Clinic, **39**, 1934.

Au cours des premières années de la maladie, de pareilles crises étaient rares. Il en souffrait surtout dans la matinée. Parfois on ne pouvait l'éveiller et il dormait jusqu'à trente-six heures ; quand il s'éveillait d'un tel état, il réagissait aux invitations, il se rappelait que dans ces heures il se lavait, s'habillait longuement avec un automatisme, dont les souvenirs sont pour le malade extrêmement pénibles. Après le premier déjeuner le tout disparaissait, surtout, comme le malade nous communiquait, après qu'il était sorti.

Etat actuel le 5 décembre 1931 : myopie prononcée, obésité, aucun signe typique. Les séroréactions à la syphilis sont négatives, l'examen oculaire normal. Nous avons prescrit un régime comme dans l'hémicranie : 6 centigrammes de luminal et 3 comprimés d'anaclasine par jour. Pendant ce traitement, l'état du malade s'améliora nettement.

Il a des pauses de plusieurs mois, sans aucune souffrance physique, ni psychique. Pourtant, les crises arrivent de temps en temps. On n'a jamais observé de spasmes, ni émission d'urine, sauf quelques crises dans lesquelles le sommeil durait plus de vingt-quatre heures. Depuis 1931, le malade augmentait continuellement de poids : au bout de deux ans de 20 kilogrammes.

Au cours de quelques consultations nous avons pu constater chez le malade quelques particularités dans son allure et dans sa parole. Dans le discours, il est très abondant, détaillé, agocentrique. Il parle toujours d'une très haute voix, malgré cela très vite. Dans sa façon de parler, dans ses mouvements, dans tout son maintien, il est affecté et présente des maniérismes et stérotypies nombreux. Toutes ces qualités sont plus prononcées après le paroxysme du 17 janvier 1933; c'était, comme il semble, la plus grave crise dont le malade a été atteint. Ce jour déjà, dans la matinée, il ne perçoit pas d'une façon parfaite, il parle avec difficulté, pourtant il est allé de Sazava à Prague. De ce voyage, le malade a une amnésie définitive. Il était attendu à la gare. Il put aller dans les rues mais il heurta d'une façon impulsive les personnes passantes. En descendant du tram, il jeta une dame du marchepied sur le pavé. Quelques moments après être entré, avec sa fiancée, dans un café, il eut une sensation, comme si le membre inférieur gauche devenait plus court et de nouveau plus long, comme s'il était de gomme. Finalement, comme si ce membre comprimait en spirale à la manière d'un serpent le tronc et le cou du malade. A ce moment, la fiancée du malade voyait le malade effectuer des mouvements lents, toniques, de torsion du tronc, de la rotation de la tête. L'aspect du malade était alors extrêmement bizarre. Tout d'un coup le malade se mit à courir dans le café, il se précipita dans la cuisine et revint vite, et finalement il s'assit à une autre table que la sienne, il reposa sa tête sur la table de marbre et est redevenu normal.

En décrivant cet état sur lequel il a des souvenirs vagues, le malade ne peut dire s'il n'a pas bu quelque part dans le café une boisson sucrée. Nous avons vu le malade deux heures après cette crise. Il était déjà lucide, mais sa physionomie était nettement hypomimique. Il se sentait extrêmement malheureux et énonçait des idées de suicide.

Le malade est hospitalisé à notre clinique. Le lendemain, nous connaissons déjà le chiffre étonnant d'hypoglycémie, et la maladie semble être, au moins dans ses grands traits, expliquée.

L'état du malade n'était pas, au cours de ce séjour à la clinique en janvier 1933, si négatif comme auparavant. Les réflexes tendineux et périostés étaient, pendant de longues journées, augmentés au membre inférieur gauche, c'est-à-dire au membre auquel le malade percevait en hallucination « au cours de sa crise » des cinesthésiques si bizarres. Le signe d'éventail était net des deux côtés durant plusieurs jours. Ponction lombaire : 25/16, Claude, position couchée ; les réactions des globulines sont légèrement positives, Sicard 0,22, pas d'éléments cellulaires, hypoglycorhachie, 28 milligrammes. Les réactions à la syphilis sont, dans le liquide céphalo-rachidien, négatives, de même la réaction au benjoin.

Au bout du séjour du malade à la clinique, nous avons reçu des renseignements de la fabrique où le malade était occupé. Son travail était précis et régulier, mais quelquefois il faisait des choses incroyables. Un jour, par exemple, il expédia toute la correspondance après n'avoir écrit dans les lettres rien que des apostrophes et sa signature.

Après l'opération heureuse du professeur Jirasek, le malade se sent absolument normal, il supporte sans difficulté d'être à jeun pendant un temps même très prolongé. L'état somatique ne présente rien d'anormal. Les réflexes sont normaux et égaux des deux côtés. Dans la conversation, le malade parle d'une façon beaucoup plus concise qu'auparavant, la plupart de ses maniérismes ont disparu, seulement la parole mégaphonique et rapide persiste.

On connaît les descriptions des hypoglycémies spontanées; la bibliographie n'est pas trop abondante (Wilder, Harris, Marx, Sigwald), etc. Chez notre malade, il est instructif qu'il ait été pris pendant des années par les médecins traitants, neurologistes, pour un épileptique; les crises rappellent vraiment des équivalents épileptiques. Nous-mêmes n'avons pas fait le diagnostic précis avant d'avoir admis le malade à notre clinique.

Le succès temporaire du traitement par des doses petites de phényléthyl-malonyl-urée et par l'Anaclasine, était surtout trompeur. De prime abord, nous avons songé à des états vagotoniques et hémicraniques spéciaux.

Le nombre des adénomes du tissu insulaire est certainement restreint.

Pourtant, leur symptomatologie végétative, neurologique et mentale et les données du laboratoire sont très instructives.

L'idée d'une hypoglycémie artificielle ou spontanée ou même d'un insulinome, doit toujours se présenter à notre esprit si nous rencontrons des états de confusion brève, des aphasies passagères, des parésies temporaires, des épilepsies qui se manifestent presque exclusivement par des équivalenis, par la poriomanie, par des hypersomnies paroxystiques, etc. Il est certain qu'un malade atteint d'un insulinome peut facilement être interné pour un temps court dans un service fermé avec un diagnostic absolument faux. L'importance de ces états pour la médecine légale est évident. On souligne avec juste raison dans la bibliographie l'importance des variations de la valeur glycémique chez des personnes qui ont causé un accident (auto, machines diverses) et qui ne sont pas capables d'expliquer comment il est arrivé qu'ils ont pu causer un tel accident malgré leur expérience et leur routine.

Il n'y a pas de place ici pour développer les traits communs qui font rapprocher quelques symptômes somatiques des états hypoglycémiques avec la symptomatologie extrapyramidale. Nous nous contentons de remarquer que dans les crises de notre malade, il y avait une hypomimie nette, et qu'une ou deux fois on a constaté des hypertonies musculaires ressemblant, en plusieurs points, aux spasmes de torsion.

BIBLIOGRAPHIE

Wilder : *Med. klin. Woch.*, 1932, p. 722; Harris : Sec. *Journ. of Neurol. and Psychopathol.*, n° 52, 1933, p. 369; Mars : *Wervenarra*, n° 4, 1933.

II. *Examen somatique* (O. Postranecky). — L'examen somatique interne du malade ne révéla, outre une légère obésité, rien de particulier. La diurèse était normale. Le métabolisme basal de — 8 p. 100.

La glycorégulation, par contre, présenta des anomalies typiques très intéressantes, qui se manifestaient en première ligne par un abaissement constant de la glycémie à jeun. Celle-ci variait entre 27-56 milligrammes pour 100, de sorte que le taux moyen de la glycémie à jeun, pris sur 16 examens, n'était que 42 milligr. 4 pour 100.

La courbe, après deux doses de glucose *per os*, ne présenta pas l'aplatissement, observé généralement par l'hyperinsulinisme, les deux sommets étaient au contraire plus hauts que ceux du tracé normal. Dans notre cas, les courbes après glucose différaient considérablement de la normale en ce qu'elles étaient situées très bas. Il est intéressant que les tracés n'accusaient ni après le premier ni après le second sommet d'hypoglycémie post-alimentaire, de sorte que, dans aucune phase de la courbe, la glycémie ne descendit au-dessous de la valeur initiale.

La courbe, après 20 unités d'insuline par voie sous-cutanée, fut intéressante à cause de sa grande résistance à l'insuline. Le malade subit, il est vrai, au cours de l'examen, une crise hypoglycémique et cela après le point le plus bas de la courbe (25 milligrammes pour 100), mais comme ce jour-ci, la glycémie à jeun, avant l'administration de l'insuline n'était que de 32 milligrammes pour 100, nous n'avons constaté après l'insuline qu'une diminution de 8 milligrammes pour 100, et cela deux heures après l'injection, tandis que l'abaissement normal de la glycémie deux à quatre heures après l'insuline est en moyenne de 30 milligrammes pour 100.

La réaction glycémique, après 20 unités d'insuline et deux fois 20 grammes de glucose *per os* ressemblait par son cours hyperglycémique absolument à la réaction normale. Un écart typique de la normale fut la position très basse du tracé entier et l'absence complète de l'hypoglycémie post-alimentaire après le premier sommet. Néanmoins, le malade subit vers la fin de l'examen des crises hypoglycémiques parce que déjà le taux initial de la glycémie à jeun était très bas.

Après l'administration sous-cutanée d'adrénaline, la courbe glycémique manifesta seulement une plus grande tendance à redescendre, mais l'hyperglycémie atteignit dans les deux examens la hauteur de 75 milligrammes pour 100 au-dessus du taux initial. Nous n'avons donc pas constaté après l'adrénaline l'aplatissement de la courbe qu'on a quelquefois observé dans les cas d'hyperinsulinisme.

En tout, on peut dire que les réactions glycémiques après le glucose, l'insuline et aussi après l'insuline avec glucose ont montré, dans notre cas, une grande résistance envers l'insuline et qu'elles ont gardé la faculté du développement normal de l'hyperglycémie alimentaire.

Ces examens prouvent qu'il s'agissait, chez notre malade, d'un complexe typique d'hyperinsulinisme, présentant les signes d'une sécrétion constante d'insuline sans égard aux périodes de digestion et de jeûne. La glycémie du malade — sauf les périodes d'hyperglycémie alimentaire — se tenait à un taux très bas, la plupart du temps au-dessous de 50 milligrammes pour 100, de sorte qu'à cette époque il était sans cesse menacé par les crises hypoglycémiques.

La médication et l'application d'extraits hypophysaires et thyroïdiens ayant été sans résultat, nous poursuivîmes dans le procédé thérapeutique le but d'empêcher l'abaissement du sucre sanguin en maintenant notre malade à l'état d'hyperglycémie alimentaire. Pendant la journée, c'était assez bien possible, mais le début de la matinée restait critique puisque, à la suite du jeûne nocturne, la glycémie descendait très bas à cette heure. Tout de même avons-nous réussi, par une disposition appropriée des repas, surtout en reculant le dernier repas très tard dans la soirée et en fixant le premier de grand matin,

d'arrêter lesaccès, de sorte que le malade n'a pas eu de crise depuis janvier 1934. Toutefois, les réactions glycémiques (contrôlées encore au mois de décembre 1934) ne s'en trouvaient pas modifiées, de même que la glycémie à jeun, qui restait toujours basse. En plus, le malade s'inquiétait, parce que l'abondante nourriture et sans doute aussi l'hypersécrétion constante d'insuline — ce qui ressemblait à une cure d'engraissement insulinique — le faisaient augmenter considérablement de poids (presque 30 kilogrammes pendant la maladie).

Ces circonstances, ainsi que la crainte, que l'état prolongé d'hyperinsulinisme ne causât l'endommagement de l'appareil insulaire, nous ont décidé à conseiller au malade l'intervention chirurgicale.

Après que l'élévation post-opératoire se fut calmée, la glycémie à jeun se fixa à un taux deux fois plus haut. Elle variait à présent entre 74 et 102 mg. pour 100, de sorte que le taux moyen de la glycémie à jeun, pris de 16 examens de 89 mg. 4 pour 100.

Toutes les courbes glycémiques, contrôlées après l'opération se tenaient à la hauteur normale, mais elles présentaient dans leurs cours des changements intéressants.

L'examen après deux glucoses, exécuté le quarante et unième jour après l'opération, montrait, comparé au tracé d'avant l'opération, un rehaussement considérable du second sommet et accusait d'une manière distincte l'hypoglycémie post-alimentaire après le second glucose.

La courbe, après 20 unités d'insuline, examinée le quarante-septième jour après l'opération, montrait une baisse considérable de la glycémie non seulement en comparaison à la réaction d'avant l'opération, mais aussi aux réactions normales. Il est surtout intéressant que la glycémie descendait sans cesse jusqu'à la quatorzième heure après l'injection, ce qui normalement est assez rare, mais s'observe généralement chez les diabétiques. Mais comme la courbe commença à jeun à une hauteur de 97 mg. pour 100, elle ne descendit pendant les quatre heures qu'à 53 mg. pour 100 ; de sorte qu'aucun indice d'hypoglycémie ne se manifesta au cours de l'examen.

La courbe après l'insuline avec deux glucoses, contrôlée le quarante-deuxième jour après l'opération, présenta, contrairement aux examens d'avant l'opération, une baisse toute normale après le premier sommet, un abaissement distinct du second sommet et ensuite une considérable dépression glycémique, non seulement plus grande qu'avant l'opération mais aussi plus grande que la normale.

En tout, on peut dire que les réactions glycémiques après le glucose, l'insuline et insuline avec glucose se tenaient après l'opération à la hauteur normale, Mais il est intéressant que toutes ces réactions présentaient après l'opération des signes diabétiques, c'est-à-dire, elles révélaient une résistance diminuée envers l'insuline, tandis que sur les tracés d'avant l'opération cette résistance était, au contraire, très prononcée et frappante.

Depuis l'opération, le malade n'a plus de crises hypoglycémiques bien qu'il mange souvent très peu ou irrégulièrement. Il endure sans difficulté le long jeûne de l'avant-midi.

III. *Intervention chirurgicale* (A. Jirasek). Je reviens aux questions posées plus haut : d'abord l'accès au pancréas; quelle incision est la meilleure? Je ne décrirai pas toutes les incisions qui ont été proposées. En prenant ma décision j'ai songé surtout à deux choses : la première était la projection du pancréas, sur la paroi abdominale, la seconde l'accès aussi large que possible. D'après Rio-Branco et Weigner[1] le pancréas s'étend

1. *Topograficka anatomie* III. Praha. Vesmir, 1934.

de la 2e vertèbre lombaire jusqu'à l'extrémité antérieure de deux dernières côtes. Quant à la seconde exigence, elle peut être réalisée par une incision angulaire, tournée vers l'ombilic, ce qui a l'avantage de ménager les nerfs. C'est ainsi que j'ai résolu la première question. J'ai choisi la voie entre l'estomac et le côlon transverse, parce qu'il me semble que, sans donner plus de place elle donne plus de jour que la voie sous le côlon.

L'autre point incertain c'est la base anatomo-pathologique. Vu le tableau clinique nous avons éliminé le cancer, l'adénome insulaire était le diagnostic le plus vraisemblable. L'assurance de notre manière de procéder fut influencée d'un côté par le fait qu'il pouvait être caché et par conséquent non découvert, de l'autre côté par la possibilité d'une pancréatite temporaire. Ces dernières possibilités rendraient nécessaire une résection subtotale du pancréas. Celle-ci n'est pas une intervention aisée, surtout dans milieu si rempli de graisse comme c'était le cas chez notre malade. Elle présente toute une série de questions anatomiques délicates, dont la plus importante est celle des vaisseaux, particulièrement de l'artère et de la veine splénique, qui sont en rapports étroits avec la face supérieure et postérieure du pancréas; certains auteurs conseillent avec un courage digne d'envie mais difficile à imiter, l'ablation de la rate à cause d'une hémostase plus complète [1]. Quant à moi, cette décision me paraît très grave: elle est contradictoire à nos intentions et ne peut être que l'issue suprême d'une situation désespérée. Une autre difficulté pour le chirurgien représente le moignon du pancréas : sa sécrétion ne peut être effacée suffisamment pour qu'elle cesse d'être la cause de nombreuses souffrances, soucis et accidents post-opératoires. A côté de cela on pouvait envisager dans le cas de pancréatite temporaire le décollement total du pancréas (pancréatolyse) recommandé par Brocq et Miginiac [2], ou bien le décollement du pancréas d'après Wiart, avec drainage rétropéritonéal consécutif [3] (Bérard et Mallet-Guy), ou bien encore la section de la gaine du pancréas (Judd) [4] et enfin l'énervation du pancréas dans ses deux tiers gauches. J'ai proposé cette intervention éventuelle en songeant au cas de Finney [5], où il n'y avait pas eu de constatation anatomique sur le pancréas et où néanmoins sa résection avait amené une amélioration évidente.

Guidé par ces considérations, je me suis décidé à l'intervention le 15 décembre 1934. Du protocole de l'opération je cite le passage suivant : « Narcose chloroformo-éthérique, très difficile, parce que le malade consomma des quantités considérables (310 grammes d'éther et 55 grammes de chloroforme) et respirait mal. Le malade fut placé sur l'élévateur rénal, avec inclinaison à droite. Incision angulaire dans le quadrant supérieur gauche avec l'angle tourné vers l'ombilic. Voie d'abord au pancréas par le

1. Rivoire, *loc. cit.*, sub 2.
2. *Chirurgie du pancréas.* Masson, Paris 2934.
3. *Traitement chirurgical des pancréatites* (Québec 1934). Masson, Paris.
4. Symposion ou hyperinsulinism (Allan-Rixford-Freeman-Brown). Proceedings of the staff meetings of the Mayo clinic, 1931, 38.
5. Allan. Proceedings of the staff meetings of the Mayo clinic, 1928, 50.

ligament gastro-colique. Dans un milieu plein de graisse (le malade pesait alors 87 kilos) je trouve non sans peine le pancréas, qui nous apparaît comme une large bande d'un brun grisâtre, assez clair, relativement molle et homogène. Libération prudente du pancréas de son entourage d'abord au milieu, ensuite à gauche. A cette occasion, nous constatons que le tissu du pancréas est très fragile. Nous explorons en vain tout le pancréas, de la tête jusqu'à la queue; ne trouvant rien, nous libérons la base pour préparer la possibilité d'une résection. Au cours de cette libération nous trouvons à l'extrémité de la queue, au niveau de la division de la face antérieure et postérieure du pancréas, une place noirâtre grande comme une lentille. Après examen et préparation, nous dégageons une tumeur ayant la grosseur et la forme d'une noisette. Elle est recouverte en avant et en arrière d'une mince couche opaque du tissu pancréatique, de sorte qu'elle semble enclavée entre deux languettes du corps massif du pancréas, dont la forme rappelle les deux bouts d'un étendard. La formation est bien différenciée du tissu glandulaire, pourvue d'une mince gaine blanchâtre et remplie par une masse gélatineuse, assez solide, de couleur rougeâtre.

Le décollement de la tumeur ne présente pas de difficultés. Les veines du tissu environnant saignent légèrement, mais l'hémorragie est facilement arrêtée par le tamponnement. Comme la forme, les dimensions et la localisation du néoplasme nous font admettre qu'il s'agit d'un adénome insulaire intrapancréatique, nous abandonnons le projet de résection pancréatique et introduisons un drain à l'endroit où se trouvait la tumeur et finissons l'intervention par une suture de la plaie en trois plans.

L'opération fut rendue assez difficile par l'obésité du malade et par la localisation intrapancréatique de l'adénome. Sa durée fut de quatre-vingt-dix minutes. L'examen histologique, exécuté par le professeur D[r] Siki donna le résultat suivant :

La structure histologique de la tumeur pancréatique du cas démontré est bien singulière et du point de vue morphologique très intéressante. Dans le stroma de l'adénome se trouvent des masses amyloïdes dans une proportion surpassant considérablement celle du parenchyme. Le fait qu'il s'agit bien d'amyloïde fut prouvé par la réaction métachromatique positive avec le violet de méthylène, tandis que la réaction de l'iode et la réaction iodo-sulfureuse de Wirchow furent négatives. Il s'agit d'une tumeur amyloïde, c'est-à-dire d'un adénome combiné avec amylose locale; une combinaison pareille se trouve sporadiquement dans les tumeurs des différentes espèces, elle est peut-être relativement fréquente dans les tricho-épithéliomes (basaliomes). L'aspect frappant, gélatineux et transparent de la tumeur, comme l'a décrit le professeur Jirasek, est sans doute conditionné par ces masses amyloïdes. Le parenchyme qui se trouvait entre les trames amyloïdes, et pour ainsi dire comprimé par elles, se compose de cellules au plasma de faible densité, correspondant morphologiquement aux cellules des îlots de Langerhans. Une différenciation précise des cellules à l'aide de coloration des granules spécifiques n'était pas possible, parce que, au cours de l'opération, on n'avait pas songé à la fixation spéciale du tissu qui y est indispensable.

Le malade supporta l'opération relativement bien. Les premiers jours,

il avait dans les urines des quantités considérables de sucre (jusqu'à 5 p. 100), la glycémie fut le 17 décembre de 100 milligrammes p. 100. Ces conditions se normalisèrent au cours de cinq jours. La plaie commença à sécréter et laissa sortir la graisse nécrotique. Le cours post-opératoire fut troublé par des complications de deux genres : premièrement par la grande rétention des masses nécrotiques dans la plaie, surtout dans la profondeur, de sorte que la cavité s'étendait jusqu'à l'hypocondre gauche, et contenait jusqu'à 3/4 de litre de pus. Cette rétention causait une fièvre très élevée. Nous l'avons combattue en introduisant un drain et en pratiquant journellement des lavages avec les solutions chimiques d'après Dupuy de Frenelle, Lorsque nous avons constaté dans le pus, des staphylocoques et des streptocoques, provenant d'une infection secondaire, nous avons injecté un filtrat combiné. Par suite de ce traitement, la cavité s'est purifiée, et comblée en deux mois. Je suis persuadé que cette complication post-opératoire ne peut être évitée, surtout lorsqu'il s'agit de malades obèses, ni même par le drainage rétro-péritonéal recommandé par Bast, Schmidt et Severinghans[1].

Le second accident fut une broncho-pneumonie inférieure gauche qui disparut assez vite.

Les crises, les faiblesses et le besoin perpétuel de manger ont complètement disparu et ne furent pas provoqués par l'insuline. Le malade commença à se sentir à l'aise, était content de ne plus éprouver le besoin de tant manger et diminua de poids. En quittant la clinique, le 28 janvier 1935, il pesait 72 kilogrammes. A présent, le 31 novembre 1935, il pèse 68 kilogrammes, et il est en pleine activité comme chef d'une entreprise commerciale.

Le traitement chirurgical de l'hyperinsulinisme, ou mieux encore du dysinsulinisme s'impose, lorsqu'il s'agit d'adénomes insulaires, se développant dans les cellules de Langerhans; il sera moins sûr si l'adénome n'est pas trouvé et si pour cette raison on entreprend la résection d'une partie du pancréas que l'on suppose être le siège de l'adénome. Ce traitement est justifié s'il s'agit d'une pancréatite temporaire, et peut-être même de certaines influences nerveuses sur le pancréas. Si le chirurgien n'exécute la pancréatectomie que pour se tirer d'embarras, c'est qu'il compte que l'adénome insulaire pourrait se trouver dans le tissu extirpé, ou bien il satisfait le principe quantitatif. Les deux choses sont difficiles à admettre par avance. Et enfin, il y a nombre d'hypoglycémies où l'intervention chirurgicale n'aura pas de succès et où elle peut même aggraver l'état du malade, comme par exemple, dans les insuffisances hépatiques. Comme c'est souvent le cas dans la chirurgie, les voies nouvelles sont un bienfait, mais elles ne peuvent être suivies toujours et par tous. Et ce qui, à mon avis, importe avant tout, c'est que ces nouveaux pas ne s'égarent point dans une direction dangereuse et que des interventions dictées par

1. Pancreatic tumor with hypoglycemic status epilepticus. *Acta chirur. scand.*, 1932, p. 71.

la mode, mais insuffisamment justifiées ne viennent pas effacer leurs bienfaits.

LITTÉRATURE

JUDD-STAR-ALLAN-RANEARSON : Hyperinsulinism. Its surgical treatment. *Journ. Amer. med. Assoc.*, 1931, p. 101.

MOUZON : La pancréatectomie partielle dans le traitement des états d'hyperinsulinisme. *La Presse Médicale*, 1930, p. 11.

GRAHAM, EWARTS, WOMACK : The application of surgery to the hypoglycæmic state due to islets tumors of the pancreas. *Surgery*, etc., 1933, p. 56.

HOLMAN : Partial pancreatectomy for hyperinsulinism. *Surg. Clin. N. Am.*, 1933, p. 13, Zoch, 1933.

HOLMAN, RAILSBACK ; Partial pancreatectomy in chronic spontaneous hypoglycaemia. *Surgery*, 1933, p. 56.

WOMACK, GUAGI, GRAHAM : Adenom of the island of Langerhans with hypogylcaemia. *Journ. Amer. med. assoc.*, 1931, p. 37.

JUDD-STARE-ALLAN : Résection du pancréas pour hyperinsulinisme. *Arch. franco-belges*. 1932.

CAIRUS-TANNER : Adenoma of islets of Langerhans associated with hypoglycæmie. *Brit. Med. Journ.*, 1933, p. 37-57.

RYNEARSON-MOERSCH : Neurologic manifestations of hyperinsalinism and other hypoglycæmia states. *Journ. Amer. med. assoc.*, 1934, p. 103.

MC CAUGHAN : Subtotal pancreatectomy for hyperinsulinism. *Ann of Surgery*, 1935, p. 101.

Paraplégie pottique. Laminectomie sans aucun résultat. Guérison progressive de la paraplégie après évolution normale,

par M. E. Sorrel et Mme Sorrel-Dejerine.

Je relate, au nom de Mme Sorrel-Dejerine et au mien, un cas de paraplégie pottique qui nous semble présenter quelques points intéressants.

F..., Jacques, âgé de neuf ans, est entré dans mon service à l'hôpital Trousseau le 1er décembre 1934 pour un mal de Pott D7, D8, avec paraplégie.

Le début du mal de Pott a passé inaperçu ; à peine les parents se souviennent-ils que depuis le milieu de novembre environ, l'enfant se plaignait de quelques douleurs dorsales. Mais il continuait à mener sa vie normale, lorsque le 25 novembre, en rentrant de l'école, il eut un dérobement des jambes ; on le fit coucher ; quarante-huit heures plus tard, la paraplégie était complète.

Elle datait donc d'une huitaine de jours lorsque nous avons examiné notre petit malade par la première fois.

Le diagnostic de mal de Pott était évident : il existait une petite gibbosité dorsale, avec contracture importante des muscles périvertébraux, et la radiographie montrait un écrasement de D7, D8, avec gros abcès paravertébral en fuseau, un peu plus développé à gauche qu'à droite (fig. 1 et 2).

La paraplégie présentait quelques caractères un peu particuliers.

L'impotence des membres inférieurs était absolue : aucun mouvement, quel qu'il soit, ne pouvait être ébauché, tant au niveau des orteils que des pieds, du genou et de la hanche. Les muscles de la paroi abdominale antérieure, et ceux de la région lombaire étaient paralysés également : la station assise aurait été tout à fait impossible. Cette paraplégie était presque flasque, en ce sens qu'il existait une certaine diminution du tonus musculaire qui permettait de ramener le talon à la fesse, et le genou sur le ventre d'une façon normalement aisée, et

une abolition des réflexes rotuliens et achilléens. Mais il existait une ébauche de clonus du pied bilatéral, et un signe de Babinski bilatéral également, et s'accompagnant de mouvements de défense. En hyperpnée, suivant la manœuvre de Laruelle, ces deux derniers signes s'exagéraient. Les réflexes crémastériens abdominaux avaient disparu.

Les réflexes de défense provoqués par une piqûre ou par l'application de glace



Fig. 1. — Mal de Pott D7, D8, avec abcès para-vertébral en fuseau. Paraplégie. Les deux corps vertébraux sont partiellement détruits, le disque intermédiaire a disparu. Les lésions se voient mieux sur la radiographie de profil. Cas Forg... (Jacques), neuf ans, radiographie du 13 décembre 1934.

remontaient jusqu'à l'ombilic (D10). Par la manœuvre de Laruelle, ils se retrouvaient jusqu'à hauteur de l'appendice xyphoïde (D7).

Les troubles sensitifs étaient fort curieux. La sensibilité tactile et la sensibilité douloureuse étaient normales, ou à peu près, sur les membres inférieurs et sur le tronc ; par contre, il existait des troubles très nets de la sensibilité thermique, jusqu'à hauteur de l'appendice xyphoïde, avec prédominance à la face interne des cuisses. Les troubles sphinctériens n'étaient pas très prononcés.

Les troubles sympathiques étaient importants : les réflexes pilo-moteurs ne dépassaient pas l'ombilic, et l'abdomen était ballonné par des anses intestinales distendues.

Il n'y avait pas d'œdème des membres et les téguments ne présentaient aucun trouble trophique.

Dans les jours suivants, les signes de paraplégie se modifièrent quelque peu. La spasmodicité devint plus nette, les réflexes tendineux réapparurent, puis s'exagérèrent, les clonus du pied et de la rotule furent plus faciles à déterminer.

Les troubles spinctériens s'installèrent : la miction volontaire devint impossible et on fut obligé de sonder l'enfant, mais bientôt s'établirent des mictions réflexes, sans aucune perception du malade, et on put supprimer les sondages; c'est ce qui arrive habituellement en ces cas.



Fig. 2. — Même cas que figure précédente. L'accolement de D7 et D8 par suite de la disparition du disque qui les séparait, et leur destruction partielle qui leur donne la forme de deux coins à sommet antérieur, se voient nettement. (Radiographie du 13 décembre 1934).

L'incontinence des matières ne fut pas absolument complète, mais il y avait souvent des défécations involontaires.

Les troubles de la sensibilité ne se modifièrent pas : conservation à peu près intégrale de la sensibilité tactile et de la sensibiliié douloureuse, gros troubles de la sensibilité thermique.

L'enfant fut strictement immobilisé dans un plâtre.

Son état resta à peu près stationnaire pendant les mois de janvier et février 1935. Il y eut cependant, en février, de petites escarres au niveau de la gibbosité et du sacrum.

Une radiographie, faite au début de février (fig. 3), montrait que la destruction osseuse s'était légèrement accentuée et que le décollement para-vertébral avait un peu augmenté.

Pour des raisons assez particulières et sur lesquelles nous reviendrons plus

loin (les caractères de la paraplégie nous avaient fait penser, ainsi qu'au Dr André-Thomas qui avait bien voulu examiner l'enfant avec nous, qu'elle pouvait être due à une compression de la moelle par un séquestre). une laminectomie portant sur les arcs postérieurs D6, D7, D8, D9, D10, D11, fut pratiquée le 2 mars 1935. Nous pûmes nous assurer que la moelle n'était nullement refoulée en arrière contre les arcs postérieurs, et qu'il n'existait pas, comme nous l'espérions, de séquestre osseux provenant des corps partiellement détruits



Fig. 3. — Même cas que figures précédentes. La destruction osseuse s'est légèrement accentuée. Le décollement para-vertébral a un peu augmenté. (Radiographie du 13 février 1935).

de D7 et D8, et comprimant les faces antérieure ou latérales du sac dure-mérien.

Par contre, appliqué sur sa face droite, il y avait un amas de fongosités au milieu desquelles on distinguait la paroi d'un abcès. Cet abcès était assez volumineux, mais la moelle n'occupe qu'une petite partie du canal rachidien, et si elle était en grande partie recouverte par les fongosités et l'abcès, elle n'était pas à proprement parler comprimée par eux.

On enleva cependant à la pince et au ciseau la majeure partie des fongosités, de façon à libérer la dure-mère et, de plus, avec un petit trocart, on ponctionna l'abcès dont on retira très facilement 15 cent. cubes de pus (fig. 4). Soit dit en passant, ce pus d'abcès intrarachidien n'était pas plus sous tension que celui de tout autre abcès froid, et ne jaillit nullement avec force par le trocart : il

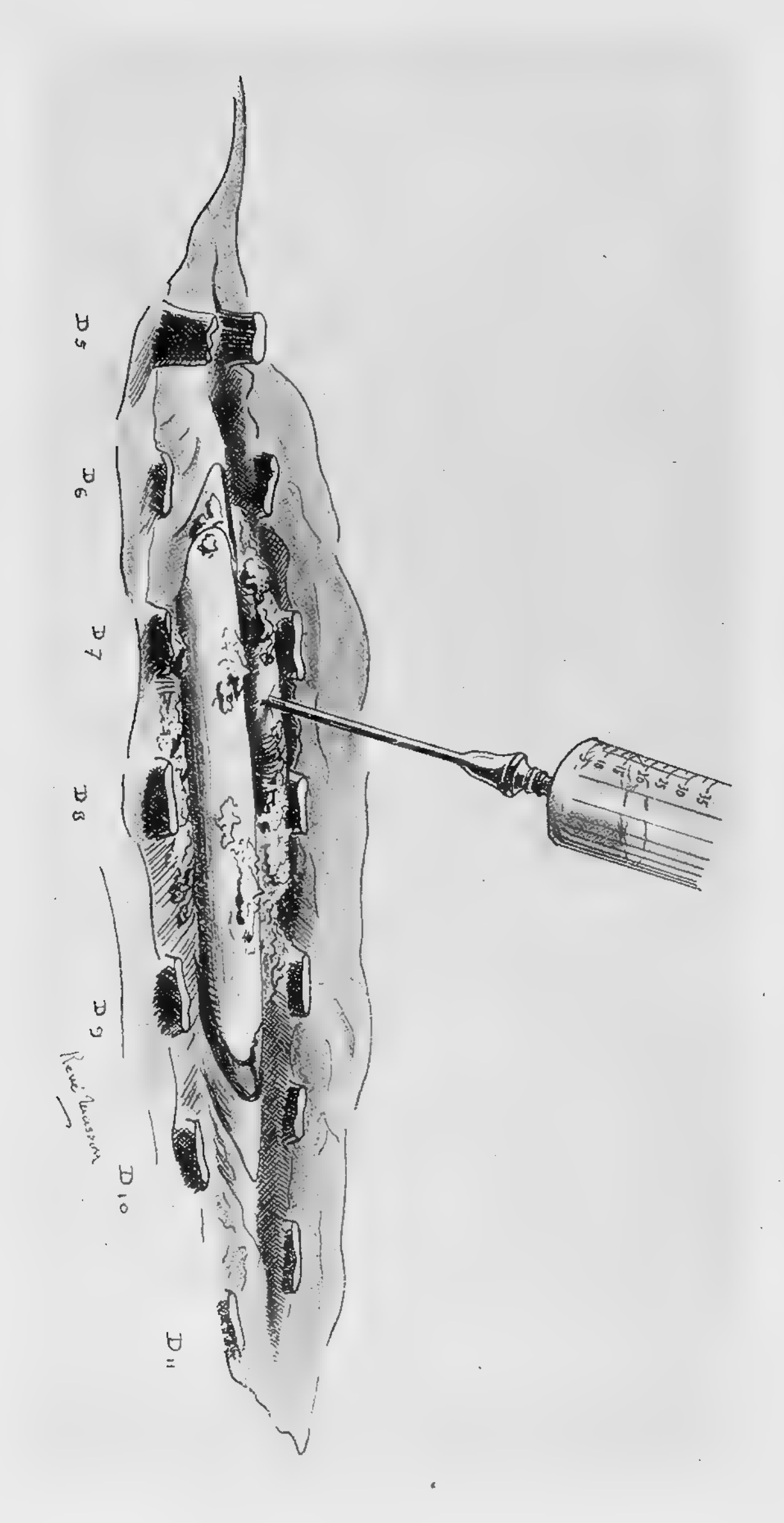


Fig. 4. — Même cas que figures précédentes. *Opération du 3 mars 1935.* Laminectomie étendue. Sur la face latérale droite de la moelle recouverte de la dure-mère se trouve un assez volumineux abcès dont la paroi est tapissée de fongosités qui s'étendaient aussi sur la dure-mère et que l'on a enlevées en partie. Une ponction ramène 15 cent. cubes de pus. Ce pus n'était pas sous tension et il fallut l'aspirer avec la seringue. L'abcès communiquait largement avec la poche extra-vertébrale. Il ne comprimait pas la moelle. Il reposait à côté d'elle.

s'écoula goutte à goutte et c'est en l'aspirant avec une seringue qu'on vida la poche ; elle était, à la fin de la ponction, aplatie et flasque.

Le petit trocart enlevé, il ne s'écoula pas une seule goutte de pus. On sutura successivement les muscles et les téguments sans drainage. L'opération dura une heure environ et se passa sans incident. La tension, qui était à 13,5-7 au début, baissa vers le milieu de l'intervention à 10-9, pour remonter à 11,5-9 vers la fin.

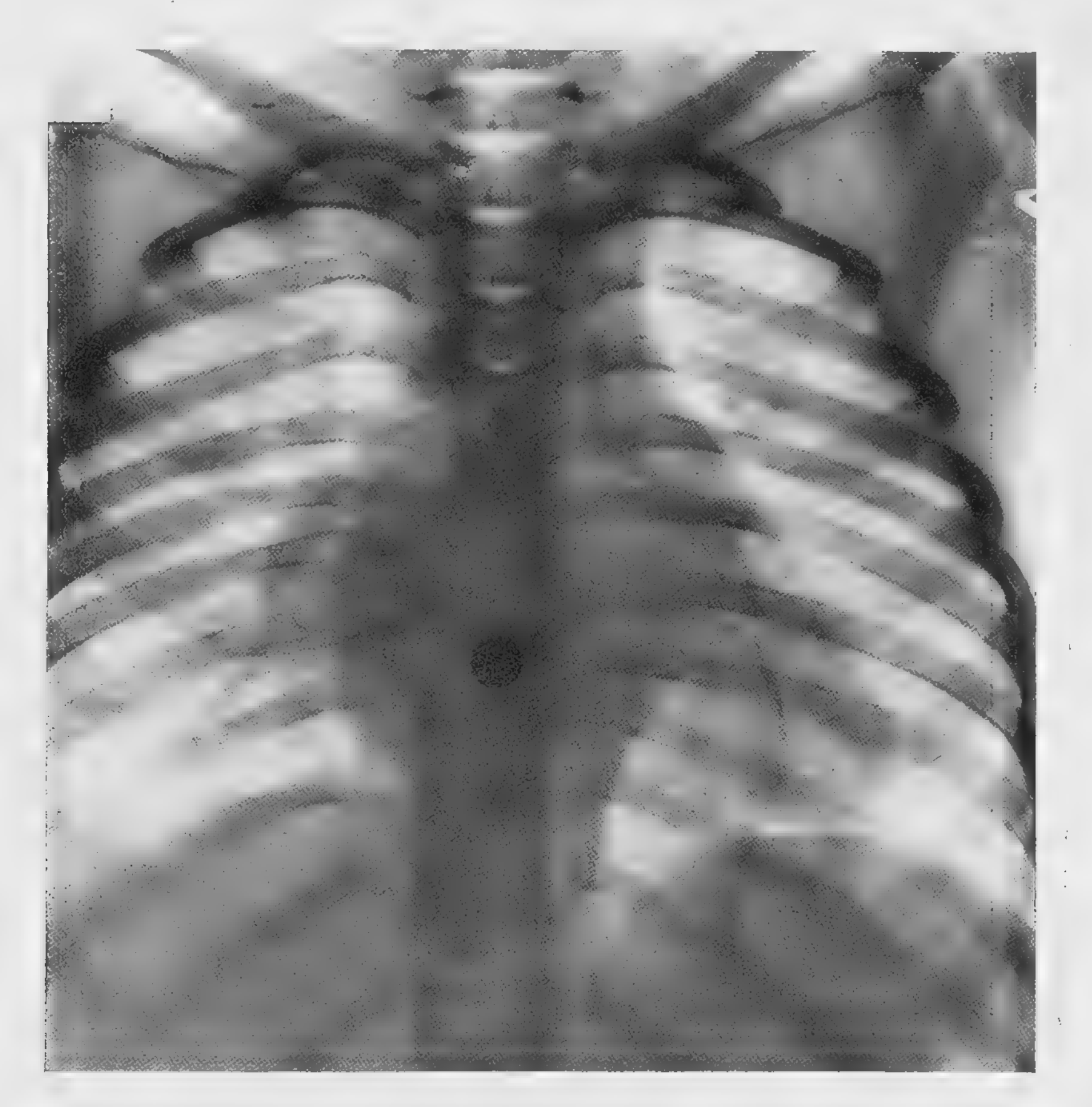


Fig. 5. — Même cas que figures précédentes. L'abcès para-vertébral reste toujours volumineux (une ponction permettra d'en retirer, quinze jours après cette radiographie, 45 cent. cubes). Une large laminectomie de D6 à D11 a été faite quatre mois auparavant. On voit bien l'absence des arcs postérieurs. Le tassement de la colonne vertébrale est beaucoup plus prononcé qu'auparavant. (Radiographie du 10 juillet 1935).

Un lit plâtré assura une bonne immobilisation.

Les suites opératoires furent simples. La cicatrisation se fit *per primam*, mais dans les jours et les semaines qui suivirent, *il n'y eut aucune modification de la paraplégie* : l'impotence motrice resta complète. Les troubles de la sensibilité persistèrent avec leur caractère singulier de dissociation des sensibilités tactile et douloureuse et de la sensibilité thermique.

Pendant quelques jours, malgré l'immobilisation, l'enfant se plaignit de douleurs en ceinture de la région dorsale, à hauteur de D7, D8, D9 environ ; le moindre mouvement des membres inférieurs, la plus légère excitation cutanée

les déterminaient aussitôt, en même temps que des mouvements de défense.

Assez rapidement, en une quinzaine de jours environ, ces douleurs disparurent, et la situation redevint alors exactement à ce qu'elle était avant l'opération.

Les semaines et les mois s'écoulèrent. A trois reprises, après repérage radiographique, on ponctionna la poche d'abcès paravertébral, à travers le 7e espace, deux fois à droite, une fois à gauche de la colonne vertébrale, et on retira très

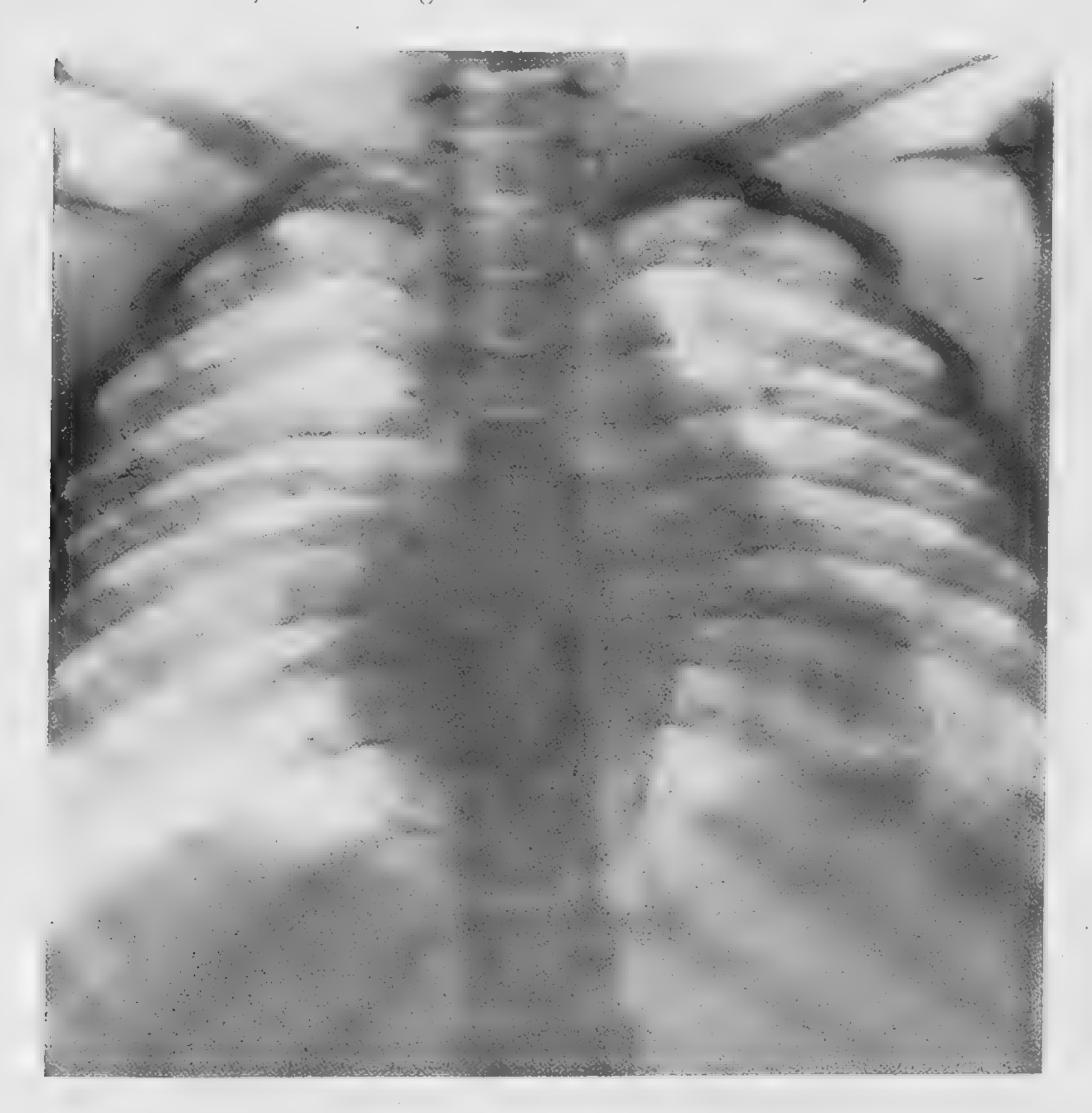


Fig. 6 et 7. — Même cas que figures précédentes. L'abcès est toujours visible. Le tassement et l'inflexion de la colonne vertébrale ont beaucoup augmenté. Et pourtant la radiographie de profil montre que seules D7 et D8 sont intéressées ; le mal de Pott ne s'est pas étendu, mais le tuteur que forme la chaîne des arcs postérieurs manque. (Radiographie du 3 février 1936) [voir fig. 7, page 599].

facilement, par aspiration à la seringue : 18 cent. cubes le 30 mars ; 7 cent. cubes le 18 avril ; 45 cent. cubes le 23 juillet.

La paraplégie ne se modifia pas. A la fin de juillet cependant, l'enfant se rendit compte, peut-être un peu mieux qu'auparavant, du passage, d'ailleurs involontaire, de l'urine dans le canal ; une seule fois, le 22 juillet, la *veille* du jour où devait avoir lieu la ponction de 45 cent. cubes, il sembla qu'une miction avait été volontaire. Mais le fait ne se reproduisit pas.

Et, quand l'enfant partit pour l'Hôpital Maritime de Berck, le 21 août 1935, il était toujours dans le même état qu'avant la laminectomie et les ponctions des poches intra- et extrarachidiennes. La radiographie montrait la persistance

d'un volumineux abcès. Par suite de la suppression des arcs postérieurs faite quatre mois auparavant, il y avait eu un tassement des corps vertébraux correspondants, et la gibbosité s'était notablement accentuée (fig. 5).

Grâce à l'obligeance de notre collègue Richard et de mon ami Mozer, qui suivait l'enfant au point de vue neurologique, je fus tenu au courant de son état pendant son séjour à l'Hôpital Maritime. J'allais d'ailleurs le voir, car c'était pour Mme Sorrel-Dejerine et pour moi un cas du plus haut intérêt. Aucune modification ne se produisit pendant tout l'été.

Le 17 novembre 1935, je constatai l'existence de mouvements volontaires,



Fig. 7. — Voir la légende à la page 598.

très petits, mais nets du gros orteil gauche et de quelques autres orteils.

Ces mouvements n'avaient pas été remarqués jusque-là et leur apparition était certainement de date toute récente, car un examen très complet avait été fait peu de jours auparavant par le Dr Mozer, et ils n'existaient pas à ce moment.

D'ailleurs, ils étaient les seuls signes d'amélioration de la paraplégie ; les troubles sensitifs étaient toujours les mêmes et présentaient toujours le même caractère singulier de dissociation à type syringomyélique.

Mais ce sont habituellement ces petits mouvements volontaires des orteils qui annoncent la guérison prochaine de la paraplégie, et je crus pouvoir, dès ce jour, porter un diagnostic favorable à brève échéance.

Ce fut bien ce qui arriva. Dès les premiers jours de décembre, en effet, les mouvements des orteils étaient devenus faciles, et l'enfant commençait à mouvoir les pieds. Les troubles de la sensibilité thermique s'atténuaient. Les troubles urinaires s'amélioraient.

Le 20 décembre 1935, Mozer notait : les mouvements volontaires des membres

inférieurs sont étendus; l'enfant remue facilement les orteils et les pieds, il plie un peu les genoux et commence à décoller le talon du lit. Les troubles sensitifs ont à peu près disparu : les mictions sont presque normales. Le clonus du pied et de la rotule, le signe de Babinski persistent des deux côtés. Les réflexes cutanés abdominaux et crémastériens sont toujours abolis.

Un mois plus tard, le 20 janvier 1936, les mouvements actifs de tous les segments des membres inférieurs étaient possibles, bien qu'encore lents et maladroits : l'enfant élevait les deux membres au-dessus du lit et pouvait mettre le talon d'un pied sur le genou de l'autre côté. Les troubles sensitifs, les troubles urinaires avaient disparu. Il n'y avait plus de clonus de la rotule; il persistait encore des deux côtés un clonus du pied, un signe de Babinski et des réflexes tendineux, vifs et polycinétiques.

Vers la fin de février 1936, on pouvait considérer la paraplégie comme guérie; il ne persistait, comme toute trace de l'état antérieur, que des réflexes tendineux très vifs, du clonus du pied et un signe de Babinski; ce sont des signes qui se retrouvent habituellement pendant fort longtemps et qui, parfois même, ne disparaissent jamais.

Sur la radiographie prise à cette époque (fig. 6), on voit que la poche d'abcès est un peu moins volumineuse qu'auparavant, mais toujours nette. Elle le deviendra d'ailleurs de plus en plus à mesure qu'elle se calcifiera. On voit aussi que, malheureusement, l'effondrement de la colonne vertébrale s'est beaucoup accentué : toutes les têtes costales de D5 à D11 sont tassées les unes contre les autres, la gibbosité a notablement augmenté. Et pourtant, la radiographie de profil (fig. 7) montre que seuls les deux corps vertébraux D7, D8 sont intéressés; les lésions ne se sont pas étendues aux vertèbres voisines : l'effondrement vertébral est bien uniquement dû à la laminectomie qui a singulièrement affaibli la solidité du rachis et va sans doute compromettre gravement la guérison du foyer pottique. La *laminectomie chez un pottique n'est pas une opération sans conséquences graves pour l'avenir.*

Cette observation nous paraît présenter un certain nombre de points intéressants.

La paraplégie a été le signe révélateur du mal de Pott et a eu un *début particulièrement brusque* : l'enfant allait à l'école, ne se plaignant de douleurs dorsales que depuis quelques jours; un beau jour, il eut un dérobement des jambes, et en quarante-huit heures, la paraplégie était à peu près complète. Ce n'est pas le type habituel : généralement, c'est en quelques semaines que s'installent et se complètent les paraplégies ordinaires du mal de Pott, celles de la période d'état qui surviennent au moment de la formation des abcès. Mais ce n'est pas non plus un type absolument exceptionnel : nous en avons observé un certain nombre. Dans son travail initial de 1925, Mme Sorrel-Dejerine[1] en a rapporté trois observations. Fait assez particulier, ces paraplégies, à début brutal, guérissent parfois fort vite, et méritent alors le nom de *paraplégies transitoires* que nous leur avons donné. Témoin, ce jeune homme de dix-sept ans (obs. II du travail de Mme Sorrel-Dejerine), chez lequel une paraplégie complète s'installa en deux jours; deux mois et demi plus tard, il commençait à remuer les orteils, et, après deux autres mois environ, la guérison de la paraplégie était complète; son évolution totale n'avait pas duré cinq mois.

1. Mme Sorrel-Dejerine : *Paraplégies pottiques*. Masson, édit., Paris, 1925.

Il est probable que la paraplégie est en rapport avec un œdème péri- et intramédullaire qui s'établit rapidement et disparaît vite aussi sous l'influence de l'immobilisation, sans qu'il y ait d'abcès collecté.

Dans d'autres cas, entretenu par l'abcès concomitant et qui gêne la circulation, l'œdème ne régresse que plus lentement; c'est ce qui semble s'être produit chez notre malade.

La paraplégie, chez lui, eut un autre caractère intéressant : au début, *elle fut presque flasque*; il n'y avait pas de contracture musculaire, et il n'existait tout d'abord qu'un très léger clonus du pied, un signe de Babinski bilatéral, et quelques mouvements de défense peu prononcés. Ce ne fut qu'après quelques semaines que la paraplégie prit les caractères ordinaires des paraplégies spasmodiques.

Ce fait n'est pas très rare et semble particulièrement fréquent dans ces paraplégies à début presque brutal. Si elles sont, comme nous le pensons, dues à une poussée brusque d'œdème, le fait s'explique aisément. En tout cas, et c'est le point sur lequel nous voudrions insister, cette flaccidité apparente, coïncidant avec quelques petits signes de spasmodicité, n'entraîne pas un pronostic défavorable : les signes de spasmodicité deviendront plus nets ultérieurement et la paraplégie pottique suivra son cours habituel.

La dissociation à type syringomyélique des troubles sensitifs, a été tout à fait curieuse. Nous avons à l'heure actuelle vu une centaine de paraplégies pottiques, et nous en avons suivi 82 pendant toute la durée de leur évolution, nous avons lu bien des travaux les concernant; nous ne connaissons aucun fait semblable [1].

Deux hypothèses nous semblèrent pouvoir être émises pour l'expliquer : la première, c'est qu'un ou plusieurs séquestres comprimeraient les fibres médullaires qui servent à la conduction thermique et qui se trouvent groupées à la partie postérieure du faisceau antéro-latéral ascendant, l'autre, c'est que les troubles vasculaires qui causent la paraplégie, seraient particulièrement prononcés au niveau des faisceaux caloriques, alors qu'ils auraient respecté les faisceaux des sensibilités tactile et douloureuse.

Cette deuxième hypothèse cadrait évidemment fort bien avec nos conceptions personnelles du mécanisme des paraplégies de la période d'état du mal de Pott, mais dans le doute, il nous a semblé rationnel de faire une laminectomie pour lever la compression osseuse au cas où elle aurait existé. Il n'y en avait pas. Nous pouvons par conséquent admettre qu'il devait s'agir de troubles vasculaires localisés.

Il y eut à certains moments chez notre malade du *ballonnement abdo-*

1. A une séance récente de la Société de Neurologie, où je parlais de cette observation. M. Lhermitte et M. Alquier ont dit qu'ils avaient vu des faits du même ordre; et ils admettaient, pour les expliquer, l'hypothèse que je formulais : œdème par troubles vasculaires localisés.

minal, dû à la distension des anses intestinales, c'est un fait assez fréquent au cours des maux de Pott dorsaux avec abcès paravertébral, qu'il y ait ou qu'il n'y ait pas de paraplégie concomitante. Nous avons depuis longtemps attiré l'attention sur lui et en avons donné une explication que des examens nécropsiques nous ont permis de contrôler[1]. Cette parésie intestinale est due à l'irritabilité des filets sympathiques, des ganglions de la chaîne sympathique où des rameaux communicants, par la poche d'abcès qui, suivant les cas, les soulève, les distend ou les englobe, à moins qu'il y ait une tuberculisation directe des ganglions, comme André-Thomas l'a signalé[2].

Cette dernière éventualité, mise à part, c'est un phénomène de tout point semblable à celui qui se produit dans les hématomes sous-péritonéaux, consécutifs à une fracture du bassin, et sur lesquels MM. Lenormant et Cordier attiraient assez récemment l'attention[3].

Reste enfin quelques mots à dire de l'*évolution de la paraplégie.*

Le malade étant bien immobilisé dans un lit plâtré, et toutes les précautions prises pour éviter les accidents dus aux escarres ou à l'infection urinaire, la paraplégie est restée stationnaire sans modifications bien appréciables, pendant un an environ; puis elle a régressé, très lentement d'abord, puis de plus en plus vite, et en trois mois environ, elle était complètement guérie. C'est l'évolution habituelle, normale pourrions-nous dire, de ces paraplégies de la période d'état du mal de Pott, de celles qui coïncident avec la formation des abcès, et qui constituent l'immense majorité des paraplégies pottiques.

Pour des raisons tout à fait spéciales, parce que nous nous étions demandé si, par exception, dans ce cas, les troubles si particuliers de la sensibilité n'indiqueraient pas l'existence d'une compression par séquestre osseux, nous avons fait une laminectomie. Bien qu'à défaut de compression osseuse, nous ayons trouvé un volumineux abcès intravertébral, et que nous ayons vidé par ponction cet abcès, notre opération n'a eu aucune influence, ni bonne, ni mauvaise, sur l'évolution de la paraplégie. Et les quatre ponctions successives de la poche paravertébrale communiquant, comme il arrive toujours, avec la poche intravertébrale, et la vidant par conséquent, elle aussi, n'ont pas eu non plus la moindre influence.

Personnellement, cela ne nous surprend pas, car c'est ce que nous avons soutenu bien souvent, mais c'est une démonstration presque expérimentale du bien-fondé des idées que nous défendons depuis quinze ans, et qui étaient d'ailleurs à peu près celles des chirurgiens qui, avant nous, depuis

1. E. Sorrel et Mme Sorrel-Dejerine : Mal de Pott dorsal. Paraplégie avec compression osseuse. Etude de la disposition du sympathique. *Revue neurologique*, n° 6, juin 1926.

2. André-Thomas : La moelle épinière et le système sympathique dans un cas de mal de Pott chez le vieillard. *Annales d'Anatomie pathologique médico-chirurgicale*, n° 1, janvier 1925.

3. Lenormant et Cordier : Du ballonnement abdominal dans les hémorrogies sous-péritonéales. *La Presse Médicale*, 8 août 1934, p. 1257.

Chipault jusqu'à Ménard, avaient quelque expérience personnelle de ces paraplégies.

J'ai essayé de me tenir au courant des travaux parus sur la question : plusieurs chirurgiens avec qui j'entretiens des relations amicales, bien que différant parfois d'avis avec eux, me font d'ailleurs le plaisir de m'adresser leurs publications, comme je leur adresse les miennes. J'ai lu avec le plus grand soin et essayé de comprendre leurs observations ; et même dans celles qui étaient publiées en faveur de la laminectomie, je n'ai jamais rien trouvé qui put ébranler ma conviction. Habituellement, les observations sont de l'ordre de celle que je viens de relater aujourd'hui : une laminectomie a été faite, et ce n'est que plusieurs mois ensuite que la paraplégie régresse, ou bien l'intervention est faite tardivement, à l'époque vers laquelle la paraplégie doit tout spontanément guérir, et le succès est attribué à l'intervention alors que le même résultat aurait été obtenu sans elle, ou bien enfin le diagnostic de mal de Pott n'est nullement certain.

J'ai, je crois, quelque droit de parler aussi nettement sur ce sujet, car quand je dis que les paraplégies pottiques par oedème ou abcès guérissent spontanément, ou si l'on préfère, par simple traitement orthopédique, sans laminectomie, je me base sur les 82 cas que j'ai personnellement suivis pendant toute leur évolution et qui ont donné 80 p. 100 de guérison définitive.

M. Petit-Dutaillis s'est fait parfois ici le défenseur d'idées différentes, mais les observations qu'il a rapportées appartenaient à d'autres chirurgiens, et elles n'ont peut-être pas tout à fait la même valeur que des observations personnelles. Les paraplégies pottiques ne sont pas rares ; je suis persuadé que M. Petit-Dutaillis aura occasion d'en suivre lui-même, d'en opérer s'il le juge utile, et je serais fort étonné qu'après quelques années de cette phase expérimentale, il n'en vienne pas à penser comme moi que l'on obtient plus sûrement la guérison des paraplégies pottiques par œdème ou abcès, en ne les opérant pas, qu'en les opérant.

PRÉSENTATION DE MALADE

Un cas de greffes cutanées totales suivant la technique d'Alglave,

par M. Louis Sauvé.

Voici une malade opérée par moi il y a deux ans d'une fracture compliquée du tibia, avec pseudarthrose et perte de substance étendue. La pseudarthrose ayant été guérie par ostéosynthèse, il persistait une vaste

perte de substance de 11 centimètres de haut sur 7 centimètres de large. J'ai pratiqué sur cette malade six greffes cutanées totales par la technique d'Alglave le 17 mars dernier, et la cicatrisation est actuellement totale et solide.

ÉLECTION D'UNE COMMISSION CHARGÉE DE L'EXAMEN DES TITRES DES CANDIDATS AUX PLACES D'ASSOCIÉS PARISIENS

Nombre de votants : 56.

MM.	Picot	56	voix.	Élu.
	d'Allaines	56	—	—
	Lardennois	56	—	—
	Grégoire	56	—	—
	Soupault	56	—	—

Le Secrétaire annuel : M. André Martin.

Paris. — A. Maretheux et L. Pactat, imp., 1, rue Cassette.

MÉMOIRES

DE

L'ACADÉMIE DE CHIRURGIE



Séance du 29 Avril 1936.

Présidence de M. Henri Rouvillois, *président.*

PROCÈS-VERBAL

La rédaction du procès-verbal de la dernière séance est mise aux voix et adoptée.

CORRESPONDANCE

La correspondance comprend :

1° Les journaux et publications périodiques de la semaine.

2° Des lettres de MM. Desplas, Métivet, Richard s'excusant de ne pouvoir assister à la séance.

3° Une lettre de M. Wilmoth sollicitant un congé pendant la durée de son cours à la Faculté de Médecine.

4° Un travail de M. H. Redon, intitulé : *Un cas de rupture splénique secondaire à une descente en parachute.*

M. F. M. Cadenat, rapporteur.

5° Un travail de MM. Joël Méguin et H. Abitboul (Alger), intitulé : *Nécrose chimique par crayon d'aniline. Lavage à l'alcool des tissus colorés par l'aniline.*

M. P. Moure, rapporteur.

6° Un travail de M. Roger Chureau (Châtillon-sur-Seine), intitulé : *Un cas d'utérus bicorne avec septum sagittal recto-vésical très développé.*

M. Basset, rapporteur.

7° Un travail de M. Marcel Thalheimer (Paris), intitulé : *Sympathicectomie lombaire dans un cas de gangrène par artérite. Résultat après deux ans.*

M. Louis Bazy, rapporteur.

8° Un travail de M. Magnant (Bordeaux), intitulé : *Rupture traumatique*

du côlon transverse. Opération à la vingt-huitième heure. Guérison, est déposé aux Archives de l'Académie sous le n° 119.

9° Un travail de M. Jacques Baranger (Le Mans), intitulé : *Traumatisme multiple du membre supérieur. Réimplantation d'un gros segment ostéo-articulaire de l'humérus*, est versé aux Archives de l'Académie sous le n° 120.

Des remerciements sont adressés aux auteurs.

A PROPOS DU PROCÈS-VERBAL

A propos de la communication de M. Douay sur les « Résultats obtenus par l'auto-greffe ovarienne »,

par M. **Daniel Ferey** (de Saint-Malo),
ancien interne des Hôpitaux de Paris.

Dans sa séance du 25 mars 1936, l'Académie de Chirurgie a entendu un rapport de M. Moure sur un travail intitulé : « Résultats obtenus par l'autogreffe ovarienne ». Dans ce travail important, très documenté, et dont les résultats sont, pour l'avenir de nos malades, du plus haut intérêt, j'ai trouvé cette phrase page 434 du *Bulletin* :

« Pour conserver un ovaire en place, il faut qu'il soit sain et non douloureux; même dans ces conditions, on n'est jamais sûr qu'il ne deviendra pas kystique et douloureux, nécessitant une deuxième opération. »

C'est uniquement sur cette dernière phrase que portera cette courte note. En 1925 d'abord, aux Congrès de Chirurgie de 1929 et de 1933 ensuite, j'ai longtemps exposé l'intérêt qu'il y *avait à conserver en entier, à leur place naturelle, les annexes saines*, ovaire et trompe, en liant le pédicule, trompe, partie supérieure et interne du ligament large, au ras de la corne utérine, de façon à garder aussi intactes que possible la vascularisation et l'innervation de l'ovaire. En suivant ce procédé, je n'ai jamais eu, sauf une seule fois, sur plus de 400 opérations conservatrices, à réintervenir pour un ovaire kystique et douloureux. Il y a trois semaines, on amenait à l'hôpital une femme qui souffrait du bas-ventre depuis un mois et le médecin me l'envoyait pour kyste ou abcès de la trompe ou de l'ovaire. J'avais opéré cette jeune femme deux ans et demi auparavant d'une métrite hémorragique et j'avais conservé les annexes. L'examen clinique faisait en effet songer à une lésion annexielle droite. Un deuxième cas, sur 400 opérées, n'est pas pour discréditer une méthode. Sur 400 jeune femmes non opérées, il y en a probablement plus de 2 qui feront ou une annexite ou un kyste de l'ovaire en l'espace de dix ans. J'interviens quelques jours plus tard par laparotomie médiane en réséquant l'ancienne cicatrice. Je trouve un énorme

appendice, ayant accolé trompe, ovaire droit et deux anses intestinales; la malade avait tout simplement fait une crise d'appendicite un mois auparavant. Mais, ce que j'ai constaté avec plaisir, c'est la parfaite vitalité des deux ovaires et des deux trompes laissées en place. Ni atrophie, ni adhérences. L'ovaire gauche présentait la trace toute récente d'une ovulation.

Cette technique peut être appliquée sans aucun danger dans les cas suivants : fibrome, métrite hémorragique, cancer du col au début, grossesse extra-utérine à l'extrémité de la trompe, césarienne suivie d'hystérectomie.

J'ai eu le très grand honneur de voir mon maître Desmarest s'y rallier, et plus récemment Fontaine, l'assistant de Leriche, me disait que, depuis quelques années, ils suivaient cette façon de faire et en étaient très satisfaits.

Cette mise au point d'une question qui se pose très souvent au cours des opérations gynécologiques n'enlève rien à la très belle communication de M. Douay, mais elle permettra peut-être de laisser en place des annexes saines qui vivent fort bien là où la nature les a placées.

RAPPORTS

De la résection abdominale du cancer recto-sigmoïdien par le procédé de Hartmann. Rétablissement tardif de la continuité intestinale,

par M. **Théodore Hejduk** (de Brno).

Rapport de M. Picot.

M. Hejduk, assistant du professeur Pétrivalsky à la Clinique chirurgicale de l'Université Massarik à Brno nous a adressé un intéressant travail sur le traitement des cancers haut situés du rectum.

Il fait tout d'abord une étude critique des différents procédés qui ont été appliqués à ces tumeurs : intervention par voie sacrée, opération abdomino-périnéale, opération de Hartmann. Il donne la préférence à cette dernière méthode et expose un procédé personnel d'abaissement du côlon à la partie restante du rectum qui lui a donné, dans un cas qu'il publie tout au long, un excellent résultat.

Voyons d'abord ce que M. Hejduk pense des différentes méthodes employées dans la cure des cancers du haut rectum.

La voie sacrée a été très perfectionnée par Gœtze en 1931. Elle permet de faire une ligature très haut de l'artère hémorroïdale supérieure et

d'enlever largement tout le système ganglionnaire qui accompagne le pédicule. Lexer, Mandl ont adopté ce procédé qui a l'avantage de permettre, dans la grande majorité des cas, un rétablissement de la continuité intestinale, soit que l'on invagine, à la façon de Hochenegg, le côlon à travers le sphincter ou que l'on pratique, comme l'a proposé Kuttner, l'antéposition sacrée du côlon et sa réunion secondaire au fragment anal. L'autre avantage de l'intervention sacrée, qui est considérable, est son peu de gravité.

Hejduk lui adresse cependant un reproche qui est appuyé sur des constatations anatomiques : si la voie sacrée permet de lier facilement l'origine de l'hémorroïdale supérieure et d'enlever largement la tumeur transversalement, elle ne permettrait pas une exérèse suffisante par le haut. Westhues a vu des métastases se produire jusqu'à 12 centimètres au-dessus du bord supérieur de la tumeur et il conseille de réséquer, avec la portion de rectum cancéreux, la partie inférieure du côlon pelvien où l'on trouve souvent de petits polypes qui, d'après lui, peuvent être le point de départ de récidives. Miles a vu envahi un ganglion situé à la bifurcation de l'iliaque primitive. Semba émet la même opinion : dans le cancer du haut rectum on peut voir envahis des ganglions situés à la jonction du pelvis et de l'abdomen. Enfin, lorsque la tumeur est volumineuse et fixée, l'opérateur, comme cela est arrivé à Schneider, peut se trouver en présence de grandes difficultés.

Hejduk n'est donc pas partisan, malgré les avantages certains qu'elle comporte, de l'opération par voie sacrée.

La voie abdomino-périnéale permet de faire l'opération telle que l'exigent les lésions anatomiques et les données que fournit l'étude des récidives.

L'artère hémorroïdale supérieure est liée sous le contrôle de la vue au-dessus du point de Sudek. Il est facile de réséquer l'intestin très haut, en comprenant, grâce à la ligature de la sigmoïdienne inférieure, la partie inférieure du côlon pelvien. On peut enlever plus largement encore le territoire ganglionnaire tributaire de la portion recto-sigmoïdienne. Enfin, il est aisé, si l'on constate des adhérences anormales avec l'utérus ou ses annexes et qui laissent soupçonner un envahissement précoce, de faire une hystérectomie complémentaire. Malheureusement, l'opération par voie abdomino-périnéale est grave. Elle est grave, surtout en raison de la succession des deux temps opératoires; aussi, pour diminuer sa gravité, certains chirurgiens (Koffey, Lahey) ont défendu l'opération en deux temps.

D'autre part, cette technique sacrifie la partie basse du rectum qui peut être considérée pratiquement comme saine. En effet Westhues, de l'étude de 210 cas de métastases locales, n'a observé une localisation sur le bout inférieur qu'une seule fois. Encore siégeait-elle à 1 centimètre de la partie réséquée, il suffit donc de sectionner l'intestin à 3 centimètres au-dessous de la tumeur pour être à l'abri des récidives.

L'intervention par voie abdomino-périnéale n'est donc pas satisfaisante. Elle est rendue grave par l'adjonction d'un second temps qui pourrait être

supprimé, car il sacrifie un intestin sain qui pourrait être utilisé pour rétablir les fonctions naturelles.

M. Hejduk en arrive à l'opération purement abdominale, l'opération de Henri Hartmann.

Il attribue à Schlöffer le principe de cette intervention. En 1904, ce chirurgien aurait réséqué trois cancers recto-sigmoïdiens par cette voie et aurait réussi à rétablir la continuité intestinale par une suture circulaire. Mais c'est Hartmann qui a surtout contribué à faire connaître ce procédé opératoire et à en fixer les temps principaux. Son élève Soupault en a décrit minutieusement tous les détails.

Les avantages de cette opération sont les mêmes que ceux de la voie abdomino-périnéale avec cette différence qu'elle est relativement bénigne. (Soupault, en 1925, en a réuni 31 cas avec 2 morts. Rankin, de la Clinique Mayo, donne 26 cas avec 1 mort).

Elle ménage la région ano-sphinctérienne et permet de rétablir immédiatement ou secondairement la fonction intestinale normale.

Le rétablissement immédiat a été fait par Seefisch (1927, par suture circulaire), Meyer, par anastomose latéro-latérale au bouton de Murphy, mais c'est surtout par invagination du côlon dans la partie inférieure du rectum, selon Lockhart-Mummery que la continuité a été rétablie (Okinczyc-Pauchet-Leclerc-Balfour). Ce temps opératoire, qui n'est réalisable que si le côlon pelvien est assez long pour être amené au périnée sans traction, allonge notablement l'opération et contribue à en aggraver le pronostic opératoire.

Hejduk, qui se déclare partisan de la voie abdominale, préfère, de beaucoup, le rétablissement secondaire de la fonction. Il a remarqué, comme G. Jean et A. Schwartz l'ont observé avant lui, qu'il se produit souvent, après la fixation du bout colique à la paroi, un allongement du côlon; cet allongement, qui est quelquefois considérable, au point que Schwartz a trouvé l'anse colique au fond du bassin, est dû soit au poids de l'intestin, soit à ses contractions qui poussent toujours de haut en bas le contenu intestinal. Cet allongement secondaire du côlon facilite beaucoup la réunion des deux segments coliques.

Lorsque la résection a été très étendue, on ne peut compter sur un allongement suffisant et M. Hejduk étudie les différents procédés qui ont été employés pour combler la perte de substance.

Il ne s'arrête pas à l'iléocoloplastie de Quinto Vignolo dont Jean Quénu a présenté ici un très bel exemple. Il trouve l'opération trop compliquée, trop longue à exécuter et dont la gravité n'est pas en rapport avec l'infirmité à traiter. Cette opération a donné à son promoteur, comme à Quénu, un rétrécissement iléo-rectal qui a dû être traité ultérieurement, et c'est encore une raison qui fait rejeter par Hejduk ce procédé opératoire.

Notre confrère tchécoslovaque donne toutes ses préférences à la mobilisation du côlon gauche, il recourt, si la longueur de la perte à combler n'est pas importante, au décollement décrit par Pierre Duval; si au contraire l'intervalle entre les bouts coliques est considérable, à la mobilisation de

tout le côlon gauche avec désinsertion de l'angle splénique à la façon de Chalier et Cavaillon. L'originalité du procédé de Hejduk consiste en ce fait qu'il pratique entre les deux bouts une anastomose latéro-latérale très large. Voici du reste son observation :

La malade V. K... a trente-neuf ans. Sa mère est morte d'une pneumonie, âgée de soixante-seize ans. Le père, bien portant, vit encore, âgé de quatre-vingt-cinq ans. La malade a eu 3 enfants. Accouchements normaux ; elle n'a jamais été malade jusqu'alors.

Depuis trois ans, elle souffre de constipation. Dans les six derniers mois, les difficultés pour aller à la selle ont augmenté progressivement, les selles présentent l'aspect de « crottes de bique » et sont subitement diarrhéiques. De temps en temps apparaissent dans les selles du sang avec du pus. Dans ces derniers temps, elle souffre de crises de coliques accompagnées de météorisme avec arrêt des gaz, puis, subitement les gaz sont évacués avec les matières et la malade se sent mieux. Elle a perdu plus de 8 kilogrammes.

La malade est d'une taille moyenne, d'aspect misérable, pâle, le ventre est mou, sans douleurs, sans lésions palpables ; par le toucher vaginal, on constate que l'utérus est de dimension normale, en rétroversion mobile. Rien de pathologique à constater par le toucher rectal. L'examen rectoscopique montre la partie inférieure normale. L'ampoule est élargie et la muqueuse sans lésion. A une hauteur de 17 centimètres au-dessus du sphincter, se trouve une sténose causée par la tumeur. Cette recherche est confirmée par la radioscopie avec lavement de baryte : entre le sigmoïde et le rectum on trouve une sténose de 4 centimètres de longueur causée par une tumeur. Diagnostic : cancer recto-sigmoïdien sténosant ; iléus intermittent.

Le 6 avril 1932, une résection recto-sigmoïdienne fut exécutée par voie abdominale d'après Hartmann : incision médiane sous-ombilicale, utérus en rétroflexion mobile. Derrière celui-ci se trouve, au niveau du Douglas, une tumeur sur le gros intestin, grosse comme le poing, fixée par des adhérences imflammatoires au péritoine. Par la sectiou du péritoine et par la mobilisation partielle du rectum de la concavité sacrée, on réussit à soulever la tumeur. Le rectum est sectionné à 3 centimètres au-dessous de la tumeur et fermé en cul-de-sac à l'aide d'un clamp de Rozlowcev-Moszkowicz modifié par Hedjuk. Ce clamp, long de 10 centimètres est formé de deux branches et serré autour du rectum à l'aide de sa longue pince spéciale. Avec le thermocautère, on chauffe le clamp pour coaguler la tranche de section. Cinq catguts sont passés en U au-dessous du clamp et noués dès que le clamp est retiré. La tranche de section est ainsi enfouie. Un surjet d'enfouissement, passé à l'aiguille de couturière courbe, enfouit la première suture et achève la fermeture du bout rectal.

Le bout rectal est encore recouvert par l'utérus récliné. L'artère hémorroïdale supérieure est liée au-dessus du point de Sudek, et le gros intestin réséqué sur une longueur de 17 centimètres avec la tumeur et tous les ganglions du mésentère. Le bout supérieur du côlon est fixé dans la plaie en anus hypogastrique médian. Guérison par première intention.

A l'examen histologique : Adénocarcinome.

La malade se représente en 1934 : elle va bien, a augmenté de poids, les selles s'évacuent par la colostomie terminale régulièrement chaque jour. Du bout rectal, sort, au bout de sept à dix jours, un peu de mucus. Par l'examen clinique, et par les recherches radiologiques on ne constate pas de symptôme de métastases. Le bout rectal fermé en cul-de-sac a une longueur de 12 centimètres, couvert en haut, par l'utérus en rétroflexion et fixé. Avec le rectoscope, aucun indice de récidive n'est constaté. La malade demande qu'on lui rétablisse la continuité intestinale par une opération. Comme, entre le bout du côlon et le bout du rectum, il y a une distance assez grande, nous nous décidons

d'abaisser d'abord le côlon gauche et à le réunir au rectum dans un second temps.

Le 20 août 1934, on exécute la désinsertion et la mobilisation du côlon gauche d'après Cavaillon-Chalier. L'incision pararectale gauche est prolongée en haut jusqu'au rebord costal. En sectionnant le ligament phrénico-colique et en incisant le péritoine sur le bord latéral du côlon descendant, on décolle en masse le côlon gauche avec son mésentère de la paroi abdominale postérieure jusqu'à l'aorte. Le côlon décollé est si mobile, qu'on peut l'abaisser sans difficulté jusque dans le petit bassin, où il forme une anse de plus de 20 centimètres de longueur. L'angle splénique est fixé par quelques points de suture au niveau de la crête iliaque. Guérison par première intention, sans complication, sans aucun trouble intestinal.

Le 11 octobre 1934, on fait une colorectostomie latéro-latérale par la voie abdomino-sacrée. Après incision autour de l'anus hypogastrique, le bout colique est fermé en cul-de-sac par le procédé Rostowcev-Moszkowicz, et abaissé dans le petit bassin. L'accès au rectum est obtenu par la résection du coccyx et des 4e et 5e vertèbres sacrées, le fascia viscéral pelvien est décollé de la concavité sacrée jusqu'au promontoire (manœuvre de Gœtze). Ainsi on mobilise complètement le bout rectal à l'extrémité duquel on sent l'utérus récliné. A gauche de l'utérus, on fait une ouverture dans le péritoine pelvien et, par la main introduite dans la cavité abdominale, on atteint et on attire en bas le bout supérieur du côlon dans la plaie opératoire. Il atteint le sphincter sans tiraillement du mésentère. L'ouverture du péritoine est formée par l'incision oblongue, un peu à gauche de la ligne médiane : on sectionne partiellement le releveur gauche et, après l'avoir récliné, on dénude la partie latérale de l'ampoule. A cet endroit est exécutée une anastomose latéro-latérale entre le bout colique et le rectum sur une longueur de 8 centimètres. Suture de l'intestin en trois surjets. L'anastomose est relativement facile. En arrière, elle est recouverte par le releveur qui est replacé par quelques points dans sa situation primitive. A la fin de l'opération, l'anesthésie lombaire diminuant on voit apparaître les contractions des muscles pelviens. On peut voir les releveurs des côtés se contracter régulièrement selon un rythme régulier. Suture de la plaie, deux drains. Guérison sans complications. La plaie sacrée guérit par première intention. Le passage des drains se ferme par granulation sans fistule. La première selle a lieu spontanément le septième jour : le sphincter fonctionne normalement après un repos de deux ans et demi. La plaie abdominale guérit par première intention. On a constaté par un contrôle radioscopique que le côlon transverse est abaissé à gauche, ainsi que l'angle splénique qui ne se trouve qu'à 2 centimètres au-dessus de la crête iliaque. Le côlon pelvien s'étend profondément dans le petit bassin, où il se trouve à gauche de l'ampoule rectale, et avec laquelle il est joint par une large anastomose laréro-latérale.

Le 9 décembre 1934, la malade est présentée au IIe Congrès tchécoslovaque de Chirurgie. Au mois de juin 1935, la malade est revue de nouveau : elle a augmenté de 7 kilogrammes, les selles sont spontanées, elle ne ressent aucun malaise, elle est contente du résultat opératoire.

Je dirai peu de choses du travail de M. Hejduk, sinon qu'il est appuyé sur des constatations anatomiques indiscutées. Villemin, Huard et Montagné ont bien individualisé les deux portions du rectum qui sont de part et d'autre du pédicule moyen : les lymphatiques de la portion supérieure, ont tous un trajet ascendant et indépendant du système lymphatique de la portion sous-jacente. C'est aussi l'opinion de Bastianelli. Il est donc logique, comme le défend Hejduk, de conserver la portion saine où la propagation cancéreuse ne se produit pas et qui peut servir à rétablir la fonction normal de l'intestin.

Les opérations qu'a pratiquées M. Hejduk pour rétablir la continence ne sont pas absolument simples et je pense qu'elles doivent être réservées aux pertes de substance étendues. Si le côlon pelvien — ce qui est fréquent chez la femme — est assez long, il me paraît plus logique d'agir comme l'a fait Okinczyc et d'invaginer de suite le côlon dans le rectum, à la façon de Lockart-Mummery. Ce temps opératoire que j'ai pratiqué personnellement n'allonge guère l'opération, puisque l'opérateur remplace la fermeture du rectum par les points de fixation successifs qui assurent l'invagination colo-rectale.

Appliquée aux côlons courts, l'anastomose colo-rectale que fait M. Hejduk en utilisant la partie la plus basse de la courbure intestinale me paraît excellente, et à l'abri de toute sténose ultérieure. Son observation en donne du reste la preuve. L'idée de chauffer au thermocautère l'écraseur, pour obtenir une coagulation hémostatique est originale et mérite d'être essayée.

Je vous propose de remercier M. Hejduk qui a fait preuve du plus grand bon sens chirurgical, a confirmé tout l'intérêt de l'opération de Hartmann au point de vue de son efficacité, et a montré la possibilité de la compléter par une intervention qui rend à l'opéré l'intégrité de la fonction intestinale.

M. Hejduk a fait suivre son travail d'une bibliographie importante que je vous demande de publier.

BIBLIOGRAPHIE

Baldwin (J. F.) : Bildung einer künstlichen Vagina mit Zuhilfenahme von Darmtransplantation. *Amer. J. Obstetr.*, **56**, 1907, p. 636; Ref. *Maschr. Geburtsh.*, **28**, p. 336.

Brun (H.) : Zur Technik der kombinierten Rectumexstirpation. *Schweiz. med. Wochschr.*, **54**, 1924, p. 165; Ref. *Zo*, **26**, 1924, p. 497

Cavaillon (P.) et Chalier (A.) : La mobilisation en masse du côlon gauche. De l'extirpation abdomino-périnéale modifiée de l'S iliaque et du rectum par mobilisation de l'angle splénique et du côlon gauche. *Lyon Chir.*, **6**, 1909, p. 378.

Coffey (R. C.) : Cancer of the pelvic colon and rectum. *Surg. Clin. of North America*, **7**, 1927, p. 1125; Ref. *Zo*, **41**, 1928, p. 293.

Faehrmann (J.) ; Künstliche Scheidenbildung aus der Flexura sigmoidea. *Zent. Chir.*, **56**, 1929, 1900, p. 89.

Frankenberg (B.) : Künstliche Scheidenbildung aus dem S romanus. *Arch. Gynäk.*, **140**, 1930, p. 226.

Goepel (R.) : Verbesserung der Chirurgie des Mastdramkarzinoms. *Zent. Chir.*, **58**, 1931, p. 1234.

Goepel (R.) : Zur Chirurgie des Mastdarmkarzinoms und das Untertauchverfahren. *Zent. Chir.*, **58**, 1931, p. 3186.

Goetze (O.) : Das Rektumkarzinom als Exstirpationsobjekt. Vorschläge zur sakralen und abdminosakralen Operation. *Zent. Chir.*, **58**, 1931, p. 1736.

Goetze (O.) : Wass muss die Rädikalität von der Operationsmethodik des Rectum-Karzinoms erfordern *Tag. d. Deutsch. Ger. f. Chir.*, **56**. Berlin 1932, Ref. *Zo*, **57**, 1932, p. 730.

Hartmann (H.) : Le cancer du rectum et son traitement. *Paris Méd.*, **1**, 1929, p. 328; Ref. *Zo*, **46**, 1929, p. 524.

Hartmann (H.) : *Chirurgie du rectum*, Paris, 1931.

Hejduk (B.) : Expérience acquise touchant la plastique de l'S iliaque dans l'aplasie vaginale. *Bratislavské lék. listy*, **15**, 1935, p, 241.

HOCHENEGG (J.) : Beobachtungen zur Erhaltung der Kontinenz bei wegen Mastdarmkrebs Operierten. *Orvosképzés*, **19**, 1929, p. 457 ; Ref. *Zo*, **19**, 1929, p. 715.
CHALIER (A.) : Cancer du côlon descendant extirpé après mobilisation en masse du côlon gauche. *Lyon Chir.*, **29**, 1932. p. 480.
CHALIER (A.) : Cancer recto-sigmoïdien extirpé en un seul bloc avec l'utérus par voie abdominale. *Lyon Chir.*, **29**, 1932, p. 763.
CHALIER (A.) et MONDOR (H.) : *Cancer du rectum*, Paris, 1924.
JEAN (G.) : Rétablissement tardif de la continuité intestinale par invagination après résection recto-sigmoïdienne. *Bull. et Mém. de la Soc. nat. de Chir.*, **56**, Paris 1930, p. 1392.
JIANO (J.) : Œsophagoplastie dérivatrice préthoracique dans les sténoses cicatricielles de l'œsophage. Al V Ier Congrès national de Chirurgie, Bucuresti 1934.
KAISER (Fr. J.) : Erstrebenswerte Ziele bei der Behandlung des Mastdarmkrebses. Submuköse Mastdarmausrottung. *Zent. Chir.*, **49**, 1922, p. 970.
KIGGR (W. H.) : A review of over three hundred cases of cancer of the rectum. *California Med.*, **31**, 1929, p. 313 ; Ref. *Zo*, **49**, 1930, p. 60.
KIRSCHNER (M.) : Zur Radikalbehandlung des Mastdarmkrebses. *Arch. Klin. Chir.*, **127**, 1923, p. 385.
KUTTNER (H.) : Die sakrale Vorlagerungsmethode beim hochsitzenden Rectumkarzinom. *Zent. Chir.*, **37**, 1910, p. 1028.
KUTTNER (H.) : Soll man bei der Operation des Rectumkarzinoms in jedem Falle den Sphincter opfern ? *Zent. Chir.*, **51**, 1924, p. 1119.
KUTTNER (H.) : Der Mastdarmkrebs und seine chirurgische Behandlung. *Rev. med. germ.-ibero-amer.*, **1**, 1928, 74 ; Ref. *Zo*, **45**, 1929, p. 48.
LECLEEC (G.) : Les rétablissements de la continuité intestinale par invagination après les résections pour néoplasme de l'S iliaque et du haut rectum. *Bull. et Mém. de la Soc. nat. de Chir.*, **56**, Paris, 1930, p. 1152.
LOCKHART-MUMMERY (I. P.) : Prognosis in rectal cancer. *The Lancet*, **211**, 1926, p. 1307.
MANDL (F.) : Ueber 1.000 sakrale Mastdarmkrebsexstirpationem aus dem Hocheneg'schen Material. *Deutsch. Z. Chir.*, **219**, 1929, p. 3.
MANDL (F.) : Die erweiterte sakrale Mastdarmkrebsoperation. *Zent. Chir.*, **59**, 1932, p. 394.
MEYER (A. W.) : Eine neue und einfache Methode zur Resektion der tiefen flexura coli. *Tag. d. Deutsche Ges. Chir.*, **56**, Berlin, 1932 ; Ref. *Zo*, **57**, 1932, p. 730.
MEYRR (A. W.) : Die Resektion der tiefen Flexur S romanum mit dem Murphy-Knopf. *Arch. klin. Chir.*, **171**, 1932, p. 130.
MEYER (H. W.) : Two-stage abdominoperineal operation for cancer of the rectum by the Lahey technie. *Ann. Surg.*, **95**. 1932, p. 943 ; Ref. *Zo*, **59**, 1932, p. 381.
MONDOR (H.) : Some points of the clinical pathology of cancer of the rectum. *Internat. chir.*, 2, 1922, p. 267 ; Ref. *Zo*, **19**, 1923, p. 184.
MORI (M.) : Scheidenbildung unter Benützung einer verlagerten Dünndarmschlinge bei Uterus rudimentarius cum Vagina rudimentaria. *Zent. Gynäk.*, **33**, 1909, p. 172 ; **39**, 1910, p. 11.
NORDMANN (O.) : Resektion eines tiefsitzenden Flexurkarzinoms nach Kültner. *Zent. Chir.*, **38**, 1911, p. 160.
NORDMANN (O.) : Die sakrale Operation des Mastdarmkrebses nach Vœlcker Küttner. *Chir.*, **3**, 1931, p. 673.
OKINCZYC (J.) : *Cancer de l'intestin*, Paris, 1923.
OKINCZYC (J.) : Cancer de la partie terminale du côlon pelvien. Résection. Invagination du côlon dans le rectum (Opération de Mummery). Guérison. *Bull. et Mém. de la Soc. nat. de Chir.*, **56**, Paris, 1930, p. 256.
OKINCZYC (J.) : Comme suite à ma communication sur l'invagination du côlon dans le rectum après la résection des cancers bas situés du côlon pelvien. *Bull. et Mém. de la Soc. nat. de Chir.*, **56**, Paris, 1930, p. 280.
PAUCHET (V.) Traitement des tumeurs du còlon gauche. *La Prat. chir. ill.*, fasc. 6, 1927, p. 77.
PAUCHET (V.) : La sigmoïdectomie avec anus définitif (opération de Hartmann-Lockhert-Mummery). *La Prat. chir. ill.*, fasc. 7, 1927, p. 105.
QUÉNU (J.) : L'iléo-coloplastie. *Journ. de Chir.*, **42**, 1933, p. 15.
RICARD (A.) : L'amputation abdomino-périnéale du rectum chez l'homme avec abaissement systématique au périnée. *Journ. de Chir.*, **35**, 1930, p. 177.
ROSTOVCEA : Aseptische Darmnaht. *v. Langenbeck's Arch.*, **82** ; Ref. *Zent. Chir.*, **35**, 1908, p. 17.

Roux (C.) : Resection of the rectum and colon trough the anal aphinoter : Postoperative results. *Practitioner*, **118**, 1927, p. 284; Ref. *Zo*, **39**, 1927, p. 312.
Seefisch : Die abdominale Resection des Colon pelvinum. *Münch. med. Woschr.*, **74**, 1927, p. 841.
Semba : Anatomische Untersuchungen über die Lymfgefasssysteme des Rectum, mit besonderer Berücksichtigung der Metastasenbildung des Rectumkrebses. *Arch. klin. Chir.*, **149**, 1928, p. 336.
Schaedel (H.) : Die abdomino-transphinctere Rectumresektion. *Brun's Beitr.*, **137**, 1926, p. 735.
Schmieden (V.) : Fortschritte auf dem Gebiete des Kolon-karzinoms, *Verhandl. d. Ges. f. Verdauungs-u. Stoffwechselkrankh.*, **378**, 1928, p. 307; Ref. *Zo*, **40**, 1928, p. 51.
Schmieden (V.) : Zum Problem der Operation des Mastdarmkrebses. *Zent. Chir.*, **58**, 1931, p. 896.
Schneider (E.) : Zur Operation des Mastdarmkrebses. *Zent. Chir.*, **59**, 1932, p. 2395.
Schubert (G.) Die operative Bildung einer künstlichen Scheide. *Der Gynäk.*, **23**, 1932, p. 241.
Schwartz (A.) et Fey (B.) : Technique opératoire de l'amputation du rectum par la voie abdomino-périnéale. *Journ. de Chir.*, **27**, 1926, p. 673.
Soupault (R.) : L'opération de H. Hartmann. *Journ. de Chir.*, **30**, 1927, p. 513.
Sudeck (P.) : Bemerkungen Zur hohen Mastdarmexstirpation. *Deuts. Zeischr. Chir.*, **106**, 1910, p. 619.
Villemin (F.), Huard (P.), Montagné (M.) : Recherches anatomiques sur les lymphatiques du rectum et de l'anus. *Rev. de Chir.*, **44**, 1925, p. 39.
Westhues (H.) : Lagerung des Pazienten für die sacrale Rectumexstirpation. *Tag. Deutsch. Ges. f. Chir.*, **56**. 1932; Ref. *Zo*, **57**, 1932. p. 730.
Westhues (H.) : *Die pathologisch-anatomische Grundlagen der Chirurgie des Rektumkarzinoms*. Leipzig, 1934.

« *Spina bifida* » *chez l'adulte sans symptomatologie nerveuse,*

par M. **P. Funck-Brentano.**

Rapport de M. Petit-Dutaillis.

M. Funck-Brentano, chirurgien des hôpitaux, nous a envoyé une fort intéressante observation de *spina bifida* cervical chez l'adulte, qu'il fait suivre de quelques commentaires, dont nous aurons à discuter la valeur. Voici tout d'abord dans son intégrité le mémoire de l'auteur.

Observation. — Mlle G..., âgée de vingt-cinq ans, entre le 15 mai 1934 à la Salpêtrière pour une petite tumeur de la région cervicale existant depuis la naissance. Cette tumeur, de la dimension d'une petite mandarine, n'a jamais augmenté de volume, n'a jamais provoqué de douleur. Un fait important : *au moment des efforts*, cette tumeur habituellement molle et dépressible *devient dure et tendre*.

Aucun phénomène nerveux périphérique à signaler tant au membre supérieur qu'au membre inférieur. Aucune malformation congénitale.

A signaler, accessoirement, l'apparition depuis six mois de micropolyadémie siégeant dans les régions carotidiennes et sus-claviculaires.

La malade nous est adressée avec le diagnostic de lipome de la nuque.

En fait, l'examen clinique fait facilement le diagnostic de cette tumeur *congénitale*. En effet :

Siégeant exactement sur la ligne médiane, en regard de l'apophyse épineuse

de C^6 elle présente l'aspect classique du *spina bifida*. On y retrouve en effet les trois zones (fig. 1 et 2).

Zone périphérique, hypertrichosique, avec développement excessif du système pileux, *zone cutanéo-pileuse* ou *dermatique* de Recklinghausen.

Zone moyenne, rosée, luisante, l'épithélium y a un aspect frippé.

Zone centrale, plus foncée, rouge vif. L'épithélium vernissé y est aminci.

La palpation montre qu'il s'agit d'une tumeur indolente molle dans l'ensemble (la zone centrale est plus dépressible que la zone périphérique), partiellement réductible sans que la patiente accuse à cette occasion aucun phénomène spécial. Elle ne présente pas d'impulsion franche à la toux mais se tend à la suite d'un effort prolongé.

La palpation des apophyses épineuses cervicales montre qu'il existe une dépression en regard de la tumeur, correspondant à C^6.

Les réflexes des membres supérieurs et inférieurs sont normaux.



Fig. 1.



Fig. 2.

Spina bifida cervical. Remarquer les trois zones caractéristiques cutanéo-pileuse, moyenne, centrale.

En résumé, *spina bifida*, dont la malade désire se débarrasser dans un but purement esthétique, ne s'accompagnant d'aucune symptomatologie fonctionnelle.

Tel est le diagnostic porté par nous et dont nous pensions avoir confirmation par la *radiographie*. Celle-ci ne montre aucune image d'apophyse épineuse bifide. Il existe une anomalie congénitale caractérisée par la fusion des corps vertébraux de C^5 et C^6, mais autant qu'on peut le voir il n'y a pas d'interruption dans la continuité de l'arc vertébral (Cf. fig. 3 et 4).

La radiographie montre en outre les doubles chaînes ganglionnaires carotidiennes calcifiées.

Intervention le 26 *mai* 1934 à l'anesthésie locale :

Incision double arciforme circonscrivant la tumeur. On dissèque cette dernière et on est amené sur un pédicule de l'épaisseur d'un petit crayon qui plonge dans la profondeur entre deux apophyses épineuses. Les tractions exercées sur

FIG. 3. — Radiographie de face. Absence de rachischisis.

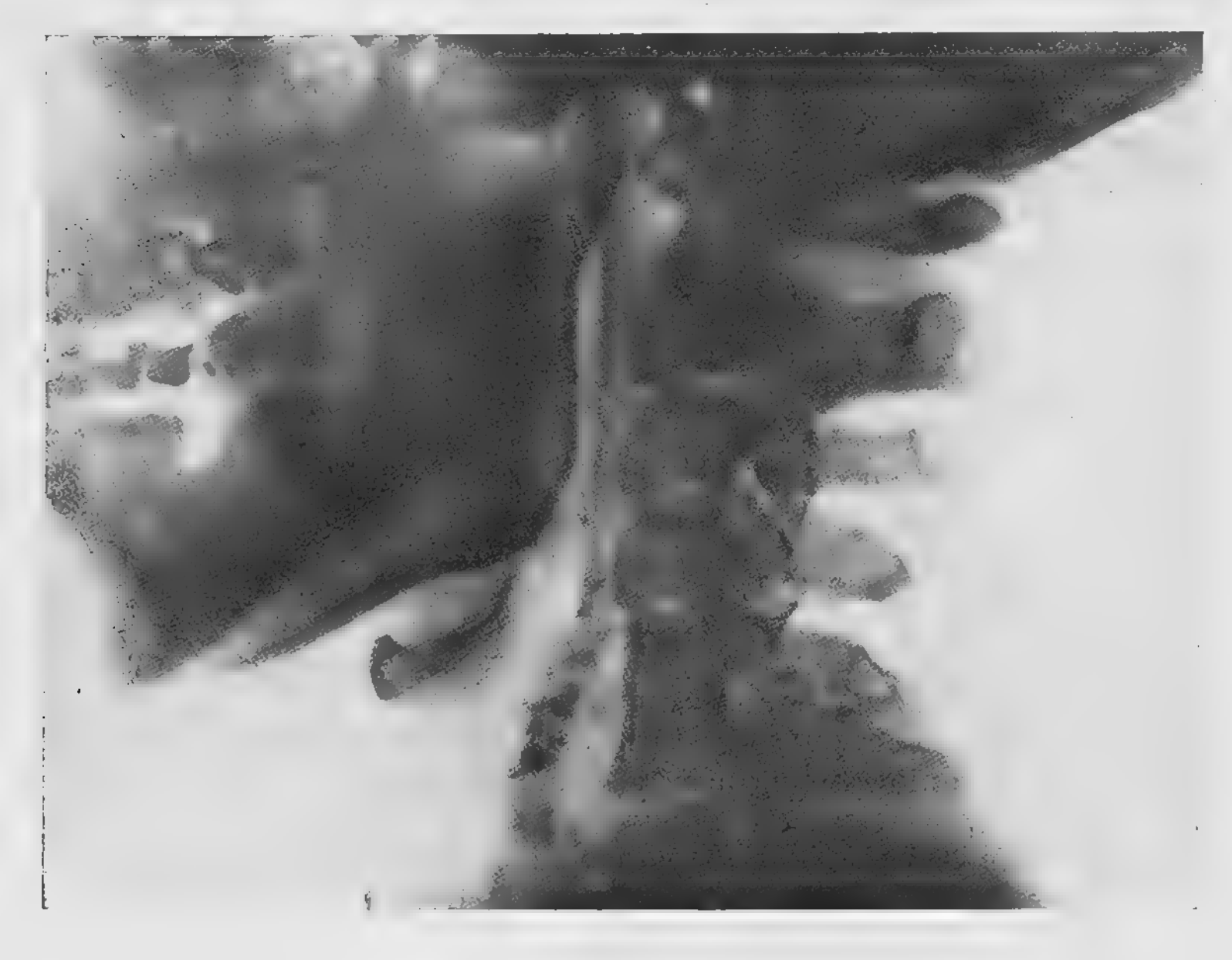


FIG. 4. — Radiographie de profil. Fusion des corps C^5 et C^6.

ce pédicules sont extraordinairement douloureuses. Après anesthésie locale, on le lie et le sectionne, suture de la peau sur un drainage filiforme.

Suites opératoires très simples. La malade sort le sixième jour.

L'examen de la pièce a confirmé le diagnostic clinique. Il s'agissait d'un kyste à type kyste rétro-médullaire (Ombrédanne) [Cf. fig. 5 et 6] dont voici l'examen histologique que nous devons à l'obligeance de notre ami Ivan Bertrand :

Le kyste sous-cutané est limité par un épithélium cylindrique typique simple, du type épendymafre avec ébauche de plateau cilié.



Fig. 5. — Photographie de la pièce. On note en bas et à droite la présence du pédicule qui pénétrait entre les arcs vertébraux de C^5 et C^6.



Fig. 6 — Coupe du kyste.

En dehors du revêtement épithélial, tissu conjonctif, et même, par endroits, formations nerveuses embryonnaires finement fibrillaires et éosinophiles.

Pas de cellules nerveuses adultes.

Quelques filets nerveux myélinisés, vestiges radiculaires (?), au voisinage de l'épithélium.

Spina bifida indiscutable.

« Il s'agit donc d'un *kyste rétro-médullaire* (Ombrédanne) d'un *hydrorachis externe variété postérieure* (Cruveilhier), d'une *méningocèle* (Recklinghausen). Le type en soi est très rare (Leveuf). Tel que nous l'avons trouvé chez notre malade, nous le croyons *tout à fait exceptionnel*. Il l'est à différents points de vue :

« Il est extrêmement rare de rencontrer une telle malformation chez l'adulte, ne s'accompagnant d'aucun signe fonctionnel, en l'absence de toute lésion congénitale associée.

« Il est exceptionnel enfin de rencontrer ce type de *spina bifida occlusa*, embryome kystique pénétrant par un pédicule entre deux arcs vertébraux correctement soudés.

« Nous avons recherché dans la littérature des cas semblables au nôtre.

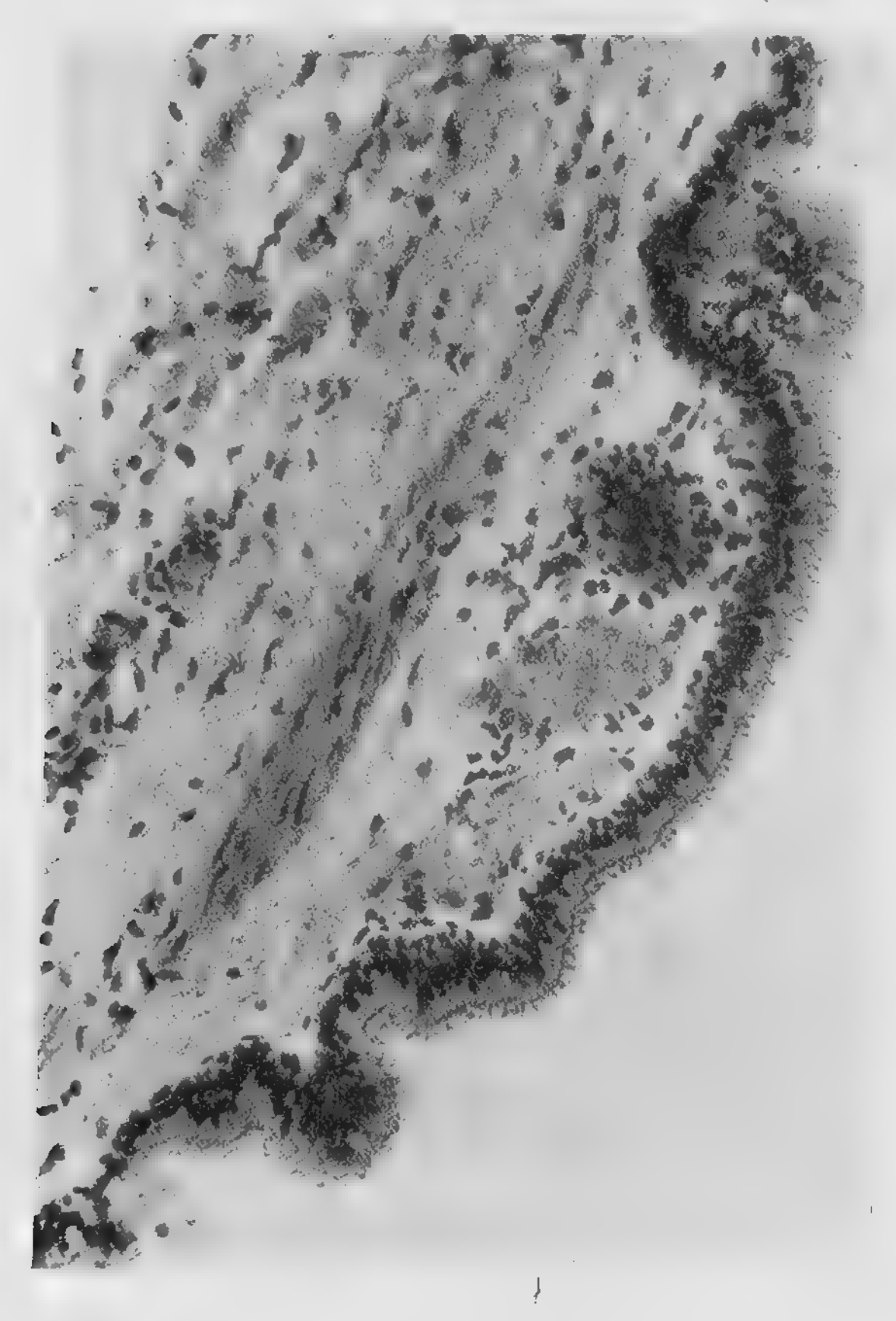


Fig. 7. — Coupe histologique de la paroi du kyste. tapissée par un épithélium cylindrique cilié, du type épendymaire.

Si la localisation habituelle de la malformation est la région lombo-sacrée, la localisation cervicale ne constitue pas à elle seule une exceptionnelle rareté. André Feil, dans une étude excellente (*sur la localisation du « spina bifida » dans la région cervicale. Progrès Médical*, 1920, p. 510), montre que le siège habituel du *spina bifida* cervical est au niveau de la zone moyenne ou inférieure de la colonne. C'était bien le cas pour notre malade. Les observations rapportées concernent des *spina bifida*, soit chez des nou-

veau-nés, des nourrissons ou de jeunes enfants, et dans ce cas les signes nerveux sont accentués et la survie post-opératoire exceptionnelle ; soit chez l'adulte, la malformation est alors une découverte radiographique à l'occasion d'examens pratiqués pour des signes fonctionnels (irradiations douloureuses radiculaires, torticolis, etc.).

« Le seul cas pouvant être rapproché du nôtre est celui rapporté par Etienne (*Journal de Médecine de Montpellier*, 1912, p. 446-449), con-

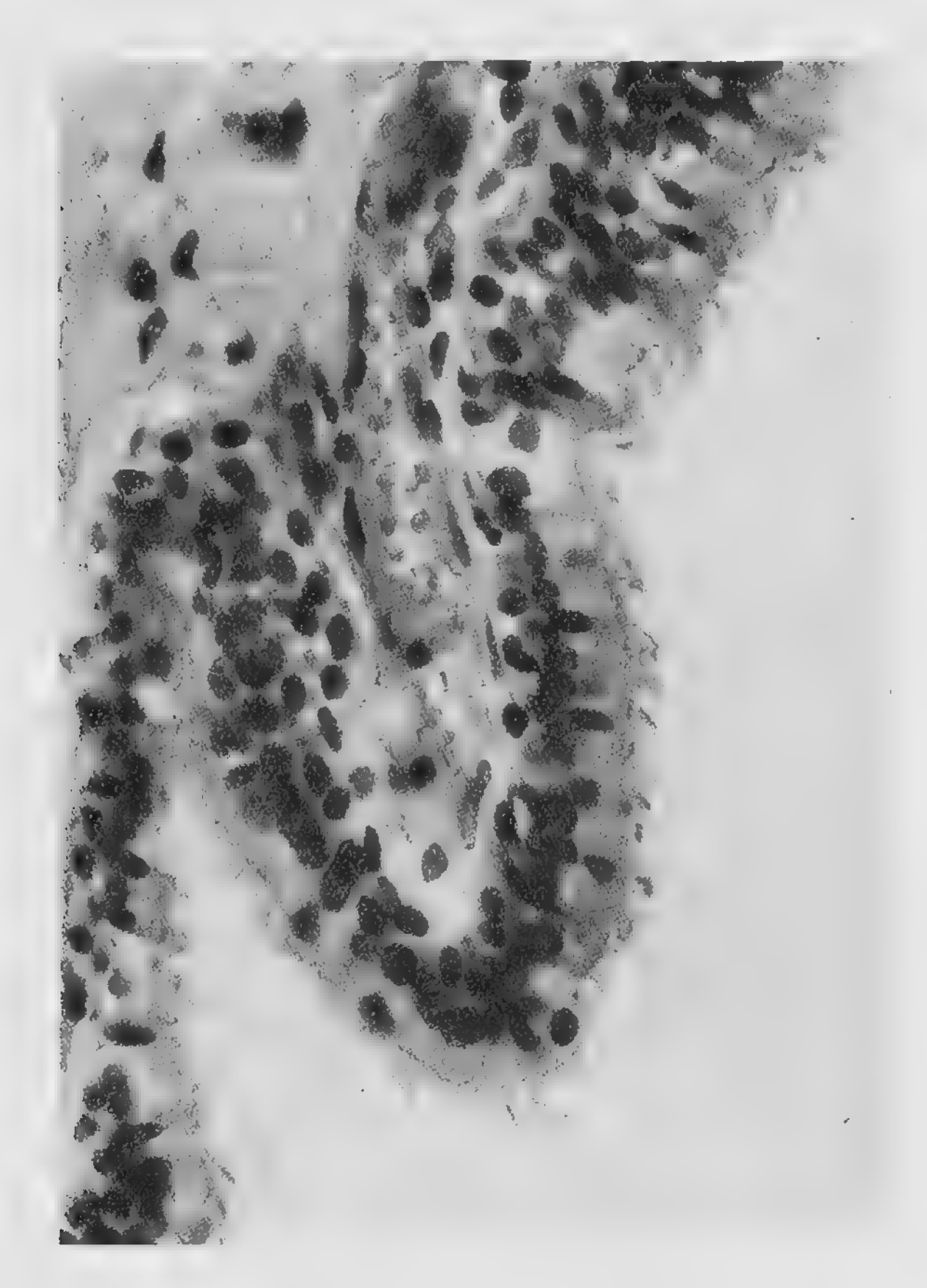


Fig. 8. — Même coupe que la figure 8 vue à un fort grossissement.

cernant un enfant de quatre ans porteur d'un *spina bifida* cervical sans signes fonctionnels, ni radiographiques. Mais dans cette observation l'examen histologique ne semble pas avoir confirmé le diagnostic clinique.

« Nous croyons donc que le complexe anatomo-clinique réalisé par notre malade : méningocèle chez l'adulte sans rachischisis, sans signe fonctionnel, constitue une rarissime exception ».

Telle est l'observation très intéressante de M. Funck-Brentano. Je me permettrai toutefois de critiquer l'auteur à propos du terme de méningo-

cèle qu'il emploie pour désigner la malformation qu'il a observée. Ce qui fait, à notre avis, l'intérêt majeur de ce document, c'est que précisément il ne s'agit pas d'une méningocèle. En effet, l'examen histologique a montré que la paroi du kyste était bordée par un épithélium cylindrique simple, du type épendymaire, avec ébauche de plateau cilié, ce qui est absolument contraire à l'hypothèse d'une méningocèle. La véritable méningocèle, comme le nom l'impose, est un faux kyste dont la paroi limitante est formée par une évagination des méninges. Dans le cas de M. Funck-Brentano, il faut admettre, au contraire, que le kyste, kyste vrai en l'espèce, était développé aux dépens d'une évagination de l'épendyme médullaire, qu'il s'agissait donc, en réalité, non pas d'une méningocèle, mais d'une myélocystocèle. Ainsi, s'expliquerait la présence de formations nerveuses embryonnaires et de débris radiculaires en dehors de l'épithélium limitant. Il nous manque, il est vrai, pour être fixés avec certitude à cet égard des constatations opératoires précises sur les connexions du pédicule de cette poche avec les méninges et la moelle. Il eût été intéressant d'ouvrir la dure-mère pour poursuivre le pédicule dans la profondeur, et il est probable que M. Funck-Brentano aurait pu constater que la cavité de ce *spina bifida* kystique communiquait, non pas avec les espaces sous-arachnoïdiens, ainsi que Leveuf le prétend, et pour tous les cas, mais bien avec la cavité épendymaire de la moelle. Nous ne saurions en vouloir à l'auteur de ne pas avoir cherché à établir les connexions de la poche avec les espaces sous-arachnoïdiens par une injection de lipiodol dans la cavité du sac. S'il y avait, comme nous le pensons, communication avec le canal épendymaire, cette injection n'aurait peut-être pas éte, dans le cas particulier, sans inconvénient pour le malade.

C'est donc, à notre avis, avant tout ce fait qu'il semblait bien s'agir, non d'une méningocèle banale, mais d'une myélocystocèle qui constitue l'intérêt majeur de cette observation. On sait, en effet, combien cette variété de *spina bifida* isolée par Recklinghausen est actuellement contestée. Déjà Muscatello avait montré que la myélocystocèle vraie était absolument exceptionnelle, que le plus souvent la dilatation kystique de la moelle, quand on la trouvait, était toujours modérée et ne constituait qu'un élément accessoire de la méningocèle, d'où le terme de myélocystoméningocèle substitué par cet auteur à la dénomination de Recklinghausen. Leveuf, dans ses beaux travaux sur le *spina bifida*, va jusqu'à nier absolument la possibilité du myélocystocèle type Recklinghausen, prétendant qu'il s'agissait toujours d'erreurs d'interprétation dues à ce que la majorité des pièces étudiées jusqu'ici étaient des pièces prélevées sur le cadavre. Il est possible que l'opinion de Leveuf soit exacte pour les *spina bifida* lombo-sacrés qu'il a presque exclusivement en vue dans ses études. Il ne semble pas qu'il faille généraliser cette conception à toutes les variétés topographiques de *spina bifida* kystique. Le cas que nous apporte aujourd'hui Funck-Brentano ne paraît pas laisser de doute sur la possibilité d'une pareille malformation pour les *spina bifida* cervicaux.

Je vous propose de remercier notre collègue Funck-Brentano de nous

avoir, par cet intéressant document, apporté une contribution personnelle à une question encore controversée et de publier son travail dans nos Bulletins.

M. Jacques Leveuf : L'observation de M. Funck-Brentano est d'un grand intérêt. Malheureusement elle est incomplète comme presque toutes les observations de cet ordre, ce qui empêche toute interprétation certaine au sujet de leur origine. M. Funck-Brentano aurait dû, à mon avis, étudier au moyen de lipiodol la communication de la poche avec les cavités profondes. D'autre part, il aurait dû, comme l'a dit son rapporteur, ouvrir la dure-mère pour voir les connexions exactes du *spina bifida* avec la moelle épinière.

La présence d'épithélium épendymaire au niveau du revêtement de la poche ne permet pas à elle seule de conclure qu'il s'agit d'une myélocystocèle.

D'abord, parce que je ne connais aucune observation rigoureusement vérifiée de myélocystocèle.

Ensuite, parce qu'une malformation pareille devrait, en théorie, s'accompagner de troubles nerveux, ce qui n'est pas le cas.

Ensuite, parce que dans la paroi de méningocèles, rigoureusement vérifiées, j'ai trouvé des îlots névrogliques, des revêtements de cellules méningées, des ganglions spinaux, etc. Toutes malformations qui sont du même ordre que celles que nous indique l'examen histologique du cas de M. Funck-Brenteno.

Je me permettrai de revenir sur ce point dans une prochaine communication sur les méningocèles.

M. E. Sorrel : Il est curieux que cette lésion singulière ait évolué chez un malade dont les radiographies montrent des ganglions cervicaux crétacés très nombreux qui sont manifestement des ganglions bacillaires, et une soudure de deux corps vertébraux cervicaux semblable à celle que l'on voit dans les maux de Pott.

M. D. Petit-Dutaillis : A Leveuf, je répondrai que je voudrais savoir sur quoi il se base pour nier la possibilité d'une myélocystocèle dans ce cas. La myélocystocèle ne répond-elle pas à une poche extrarachidienne, bordée par un épithélium en continuité avec celui du canal épendymaire de la moelle? C'est bien là, je crois, le schéma classique des myélocystocèles, tel qu'on le trouve dans tous les livres de pathologie.

D'autre part, je demanderai à M. Leveuf ce qu'il entend par méningocèle, si ce n'est un faux kyste limité par les méninges. Or, ce n'était nullement le cas dans l'observation de Funck-Brentano. Il s'agissait, encore une fois, d'un kyste vrai, bordé partout par une couche unique d'épithélium cylindrique cilié.

Par ailleurs, pourquoi exiger, comme le veut Leveuf, pour admettre la possibilité d'une myélocystocèle, la nécessité d'une aplasie médullaire considérable? Pourquoi cette aplasie ne pourrait-elle pas rester strictement

localisée au point d'implantation du pédicule de la poche sur la moelle ? Et, dans ce cas, pourquoi s'étonner de l'absence de troubles nerveux importants ?

Du point de vue de l'exploration de la poche au lipiodol, la question est envisagée par moi dans mon rapport et je ne saurais reprocher à Funck-Brentano de ne pas l'avoir pratiquée, précisément parce que je crois que cette cavité était probablement en communication directe avec le canal de l'épendyme et que le lipiodol, dans ces conditions, n'aurait peut-être pas été absolument inoffensif pour le malade.

A M. Sorrel, je dirai qu'il est en effet plausible de discuter la possibilité d'un mal de Pott ancien, étant donné qu'il y a des ganglions calcifiés sur la radiographie, encore que la malade n'ait présenté aucun antécédent pathologique notable. J'ai voulu simplement retenir l'absence de rachischisis dans ce cas de *spina bifida* kystique.

Tératome exogastrique,

par M. **Polony** (de Belfort).

Rapport de M. Antoine Basset.

En l'accompagnant de réflexions sur lesquelles j'aurai à revenir plus loin, le Dr Polony nous a adressé la très intéressante observation suivante :

L'enfant F..., âgé de six ans, nous est adressé au début de janvier 1936 pour une volumineuse tumeur de l'hypochondre gauche.

Aucun antécédent digestif ou autre, aucune modification récente de l'état général.

La veille, l'enfant s'est plaint brusquement de violentes douleurs abdominales. Température : 39°.

Dès le lendemain matin facies péritonéal, température 39°8, pouls 120.

A l'examen : forte voussure sous-costale gauche. La palpation indique à ce niveau une défense localisée et permet de percevoir une tumeur légèrement fluctuante, douloureuse, non mobile, avec un pôle inférieur lisse et ovoïde. A la percussion, matité complète avec sonorité colique sous-jacente à la tumeur. Pas de sonorité gastrique. Pas de contact lombaire.

L'examen radiographique, sans préparation, montre que l'hypochondre gauche est occupé par une tumeur d'opacité uniforme qui surélève l'hémi-diaphragme et refoule en bas l'angle colique gauche. La poche à air gastrique apparaît réduite à une simple fente située sur le bord gauche du rachis.

L'examen du sang donne : globules rouges, 3.620.000 ; globules blancs, 36.400 ; hémoglobine, 0,8 ; valeur globulaire, 1,10 ; polynucléaires, 87 p. 100 (neutrophiles, 87) ; mononucléaires, 13 p. 100 (grands et moyens, 3,5 ; lymphocytes, 7,5) ; pas de formes anormales.

Ne pouvant préciser l'étiologie, nous intervenons avec le simple diagnostic de kyste suppuré de l'hypochondre gauche.

Une laparotomie transversale sous-costale nous conduit sur une tumeur kystique sus-colique recouverte par le ligament gastro-colique. Elle occupe toute la région sous-diaphragmatique gauche qu'elle dépasse même en refoulant le lobe gauche du foie. On n'aperçoit pas l'estomac.

Après incision du péritoine prétumoral, on libère de ses adhérences inflammatoires la tumeur que l'on parvient à extérioriser. A ce moment, l'on aperçoit derrière elle la rate et l'estomac sur la face antérieure duquel elle est implantée par un pédicule circulaire de 5 centimètres de diamètre.

L'aspect rappelle celui des tumeurs bénignes exogastriques décrites sous le nom de Schwannome. Une chaîne de volumineux ganglions de la grosseur de noisettes s'étend le long de la petite courbure de l'estomac.

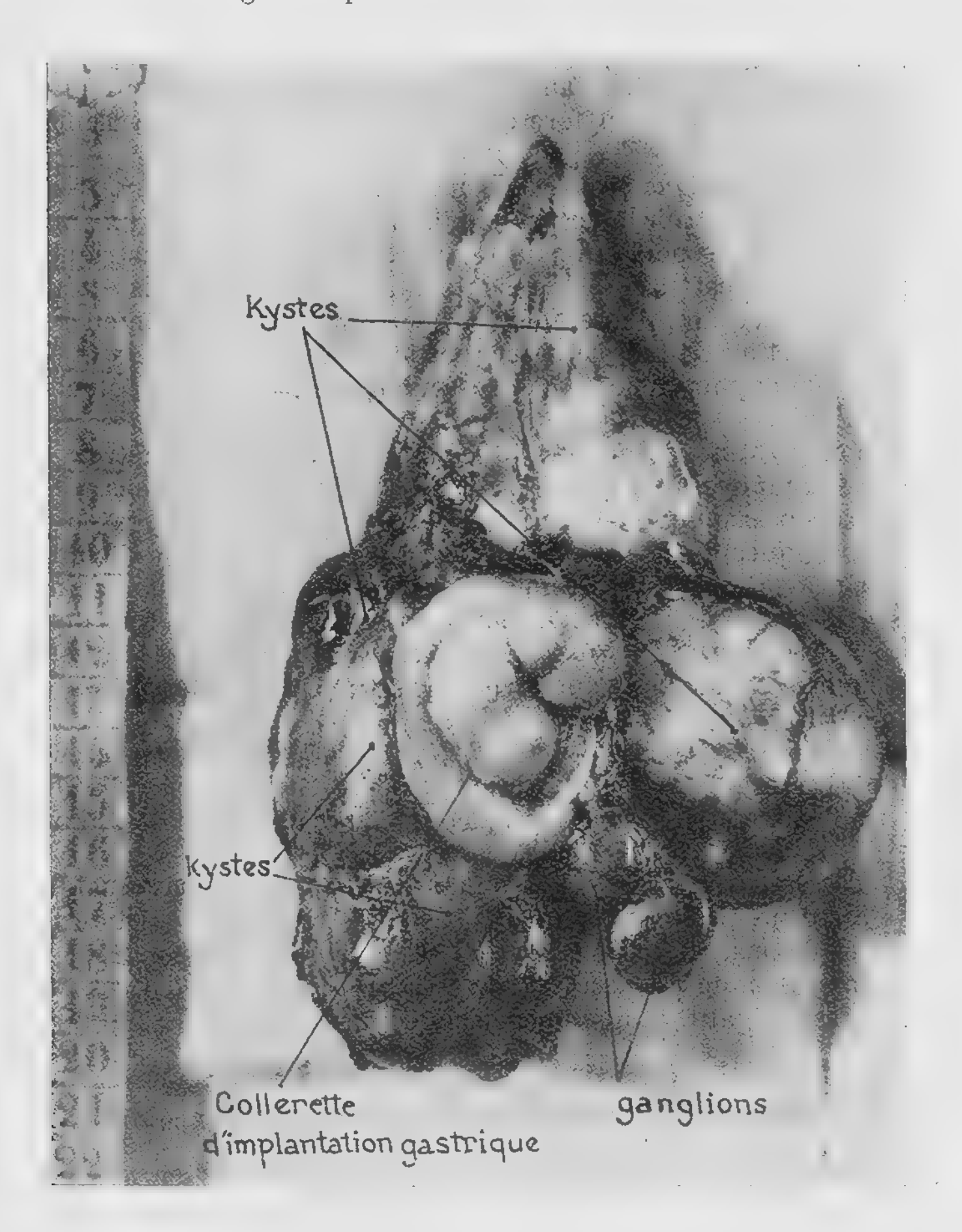


Fig. 1. — Macroscopique.

Nous pratiquons une résection en collerette de la face antérieure de l'estomac à 1 centimètre de distance du pédicule avec suture transversale en deux plans. Rétablissement des rapports normaux par réfection des divers ligaments après excision des parties distendues. Drainage sous-hépatique. Fermeture de la paroi en trois plans. Durée, trente minutes.

Suites opératoires : le lendemain matin, l'état de shock léger observé dès l'intervention se complique d'une hyperthermie marquée à 40°2 avec pouls petit, filant, à 130, et tension maxima de 6.

Sérum, adrénaline, glace abdominale, enveloppements sinapisés du thorax

et lavements glacés toutes les heures permettent d'obtenir en quatre heures une tension de 10 avec 38°5.

A partir du lendemain, suites opératoires normales et départ de la clinique le douzième jour sans le moindre incident.

Un examen radiologique pratiqué le jour du départ montre que l'hémi-diaphragme gauche s'est abaissé et que l'angle splénique du côlon a repris sa place dans l'hypochondre gauche.

On constate que l'estomac, qui est en place normale, présente une chambre à air de petit volume avec une grande courbure parfaitement arrondie, mais avec une petite courbure présentant une angulation correspondant à la cicatrice de gastrectomie partielle. Le pylore est perméable et le transit s'effectue sans difficulté.

a) *Examen macroscopique de la pièce opératoire.* — La tumeur, très volumineuse, est composée de trois lobes principaux réunis au niveau d'une masse compacte centrale qui correspond au point d'attache sur la paroi gastrique. (fig. 1).

La face ventrale est lisse et présente des renflements disséminés de la grosseur d'une noisette ou d'une noix ; la face dorsale comporte en son centre le pédicule d'insertion duquel se détachent trois lobes principaux et un lobule moins accusé. Deux ganglions de la grosseur d'une noisette se détachent de la région du pédicule.

Mensurations : Grand diamètre : 18 centimètres. Petit diamètre : 13 centimètres. Epaisseur moyenne : 10 centimètres. Poids : 500 grammes.

La coupe macroscopique montre un tissu lardacé, fibreux, avec points et taches hémorragiques diffus, *encerclant de vastes cavités kystiques* contenant un liquide filant et des masses gélatineuses, purulentes ou caséeuses. En certains points, ces kystes semblent être bordés par une mince couche plus dense, semblable à un épithélium. Cette tumeur multiloculaire présente dans toute son étendue le même aspect. Les ganglions se présentent à la coupe très compacts et notablement fibreux.

b) *Examen chimique et cyto-bactériologique du liquide kystique. — Liquide purulent,* de réaction légèrement alcaline, ne contenant pas d'acide chlorhydrique, renfermant des traces de sang et contenant 3 gr. 36 d'albumine au litre.

Le culot de centrifugation très abondant est constitué par quelques rares hématies, d'assez nombreuses cellules épithéliales très altérées et de très nombreux globules de pus.

La flore microbienne est assez riche et représentée par d'assez nombreux petits cocci Gram négatif, et quelques cocci Gram positif, isolés, en diplocoques et en amas.

Pas de bacilles de Koch.

Les ensemencements effectués permettent d'identifier des colonies de *bacillus proteus* et d'entérocoques.

J'interromps ici un instant l'exposé du Dr Polony pour envisager quelques points de la première partie de son observation.

Notons d'abord, en passant, que, malgré une évolution qu'on peut supposer longue en raison du volume qu'elle avait acquis, la tumeur était restée complètement latente.

Je n'insiste pas davantage sur ce fait dont nous savons tous la fréquence en matière de tumeur de l'estomac à évolution exogastrique.

En bref, le Dr Polony possédait les seuls éléments cliniques suivants : volumineuse tumeur fluctuante de l'hypochondre gauche brusquement révélée chez un garçon de six ans, jusque-là bien portant, par des acci-

dents infectieux et de caractère alarmant, douleurs intenses, réaction péritonéale, fièvre élevée, polynucléose.

De l'examen radiologique, il a seulement obtenu une précision un peu plus grande dans la localisation de la tumeur dont il a vu qu'elle comprimait l'estomac refoulé contre le rachis et abaissait la partie gauche du côlon transverse.

Il ne pouvait en espérer davantage, et je ne pense pas qu'il fût possible de pousser plus avant le diagnostic, sans s'aventurer dans le domaine des hypothèses hasardées.




Fig. 2. — Paroi d'un kyste à contenu mucoïde. Epithélium de revêtement de type digestif, sans glandes annexes, desquamé par places. Chorion avec nodules lymphoïdes superficiels. Couche profonde fibro-musculaire.

En revanche, le chirurgien a eu le double mérite d'affirmer l'indication opératoire et son urgence, et de passer tout de suite à l'exécution.

De la conduite opératoire, je dirai seulement qu'elle fut simple et exactement adaptée à la mesure de l'âge et de l'état du sujet d'une part, à la lésion d'autre part qui, grâce à la présence d'un pédicule relativement étroit, put être extirpée en bloc par création au niveau de la paroi gastrique d'une brèche peu importante et aisément réparée.

Si les suites opératoires furent rapidement troublées par un état de choc bientôt accru et compliqué d'une forte hyperthermie, la promptitude et l'efficacité du traitement mis en œuvre eurent très vite raison de ces

accidents inquiétants; et ici encore je tiens à féliciter le Dr Polony d'avoir fait tout de suite ce qu'il y avait à faire.

Enfin, il convient de noter avec l'auteur le caractère exceptionnel de l'existence chez un enfant de six ans d'une pareille et aussi volumineuse tumeur exogastrique; il n'en a pas trouvé d'autres exemples au cours des recherches qu'il a effectuées, et celles que j'ai faites n'ont pas été plus fructueuses.

Ceci m'amène à considérer ce qu'est cette tumeur et dans quel groupe il convient de la ranger. Voici ce qu'a donné l'examen histologique.

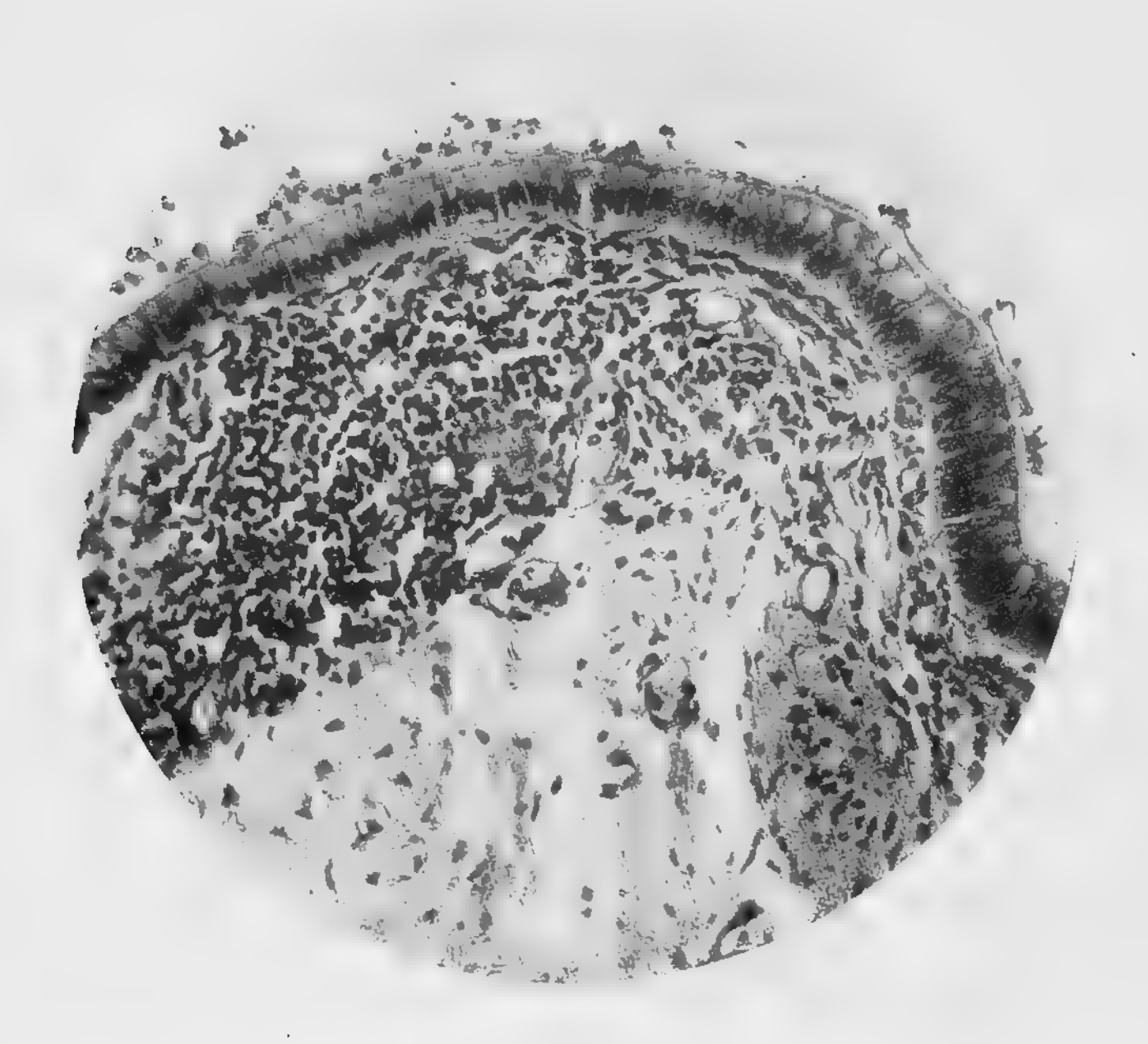


Fig. 3. — Revêtement épithélial d'un kyste mucoïde. Epithélium prismatique simple à cellules à mucus, rappelant l'épithélium superficiel de la muqueuse gastrique. Nodule lymphoïde dans le chorion de la muqueuse. Globules blancs (polynucléaires) dans la cavité kystique. Début de transformation purulente du contenu.

c) *Examen histo-pathologique* (Dr Colson et professeur agrégé Florentin, de Nancy). — La pièce opératoire examinée est constituée par une tumeur multiloculaire à stroma fibreux très dense, adipeux par places. Ce stroma entoure des cavités kystiques dont le contenu est parfois purulent, mais plus souvent gélatineux et coagulable par les fixateurs. Certaines de ces cavités sont absolument nues, exemptes d'épithélium: ce sont les plus altérées par la purulence; d'autres, au contraire, sont bordées par *un épithélium du type digestif*, unistratifié, avec cellules cubiques ou cylindriques et cellules à mucus. On ne note pas de glandes annexes (fig. 2 et 3). Le chorion sous-jacent est très lymphoïde avec nodules et centres germinatifs plongeant dans un stroma cellulaire très dense. Ce stroma présente des signes inflammatoires nets : il est bourré d'histiocytes granuleux et parfois même de volumineuses cellules géantes. Par ailleurs, le

tissu essentiel de la tumeur qui délimite les logettes les unes par rapport aux autres, est un tissu conjonctif et musculaire dense donnant l'impression d'un fibromyome. Ce tissu est peu vascularisé dans son ensemble (fig. 4 et 5).

Les ganglions examinés se présentent tous deux sous le même aspect : le parenchyme lymphoïde, très développé, est constitué par des follicules et des cordons d'apparence tout à fait normale. Les sinus lymphatiques élargis présentent un tissu réticulé et des cellules endothéliales hyperplasiques. Il n'existe par ailleurs aucun infiltrat épithélial pouvant faire penser à une métastase néoplasique.

En somme les ganglions examinés sont des ganglions purement inflammatoires, sans dégénérescence fibreuse, ce qui est normal chez les jeunes individus.




Fig. 4 — Paroi d'un kyste purulent. L'épithélium de revêtement a complètement disparu. Seul subsiste un chorion infiltré de plasmocytes et de volumineux histiocytes (macrophages) traduisant une forte réaction inflammatoire.

Sous quelle rubrique classer cette tumeur ?

Il ne peut s'agir d'un kyste multiloculaire né de la paroi gastrique.

Comme elle l'est dans la très grande majorité des cas de ces tumeurs pédiculées de l'estomac, la muqueuse est, dans sa collerette de résection, absolument normale et ne présente aucune ulcération, aucun orifice dû à la rupture de kystes dans la cavité gastrique. Les kystes eux-mêmes, de grande taille, sont complètement clos, et il n'existe aucune communication même microscopique entre eux et la muqueuse.

Dans un travail fondamental paru en 1924 dans *Le Journal de Chirurgie*, MM. Gosset, Bertrand et Lœwy ont insisté sur deux faits.

La plus grande incertitude présidait jusqu'alors au classement des tumeurs pédiculées de l'estomac, pour lesquelles on avait employé des appellations très diverses, parmi lesquelles revenait le plus souvent le terme de sarcome seul ou associé (myo- myxo- fibro- angio-sarcome).

Aucun histologiste ne se montrait satisfait des qualificatifs donnés à ces néoplasmes.

Ces auteurs ont eu le grand mérite, en se basant sur des examens histologiques très poussés, d'établir que ces tumeurs de structure complexe



Fig. 5. — Stroma conjonctivo-musculaire des cloisons séparant les kystes.

et variable, et de nature bénigne étaient, dans la règle, des fibrogliomes du réseau nerveux sympathique de l'estomac, des schwannomes.

La tumeur enlevée par le Dr Polony est-elle un schwannome?

Elle en a bien des caractères : volume, siège, mode de développement. implantation sur l'estomac par un pédicule étroit, absence d'envahissement de la paroi gastrique et des organes voisins.

Cependant le schwannome est certainement d'une extrême rareté chez l'enfant, puisque de toutes les observations que j'ai relues, aucune ne concerne un sujet de moins de dix-sept ans; presque toujours il s'agit de grands adultes ou de sujets âgés.

L'argument d'ailleurs est de valeur secondaire.

Un peu plus importantes sont les preuves de l'infection surajoutée, établie par la purulence de certaines poches, l'identification des lésions

inflammatoires aussi bien dans le chorion de plusieurs kystes que dans les ganglions accolés à la tumeur et enlevés avec elle.

L'infection secondaire, surtout poussée au point d'être devenue cliniquement révélatrice de l'existence d'une pareille masse, jusque-là ignorée, est certainement exceptionnelle dans les schwannomes, du moins ne l'ai-je pas trouvée mentionnée.

De l'aspect extérieur de la tumeur composée de 3 lobes kystiques groupés autour d'une masse compacte centrale correspondant au pédicule, je crois qu'il n'y a pas à tirer argument, car si beaucoup de schwannomes sont seulement micro-kystiques, d'autres, en dégénérescence myxoïde, présentent des cavités plus volumineuses, et certains même, comme dans le cas de Souligoux, sont constitués par un grand kyste multiloculaire exogastrique prolabé jusque dans le pelvis.

J'ai donc hâte d'en arriver aux caractères histologiques de la tumeur, établis par les 3 histologistes qui ont successivement examiné les coupes, revues à Nancy par le professeur Lucien après le professeur agrégé Florentin et le Dr Colson. L'examen histologique a montré, je le répète, que les cavités kystiques étaient complètement closes ; il a établi d'autre part que le stroma des cloisons interkystiques était conjonctivo-musculaire, et n'y a décelé aucune lésion nerveuse ou périnerveuse. Enfin, la paroi des kystes non altérés par la suppuration est bordée d'un épithélium de revêtement de type digestif, sans glandes annexes.

A un grossissement de 250 diamètres, on voit qu'il s'agit d'un épithélium prismatique simple avec cellules à mucus, rappelant l'épithélium superficiel de la muqueuse gastrique.

Voilà le fait dominant. Rien de semblable dans les schwannomes. Lorsque ceux-ci sont en dégénérescence myxoïde et que la muqueuse gastrique est perforée, elle ne se prolonge pas dans le néoplasme, et à l'intérieur de celui-ci on n'en retrouve histologiquement pas trace.

Dans le cas de Souligoux, le kyste multiloculaire exogastrique ne possédait pas de revêtement épithélial.

C'est en se fondant d'une part sur l'absence des lésions typiques du schwannome, et d'autre part sur le revêtement par un épithélium à type digestif de cavités kystiques totalement fermées, que MM. Lucien et Florentin ont jugé qu'il s'agissait d'une inclusion tératologique simple développée dans la paroi de l'estomac.

Je conclurai donc, avec le Dr Polony, et en m'appuyant comme lui sur la compétence des anatomo-pathologistes, que je viens de citer, que la tumeur de son petit malade est un tératome kystique de l'estomac avec infection secondaire.

Je vous propose, en terminant, de féliciter le Dr Polony du succès qu'il a obtenu, de le remercier de nous avoir envoyé son intéressante observation, et de publier celle-ci dans nos mémoires.

COMMUNICATIONS

Traitement de l'ostéomyélite aiguë des adolescents,

par M. **Pierre Lombard** (d'Alger), associé national.

Il y a longtemps que j'ai cessé d'opérer d'urgence l'ostéomyélite aiguë : je ne prends jamais le bistouri avant d'avoir fait pratiquer une hémoculture et d'en avoir apprécié le résultat : je n'interviens qu'après la phase septicémique.

Mes premières hémocultures datent de 1910 — quelques-unes sont consignées dans la thèse de Georges Pélissier : *Septicémie à staphylocoques* (Alger 1913).

Lorsque l'hémoculture est d'emblée négative, le pronostic vital est excellent ; mais il ne faut pas se hâter de conclure, un examen clinique particulièrement attentif est ici de rigueur ; il conduit quelquefois à n'accepter qu'avec réserve ce premier résultat : renouvelé après douze ou vingt-quatre heures, l'ensemencement sanguin se montre alors positif; c'est que dans certains cas les germes ne se trouvent, abondants, dans la circulation, que par périodes; on a parlé de décharges microbiennes parties du foyer osseux, je ne crois pas que cette interprétation soit valable : nous assistons, en réalité, aux phases d'une lutte au cours de laquelle l'organisme ne réussit d'abord à balayer que de façon intermittente les germes circulants; dans ces moments, le sang n'en est pas entièrement dépourvu; peu nombreux, ils sont mêlés à des substances empêchantes; si l'on prend la précaution d'augmenter la proportion de sang recueillie, et surtout d'améliorer la qualité du milieu de culture, de modifier son *p*H, l'ensemencement devient positif. Dans d'autres cas, la culture ne pousse qu'après quatre, six, huit jours : les germes souvent y sont peu nombreux et généralement de virulence très faible.

La culture du sang peut ainsi fournir de très utiles indications pronostiques. Dans les cas graves, elle est rapidement et franchement positive-abondante.

La septicémie alors domine et de très haut toute la scène : la localisation osseuse passe au second plan, elle ne m'apparaît que comme un épisode de lutte, une tentative de localisation dont il ne faut pas contrarier le développement. Je crois avoir eu à plusieurs reprises la preuve que lorsqu'on ouvre ces foyers dès leur apparition, on aboutit à des formes traînantes, prolongées, septico-pyohémiques, qui se terminent souvent par des localisations viscérales.

D'ailleurs, au cours des états septicémiques, l'anesthésie générale à elle seule n'est-elle pas un facteur d'aggravation?

Le traitement médical des grandes infections sanguines me paraît donc seul de mise, chaque fois et aussi longtemps que l'hémoculture reste posi-

tive : les chlorures, le glucose, les extraits glandulaire, hépatique et thyroïdien, en particulier, ont une action favorable. J'ai renoncé au bactériophage. Je crois la vaccination nuisible.

Dans des délais qui varient suivant les cas, le staphylocoque disparaît de la circulation : tout se passe comme s'il avait été fixé dans le foyer



Fig. 1. — Juillet 1930. Ostéomyélite prolongée. Elimination spontanée du tibia.

osseux. Celui-ci alors est ouvert et traité par trépanation ou résection.

L'évolution spontanée de l'ostéomyélite que Leveuf a parfaitement mise en évidence, je l'observe couramment dans le milieu musulman d'Algérie, elle aboutit, chez les malades qui m'arrivent, toujours plusieurs semaines ou plusieurs mois après la phase aiguë, à ce que les anciens auteurs ont connu et décrit sous le terme d'ostéomyélite prolongée : des membres ponctués de fistules, qui conduisent sur des séquestres parcellaires, volu-

mineux, ou énormes, couchés sur des lits de fongosités et plus ou moins profondément incarcérés sous des hypérostoses considérables. J'ai cueilli ainsi des diaphyses entières, nécrosées de bout en bout, d'un cartilage de conjugaison à l'autre et derrière lesquelles l'os nouveau s'était spontanément et parfaitement reconstitué. Les figures ci-jointes représentent un tibia en voie d'élimination spontanée et aux trois quarts extériorisé.



Fig. 2. — Juillet 1930. Ostéomyélite prolongée. Elimination spontanée du tibia.

La durée de ce travail d'élimination varie naturellement avec l'importance de la séquestration : il dure des mois. Dans les foyers qui ne se sont pas ouverts on trouve habituellement un staphylocoque de virulence extrêmement réduite. J'ai même vu des collections absolument aseptiques, à côté de foyers dans lesquels les germes étaient rares et pour la plupart phagocytés. Je souligne que dans tous ces cas on note des perturbations profondes des protéines du sérum : le taux de la Sérine peut tomber à 9 ou

10 grammes (normalement, 45) le quotient $\frac{S}{G}$ s'abaissant à 0,19 (normalement 1,20).

L'intervention chirurgicale pratiquée dès la fin de la période septicémique abrège considérablement les délais de guérison : c'est son très grand mérite, mais c'est son seul mérite. Ce n'est pas elle qui guérit la maladie : il faut que les chirurgiens perdent cette illusion.

Avantages de la gastro-entéro-anastomose antérieure dans la gastro-duodénectomie large pour ulcère,

par M. **N. Hortolomei** (de Bucarest), associé étranger.

On préfère habituellement pratiquer la gastro-entéro-anastomose postérieure transmésocolique après la gastro-duodénectomie large. J'ai commencé par employer toujours cette méthode, mais, par la suite, il m'est arrivé parfois d'être obligé par un mésocôlon rétracté, vascularisé ou adhérent, de recourir à la gastro-entéro-anastomose antérieure sur toute la tranche (procédé de Reichel-Polya). Les suites en ont été des plus simples sans aucun inconvénient immédiat ou tardif.

Les accidents qui surviennent dans les gastro-entéro-anastomoses postérieures m'ont déterminé à employer systématiquement la gastro-entéro-anastomose antérieure dans tous les cas. J'ai été obligé d'intervenir de nouveau dans deux cas, chez des malades opérés préalablement par d'autres chirurgiens qui avaient employé ce dernier procédé opératoire après une gastro-pylorectomie limitée avec anastomose transmésocolique. Mon intervention a été déterminée dans le premier cas par des phénomènes d'occlusion dus à l'engagement d'une anse grêle dans la brêche mésocolique, survenu le quatrième jour de l'opération et qui était dû au fait que la distension gastrique avait provoqué une désunion des fils qui fixaient le mésocôlon. Dans le deuxième cas, la brêche mésocolique et la périgastrite avaient étranglé à tel point l'anse intestinale, surtout l'anse afférente, qu'une fistule duodénale par laquelle la bile s'écoulait d'une manière permanente, s'était établie depuis sept mois, à la fin desquels étaient survenus des vomissements continus ayant entraîné un état avancé de dénutrition. Cette intervention a été fort difficile à cause des adhérences et des rétractions dues à la mésentérite du mésocôlon. La dissection a été difficile et délicate pour éviter les arcades coliques.

J'ai rencontré aussi dans d'autres cas cette réaction périgastrique après la gastro-entéro-anastomose postérieure. Elle provoque chez les malades une sensation de ballonnement et se traduit à la radioscopie, par une mauvaise évacuation gastrique due aux troubles dynamiques de l'estomac. La périgastrite est due certainement à une infection légère qui s'est produite au moment de l'opération.

Si après la gastro-entéro-anastomose postérieure, survient un ulcère

peptique, le processus inflammatoire peut s'étendre au côlon, le rétrécir, l'ulcère pouvant s'y propager aussi et donner naissance à une fistule gastro-colique, difficile à traiter et à guérir.

J'ai pratiqué ces dernières années, plus de 180 gastro-duodénectomies pour ulcère par le procédé de Reichel-Polya, toutes suivies de gastro-entéro-anastomose antérieure et je n'ai jamais eu à me plaindre quant aux résultats.

Quand, pour une sténose pylorique, nous ne voulons pratiquer qu'une simple gastro-entéro-anastomose, celle postérieure est préférable, car elle se pratique au point déclive et le plus près du pylore. L'estomac reste attaché par ses mésos, par le duodénum et par le cardia qui sont des points fixes. Cependant, si nous pratiquons la gastro-pylorectomie large, les mésos sont désinsérés jusqu'au niveau de la section de l'estomac et la partie qui reste de celui-ci ne peut plus s'appuyer en bas sur le duodénum. De même, si l'on pratique la gastro-entéro-anastomose antérieure, précolique, l'anastomose étant faite avec toute la tranche de section, celle-ci jouit de mobilité et n'entraîne pas la distension du côlon, ni sa compression.

La gastro-entéro-anastomose antérieure précolique est donc recommandable, surtout dans le procédé de gastro-pylorectomie large Polya, Polya-Hoffmeister ou Finsterer-Hoffmeister sans aucun inconvénient.

Elle présente l'avantage d'écourter la durée de l'opération, ce qui compte beaucoup dans une gastro-duodénectomie.

Si l'ulcère peptique survient par la suite, sa situation antérieure facilite de beaucoup l'intervention.

Les complications qui peuvent survenir se localisent à l'espace sus-méso-colique, la grande cavité étant ainsi protégée.

Quand la gastro-entéro-anastomose antérieure est faite d'après la technique de Reichel-Polya, toute la tranche, les branches afférente et efférente de l'anse restent écartées et on ne craint pas la production d'un cercle vicieux nécessitant l'entéro-anastomose de Braun. D'ailleurs, le cercle vicieux est dû — à mon avis — à l'infection et à la périgastrite consécutive. Celle-ci est toujours évitée si l'on emploie — comme je le fais — la pince élastique et si l'on enlève l'estomac complétement fermé. J'emploie la pince à trois branches pour anastomose ; les branches sont engainées de caoutchouc pour éviter ainsi l'écrasement de l'estomac, lésion qu'on incriminait autrefois d'être à l'origine des ulcères peptiques.

Ceux qui donnent la préférence à la technique d'Hoffmeister, peuvent maintenir l'écart des deux anses afférente et efférente, en les fixant par quelques points à l'estomac ou au ligament rond du foie. On évite ainsi la formation de l'angle qu'on a tant incriminé et on n'a plus besoin de faire un Braun.

Dans les cas où l'épiploon est trop gras, on peut réséquer rapidement et sans aucun danger sa moitié gauche ; je n'ai eu besoin de recourir à ce procédé que deux fois.

Je n'ai jamais observé après la gastro-entéro-anastomose antérieure un iléus du côlon ou un cercle vicieux. Les brides que certains ont décrites

après la gastro-entéro-anastomose antérieure ne sont point dues à la situation de l'anse, mais à l'inflammation causée par le manque d'asepsie rigoureuse.

Enfin, on a accusé la gastro-entéro-anastomose antérieure de nécessiter une anse afférente trop longue et de priver la digestion d'une quarantaine de centimètres d'intestin grêle. Tout ceci me paraît un peu exagéré, car une longueur d'au maximum 15 centimètres de l'angle duodéno-jéjunal suffit pour contourner le côlon. D'ailleurs, même les chirurgiens allemands admettent l'emploi de cette méthode dans les cas où l'on rencontre des difficultés techniques (Stich) et d'autres (Gulecke, Nieden et Schmidt) l'emploient comme suite à l'opération pour ulcère peptique post-opératoire survenu après une gastro-entéro-anastomose postérieure. Or, si elle est jugée bonne dans ces derniers cas, pourquoi n'en serait-il pas de même dans tous les cas où l'on pratique la gastro-duodénectomie pour ulcère simple? Après une gastro-duodénectomie large avec anastomose antérieure, l'estomac est libre et jouit d'une grande mobilité.

Les avantages immédiats de la gastro-entéro-anastomose antérieure sont nombreux et les résultats éloignés sont au moins aussi bons que ceux de la gastro-entéro-anastomose postérieure.

Il est à désirer que la question de la gastro-entéro-anastomose antérieure et postérieure dans les cas de gastro-duodénectomie pour ulcère soit reprise et je crois qu'on finira par admettre que la gastro-entéro-anastomose antérieure est de beaucoup la plus avantageuse, à la condition qu'elle soit exécutée, l'estomac fermé et avec un maximum de précautions d'asepsie (j'insiste sur le fait qu'il est nécessaire de changer de gants après la suture de la muqueuse).

Pour conclure : je n'ai jamais eu de suites fâcheuses, de fistules duodénales, etc., après la gastro-entéro-anastomose antérieure exécutée après résection large pour ulcère. Chez les opérés contrôlés par la radioscopie, longtemps après l'intervention, on constate une parfaite évacuation de l'estomac restant.

Les myosites coloniales à staphylocoques,

par MM. **P. Huard**, associé national
et **J. Meyer-May**, chargé de cours
à l'École de Médecine de plein exercice de l'Indochine.

Hors l'Afrique équatoriale française (où le pneumocoque occupe la place importante signalée par Pales), la plupart des myosites coloniales aiguës infectieuses sont des myosites à staphylocoques [1]. Sur 111 observations de notre statistique, nous trouvons :

1. Les lésions staphylococciques sont très fréquentes aux colonies cf. Huard et Meyer-May : L'infection staphylococcique aux colonies (à paraître in *Revue de Chirurgie*, 1936).

Myosites à staphylocoques	91
Myosites à streptocoques	4
Myosites à germes T. A. B.	2
Myosites à germes inconnus	14
Total	111

Jusque vers 1930, ces lésions si fréquentes que sont les abcès des muscles n'avaient guère attiré que l'attention des médecins coloniaux. Depuis cette date, les myosites ont cessé (grâce à M. le professeur Lenormant) d'être une maladie purement exotique, et il est maintenant acquis, que rien d'essentiel ne sépare les suppurations musculaires tropicales de celles d'Europe, les premières étant, toutefois, plus répandues que les secondes. Pourquoi ? A cause, vraisemblablement, de l'extrême fréquence aux colonies des lésions cutanées staphylococciques et de l'atteinte de l'état général (misère physiologique et misère tout court, sous-alimentation, avitaminose, atteinte de l'organisme par une maladie antérieure). A ce propos, nous attirons l'attention sur un fait découvert par l'examen systématique du sérum des malades porteurs de myosites staphylococciques ou autres. Dans ces conditions, l'un de nous et Vaucel[1] ont constaté que de pareils sérums agglutinaient *leptospira ictero-hemorragiæ* à des taux variant de 1/300 à 1/100. C'est ainsi que sur une série de 54 malades traités pour myosites, 12 ont présenté une réaction de Martin, nettement positive. Les antécédents ictériques ont été rencontrés trois fois de façon indiscutable. Dans les autres cas, il a été impossible de retrouver cliniquement la raison des propriétés agglutinatives de sérum. On peut toutefois supposer que, comme la syphilis et la fièvre typhoïde, mais bien plus fréquemment encore, la spirochétose ictéro-hémorragique joue un rôle encore mal élucidé dans l'étiologie des myosites observées en Extrême-Orient.

La *topographie* des muscles atteints a été la suivante, dans 90 observations, recueillies au Tonkin.

1° *Muscles de la tête et du cou (3 cas) :*

Muscles peauciers de la face	2
Sterno-mastoïdien	1

2° *Muscles du tronc (23 cas) :*

Grand pectoral	4
Masse sacro-lombaire	8
Grand droit de l'abdomen	2
Muscles larges de l'abdomen	4
Partie iliaque du psoas	3
Grand dorsal	2

1. Meyer-May et Vaucel : La spirochétose ictéro-hémorragique est-elle responsable de certaines myosites tropicales ? *Soc. path. exotique*, 1936.

3° *Muscles du membre supérieur* (17 cas) :

Biceps brachial	6
Triceps brachial	1
Deltoïde	3
Sus- et sous-épineux	3
Extenseurs de l'avant-bras	4

4° *Muscles du membre inférieur* (47 cas) :

Quadriceps crural	28
Triceps crural	9
Adducteurs cruraux	3
Muscles fessiers	7

Nous avons essayé de chercher la raison de ces localisations dans la vascularisation artérielle ou lymphatique des différents muscles. Mais nous n'avons trouvé dans les travaux récents de Salmon et Dor et de Vergé-Brian, aucun fait anatomique susceptible de nous fournir une explication. D'autre part, si nous comparons ces résultats à ceux publiés précédemment par l'un de nous [1], nous voyons qu'ils sont loin de concorder absolument. Il ne faut donc pas accorder une importance exagérée à la topographie des muscles lésés. Néanmoins, le quadriceps crural, le grand pectoral, la masse sacro-lombaire nous paraissent être des muscles « chéris » du staphylocoque.

Parmi les *formes cliniques* (bien classées par Pergola) la forme aiguë non suppurée résolutive et la forme chronique sont intéressantes à signaler. La fréquence de la première forme est de 10 cas sur 105 observations, d'après Pergola. Nous trouvons, au contraire une proportion de 29 cas sur 110 observations. Sur ces 29 observations, 25 viennent de l'Hôpital indigène de Hanoï et 4 seulement des Hôpitaux européens. L'intérêt pratique de cette forme est très grand. Sa fréquence constitue un excellent argument en faveur du traitement non sanglant des myosites. La forme chronique (dont l'un de nous a publié une observation très complète [2]) a été étudiée par M. le professeur Lenormant qui lui a consacré à cette tribune et à celle de la Société Piémontaise de Chirurgie, des Communications très documentées. Nous ne l'avons rencontrée que deux fois sur 110 cas. Citons enfin les formes subaiguës qui ne paraissent pas avoir été signalées jusqu'ici et que nous avons rencontrées à quatre reprises. Elles sont très proches parentes des formes chroniques.

Le diagnostic a toujours été fait dans nos 110 observations. Il n'en est pas moins vrai que les myosites aiguës peuvent donner lieu à des erreurs

1. Huard : Les myosites chirurgicales coloniales. *Journées médicales coloniales*, 1931 ; Les myosites infectieuses en milieu colonial. *Annales d'Hygiène et de Médecine coloniale*, 1931.
2. P. Huard : Myosite staphylococcique du grand pectoral à évolution froide (Rapport de M. Lenormant). *Soc. nat. de Chirurgie*, 1932.

que nous allons rapidement énumérer. A la face, une myosite de l'auriculaire postérieur a simulé une mastoïdite, et une lésion massétérine un ostéophlegmon odonthopatique. Au cou, la confusion avec un adéno-phlegmon ou une lésion rachidienne n'est pas rare. Au niveau de la paroi thoracique antérieure, un abcès chaud du grand pectoral (insertions bases) a fait dire : abcès du foie. Des abcès des mucles droits et larges de l'abdomen ont fait penser à un abcès du foie, à une appendicite, à une ostéite des dernières côtes, à un phlegmon péri-néphrétique, à une sciatique. La psoïtis peut aiguiller à son tour vers une appendicite, l'arthrite de la hanche, le phlegmon péri-néphrétique ou l'ostéomyélite du fémur. Enfin, autour du rachis, une suppuration des muscles prévertébraux cervicaux a pu donner les symptômes d'une arthrite cervicale aiguë, tandis qu'une myosite sacrolombaire a pu en imposer à plusieurs reprises pour un mal de Pott.

Le *traitement* si complexe et si nuancé des myosites peut aller, suivant la virulence de la lésion, de la simple application chaude à l'amputation. Ce sacrifice, heureusement exceptionnel, nous a été imposé une fois dans un cas de myosite haute des jumeaux avec arthrite suppurée secondaire du genou et frissons septicémiques. Ces formes extrêmes éliminées, nous arrivons aux formes suppurées moyennes dont le traitement a été complètement transformé, pour nous, par l'emploi du bactéstaphyphage [1].

Presque toujours, ce traitement s'accompagne d'une cessation rapide de l'état aigu et d'un refroidissement très net de la lésion, suivi fréquemment de guérison. Même lorsque la résorption ne se produit pas, une petite incision suffit pour assécher le foyer. Une telle conduite n'a rien de commun avec les petites interventions réglées, indispensables, il y a quelques années encore. Signalons qu'elle demande une connaissance approfondie de la recherche de la fluctuation [2]; elle ne peut, en effet, donner de bons résultats qu'à condition d'être poursuivie de façon impeccable, sans la moindre faute de technique. Enfin, dans certaines formes ayant nécessité un traitement chirurgical important, il peut persister des contractures musculaires, des attitudes vicieuses, des amyotrophies importantes qu'il serait imprudent d'abandonner à leur évolution spontanée. C'est en sachant jouer des plâtres, des massages électriques, de la diathermie, de la gymnastique, qu'on arrivera à restaurer au maximum la fonction (quelquefois gravement compromise) d'un membre ou d'un segment de membre.

1. Huard et Renucci : Traitement bactériophagique des infections chirurgicales, *Soc. Méd. Chir. de l'Indochine*, 1934; Trente-deux observations de myosites, *Soc. Méd. Chir. de l'Indochine*, 1934.
2. Huard : La recherche de la fluctuation. *Soc. Méd. Chir. de l'Indochine*, 1936.

A propos de huit observations de traitement sanglant de fractures du plateau tibial. Arthrotomie ou non? Greffes ou vissage?

par M. **René Leriche** (Strasbourg), associé national.

En lisant la communication qu'a faite M. Jacques Charles-Bloch dans la séance du 18 mars, j'ai eu l'impression d'avoir été bien mal compris dans ce que j'ai pu écrire à différentes reprises sur le traitement sanglant des fractures du plateau tibial. M. J. Ch.-Bloch me prête un absolutisme d'opinion qui n'est en rapport ni avec ce que j'ai écrit[1], ni avec ce que j'ai fait. Et, comme actuellement, j'ai opéré précocement 8 de ces fractures sur 13 que j'ai observées, je voudrais apporter quelques précisions sur la façon dont je comprends la technique opératoire dans les cas où il faut intervenir.

Je ne parlerai pas des indications sur lesquelles je me suis déjà expliqué. Je me bornerai à parler de technique.

En 1926, dans le premier volume du livre de *Thérapeutique chirurgicale* que j'ai publié avec Lecène, j'ai écrit (p. 596) : « On peut parfois réduire par incision latérale extraarticulaire, mais *il est préférable de se donner beaucoup de jour, et de découvrir largement le plateau tibial par arthrotomie transrotulienne* (Brocq-Danis). »

J'avais à cette époque opéré deux cas.

En 1930, dans la *Revue de Chirurgie*, avec quatre nouvelles observations, *mieux averti*, et ayant déjà une petite expérience, j'émettais, avec Jung, cette opinion que la grande arthrotomie n'était pas toujours nécessaire, et que *l'on pouvait se contenter d'une incision latérale externe ou interne avec, s'il était nécessaire, détachement au bistouri du surtout ligamentaire, de façon à bien exposer le rebord du plateau tibial.*

Je me basais, pour donner cet avis, sur 4 cas dans lesquels, par cette seule incision, j'avais obtenu un excellent résultat anatomique et fonctionnel, alors que je n'avais pratiqué que deux arthrotomies.

Depuis lors, j'ai encore opéré deux fois de cette façon. Mes résultats ont été bons. La réduction était satisfaisante. Elle a été fixée par une vis. Je n'ai pas vu de déplacement secondaire.

Cela fait *6 cas suivis, opérés par simple incision extra-articulaire*, ce qui me permet de dire encore que l'arthrotomie n'est pas toujours nécessaire.

M. J. Ch.-Bloch a opéré de la même façon que moi : le résultat qu'il a obtenu n'a pas été bon. A cause de cela, il condamne le conseil que j'ai donné. Je pense que son échec est dû à ce que sa réduction n'était pas suffisamment fixée par la vis qu'il avait mise, et peut-être aussi, à ce qu'avant d'immobiliser dans un plâtre, il a voulu voir s'il existait des mouvements

1. J'ai étudié le traitement chirurgical de ces fractures en 1926, dans *Thérapeutique chirurgicale*, **1**, p. 596; en 1930, dans la *Revue de Chirurgie*, **49**, p. 321 ; en 1934, à la Société Nationale de Chirurgie, séance du 10 janvier.

de latéralité. Il est probable qu'il a, ce faisant, reproduit le déplacement qu'il avait réduit.

Quand une réduction de fracture paraît bonne, il est sage de s'efforcer à ce qu'il n'y ait plus aucun mouvement jusqu'au moment où le plâtre est sec. Cela vaut certainement mieux dans beaucoup de fractures épiphysaires, qu'une inquiète curiosité.

En tout cas, un échec unique ne peut permettre ni de condamner une manière de faire qui a donné, dans d'autres mains, de bons résultats immédiats et éloignés, ni de systématiser l'arthrotomie large qui, souvent, n'est pas nécessaire d'après ce que j'ai vu.

Je ne suis pas d'accord à ce sujet avec mon ami Roux-Berger pour une fois.

Qu'on ouvre très largement le genou, si l'on a des doutes sur l'étendue des dégâts, si la fracture paraît complexe, si l'on craint une lésion méniscale, s'il y a un fragment libre dans l'articulation, nous sommes tous d'accord, et j'ai fait et ferai là comme Roux-Berger. Cela va de soi.

Mais s'il s'agit d'une fracture cunéenne du plateau tibial, si le fragment articulaire est unique, si le désordre est surtout spongieux, à quoi bon? Mes observations prouvent que l'on peut réussir sans ouvrir l'articulation, et sans voir le plateau tibial par en haut.

Qu'il puisse être plus difficile de réduire ainsi, je l'admets. Et, à ce propos, Roux-Berger pourrait me rappeler qu'il m'a vu, une fois, à Strasbourg, peiner quelque peu pour faire une réduction sans arthrotomie. Je ne l'ai pas oublié. Mais le résultat de cette intervention a été bon. Et je ne regrette pas de n'avoir pas été rebuté par quelques difficultés.

Je pense, en effet, que le résultat vaut l'effort, parce qu'*une arthrotomie n'est jamais une chose aussi indifférente au point de vue de l'avenir du genou*, qu'on le pense communément. Je ne me place pas au point de vue immédiat. Je parle du résultat lointain, non pas à trois mois, mais à trois, quatre ans et plus.

Le sort d'une articulation chirurgicalement ouverte ne se juge pas, en effet, avant plusieurs années. Un résultat parfait au point de vue immédiat peut devenir médiocre cinq ans plus tard. Les modifications tissulaires post-opératoires se poursuivent lentement. Peu à peu, il apparaît des irrégularités sur la silhouette osseuse, de l'épaississement synovial, et certains arthrotomisés deviennent insensiblement des infirmes du genou. J'ai personnellement soigné trois malades de cette sorte, tous trois arthrotomisés par d'excellents chirurgiens pour un déplacement du ménisque, ayant tous trois guéri opératoirement d'une façon parfaite. Leurs chirurgiens les comptent certainement comme de bons résultats. Et pourtant, ces opérés ne peuvent marcher qu'avec peine. Cela, je crois, l'explique aisément. Nous admettons tous qu'une légère malfaçon articulaire, qu'un minime trouble statique peut à la longue conduire à l'arthrite déformante. Croit-on qu'après une large arthrotomie il n'y a jamais le moindre décalage des surfaces articulaires, que tout est remis en état comme avant? Je me suis plusieurs fois amusé à faire radiographier les deux genoux après une arthrotomie

unilatérale. Et j'ai plusieurs fois noté que la rotule du côté opéré était remontée de quelques millimètres au-dessus de sa place normale ou un peu déviée. Ne pense-t-on pas qu'au bout de quelques années cela n'ait pas des conséquences ? De plus, certains opérés font de la vaso-dilatation persistante et cela conditionne des modifications tissulaires lentes dont les conséquences lointaines sont fâcheuses.

En 1917, déjà, j'avais ici même attiré l'attention sur des faits connexes et sur le sort lointain des arthrotomisés du moment. Ce que j'ai observé depuis m'a confirmé dans mon opinion que les articulations ne gagnent rien à être très largement ouvertes, si on peut s'en dispenser. J'ai été dressé par Poncet aux larges incisions dans toute la chirurgie. J'y ai depuis longtemps renoncé, dans la chirurgie aseptique, et je cherche toujours à restreindre l'importance du champ opératoire. Je crois que cela vaut mieux. Pour ce qui est de l'arthrotomie, il y a quelques années, la Société suisse de Chirurgie avait discuté la question des rapports de l'arthrite déformante à longue échéance et des opérations pour ménisque. Elle a mis au jour, à ce sujet, des documents très intéressants qui mériteraient la méditation de tous les chirurgiens des articulations.

Je pense donc que, si ce n'est pas nécessaire, mieux vaut se passer d'arthrotomie pour réduire une fracture du plateau tibial, mieux vaut commencer par une incision n'ouvrant pas la synoviale, quitte à l'agrandir par en haut, à travers la synoviale, jusqu'où il faut, si cela paraît nécessaire à la bonne réduction, ou s'il y a nécessité d'exploration intra-articulaire.

Et mes six observations me permettent de dire qu'il n'est pas légitime d'enseigner que, seule, l'arthrotomie permet une bonne réduction des fractures du plateau tibial, puisque j'en ai eu de très bonnes sans ouvrir le genou, six fois sur six.

Et, puisque j'ai réussi six fois sans arthrotomie, il me paraît établi que l'on ne peut se passer d'ouvrir l'articulation, par système.

*
* *

Et maintenant, greffes ou vissage?

Parce que j'ai essayé de préciser la place exacte de la greffe dans le traitement des fractures. M. J. Ch.-Bloch me croit opposé aux greffes. Je voudrais le détromper. Je n'y ai jamais été opposé, et j'ai d'excellentes raisons pour cela.

En voici une, tout d'abord, à laquelle j'attache peu d'importance, mais qui a son intérêt psychologique : *j'ai, peut-être, été le premier parmi nous à mettre des greffes sous un plateau tibial enfoncé*, le 6 novembre 1929. J'ai publié le fait dans un mémoire de la *Revue de Chirurgie*, en 1930, où j'ai entre autres conclusions, mis celle-ci en italiques : « *S'il y a une forte destruction du tissu spongieux, il est indiqué de reconstituer l'os avec des greffes ostéopériostiques* », *ce qui n'avait encore pas été dit, du moins en France.*

Quatre ans plus tard, mon ami Lenormant, auquel cette observation et mon mémoire avaient échappé — malgré son souci connu de bibliographie scrupuleuse — rapportant ici deux observations de M. Marcel Arnaud, dans lesquelles on voit M. Aubert mettre des greffes sous un enfoncement du plateau tibial, a écrit : « A ma connaissance, c'est M. Arnaud et son maître Aubert qui ont, les premiers, pratiqué dans un cas de fracture récente du plateau tibial, la réduction sanglante suivie de greffes ostéopériostiques. » Les premiers? non. Mon opération est du 6 novembre 1929. Elle a été publiée en 1930, et la première opération de M. Aubert est du 30 janvier 1933.

A la suite du rapport de Lenormant, j'ai publié ici-même le résultat lointain de mon cas de 1929. Mais, trouvant assez vaines les réclamations d'auteur, je n'ai pas soulevé la question de priorité, comme j'aurais eu le droit de le faire. Je ne l'ai pas fait et je ne l'aurais jamais fait si M. J. Ch.-Bloch ne me prêtait une opinion contraire à la mienne.

Mais je voudrais remonter encore plus loin, et élever le débat.

En fait, *c'est en 1917 que j'ai fait, pour la première fois*, à l'H. O. E. de Bouleuse, *une reconstruction d'épiphyse par des greffes au niveau du coude*, sur le cubitus. Roux-Berger s'en souvient peut-être. Nous voisinions et il a vu le malade.

En 1918, *j'ai appliqué la même méthode aux écrasements des diaphyses*[1]. Depuis j'ai rapporté à différentes reprises des exemples d'emploi d'ici et d'ailleurs, et j'y suis resté fidèle.

J'ai toujours pensé que la méthode était générale, qu'elle devait s'appliquer partout où il y avait besoin de reconstruction[2], aux diaphyses, comme aux épiphyses. Aussi quand, en 1929, j'ai mis des greffes sous un plateau tibial pour la première fois, je n'ai pas eu le sentiment d'innover.

Mais je continue de penser que quand il s'agit d'épauler une réduction de fracture épiphysaire, *la greffe est inférieure à la vis toutes les fois que celle-ci peut être utilisée, et c'est le plus souvent*. Comme Lambotte nous l'a enseigné, dans la chirurgie des fractures, la fixation doit être aussi précise que la réduction, sous peine de résultat médiocre. On ne doit pas se contenter d'un à peu près. La plupart des résultats insuffisants (je ne dis pas tous) sont dus à ce que l'on a péché dans l'un ou l'autre de ces deux temps. Et dans les fractures articulaires en particulier, on doit chercher à réduire au millimètre et à fixer cette réduction exacte, telle qu'on l'a réussie.

Je reproche à la greffe — justement parce que j'en ai quelque expérience — de ne pas être un élément de synthèse pour les épiphyses assez exact, de ne pas être l'élément de soutien rigoureux dont on parle toujours, de n'être qu'un élément de reconstruction.

1. Traitement en trois temps très rapprochés des grands éclatements diaphysaires comminutifs : excision complète, suture primitive retardée, ostéosynthèse ou greffe. *La Presse Médicale*, 17 octobre 1918.

2. Je rappellerai que j'ai préconisé les greffes pour la reconstruction des épiphyses après résection pour tuberculose (Société nationale de Chirurgie, 1930), ce qui est un problème du même ordre.

Il ne s'agit pas là seulement, je le répète, du cas particulier des fractures du plateau tibial. C'est une question de technique générale, et elle est résolue en faveur des vis, partout, sauf à la hanche où le problème est différent.

Des réussites particulières, si magnifiques soient-elles — et Lenormant en a récemment rapporté un nouvel exemple que je n'ignore pas — ne peuvent, à mon avis, rien changer à ce principe. Une vis en bonne place, mise à la façon de Lambotte, est supérieure à la greffe, parce qu'elle solidarise vraiment deux fragments, et je suis sûr que, dans l'ensemble, tout le monde est de cet avis, alors que la greffe bourrée dans une cavité, la comble plus ou moins bien, mais ne fixe pas réduction, ne donne qu'une fausse sécurité.

Et je pense que si l'on fait trop facilement confiance à la greffe pour maintenir les fragments des fractures épiphysaires, les contempteurs du traitement sanglant auront beau jeu, et raison, dans quelque temps, de prôner le traitement purement orthopédique des fractures du plateau tibial, comme ils le font maintenant pour les fractures du calcanéum.

La greffe plaît par son apparence de biologie. Mais, dans ces questions — et je suis très à l'aise pour le dire — le problème mécanique domine tout d'abord le problème biologique. C'est la position inverse de celle que j'indiquais tout à l'heure au sujet de l'arthrotomie, où le fait biologique domine le fait opératoire.

A ceci, M. J. Ch.-Bloch me répondra, je n'en doute pas, que cependant, les faits sont là, que, dans son cas, le vissage ayant échoué, il a mis des greffes, et eu un beau résultat et que, par conséquent...

Oui, sans doute. Mais, ce n'est peut-être pas à cause du vissage qu'il a échoué la première fois, et ce n'est peut-être pas à cause de la greffe qu'il a si bien réussi la seconde fois. Méfions-nous des apparences. Dans cette chirurgie difficile, il importe de ne pas s'abuser. Je pense que M. Bloch doit son brillant succès à ce qu'ayant secondairement fait une exacte ostéotomie, il a réalisé, ensuite, une parfaite réduction, en calant le fragment « à frottement dur », nous dit-il, et en fixant les fragments « par quelques soies ». Ceci ayant été bien fait, la fixation ayant été réalisée, les greffes ont été un hors-d'œuvre, utile certes, mais ce ne sont pas elles qui ont maintenu la réduction. Les radiographies, où on les voit si bien, le prouvent, je crois.

MM. Tixier et de Rougemont ont présenté à la *Société de Chirurgie de Lyon*, le 20 juin 1929, une très belle observation dans laquelle ils firent, eux aussi, une ostéotomie pour une fracture vicieusement consolidée, et un vissage en bonne place. Le plateau tibial ayant été ainsi solidement reconstitué, ils mirent des greffes en dessous de leur vis. Le résultat a été excellent. Mais les greffes n'y furent pas l'élément essentiel de la fixation ; leur rôle se borna à un rôle de reconstruction.

Ces faits, celui de M. Bloch, celui de MM. Tixier et de Rougemont, sont très importants, puisqu'ils nous apprennent à rectifier nos erreurs de thérapeutique. Mais, il ne doivent pas nous abuser sur la valeur des pro-

cédés que nous employons. Pour réussir dans la chirurgie réparatrice des épiphyses, ce n'est pas une greffe qu'il faut, mais une extrême rigueur de réduction et de fixation : la greffe toute seule ne permet qu'un à peu près.

Si j'insiste, c'est parce qu'une erreur dans l'interprétation des résultats peut aiguiller la thérapeutique des fractures vers une voie d'imprécision, où elle connaîtra des déboires inévitablement. Elle est si injustement décriée à l'heure actuelle, qu'il n'est pas utile de donner aux jeunes orthopédistes des verges pour nous fouetter.

Des avantages de la voie d'abord sous-scapulaire pour la thoracoplastie para-vertébrale du sommet,

par M. **Henri Fruchaud** (d'Angers), associé national.

Nous ne voulons pas ici discuter des indications respectives des diverses thoracoplasties du sommet et dans quel sens les conduire ; nous ne chercherons donc pas à savoir quand il faut commencer par les opérations antérieures, ou bien par la résection de la 1re côte ou bien, au contraire, par les côtes moyennes. Nous voulons réserver exclusivement cette note à un point de technique chirurgicale.

En effet, la thoracoplastie haute partielle paravertébrale garde la première place au milieu des diverses opérations de désossement de l'apex du thorax et c'est à l'amélioration de la technique de cette opération que nous consacrons cette étude ; et la technique que nous pratiquons déjà depuis plusieurs années et que nous avons récemment améliorée, technique qui consiste à faire la résection paravertébrale des côtes par voie sous-scapulaire nous semble un progrès très notable sur les autres voies d'abord.

L'obstacle qui gêne l'opérateur dans l'abord des côtes pour les résections paravertébrales du sommet est l'omoplate. C'est l'omoplate qu'il faut déplacer pour découvrir le squelette costal.

Toutes les techniques proposées jusqu'ici ont cherché à récliner l'omoplate en haut et en dehors. Sans doute, les incisions ont pu varier légèrement selon les auteurs, mais aussi bien dans l'incision longue paravertébrale de Sauerbruch que dans l'incision plus courte, plus basse et plus externe de Roux, il n'y a aucune espèce de différence en ce qui concerne le déplacement imposé à l'écran scapulaire et tous les opérateurs ont été frappés de la difficulté qu'il y avait à l'écarter complètement.

En effet, malgré tous les perfectionnements de technique que l'on a pu apporter, malgré l'utilisation d'écarteurs ou de tracteurs, malgré des sections musculaires importantes, on n'a jamais pu faire de l'opération réalisée dans ces conditions une opération à ciel ouvert, parce que l'écartement de l'omoplate était essentiellement gêné par deux facteurs : d'abord les fibres musculaires conservées du trapèze et du rhomboïde que toute

traction externe sur l'omoplate tend au maximum ; mais à côté de ce freinage d'ordre musculaire joue surtout, comme l'a bien vu Fiolle, le freinage imposé par la clavicule : en effet, lorsqu'on tente d'écarter l'omoplate en haut et en dehors, il se produit d'abord un léger déplacement dans l'articulation acromio-claviculaire, mais ce déplacement est très minime, et très rapidement les tractions sont bloquées par la clavicule entraînée à son tour et qui constitue un obstacle invincible.

Pour remédier à cet inconvénient, dans une communication récente, M. Fiolle[1] a proposé de sectionner la clavicule, ce qui augmente considérablement les facilités de déplacement de l'omoplate et donne un jour considérable sur le thorax. Malheureusement, cette manœuvre opératoire importante aggrave véritablement trop le traumatisme déjà sérieux créé par la thoracoplastie.

Pour notre part, depuis plus de deux ans, *nous avons cherché à écarter l'omoplate non pas en haut et en dehors mais en haut et légèrement en dedans*, ce qui change complètement le problème, et la technique chirurgicale que nous proposons ici est originale, nous semble-t-il, non pas comme l'ont cru certains par la situation de l'incision mais par le sens des tractions opérées sur l'omoplate.

Lorsqu'on récline l'omoplate en haut et légèrement en dedans, le déplacement que l'on peut lui imposer est infiniment plus considérable que lorsqu'on la tire en dehors; en effet, les fibres hautes du trapèze et du rhomboïde ne sont plus mises en tension maximum, elles sont, au contraire, détendues, mais surtout l'effet de l'obstacle claviculaire est annihilé : la clavicule, en effet, pivotant au niveau de son point d'attache sternal, remonte vers le cou sans s'opposer du tout au déplacement de l'omoplate comme elle le faisait, lorsque par des tractions externes on cherchait à allonger une clavicule par définition inextensible.

Évidemment, en plus de ce déplacement vertical vers le cou, l'omoplate réalise un autre déplacement, un décollement du thorax sur lequel nous avons longuement insisté ailleurs[2] : l'articulation acromio-claviculaire servant de charnière, le corps de l'omoplate se déplace en arrière en s'éloignant du thorax dont il a été décollé. Cet écartement du thorax est naturellement plus marqué au niveau de la partie inférieure que de la partie supérieure, il est maximum au niveau de la pointe qui s'écarte du plan costal de 15 à 20 centimètres. C'est la combinaison de ces deux déplacements : ascension de tout l'ensemble de l'omoplate et de l'épaule vers le cou et la nuque d'une part, écartement de l'omoplate du thorax d'autre part, qui découvre très largement le squelette thoracique jusque et y compris la 1re côte.

C'est parce que nous déplaçons l'omoplate vers le haut que nous faisons l'incision au-dessous d'elle, mais, nous le répétons, le siège sous-scapulaire de l'incision n'est qu'un phénomène secondaire. C'est dire que nous

1. Fiolle : *Société nationale de Chirurgie*, 1935, p. 825 et 880.
2. Fruchaud et Bernou : *Chirurgie de la Tuberculose pulmonaire.*

pratiquons une thoracoplastie paravertébrale par une incision et une voie d'abord sous-scapulaire, tandis que les autres auteurs réalisent une thoracoplastie paravertébrale par une incision et une voie d'abord paravertébrale.

Au cours de l'opération, il faut vaincre deux obstacles musculaires qui s'opposent à ce déplacement de l'omoplate vers le cou : premièrement, les fibres basses du trapèze qui amarrent l'acromion aux vertèbres dorsales basses ; deuxièmement, le muscle grand dentelé qui amarre essentiellement l'angle inférieur de l'omoplate à la partie moyenne des 6e, 7e, 8e, 9e côtes.

Les fibres basses du trapèze sont extrêmement faciles à sectionner, car, dans sa partie inférieure, le trapèze constitue un muscle mince et peu large et, à ce niveau, fonctionnellement peu important ; la suppression de ces fibres, si la suture de reconstitution échouait, n'entraînerait aucune espèce de conséquence.

Par contre, le muscle grand dentelé représente un obstacle autrement important au déplacement de l'omoplate vers le cou.

Le muscle grand dentelé se compose de trois parties :

1° D'un chef inférieur extrêmement puissant, corde musculaire puissante, très épaisse, très vascularisée, qui s'étend de l'angle de l'omoplate aux côtes inférieures 6, 7, 8, 9 ;

2° D'un chef moyen insignifiant, mince voile musculaire tendu presque transversalement du bord interne de l'omoplate aux côtes 3, 4, 5 ;

3° Et enfin d'un chef supérieur très important qui fixe l'angle supéro-interne de l'omoplate à la 2e côte.

Du point de vue chirurgical comptent seulement le chef supérieur et le chef inférieur.

Depuis longtemps déjà, nous savons désinsérer sur la 2e côte le puissant tendon du chef supérieur, la suppression de cette attache musculaire libérant l'angle supéro-interne de l'omoplate d'une façon notable et permettant de l'écarter du thorax, ainsi que le répétait devant vous M. Robert Monod, lors de la communication qui a suivi la communication de M. Fiolle.

Mais le chef inférieur est autrement important, parce que c'est une corde presque verticale qui amarre l'angle inférieur de l'omoplate à la partie basse du squelette thoracique. C'est cette corde qu'il faut vaincre si l'on veut faire remonter l'omoplate vers le cou pour découvrir largement le squelette de l'apex thoracique et tout le secret de la thoracoplastie sous-scapulaire réside dans la suppression de ce chef musculaire.

Pendant une année environ nous avons coupé cet obstacle musculaire par le travers; le jour que nous obtenions sur les côtes était excellent, mais nous avons rapidement constaté que cette section musculaire avait de gros inconvénients : en effet, les fibres inférieures du grand dentelé constituent une masse musculaire extrêmement épaisse et très richement vascularisée [1]. Malgré tous les soins que l'on apportait à l'hémostase de

1. Fruchaud, Boutin et Chaigneau : Remarques anatomo-chirurgicales sur le muscle grand dentelé. *Archives d'Anatomie pathologique*, 1935, p. 1031.

cette tranche charnue, il se produisait toujours un suintement séro-sanguin assez considérable qui pouvait être la cause d'un hématome important capable de s'infecter et de troubler les suites opératoires. D'autre part, malgré tout le soin apporté à la suture, il était rare d'assister à une bonne reconstitution du muscle, les fibres charnues déchirant sous les fils ; bien plus, par le fait que nous avons l'habitude de faire la thoracoplastie en deux temps (1re côte dans le deuxième temps), en repassant par la même incision, la zone de section musculaire était soumise à un double

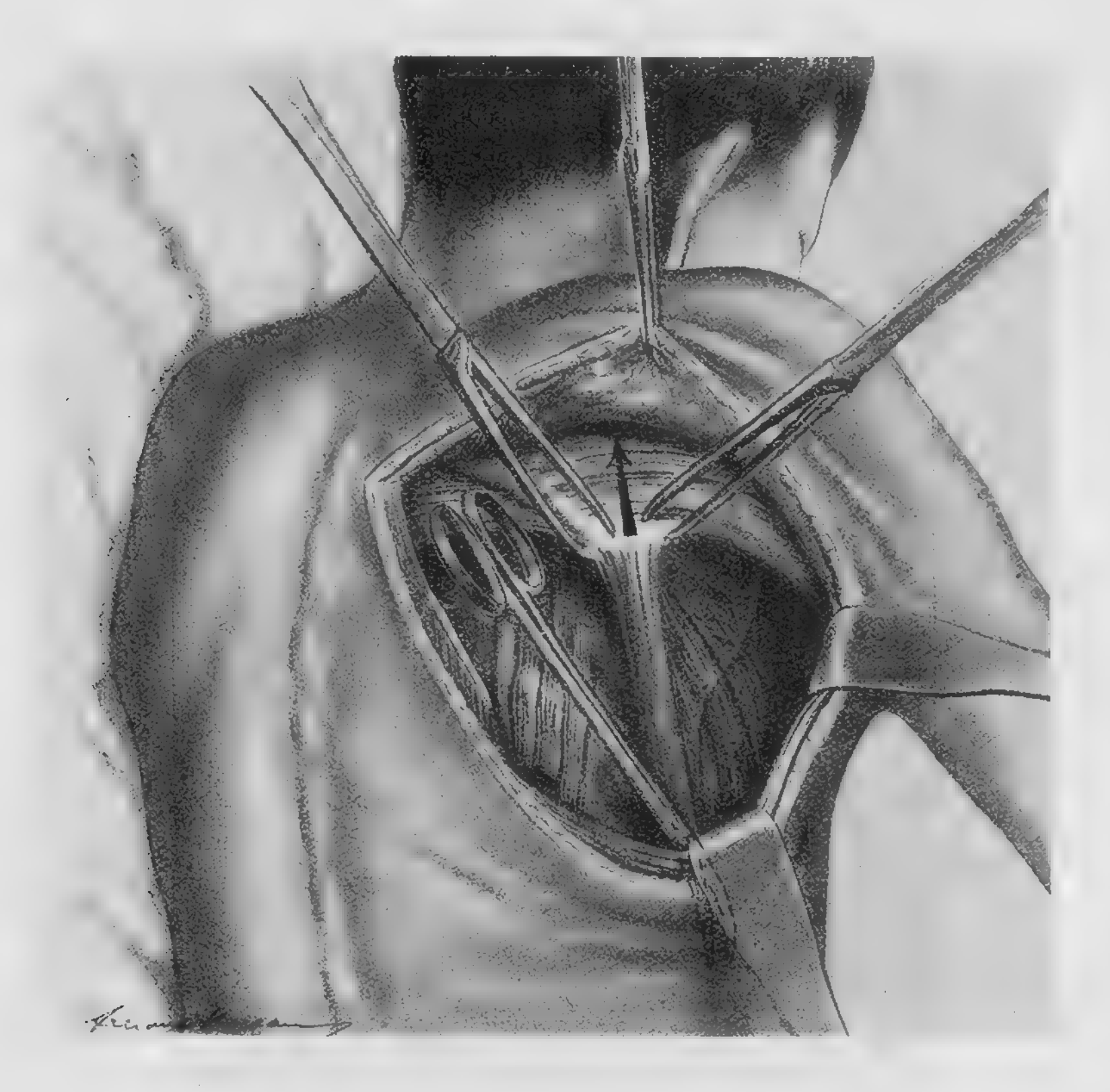


Fig. 1. — Le trapèze a été coupé dans sa partie inférieure, transversalement jusqu'au rachis, le bord inférieur du rhomboïde est dégagé ; le bord supérieur du grand dorsal bien libéré est écarté ; et, *sous le grand dorsal* intact, les ciseaux courbes libèrent le *faisceau inférieur du grand dentelé dans toute sa longueur* ; ce faisceau libéré peut être progressivement étiré et l'omoplate remonte de plus en plus vers le cou.

traumatisme après lequel la suture du muscle avait peu de chance d'être efficace.

Or, cette suppression des fibres basses du grand dentelé entraînait un inconvénient : l'ascension de l'épaule. Alors que dans l'incision de Sauerbruch, quand les fibres hautes du trapèze ne sont pas reconstituées, l'épaule s'effondre vers le bas par suite de la suppression de ses attaches

cervicales, au contraire, lorsqu'à l'autre extrémité de l'omoplate on détruit le grand dentelé, la thoracoplastie est suivie d'une ascension assez considérable de l'épaule vers le cou, ascension qui se complique de la bascule de l'omoplate dont l'angle inférieur se rapproche du rachis tandis que son angle supéro-interne se déplaçant en un mouvement de sonnette vient faire dans le creux sus-claviculaire une saillie disgracieuse et parfois douloureuse par son action sur le plexus brachial.



Fig. 2. — Le crochet de traction avec l'arceau mobile qui lui sert de point d'appui.

C'est pourquoi nous avons cherché à supprimer cette section du grand dentelé qui s'avérait assez fâcheuse. Des dissections nous ont montré que le chef inférieur du grand dentelé ayant une longueur considérable pouvait très bien être étiré dans des conditions suffisantes pour permettre le déplacement de l'omoplate à condition qu'on sache le libérer. En effet, ces fibres musculaires tendues de l'angle de l'omoplate à la 9e côte adhèrent à la face profonde du muscle grand dorsal par un tissu cellulo-fibreux assez dense et pratiquement avasculaire. A la pointe des ciseaux, sous le

grand dorsal soulevé, la libération du grand dentelé est facile et une fois cette libération exécutée le grand dentelé peut être étiré au maximum en laissant l'omoplate se déplacer vers le cou dans des proportions considérables (fig. 1). Cet étirement passager du muscle n'a aucun inconvénient, ne laisse aucune trace, le muscle reprend sa tonicité, l'omoplate et l'épaule ne présentent aucun déplacement post-opératoire, la ligne des épaules est intégralement conservée même chez les sujets qui ont subi les résections costales les plus étendues.

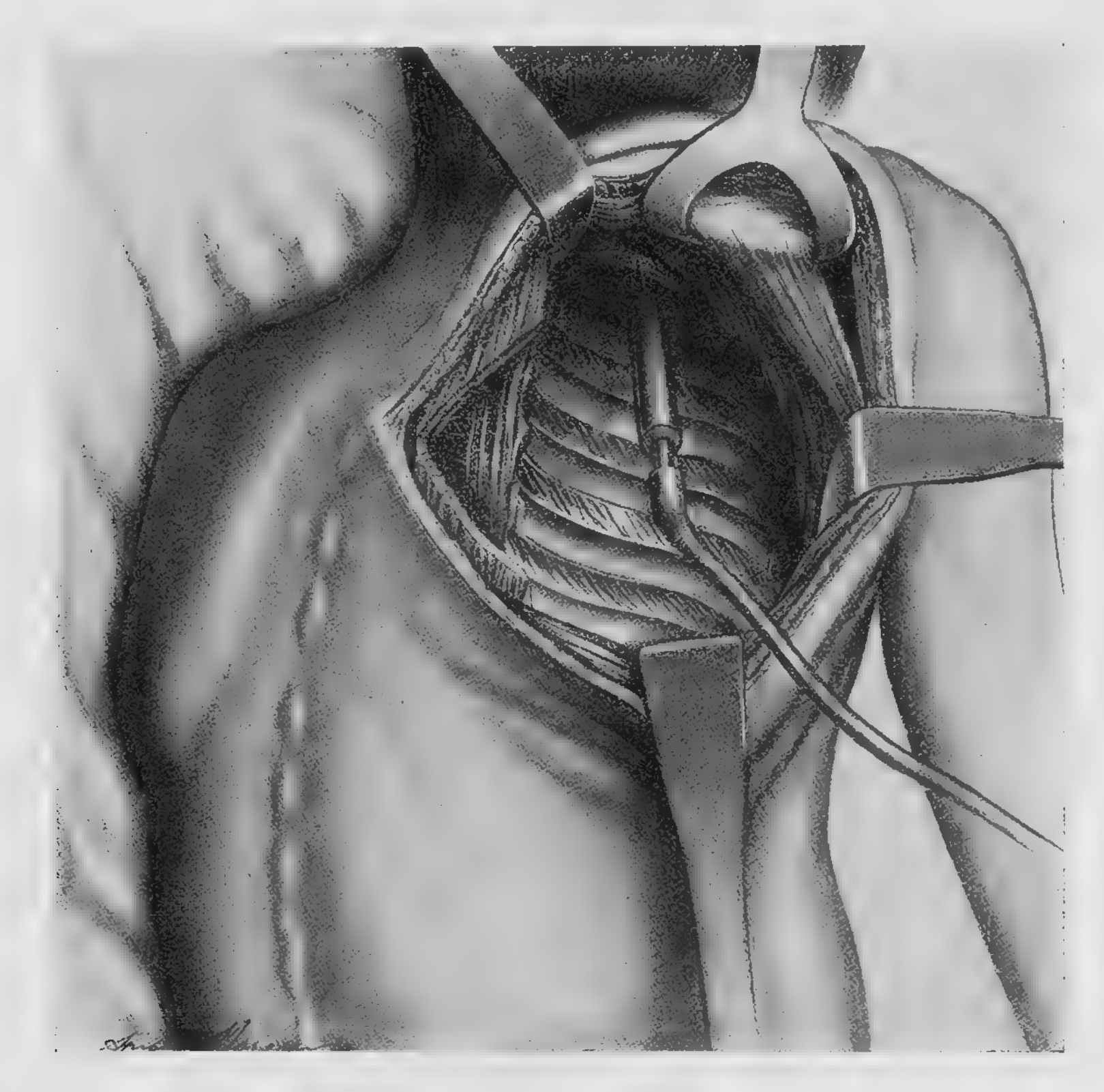


Fig. 3. — Le crochet de traction est en place sur la pointe de l'omoplate, l'opérateur a sous les yeux le bord externe de la 1re côte dans presque toute sa longueur (après résection des côtes 2, 3, 4, 5) ; et, cependant, les sections musculaires se réduisent à une simple section des fibres basses du trapèze.

Il semble que cette amélioration de technique augmente encore beaucoup les qualités de la thoracoplastie sous-scapulaire. Non seulement le jour obtenu sur toutes les côtes, 1re comprise, est admirable, mais le traumatisme opératoire est réduit au minimum, car si l'incision cutanée est longue, par contre on ne sectionne presque pas de tissu musculaire : seules sont coupées les fibres basses du trapèze, ce qui est insignifiant ; le muscle grand dorsal n'est pas du tout coupé, on se contente de libérer son bord

supérieur; toute la portion charnue la plus importante du grand dentelé reste intacte; seules sont désinsérées naturellement les attaches costales du grand dentelé et en particulier celles qui se fixent à la 2e côte. Dans ces conditions les résorptions toxiques par des intégrations d'albumine sont très peu considérables, le suintement sanguin est peu marqué; ces deux raisons diminuent le shock opératoire immédiat, et la deuxième supprime les hématomes post-opératoires.

Pour maintenir l'omoplate dans la position opératoire nous avons l'habitude de la fixer avec un crochet qui dérive du modèle que je vous ai présenté l'année dernière. Ce crochet me semble un progrès notable sur tous les modèles d'instruments similaires qui l'ont d'ailleurs inspiré. Nous avons utilisé à peu près tous les crochets, tracteurs, écarteurs, inventés par les chirurgiens français ou européens; notre crochet donne un jour certainement bien supérieur, sans exercer aucune action brutale sur les muscles; ce crochet immobilise l'omoplate dans la situation d'écartement que permettent d'obtenir les sections ou les libérations musculaires exécutées dans les premiers temps de l'opération; l'action du crochet est infiniment plus régulière que celle des écarteurs à mains, peu puissants et mal soutenus par des aides qui se fatiguent. Le crochet libère le champ opératoire, comme la valve de Doyen libère le champ opératoire en chirurgie du petit bassin. De plus, grâce à la crémaillère qui supporte le crochet, la traction était déjà réglable, mais l'utilisation de ce crochet est encore plus parfaite grâce à notre table de chirurgie thoracique. Sur cette table, le malade couché sur le côté est absolument bloqué et ne peut pas basculer du tout, ni en arrière, ni en avant, comme cela est la règle quand on fait des thoracoplasties avec des tables d'un autre modèle; le cerceau de traction sur lequel est amarré le crochet pouvant être déplacé par une manivelle mise à la portée de l'anesthésiste, le crochet peut s'adapter à chaque forme de thorax et d'omoplate, à chaque résistance musculaire et exercer sur l'omoplate des tractions variables en haut vers la tête du sujet, d'une part, en haut vers le plafond, d'autre part, combinées avec des tractions en dehors ou en dedans. De cette façon, le malade étant absolument immobile, l'épaule et l'omoplate largement refoulées dès le début de l'opération et ne pouvant plus bouger, on peut exécuter la thoracoplastie paravertébrale avec un seul aide et dans des conditions de facilité très grande comme une opération réglée, méthodique, exécutée à ciel ouvert (fig. 2 et 3).

Nouvelle statistique d'invaginations intestinales du nourrisson. Avantages du lavement baryté pour le diagnostic des formes anormales de l'invagination intestinale aiguë du nourrisson,

par MM. **Henri Fruchaud** (d'Angers), associé national
et **Jules Audureau** fils, de Jallais (Maine-et-Loire).

Depuis la communication que mon maître, M. le professeur Ombrédanne a bien voulu faire à la Société de Chirurgie en 1931 [1], j'ai eu l'occasion d'observer 10 cas d'invagination intestinale chez des nourrissons ou enfants très jeunes, dont plusieurs avec le Dr Audureau, de Jallais.

Deux de ces observations doivent être mises à part : dans un cas, il s'agissait d'un enfant de vingt-huit mois, extrêmement solide et admirablement développé, ayant l'aspect extérieur d'un enfant de quatre ans; cet enfant avait une histoire banale d'invagination, et la palpation décelait un boudin encore localisé dans la fosse iliaque droite; j'ai trouvé inutile de faire un lavement baryté et j'ai opéré d'emblée, sans aucune tentative de réduction préalable : en effet, je crois que l'intérêt essentiel du lavement baryté est d'éviter aux nourrissons les risques d'une laparotomie médiane, risques qui sont considérables (mort par pâleur et hyperthermie), même quand on exécute cette laparotomie dès le début de l'affection dans les meilleures conditions. Dans notre observation, comme le bébé était extrêmement solide et n'était plus un nourrisson et ne pouvait supporter une laparotomie, et que le diagnostic était certain, que le boudin était dans la fosse iliaque droite, j'ai pratiqué d'emblée une petite incision iliaque droite qui m'a permis de réduire l'invagination très facilement et de guérir le bébé.

Dans un autre cas, un enfant a été amené à ma clinique au troisième jour de son invagination, il avait présenté des signes absolument classiques, que le médecin traitant avait malheureusement complètement ignorés et était dans un état lamentable; un lavement baryté a permis de refouler sans effort, sans grosse pression, l'invagination depuis l'angle splénique du côlon jusqu'au cæcum et l'invagination semblait réduite. Mais, en présence d'une invagination traitée aussi tardivement, il a paru prudent de faire une petite incision iliaque droite de vérification et ceci n'a fait que confirmer la bonne réduction de l'invagination. Les suites opératoires ont été extrêmement curieuses, car quatre jours après l'opération, l'enfant a expulsé par l'anus un long boudin noirâtre de 50 centimètres de long environ, qui était certainement un long segment de la muqueuse intestinale sphacélée. L'examen histologique de ce fragment n'a pas donné de

1. *Bull. et Mém. de la Soc. nat. de Chir.*, 1931, p. 95.

résultats en présence de l'état de décomposition dans lequel étaient les tissus. L'enfant a survécu encore pendant six jours et en conservant, depuis le premier jour consécutif à l'opération, une température de 40°, sans aucun phénomène abdominal; il buvait et allait à la selle; il est mort dix jours après l'intervention, certainement par suite des phénomènes de résorption toxique qui se sont produits au niveau du côlon qui avait perdu son revêtement muqueux sur une très grande longueur. Il ne semble pas que cette observation puisse entrer en ligne de compte dans une statistique.

Les autres observations sont beaucoup plus banales et sont au nombre de 8. Ces 8 cas ont donné 8 guérisons; elles ont toutes été traitées par lavement baryté. Le lavement a donné la réduction complète dans 2 cas, sans qu'il fût pratiqué de laparotomie complémentaire; tandis que, dans 6 cas, on a opéré pour compléter la réduction : cinq fois par incision latérale (Dr Fruchaud), une fois par incision médiane sus-ombilicale (Dr Baumann, chef de clinique à la Faculté de Paris, le lavement ayant paru s'arrêter à mi-longueur du transverse; mais l'anus n'avait pas été cerclé). La plupart des enfants opérés ont eu des suites opératoires troublées par des poussées graves d'hyperthermie, arrêtées heureusement par des bains complets donnés autant de fois que la température prise toutes les heures dépassait 39°.

Cette nouvelle statistique venant appuyer la statistique précédente nous engage, une fois de plus, à affirmer que les tests radiologiques de désinvagination qui ont été mis au point par Pouliquen et nous-même, permettent, lorsqu'on en a l'habitude, d'éviter la laparotomie dans un certain nombre de cas; aussi, contrairement à l'opinion absolue exprimée par MM. Legrot, René Bloch, Sorrel et Mouchet[1] et conformément, au contraire, à l'opinion de MM. Picot et Pouliquen[1], nous sommes persuadés que le lavement baryté guérit, à lui seul, un certain nombre de cas d'invagination intestinale; les tests de désinvagination, pour qui les connaît bien, sont précis; et les lésions appendiculaires, invoquées par certains en faveur de la laparotomie systématique après lavement, sont exceptionnelles. Cette exception ne compense pas la gravité de la laparotomie chez le nourrisson.

Evidemment, dans bien des cas, le lavement ne suffit pas, il ne faut pas tout lui demander; en présence d'une désinvagination incomplète, il ne faut à aucun prix s'obstiner, ni forcer la pression, il faut opérer. Il faut opérer également quand on a le moindre doute, et quiconque n'a pas l'habitude de ces examens radiologiques doit toujours opérer.

D'autre part, en revisant toutes nos observations (24), nous avons constaté que, dans 3 cas, vus évidemment au début, la symptomatologie était uniquement constituée par des coliques extrêmement vives, et des vomissements; il n'y avait pas de sang dans les matières et pas de sang sur le doigt qui pratiquait le toucher rectal. D'ailleurs, en relisant toutes nos observations, nous avons remarqué que si, dans certains cas, l'émission de

1. *Bull. et Mém. de la Soc. nat. de Chir.*, 1932, p. 253, 444, 901, 1317.

sang est un phénomène précoce contemporain des coliques et des vomissements, dans d'autres cas, elle n'apparaît que plusieurs heures après les autres symptômes ; à plusieurs reprises, des médecins ne nous ont amené les enfants à la clinique qu'après avoir attendu l'apparition du sang sur les couches; la notion de la triade classique cause donc parfois de fâcheux retards.

Là encore, on ne saurait trop insister sur le fait que le lavement baryté permet un diagnostic précoce de l'invagination intestinale et on ne saurait trop redire aux médecins qu'il ne faut pas toujours attendre la symptomatologie complète pour envoyer l'enfant dans une clinique chirurgicale. Un bébé, jusque-là bien portant, qui présente brusquement des coliques extrêmement vives et des vomissements doit être suspecté d'invagination intestinale et le diagnostic sera complété immédiatement par l'examen radiologique.

Dans un de ces cas, notre ami, le Dr Audureau, se trouvant en présence de parents récalcitrants, a eu l'idée de donner à un bébé qui avait des coliques très vives et des vomissements, sans présenter de sang à l'anus, un petit lavement d'eau simple sans aucune espèce de pression et de recueillir soigneusement l'eau de ce lavement sur des linges pour l'examiner. Il a pu ainsi ramener une eau légèrement sanglante et le faire constater aux parents, ce qui a fini par les convaincre et leur faire prendre la décision du transport dans une clinique. Ce signe qui, évidemment, dans les hôpitaux, n'avait qu'une valeur relative, peut avoir un gros intérêt en clientèle de campagne où il faut tenir compte, non seulement des phénomènes cliniques, mais de la mentalité souvent fruste et défiante des parents que l'on a à convaincre de la nécessité d'une intervention immédiate.

A l'opposé de ces faits, il ne faut pas oublier les invaginations se réduisant spontanément. Nous avons reçu, il y a quelques années, un enfant qui avait présenté une symptomatologie complète : coliques, vomissements et sang dans les selles; mais, à l'arrivée à la clinique, l'enfant ne semblait plus souffrir, ne vomissait pas, était souriant, avait l'aspect d'un bébé bien portant, le ventre était souple et la palpation ne décelait aucune espèce de boudin. Le lavement montra qu'il n'y avait plus d'invagination.

Dans ce cas, le chirurgien peut être perplexe pour savoir s'il doit opérer ou non, puisque tout retard dans l'intervention peut amener une catastrophe. Mais le lavement baryté permet de constater la réduction spontanée et évite, là encore, une opération inutile. Cette notion, mise en évidence par Pouliquen, paraît aussi du plus grand intérêt.

En conclusion, nous dirons que le lavement baryté a une importance de premier plan, non seulement dans le diagnostic des formes normales de l'invagination intestinale, mais encore plus dans les formes anormales de l'invagination intestinale.

D'autre part, le lavement baryté a une valeur thérapeutique de premier plan : ou bien, il refoule l'invagination dans la fosse iliaque droite et permet l'utilisation d'une petite incision latérale dont la gravité ne se compare pas chez le nourrisson à celle de l'incision médiane; ou bien, il

donne la réduction complète et évite une laparotomie quand le chirurgien connaît bien les tests de désinvagination qui semblent très précis.

Tumeur bénigne du poumon (Hamartome ?),

par MM. J.-L. **Roux-Berger** et G. **Debroise**.

Le malade qui fait l'objet de cette communication, nous fut adressé par le Dr Debroise, en mars 1934.

Il s'agit d'un jeune homme de dix-huit ans, assez chétif, en traitement à l'hôpital Bon-Secours pour une entérite et chez lequel, au cours d'un examen complet, on découvrit l'aspect radiologique que nous vous présentons.

Antécédents héréditaires de spécificité certaine. Chez le malade lui-même, les réactions sérologiques furent toujours négatives.

Santé habituelle médiocre : bronchites à répétition. Coqueluche, rougeole, rhumatisme articulaire — un ictère — « Entérite ». En 1932, appendicectomie et cure de hernie inguinale. En janvier 1934, grippe, au cours de laquelle fut découverte la néoformation pulmonaire. Recherche du bacille de Koch négative.

Assez bon état général pour le moment ; à noter toutefois un certain amaigrissement. Pas de troubles fonctionnels. Aucune diminution de l'amplitude des mouvements pulmonaires. Zone de matité en avant et à droite au-dessus du foie, et se confondant vers la ligne médiane avec la matité cardiaque. L'auscultation ne révèle rien d'anormal. Pas de fièvre. Petits ganglions carotidiens à droite, et dans l'aisselle gauche, un ganglion mobile.

Formule sanguine :

Globules rouges	5.490.000
Globules blancs	10.160
Lymphocytes et moyens mononucléaires	54
Grands monocléaires	18
Polynucléaires neutrophiles	23
Polynucléaires éosinophiles	5

Cette formule ne vient pas appuyer l'hypothèse qui avait été émise de maladie de Hodgkin. Néanmoins, on prélève les ganglions de l'aisselle gauche. L'examen histologique de ces ganglions a donné les renseignements suivants, qui n'éclairent pas le diagnostic. Confronté à la formule sanguine, il éveille plutôt l'idée de tuberculose.

Examen histologique, n° 21.639 (Fondation Curie) : Les ganglions ont conservé une architecture générale normale. Ils présentent quelques signes d'inflammation : congestion, hyperplasie réticulo-endothéliale, présence d'éléments leucocytaires divers en plus ou moins grande abondance, en particulier de plasmocytes et de mastocytes ; enfin, sclérose interstitielle légère en certains points.

Il est impossible d'affirmer d'après ces signes qu'il s'agisse d'une granulomatose maligne. Il n'y a, d'autre part, aucun envahissement par un néoplasme. Peut-être s'agit-il de tuberculoes, bien qu'il n'y ait pas de follicules caractéristiques.

Radiographie (Dr Baclesse), Fondation Curie (fig. 1) : A la partie moyenne et interne du champ pulmonaire droit, existe une ombre anormale du volume d'un poing qui se continue en dedans avec le hile ; elle touche le bord droit du cœur, et contracte des adhérences avec la coupole diaphragmatique, qui est attirée en haut, au niveau de l'angle cardio-hépatique. Cette ombre se compose

de deux parties : 1° une partie *périphérique* à contours assez nets, arrondie par endroits et qui a la transparence des parties molles ; 2° une partie *centrale* comprenant elle-même deux zones distinctes : l'une supérieure, constituée apparemment par des tissus calcifiés à en juger d'après l'opacité ; l'autre, inférieure, très opaque, très calcifiée, uniforme à contours nets mais polycycliques. Ces ombres pathologiques occupent la partie antérieure du champ pulmonaire sans toucher directement la paroi costale. Les rapports avec l'arbre bronchique, notamment avec la bronche inférieure semblent probables. L'interprétation de



Fig. 1.

cette lésion fort rare est assez difficile. On pourrait penser à un chondrome ou un chondrome en voie de dégénérescence. Il serait intéressant de faire une exploration au lipiodol pour préciser les rapports plus exacts de la tumeur avec l'arbre bronchique si cela était possible.

Le 17 mai 1934. *Opération* (hôpital Tenon). Opérateur : Dr Roux-Berger. Aides : MM. Lacoste et Villechaise, internes : Anesthésie générale à l'éther. Incision sous le mamelon droit sur la 6e côte, excision de cette côte sur 10 centimètres environ et de son cartilage. On sent sous la plèvre une tumeur de dureté ligneuse. Incision de la plèvre. La cavité pleurale est libre. On branche à l'extrémité sternale de cette première incision une incision verticale qui coupe les 4e et 5e cartilages. On découvre alors une tumeur du volume du poing, blanche, dure, mobile avec les mouvements respiratoires.

Elle adhère au *péricarde* et au *diaphragme*.

Libération d'avec le péricarde sans grande difficulté en bas, plus difficile en haut, où les adhérences sont plus serrées et contiennent des vaisseaux ; facile au niveau du diaphragme. La tumeur est appendue au bord inférieur du lobe inférieur du poumon qui s'étale sur le pôle supérieur de la tumeur se confondant avec elle. Un pédicule vasculaire est sectionné à ce niveau ; puis le lobe inférieur est coupé transversalement sous une ligne de ligatures placées sur le tissu pulmonaire au-dessus de la tumeur, en tissu sain. La tranche de section du poumon est recouverte par le lobe sus-jacent auquel on la suture. Section d'une adhérence du volume d'un crayon unissant la face antéro-externe de la tumeur à la paroi thoracique. Asséchement de la cavité pleurale et fermeture sans drainage.

Le malade est un peu shocké à la fin de l'opération. Transfusion, sérum, à 22 heures. Pouls 125 bien frappé. Pas de fièvre.

Le lendemain, état tout à fait rassurant, mais matité dans le tiers inférieur du thorax en arrière.

22 mai 1934 : La température atteint 39°5. Dyspnée. Point de côté droit. Ponction exploratrice : quelques centicubes de sang louche. Examen bactériologique direct : pas de micro-organisme, culture négative.

29 mai 1934 : Même état. Matité et souffle aux deux temps jusqu'à la pointe et l'omoplate. *Radiographie* : épanchement mobile peu abondant.

12 juin 1934 : Le niveau liquide a disparu ; voile peu opaque sur les deux tiers inférieurs du poumon.

19 juin 1934 : L'état général est bon. La température qui s'était abaissée presque jusqu'à la normale remonte et dépasse 38°. Expectoration purulente. La *radiographie* montre un niveau ; il est un peu plus net que précédemment. Rétraction légère de l'hémithorax, vibrations abolies, matité jusqu'au tiers supérieur de l'omoplate, égophonie.

Ponction : l'aiguille traverse des tissus très durs mais ne ramène rien.

20 juin 1934 : *Opération* en vue de drainer un hémothorax infecté. Sous la pointe de l'omoplate, en pleine matité, excision d'un petit fragment de côte. Après plusieurs ponctions, on retire 2 cent. cube de pus, à travers une plèvre épaissie on pénètre dans une cavité, très haute, mais étroite, contenant de fausses membranes, mais peu de pus. En faisant tousser le malade, on constate que le poumon ne vient pas à la paroi. Drainage étanche.

25 juin 1934 : La fièvre est tombée. *Radiographie* : pas de liquide. *Pneumothorax* sur toute la hauteur de la cavité pleurale. Les exercices respiratoires ne paraissent pas agir sur le poumon qui reste rétracté sur le hile.

On pense à la possibilité d'une *fistule bronchique*.

28 juin 1934 : *Radiographie* : même état. On injecte du bleu de méthylène par l'orifice de drainage : il ne colore pas les crachats.

2 juillet 1934 : Le malade ayant à nouveau fait une poussée thermique (38°6), on réintervient : agrandissement de l'orifice de drainage : très peu de pus en rétention, fausses membranes.

11 juillet 1934 : *Injection de lipiodol* dans la plèvre par le drain : la radiographie montre que tout l'arbre bronchique des deux côtés a été injecté par le lipiodol. L'existence d'une fistule bronchique est donc certaine.

20 juillet 1934 : La température étant normale depuis plusieurs jours, et la suppuration par le drain étant infime, on enlève le drain, et l'on fait faire à nouveau des exercices respiratoires.

La température reste normale et la plaie se ferme très rapidement. Depuis, elle est restée cicatrisée. La guérison complète s'est alors établie sans incident.

Revu en janvier 1936 : La guérison persiste. Excellent état général, apyrexie. Le poumon est revenu à la paroi, la radio ne montre que quelques opacités diffuses, reliquats du lipiodol. Légère submatité à la base droite ; la respiration s'entend sur toute la hauteur.

Il existe une très légère dextrocardie. L'électrocardiogramme est sensible-

ment normal, de même que l'orthodiagramme. Pas de signe de défaillance cardiaque (Dr Lian).

L'opéré, en parfait état de santé, exerce la profession de mécanicien d'aviation.

Examen de la pièce (fig. 2) : La tumeur a grossièrement la forme d'un croissant, longue de 12 centimètres, large de 8 centimètres; elle est d'une égale et extrême dureté; sur son pôle supérieur s'étale le tissu pulmonaire enlevé et qui lui adhère intimement: *aucun plan de clivage entre le poumon et la tumeur.* La dureté de la tumeur est telle qu'elle ne peut être coupée qu'à la scie. La coupe a un aspect jaune clair granuleux, comparable à de l'os; un peu plus rouge par places; en un point une zone de 3 centimètres sur 1 centimètre est complète-



Fig. 2.

ment molle. A sa partie interne, là où la tumeur adhérait au médiastin, on voit la section d'une bronche et d'un vaisseau.

Voici l'examen histologique de cette pièce, fait par le Dr Gricouroff (Fondation Curie, n° 21814).

Pièce opératoire : A. Tumeur très dure du lobe inférieur du poumon droit.

B. Un boyau de 1 centimètre sur 4 centimètres mou et jaunâtre.

Néoformation fibreuse ou fibro-épithéliale siégeant au niveau du poumon ou, du moins, en continuité avec le parenchyme pulmonaire.

A distance des tissus broncho-pulmonaires sains, la néoformation est presque exclusivement conjonctive et présente l'aspect d'un fibrome : faisceaux fibro-cellulaires diversement orientés formés de cellules fusiformes, allongées, entremêlées de fibres collagènes. Selon les points considérés, l'importance relative du collagène et des cellules varie dans de grandes proportions. Tantôt les cellules prédominent et forment des faisceaux compacts, dans lesquels le collagène l'emporte, tantôt les cellules sont rares et l'aspect est alors celui d'une sclérose

massive, parfois hyaline. De place en place, existent des calcosphérites. On note, en outre, une infiltration plasmocytaire importante du tissu néoformé.

Au voisinage du parenchyme pulmonaire l'aspect de la lésion est très différent : sa constitution nettement fibro-épithéliale rappelle celle d'un adénofibrome. Des tubes glanduliformes irrégulièrement ramifiés forment des amas séparés par un tissu fibreux plus ou moins abondant. La paroi des tubes est constituée par une seule assise de cellules cubiques. Dans la lumière des tubes se trouvent souvent des éléments spongiocytaires globuleux qui peuvent être soit des cellules épithéliales détachées, soit des macrophages.

Souvent, au milieu des amas de tubes épithéliaux, se trouve un tube à lumière plus large et à paroi prismatique ciliée de type bronchique. Aucun des éléments cubiques, spongiocytaires ni prismatiques ne présente de signe de malignité.

A la limite même du parenchyme pulmonaire, l'épithélium cubique des tubes adénomateux paraît être en continuité avec l'épithélium respiratoire des alvéoles.

Dans toute la région fibro-épithéliale, outre l'infiltration plasmocytaire, existent de nombreux îlots lymphoïdes, dont certains contiennent même des centres germinatifs.

Entre la région fibro-épithéliale et la région purement conjonctive d'aspect existe une zone de transition, où les formations épithéliales sont de plus en plus rares, espacées et de moins en moins fournies. Cependant, l'examen attentif permet de retrouver des tubes épithéliaux isolés et rudimentaires jusque dans la région qui semblait purement conjonctive.

On ne trouve de cartilage que quelques îlots au niveau d'une formation ayant l'aspect d'une bronche. La prédominance de la prolifération fibro-épithéliale et surtout fibreuse est presque absolue et l'on n'observe d'ailleurs pas de kyste.

Le fragment prélevé dans une région de consistance molle s'est montré en état de nécrose massive.

L'hystogénèse du processus peut être interprétée de trois façons. Ou bien la prolifération est d'emblée fibro-épithéliale et alors la néoformation est un *épithélio-fibrome* bénin à point de départ broncho-pulmonaire; la prédominance graduelle du conjonctif sur l'épithélial est un phénomène secondaire. Ou bien la néoformation est primitivement purement *conjonctive* et son point de départ peut être bronchique, pulmonaire, pleural, vasculaire, etc., puisqu'il s'agit de tissu conjonctif banal. La participation épithéliale est alors secondaire, hyperplasie réactionnelle qui est dominée en définitive par le développement du tissu fibreux.

Ou bien enfin, on peut rapprocher cette néoformation des *hamartomes pulmonaires*.

Albrecht[1] a donné le nom d'hamartome à un assemblage de tissus divers (qui, normalement, concourent à la constitution d'un organe), lorsque ces tissus prolifèrent sans plan architectural organoïde précis et donnent naissance à des formations pseudo-tumorales.

On peut les définir de la façon suivante avec L. Jaeger (Contribution à l'étude des hamartomes pulmonaires, *Thèse de Zurich*, 1934) :

« Quand la plupart des éléments tissulaires d'un organe, ou tous, se

1. ALBRECHT : Ueber Hamartome. *Verh. Deutsch. Path. Ges.*, 1904, p. 153.

trouvent assemblés dans une formation ayant l'aspect d'une tumeur, mais qu'ils y sont mal assemblés, l'un ou l'autre prédominant, ou qu'ils y sont assemblés selon un plan architectural qui n'est pas celui de l'organe à produire, ou même sans plan du tout et au hasard, l'assemblage pouvant aussi pêcher par une différenciation ou une maturité trop faible ou trop grande de ses éléments, des uns seulement ou de tous, nous avons ce qu'Albrecht a appelé un hamartome ».

Ainsi définis, ces hamartomes engloberaient les tumeurs bénignes des poumons habituellement désignées sous le nom de chondromes, de fibro-adénomes, de kystes bronchiques. Ils se différencient des tératomes qui contiennent des tissus originaires des trois feuilles embryonnaires, alors que l'hamartome ne contient que des tissus provenant normalement du bourgeon donnant naissance à l'organe. Il ne s'agirait même pas de vraies tumeurs, parce qu'il semble qu'un de leur caractère est que « leur croissance soit terminée assez tôt. » Cependant, il peut arriver « que ces hamartomes prolifèrent brusquement après un long temps d'arrêt ». (Jaeger, p. 18).

Suivant la prédominance de tel ou tel tissu, on peut distinguer des hamarto-chondromes et des hamarto-kystomes.

Il faudrait trouver l'explication de ces pseudo-tumeurs dans un vice de développement apparaissant entre le quatrième et le septième mois embryonnaire.

Quels que soient le point de départ, et l'interprétation de la lésion, celle-ci ne présente aucun signe de malignité. Enfin l'importante infiltration plasmocytaire qui accompagne partout le tissu fibreux néoformé traduit un état inflammatoire chronique qui peut être considéré, soit comme préexistant, soit comme secondaire.

Il s'agit donc là d'une affection rare — tumeur bénigne du poumon, à tissu multiple, « hamartome pulmonaire » — mais essentiellement fibro-épithélial.

Nous penserons à ces tumeurs lorsque nous serons en présence d'une image radiographique à contours nets, polycycliques, avec des zones d'opacité inégale.

L'opération a pu être pratiquée sans baro-narcose. Nous sommes certains que c'est un pis-aller. La baro-narcose aurait vraisemblablement beaucoup facilité l'opération, et rendu moins brutal le temps d'extériorisation.

Les ligatures sur le tissu pulmonaire au-dessus de la tumeur, et le recouvrement de la tranche de section par suture au lobe sus-jacent nous avaient paru donner une sécurité suffisante pour ne pas drainer. C'était une erreur et une faute. Un drainage au point déclive aurait beaucoup simplifié les suites.

Notons que la fistule pleuro-bronchique ne fut pas mise en évidence par le bleu de méthylène injecté dans la plèvre, mais le fut par l'injection de lipiodol qui se répandit dans tout l'arbre bronchique. Le pneumothorax total et la fistule bronchique post-opératoires guérirent très rapidement dès que la plèvre fut drainée et que des exercices respiratoires furent pratiqués.

Quarante-six observations d'autogreffe d'ovaire au cours de l'hystérectomie,

par MM. **Paul Moure** et **L. Barraya.**

Depuis 1932, nous avons eu l'occasion de pratiquer 58 greffes d'ovaire dans la grande lèvre, suivant une technique à peine différente de celle indiquée par M. Douay, dans sa communication.

Dès l'ouverture de l'abdomen, lorsque la castration a été décidée, nous nous préoccupons immédiatement de savoir si l'un des ovaires mérite d'être greffé. Dans les cas favorables, nous le prélevons et, immédiatement, après l'avoir avivé, nous le glissons dans la grande lèvre droite, par l'extrémité inférieure de l'incision abdominale, après avoir fait légèrement tourner vers la gauche la valve abdominale.

Après tunnellisation du tissu cellulaire sous-cutané, le greffon est introduit, au moyen d'une longue pince courbe ; l'ovaire tient en place, sans qu'il soit nécessaire de le fixer.

Cette manière de procéder est habituellement désignée sous le nom de technique de Guyot. Elle est d'exécution très simple, rapide et permet une greffe immédiate de l'ovaire prélevé.

Sur les 58 malades ainsi traitées, 12 n'ont pas répondu à cette deuxième enquête. (Un premier travail avait été rapporté, à propos des 38 premières opérées, lors du III[e] Congrès de Gynécologie, en mai 1934.) Notre statistique porte donc sur 46 cas.

L'âge des malades, au moment où elles ont été opérées, varie de vingt-quatre à cinquante-trois ans.

Les greffes les plus anciennes ont été effectuées, il y a trois ans et demi ; nous n'avons pas fait figurer dans notre statistique les malades opérées depuis moins de six mois.

Toutes ont subi une hystérectomie subtotale ou totale, pour des lésions variées : salpingite, fibrome, cancer utérin ou kystes ovariens.

L'étude des résultats obtenus les montre semblables à ceux rapportés par M. Douay.

Dans quelques cas le greffon s'est progressivement réduit sans donner « signe de vie ».

Chez d'autres opérées, nous avons vu l'ovaire garder un volume équivalent au cours des années, ou même grossir légèrement, mais sans présenter ces poussées qui, pour Douay, sont le signe de l'activité du greffon.

La troisième catégorie, la plus importante, comprend les malades dont les greffons ont présenté des augmentations de volume ou des phénomènes douloureux périodiques.

Étudions successivement ces trois sortes d'observations :

I. — *Malades dont les greffes se sont progressivement atrophiées.*

Elles sont au nombre *de quatre*, âgées respectivement de trente-sept, quarante, quarante-neuf et cinquante ans. Leur greffe a disparu en deux à six mois; elles ont *toutes* présenté des troubles de la ménopause artificielle et ceci, pour deux d'entre elles, malgré un traitement opothérapique suivi.

II. — *Malades dont la greffe a gardé un volume égal ou a un peu grossi, mais sans poussées congestives.*

Nous en relevons *trois cas* :

Une femme, âgée de trente-neuf ans, présenta des crises violentes de céphalée, malgré l'administration d'extraits ovariens; la deuxième, âgée de quarante-huit ans, a présenté des troubles pendant les premiers mois, puis ceux-ci se sont atténués et ont finalement disparu; la troisième, opérée à trente-six ans, n'a pratiquement jamais souffert de la castration.

Les deux derniers cas entrent dans la catégorie des « activités latentes » de Douay, où l'ovaire semble fonctionner au point de vue endocrinien, sans qu'il existe aucune modification clinique du greffon.

L'observation de la deuxième malade confirme cette manière de voir; en effet, pendant les premiers mois qui ont suivi l'opération, elle perdait, chaque mois, quelques gouttes de sang, venues du moignon d'hystérectomie subtotale.

III. — *Malades dont la greffe a donné des signes « d'activité »*, en présentant périodiquement une augmentation de son volume ou des phénomènes douloureux passagers; *39* opérées entrent dans cette catégorie.

La greffe a commencé à se modifier, tantôt dès le mois qui a suivi l'intervention, tantôt beaucoup plus tard; chez une malade, ces modifications sont survenues un an seulement après la castration. La date d'apparition moyenne de ces phénomènes fut de trois mois.

Il n'y a aucune relation évidente entre cette date et l'âge de la malade.

Les modifications ont consisté en une augmentation de volume variable, allant parfois jusqu'au double de la taille habituelle du greffon, et, d'autre part, en phénomène douloureux. Augmentation de volume et douleur sont allées de pair dans 31 cas : sept fois la taille du greffon changeait sans s'accompagner de douleurs; dans 1 cas, au contraire, la greffe devenait périodiquement douloureuse, mais son volume restait fixe.

Le rythme de ces modificationss fut variable; le plus souvent, dans 11 cas les changement présentés par le greffon se reproduisaient tous les mois. Sept fois, ils se répétaient tous les deux mois seulement; seize fois, le rythme fut irrégulier; 2 de ces cas avaient d'abord suivi un cycle régulier, dont la période était d'un mois, puis les phénomènes devinrent irréguliers. Dans un cas, douleur et augmentation de volume n'apparaissaient que tous les quatre mois; chez 4 malades, enfin, une seule modification de volume survint, et la greffe ne manifesta plus son activité.

Il est plus intéressant d'examiner le résultat fonctionnel obtenu.

Nous avons constaté, en effet, que l'activité de la greffe, telle que la définit Douay, n'a pas toujours pour corollaire une absence de troubles; n'avons-nous pas vu ces troubles persister, dans 10 cas, malgré une activité évidente du greffon? Certes, ce n'étaient pas des troubles accentués de

la ménopause artificielle, mais les malades accusaient malgré tout certains désordres endocriniens.

D'autres opérées, au nombre de 22, ont présenté quelques troubles aussitôt après l'intervention, mais ceux-ci disparurent lorsque la greffe se mit à fonctionner; il y eut même une coïncidence parfaite dans 13 cas, où, exactement en même temps, la greffe grossissait et la malade retrouvait son état normal.

Ces cas sont certainement les plus intéressants; les malades retirent un bénéfice certain de la greffe et la coïncidence des deux phénomènes montre bien qu'il s'agit d'un véritable fonctionnement endocrinien de cet ovaire greffé.

Pour les 7 dernières malades de cette catégorie, aucun symptôme anormal n'est survenu après la castration ; même avant la phase d'activité « patente » de la greffe, elles ne ressentirent aucun des inconvénients de la ménopause artificielle.

Quelle est la durée d'activité de la greffe?

Dans un cas, particulièrement défavorable à ce point de vue, le greffon a fonctionné une seule fois, un mois après l'opération. A l'opposé, nous trouvons des ovaires, dont les poussées disparaissent seulement vingt-six, vingt-sept ou trente mois après la greffe, soit au bout de deux ans et demi.

Il est remarquable de noter que les ovaires dont l'activité se prolonge le plus, sont portés par des femmes aux environs de la trentième année.

La durée moyenne, à considérer nos chiffres dans l'ensemble, est de douze à vingt mois.

Que se passe-t-il après la cessation de l'activité?

Les malades qui n'ont pas été améliorées pendant la période de fonctionnement continuent évidemment à souffrir de leur ménopause après la dernière poussée évolutive du greffon.

D'autres, améliorées pendant cette période active, voient apparaître les troubles lorsqu'elle est terminée. 5 de nos malades présentèrent cette évolution.

Toutes nos autres opérées sont restées améliorées après la phase d'activité du greffon et sont fort satisfaites de leur état actuel.

Comme l'a remarqué Douay, nous avons relevé les plus mauvais résultats dans les hystérectomies pour fibrome, et ceci nous a engagés à conserver *in situ* les annexes saines au cours des hystérectomies pour fibrome. Par contre, le mode de l'hystérectomie, totale ou subtotale, semble n'avoir aucune influence. Trois de nos meilleurs résultats ont été obtenus dans des hystérectomies totales.

En somme, notre expérience confirme les résultats obtenus par Douay dans l'important travail que je vous ai rapporté à la séance du 25 mars dernier.

Devant les résultats des autogreffes d'ovaires que nous avons exécutées, nous considérons que cette pratique mérite d'être généralisée; en admettant même que les heureux résultats obtenus soient seulement temporaires, ils adoucissent tout au moins les effets brutaux de la castration chirurgicale,

Enfin, il faut aussi tenir compte de l'excellent effet moral que produit la conservation d'un ovaire, dont la malade peut contrôler l'existence et dont elle perçoit les modifications, dans beaucoup de cas ; ainsi se trouve ménagé l'élément psychique des troubles de la ménopause opératoire.

M. **Roux-Berger** : Ce qu'il faudrait connaître, avec certitude, c'est l'utilité de la conservation des ovaires *in situ* au cours de l'hystérectomie pour fibrome. Cette manière de procéder supprime-t-elle, diminue-t-elle les accidents de ménopause anticipée, et est-elle, de ce fait, nettement préférable et l'ablation simultanée des annexes, qui je crois est, à l'heure actuelle, l'opération la plus couramment pratiquée?

M. **Baumgartner** : Je suis très étonné de ce que vient de dire M. Roux-Berger. Depuis plus de dix ans, j'ai toujours pour principe absolu de laisser, au cours d'une hystérectomie pour fibrome, les annexes, si elles sont saines. Je laisse même dans certaines opérations pour annexite un fragment d'ovaire, si je pense qu'il n'en résultera pas de dommage. Il y a une très grande différence dans l'état des malades hystérectomisées, entre celles qui ont subi une castration totale et celles chez lesquelles on a pu conserver au moins un ovaire, au point de vue des troubles de la ménopause anticipée. Ces dernières ne présentent aucun des symptômes si pénibles chez les castrées. Sur un très grand nombre d'opérations conservatrices, je crois que dans un seul cas seulement j'ai été obligé de réintervenir pour enlever l'annexe laissée lors de la première opération.

M. **Pierre Fredet** : Je suis étonné, moi aussi, de ce que vient de dire M. Roux-Berger. Depuis des années, chaque fois que je fais une hystérectomie abdominale pour fibrome, je conserve les ovaires *in situ*, quand ils paraissent sains. Je revois mes opérées, comme M. Baumgartner : j'ai été frappé de constater que, d'habitude, elles ne présentent pas les troubles généraux qui suivent la suppression des ovaires. Les résultats différents, annoncés par d'autres, tiennent peut-être à la technique opératoire employée ou à des dispositions anatomiques spéciales, car si l'on veut conserver utilement un ovaire, il faut ménager ses vaisseaux nourriciers, ce qui n'est pas toujours facile.

J'apporterai à la prochaine séance des images anatomiques pour illustrer ces deux points.

M. **Férey** : Au début de cette séance, j'ai fait une courte communication sur 400 cas de conservation des ovaires dans les hystérectomies, et pour répondre à la question de M. Roux-Berger, j'estime que le nombre des malades suivies est désormais assez important pour que je puisse avoir une opinion sur la question. Les malades à qui l'*on a conservé en entier les annexes : ovaire et trompe*, ont très peu de troubles, et souvent même n'en ont pas du tout, alors que les malades à qui j'ai dû enlever les annexes présentent dans leur grande majorité des troubles précoces de la ménopause.

M. **P. Moure** : Roux-Berger, à propos d'une incidente de ma communication, a soulevé la question de la conservation des ovaires *in situ* dans la cavité abdominale au cours des hystérectomies pour fibrome. Il paraît, en effet, *a priori* plus logique de laisser des ovaires sains à leur place normale, que de les enlever pour les greffer dans la grande lèvre. Et il est d'autre part intéressant de ne pas priver une femme jeune de ses ovaires sains pour une simple question de facilité technique ou de routine opératoire.

Actuellement, la technique chirurgicale est parvenue à un tel point de perfection qu'il nous est permis d'avoir, d'une part, le souci de l'esthétique et, d'autre part, celui de la conservation au prix de quelques difficultés techniques supplémentaires.

En me basant sur les bons résultats éloignés qu'obtenaient nos maîtres après les hystérectomies vaginales pour fibromes, dans lesquelles, cette fois, pour une commodité technique, ils laissaient les annexes, et n'ayant jamais observé, ni vu signaler que ces opérées présentaient ultérieurement avec prédilection des kystes de l'ovaire, j'ai pris l'habitude, dans les hystérectomies abdominales pour fibrome, de conserver les annexes saines.

Ainsi que l'a fait remarquer M. Fredet, il est important de ménager à l'ovaire laissé en place une irrigation normale, sous peine de le voir présenter des hémorragies interstitielles avec formation de kystes hématiques, et déterminer des douleurs.

Or, il est souvent difficile de ménager une bonne irrigation de l'ovaire laissé seul, c'est pour cela que je conserve la trompe et l'ovaire.

Les deux ligaments ronds sont ensuite rapprochés du moignon du col par deux points séparés, ce qui assure une excellente péritonisation.

Cette question de la conservation des annexes est à considérer lorsque dans le traitement du fibrome, on oppose la radiothérapie à l'hystérectomie. La radiothérapie en stérilisant les ovaires entraînera toujours une ménopause artificielle avec tous ses inconvénients ; l'hystérectomie avec conservation des annexes, évitera ces troubles, ce qui est intéressant pour les femmes jeunes.

COMMISSION DU PRIX LANNELONGUE

Sont désignés par le sort :

MM. Edouard Michon, Mauclaire, J.-L. Faure, Robineau, Jean Quénu, Heitz-Boyer, Oudard, Boppe, Ameline, Sieur, Chilofiau, Gernez, Deniker, Lance, Fredet, Bréchot, Pierre Duval, Küss, Menegaux, René Bloch, Braine, Madier, Maurer.

Le Secrétaire annuel : M. André Martin.

Paris. — A. Maretheux et L. Pactat, imp., 1, rue Cassette.

MÉMOIRES

DE

L'ACADÉMIE DE CHIRURGIE

Séance du 6 Mai 1936.

Présidence de M. Henri ROUVILLOIS, *président.*

PROCÈS-VERBAL

La rédaction du procès-verbal de la précédente séance est mise aux voix et adoptée.

CORRESPONDANCE

La correspondance comprend :

1° Les journaux et publications périodiques de la semaine.

2° Des lettres de MM. CHEVASSU, DENIKER, MONDOR s'excusant de ne pouvoir assister à la séance.

3° Un travail de MM. André FOLLIASSON (de Grenoble), intitulé : *Syndrome de Volkmann typique. Intervention. Intégrité de l'artère humérale. Compression du médian. Sympathectomie péri-humérale. Neurolyse. Désinsertion des épitrochléens. Résection partielle du carpe. Résultat anatomique et fonctionnel nul.*

M. SORREL, rapporteur.

4° Un travail de MM. J. DUPAS, R. PIROT et J. LOYER (Marine), intitulé : *Hétérotopie osseuse appendiculaire dans un cas d'appendicite chronique.*

M. A. MOUCHET, rapporteur.

5° Un travail de MM. J. DUPAS, G. DAYDÉ et X. SOUBIGOU, intitulé : *Cellulo-dermite récidivante inguino-crurale d'origine indéterminée.*

M. A. MOUCHET, rapporteur.

6° Un travail de MM. BERCHER et GUILLERMIN (Armée), intitulé : *La méniscite temporo-maxillaire existe-t-elle ? Remarques à propos d'une méniscectomie.*

M. MENEGAUX, rapporteur.

PRÉSENTATION DE TRAVAUX

M. Gosset fait hommage à l'Académie, au nom de son auteur, M. Léon Binet, d'un recueil de travaux intitulé : *Essais de physiologie chirurgicale*.

Des remerciements sont adressés à l'auteur.

A PROPOS DU PROCÈS-VERBAL

De la conservation des ovaires sains, au cours des hystérectomies,

par M. **Pierre Fredet.**

Les faits que nous a exposés M. Moure, dans sa communication personnelle et dans son rapport du 25 mars, sont fort intéressants. Ils établissent la valeur, au moins temporaire, des greffes ovariennes; ils montrent les ressources inattendues fournies par l'insertion dans la grande lèvre d'ovaires touchés par l'infection ou de qualité médiocre. Mais je ne suis pas seul à penser que, lorsqu'on trouve des ovaires sains, au cours d'une hystérectomie abdominale pour fibrome, il y a intérêt à les laisser *in situ*, avec leurs connexions vasculaires et nerveuses. Personnellement, je n'ai observé de cette pratique que de bons effets et je n'ai jamais été obligé de retirer secondairement des ovaires mal tolérés. On ne peut espérer de tels résultats que si la nutrition de l'ovaire est bien assurée, — ce qui n'est pas toujours possible, ce qui n'est pas toujours facile à obtenir, — et les insuccès que certains auteurs ont signalés tiennent vraisemblablement à des anomalies vasculaires ou à des fautes de technique.

La disposition des artères d'un ovaire séparé de l'utérus ne répond point, en effet, à l'idéal; des manœuvres intempestives sont capables de la troubler malencontreusement.

Je vais faire passer sous vos yeux quelques images anciennes que j'avais utilisées dans une autre intention. L'une (fig. 1) est la radiographie d'artères injectées avec une masse opaque aux rayons X (utérus fibromateux); les autres (fig. 2, 3, 4) sont les dessins de pièces disséquées.

En règle générale, chez la femme *adulte*, l'ovaire tire ses artères de deux sources qui affluent à l'encontre l'une de l'autre : l'artère tubo-ovarienne aortique, pour la portion attenant au pôle latéral; l'utérine, pour la portion attenant au pôle médial (fig. 1, 2, 3).

Au cours de son trajet dans le ligament large, le tronc de la tubo-

ovarienne aortique chemine au-dessous, mais à distance du hile de l'ovaire et vient s'anastomoser par inosculation avec la branche tubo-ovarienne qui termine l'utérine, ainsi que la récurrente du fond de l'utérus. Sur une grande partie de son étendue sous-ovarienne, ce canal anastomotique ne donne pas de divisions pour la glande.

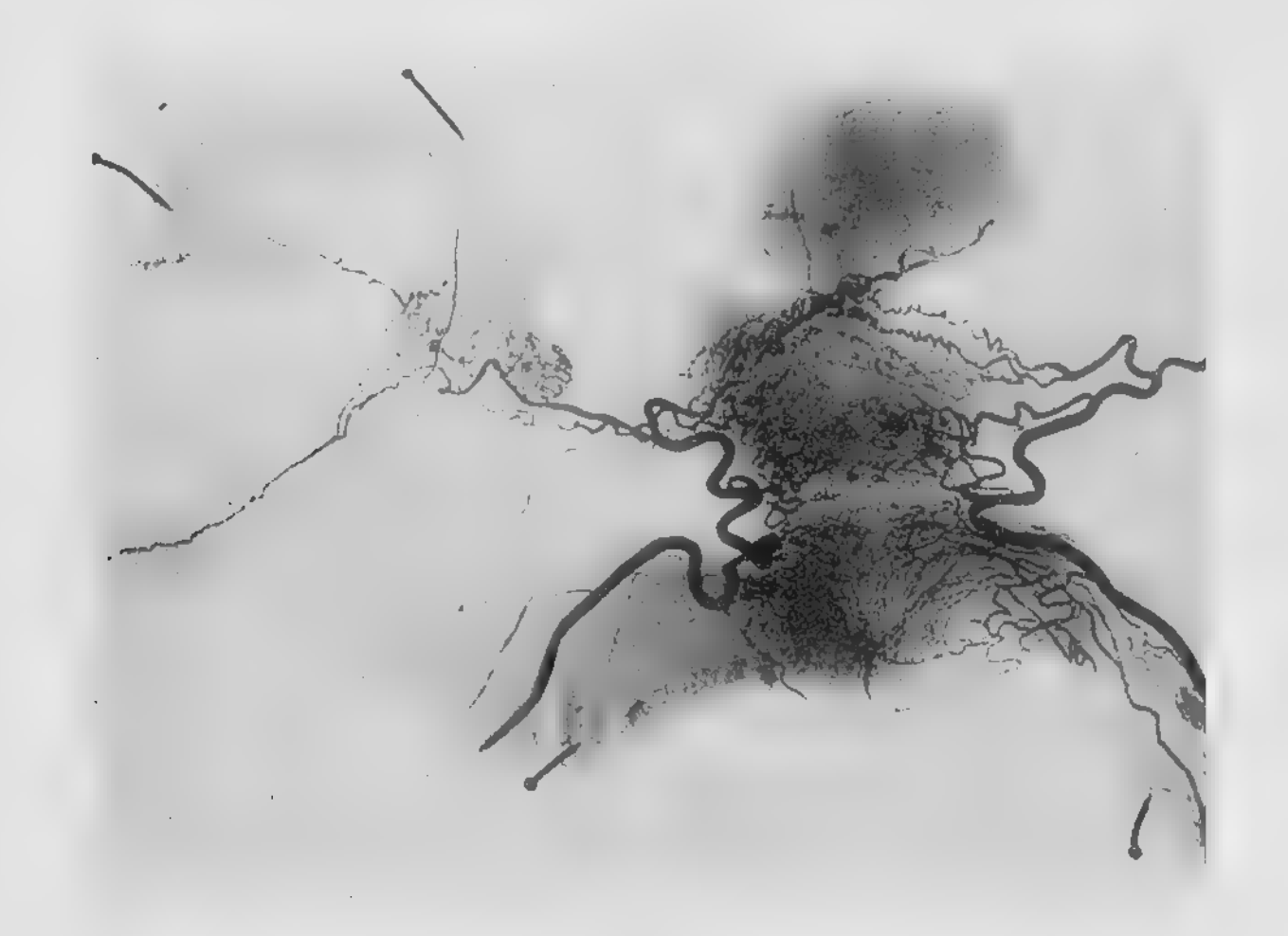


Fig. 1. — *Tubo-ovarienne aortique et utérine, injectées avec une masse opaque, aux rayons X. — Radiographie.*

Les deux territoires vasculaires de l'ovaire. Artères de la trompe.

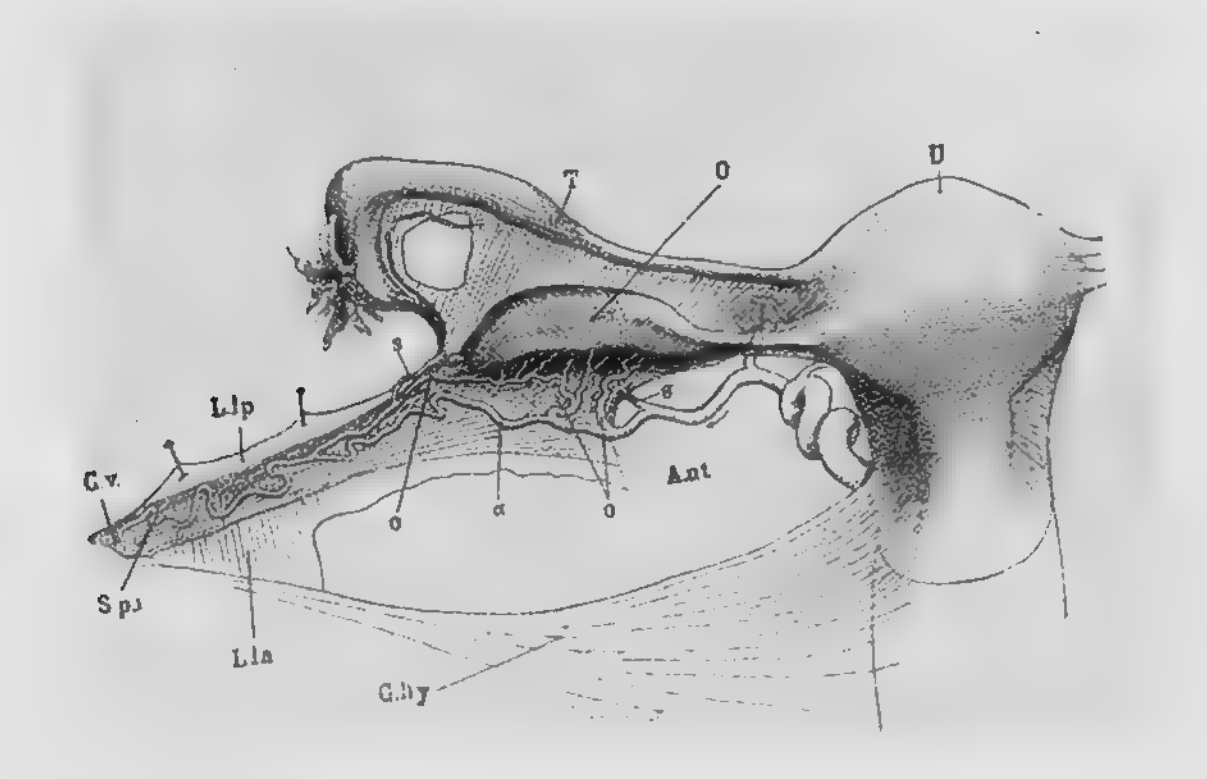


Fig. 2. — *Disposition typique des artères de l'ovaire. Artères de la trompe.*

U, utérus: O, ovaire; T, trompe; Ghy, gaine hypogastrique; Cv, cordon vasculaire tubo-ovarien; Lla, feuillet antérieur, Llp, feuillet postérieur du ligament large. Spi, artère tubo-ovarienne aortique; Aut, artère utérine; o, o, artères ovariennes provenant des deux systèmes nourriciers; celles qui dérivent de l'utérine naissent par deux troncs isolés; α, anastomose principale jetée entre les deux systèmes; s, s, artères de la trompe.

Typiquement, les artérioles que la *tubo-ovarienne aortique* émet pour la glande se détachent du tronc dans le cordon tubo-ovarien (fig. 1, 2), à distance du pôle de l'ovaire. Après un long trajet, dès qu'elles atteignent le hile, elles pénètrent dans l'organe où elles deviennent hélicines. Elles irriguent habituellement la *moitié latérale de l'ovaire*. Une disposition telle que celle de la figure 4, où l'ovaire tout entier est nourri par la tubo-ovarienne aortique, serait parfaite du point de vue qui nous occupe, mais elle est exceptionnelle.

Les artérioles provenant de la *tubo-ovarienne utérine* naissent par un (fig. 3) ou par deux (fig. 1, 2) troncs communs qui se ramifient; elles

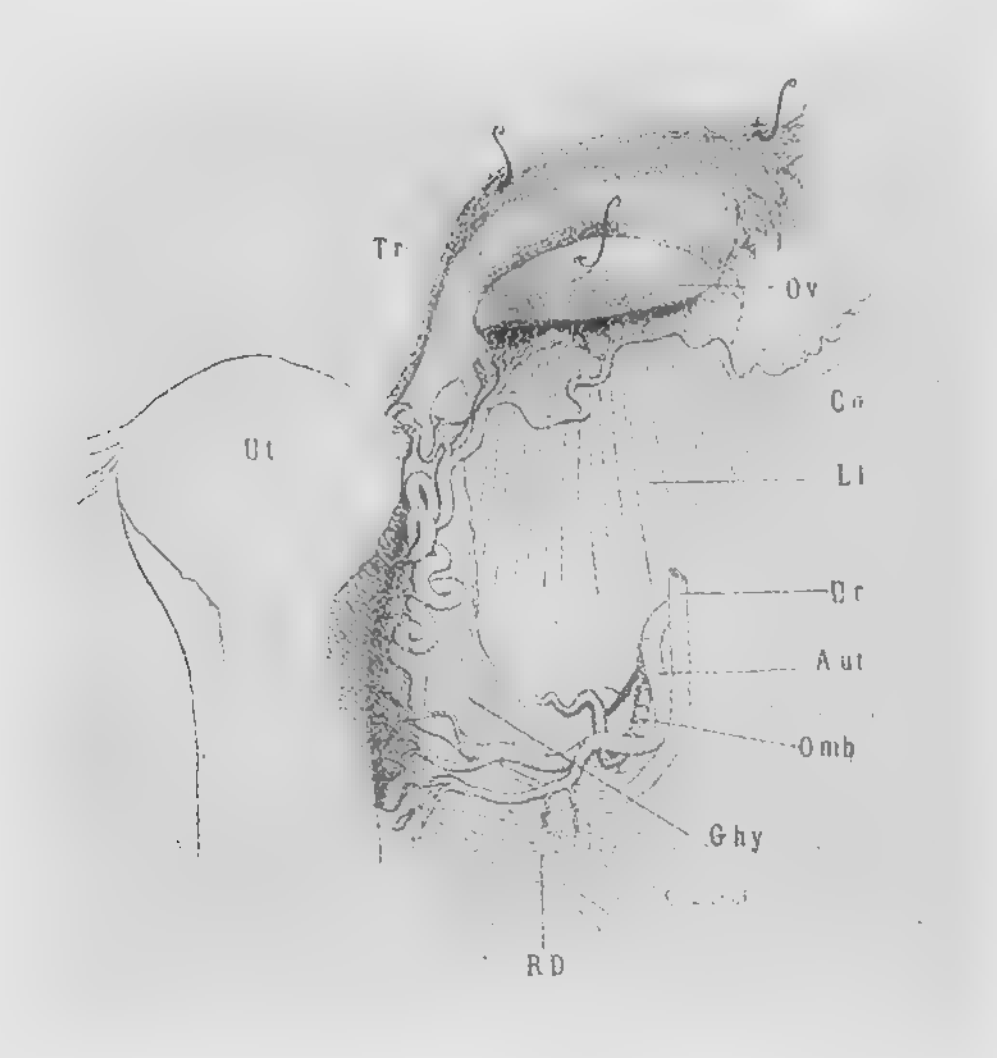


FIG. 3. — *Disposition typique des artères ovariennes.*

Les artères ovariennes, tributaires de l'utérine, naissent par un seul tronc.

s'engagent rapidement dans la glande et s'y comportent comme celles qui émanent de la tubo-ovarienne aortique. Mais elles se cantonnent dans la *moitié médiale de l'ovaire* et je ne les ai jamais vues dépasser cette limite. Quoiqu'ils communiquent largement à leur point de départ, les *deux systèmes d'artérioles ovariennes* conservent une *certaine indépendance* à leur épanouissement; là, ils ne sont reliés que par une mince anastomose transversale le long du hile (fig. 2, 3). Après ligature du tronc de la tubo-ovarienne utérine, on ne peut donc guère compter, pour le rétablissement de la circulation dans la moitié médiale de l'ovaire, que sur le grand canal anastomotique sous-ovarien; mais ce canal n'est plus alimenté que par une artère relativement petite (fig. 1, 2, 3), et la circulation doit s'y faire à rebours. Si la moitié latérale de l'ovaire persiste à être irriguée dans des conditions satisfaisantes, il n'est pas certain que l'irrigation de l'autre moitié se fasse très correctement.

Lorsque les ovariennes du système utérin naissent assez près de la matrice (fig. 3), loin du pôle médial de l'ovaire, une ligature placée près de l'ovaire — comme on serait tenté de le faire — risque de prendre à la fois le grand canal anastomotique et les troncs ovariens, de sorte que la circulation en retour n'est plus permise, dans une moitié de l'ovaire. Il faut donc s'efforcer, en tout cas, de jeter cette ligature *à distance de l'ovaire, jamais à son contact.*

La conservation de la trompe est sans intérêt et ne facilite pas la sauvegarde des vaisseaux ovariens. Elle peut avoir un inconvénient, lorsque les artères tubaires, filles de l'utérine, et destinées à la partie initiale et à la partie moyenne de la trompe, naissent par un tronc commun, au moment

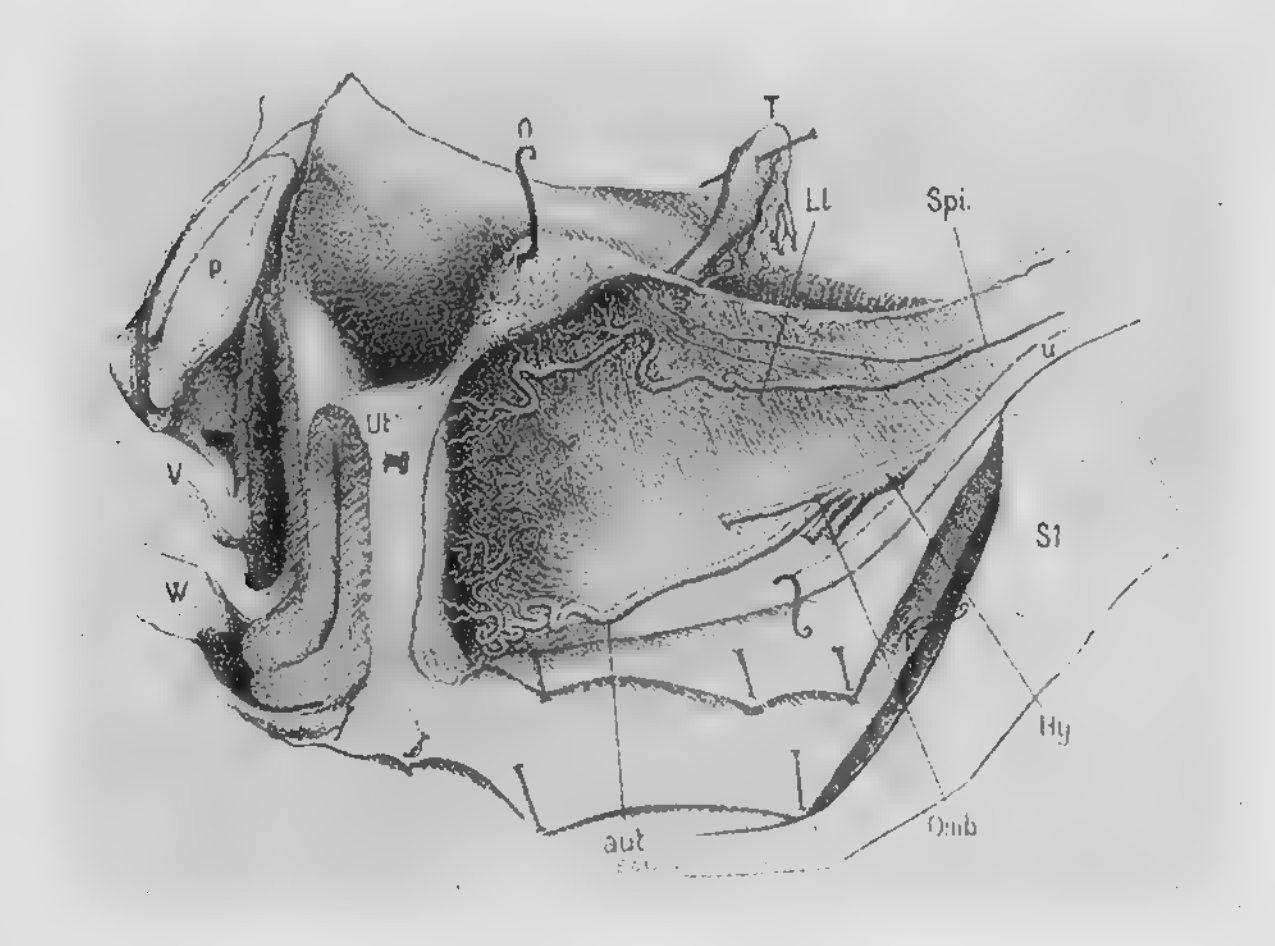


Fig. 4. — *Disposition exceptionnelle de la tubo-ovarienne aortique.*

L'artère, se prolongeant jusqu'à l'utérus, donne tous les vaisseaux de l'ovaire.

de l'épanouissement de l'utérine en ses branches terminales (fig. 1). La ligature, même bien placée, c'est-à-dire loin de l'ovaire, peut intéresser les tubaires utérines et compromettre la circulation dans une grande partie de la trompe.

La suppression de la trompe, c'est-à-dire l'hémostase du mésosalpinx, est facile à obtenir sans danger pour la perméabilité des artères ovariennes, à condition qu'on y apporte un peu de soin et qu'on ne perde pas de vue les notions anatomiques. La branche tubaire, issue de la tubo-ovarienue aortique, remonte le long de la frange infundibulo-ovarienne (fig, 1, 2, 3), pour s'étaler sur le pavillon et vasculariser la partie ampullaire de la trompe. En attirant le pavillon aussi loin que possible de l'ovaire, on bloque aisément cette artère par une ligature étreignant le milieu de la frange, ainsi tendue. Les chefs du même fil chargent, par entrecroisements successifs à l'aiguille, le mésosalpinx, jusqu'à ce qu'on arrive à l'extrémité utérine du ligament de l'ovaire ; ils sont passés au-dessous de ce ligament

afin d'encercler la tubo-ovarienne utérine et noués finalement. La ligature achevée, la trompe peut être détachée en totalité; l'ovaire pend librement dans le petit bassin.

J'ai eu quelques occasions, trop rares à mon gré, de vérifier au cours de laparotomies itératives l'état d'ovaires traités ainsi depuis longtemps : ils m'ont paru, extérieurement, avoir conservé toute leur vitalité; ils m'ont semblé cependant, un peu moins gros que des ovaires normaux.

RAPPORT

Asystolie basedowienne traitée par thyroïdectomie extracapsulaire en deux temps.

par MM. **Pierre Mallet-Guy**, **Pierre Croizat** et **Paul-Weil** (de Lyon).

Rapport de M. D. Petit-Dutaillis.

MM. P. Mallet-Guy, P. Croizat et P. Weil, de Lyon, nous ont envoyé un intéressant travail sur 1 cas d'asystolie basedowienne, traitée par thyroïdectomie totale. Je ne saurais mieux faire que de laisser la parole aux auteurs :

« Les publications de notre maître le professeur L. Bérard, les observations qu'il a réunies dans la Thèse récente de P. Colson, ont insisté sur l'intérêt et la valeur de la thyroïdectomie dans le traitement des formes graves des « cardio-thyréoses », de l'asystolie basedowienne : l'existence de troubles cardiaques graves, écrit-il, équivaut à une indication opératoire pressante, seuls les cas désespérés avec cachexie, albuminurie, ictère, ne relèvent pas de la thérapeutique chirurgicale.

« S'inspirant de ce que l'on sait aujourd'hui des indications et des résultats de la thyroïdectomie totale dans les cardiopathies chroniques incurables, H. Welti, J. Patel, ont appliqué avec succès cette technique à des cas d'asystolie basedowienne : l'opération est logique lorsque, après des années d'évolution, l'hyperthyroïdisme s'est atténué au point que les les malades sont plus des cardiaques que des hyperthyroïdiens, ou encore lorsque le basedow touchant un myocarde déjà fragile, un hyperthyroïdisme très discret peut être la cause d'une grave asystolie.

« Le malade que nous avons eu à traiter répondait exactement à cette définition. La gravité de l'état cardiaque, véritablement désespéré, nous incita à échelonner sur deux interventions l'exérèse extracapsulaire du corps thyroïde : une amélioration très sensible fut obtenue, par la résection du lobe gauche, mais sur les conseils de notre maître, le professeur

agrégé P. Santy, nous avons par principe complété, en un deuxième temps, la thyroïdectomie. Après une rechute temporaire des signes de défaillance cardiaque, un résultat, certes encore imparfait, mais paraissant stable, a été acquis.

« Nous avons eu quelque scrupule à qualifier de « totale », la thyroïdectomie que nous avons ainsi réalisée. Bien qu'opératoirement complète et cliniquement efficace, elle ne fut pas suivie de l'apparition des signes d'hypothyroïdisme que l'on peut constater après thyroïdectomie totale dans les cas de cardiopathie non basedowienne.

« A l'occasion de l'observation très comparable qu'il recueillit, J. Patel fit la même remarque, suggérant soit l'hypothèse d'une hyperplasie d'amas glandulaires aberrants, soit celle d'une suppléance parathyroïdienne. A vrai dire, la pathogénie de la maladie du Basedow ne se résume pas dans le seul hyperfonctionnement du corps thyroïde.

« Ajoutons d'ailleurs que notre opéré ne présentait aucune hypertrophie ni clinique ni opératoire du corps thyroïde et que ce sont les anamnestiques de troubles assez complets de la série basedowienne, guéris par le lugol deux ans auparavant, et l'existence d'une exophtalmie, qui aiguillèrent vers l'origine thyroïdienne des troubles cardiaques. Aussi bien l'examen histologique révéla-t-il des signes d'hyperactivité caractéristique et confirmait-il l'existence d'un syndrome cardio-basedowien sans « goitre » apparent.

H..., quarante-six ans, vu en consultation par l'un de nous le 4 février 1935, adressé dans le service de notre maître le Dr P. Santy, puis du Dr Cordier, en pleine asystolie avec anarsaque généralisée, épanchement bilatéral, tachy-arythmie incomptable.

1° Il avait, deux ans auparavant, présenté des signes nets de basedowisme, avec amaigrissement, tachycardie irrégulière, changement de caractère, tremblements, exophtalmie, mais sans augmentation appréciable de volume du corps thyroïde. Il fut amélioré par le lugol, mais, il y a peu de temps, à la suite d'un court épisode infectieux apparurent des troubles cardiaques graves : dyspnée, tachy-arythmie, crises asthmatiformes nocturnes, enfin évolua une défaillance cardiaque progressive, qui l'obligea à abandonner son travail.

Le malade, grand asystolique avec tachy-arythmie à taux très élevé, anhélant, présente des œdèmes considérables, un épanchement abondant des deux bases ; le cœur, difficile à palper, est volumineux à la radio. La tension est à 10, le pouls à 180. Urines, 600 cent. cubes. Urée du sang, 0,75 p. 100. On ne relève aucune augmentation de volume du cou, mais seulement une exophtalmie, surtout gauche. On prescrit, digitaline, camphre, lugol, di-iothyrosine, neptal ; on ponctionne les plèvres (1 litre). La diurèse remonte à 2 litres. Un électrocardiogramme montre une tachy-arythmie par fibrillation auriculaire. On ne juge pas possible, en raison de la dyspnée, de faire un métabolisme basal dans de bonnes conditions.

Première intervention, le 19 *février* 1935 (P. Mallet-Guy). Lavement de chloral-bromure et anesthésie locale. *Ablation du lobe gauche* qui est des dimensions d'une prune, d'aspect absolument normal. On fait une exérèse complète du lobe, opérant partout dans la gaine veineuse. L'opération, conduite très lentement, sans gestes brusques, est très bien supportée. Mydriase gauche, mèche et drain. (Aucun toni-cardiaque n'a été nécessaire durant l'intervention.)

L'examen histologique du fragment prélevé montre un parenchyme thyroï-

dien composé de lobules contenant des vésicules de volume variable, certaines d'allure presque kystique, à épithélium souvent cylindro-cubique, assez haut. Les vésicules prennent parfois l'aspect du cysto-adénome avec végétations, d'allure papillomateuse. On constate, dans certains kystes, des desquamations épithéliales à cellules vacuolaires renfermant des pigments. Il n'a pas été rencontré d'îlots inflammatoires, mais l'aspect des vésicules à épithélium cylindro-cubique souvent végétant, à colloïde parfois claire, fait porter le diagnostic d'hyperplasie thyroïdienne, avec figures rappelant la maladie du Basedow.

Les suites opératoires sont excellentes, malgré une ascension fébrile à 39°, le surlendemain de l'opération, sans signes d'ailleurs d'hyperthyroïdie. Amélioration rapide de la dyspnée, la diurèse oscille entre 1 lit. 800 à 2 litres, les œdèmes diminuent de plusieurs centimètres (4 centimètres aux cuisses, 2 centimètres aux mollets le 1er mars, puis de nouveau 10 centimètres aux cuisses et 4 centimètres aux mollets le 13 mars) mais la tachy-arythmie persiste rapide. La radiographie révèle la persistance du gros cœur avec ombres pleuro-pulmonaires.

2° L'amélioration n'est donc que partielle, le malade peut cependant se lever et les symptômes fonctionnels sont sensiblement moins marqués, lorsqu'un épisode infarctoïde de la base gauche semble remettre toute l'évolution en cause. Puis les signes cardiaques s'apaisent, mais le malade demeure asystolique et l'on décide dans ces conditions de compléter la thyroïdectomie, qui ne fut qu'unilatérale. On note, le 14 mai 1935, pouls faible mais régulier à 80. Métabolisme normal.

Deuxième intervention, le 15 mai 1935. Anesthésie locale bien supportée, le pouls ne dépassera pas 120. Opération très longue, gênée par les adhérences laissées par la première intervention. Le lobe droit est fixé et l'on doit cliver la capsule vasculaire millimètre par millimètre. On lie successivement toutes les branches vasculaires, très nombreuses, jusqu'à hémostase parfaite. A un certain moment, la traction sur le lobe thyroïdien plus gros que ne l'était le lobe gauche, provoque de l'aphonie, qui disparaîtra avant la fin de l'opération. On ménage la parathyroïde supérieure que l'on voit très nettement. On hésite, en passant en revue le champ opératoire, au sujet d'un tout petit lobule compris dans les ramifications de la thyroïdienne inférieure et qui ne semble pas être parathyroïdien, mais constitué par de la graisse. On fait une biopsie, qui répondra : tissu fibro-graisseux contenant quelques vésicules thyroïdiennes. On ferme sur un drain.

Le 20 mai 1935, suites locales très simples, mais pendant les trois premiers jours, le pouls est très irrégulier et le malade est agité ; le 19, petite défaillance cardiaque. Digitale, de nouveau pendant trois jours. On diffère le lever.

L'examen histologique du fragment du lobe droit confirme le diagnostic de maladie de Basedow, montrant les mêmes caractères que précédemment, mais en plus de petits îlots inflammatoires à l'intérieur de travées scléreuses : il n'a pas été rencontré des centres germinatifs. En un point, on relève une zone à cellules épithéloïdes, qui paraissent répondre à des éléments thyroïdiens en voie de désintégration (P. Croizat).

Dès le 2 juin 1935, on note une grosse amélioration subjective. Il persiste une arythmie complète, mais beaucoup moins rapide, aux environ de 100 ; la pointe est impossible à percevoir. Il persiste également de la matité des deux bases jusqu'au dessus de la pointe de l'omoplate, avec obscurité respiratoire à gauche sans égophonie ni pectoriloquie aphone ; à droite, gros râles sous-crépitants ; à la base, abolition des vibrations des deux côtes. Le foie est gros, débordant de trois travers de doigt le rebord costal. Œdème des jambes : 42 centimètres au mollet gauche, 41 centimètres au mollet droit. Les urines oscillent entre 1 lit. 300 et 3 litres. L'exophalmie a diminué.

3° Le malade revient à l'hôpital le 25 octobre 1935. A sa sortie, il présentait une amélioration notable avec reprise des forces et de l'appétit ; cependant la

dyspnée qui avait presque disparu est très rapidement revenue, sans causer d'abord une gêne considérable, mais s'accusant de plus en plus, devenant intenable il y a un mois environ, avec des crises de suffocation au moindre effort. L'œdème des membres inférieurs qui avait rétrocédé, s'est accentué, surtout marqué à la fin de la journée, si le malade a un peu marché.

L'état général est déficient, dyspnée marquée, teint jaune avec subictère des

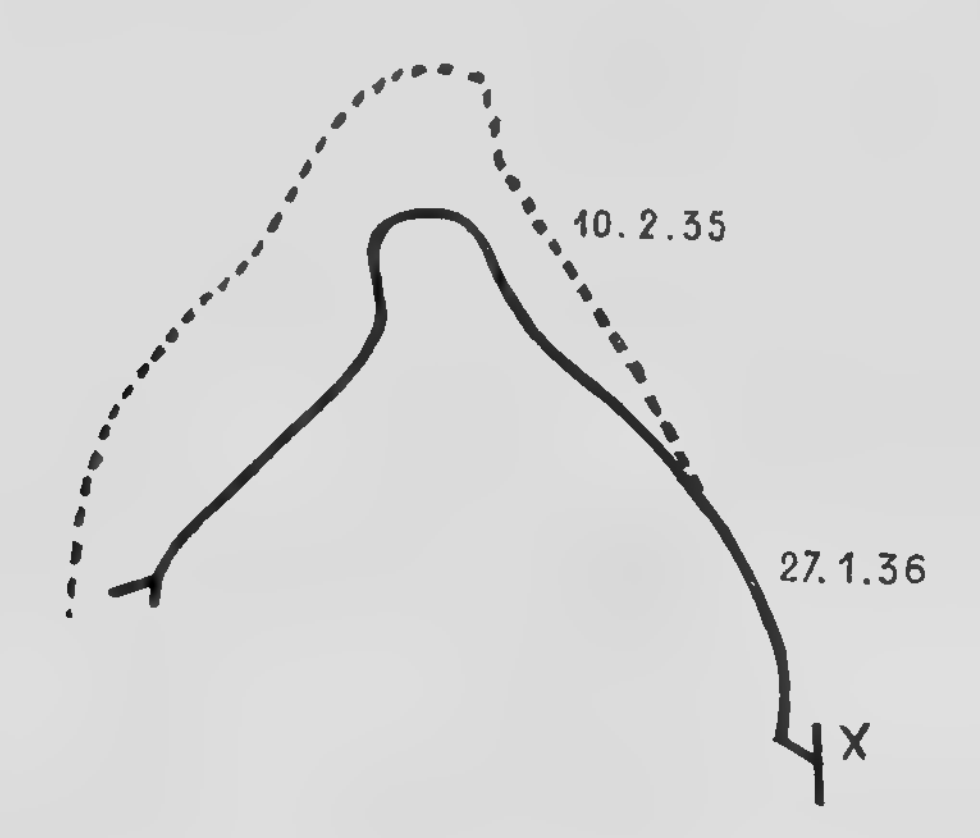


Fig. 1. — Diagramme de l'aire cardiaque avant (en pointillé) et après (en trait plein) l'opération.

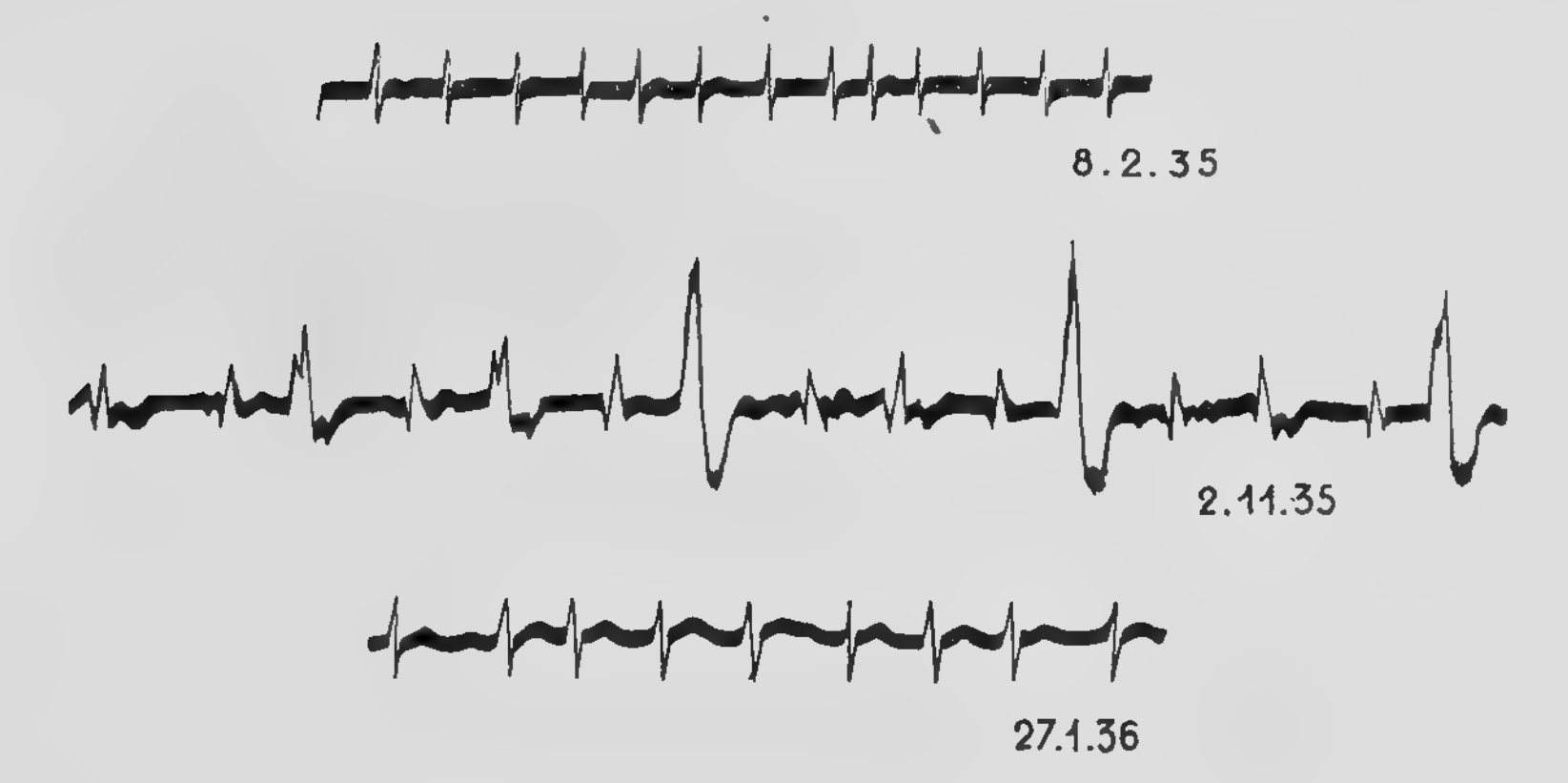


Fig. 2. — Electrocardiogrammes pris avant et après l'intervention.

conjonctives. Le regard est un peu brillant et l'on constate une exophtalmie légère. Persistance de la tachy-arythmie, le cœur est très augmenté de volume, la pointe battant dans le 7e espace, très en dehors de la ligne du mamelon. Enfin, il existe un souffle assez difficile à localiser du fait de l'arythmie, mais qui paraît systolique. Un électrocardiogramme révèle, en plus de la tachyarythmie par fibrillation auriculaire, des extrasystoles ventriculaires du type droit, mais de forme variable, un tel tracé impliquant un pronostic réservé. L'examen du poumon est négatif.

Ballonnement notable de l'abdomen avec flot ascitique ; gros foie, sous

lequel la pression forte met en évidence le point douloureux vésiculaire déjà observé au dernier séjour. L'œdème des membres inférieurs est surtout marqué à gauche, blanc, mou, gardant le godet. Les urines d'abondance normale, sont assez fortement colorées. Les selles seraient parfois blanchâtres. Métabolisme basal + 9.

4° Le malade revient se montrer le 27 janvier 1936 : une grosse amélioration est intervenue. Les palpitations ont presque disparu. Le malade est beaucoup moins oppressé et mène maintenant une vie à peu près normale : il se lève à à 7 h. 1/2, fait la sieste une heure l'après-midi et se couche à 20 h. 1/2, monte sans difficulté les escaliers. L'appétit est bon, les forces augmentent.

L'examen montre enfin un sujet très calme. Pouls irrégulier à 90 environ. Les yeux sont normaux. L'œil droit étant même énophtalmique. La palpation du cou est négative. Le volume de l'abdomen a diminué; la peau est infiltrée, blanchâtre, d'aspect myxœdémateux, mais il n'y a pas d'ascite perceptible, sauf peut-être par un léger flot lombo-abdominal; gros foie. Pas d'œdème scrotal. L'enflure des membres inférieurs a disparu sauf aux chevilles : à gauche, 30,5 à droite, 26,5.

L'électrocardiogramme indique toujours une arythmie complète, mais dont le taux est plus lent et moins irrégulier. De plus, le tracé est plus net dans son ensemble et donne une excellente impression quant au pronostic.

Métabolisme basal, le 6 février 1936, + 10, cholestérol dans le sang : 1,10 (Dr Enselme).

« Nous ne pouvons préjuger de l'avenir ni parler de guérison définitive, non plus que totale, mais, lorsque l'on peut comparer, comme nous l'avons fait, l'état tel qu'il était avant la première intervention, essoufflement constant, œdèmes, impossibilité pour le malade de faire un effort quelconque, échec de toute thérapeutique médicale, et l'état actuel qui permet au malade de vaquer tant bien que mal à ses occupations, on est obligé de reconnaître l'efficacité plus que relative de l'opération : elle donna, en fin de compte, après des hauts et des bas, un résultat inespéré, que tout laisse prévoir comme devant être d'une certaine durée.

« L'électrocardiogramme, s'il n'apporte aucun enseignement précis en vue d'une thyroïdectomie chez les cardiaques purs, paraît au contraire instructif chez le basedowien. Et, en particulier, la fibrillation auriculaire, loin d'être une contre-indication, semble au contraire, surtout si elle s'accompagne d'un gros cœur, légitimer l'intervention : cette association témoigne en effet, le plus souvent, d'un processus actif de défense et caractérise un terrain moins redoutable à la chirurgie que les hyperthyroïdies à cœur atrophique et à métabolisme élevé. »

Nous n'ajouterons que peu de chose aux commentaires dont M. Mallet-Guy fait suivre son observation.

Il s'agissait, à n'en pas douter, d'une forme très grave d'asystolie basedowienne, grave en raison même du contraste entre le caractère extrêmement accusé des signes d'insuffisance cardiaque et le peu d'intensité des phénomènes cliniques d'hyperthyréose. Il n'existait d'ailleurs pas de goitre cliniquement appréciable et le corps thyroïde à l'opération avait un aspect normal. De pareils faits sont assez rares dans les asystolies, d'origine basedowienne. Ils sont intéressants à envisager, car c'est à leur propos que se pose la question d'une thyroïdectomie totale d'emblée. En effet, si

d'une manière générale, la thyroïdectomie subtotale, à condition d'être particulièrement large, s'avère suffisante dans les asystolies basedowiennes, il est des cas où l'on est amené à totaliser secondairement la thyroïdectomie pour obtenir la cessation des accidents cardiaques, comme dans les cas de Welti, celui de Patel et Lemaire entre autres. Or, l'ablation secondaire de ces petits moignons thyroïdiens perdus dans la fibrose cicatricielle est souvent laborieuse et expose particulièrement à la blessure des parathyroïdes, difficiles à identifier dans ces conditions. Aussi, serait-il souhaitable de poser, d'emblée, l'indication de la thyroïdectomie totale chez de pareils malades. Par ailleurs, nous pensons comme Welti, qu'il est excessif de préconiser, comme on l'a fait, la thyroïdectomie totale d'emblée, comme traitement rationnel des asystolies basedowiennes. Outre le danger du myxœdème post-opératoire, qui est loin d'être négligeable, on doit craindre avant tout la tétanie. Il est, en effet, autrement difficile de reconnaître les parathyroïdes au cours de l'ablation d'un goitre basedowien que lorsqu'il s'agit d'un corps thyroïde normal, les glandules pouvant, du fait du développement du goitre, se trouver incorporées à celui-ci et étant exposées en outre à être complètement masquées par les adhérences inflammatoires.

Aussi, pensons-nous que l'on doit réserver la thyroïdectomie totale d'emblée aux formes se traduisant par des signes d'hyperthyréose modérée, avec métabolisme basal peu augmenté, et corps thyroïde cliniquement peu ou pas augmenté de volume, contrastant avec l'intensité des troubles cardiaques, comme c'était le cas pour le malade dont M. Mallet-Guy nous rapporte l'observation.

Le résultat obtenu par la thyroïdectomie totale dans le cas que nous rapportons n'a été que partiel. Encore, s'agit-il d'une amélioration considérable qui permettait au malade de reprendre une vie à peu près normale sept mois après l'opération. Ainsi que le fait est fréquemment noté dans les suites de ces thyroïdectomies pour asystolie basedowienne, on observe souvent dès les premiers jours une amélioration considérable de l'état du malade, mais il faut ensuite un très long délai pour que le muscle cardiaque retrouve un fonctionnement tout à fait satisfaisant. C'est ainsi que dans un cas que nous avons observé avec M. Marcel Labbé, il a fallu plus d'un an pour que la malade vît disparaître tous ses troubles, au point de retrouver un rythme cardiaque absolument normal. On ne doit donc pas désespérer de voir encore s'améliorer, dans les mois qui vont suivre, le malade de M. Mallet-Guy.

Je vous propose, Messieurs, de féliciter les auteurs pour leur beau succès opératoire et de publier leur travail dans nos Bulletins.

M. **Welti** : La communication de Mallet-Guy est intéressante à un double point de vue :

1° *Quelle signification faut-il donner à la présence de zones d'hyperplasie sur les coupes histologiques?* Typiquement, dans la maladie de Basedow, la thyroïde est très hyperplasique et la prolifération des cellules épithéliales

avec disparition de la colloïde donne une image tout à fait caractéristique. Mais la gravité de l'hyperthyroïdisme n'est pas toujours en rapport avec le degré d'hyperplasie et, même chez des malades n'ayant été soumis à aucun traitement iodé, l'hyperplasie est quelquefois très discrète. Par ailleurs, des zones d'hyperplasie s'observent sur des glandes normales et chez des malades non basedowiens. Enfin, l'hyperplasie de certains éléments glandulaires se rencontre au stade initial du développement des adénomes thyroïdiens. Ainsi, l'hyperplasie, bien qu'elle présente un aspect spécial dans la maladie de Basedow, n'en est pas moins une réaction banale de la thyroïde.

2° *Quelle étendue faut-il donner à la thyroïdectomie en cas d'asystolie basedowienne?* Pour obtenir des résultats durables, il est nécessaire, même lorsque l'hyperthyroïdisme est discret, de pratiquer des résections très larges, presque totales. Est-il indiqué d'aller plus loin et de faire d'emblée des thyroïdectomies totales? Une telle proposition nous semble excessive; elle comporte un risque certain pour parathyroïdes et récurrents et la thyroïdectomie subtotale, à condition d'être très large donne, avec moins de risques, dans la majorité des cas, des résultats très satisfaisants.

Cependant, lorsque après thyroïdectomie subtotale l'insuffisance cardiaque persiste, la résection complémentaire des moignons thyroïdiens est susceptible de donner de beaux succès. Dans les cas très évolués, il est utile de prévoir cette éventualité dès la première intervention et de réséquer d'emblée la totalité d'un lobe en ne respectant un petit moignon que d'un seul côté afin de faciliter les manœuvres opératoires au moment de la thyroïdectomie totale complémentaire. Ainsi l'intérêt de la résection totale du corps thyroïde, dans certains cas particuliers, mérite d'être signalé et nous avons été les premiers à préconiser la thyroïdectomie totale pour asystolie basedowienne après échec d'une thyroïdectomie subtotale. Notre suggestion a déjà été suivie avec succès par divers chirurgiens : elle constitue un progrès considérable. Des faits observés récemment nous ont toutefois montré que même totale la thyroïdectomie ne permet pas toujours de faire disparaître la fibrillation auriculaire, lorsque le malade est adressé tardivement au chirurgien. Ainsi, pour obtenir les résultats les meilleurs, non seulement la thyroïdectomie doit être très large, mais encore l'indication opératoire doit être envisagée précocement et sans s'attarder à des thérapeutiques dont l'infériorité par rapport au traitement chirurgical est évidente.

COMMUNICATION

Résultats éloignés d'arthrodèse de hanche chez l'enfant,

par MM. **André Richard** et **Ph. Graffin.**

Depuis sept ans, nous avons appliqué aux coxalgies de l'enfant l'arthrodèse qui, depuis dix années, donne à l'un de nous les résultats les plus encourageants et les plus durables chez l'adulte; en 1932, j'ai exposé les techniques auxquelles je donne ma préférence dans le *Journal de Chirurgie* (**39**, n° 1, en collaboration avec mon élève A. Elbim); aujourd'hui, après avoir revu, avec mon ancien interne Ph. Graffin, 62 de nos anciens opérés, je viens vous apporter en toute objectivité les résultats de nos interventions, et tâcher d'en tirer quelques conclusions quant aux indications de la méthode.

Les coxalgies opérées l'ont été pour lésions graves où ni l'étendue des des destructions, ni l'incongruence des surfaces articulaires ne permettaient d'espérer une récupération de fonction utilisable ou indolore; d'autres ont été opérées pour coxalgie « attardée », disait Ménard, ou pour rechute après guérison apparente plus ou moins prolongée.

Chez l'enfant, on se heurte à deux difficultés : d'abord, la non ossification du trochanter jusqu'à un âge qui varie de dix ans et demi à douze ans. Mes collaborateurs A. Delahaye et P.-V. Dupuis ont étudié particulièrement cette question au point de vue anatomique, technique et radiologique : depuis ce temps, nous évitons d'inclure l'extrémité du greffon dans la partie haute du trochanter avant l'âge de dix et même onze ans, reportant son insertion vers la base du trochanter et même la diaphyse avant cet âge.

La seconde difficulté vient de la diffusion des lésions particulières au jeune âge qui oblige à mettre le greffon dans un os décalcifié et augmente aussi le risque opératoire d'ouvrir un foyer tuberculeux en évolution (abcès ossifluent profond, fongosités).

Il a été fait dans mon service de l'Hôpital Maritime de Berck depuis novembre 1930, 227 arthrodèses de hanche chez l'enfant : 119 par pont-levis, 108 par greffon tibial. J'ai personnellement exécuté 175 de ces arthrodèses sans mortalité opératoire ; trente et une fois j'ai dû faire des retouches, soit pour fracture du greffon, soit pour pseudarthrose, presque toujours à cause du trochanter cartilagineux : ces 31 retouches ne concernent pas 31 malades, car certains cas particulièrement rebelles ont dû être retouchés deux et même trois fois.

Nous ne faisons état, dans cette communication, que de 62 cas opérés à l'heure actuelle depuis plus de dix-huit mois, et que nous avons pu réexaminer, Graffin ou moi, tout récemment. Je vous montrerai ensuite quelques

types de radiographies de cas opérés, avec des échecs parfois et les corrections qui les ont réparés; enfin, vous pourrez apprécier les résultats fonctionnels en voyant défiler quelques anciens opérés : ce sont presque tous des fillettes, d'abord parce que nous avons obtenu que les parents nous les envoient plus facilement, ensuite parce que la coquetterie joue, même à cet



Fig. 1. — Obs. 18 : Pseudarthrose de l'extrémité d'un pont-levis court dans le trochanter cartilagineux.



Fig. 2. — Obs. 18 : Consolidation après retouche par greffon tibial inséré au-dessous du trochanter.

âge, ce qui permet d'obtenir des succès fonctionnels et esthétiques supérieurs à toutes les rééducations.

Ces 62 malades ont été opérés selon les techniques dont le détail a déjà été publié, et que vous trouverez *in extenso* dans le *Traité français d'Orthopédie* qui va paraître prochainement, c'est-à-dire : *le pont-levis, le greffon tibial* par voies *antérieure* ou *externe*, *l'arthrodèse mixte*, récemment modifiée comme il sera dit plus loin.

Voici un tableau résumé des observations, indiquant l'âge au moment de l'intervention, la durée antérieure de la maladie, le temps écoulé entre l'intervention et décembre 1935, l'opération pratiquée, le résultat local (ankylose et position), l'état général avant et après l'intervention, les conclusions enfin.

Depuis trois mois, sur les conseils de notre collègue Lance, dont vous connaissez la grande expérience, je fais systématiquement la section du nerf obturateur : je pense qu'ainsi, chez l'enfant, pourront être évitées des ostéotomies secondaires pour corriger l'adduction (Tableaux pages 680 à 683).

L'ankylose a été obtenue : par première intention dans 41 cas sur 62, soit 66 p. 100; après retouche dans 6 cas sur 18, soit 33 p. 100.

Parmi les 47 ankyloses ainsi obtenues, nous trouvons : 16 hanches en bonne position, sans ostéotomie, avec action favorable de l'arthrodèse sur l'évolution de la coxalgie, soit 32 p. 100.

7 hanches en bonne position après ostéotomie et 19 hanches en bonne position, avec action favorable sur l'évolution de la coxalgie, soit 57 p. 100.

2 hanches en bonne position, sans action sur l'évolution, soit 4 p. 100.

4 hanches en bonne position, avec action défavorable sur l'évolution, soit 8 p. 100.

Parmi 14 pseudarthroses du greffon, nous trouvons : une action favorable dans 4 cas, soit 28,6 p. 100; une action nulle dans 9 cas, soit 64 p. 100; une action mauvaise dans 1 cas, soit 7 p. 100.

L'arthrodèse de la hanche dans la coxalgie se propose cinq buts :

1° Hâter la guérison;

2° Arrêter une évolution grave;

3° Ankyloser la hanche;

4° Empêcher les récidives;

5° La maintenir en position correcte.

Il est intéressant de voir dans quelles mesures elle parvient à ces résultats.

1° Hater la guérison. — Dans 19 cas, l'arthrodèse a été faite sans indication spéciale chez des coxalgiques en période d'évolution de la maladie.

11 résultats bons ou très bons dont 1 dans une coxalgie en deuxième année d'évolution, militeraient en faveur de l'intervention, mais l'ankylose est très difficile à obtenir : 5 résultats nuls. De plus, on risque d'aggraver une maladie qui évoluait sans gravité spéciale (3 cas).

Aussi croyons-nous, à l'inverse de ce que l'on voit chez l'adulte, *qu'il ne faut, en principe*, pas faire d'arthrodèse chez l'enfant pour une coxalgie en évolution, à moins d'avoir la main forcée — comme nous allons le voir — par une indication qui est :

2° Enrayer une évolution grave. — A. Sur 12 cas de luxation progressive : 3 vers le haut et 3 à travers le cotyle, nous trouvons 9 bons résultats, 2 nuls et 1 mauvais.

Observations classées suivant les indications opératoires.

	Age	Durée de la maladie	Années écoulées depuis l'intervention	Type d'arthrodèse Retouches, ostéotomie	Résultat		État général et local		Conclusions
					Ankylose	Position	Avant	Après	
I. — Pseudarthroses intra-cotyloïdiennes									
1. Boug....	12	5	4	P.L.	Bonne.	Flex., add. 20°.	Bon.	Bon.	Résultat bon, mais mauvaise position.
2. Scar....	12	4	3	P.L. + Ost.	Bonne.	Bonne.	Bon.	Bon.	Très bon résultat, mais ostéotomie secondaire.
3. Mar...	12	5	4	A.M. + R. + Ost.	Bonne.	Bonne.	Bon.	Bon.	Très bon résultat, mais retouche et ostéotomie.
4. Char....	12	6	4	A.M. + Ost.	Bonne.	Boune.	Bon.	Bon.	Très bon résultat, mais ostéotomie.
5. Cecq....	12	5	2	P.L.	Bonne.	Add. 30°.	Bon.	Bon.	Bon résultat.
6. Jol....	11	4	4	P.L. + 2 R.	Pseud.	Flex., add. 30°.	Bon.	Bon.	Nul.
7. Dang....	11	5	3	P.L.	Bonne.	Flex., 30°, add. 15°	Bon.	Bon.	Bon.
8. Roy....	10	4	2	P.L.	Bonne.	Bonne.	Abcès non fistulé.	Abcès disparu rapidement.	Très bon, avec disparition d'un abcès.
9. Le Mo...	10	5	4	P.L.	Bonne.	Bonne.	Bon.	Bon.	Très bon, encore en abduction légère mais qui diminue, ne comprenant plus 5 centimètres de raccourcissement.
10. Eug....	10	7	3	P.L. — Ost. (simultanés).	Bonne.	Add., flex. 30	Bon.	Bon.	Bon, mauvaise attitude malgré l'ostéotomie.
11. Col...	10	5	4	P.L.	Bonne.	Add., flex. 20°.	Bon.	Bon.	Bon.
12. Ther....	10	4	4	P.L. + Ost.	Bonne.	Bonne.	Bon.	Bon.	Très bon, ostéotomie secondaire.
13. Pap....	9	5	4	P.L.	Bonne.	Flex., add. 30°.	Bon.	Bon.	Bon.
14. Lal....	9	5	3	P.L.	Bonne.	Add. 20°.	Bon.	Bon.	Bon.
15. Sco....	10	5	4	G.T.A.	Bonne.	Add., flex. 30°.	Ancien abcès externe guéri.	Bon.	Bon, position très mauvaise, 5 centimètres de raccourcissement apparent pour 1 centimètre de raccourcissement réel.
16. Cot....	9	5	5	P.L.	Bonne.	Add. 30°.	Bon.	Bon.	Bon.
17. Mic....	8	4	4	P.P.	Bonne.	Add., flex. 30°.	Bon.	Bon.	Bon.
18. Mar....	7	5	4	P.L. + R.	Bonne.	Bonne.	Bon.	Bon.	Très bon, 30° d'abduction au début ont disparu.
19. Beg....	6	5	4	P.L. + 3 R.	Pseud.	Bonne.	Bon.	Bon.	Nul.
20. Gla....	6	4	2	P.L.	Bonne.	Bonne.	Bon.	Bon.	Très bon.
II. — Hanches ballantes après résection de drainage.									
21. Ger....	8	6	1	P.L.	Bonne.	Bonne.	Fist. bon état.	Fist. améliorée, bon état.	Très bon.
22. Bas....	10	6	3	G.T.E. + R.	Pseud.	»	Bon.	Bon.	Nul, mais bon appui permettant la marche.
23. Dub....	7	5	3	G.T.E. + A.M.	Pseud.	»	Bon.	Bon.	Nul, mais bon appui.
III. — Fistules persistantes.									
24. Vid....	12	4	3	G.T.E. + A.M. + Ost.	Bonne.	Bonne.	Fist. bon état.	Fist. disparue.	Echec de la greffe tibiale, très bon résultat d'A.M.
25. Bud....	12	4	2	G.T.E. + R.	Pseud.	»	Fist.	Fist. inchangée.	Nul.
26. Marg....	11	5	3	P.L.	Bonne.	Bonne.	Fist. bon état.	Fist. inchangée.	Bonne arthrodèse sans résultat.
27. Moll....	11	3	3	P.L. + R.	Bonne.	Flex., add. 20°.	Fist.	Amélioration, guérie après 2 ans.	Bon, peu d'influence.
28. Dub....	10	6	1	P.L. + R.	Pseud.	»	Fist.	Fist. inchangée.	Nul.
29. Daud...	9	4	2	G.T.E.	Bonne.	Flex., add. 30°.	Fist. et grosses lésions.	Fist. guérie rapidement.	Bon.
30. Brugr....	9	3	2	P.L.	Bonne.	Add. légère.	Fist. et abcès pelvien.	Guérison rapide.	Très bon.
31. Maur....	8	3	1	P.L. + R.	Pseud.	»	Fist.	Fist. augmentée, état gén. mauvais.	Très mauvais.

P.L., signifie : pont-levis; G.T., greffon tibial A. ou E., antérieur ou externe; A.M., arthrodèse mixt R., retouche d'arthrodèse; Ost., Ostéotomie sous-trochantérienne.

	AGE	DURÉE de la maladie	ANNÉES ÉCOULÉES depuis l'intervention	TYPE D'ARTHRODÈSE Retouches, ostéotomie	RÉSULTAT		ÉTAT GÉNÉRAL ET LOCAL		CONCLUSIONS
					Ankylose	Position	Avant	Après	
IV. — Accidents mécaniques au cours de l'évolution.									
A. — *Luxation pathologique progressive.*									
32. Cla...	11	3	3	G.T.E. + Ost.	Bonne.	Bonne.	Bon.	Bon.	Très bon, pas d'ostéotomie secondaire.
33. Wal...	10	4	4	G.T.E. + 2R.	Bonne.	Flex., add. 30°.	Bon.	Bon.	Bon.
34. Vaud...	10	4	4	P.L. + 3R.	Pseud.	»	Bon.	Bon.	Nul, mais la luxation a été arrêtée.
35. Gona...	10	4	3	P.L.	Bonne.	Flex., add. 20°.	Abcès.	Abcès disparu.	Bon, malgré la présence d'un abcès.
36. Touil...	8	3	4	P.L.	Bonne.	Bonne.	Bon.	Bon.	Très bon.
37. Gau...	7	3	2	P.L.	Bonne.	Bonne.	Bon.	Fist. persistante.	Mauvais, malgré l'ankylose obtenue.
38. Guy...	7	4	3	P.L. + R.	Bonne.	Add. 20°.	Bon.	Bon.	Bon.
39. Naud...	5	4	3	P.L.	Bonne.	Add. légère.	Médiocre.	Très bon.	Bon.
40. Bio...	5	3	1	G.T.E.	Pseud.	»	Bon.	Bon.	Nul, action mécanique favorable.
B. — *Perforation progressive du cotyle.*									
41. Leg...	12	4	4	A.M.	Bonne.	Add. 20°.	Bon.	Bon.	Bon.
42. Douc...	8	4	4	P.L.	Bonne.	Bonne.	Bon.	Bon.	Très bon.
43. Gui...	7	4	3	P.L.	Bonne.	Add. 15°.	Abcès non fistulisé.	Abcès disparu après 2 mois.	Bon.
V. — Coxalgies en évolution sans indication spéciale. Arthrodèses destinées a tenter la guérison.									
44. Col...	12	2	5	P.L.	Bonne.	Bonne.	Bon.	Bon.	Très bon, coxalgie bénigne guérie en 2 ans.
45. Gaut...	12	3	3	P.L. + R.	Pseud.	»	Bon.	Bon.	Nul.
46. Fer...	12	3	2	P.L.	Bonne.	Bonne.	Bon.	Bon.	Très bon.
47. Grad...	12	3	1	P.L.	Bonne.	Bonne.	Bon.	Bon.	Très bon.
48. Vin...	11	4	3	P.L.	Bonne.	Bonne.	Bon.	Bon.	Très bon.
49. Broq...	11	4	3	G.T.E.	Bonne.	Add. 35°, flex., 10°.	Bon.	Bon.	Bon.
50. Lamb...	11	3	4	P.L.	Bonne.	Flex. 30°, add. 10°.	Abcès.	Abcès disparu.	Bon.
51. Gué...	10	4	2	P.L.	Pseud.	»	Bon.	Bon.	Nul.
52. Drav...	8	3	1	G.T.A.	Bonne.	Bonne.	Bon.	Fist., mauvais état.	Bonne ankylose, mauvais résultat.
53. Jau...	8	3	4	P.L. + Ost.	Bonne.	Bonne.	Bon.	Bon.	Très bon avec l'ostéotomie.
54. Arm...	8	4	4	G.T.E. + 2 R.	Pseud.	»	Bon.	Bon.	Nul.
55. Pouil...	8	4	1	P.L.	Bonne.	Bonne.	Abcès.	Abcès disparu.	Très bon.
56. Ter...	8	4	2	P.L.	Bonne.	Bonne.	Bon.	Abcès, bon état.	Bonne ankylose, n'a pas empêché un abcès, mauvais résultat.
		3	4	P.L. + 2 R. + Ost.	Pseud.	»			
57. Car...	7						Bon.	Ganglions persistants.	Nul.
58. Leb...	7	4	3	G.T.E. + 2 R.	Bonne.	Bonne.	Abcès, état général médiocre.	Abcès disparu au 4e mois.	Très bon.
		5	2	P.L.	Pseud.	»			
59. Gau...	6						Abcès.	Abcès disparu.	Nul, action plutôt favorable.
60. Guer...	7	3	1	P.L.	Bonne.	Bonne.	Abcès.	Fistule.	Mauvais.
61. Hol...	11	2	3 1/2	P.L.	Bonne.	Bonne.	Assez bon, mais menace d'abcès antérieur.	Bon.	Très bon.
62. Bed...	9	2	4	P.L. + R.	Bonne.	Bonne.	Abcès intra-pelvien.	Bon.	Très bon.

Mais dans tous les cas, la destruction progressive a cessé, car même lorsque l'ankylose n'a pas été obtenue, la greffe a formé une butée. *Il y a donc là une des principales indications de l'arthrodèse chez l'enfant* lorsque la coxalgie continue, au cours de la troisième ou de la quatrième année, à produire des destructions osseuses risquant une luxation pathologique ou une perforation du cotyle, qu'il n'y a pas d'abcès important et que l'état général est assez bon pour que l'on n'ait pas à craindre de complication de son fait.

B. *Quelle est l'action de l'arthrodèse sur les abcès non fistulisés et quels risques font-ils courir?*

Dans 8 cas, un abcès avait été reconnu avant l'intervention, 7 ont disparu, 1 s'est fistulisé.

Malgré ces bons résultats, nous ne pensons pas qu'il faille considérer la présence d'un abcès comme une indication opératoire; nous dirons simplement qu'à la condition de l'éviter soigneusement par une technique appropriée, il n'est pas lui-même une contre-indication à l'intervention.

C. *Quant aux abcès fistulisés*, sur 9 cas, nous trouvons: 3 succès, 5 résultats nuls, 1 mauvais résultat.

Mais il faut analyser ces résultats, car il y a cependant là, vu la gravité de la fistulisation persistante, une indication opératoire à dégager.

Nous trouvons tout d'abord : 3 résultats nuls par échec de l'arthrodèse. Ceci n'est pas pour nous étonner, car les malades fistulisés, souvent depuis longtemps (n° 28), ont une décalcification importante.

Un mauvais résultat (n° 31) : il s'agit là d'une coxalgie à la troisième année, donc en pleine évolution. La fistule, non plus que l'abcès simple, ne doit là constituer une indication spéciale.

Par contre, le n° 30 ayant non seulement une fistule mais aussi un abcès pelvien, fut opéré en troisième année d'évolution avec un excellent résultat, ce qui n'est pas pour nous surprendre : les lésions, très internes, permettaient une arthrodèse très éloignée du foyer. Ici, la fistule n'intervient pas et l'observation est à rapprocher des bons résultats obtenus dans les cas de perforation progressive du cotyle.

A ce cas, il faut joindre le n° 29 : bon résultat à rapprocher, lui, des luxations progressive. Le troisième bon résultat (n° 24) est intéressant, lui aussi, car il s'agit d'un succès de l'arthrodèse mixte, après échec d'une arthrodèse par simple greffon tibial.

Enfin, dans 2 cas où l'ankylose fut obtenue, la fistule n'a pas été modifiée, persistant après trois ans dans 1 cas (n° 26), guérie seulement après deux ans dans l'autre (n° 27).

On peut, à notre avis, intervenir pour une fistule persistante dans 2 cas et de deux façons différentes :

1° Si possible, *par pont-levis*, car il ne faut pas dans une région très décalcifiée, trop compter sur le greffon tibial trop peu viable, dans les cas de grosses *lésions très internes* s'accompagnant de fistule.

2° *Par arthrodèse mixte*, dans les cas de coxalgies *très anciennes*, pratiquement guéries, avec fistules persistante.

Nous croyons, d'ailleurs, qu'il y a intérêt à employer là une technique un peu spéciale que l'un de nous a déjà essayée avec succès, faisant d'abord un pont-levis par incision externe sans ouvrir l'articulation. Puis, le pansement étant fait, par l'incision de drainage habituelle antérieure, on abrase la tête à la curette et on extrait le ou les séquestres, ce qui est très facile et ne prolonge que de quelques minutes l'intervention.

On agira ainsi, non seulement sur l'évolution générale de la coxalgie, mais aussi sur le séquestre, qui souvent est responsable de cette suppuration persistante.

3° Ankyloser la hanche trop mobile. — Si nous prenons les résultats globaux, nous trouvons 67 p. 100 de succès, mais si nous éliminons l'arthrodèse en période d'évolution, si nous ne tenons pas compte non plus des cas graves dans lesquels l'ankylose est plus difficile à obtenir, nous trouvons pour les arthrodèses pratiquées pour luxation intracotyloïdienne, dans le seul but d'obtenir l'ankylose dans une coxalgie pratiquement guérie 80 p. 100 de succès, chiffre qui peut encore être amélioré, car les insuccès sont dus à une erreur de technique que nous avons signalée plus haut : les 4 cas de pseudarthrose datent de quatre ans et demi, c'est-à-dire de la période de nos premiers essais d'arthrodèse chez l'enfant.

Quant aux hanches ballantes après résection, elles bénéficient, elles aussi, de l'arthrodèse, puisque, sur 3 cas, l'ankylose a été obtenue une fois, mais les 2 autres cas ont été améliorés au point de marcher sans appareil.

Le troisième objectif est donc atteint de façon très satisfaisante. *On peut obtenir une bonne ankylose par l'arthrodèse dans la plupart des cas.*

4° Éviter les récidives. — Sur 28 malades que nous avons revus sortis de l'hôpital et ayant des occupations diverses, souvent fatigantes, 27 étaient bien ankylosés, 1 avait une légère pseudarthrose. Aucun n'avait fait de récidive de la coxalgie.

Nous en aurions peut-être trouvé parmi ceux des malades qui n'ont pas répondu à la convocation, mais ce pourcentage de succès pour relatif qu'il soit est certainement très encourageant.

5° Maintenir la hanche en position correcte. — Il suffit de jeter un coup d'œil sur la statistique pour se rendre compte de la médiocrité du résultat dans cet ordre de faits.

56 p. 100 des ankyloses obtenues se sont remises en adduction et flexion, nécessitant une ostéotomie secondaire faite ou à faire.

Nous trouvons même un cas où l'ostéotomie faite en même temps que l'arthrodèse n'a pas empêché une mauvaise position ultérieure (n° 10).

Beaucoup de ces malades, cependant, ont été arthrodésés en position d'abduction marquée. Un seul parmi les anciens était encore un peu gêné par un excès d'abduction qui s'atténue de mois en mois.

Pendant très longtemps, la tendance à l'adduction persiste, probable-

ment jusqu'à la fin de la croissance ; aussi, convient-il de *ne faire d'ostéotomie correctrice que le plus tard possible*. Cependant, la neurotomie de l'obturateur est, peut-être, la solution de cette difficulté. Quant à la position à donner à la hanche, elle est très difficile à mesurer. On peut la mettre en hyperextension, cela n'a pas d'inconvénient, puisque la marche est possible, et qu'après quelques années il y aura *toujours* une légère flexion.

Mais pour l'abduction, la chose est plus malaisée. S'il n'y a pas de raccourcissement, 20 à 30° d'abduction, d'autant plus que l'enfant est plus jeune, nous semblent raisonnables, quitte à les compenser par une talonnette du côté sain pour les premières années de marche. Mais s'il y a un raccourcissement, on ne peut pas augmenter indéfiniment l'abduction et la



Fig. 3. — Obs. 12. Pont-levis très épaissi un an après l'opération. Ostéotomie secondaire récente.

position correctrice augmentée des 30° donnerait des chiffres de 50 à 70° incompatibles avec une statique vertébrale convenable ; aussi se contentera-t-on de mettre le membre en abduction un peu plus que le nécessaire, quitte à refaire plus tard une ostéotomie.

*
* *

Du choix de la technique. — La technique nous donne : pour l'arthrodèse mixte, 75 p. 100 d'ankylose par première intention ; pour l'arthrodèse par pont-levis, 72 p. 100 ; et pour l'arthrodèse par greffe tibiale, 33 p. 100.

Mais ces interventions ne s'appliquent pas indifféremment à tous les cas.

L'arthrodèse mixte, qui ouvre le foyer, est formellement contre-indiquée toutes les fois que la coxalgie est encore en évolution.

Nous avons vu qu'elle trouve une indication particulière dans les cas de vieilles coxalgies que seul un séquestre intra-articulaire empêche de guérir.

Dans tous les autres cas, pour n'être pas dangereuse, l'arthrodèse doit rester extra-articulaire, le procédé de choix étant le pont-levis à condition qu'il soit bien enfoncé dans du tissu osseux ; *le greffon tibial* est à réserver aux coxalgies ayant ou une lésion trop haute ou un abcès, ou une cica-



Fig. 4. — Obs. 48 : Très bon résultat de l'arthrodèse par pont-levis chez une fillette de onze ans.



Fig. 5. — Pont-levis long chez un jeune enfant. Très bonne ankylose.

trice de fistule à la face externe du trochanter, rendant dangereux l'emploi du pont-levis.

Enfin, il ne faut pas négliger la surveillance post-opératoire : à une exception près, jamais fracture ou pseudarthrose du greffon ne se sont produites dans la clientèle de ville, à cause de la surveillance individuelle continue ; au contraire, un enfant très turbulent de l'hôpital a cassé trois fois son greffon en trompant la surveillance.

Conclusions. — L'arthrodèse, en soi, est une bonne opération mais elle ne doit pas être, à notre avis, appliquée indifféremment à tous les cas.

En cours d'évolution, elle est difficile à réaliser, parfois dangereuse et souvent inutile puisqu'elle ne met pas à l'abri d'une mauvaise *position ultérieure*. Nous ne l'emploierons donc que sous une *indication précise qui est pour nous la destruction progressive du toit ou du fond du cotyle, malgré l'immobilisation*. Car, dans ce cas, on peut attendre beaucoup de l'arthrodèse et la situation très interne des lésions augmente les chances de succès et diminue les risques opératoires.

En fin d'évolution, on peut demander à l'arthrodèse de bloquer une coxalgie grave qui garde des mouvements. Parfois, la hanche est ballante ou mal appuyée et l'indication s'impose mais dans la plupart des cas il s'agit d'*enfants qui paraissent bien guéris, mais dont la hanche ee réchauffe à la moindre tentative de marche. Ce sera là l'indication majeure de l'arthrodèse.*

Enfin, dans *le cas de fistule chronique ancienne*, on peut pratiquer une arthrodèse ; nous donnons dans ce cas la préférence à l'*arthrodèse mixte* ; tout en préférant faire par deux incisions séparées l'arthrodèse proprement dite, d'une part, la séquestrectomie forcément non aseptique, d'autre part.

Le Secrétaire annuel : M. André Martin.

Paris. — A. Maretheux et L. Pactat, imp., 1, rue Cassette.

MÉMOIRES

DE

L'ACADÉMIE DE CHIRURGIE



Séance du 13 Mai 1936.

Présidence de M. Henri ROUVILLOIS, *président.*

PROCÈS-VERBAL

La rédaction du procès-verbal de la dernière séance est mise aux voix et adoptée.

CORRESPONDANCE

La correspondance comprend :

1° Les journaux et publications périodiques de la semaine.

2° Des lettres de MM. R.-Ch. MONOD, ROUX-BERGER et BROCQ s'excusant de ne pouvoir assister à la séance.

3° Une lettre de M. PETIT-DUTAILLIS sollicitant un congé pendant la durée de son cours à la Faculté de Médecine.

PRÉSENTATIONS D'OUVRAGES

MM. Raul PIAGGIO BLANCO et Federico GARCIA CAPURRO (Montevideo), font hommage à l'Académie d'un exemplaire de leur ouvrage, intitulé : *La Broncografia.*

M. L. SABADINI (d'Alger), fait hommage à l'Académie d'un exemplaire de son ouvrage intitulé : *Les kystes hydatiques de la rate.*

Des remerciements sont adressés aux auteurs.

A PROPOS DU PROCÈS-VERBAL

Les greffes ovariennes,

par M. **Mauclaire.**

1° *Autogreffes.* — Comme a bien voulu le rappeler notre collègue Moure dans son rapport sur un travail de M. Douay sur « Les greffes ovariennes dans les grandes lèvres », c'est en 1900 que j'ai publié mes premières observations[1]. J'avais en vue le traitement préventif des troubles congestifs de la ménopause post-opératoire brutale. Je rappellerai que, pour la plupart des auteurs, les troubles endocriniens sérieux s'observent dans une proportion de 10 p. 100 des cas de castration totale. Ils s'observent surtout chez des femmes ayant une prédisposition psychique ou une hérédité psychique.

Au point de vue des indications opératoires, je crois que, si à cause des adhérences péri-ovariennes et péri-salpingiennes on ne peut pas laisser les ovaires en place, il faut les enlever et les greffer soit dans la zone génitale, soit dans la zone extragénitale.

Ces greffes ovariennes sont indiquées chez certaines femmes mélancoliques prédisposées aux psychoses post-opératoires.

Il est indiqué aussi d'essayer de faire ces greffes autoplastiques dans les cornes utérines, greffes libres ou pédiculées, avec pédicule vasculaire, en tenant compte de la vascularisation ovarienne, comme nous l'a décrite décrite M. Fredet dans la dernière séance.

J'ai essayé la plupart des techniques opératoires proposées, greffes sous-cutanées, intrapéritonéales, intraligamentaires, dans le ligament large, intraépiploïques, intramusculaires, dans le grand droit antérieur de l'abdomen, dans les moignons des cornes utérines, dans un moignon utérin *en conservant une certaine quantité de muqueuse utérine.* Mais je n'ai pas eu l'occasion d'essayer la greffe dans la grande lèvre de haut en bas par la voie inguinale, comme le recommandent Douay, Moure et Barraya.

Dans mes derniers essais de greffes ovariennes, j'ai fait, quelques jours avant l'opération, des injections de folliculine. On sait que celles-ci congestionnent les ovaires, ce qui en facilite la greffe. J'ai fait aussi des injections de folliculine après l'opération pour faciliter et réactiver la greffe.

Au point de vue des résultats, je n'ai pas obtenu un aussi grand nombre de succès que ceux signalés par MM. Douay, Moure et Barraya.

1. Mauclaire : Congrès international de Médecine de Paris, 1900, et *Annales de Gynécologie*, août 1900; *Les greffes chirurgicales*, Paris, Baillière, 1922; Greffes et transplantations d'organes, *La Médecine*, 1932; *Thèse de Moreau*, Paris, 1907; *Thèse de Tanau*, Lyon, 1913.

Je ne peux pas donner une statistique intégrale, je n'ai guère fait qu'une centaine de greffes. Autrefois, bien des malades étaient opposés aux greffes. Actuellement, bien des malades les acceptent très volontiers. Quoi qu'il en soit, c'est à peine dans un quart des cas que mes greffes ovariennes ont réussi. Les règles persistèrent ou elles reparurent au bout de deux ou trois mois quand le greffon ovarien a été régénéré. Plusieurs fois, j'ai noté des règles très abondantes, de véritables métrorragies avec congestion périodique du greffon et j'ai dû enlever celui-ci, mais alors les troubles congestifs endocriniens sont reparus.

Je crois qu'il faut persévérer dans les essais. La question est aussi physiologique que chirurgicale.

2° *Homogreffes.* — Il faut faire crédit aux opérateurs, car, peut-être, finiront-ils par trouver le moyen de réussir à coup sûr les greffes homoplastiques de femme à femme, et alors les indications seraient très nombreuses : aménorrée, stérilité, fécondation et sélection des greffons. On sait que Morris, en 1895, a réussi plusieurs essais de greffes homoplastiques, or :

Une malade a vu reparaître ses règles interrompues depuis longtemps.

Une autre devint enceinte, mais elle avorta au troisième mois.

Une autre conduisit sa grossesse à terme.

Plusieurs chirurgiens américains disent avoir obtenu les mêmes résultats surprenants, mais il n'est pas douteux que les greffes homoplastiques réussissent rarement malgré déjà bien des essais et bien des techniques proposées.

3° *Hétérogreffes.* — On sait qu'elles ne réussissent presque jamais. L'organisme les détruit ou il les enkyste. Cependant les greffes d'ovaires de guenons auraient réussi.

Telles sont les réflexions que j'avais à faire à propos des greffes ovariennes.

A propos de l'article de M. Leriche, intitulé : Huit observations de traitement sanglant de fractures du plateau tibial (Mémoires de l'Académie de Chirurgie du 29 avril 1936),

par M. **Jacques Charles-Bloch.**

M. Leriche n'aime pas qu'on touche à ses enfants et, quand on s'approche d'eux, il montre les dents. Telle est l'impression qui se dégage de sa communication du 29 avril, et qui m'incite à lui faire la preuve de mes intentions pacifiques.

M. Leriche m'accuse de l'avoir mal compris. Or, rappelant sinon les termes, du moins l'esprit de sa communication de 1934, la dernière en date à ma connaissance sur le sujet en question, j'ai conclu que l'auteur conseillait l'abord des fractures tubérositaires du tibia par voie extra-articulaire, et leur fixation après réduction par vissage. Or, la récente communi-

cation de M. Leriche ne nous apprend pas qu'il ait changé d'avis. Bien au contraire, il nous rappelle qu'après avoir conseillé l'arthrotomie en 1926, dans le *Traité de thérapeutique chirurgicale*, il a été amené, pour des raisons qu'il énumère, à lui préférer la voie latérale extra-articulaire. Il reste, sauf exceptions, fidèle à ce procédé qui lui a donné d'excellents résultats dans 8 cas.

En ce qui a trait au procédé d'épaulement du fragment par des greffes osseuses, dont j'ai attribué la paternité à MM. Lenormant et Arnaud, à tort, paraît-il, et je m'en excuse, il ne semble pas non plus qu'il ait modifié son opinion sur la valeur de ce procédé, puisqu'il reste fidèle au vissage.

J'avoue donc ne pas comprendre ce que je n'ai pas compris. Aussi, en m'accusant d'un dogmatisme que n'atteste nullement la prudence de mes propos, je suis en droit de penser que M. Leriche n'a pas bien lu ce que j'avais écrit. Voici, du reste, les termes de ma communication (p. 407) : « Je m'en voudrais de vouloir tirer des conclusions définitives à l'occasion d'un seul cas. Mon observation prouve néanmoins que la reposition, sans arthrotomie, conseillée par M. Leriche, peut parfois manquer de sécurité », et plus loin : « Si le vissage en bonne position peut donner d'excellents résultats, la reposition épaulée par des greffes lui est certainement supérieure. »

Ce n'est que dans les conclusions de la discussion que j'ai été plus précis, puisque ces dernières devaient résumer, non ma propre opinion, mais aussi l'avis de Roux-Berger et de Brocq, opinions qu'aucun membre de l'assemblée n'avait réfutées.

Voici pour les principes. Reste l'interprétation que M. Leriche a donnée de l'échec que j'avais observé après opération extra-articulaire. Celle-ci paraît très discutable, puisque l'auteur m'accuse d'avoir reproduit le déplacement, en recherchant avec « une inquiète curiosité » s'il subsistait après l'intervention des mouvements de latéralité. Ceci supposerait une violence et presque une brutalité qui n'est pas dans mes habitudes. Il eût été plus logique, je pense, d'accuser l'imperfection de la réduction, laissant subsister un léger diastasis, que la marche ne fit qu'aggraver. En examinant à nouveau les radiographies prises après l'opération, j'ai pu vérifier qu'il subsistait un léger décalage du plateau tibial, mais que le trajet de la vis n'était nullement agrandi.

Si enfin, comme le dit M. Leriche, nous élevons le débat, ce qui nous frappe le plus dans son argumentation est la gravité relative du pronostic qu'il attribue à l'arthrotomie du genou. Pour un peu, je serais pris d'une crainte rétrospective, en lisant ses observations, car j'avoue n'avoir pas, jusqu'alors, envisagé avec angoisse cette intervention. Je pense que les accidents observés à la suite d'arthrotomies sont de nature septique ; aussi les discussions que nous avons au sujet de l'arthrotomie paraîtront-elles dans quelques années, j'espère, aussi surannées à nos lecteurs que celles qui mettaient aux prises les premiers laparotomistes, à l'occasion du kyste de l'ovaire. La conclusion que nous devons en tirer est que tant que nous n'aurons pas modifié et amélioré l'asepsie de nos salles d'opérations, soit

suivant les conseils de Gudin, soit peut-être plus simplement par l'apport de l'air filtré et conditionné, nous croirons opérer aseptiquement, et cette asepsie sera toujours imparfaite. Il existe à ce point de vue de gros progrès à réaliser, mais il s'agit là d'un problème qui dépasse le cadre de cette communication.

Si je me suis permis ces quelques réflexions, ce n'est nullement dans le but de discuter les idées de M. Leriche. J'ai compris que j'étais bien involontairement la cause d'une pointe d'humeur, que je tenais à dissiper, en cette brève mise au point.

RAPPORTS

Sympathicectomie lombaire dans un cas de gangrène par artérite. Résultat après deux ans,

par M. **Marcel Thalheimer.**

Rapport de M. Louis Bazy,

Vous vous rappelez sans doute qu'il y a quelque temps, M. Thalheimer vous a présenté un malade qu'il avait opéré pour une artérite du membre inférieur droit ayant entraîné une gangrène du gros orteil.

Cet homme, âgé de quarante-deux ans, qui exerçait le métier de voyageur de commerce, a commencé à présenter à la fin de l'année 1932 quelques douleurs après la marche, réalisant ainsi un syndrome de claudication intermittente.

En 1933, il accuse une exagération de ces phénomènes, en même temps son orteil devient rouge et gonflé. Son médecin lui prescrit des bains chauds qui entraînent des douleurs violentes ; et, au mois de novembre, ne pouvant plus marcher, il est obligé d'arrêter son travail.

L'apparition d'un point noirâtre douloureux au bord interne de l'ongle du gros orteil droit fait poser le diagnostic d'ongle incarné. Cet ongle est enlevé sous anesthésie locale en bague à la novocaïne.

Dès le lendemain, le gros orteil est noir, et une véritable gangrène de tout l'orteil s'installe sans signes généraux et sans fièvre. On peut discuter pour savoir si cette évolution n'est pas en rapport avec l'injection massive d'anesthésiant — nous n'avons pas pu savoir si la solution employée contenait de l'adrénaline — plutôt qu'au traumatisme opératoire lui-même. Quoi qu'il en soit, malgré un traitement médical par injections d'acétylcoline, les douleurs augmentent; l'aspirine et les suppositoires d'opium ne les calment plus. Elles sont devenues intolérables.

En janvier 1934, une consultation chirurgicale a lieu qui rejette la sympathicectomie périfémorale, et on propose au malade l'amputation de cuisse. Quelques semaines plus tard, une consultation a lieu avec M. Marcel Labbé qui prend le malade à la Pitié le 8 mars. A ce moment, la partie supérieure du gros

orteil est ulcérée. Cette ulcération profonde se prolonge surtout sur la face interne. Le fond en est purulent, les bords violacés. Le reste de l'orteil est rouge, tandis qu'un œdème dur et douloureux remonte jusqu'au tiers de la jambe. On note une atrophie musculaire du mollet et de la cuisse par rapport au côté opposé. Après un traitement à l'acétylcoline (0 gr. 40 chaque jour durant une semaine), huit séances de radiothérapie sont faites sur la région surrénale et restent sans résultat ainsi qu'un traitement par injections d'acide citrique.

Les douleurs sont absolument intolérables, et plusieurs piqûres d'héroïne et de morphine chaque jour les calment mal. Le malade ne supporte même plus le poids des draps. Depuis de longues semaines, il a pris l'habitude de poser la jambe malade sur une chaise, hors du lit, et il est arrivé à fléchir la jambe droite sur la cuisse et la cuisse sur le bassin, réalisant ainsi une position de flexion du membre inférieur qui est devenue irréductible. Ajoutons qu'il présente une inappétence totale, un amaigrissement considérable. Il pèse 47 kilogrammes. Durant son séjour à l'hôpital, une tache noire et douloureuse apparaît au niveau de la tête du 1er métatarsien droit. Elle semble fluctuante. On pense à une collection. On l'incise, mais cette plaie ne cicatrisera plus et donne un mal perforant plantaire.

Le malade qui, sur ces entrefaites, a quitté la Pitié, entre à l'hôpital Ambroise-Paré le 3 avril 1934. A son entrée, il présente un sphacèle du gros orteil droit. Un sillon d'élimination existe à l'union de l'orteil et du pied, s'étendant plus en dehors, ouvrant l'articulation sur sa face dorsale et commençant ainsi une désarticulation spontanée. On note un écoulement séro-purulent à ce niveau. Il s'agit maintenant d'une gangrène humide.

Le bord interne du pied est rouge, mais tout le pied, la plante, le cou-de-pied, la partie inférieure de la jamhe sont gonflés. Tandis que la douleur à la palpation du gros orteil est intolérable, la sensibilité de la plante et du reste dn pied est légère, et la jambe est totalement indolente. La palpation des artères ne donne aucun pouls au niveau de la pédieuse et de la tibiale postérieure. La fémorale est perceptible.

L'examen du Pachon montre au niveau du cou-de-pied : à droite, 0 ; à gauche, 12-11, avec I. O. = 1.

A la partie supérieure de la jambe, à droite, 12-6, I. O. = 1.

A gauche, 15-11, I. O. = 3 1/2.

Au-dessus du genou, à droite, 15-6, I. O. = 6.

A gauche, 17-9, I. O. = 3 1/2.

Les examens pré-opératoires ont montré une cholestérinémie à 2 gr. 15, une glycémie à 1 gr. 08 et une urée à 0 gr. 37.

On note, en outre, dans les antécédents du malade, qu'il est gros mangeur de viande et fume depuis l'âge de quinze ans. Il a fait son service militaire au Maroc et aurait présenté du paludisme et une crise de dysenterie.

Étant donné son état, on décide de lui faire une sympathicectomie lombaire pour agir sur l'élément spasme et douleur. Chez lui, en effet, trois opérations étaient à notre disposition :

1° La surrénalectomie d'Opel ne nous semblait plus avoir d'indication, parce que l'oblitération devait être complète et qu'elle semble n'agir que dans les cas pris très au début,

2° L'artériectomie ne nous semblait pas présenter d'indication nette, et nous n'osions pas, chez ce malade en état de gangrène humide, avoir recours à une artériographie.

3° Restaient les opérations sympathiques : soit sur le sympathique périartériel, mais les résultats nous en ont toujours semblé transitoires et comporter surtout une indication pour améliorer durant quelques semaines seulement la circulation ; soit sur le terrain du sympathique lombaire lui-même.

Nous venions de voir, à Lyon, M. Leriche opérer plusieurs cas, et il avait eu

l'obligeance de nous montrer quelques-uns de ses cas éloignés. C'est pourquoi nous avons proposé au malade une sympathectomie lombaire droite qu'il a immédiatement acceptée, étant, disait.il, prêt à tout accepter pour ne plus souffrir.

Opération le 7 février 1934, sous anesthésie au rectanol complété par quelques gouttes de Schleich, données au masque d'Ombrédanne avec adjonction de CO2.

Malade incliné sur la gauche. Incision iliaque droite que l'on devra prolonger vers le haut. Décollement rétro-péritonéal qui conduit tout de suite sur le psoas. On est juste au-dessus de la bifurcation des vaisseaux iliaques, la la veine cave est masquée par de gros ganglions d'allure inflammatoire; l'un d'eux de la taille d'une amande. On le récline vers le haut et on doit faire l'hémostase d'un vaisseau qui en sort. On dégage alors la face postérieure de la veine cave à peu près vers la 4e lombaire. On tombe d'abord sur des ganglions lymphatiques de la taille d'un pois que l'on doit enlever. Derrière eux, on isole un faisceau nerveux long de 1 centimètre entre deux ganglions. On dissèque le ganglion supérieur que l'on suit sur 3 centimètres. On le dissèque et résèque avec le ganglion. Puis on dissèque soigneusement le ganglion inférieur qui était sur la 5e lombaire et on l'enlève à son tour.

Dans l'ensemble, 6 centimètres de cordon sympathique qui sera vérifié histologiquement.

Drain sous-péritonéal, muscles en deux plans au catgut. Fil de lin sur la peau.

Cette technique chirurgicale appelle deux remarques : l'une sur le cordon lymphatique qui vient toujours gêner ; dans le cas actuel, les ganglions hypertrophiés étaient normaux histologiquement. Néanmoins, ils peuvent être infectés, et il vaut mieux, semble-t-il, les respecter. D'autre part, il peut être délicat de reconnaître le cordon sympathique lui-même, et pour bien juger des résultats, il faut vérifier la nature histologique du cordon enlevé ; il existe quelques cas publiés d'erreur, et en particulier, de chaîne lymphatique prise pour le sympathique, et cela explique quelques échecs de la méthode.

Les suites opératoires ont été simples. On a noté immédiatement la suppression des douleurs et, depuis l'intervention, le malade qui recevait 3 centigrammes d'héroïne et 6 centigrammes de morphine par jour n'a plus eu aucune injection calmante. Le quatrième jour, il déclare commencer à sentir son gros orteil.

Le sixième jour, il accuse le soir quelques douleurs, et pour lui assurer une bonne nuit, on lui fait 1 centigramme de morphine. Au onzième jour, dans son lit, on pratique la désarticulation du gros orteil, sous anesthésie au chlorure d'éthyle. Opération économique, et le quatorzième jour, le malade quitte l'hôpital, commençant à étendre un peu sa jambe. Au bout de trois semaines, il note la cicatrisation totale du mal perforant plantaire.

Le 2 juillet 1934, le malade revient à l'hôpital. La tête du métatarsien n'est pas recouverte et la plaie d'amputation n'est pas cicatrisée. A la pince Gouge, on fait sauter la tête du métatarsien. A cette date, les oscillations sont infimes du côté droit et n'atteignent pas un degré du côté gauche. Néanmoins, le malade continue à ne pas souffrir et à étendre sa jambe. La plaie d'amputation de l'orteil cicatrise en cinq semaines, et aussitôt (août 1934), le malade commence à marcher avec des cannes ayant encore la jambe un peu fléchie. En septembre, il marche la jambe allongée, et au mois de novembre, six mois après l'opération, il mène une vie absolument normale, travaillant et conduisant sa propre voiture.

Actuellement, le malade se représente deux ans après l'intervention. Il est transformé. Il pèse 80 kilogrammes, ayant engraissé de 33 kilogrammes. Il ne présente plus aucune douleur de la jambe ni du pied. A noter seulement une atrophie musculaire de la jambe, 26 centimètres à gauche, 23 cent. 1/2 à droite,

et naturellement persiste une abolition presque complète des oscillations du côté droit, au niveau du cou-de-pied et de la jambe où on note péniblement 1/5 de degré.

Au niveau du pied, il existe une cicatrice terminale, étoilée, à la place du gros orteil. Elle est indolente. Au niveau de la plante, entre le 1er et le 2e métatarsien, un petit durillon marque la place de l'ancien mal perforant plantaire.

Le malade, qui ne fume plus, se déclare très content de son sort, et accuse simplement quelques fourmillements au niveau du membre supérieur gauche. Nous savons que l'artérite est une maladie plus générale qu'on ne l'a dit, et que, malgré tout, des réserves peuvent être faites sur l'avenir.

Quoi qu'il en soit, nous avons pensé intéressant de vous présenter ce malade au bout de deux ans, recul déjà suffisant pour donner une impression sur la valeur de la résection du sympathique lombaire.

La question vient d'être discutée au Congrès international de Chirurgie du Caire, et en particulier la statistique de M. Leriche donne 52 p. 100 de bons et très bons résultats, sur 41 cas de thrombo-angéite.

Il insiste d'ailleurs sur la gravité des opérations chez les malades atteints de gangrène qu'il considère comme des cas susceptibles de complications infectieuses redoutables.

Le malade que vous a présenté M. Marcel Thalheimer était intéressant par le degré de cachexie et par l'intensité des douleurs qu'il présentait au cours d'une gangrène par artérite.

L'opération de résection du sympathique lombaire, pratiquée il y a deux ans, a permis d'obtenir immédiatement la sédation des douleurs qui tourmentaient ce malade. Secondairement, au prix d'une amputation économique de l'orteil, elle a permis d'obtenir une cicatrisation relativement rapide de la plaie opératoire en même temps que du mal perforant plantaire. Enregistrons d'abord le résultat.

Depuis les publications d'Adson et Brown, en 1925, Leriche, avec Fontaine (1er février 1933), nous a exposé ici les indications, la technique, les résultats; 3 cas personnels de sympathicectomie lombaire m'avaient montré la valeur de la méthode. Au Congrès international de Chirurgie du Caire, Leriche a donné une statistique de 41 cas de thrombo-angéite, avec 52 p. 100 de bons et de très bons résultats. Il insiste, d'ailleurs, sur la gravité des opérations chez les malades atteints de gangrène, qu'il considère comme susceptibles de complications infectieuses redoutables. Pourtant, le malade de M. Thalheimer a guéri très simplement.

Le résultat sera-t-il définitif? Le recul de deux ans ne permet peut-être pas encore de l'affirmer. On a dit que trois, et même cinq ans, étaient nécessaires. En tous cas, ce malade, véritable infirme avant l'opération, ayant évité l'amputation de cuisse, mène depuis dix-huit mois une existence tout à fait normale. Si ce seul effet devait être dû à l'intervention, il la justifierait pleinement dans des cas analogues.

Pouvons-nous, d'autre part, fixer nettement l'indication des différentes opérations possibles : surrénalectomie, artériectomie ou sympathicectomie? Le nombre des opérations publiées est encore trop restreint pour une vue d'ensemble, et l'avenir sera peut-être à une association précoce de ces méthodes.

Il aurait été d'ailleurs intéressant dans le cas actuel de préciser la cause même de cette artérite : thrombo-angéite, ou artério-sclérose présénile. En l'absence d'examen histologique, qui seul, permettrait un diagnostic certain, c'est à ce dernier diagnostic que M. Thalheimer aurait tendance à nous rallier.

Quoi qu'il en soit, cette observation engagera sans doute plusieurs chirurgiens à étendre les indications de la résection du sympathique lombaire, qui n'a pas encore donné toute sa mesure.

Contribution à l'étude de l'éléphantiasis dit « tropical »,

par M. **Pierre Delom**,
médecin-capitaine des troupes coloniales.

Rapport de M. B. Desplas.

Le médecin-capitaine Delom, des troupes coloniales, que j'ai eu le bonheur d'avoir comme interne à la Maison de Santé du Gardien de la Paix, nous a envoyé un très intéressant travail sur l'éléphantiasis tropical basé sur 276 observations qu'il a recueillies dans un poste isolé du Haut-Oubangui, à la jonction du Congo belge, à près de 1.000 kilomètres d'un centre important.

L'intérêt de ce travail tient à ce que notre jeune confrère a opéré personnellement 246 malades et qu'il a pu se faire, de ce fait, une opinion très personnelle sur cette curieuse affection [1]. Je souligne tout de suite que Delom, sur 246 opérés n'a eu que 3 morts post-opératoires, ce qui est particulièrement remarquable, vu les conditions tout à fait précaires de son installation chirurgicale. Voici le travail de M. Delom :

Si la pathogénie de l'éléphantiasis est encore sujette à de nombreuses controverses, on ne saurait cependant douter que les lésions de la peau et du tissu cellulaire sous-cutané si fréquemment observées sous les tropiques ne constituent par leur début, leur caractère évolutif et les séquelles qu'elles entraînent une entité morbide clinique bien définie.

On les distingue, en effet, très nettement des lésions analogues rencontrées à la suite de causes diverses telles que celles survenant après des troubles circulatoires comme les œdèmes prolongés des cardio-rénaux ou celles consécutives à la lèpre.

Longtemps considéré comme une affection purement exotique, parce que, par sa relative fréquence, il avait fortement attiré l'attention des premiers médecins coloniaux, l'éléphantiasis est devenu, à la suite de la faillite de son origine filarienne et de l'étude des quelques cas survenus en Europe, une maladie autonome qui serait étendue à tout le globe.

Il ne faut voir dans sa plus grande fréquence dans les zones tropicales que des raisons d'ordre secondaire : de terrain d'abord, de causes locales ensuite.

1. Les différents auteurs qui se sont intéressés à cette affection ne semblent pas, en effet, avoir eu l'occasion d'observer et d'opérer un aussi grand nombre de malades.

Comme nos prédécesseurs, médecins dans le Haut-Oubangui et en particulier les Drs Guyomarc'h, Ouzilleau, Cacaveili et Le Bihan, nous avons observé et opéré de nombreux indigènes atteints par cette affection.

Ce sont les observations et les résultats de nos interventions qui font l'objet de ce modeste exposé.

Observations cliniques.

L'éléphantiasis atteint avec prédilection certaines régions de l'organisme et tout particulièrement les organes génitaux externes et les membres, jambes et avant-bras.

Il semble même que les indigènes de certaines contrées sont plus fortement touchés par les unes ou par les autres de ces localisations. C'est ainsi que sur nos 276 observations, 271 intéressaient les organes génitaux externes et 5 seulement les membres inférieurs. En d'autres contrées, par contre, les atteintes des membres seraient plus fréquentes.

Cette affection atteint en règle générale l'indigène adulte. Nous n'avons observé que 13 cas chez l'enfant, entre dix et quinze ans, et 21 malades, adultes, nous ont avoué avoir contracté l'affection dans l'enfance. Tous les autres cas, soit 235, intéressaient des adultes ayant contracté l'affection lorsqu'ils étaient mariés ou en âge de l'être; 22 d'entre eux, plus âgés, ne comptaient que 6 cas où le début de l'affection serait survenu tardivement.

Les hommes sont particulièrement touchés dans la région du Haut-Oubangui, 272 hommes pour 4 femmes (3 éléphantiasis des grandes lèvres et un des membres inférieurs) dans notre statistique.

Tous les auteurs sont d'accord pour retrouver au début de l'affection un épisode infectieux, local et général, analogue à celui observé dans un érysipèle. Cet épisode infectieux se renouvelle ensuite à intervalles variables et, au fur et à mesure de sa répétition perd de son intensité en même temps que les lésions locales s'accentuent pour aboutir aux effroyables infirmités que représentent les tumeurs du scrotum et des membres.

Cet épisode infectieux semble exister toujours; nous l'avons observé chez 6 indigènes hospitalisés et retrouvé à l'interrogatoire chez tous les autres. Chez 2 malades, l'accès nous a semblé typique, sans doute parce que les lésions étaient récentes et de peu d'étendue; chez les 4 autres, dont le début de l'affection remontait à plusieurs mois, l'accès, aussi bien dans ses manifestations locales que générales, fut atypique.

Alors que dans les premiers cas la peau du scrotum et de la verge était tendue, œdématiée, cuivrée, chaude et douloureuse mais sans bourrelet périphérique et que la poussée thermique s'élevait à 38°5 et 38°8, chez les derniers les phénomènes locaux étaient plus discrets, moins nets et très atténués, sans doute en raison des lésions déjà existantes, et la fièvre ne dépassait pas 37°5.

L'atteinte ganglionnaire très marquée dans les deux premières observations se retrouvait dans les dernières mais avec moins d'intensité, décelable par la palpation douloureuse des ganglions de l'aine.

Tous les indigènes que nous avons eu l'occasion d'examiner présentaient à des degrés divers une réaction ganglionnaire chronique des régions inguinales et crurales due aux plaies multiples, banales et fréquentes de la jambe et du pied.

Il nous est apparu que le réchauffement de ces adénites était consécutif à l'atteinte cutanée correspondante par l'éléphantiasis et non à l'origine de cette atteinte.

Dans les six observations, l'examen microscopique de la lymphe recueillie par une incision aseptique en pleine zone inflammatoire a décelé la présence de cocci en chaînettes habituellement rencontrés (Sabouraud, Le Dantec).

La durée de l'accès nous a paru très différente suivant les cas et l'étendue des lésions antérieures. A l'interrogatoire, les malades nous ont dit que les

atteintes les plus longues et les plus douloureuses étaient celles du début mais sans pouvoir nous préciser la durée exacte ; dans nos deux premières observations l'accès semble avoir duré dix à douze jours, si l'on tient compte de la courbe de température redevenue normale à ce moment ; vingt à vingt-cinq jours si l'on s'en rapporte aux phénomènes locaux. Dans les autres cas, l'accès fut de plus courte durée.

L'intervalle entre les accès est aussi très difficile à préciser ; l'indigène ne peut donner que des renseignements très vagues et l'observation des malades étant rendue très délicate par suite de leur indocilité — nos deux premiers malades ayant quitté la formation sanitaire pensant que nous ne voulions point les opérer — nous ne pouvons apporter une donnée même approximative. Aucun des quatre autres malades observés n'eut d'autre accès avant l'intervention, espace de temps qui n'excéda pas deux mois.

La durée de l'évolution totale de la maladie pour les mêmes raisons nous échappe. Il semble qu'elle soit de l'ordre de plusieurs années, mais nous n'avons aucun moyen de connaître le moment où la tumeur, ayant perdu tout caractère évolutif et infectieux, est devenue une simple séquelle aboutissant des atteintes successives.

La connaissance de la durée de l'affection ou le moyen de savoir que la tumeur n'est plus sous la menace de l'infection, seraient utiles au chirurgien ; l'intervention, véritable amputation d'une tumeur devenue banale, mettrait à coup sûr le malade à l'abri d'une récidive.

En fait, c'est un peu cette solution qui se produit car, dans la presque totalité des cas, l'indigène ne vient à l'hôpital que lorsque la tumeur a pris un développement considérable et que tout phénomène infectieux a disparu depuis longtemps. C'est ce qui explique l'efficacité de l'opération et le peu de récidives rencontrées.

A la période terminale, les lésions observées sont variables. Le plus souvent, dans 60 p. 100 des cas, le scrotum est seul atteint. La tumeur, par son poids, entraîne le revêtement cutané de la verge qui, en se retournant, forme un conduit par où s'écoule l'urine ; la verge se trouve enfouie dans la partie supérieure de la tumeur où la palpation permet quelquefois de la situer.

Dans 35 p. 100 des cas, verge et scrotum sont atteints séparément, on se trouve en présence de deux tumeurs, l'une scrotale analogue aux précédentes, l'autre constituée par la verge, énorme, en battant de cloche, de dimensions variables, d'aspect irrégulier, bosselé ; le gland n'est pas visible, l'urine s'écoule par un conduit non plus formé par le revêtement cutané de la verge retourné en doigt de gant mais bien par les parois irrégulières de la tumeur. Parfois la tumeur formée par les lésions de la verge est minime, n'intéressant que le prépuce. Dans ces cas, formant une collerette, la tumeur de la verge retient le gland à l'extérieur et empêche la verge de disparaître à l'intérieur de la masse éléphantiasique.

Plus rarement, 5 p. 100 des cas, la verge est seule atteinte. Nous n'avons rencontré cette forme que chez les enfants et les hommes jeunes ; il est très probable que, laissée à elle-même, cette lésion aurait évolué vers la généralisation au scrotum.

Les lésions débutent toujours par les lésions cutanées distales, base du scrotum, extrémité de la verge ; ce sont là que, plus tard, les lésions sont les plus étendues.

La tumeur du scrotum atteint des dimensions considérables descendant jusqu'au sol dans les cas extrêmes, empêchant ou gênant la marche dans tous les cas. Si dans la littérature le record semble atteindre une centaine de kilogrammes, nous opérâmes un indigène atteint d'une tumeur d'une soixantaine de kilogrammes, simplement, le malade, pesé après l'intervention, n'accusant plus, sur la bascule que 55 kilogrammes.

Ces tumeurs revêtent diverses formes : arrondies, ovalaires, piriformes, sou-

vent aplaties dans ses parties en contact avec la face interne des cuisses, avec le sol — (car le malade, devenu infirme se tient constamment assis dans la même attitude) — toujours symétriques par rapport au raphé médian, nettement visible. Le méat urinaire ou « vulve » se trouve sur la ligne médiane, à une distance variable du pubis, selon le tiraillement exercé par le poids de la masse tumorale.

Dans les cas moyens, au point de vue ancienneté des lésions et leur étendue, l'épiderme semble intact, uni et lisse comme celui d'une volumineuse hernie inguino-scrotale; la peau ne peut tout de même être plissée parce que très adhérente aux plans profonds.

Dans les cas plus anciens ou plus étendus, la peau revêt surtout à la base de la tumeur un aspect papillomateux, véruqueux caractéristique. C'est à ce niveau que se trouvent souvent de vastes ulcérations.

Lésions anatomiques. Pathogénie.

Le raphé médian est parfois nettement visible formant un relief accusé que suivra le couteau au moment de l'intervention.

A l'incision médiane, facilitée par un plan de clivage très net de chaque côté du septum médian formé par les fibres profondes du dartos, toujours hypertrophiées, on divise la tumeur en deux parties symétriques. Chaque surface de section présente deux zones très distinctes, l'une périphérique, dure et blanchâtre, véritable tumeur; l'autre centrale, molle et bleutée, contenant testicule et cordon. Il n'existe pas de plan de clivage entre ces deux zones.

La recherche du testicule s'effectue au doigt dans la masse centrale, mucoïde, gélatineuse. Sa position est variable selon la profondeur de la poche centrale au fond de laquelle il est fixé par le gubernaculum testis; ce dernier, bien que très allongé parfois, semble normal; sa section libère le testicule.

Il apparaît donc que la couche fibreuse superficielle qui double en dedans le tissu cellulaire sous-cutané et sur laquelle vient se fixer le ligament suspenseur du testicule, limite intérieurement la véritable tumeur éléphantiasique qui proviendrait uniquement de l'altération du tissu cellulaire sous-cutané.

Entre la fibreuse externe et la fibreuse interne, celle-ci directement en contact avec la vaginale et le testicule, se développerait cette masse gélatineuse dans laquelle se trouvent plongés testicule et éléments du cordon et qui semble jouer un rôle de protection de ces derniers.

Dans les cas récents et de moyens volumes, la distinction et la séparation des deux zones, centrale et périphérique de la tumeur sont difficiles. Le testicule paraît adhérent à la fibreuse externe, sa recherche et son isolement sont plus délicats, la masse centrale n'ayant pas eu le temps de se développer.

Les vaisseaux sont périphériques, directement sous la peau; on les retrouve au niveau du raphé médian, la masse centrale, masse tumorale proprement dite, paraissant très peu vascularisée. Ces vaisseaux sont de calibre moyen; on ne retrouve pas les énormes veines dilatées qui sillonnent la peau distendue des hernies inguino-scrotales volumineuses. Les artères ont perdu leur élasticité, elles ne la retrouvent qu'à la partie supérieure, en tissu sain. Nous n'avons pas été frappé, à cet endroit, du développement exagéré de ces vaisseaux dont l'hémostase a toujours été facile.

Il s'ensuit que la circulation sanguine de la tumeur nous paraît très insuffisante, les altérations des vaisseaux n'étant pas douteuses. Par contre, un liquide d'œdème très abondant s'écoule à l'incision; il baigne toute la tumeur.

Il existe donc des troubles circulatoires intenses aussi bien sanguins — altérations de la paroi des vaisseaux — que lymphatiques, atteinte constante des ganglions de l'aine.

Ces troubles sont-ils secondaires à l'infection ou préexistent-ils à cette dernière qu'ils favoriseraient en créant dans la zone cutanée correspondante

un terrain de moindre résistance à l'invasion des microbes les plus banaux ?

C'est cette dernière hypothèse que nous retenons. Le début de l'affection qui se manifeste toujours à la partie la plus distale du scrotum, région de terminaison des artérioles et des rameaux nerveux, affecte en premier lieu non la peau mais l'espace compris entre cette dernière et la fibreuse externe. On ne retrouve pas, comme dans l'érysipèle, le bourrelet limitant les lésions cutanées. D'autre part, les lésions sont toujours symétriques. S'il ne s'agissait que d'un obstacle purement lymphatique comme celui provoqué par des filaires, il serait étonnant que ces filaires obstruent de chaque côté des vaisseaux identiques; de même une affection purement locale aurait peu de chance de créer dans tous les cas des lésions aussi étendues d'un côté comme de l'autre.

Seul un élément nerveux ou artériel ou les deux ensemble permettent d'expliquer de semblables lésions.

Dans les éléphantiasis des membres, cette bilatéralité des lésions ne semble pas avoir frappé les observateurs. Pour notre part, sur les 5 cas observés, 3 présentaient des lésions étendues aux deux jambes, les 2 autres, dont le début était relativement récent, intéressaient des hommes jeunes, les lésions étaient unilatérales et de peu d'étendue, présentant tous les caractères d'une atteinte au début; rien ne permettait de penser que l'autre jambe resterait indemne. Cette unilatéralité des lésions ne peut être une sérieuse objection, car si, comme nous l'admettons, des lésions nerveuses ou artérielles existent préalablement à toute atteinte infectieuse, cette dernière peut très bien, surtout au début, se trouver localisée à un segment de membre, s'y maintenir ou se transmettre ensuite à l'autre membre par contacts répétés.

Nous pensons que le genre de vie des indigènes favorise l'infection secondaire; leur peau est le siège de lésions multiples, en particulier d'ulcères.

Frappé par la grande proportion des éléphantiasis du scrotum par rapport aux autres localisations, nous avons pensé qu'une irritation locale entrait en jeu.

L'indigène de brousse ne porte pour tout vêtement qu'un léger pagne fait d'écorce d'arbre. Cette écorce est séchée au soleil puis assouplie et amincie à l'aide de marteaux de bois. Elle est portée jusqu'à usure complète par l'indigène. Les femmes n'en portent pas, ayant pour toute parure une touffe de feuilles vertes renouvellées tous les jours. Cette écorce sert également à la confection de couvertures dans lesquelles l'indigène s'enveloppe pour dormir ou pour se protéger du froid, ce qui, dans une certaine mesure, permettrait d'expliquer les localisations de l'affection aux membres.

Il semble que les indigènes des centres importants, occupés par les Européens et qui, au contact de ces derniers, ont pris l'habitude de se vêtir d'étoffes ne soient pas touchés par cette affection qui atteindrait seulement les indigènes de brousse. Tous nos opérés ont avoué avoir porté très longtemps ce pagne fait d'écorce.

On a émis l'idée que l'éléphantiasis des membres si fréquent en Extrême-Orient serait favorisé par le travail prolongé dans les rizières. Y a-t-il une relation entre ces deux ardres de faits?

Notre faible expérimentation est restée sans résultat. Les frictions prolongées avec cette écorce d'arbre des territoires cutanés de l'abdomen et de la racine des membres du cobaye n'ont donné que des lésions d'irritation banale; l'injection sous-cutanée au même animal de lymphe de tumeur éléphantiasique a abouti à la formation de petits abcès locaux sans caractère de gravité.

Au cours de nos interventions, nous n'avons jamais noté de lésions du testicule, de la vaginale et des éléments du cordon qui puissent être mis directement sur le compte de l'éléphantiasis.

En particulier, le testicule qui paraît protégé par la masse centrale de tissu mucoïde n'est pas atrophié. L'indigène conserve toute sa vigueur sexuelle et les rapports génitaux ne sont interrompus que par la gêne considérable causée par la tumeur.

Le cordon subit un allongement parfois assez grand du fait que le testicule se trouve fixé au fond de la poche centrale de tissu mucoïde par son ligament suspenseur.

Nous avons noté des lésions banales de l'épididyme et du testicule consécutives à des atteintes antérieures par le gonocoque et le tréponème.

Nous avons rencontré 11 hydrocèles dont 4 bilatérales. 5 d'entre elles étaient volumineuses ; dans tous les cas, nous avons pratiqué un retournement de la vaginale. Ce diagnostic ne peut être porté qu'au cours de l'intervention, la tumeur par son volume et sa dureté rendant impossible toute palpation.

Nous avons recherché systématiquement les microfilaires dans le sang de tous les malades :

Sur 271 éléphantiasiques examinés, 81 présentaient des microfilaires dans le sang, soit une proportion de 30 p. 100. Chez ces 81 porteurs de microfilaires, nous rencontrâmes la filaire adulte sept fois au cours de l'intervention dans la plaie opératoire.

Sur 409 indigènes venus à la consultation du dispensaire pour des affections autres que l'éléphantiasis, 138 présentaient des microfilaires dans le sang, soit une proportion de 32 p. 100, chiffre sensiblement analogue au précédent.

Sur 126 indigènes opérés pour des affections autres que l'éléphantiasis, 47 présentaient des microfilaires dans le sang, soit une proportion de 37 p. 100 et chez 5 d'entre eux nous trouvâmes la filaire adulte dans la plaie opératoire (2 goitres, 2 hernies, 1 lipome).

Dans tous les cas, il s'agissait de l'*Onchocerca volvulus* déjà décrite dans la région par le Dr Ouzilleau.

Il ressort de ces résultats que la microfilaire ne se retrouve pas en plus grand nombre dans le sang des éléphantiasiques que dans celui des autres indigènes.

Sur les 276 éléphantiasiques, nous notâmes : 51 syphilitiques ou hérédo-syphilitiques, 12 anciens pianiques, 8 lépreux, 3 anciens trypanosomés, chiffres en tout point semblables, proportionnellement à ceux constatés, pour les mêmes affections, dans la population indigène en général.

17 malades avaient eu leur père atteint par l'affection.

Intervention chirurgicale.

Nous avons opéré 246 indigènes atteints d'éléphantiasis dont 241 pour tumeur du scrotum.

3 pour tumeur des grandes lèvres.

2 pour tumeur des membres inférieurs.

Tumeur du scrotum. — La technique employée dans la majorité des cas fut celle, très simple, décrite par le Dr Guyomarc'h et qui consiste à pratiquer une incision le long du raphé médian divisant la tumeur en deux parties, à rechercher et à isoler les testicules et les cordons, à sectionner les masses tumorales, et à refaire le scrotum et le fourreau cutané de la verge avec la peau saine de la partie supérieure de la tumeur.

Cette opération est rendue plus difficile lorsque le revêtement cutané de la verge est lui aussi atteint; la masse éléphantiasique, très dure, est très adhérente aux corps caverneux de l'urètre. La recherche de ces derniers, véritable dissection, est délicate, car on risque de blesser l'urètre et de voir s'établir des fistules urétrales post-opératoires. D'autre part, la réfection de l'enveloppe cutanée de la verge est moins commode et on ne peut utiliser, parce qu'elle-même atteinte, la peau de la verge (Procédé Sanner dans le cas d'éléphantiasis simple du scrotum). Il faut, en un premier temps, aller à la recherche de la verge par une incision arciforme transverse, à la partie supérieure de la tumeur, en peau saine, mais à une distance suffisante du pubis pour pouvoir obtenir un fourreau cutané convenable dans la réfection de la verge. Cette dernière repérée

il est aisé de procéder à l'ablation de la masse qui entoure son extrémité et de terminer l'opération par le procédé classique.

Plus la tumeur est ancienne et volumineuse, plus l'intervention est facilitée car, par son poids, la masse tumorale entraîne la peau saine de l'hypogastre et du périnée, aux dépens de laquelle s'effectue la reconstitution du scrotum.

Dans les cas récents et de petits ou moyens volumes, il arrive, au contraire. que les lésions remontent très haut et que l'on soit dans l'obligation de tailler les lambeaux cutanés en zone malade ; il faut alors, pour obtenir une cicatrice convenable, enlever le tissu cellulaire hypertrophié : l'hémostase est difficile, les résultats moins corrects par suite de la lenteur de la cicatrisation et les récidives possibles.

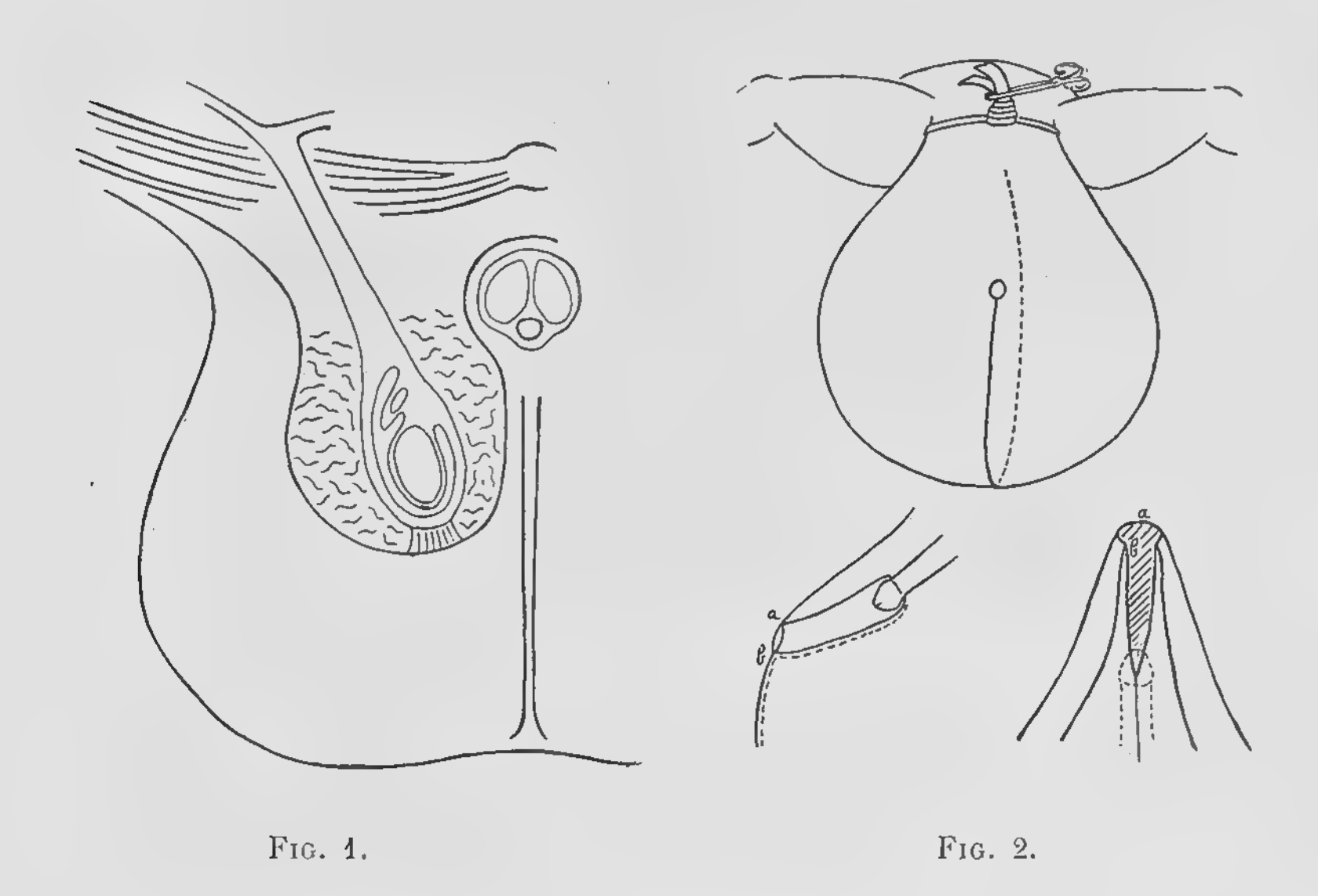


Fig. 1. Fig. 2.

Fig. 1. — Nous avons représenté très shématiquement une coupe sagittale de la tumeur montrant le testicule et le cordon, normaux, plongés dans la masse centrale de tissu gélatineux, la tumeur éléphantiasique proprement dite, s'étendant de la périphérie de cette zone centrale à la peau.

Fig. 2. — Éléphantiasis simple du scrotum, verge enfouie à la partie supérieure de la tumeur. Trajet de l'incision partant de l'orifice par où s'écoule l'urine en avant, suivant la ligne médiane pour aboutir à deux travers du doigt du périnée en arrière. En bas, à gauche, en pointillé, trajet de l'incision sur la partie postérieure du conduit formé par le revêtement cutané de la verge, retourné en doigt de gant ; à droite, le canal incisé sur sa partie postérieure et redressé.

Tumeur des grandes lèvres. — L'intervention se ramène à l'ablation d'une tumeur le plus souvent pédiculée et le temps essentiel consiste en une hémostase soignée.

Tumeur des membres. — L'intervention présente ici de très réelles difficultés : dans les 2 cas que nous opérâmes nous avons pratiqué des incisions en quartier d'orange, dans l'axe du membre, incisions qui nous donnaient un jour suffisant sur la tumeur entourant les muscles d'un manchon très épais et très dur. L'aponévrectomie que nous ne poursuivîmes pas entre les muscles des

différentes loges, facilitait la libération de la tumeur dans sa partie centrale; par contre l'adhérence à la peau était très grande; cela peut expliquer les moins bons résultats obtenus.

Nous eûmes en effet une récidive très nette, car étant donné l'importance des lésions nous ne pûmes enlever la totalité des tissus atteints, point de départ vraisemblable des poussées post-opératoires.

Hernies et éléphantiasis. — Nous avons noté la présence d'hydrocèles; une hernie inguinale peut également coexister avec une tumeur du scrotum.

Nous ne pensons pas que l'éléphantiasis favorise cette infirmité. Nous avons opéré 7 éléphantiasis compliqués de hernie ; dans 2 cas la hernie était double.

Une seule fois le diagnostic présentait quelques difficultés, car la tumeur, relativement récente, remontait assez haut du côté des orifices inguinaux et la

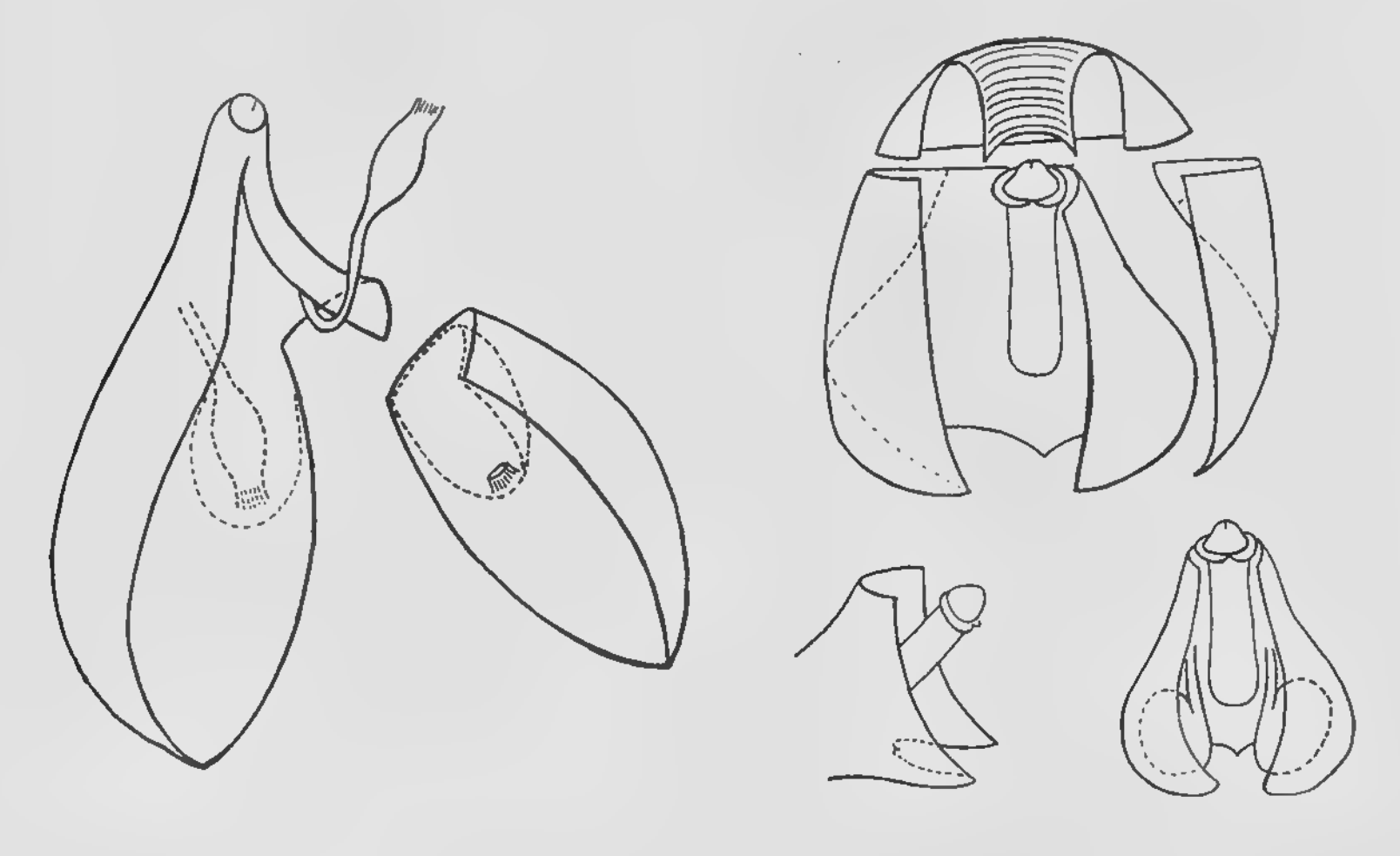


Fig. 3. Fig. 4.

Fig. 3. — Après l'incision médiane allant de l'orifice par où s'écoule l'urine en avant, à deux travers de doigt du périnée en arrière, incision continuée sur la paroi postérieure du canal formé par le revêtement cutané de la verge retourné en doigt de gant, il arrive très souvent que la verge se reconstitue normalement. La figure représente cette éventualité; les testicules et les cordons sont recherchés dans la masse centrale figurée en pointillé et libérés par section du ligament suspenseur. Ablation simple des deux masses tumorales ensuite.

Fig. 4. — Après section des deux masses tumorales, il faut refaire un fourreau cutané à la verge et un scrotum convenable. On peut, soit utiliser le revêtement cutané de la verge retourné en doigt de gant dans la tumeur (Procédé Lemoine-Sanner-Assali), soit refaire la verge aux dépens de la peau saine du pédicule comme dans le shéma ci-contre, en taillant des lambeaux cutanés de longueur suffisante. Ce procédé a le mérite de pouvoir être utilisé dans tous les cas.

hernie n'était pas réductible. Une incision inguinale confirma le diagnostic et en un premier temps nous pratiquâmes la cure radicale de la hernie. Dans tous les autres cas, le diagnostic était évident et nous opérâmes les malades de leur hernie avant de procéder à l'ablation de leur éléphantiasis.

Mortalité opératoire. — Sur nos 246 opérés, nous eûmes à déplorer 3 décès, chez des indigènes âgés, soit 1,2 p. 100.

Résultats des interventions chirurgicales et conclusions générales.

L'intervention chirurgicale est actuellement le seul traitement de l'éléphantiasis. L'opération facile et rapide donne des résultats excellents. Les malades



Fig. 5. — Trois éléphantiasis du scrotum chez des indigènes du Haut-Oubangui. A gauche, éléphantiasis du scrotum et de la verge; cette dernière, énorme, en battant de cloche, reposant sur la tumeur scrotale. Au milieu, éléphantiasis du scrotum, du type le plus fréquent : on aperçoit l'orifice médian par où s'écoule l'urine; la verge est enfouie. A droite, éléphantiasis, de moyen volume, avec atteinte légère de la verge.



Fig. 6. — Les trois indigènes après l'intervention.

sont reconnaissants au médecin qui les débarrasse de ces effroyables tumeurs et leur rend leur activité physique en même temps que leur possibilité sexuelle — et cela d'autant plus que l'affection frappe l'indigène à l'âge adulte, le plus souvent.

Dans les cas où l'opération n'a pu enlever la totalité des tissus atteints et où le processus infectieux n'a pas complètement disparu, il faut s'attendre à des poussées nouvelles capables de reconstituer une tumeur analogue à celle que l'on vient d'enlever. Un éléphantiasis des membres opéré, mais incomplètement par suite de la difficulté de l'intervention a récidivé dans les mois qui ont suivi. De même un ancien malade opéré par un de nos prédécesseurs sept ans auparavant pour une tumeur du scrotum s'est présenté porteur d'une nouvelle tumeur descendant aux genoux. Il s'agissait d'un homme jeune, donc adolescent au moment de la première intervention ce qui semble prouver qu'à cette époque l'affection était récente, le foyer infectieux latent et que des poussées nouvelles sont survenues sur les tissus cicatriciels. Les déclarations du sujet confirmèrent cette hypothèse.

Il ne s'agit que d'un traitement curatif dont le résultat est d'autant meilleur que la tumeur est plus ancienne. Si, comme nous le pensons, l'infection est secondaire et favorisée par le genre de vie de l'indigène, on peut lutter contre cette dernière par des soins de propreté et l'abandon des causes d'irritation cutanée telles que celles produites par les pagnes grossiers faits d'écorce d'arbre.

Une fois l'infection installée nous pensons que pour empêcher les nouveaux accès et limiter le progrès de la tumeur, seul un traitement susceptible de redonner une circulation sanguine normale serait efficace et il nous semble que l'élément nerveux sous la dépendance duquel se trouve l'élément artériel joue un rôle prépondérant et mériterait de retenir l'attention.

Tel est le travail de Delom qui apporte à l'étude de l'éléphantiasis tropical une contribution remarquable.

Nous devons savoir gré à Delom d'avoir étudié avec autant de précision les conditions étiologiques et la pathogénie apparente de cette affection; d'avoir montré l'influence fondamentale de l'accès inflammatoire initial comparable à un accident érysipélateux; d'avoir insisté sur les causes mécaniques de localisation et d'avoir souligné que la tumeur éléphantiasique est l'aboutissant d'une longue évolution inflammatoire et qu'il ne faut opérer ces tumeurs que lorsque tout accident infectieux est depuis longtemps calmé, pour éviter les récidives; enfin d'avoir attiré l'attention sur les lésions tropho-artérielles constantes qui, d'après lui, jouent un rôle essentiel dans l'évolution de la maladie.

Très intéressants aussi sont les procédés de la technique chirurgicale et les ingéniosités qu'elle nécessite.

Je dois aussi souligner les résultats opératoires obtenus dont la valeur prend un relief inattendu quand on connaît les conditions matérielles de l'intervention.

Et c'est pour ces raisons, Messieurs, que je vous demande de féliciter le médecin-capitaine Delom de son étude sur l'éléphantiasis tropical et de l'insérer dans les mémoires de notre Académie.

Deux ans de pratique chirurgicale de brousse dans le Haut-Oubangui,

par M. **Pierre Delom**,
médecin-capitaine des Troupes coloniales.

Rapport de M. B. Desplas.

Le médecin-capitaine Delom nous a envoyé un second travail intitulé : *Deux ans de pratique chirurgicale de brousse dans le Haut-Oubangui.* C'est l'exposé objectif des conditions dans lesquelles il a réalisé 397 interventions sur des indigènes porteurs d'affections chirurgicales présentant aussi bien un caractère d'extrême urgence qu'une indication formelle par suite des effroyables infirmités qu'elles entraînaient.

Le Dr Delom se trouvait dans un poste isolé de l'Oubangui, à la frontière du Congo belge, près du Soudan anglo-égyptien, à près de 1.000 kilomètres d'un centre important, et étant donné la longueur du trajet et la lenteur des moyens d'évacuation, il était impossible d'envisager l'évacuation rationnelle des nombreux malades indigènes sur le chef lieu.

Les conditions chirurgicales étaient telles qu'à la rigueur si elles étaient tolérables lorsque la vie du malade était en réel danger elles présentaient des risques certains dont il fallait tenir compte dans tous les autres cas.

Mais comme le dit Delom : « *Rien n'est plus propre à frapper l'esprit des noirs que la pratique chirurgicale.* »

De ce fait, le médecin acquiert un prestige personnel sans lequel beaucoup de mesures d'hygiène collective, base de son action médicale, peuvent ne pas donner de pleins résultats.

« Impressionné par des résultats opératoires certains, l'indigène se soumet plus volontiers aux mesures prophylactiques envisagées au cours des tournées de vaccination ou de dépistage de la maladie du sommeil.

« Les interventions chirurgicales attirent à la formation sanitaire un grand nombre de malades qui, guéris, revenus dans leur village sont une réclame vivante, objective de l'action bienfaisante du médecin.

« Les distances parcourues à pied par les malades, dont certains ont effectué jusqu'à 800 kilomètres pour venir auprès du médecin chirurgien ne sont-elles pas la preuve manifeste de l'utilité de son action en même temps que la meilleure récompense de son effort ? »

C'est pourquoi Delom ayant le tempérament chirurgical, et d'autre part animé par cette flamme de la jeunesse entreprenante, courageuse, soucieuse de ses fonctions, devinant le ralentissement de ses entreprises, voulant l'exploiter pour la réussite de cette tâche plus obscure, mais combien essentielle, la bataille contre les maladies infectieuses et la redoutable mouche tsé-tsé, entreprit dès son arrivée dans ce poste une vaste action chirurgicale.

Les locaux. — Un bâtiment petit, construit en briques, couvert en paille, sans vérandah, proie des termites : c'était aussi la salle de visite et de consultation.

On réalisa par étapes un sol de ciment, rigolé ; un drap blanc tendu sous la toiture de paille, les murs passés à la chaux. Au centre de la pièce une table de pansement moderne ripolinée. On opérait la porte ouverte, mais cette salle était impraticable par temps de tornades ou de grandes pluies.

Les aides. — Des indigènes remplis de bonne volonté, enthousiasmés de participer à la grande œuvre chirurgicale, rapidement dressés, spécialisés : ils furent d'un grand secours.

L'outillage. — Ce n'était pas l'abondant, le luxueux matériel que les médecins de bataillon ont connu en 1914 !

Il était constitué par 2 bistouris, 2 couteaux d'amputation, 1 aiguille courbe, 6 pinces Kocher, 6 pinces Péan, 2 écarteurs de Farabœuf, 1 scie, 1 jeu de curettes, 2 pinces gouges, des sondes cannelées.

Une bouilloire pour les instruments, un plateau pour les disposer, deux cuvettes émaillées pour les solutions antiseptiques, un bock laveur dont il était difficile de conserver le caoutchouc par suite de la chaleur et de l'humidité, une table de bois pliante, deux bonbonnes de 20 litres d'eau bouillie, tel était l'inventaire du matériel.

Bien entendu ni Poupinel, ni autoclave mais beaucoup de bonne volonté.

Alors les instruments étaient seulement bouillis, on ne pouvait les flamber, car on avait peu ou pas d'alcool.

Les objets de pansement, compresses et coton, répartis dans des boîtes à biscuits, étaient placés pendant deux heures dans le four où le cuisinier indigène faisait cuire le plain.

Pas ou très peu de teinture d'iode par manque d'alcool ; aussi le futur opéré était-il au marigot, savonné et brossé énergiquement par l'infirmier ; champ opératoire rasé et savonné. Delom ne pouvait badigeonner à la teinture d'iode les vastes champs opératoires des éléphantiasis ; la teinture d'iode, préparation de luxe, était réservée pour les cas spéciaux : goitres, etc.

Pas de gants de caoutchouc — mains savonnées et lavées à l'eau bouillie — lavages de mains répétées au cours de l'intervention.

Blouses et tabliers séchés au grand soleil après des lavages journaliers, des serviettes blanches bouillies servaient de champs.

Delom se rend compte de tous les risques d'infection dont il est entouré, aussi pour les limiter il va « vite et droit, sans débridements exagérés ni décollements inutiles ». Dans les énormes hernies adhérentes il étale avec angoisse les anses intestinales sur les serviettes bouillies, il limite l'action de son aide à faire du jour, à tenir une pince : c'est la chirurgie des premiers âges. L'âme du châtreur de porcs qui fit la première césarienne animait notre jeune confrère.

La provision de catgut et de crins étant bien pauvre. Delom les réservait aux cas d'urgence, aux accidents pouvant survenir chez les Européens, ou à certaines opérations : hernies et goitres où l'hémostase et la fermeture du péritoine et de la peau doivent être parfaites.

Pour toutes les autres interventions des moyens de fortune. Le meilleur : l'emploi, pour les sutures cutanées, des fibres végétales empruntées au « cisale » arbuste de la région. Ces fibres réduites à un calibre suffisant pour qu'elles restent souples et solides — conditions opposées — étaient bouillies pendant un quart d'heure et conservées dans une solution de sublimé. A l'usage les trop grosses n'étaient pas prises par l'aiguille, les fines cassaient. Débats éternels !

Le premier pansement était toujours très minutieux et 80 p. 100 des hernies et 50 p. 100 des lipomes et des éléphantiasis cicatrisèrent par première intention.

Mais le ravitaillement en coton était très insuffisant, Delom empruntait aux plantations voisines le coton brut ; les feuilles de bananier remplaçaient les bandes, des lianes ordinaires maintenaient ces pansements originaux.

C'étaient les seuls pansements possibles vu l'abondance des malades fréquentant le dispensaire, plus de 10.000 par an.

Les suites opératoires. — L'opéré était transporté dans une case qui servait à hospitaliser les malades et allongé sur un lit indigène dit « crequois ». Ses parents l'entouraient faisaient du feu autour de lui et armés de petits balais repoussaient les mouches.

Quelques opérés étaient dociles, d'autres moins. Pansements défaits, plaies recouvertes de cendre, d'après le conseil du sorcier, disparition des opérés dès le lendemain de l'intervention étaient d'observation courante.

Un exemple : une des premières opérées, femme d'un village distant de 15 kilomètres, présente une énorme hernie aux anses adhérentes dont la libération est délicate ; par un effort, un gros paquet d'anses est projeté à l'extérieur, champs insuffisants, l'aide, sans ordre, saisit les anses et les laisse retomber sur la peau de l'abdomen insuffisamment protégée.

L'opération est terminée, mais Delom, inquiet, revient toutes les heures au chevet de la malade qui prenant peur de ces attentions quitte l'hôpital et regagne à pied son village, dix heures après l'intervention. Delom l revit le lendemain, elle guérit sans incidents et ce fut un de ses plus beaux succès.

Anesthésie et asepsie.

Delom eut à résoudre pendant tout son séjour les deux problèmes fondamentaux de toute action chirurgicale, l'anesthésie et l'asepsie. Il estime que :

« ... Les conditions d'intervention étaient si précaires, si particulières, les moyens dont il disposait si misérables, que les résultats obtenus ne peuvent s'expliquer que par l'extraordinaire résistance de l'indigène à la douleur et à l'infection ».

Ce double comportement physique de l'indigène est pour Delom le gage des succès opératoires enregistrés.

« L'anesthésie. — Le noir présente une grande résistance à la douleur physique, intimement liée, à notre avis, à un moindre développement de son système nerveux sensitif. Perceptions périphériques, réactions centrales, actes réflexes sont chez les indigènes de nature et de caractère analogues aux nôtres, mais à des degrés différents.

« L'expression — dur à la douleur — émise quelquefois devant un patient résigné et courageux peut s'appliquer à la totalité des indigènes. Leur épiderme constamment exposé au soleil, au vent et à la pluie, ne réagit pas de la même façon que celui de l'Européen, protégé par des vêtements ; les mutilations volontaires qu'ils subissent à un âge parfois avancé sont supportées avec un courage dû certainement à des facteurs psychiques importants mais pour lequel intervient une sensation douloureuse perçue avec moins d'acuité ; la ponction



Fig. 1. — Pavillon opératoire (à droite).

lombaire est une pratique courante et très répandue en milieu indigène où elle n'entraîne aucun trouble malgré l'absence de tout repos consécutif.

« Convaincu de cette résistance à la douleur, pour une part acquise, pour une part congénitale par suite d'un moindre développement de leur système nerveux, nous pensons que ce dernier est d'autant plus sensible aux agents médicamenteux tels que les anesthésiques.

« Il faut admettre cette notion si l'on veut comprendre les résultats obtenus avec des anesthésies qui, en milieu hospitalier, paraîtraient ridicules parce qu'insuffisantes, et inutilisables parce que barbares.

« Le fait qu'elles entraînaient un silence abdominal convenable — symptôme objectif — quand il s'agissait de la cure de hernie, ou une grande patience de l'opéré quand il s'agissait d'interventions parfois longues sur le scrotum ou sur les membres, montre que loin d'être toujours parfaites, ces anesthésies du moins suffisaient.

« D'autre part, la réputation d'un médecin en milieu indigène est très vite établie : elle repose sur les premiers actes et les premiers résultats. Si la douleur ressentie par les premiers opérés avait été trop forte ou insupportable, l'indigène, timoré et craintif, n'aurait pas pris en aussi grand nombre le chemin du poste médical ».

Le chloroforme n'a été employé qu'exceptionnellement par suite de la difficulté : anesthésiste indigène peu instruit.

Dans 38 cas, utilisation de l'insensibilité passagère obtenue après l'absorption, à jeun, de 250 cent. cubes d'alcool indigène dit « arrighi ».

Les anesthésies locales, surtout tronculaires, sont faites avec une dizaine de centimètres cubes de stovaïne ou de cocaïne en solution au 1/400e. Souvent, injection préalable de deux ampoules de morphine.

L'anesthésie rachidienne est pour Delom la méthode de choix. La ponction lombaire est tout à fait anodine en milieu africain, l'introduction d'une substance anesthésique, en dehors de l'insensibilité recherchée, n'entraîne aucun trouble, la dose d'anesthésique suffisante est tout à fait minime.



Fig. 2. — L'hospitalisation.

Delom réalisa 231 rachianesthésies :

80 avec 1 centigramme de stovaïne ou de novocaïne ou de cocaïne.

151 avec 2 centigrammes de stovaïne ou de novocaïne ou de cocaïne.

Tous les malades syphilitiques furent traités au novarsénobenzol avant l'intervention et la rachianesthésie fut employée, comme pour tous les autres, sans incidents.

Jamais de syncope. Delom nota quelques rétentions d'urine, quelques insomnies, quelques céphalées.

Dans tous les cas, des anesthésies parfaites, longues (une heure et demie), de sécurité.

Combien Delom a de reconnaissance pour la rachi !

L'asepsie. — Nous avons vu quelle était la préparation de l'opéré et les conditions dans lesquelles se déroulait l'acte opératoire, les

multiples dangers auxquels se trouvaient exposés la peau et les tissus.

Delom a eu quelques suppurations, mais il obtint 80 p. 100 de réunions par première intention dans les hernies et 50 p. 100 dans les éléphantiasis et les lipomes.

Il ne draina qu'exceptionnellement ses opérés.

Il a quelquefois constaté, à la surface ou à l'intérieur des plaies, de nombreuses larves de mouches qui ne semblaient en rien gêner l'évolution.

Il n'eut jamais de tétanos post-opératoire malgré les gros risques locaux.



Fig. 3. — Le bâtiment opératoire moderne en construction.

Résultats. — 397 interventions :

Éléphantiasis	246
Hernies	54
Hernies étranglées	9
Lipomes	42
Goitres	17
Divers	29

Delom eut à déplorer 11 décès dans les conditions suivantes :

« 1° Deux chez des indigènes âgés, porteurs de hernie étranglée, amenés à la Formation sanitaire dans un état grave, une trentaine d'heures après les premiers accidents;

« 2° Un chez un opéré de hernie étranglée et ayant une thrombose de la veine grande mésaraïque : décès survenu huit jours après l'intervention;

« 3° Un chez un blessé grave de la face s'alimentant par sonde nasale et décédé d'une broncho-pneumonie de déglutition le vingt-quatrième jour après sa blessure, sans doute à la suite d'une mauvaise manœuvre de l'infirmier;

« 4° Deux chez des éléphantiasiques opérés normalement et décédés subitement, en pleine convalescence, par embolie, les plaies opératoires étant le siège d'une suppuration ;

« 5° Un chez un éléphantiasique, le huitième jour de l'intervention, après un syndrome cholériforme ;

« 6° Quatre chez des indigènes âgés opérés pour de volumineuses hernies inguinales, ayant fait une congestion pulmonaire : décès survenus les treizième, quinzième, seizième et vingt-troisième jours après l'intervention ; trois d'entre eux avaient eu une rachianesthésie, le dernier une anesthésie locale ».

Ce qui donne une mortalité opératoire de 2,7 p. 100.

Delom se rend bien compte, étant donné les conditions de son action



Fig. 4. — Un goitre.

médicale, qu'une importante partie de la pathologie locale lui échappait.

Il a été cependant frappé de ne jamais rencontrer :

« ... de crises appendiculaires aiguës ou de symptômes d'appendicite chronique. Sur les 54 hernies opérées, 23 sacs herniaires : 19 à droite, 4 à gauche, contenant cæcum et appendice. Dans tous les cas, ce dernier était long, sans adhérences, sans lésions apparentes d'inflammation.

« ... de lésions cancéreuses ; en particulier de néoplasmes du sein chez la femme et de néoplasmes de la prostate chez l'homme. Les rétentions d'urine observées chez ce dernier étant dues à de multiples rétrécissements causés par des blennorragies répétées. Les prostatites sont fréquentes, l'adénome inconnu ».

Et Delom termine son rapport :

« Malgré les conditions opératoires défavorables, qui sont pour quelque temps encore celles où se trouvent les médecins des petits postes éloignés, nous restons fermement convaincu de l'intérêt manifeste de la pratique chirurgicale, en milieu indigène, par les résultats faciles et bien souvent inattendus qu'elle entraîne.

« L'effort fait pour doter les postes sanitaires d'un outillage et de moyens modernes facilitera, sans nul doute, la tâche du chirurgien et les résultats en seront améliorés.

« Au moment de notre départ, nous avions la satisfaction de terminer l'aménagement d'une Formation sanitaire importante pourvue de matériel moderne : cette satisfaction ne fut pas plus grande que celle éprouvée à la suite des pittoresques interventions de notre séjour, dans le cadre et avec les moyens si rudimentaires de notre petit poste de brousse ».

Si j'ai rapporté avec quelques détails les conditions de l'action chirurgicale de Delom, c'est que Delom fait partie de cette phalange de médecins militaires qui sont peut-être dans notre Empire les meilleurs agents de notre civilisation.

Le prestige personnel que nos confrères acquièrent par l'exercice de



Fig. 5. — Le même après intervention.

l'art chirurgical est, comme nous l'a dit Delom, autrement efficace pour la diffusion des mesures prophylactiques que les règlements administratifs.

Les médecins des postes de brousse n'ont vraiment à leur disposition, dans bien des cas, que leur courage, leur volonté de bien faire, leur ingéniosité, leur valeur personnelle. Dans des conditions matérielles qui nous paraissent, à nous autres, habitués aux installations parfaites de l'Assistance publique ou des grandes villes, absolument incroyables et qui rappellent les temps préhistoriques du début de la chirurgie, ils obtiennent, en appliquant les règles fondamentales fixées par Terrier et ses émules, des résultats excellents qui concurrencent ceux des meilleurs dans les meilleures installations possibles.

Les résultats obtenus leur permettent d'attirer l'attention de l'autorité supérieure et d'obtenir d'elle les crédits nécessaires à la réalisation d'installations techniques appropriées aux besoins.

Et dans ces temps si troubles où les grands sentiments traditionnels sont discutés et mis en question, je pense que l'Académie de Chirurgie voudra bien complimenter le médecin-capitaine Delom de ses beaux résultats, le remercier de lui avoir réservé la primeur de ses travaux et féliciter dans sa personne tous les médecins militaires qui portent dans les plus lointaines de nos colonies les miracles de la culture médicale et la douceur de notre civilisation française.

COMMUNICATIONS

Les avantages et les désavantages de la lobectomie en plèvre libre en deux temps,

par M. **Robert Monod**.

Dans une précédente communication, j'ai exposé et défendu ici même [1] le principe de la lobectomie en plèvre libre en un temps dans le traitement des suppurations broncho-pulmonaires localisées.

Tout en soulignant les avantages de la méthode en un temps [2] (méthode de Brunn-Schenstone), opération idéale, logique, bien réglée, complète, obtenant avec le minimum de temps et de déformation thoracique la guérison intégrale, nous ne vous en avons pas célé les risques qui expliquent, de l'avis même de Brunn, le créateur de la méthode, que cette intervention est toujours abordée « avec quelque anxiété ».

La lobectomie, dès l'instant où elle se pratique en plèvre libre, expose à plusieurs dangers.

1° Les uns sont *immédiats* et inhérents à toute chirurgie endo-thoracique, ce sont les troubles cardio-pulmonaires mécaniques résultant du pneumothorax opératoire prolongé, avec large ouverture thoracique;

2° Les autres *consécutifs* et spéciaux à cette intervention, presque toujours entreprise pour des lésions suppurantes invétérées, découlent du lâchage du moignon lobaire infecté et par là même, sans parler de l'emphysème et du pneumothorax par suite de la fuite de l'air, consistent dans la dissémination de l'infection dans trois directions possibles : vers le médiastin, les autres lobes homo- ou contro-latéraux, la cavité pleurale.

A chacun de ces dangers l'on peut et l'on doit actuellement opposer des médications correctrices et une instrumentation spéciale appropriée, destinées à les neutraliser.

Étudier en détail ces mesures protectrices nous entraînerait trop loin, et nous nous bornerons à en rappeler les principales :

1. Séance du 14 juillet 1934. *Bull. et Mém. de la Soc. nat. de Chir.*, **60**, n° 25.
2. *Journal de Chirurgie*, **45**, n° 3, mars 1935.

1° La baronarcose destinée à compenser les effets nuisibles du flottement médiastinal;

2° *la broncho-aspiration* ou le blocage des poumons pour empêcher la disséminalion purulente par voie endo-bronchique;

3° *le drainage irréversible* pour obvier, en cas de lâchage de la bronche, aux graves conséquences d'un pneumothorax de tension.

Toutefois, en dépit de la réelle efficacité de toutes les mesures de sauvegarde dont nous disposons actuellement, l'opéré reste exposé à *deux gros dangers* :

1° *durant l'opération* : celui des accidents cardio-pulmonaires;

2° *après l'intervention* : celui de la propagation de l'infection, particulièrement à la *plèvre.*

Or, dans la période de début et de mise au point dans laquelle cette chirurgie nouvelle se trouve actuellement en France, ces risques se trouvent encore *accrus* chez nos opérés en raison du fait — qu'étant donnée la juste réputation de gravité de l'intervention — les médecins ne nous confient que leurs *plus mauvais cas.*

Une double conséquence en découle :

1° d'une part, nous aurons à opérer des malades peu résistants, aux reins et surtout au *cœur* plutôt plus que moins altérés;

2° d'autre part, nous aurons à traiter des lésions locales infectées alors que tout contribue ici, comme nous allons le voir, à rendre cette infection particulièrement menaçante.

En définitive, nous aurons donc à tenir compte dans notre conduite opératoire *des conditions cliniques* de l'opéré, et *de l'état anatomique et pathologique* du poumon.

Les malades atteints de suppuration broncho-pulmonaire sont souvent des infectés de longue date, des fébriles et des tousseurs, au *myocarde* altéré, à la fois par la toxi-infection et par les contre-coups mécaniques cardio-respiratoires résultant de leur affection.

Leur cœur douteux sera mal préparé à résister au grand effort imposé par les conditions opératoires (à la pneumo-cardiac-tamponnade des auteurs américains), surtout si cet effort doit se *prolonger*, comme c'est souvent le cas, en raison des *adhérences* qui fixent habituellement les lobes infectés et rendent leur libération laborieuse.

Au point de vue local, les adhérences ne sont pas seules à envisager comme facteur de gravité. Comme les bronchectasies que nous opérons actuellement sont, on peut dire toujours, des formes infectées, *le facteur infection* jouera dans cette chirurgie un rôle de premier plan, tout contribuant à rendre cette septicité particulièrement intense :

Les microbes de ces infections pulmonaires souvent anaérobiques et associés sont habituellement d'une grande viriluence, virulence encore accrue par la *rétention* purulente dans les bronches dilatées qui se traduit par l'odeur spécialement fétide de ces suppurations.

Le lobe se trouve ainsi graduellement transformé en un véritable *sac rempli d'un liquide hautement septique*, que l'on ne saurait mieux comparer

qu'à une anse intestinale distendue par la stase, rendant les manipulations opératoires également délicates et dangereuses.

Déjà spontanément grande, la virulence de ces cavités remplies de pus en état de rétention, va se trouver encore exaltée par la technique imposée à cette catégorie d'opération : l'usage du tourniquet, des ligatures en masse du pédicule lobaire vont à la fois déterminer *la nécrose des tissus* et réaliser *une cavité close*, toutes conditions se trouvant ainsi réunies pour favoriser le lâchage des ligatures et permettre la dissémination du contenu septique des bronches dans la *cavité pleurale*.

La plèvre se trouve, en effet, particulièrement menacée pendant comme après l'intervention ;

Au cours *de l'intervention*, pendant la libération du lobe, la simple section d'adhérences elles-mêmes infectées, plus souvent des petites déchirures du tissu pulmonaire, suffisent pour l'inoculer ;

Après *l'intervention*, elle peut être inondée par le contenu des bronches au moment de la chute du moignon.

Or, cette infection de la plèvre, à tout moment possible, sera toujours très *grave* ; *grave*, nous venons de le dire, par sa *virulence* ;

Grave, par *son étendue*, la limitation de l'empyème n'étant jamais assurée à l'avance.

Il en résultera un état de septicémie pleurale plus ou moins aiguë, la mort par empyème étant après ces interventions, la cause de mort, la plus fréquemment observée. Toutes les statistiques le confirment (Archibald) ; personnellement, j'ai perdu deux malades d'empyème, l'un au vingtième jour (opéré à l'étranger) et que je n'ai pas suivi, l'autre au vingt-quatrième jour.

Au total, collapsus cardiocirculatoire et infection de la plèvre, tels sont les *deux dangers majeurs* de la lobectomie en plèvre libre, dangers contre lesquels la méthode *en un temps* n'assure aucune garantie.

Avec l'opération en un temps, le cœur est menacé si l'intervention vient à se prolonger, d'autre part, l'on n'est jamais sûr que le lobe restant mobile viendra combler l'espace vide et limiter ainsi l'empyème.

L'opération en deux temps (opération de Robinson, J. Alexander) donne au contraire des assurances sur ces points offrant les trois avantages suivants :

1° Destiné avant tout à limiter l'étendue de l'infection pleurale, le *premier temps* est consacré, moins à la libération du lobe qu'à une *préparation de la plèvre* qui est indiquée même dans le cas d'un lobe non adhérent : il a pour objectif de *favoriser l'adhérence du lobe sain*, d'obtenir ainsi le *cloisonnement de la plèvre* et de rendre celle-ci plus apte à résister à l'infection en créant à son niveau un lit de granulations. Dans ce but, *plusieurs procédés* peuvent être utilisés : celui des scarifications et du grattage à la compresse de la plèvre pariétale de John Alexander, le *simple iodage* de la plèvre par voie endopleurale d'Archibald, le poudrage proposé par Béthune, bien que ce procédé ne comporte pas, à proprement parler, de temps opératoire préliminaire, la poudre de talc pouvait être projetée après simple ponction sous le contrôle pleuroscopique.

2° Le *dédoublement des actes opératoire a pour résultat de diminuer le travail du cœur.* Deux opérations courtes sont mieux supportées qu'une intervention unique et prolongée, le facteur temps étant pour certains auteurs à ce point primordial que pour Lilienthal, un des pionniers de cette chirurgie, toute intervention dépassant cinquante minutes serait fatale à l'opéré. Opinion, il est vrai, non confirmée par les faits.

3° Enfin, il y aurait encore, d'après Churchill et Rosenthal, un troisième avantage à diviser l'intervention. La libération du lobe au cours du premier temps a comme conséquence de favoriser l'expectoration et de supprimer les effets de la rétention purulente; il en résulterait *une amélioration notable de l'état général* et une reprise de poids (la thoracotomie étant habituellement suivie d'un amaigrissement), d'où l'intérêt d'*espacer suffisamment les deux temps opératoires* et d'attendre, pendant six à huit semaines, que le malade soit devenu plus résistant pou aborder le deuxième temps réservé à l'ablation du lobe.

Tels sont les principaux avantages de l'opération en deux temps, avantages en regard desquels nous devons maintenant mettre en balance les objections que ses adversaires lui opposent.

Objections. — Elles sont au nombre de *cinq.*

1° Dans cette méthode, les risques opératoires et en particulier les *risques anesthésiques*, qui ne sont pas négligeables, se trouvent doublés.

Même sans blessure du poumon, la simple section des adhérences au cours du premier temps risque de déterminer une pleurésie généralisée.

2° Dans le deuxième temps, l'extirpation du lobe, faite parfois dans un foyer d'adhérences pleurales, est moins *nette et moins complète.* Cette extirpation incomplète expose aux récidives.

3° Le traitement du *pédicule est moins précis* et son étanchéité moins bien assurée, d'où risques plus fréquents d'hémorragies.

4° *Les fistules* seraient de même en conséquence plus fréquentes et également plus lentes à se fermer qu'après une intervention en un temps.

5° L'exérèse du lobe au deuxième temps est rendue *plus difficile*; l'épaississement de la plèvre, la résistance des adhérences, la fusion de la scissure interlobaire créant des difficultés opératoires souvent considérables.

Enfin, l'intervention est moins aseptique du fait de l'existence possible de points de désunion au niveau de la première plaie opératoire, ce qui augmente les possibilités d'infection de la paroi, redoutable dans cette opération.

Seuls, les inconvénients *1° et 5° comptent*, selon nous.

Les trois autres sont plutôt imputables à la *technique suivie* qu'au principe de la *méthode* et sont facilement évitables.

La méthode en plusieurs temps peut en effet être réalisée suivant des *procédés différents.*

1° L'intervalle entre les deux temps varie suivant les opérateurs;

Deux à trois mois (Churchill).

Dix à dix-sept jours (Alexander).

Huit jours (Tudor Edwards).

Dix à dix-sept jours nous semble l'intervalle le plus favorable, il est assez long pour permettre au cœur de se remettre de sa fatigue, à la plève de se vacciner, il est assez court pour éviter la création de trop fortes adhérences.

2° Mais c'est surtout dans la façon d'aborder le lobe que les opérateurs diffèrent :

a) Les uns cherchent auparavant à cloisonner la plèvre par des *manœuvres extrapleurales*, soit à la manière de Sauerbuch à l'aide de plombages à la paraffine, soit par le tamponnement par mèches de gaze (Robinson) ;

b) Les autres, par des *manœuvres intrapleurales*, procèdent à la libération du lobe, puis pratiquent soit son *extériorisation* après résection costale étendue procédé suivi par Garré, Whittemore, Archibald, soit la résection retardée en laissant la brèche pleurale ouverte (J. Alexander, Lilienthal) ;

c) De même, la ligature élastique, ou aux fils, du lobe peut n'être pas suivie de sa résection immédiate : on peut le laisser se flétrir et tomber tout seul après nécrose (Sauerbuch, Alexander, première manière).

Ces méthodes, intéressantes dans l'histoire de la lobectomie, peuvent devenir des méthodes de nécessité applicables à certains cas et dans certaines circonstances, mais elles ne nous semblent pas devoir être considérées comme des procédés de choix.

Méthode de choix. — Selon nous, la lobectomie en deux temps doit se pratiquer en plèvre libre, comme l'opération en un temps. Chaque temps comporte une ouverture large du thorax permettant d'agir à ciel ouvert (c'est la technique actuellement préconisée par Alexander [deuxième manière] et par Archibald-Béthune).

Le premier temps est consacré à la libération du lobe malade avec ou sans préparation de la plèvre pour aider à l'adhérence du lobe restant.

Le second consiste dans l'ablation immédiate du lobe, la suture méthodique et sous le contrôle de la vue du pédicule lobaire, la fermeture hermétique de la paroi, suivie d'un drainage irréversible.

Ainsi exécutée, l'intervention réunit les avantages de la lobectomie en deux temps et ceux de la lobectomie en un temps.

D'une part :

1° Intervention complète ;

2° Comblement rapide de la cavité restante ;

3° Minimum de déformation thoracique et de séquelles.

D'autre part :

Intervention *moins dangereuse*, mieux supportée par un malade habituellement fatigué et infecté.

C'est du moins ce que démontrent la plupart des statistques récentes, celle d'Archibald et surtout celle de John Alexander, principal défenseur de la méthode. Sa mortalité opératoire qui était de 25 p. 100 avec l'opération en un temps est tombée à 12 p. 100 avec l'intervention en deux temps.

Il est vrai que les chirurgiens anglais, champions de la lobectomie en un

temps (Roberts, T. Edwards, Nelson, etc.) sont en droit de leur opposer leur magnifique statistique jusqu'ici inégalée de lobectomie en un temps. Mais la contradiction est peut-être ici plus apparente que réelle.

Deux facteurs, indépendants de la méthode suivie interviennent en effet dans les statistiques; le premier est l'entraînement plus ou moins grand de l'opérateur, facteur sûrement important, mais le second, qui n'est pas moindre, est *l'état de l'opéré et le degré des lésions à traiter.*

Sur ce dernier point, le rapprochement avec la chirurgie intestinale s'impose une fois de plus, et, comme pour la chirurgie du côlon, l'on peut opposer pour l'exécution de la lobectomie des méthodes différentes :

1° Lobectomie extrapleurale en plusieurs temps, avec ou sans extériorisation.

2° Lobectomie intrapleurale en un temps.

3° Lobectomie intrapleurale en deux temps.

La lobectomie en un temps, opération idéale, sûre entre des mains exercées, trop audacieuse pour un débutant, laisse une place aux méthodes en plusieurs temps, opération de sécurité, moins dangereuse qui ont donné entre les mains de J. Alexander et Churchill des résultats satisfaisants; les deux méthodes ne s'opposent d'ailleurs nullement l'une à l'autre, elles ne sont pas des méthodes rivales, mais elles ont l'une et l'autre des indications précises.

La technique de la lobectomie est, comme nous l'avons vu, avant tout régie par l'état du cœur et par l'état anatomique du poumon.

On peut donc pour elle, comme l'a fait, pour la colectomie, M. le professeur Duval dans un magistral exposé resté classique, essayer de grouper dans deux types extrêmes les conditions dans lesquelles elle se présente en clinique.

Premier type : Malade jeune, avec un cœur normal, peu infecté, sans fièvre, sans expectoration (atteint de bronchectasie sèche ou à forme hémoptoïque) avec un lobe fixé par des adhérences minces.

Dans ce cas, la solution hardie est autorisée : c'est l'opération en un temps que l'on pratiquera.

2° *Deuxième type* : Malade adulte, pâle, fébrile, infecté depuis longtemps, avec des organes non indemnes, un cœur douteux, des doigts hippocratiques, une expectoration par intermittence fétide.

Ici, l'opération en un temps est contre-indiquée, surtout si le lobe sain n'est pas adhérent, et c'est l'opération en deux temps, opération de sécurité à laquelle on se résoudra.

Entre ces deux types extrêmes s'échelonnent des cas intermédiaires justifiant toutes les variantes. Quoi qu'il en soit, il n'existe pas pour la lobectomie un type d'intervention standard applicable indistinctement à tous les cas; notre tactique opératoire saura être souple et s'adapter aux circonstances, car quelle que soit la méthode arrêtée à l'avance, il faut toujours être prêt à la modifier en cours d'intervention, suivant telle ou telle éventualité.

A. Si, ayant décidé d'opérer en deux temps, il se produit au cours du

premier temps de libération une déchirure du poumon ou bien l'ablation immédiate du lobe s'impose, ou bien, l'on procédera rapidement à la résection de 4 à 5 côtes pour donner un jeu suffisant à la paroi et l'on terminera en extériorisant le lobe (procédé de sauvetage).

B. Inversement, si parti pour une lobectomie en un temps, on s'aperçoit à un moment que la durée se prolonge du fait d'un incident opératoire (blessure d'un vaisseau ou du diaphragme ou en raison de l'étendue des adhérences) et que la tension baisse d'une façon menaçante, on refermera immédiatement la paroi et on remettra la lobectomie à un deuxième temps.

C'est la tactique que nous avons suivie dans le cas que je désire maintenant vous présenter, car il peut servir de démonstration à cet essai sur les indications de la lobectomie en deux temps.

Observation. — V... (André), âgé de dix-huit ans, entre à l'hôpital Broussais le 20 juillet 1935, adressé par le D[r] Angeragny, d'Hauteville, avec le diagnostic de bronchectasie du lobe inférieur gauche.

Histoire de la maladie :

Maladies de la première enfance, à trois ans coqueluche grave, crache depuis.

Début réel de la maladie à treize ans, en janvier 1931 : fièvre, toux, hémoptysies suivies d'expectoration purulente.

En 1932, 1933, l'expectoration augmente de 200 grammes environ, accompagnée de quintes de toux, hémoptysies à plusieurs reprises.

En mars 1934, nouvel incident aigu, fait une pleurésie gauche (?), arrêt du travail, est envoyé à Hauteville dans un sanatorium.

En juillet 1935, entre dans le service. Bon état général, doigts hippocratiques, expectoration 250 grammes, absence de bacilles de Koch dans les crachats.

Septembre : L'expectoration augmente, 335 grammes. Quelques hémoptysies.

Octobre-novembre : Drainage de posture. Broncho-aspirations, peu de résultats.

L'examen lipiodolé montre des bronchectasies localisées dans le lobe inférieur gauche. L'examen des autres lobes montre qu'ils sont indemnes (Fig. 1 et 2).

5 décembre : Création d'un pneumothorax gauche. Electrocardiogramme satisfaisant.

24 décembre, première intervention : Tubage intra-trachéal, sous anesthésie à l'avertine, complétée par protoxyde d'azote. Broncho-aspiration continue.

Incision basse. Lobe inférieur gauche atélectasié, très adhérent au diaphragme et au péricarde.

Libération difficile; au bout d'une heure et quart, baisse brusque de la tension.

Isolement du lobe par des mèches de gaze faisant barrage au niveau de la scissure.

Fermeture hermétique de la paroi en laissant l'extrémité des mèches sortir au niveau de l'angle postérieur de l'incision.

Suites opératoires satisfaisantes. Forte réaction fébrile, 40° au troisième jour. Ablation des mèches; suture complète de la plaie, et mise en place d'un drain dans l'espace intercostal sous-jacent. Drainage irréversible, écoulement d'un liquide hémorragique, stérile à l'examen, la température retombe à 37°5.

23 janvier : Température stabilisée à 37°1-38°, perte de poids de 6 kilogrammes depuis l'intervention, mais état rassurant.

Aucune réaction pleurale, la tension intrapleurale est ramenée de — 7 à 0, réexpansion du lobe supérieur (Fig. 3 et 4).

25 janvier : Le malade est préparé pour le deuxième temps opératoire, mais



Fig. 1, face.



Fig. 2, profil.

Fig. 1 et 2. — Bronchographies lipiodolées montrant une bronchectasie localisée dans le lobe inférieur gauche.





Fig. 3.

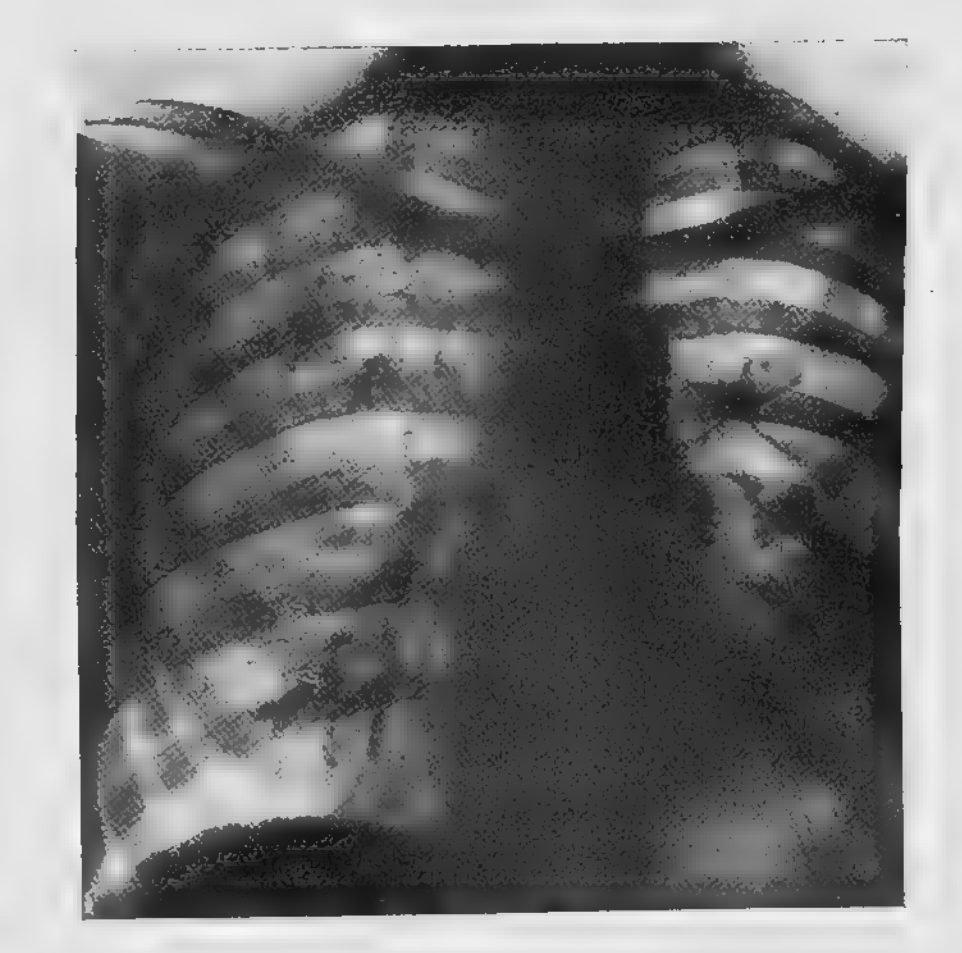


Fig. 4.

Fig. 3. — Radiographie faite six jours après le premier temps opératoire.

Fig. 4. — Radiographie faite cinq semaines après le premier temps, montrant le collapsus du poumon gauche, l'intégrité du poumon droit, l'absence d'épanchement dans la cavité pleurale du coté opéré.

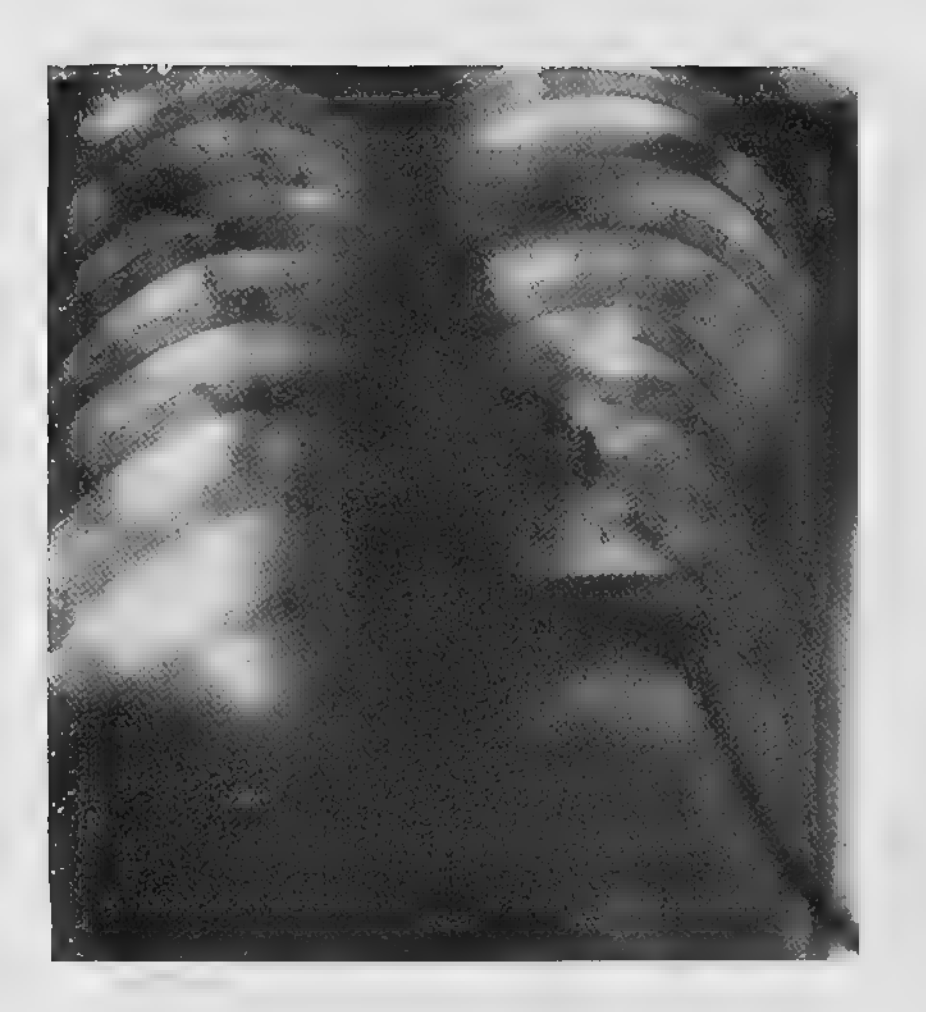


Fig. 5



Fig. 6.

Fig. 5. — Radiographie faite quatorze jours après la lobectomie. Petite rétention pleurale.

Fig. 6. — Radiographie faite vingt-six jours après la lobectomie. Mise en place d'un drain plus gros, disparition du niveau.



Fig. 7, profil.

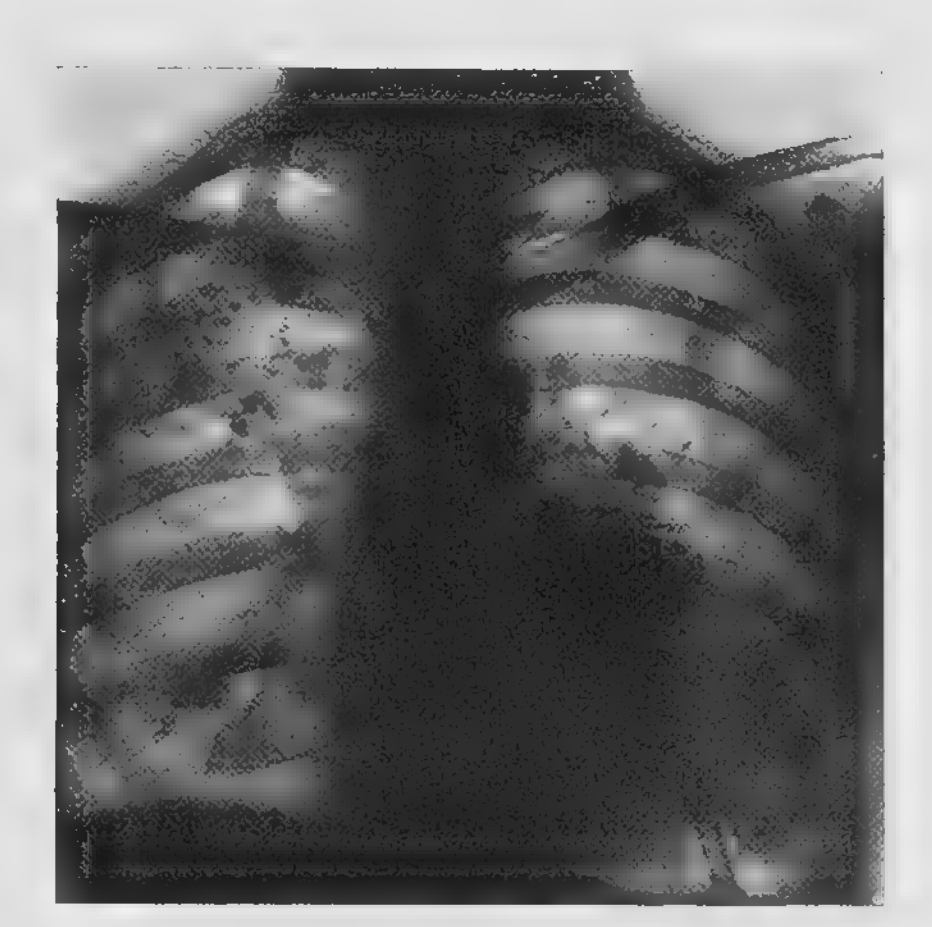


Fig. 8, face.

Fig. 7 et 8. — Radiographies faites après la guérison opératoire, montrant la réexpansion du lobe supérieur gauche, la clarté des deux hémithorax.

l'intubation trachéale difficile a exigé une chloroformisation prolongée, avec baisse de la tension.

L'intervention est remise.

13 février : Bon état psychique et physique. Température, 37°3, reprise du poids, la pression pleurale fortement négative est ramenée à + 3.

14 février : Lobectomie. Longue incision intercostale plus haute que la première pour avoir un meilleur accès sur la scissure. On trouve une plèvre épaissie et des adhérences gênantes au début pour libérer le lobe. Suture du moignon par des points en U au catgut chromé, renforcés par une ligature entrecroisée à la soie. Le drain intrapleural est maintenu.



FIG. 9. — Aspect du lobe inférieur gauche malade, enlevé par lobectomie en deux temps.

Suites opératoires : Respiration, pouls satisfaisants. Tente à oxygène pendant quarante-huit heures.

18 février : Le liquide émis par le drain devient purulent.

Infection partielle de la plaie. Le drain intrapleural est remplacé par un drain plus gros qui supprime une petite rétention intrapleurale. (Fig. 5 et 6).

Le 2 mars, on constate par le drain le sifflement d'une fistule bronchique.

L'état est tranquillisant, malgré la persistance d'une fièvre avec oscillations qui dure du 5 au 20 mars (nécrose du moignon).

Le 20 mars, en retirant le drain, on découvre engagé dans le trajet le moignon sphacélé contenant les fils de ligature.

A partir de ce moment, la température baisse, reprise de l'état général. L'expectoration est de 30 à 40 cent. cubes, peu purulente.

Actuellement, il persiste une fistule bronchique avec léger écoulement par l'orifice du drain qui est supprimé.

Les plaies opératoires sont cicatrisées.

L'opéré est dans un état très satisfaisant (Fig. 7 et 8).
Examen anatomo-pathologique du lobe.
Le lobe enlevé est dur, entièrement atélectasié.
L'examen histologique montre qu'il s'agit d'une maladie kystique du poumon avec végétation des épithéliums bronchiques sans dilatations vraies des bronches (Fig. 9). Bronchectasie congénitale?

L'examen des films faits au cours de la période post-opératoire montre que la réaction pleurale a été minime, l'empyème très localisé, et que les autres lobes sont restés à l'abri de l'infection (Fig. 3 à 8).

Les suites opératoires dans l'ensemble ont été plus rassurantes qu'après une lobectomie en un temps.

M. **Maurer** : J'approuve entièrement les conclusions de M. Robert Monod. Il était utile qu'il apportât un travail soulignant les dangers de la lobectomie. A la suite de la très intéressante communication qu'il a faite ici, il y a deux ans, certains chirurgiens ont cru que la lobectomie était dès maintenant une opération de chirurgie courante.

Or, il y a des risques réels. Je tiens à insister à mon tour sur le risque pleural. Les adhérences qui fixent le poumon malade à la paroi peuvent revêtir différents aspects. Nous distinguerons : *a*) des adhérences sous forme de petits cordonnets; *b*) des adhérences lamelliformes; *c*) des adhérences cylindro-coniques. Dans ce cas, une surface plus ou moins importante du parenchyme pulmonaire adhère à la plèvre pariétale; *d*) de véritables synéchies : adhérences en surface de l'étendue d'une demi-paume de main ou plus.

Dans ces deux dernières variétés, l'isolement du poumon est délicat. *Même si on ne lèse pas le tissu pulmonaire, sa libération se fait en zone infectée, l'opération cesse d'être aseptique.*

Si on intervient comme nous avons eu l'occasion de le faire pour des lésions gangréneuses, le danger d'une gangrène pleurale est réel. Les injections de sérum antigangréneux ne sauraient y remédier.

M. Robert Monod a eu raison de nous rapporter ici, avec son expérience personnelle, les opinions d'Archibald, de Bohrer, de Graham, de Butler, de Tudor Edwards, de Churchill, de Berck et de Brunn qu'on trouve exposées dans le numéro d'avril 1935 du *Journal of Thoracic Surgery.*

Je crois, comme Archibald et Robert Monod, que les malades présentant des lésions peu infectées sont susceptibles d'être opérés en un temps; que ceux qui ont des lésions très infectées, véritable « *marécage pulmonaire* », *avec des adhérences septiques et en surface* doivent être opérés en deux temps, et le risque opératoire restera néanmoins considérable.

Quant aux malades dont la forme clinique est intermédiaire aux deux précédentes, c'est pour eux et suivant chaque cas que se posera la question de savoir s'ils doivent être opérés en un ou deux temps.

Le fait que les lésions soient aseptiques améliore tellement les résultats de la lobectomie, que les lobectomies pour bronchectasies sèches (formes hémoptoïques) peuvent donner 80 ou 90 p. 100 de bons résultats.

Mais il ne faut pas oublier que sur 50 cas de bronchectasies sèches non opérées, 2 seulement sont venues à la suppuration et encore dans 1 cas à la suite d'une bronchopneumonie récente (Archibald).

Les lobectomies pour bronchectasies sèches améliorent le pourcentage de la lobectomie.

Mais l'opération qui conserve quelques risques est-elle toujours indiquée?

Il y a des survies de quinze, vingt ans et plus. D'aucuns pensent d'ailleurs que cette lésion ne doit plus être décrite dans le chapitre des autres bronchectasies plus ou moins suppurantes.

Un petit détail technique pour la ponction des ventricules latéraux,

par M. **A. M. Dogliotti**, associé étranger.

Le détail que je désire vous exposer consiste dans l'emploi, pour la ponction postérieure des ventricules, de l'instrumentation extrêmement simple, qu'ici-même, il y a quelque temps, je décrivais pour la ponction antérieure des ventricules par voie transorbitaire.

L'instrumentation consiste en une aiguille trocart robuste qui sert à perforer la voûte orbitaire, et une aiguille pour ponction cérébrale longue et de petit diamètre, présentant une pointe arrondie avec des trous latéraux, qui glisse à l'intérieur de la première. La ponction antérieure des ventricules ne représente pas une opération quand on se sert de ces aiguilles. De même la ponction du corps du ventricule ou de sa corne postérieure, peut être parfaitement pratiquée avec la même instrumentation, quand la ponction de la corne antérieure n'est pas indiquée ou possible, par la voie qui passe au travers de la voûte orbitaire.

Quand on a choisi la région du crâne où on veut pratiquer la ponction postérieure, on incise, sous anesthésie locale, le cuir chevelu sur une longueur de 2 centimètres à peu près et ensuite, on trépane, à la fraise de Doyen, l'os jusqu'au diploé (fig. 1). Avant de trépaner la lamelle interne cranienne, on substitue à la fraise, l'aiguille trocart, dont la pointe est poussée avec un coup de marteau au contact de la dure-mère. On enlève alors le mandrin et on introduit à sa place l'aiguille à ponction cérébrale dans la direction du corps ou de la corne postérieure du ventricule cérébral (fig. 2). L'évidement du ventricule et l'insufflation de gaz se font de la façon habituelle.

Les avantages de cette méthode sont les suivants :

1° L'instrumentation extrêmement simple qui sert également pour la ponction à travers la voûte orbitaire et la ponction à travers la voûte cranienne dans n'importe quelle région.

2° Il n'y a aucune nécessité d'ouvrir la cavité cranienne et de découvrir les méninges;



FIG. 1.

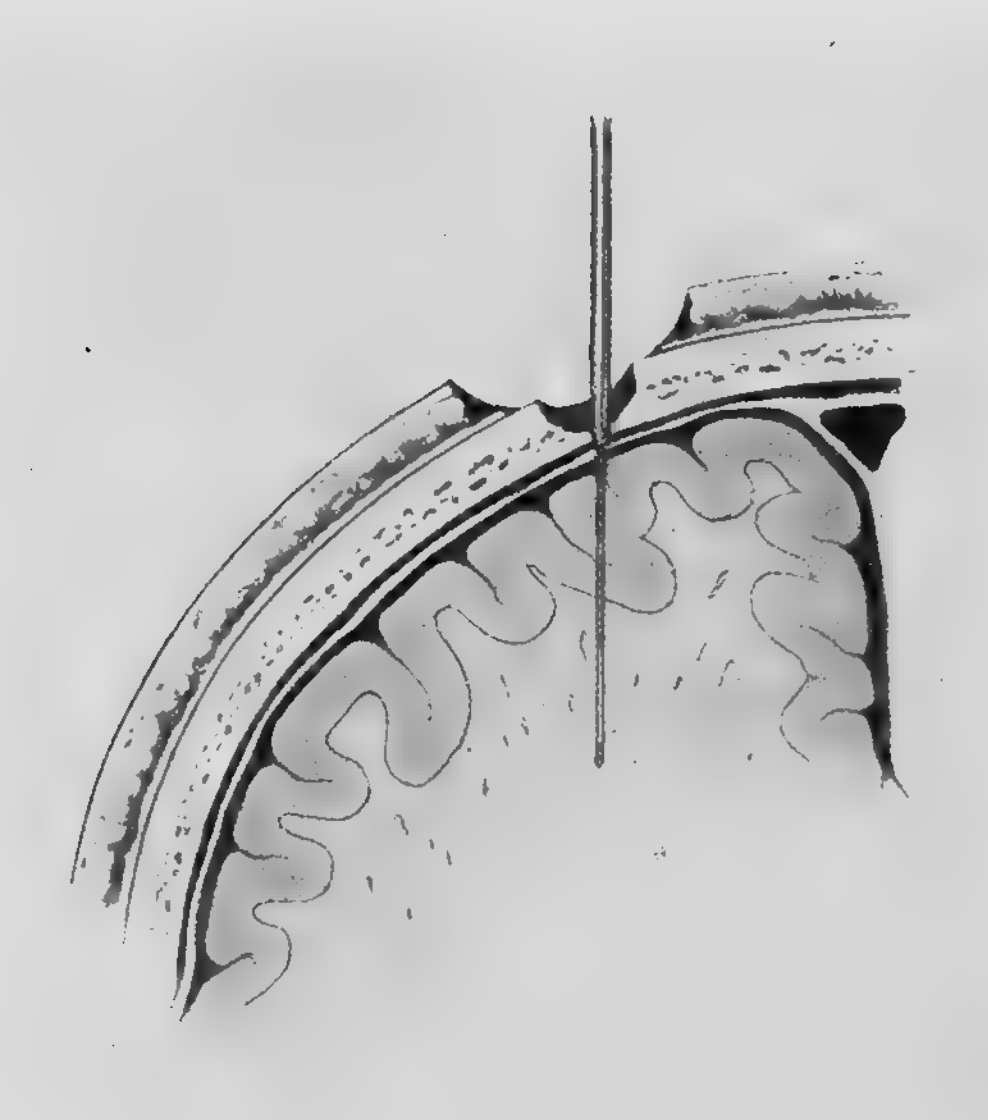


FIG. 2.

3° L'aiguille trocart reste bien fixée dans l'os, et ainsi l'aiguille à ponction cérébrale est retenue en place, sans danger de déplacement pendant l'écoulement du liquide céphalo-rachidien et l'injection de gaz, ou à cause des déplacements du patient.

L'on sait, en effet, que pour fixer l'aiguille en place, on se sert de nombreux dispositifs spéciaux, ou on comble le trou de la trépanation avec de la pâte, de la cire dure ou avec un bouchon de liège.

Drainage continu du liquide céphalo-rachidien pendant les opérations cérébrales,

par M. **A. M. Dogliotti**, associé étranger.

Un des plus grands obstacles de la chirurgie cérébrale est constitué par la petitesse de l'espace libre pour les manœuvres endocraniennes. Tous les neuro-chirurgiens tentent d'obtenir le maximum d'espace libre en évacuant le liquide céphalo-rachidien avec l'introduction d'une aiguille dans les ventricules cérébraux, dans la zone opératoire ou à travers une petite trépanation complémentaire. L'aiguille est fixée en place aux parois craniennes pendant toute l'opération avec différents dispositifs, de façon qu'elle ne puisse pas se déplacer et produire des lésions profondes ou s'éloigner de la cavité ventriculaire.

Depuis un an, je me sers d'une méthode qui m'a donné des résultats très satisfaisants, et je la conseille dans la plupart des interventions endocraniennes.

J'ai fait construire de petites aiguilles, fines et flexibles (en nickel) de différente longueur, de 4 à 6 centimètres portant de petits trous latéraux, et à tête plate de façon que, quand toute l'aiguille est introduite, la tête ne dépasse pas le plan cutané. Une série, à pointe arrondie et fermée et trous latéraux sert pour la ponction à travers la voûte orbitaire, tandis qu'une série avec pointe normale à biseau court et petits trous latéraux sert pour le drainage lombaire.

Quand on doit opérer dans la fosse postérieure, et s'il y a dilatation des ventricules latéraux (par exemple tumeurs postérieures avec hyperpression endocranienne secondaire), il est préférable d'utiliser le drainage antérieur. En ce cas, avant de préparer le champ opératoire, j'introduis une aiguille à pointe arrondie longue de 5 centimètres, à travers la voûte orbitaire en suivant le parcours habituellement suivi pour la ventriculographie (fig. 1). Si l'on n'a pas pratiqué cet examen précédemment, il faudra préparer la route à l'aiguille-drainage avec une aiguille trocart pour ventriculoponction antérieure. Dès qu'on a perforé la voûte orbitaire on substitue à l'aiguille trocart une aiguille-drainage. Cette aiguille doit être introduite complètement de façon que la tête plate s'enfonce légèrement dans la peau orbitaire. On enlève alors le mandrin, et on s'assure de la sortie du liquide céphalo-rachidien; un pansement de gaze stérilisée est fixé à la peau et

absorbera le liquide. L'aiguille-drainage continuera à fonctionner pendant toute l'opération, et en position favorable permettra l'évidement presque total des ventricules cérébraux, sans danger de déplacement.

Quand au contraire, ce qui est le cas le plus fréquent, on doit opérer dans la fosse cranienne antérieure ou sur la région temporo-pariétale ou dans tous les cas chez lesquels il n'existe pas de syndrome de compression

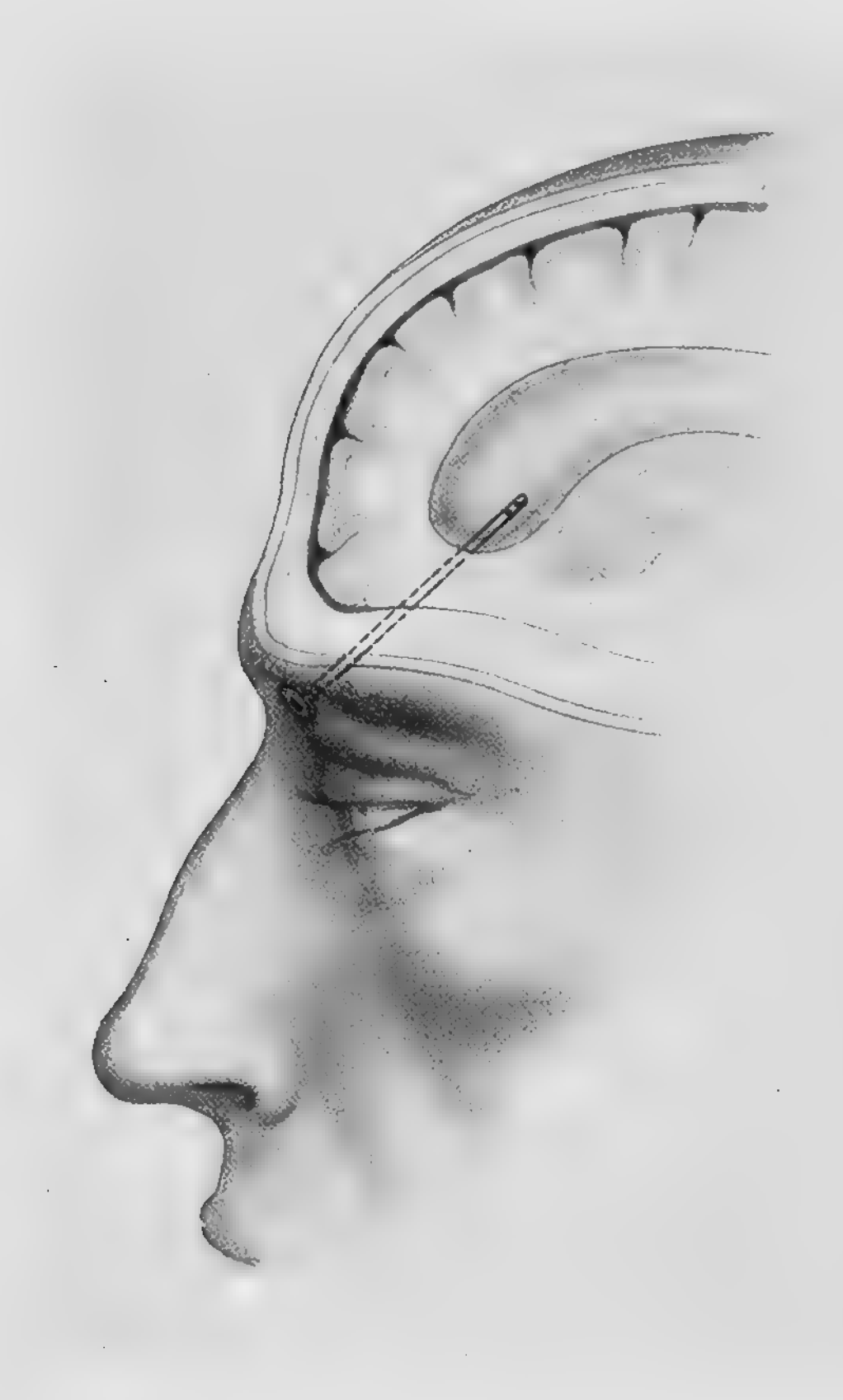


Fig. 1.

de la fosse postérieure, j'applique systématiquement, avant de préparer le champ opératoire, le drainage lombaire permanent. J'introduis dans le 4e-5e espace intervertébral lombaire une aiguille à biseau, longue de 4 à 6 centimètres selon la taille du sujet à opérer. L'aiguille doit être poussée à fond; quand la pointe est en plein espace sous-arachnoïdien la tête plate doit s'appuyer à la peau (fig. 2). On enlève le mandrin, et quand on s'est assuré de l'écoulement régulier du liquide céphalo-rachidien on recouvre la tête de l'aiguille avec un pansement en gaze stérilisée. La position du malade pour l'intervention est la suivante : le malade sur le dos a la tête légèrement soulevée. L'aiguille se trouve de cette façon dans la zone la

plus déclive du système sous-arachnoïdien et permet un complet écoulement du liquide céphalo-rachidien.

Au moment de l'ouverture de la cavité cranienne on aura l'agréable surprise de voir le cerveau et ses enveloppes très aplatis; le large espace ainsi formé nous permet les plus difficiles manœuvres exploratrices.

Les aiguilles sont enlevées immédiatement après l'opération, mais surtout dans le cas du drainage lombaire, on peut laisser l'aiguille pendant douze à vingt-quatre heures, ou la remettre en place dans les cas chez lesquels il pourrait se produire un syndrome post-opératoire hyperpressif.

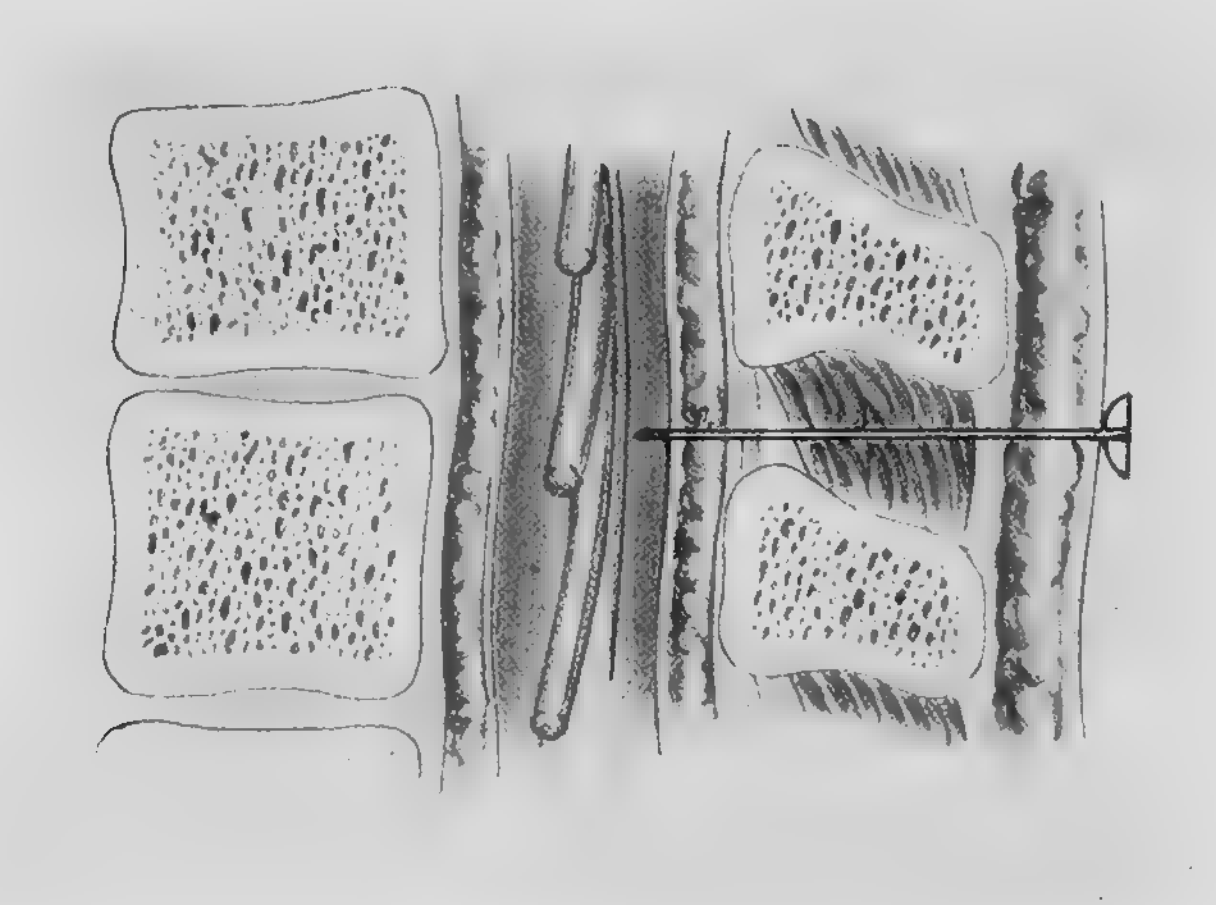


Fig. 2.

L'écoulement du liquide céphalo-rachidien avec cette méthode est bien plus complet qu'avec les méthodes habituelles; suivant celles-ci en effet on introduit des aiguilles en position moins favorable et le système ventriculaire et sous-arachnoïdien reste considérablement rempli de liquide céphalo-rachidien.

L'écoulement total du liquide céphalo-rachidien n'a provoqué, dans aucun cas, de symptôme alarmant; je pense au contraire qu'avec cette méthode on peut plus facilement empêcher la dangereuse formation de l'œdème cérébral pendant l'opération.

L'application du drainage permanent lombaire a donné aussi de surprenants résultats dans le traitement des céphalées post-rachianesthésiques et des cas d'hypertension endocranienne post-traumatique.

Le Secrétaire annuel : M. André Martin.

Paris. — A. Maretheux et L. Pactat, imp., 1, rue Cassette.

MÉMOIRES

DE

L'ACADÉMIE DE CHIRURGIE

Séance du 20 Mai 1936.

Présidence de M. Henri ROUVILLOIS, *président.*

PROCÈS-VERBAL

La rédaction du procès-verbal de la précédente séance est mise aux voix et adoptée.

CORRESPONDANCE

La correspondance comprend :

1° Les journaux et publications périodiques de la semaine.
2° Une lettre de M. OBERLIN s'excusant de ne pouvoir assister à la séance.

DON D'UNE LETTRE AUTOGRAPHE DE M. PASTEUR

M. FREDET fait hommage à l'Académie pour ses archives d'une lettre autographe de M. PASTEUR.

Des remerciements sont adressés à M. FREDET pour son don généreux.

M. le Président annonce que le professeur STOIANOFF, de Sofia, le professeur DANIEL, de Bucarest, associés étrangers de l'Académie, et MM. BÉGOUIN et JEANNENEY, de Bordeaux, associés nationaux, assistent à la séance.

RAPPORTS

Invagination intestinale aiguë chez un adulte. Entérectomie de 2m40. Guérison,

par MM. **Henri Redon** et **Soubrane.**

Rapport de M. Pierre Brocq.

Mme V..., vingt-deux ans, est admise à la Pitié le 14 octobre 1934 pour un syndrome abdominal aigu, dont le début remonte à vingt-quatre heures.

La veille, à midi, douleurs à type de coliques paroxystiques, accompagnées de vomissements alimentaires, puis bilieux. Une selle est émise dans l'heure qui suit, sans la moindre trace de sang, et, depuis, l'arrêt des gaz et des matières est complet. Les douleurs ont également perdu tout caractère paroxystique; il n'y a pas eu le moindre ténesme et les vomissements du début n'ont pas repris.

A l'examen, on est frappé d'emblée par une *tuméfaction sous-ombilicale, du volume d'une tête d'enfant, bosselée, tendue, douloureuse et rigoureusement mate à la percussion*; son siège est à peu près médian, peut-être un peu latéralisé à droite. La consistance de cette tumeur est ferme, rénitente; elle paraît fixée dans la profondeur par un pédicule qui donne l'impression de filer dans le bassin; mais elle reste néanmoins un peu mobile dans le sens transversal.

Le toucher vaginal est douloureux comme la palpation abdominale, mais ne permet aucune constatation intéressante. Néanmoins nous pensons qu'*il s'agit vraisemblablement d'un kyste ovarien tordu sur un long pédicule.*

Pas de distension intestinale, pas d'ondes péristaltiques.

L'interrogatoire est absolument négatif : en particulier, cette crise douloureuse est la première que présente la malade. Température : 38°; pouls : 140.

On juge inutile de pratiquer une radiographie sans préparation, car, dans le syndrome, la tumeur prime, et de loin, l'occlusion.

Intervention : Sous anesthésie générale, cœliotomie sous-ombilicale : nous découvrons aussitôt une énorme tumeur violacée et tendue, qui est d'abord prise, étant donné son volume, pour un volvulus; on s'aperçoit vite qu'il s'agit d'une *invagination jéjuno-iléale.* On parvient, à grand peine, à pratiquer la désinvagination et, au moment où elle s'achève, il s'écoule une assez grande quantité de liquide louche et malodorant; les anses désinvaginées, aussitôt dilatées, sont de couleur feuille morte et semées de taches de nécrose, surtout abondantes au niveau des anses distales. Le mésentère est très considérablement œdématié et littéralement farci de gros ganglions inflammatoires.

La conduite à tenir, étant donné la longueur de l'intestin sphacélé et son siège, ne prête à aucune discussion : nous pratiquons la *résection de l'intestin malade*, très rapidement, en tissus sains, et nous rétablissons la continuité par une *anastomose latéro-latérale.* La paroi est refermée en un plan.

L'examen de la pièce montre que la résection a porté sur une *longueur de* 2m40, et que *la tête d'invagination est constituée par une tumeur pédiculée du volume d'un œuf de pigeon*, insérée au voisinage du bord mésentérique de l'intestin.

L'examen histologique, rendu difficile par l'infarcissement et les lésions de nécrose, montre qu'il s'agit d'un *polype muqueux.*

Suites opératoires : Le lendemain, crise de diarrhée sanglante assez importante, et, les jours suivants, clochers fébriles attribués à des poussées de colibacillose.

La malade quitte l'hôpital vers le trentième jour.

Elle a actuellement engraissé de 12 kilogrammes *depuis sa sortie de l'hôpital, et ne présente aucun trouble digestif.*

MM. Redon et Soubrane ajoutent à leur observation les quelques observations suivantes :

« 1° Le tableau clinique que présentait notre malade ne comportait pas un seul des signes classiques de l'invagination intestinale, bien qu'il s'agisse d'une invagination prograde et relativement bas située, et nous croyons que cette symptomatologie atypique excuse suffisamment notre erreur de diagnostic initiale;

« 2° Il s'agit là d'une invagination aiguë, aussi brutale que l'invagination du nourrisson et apparue sans le moindre antécédent;

« 3° Ce cas ne présentait aucune difficulté d'ordre thérapeutique et la décision s'imposait, mais l'importance de la résection pratiquée méritait, croyons-nous, d'être rapportée. »

Invagination aiguë iléo-colique chez un homme de cinquante-trois ans. Hémicolectomie en quatre temps. Guérison,

par M. **Michel Salmon**, chirurgien des Hôpitaux de Marseille.

Rapport de M. Pierre Brocq.

J. G..., cinquante-trois ans, entre le 13 août 1934, à l'Hôpital de la Conception, avec le diagnostic d'occlusion intestinale. Le 10 août, à 6 heures du matin, il a été réveillé brusquement par des douleurs atroces, qui l'obligent à se courber en deux. Ces douleurs évoluent par crises, entrecoupées de période de calme absolu. Elles débutent dans la région péri-ombilicale, s'irradient vers la fosse iliaque droite et se diffusent ensuite à tout l'abdomen. Pas de vomissements, mais nausées, arrêt des matières et des gaz, émission, par l'anus, de *glaires sanglantes.*

Nous voyons le malade cinquante-deux heures après le début des accidents. État général très mauvais, facies tiré, pouls petit à 130, température à 37°, langue sèche, fuligineuse, vomissements fécaloïdes incessants ; oligurie extrême ; depuis vingt-quatre heures, le malade n'a plus uriné et un sondage de la vessie ne ramène que 30 cent. cubes d'urine. Abdomen très ballonné dans son ensemble. Sous la paroi se dessinent des ondes péristaltiques qui se dirigent de l'ombilic vers la fosse iliaque. Aucune contracture vraie, mais un peu de défense dans la fosse iliaque droite, où, à la palpitation, on découvre *une masse du volume d'une grosse orange, à consistance élastique, fixée dans la profondeur.* Cette masse, à contours imprécis, est *extrêmement douloureuse.* Un toucher rectal montre une ampoule vide, et ramène un liquide sanglant.

Examen radiologique : *Sans préparation,* en station verticale : dilatation des anses grêles avec plusieurs niveaux liquides. Le côlon n'est pas visible (fig. 1).

Après lavement baryté, en radioscopie, on voit le liquide opaque progresser

normalement jusqu'à l'angle hépatique, puis il remplit lentement le côlon ascendant et le cæcum. Au niveau du côlon ascendant, près de son bord externe, on aperçoit une image qui s'imprime en clair sur l'opacité colique. Cette image a une forme de J retourné, dont la concavité regarde à gauche et dont la branche horizontale atteint le bord interne du cæcum. Ce bord interne présente une image lacunaire à contours irréguliers. Le cæcum lui-même paraît avoir un volume réduit. Un premier cliché fixe cet aspect (fig. 2). Un deuxième cliché, pris quelques instants après le premier, et sous une pression un peu plus forte, montre que le còlon ascendant est mieux rempli, mais l'image en J visible sur le premier cliché n'est plus aperçue (fig. 3). Par contre,




Fig. 1.

le cæcum reste petit et son bord interne présente l'image lacunaire de la première radiographie.

L'examen radiologique terminé, on vide le côlon par siphonage.

Par ailleurs, absence de tout antécédent digestif. Ces renseignements, l'évolution (début brusque), les signes cliniques (tumeur élastique dans la fosse iliaque, émission de sang par l'anus) et les signes radiologiques plaident en faveur d'une invagination aiguë. Nous décidons d'intervenir.

Azotémie immédiatement avant l'opération : 2 gr. 30. Injection intraveineuse de 20 cent. cubes de sérum hypersalé à 10 p. 100. Sous la peau : sérum physiologique (1 litre).

Anesthésie locale complétée par une bouffée de kélène. Laparotomie iliaque droite de Roux (aide : Haimovici, interne des Hôpitaux).

Dès l'ouverture du péritoine, on découvre une masse du volume du poing. Elle est constituée par le cæcum dans lequel s'est invaginé le grêle. Le collet de l'invagination est extrêmement serré, il est constitué par la valvule iléo-

cæcale. La paroi cæcale interne a été entraînée en partie à l'intérieur du cæcum. Le mésentère très œdématié contient de volumineux ganglions.

Il est absolument impossible de désinvaginer; le cæcum s'éraille, le collet est sur le point d'éclater. L'état général contre-indique toute manœuvre importante ; il faut terminer rapidement. Décollement du cæcum, partiellement accolé, extériorisation du cæcum et du grêle invaginé ; entérostomie à la Witzel sur le grêle en amont de l'obstacle. Toute la masse intestinale extériorisée est entourée de grandes compresses qui font barrière du côté de la cavité péritonéale et drainent largement les espaces sous-péritonéaux.

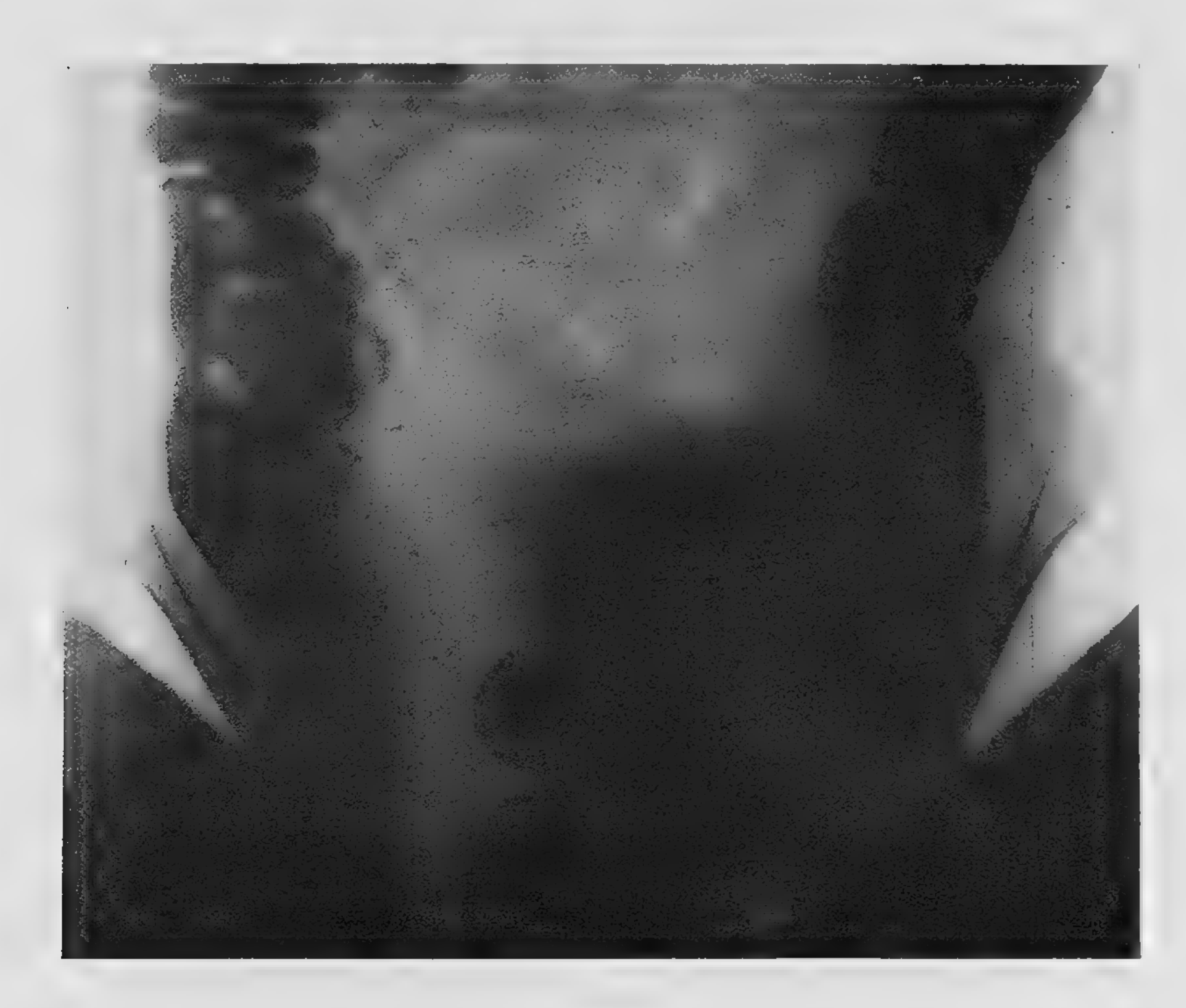


FIG. 2.

Soins post-opératoires : injection de sérum anticolibacillaire, 40 cent. cubes ; sérum hypersalé intraveineux à 10 p. 100, 20 cent. cubes toutes les deux heures ; sérum salé physiologique : 2 litres pendant trois jours consécutifs. Rétablissement de la diurèse et, le 15 août, l'azotémie tombait à 0 gr. 85. Le dosage du chlore dans le sang était de :

Chlore total.	3,40 p. 100
Chlore plasmatique.	3,90 p. 100
Chlore globulaire.	3,10 p. 100
Valeur globulaire.	50 p. 100

Les suites opératoires furent longues et mouvementées. Le collet de l'invagination se gangréna, le boudin se désinvagina en partie, puis le quatrième jour, 50 centimètres de grêle sphacélé s'éliminèrent. L'examen de la pièce permit de reconnaître la cause de l'invagination : il s'agissait d'un polype du

grêle ayant le volume d'une noix, possédant un pédicule de 3 centimètres. La nécrose de ce polype ne permit pas l'examen anatomo-pathologique.

Une suppuration s'établit, abondante, fétide. L'élimination du boudin aboutit à la constitution d'un véritable anus grêle *in situ*. Les mèches furent enlevées complètement au quinzième jour. Le cæcum réintégra peu à peu la cavité abdominale. A ce moment, la peau était en partie digérée, couverte d'ulcérations très douloureuses. L'état général était très précaire, presque cachectique,



Fig. 3.

le malade refusait toute alimentation. La dénutrition rapide, due en grande partie à l'anus grêle, commandait un dérivation interne.

Le 14 septembre, sous anesthésie locale, laparotomie médiane sus- et sous-ombilicale, injection dans le péritoine de 20 cent. cubes de syncaïne. L'intestin grêle a un calibre réduit, sa paroi est d'une minceur extrême. On pratique une *anastomose iléo-transverse*. La bouche est placée sur l'iléon (à 20 centimètres du foyer opératoire primitif bien limité par des adhérences) et sur la partie moyenne du côlon transverse. Vu la minceur des parois du grêle, on ne peut le retourner, car il s'écrase. On fait une anastomose latéro-latérale, aniso-péristaltique, sans exclusion. Fermeture de la paroi en trois plans; protection de la plaie par une

couche de collodion. Le premier pansement est fait au quinzième jour ; cicatrisation *per primam.*

Les suites opératoires furent pénibles, et nous dûmes faire deux transfusions de 300 grammes à quatre jours d'intervalle, puis, progressivement, l'état général s'est amélioré. Après le troisième jour, reprise de l'alimentation, selles journalières par l'anus naturel, bien que l'anus grêle laisse écouler des matières liquides en assez grande quantité. Une radioscopie et une radiographie du tube digestif montrent un transit normal et un fonctionnement parfait de l'anastomose iléo-transverse.

Malgré des soins locaux minutieux, l'écoulement persistant des matières au



Fig. 4.

niveau de la plaie iliaque entretient des ulcérations cutanées rebelles à toute thérapeutique.

Ce mauvais état de la peau contre-indique temporairement l'hémicolectomie, seule capable d'amener la guérison. Il faut donc d'abord, par une *double exclusion*, établir la dérivation totale des matières pour obtenir la cicatrisation des tissus et la désinfection des segments intestinaux que l'on se propose d'enlever.

Le 10 décembre 1934, troisième intervention : Anesthésie locale. Laparotomie médiane sus- et sous-ombilicale. Injection de 20 cent. cubes de syncaïne dans le péritoine. Section au thermocautère de l'intestin grêle en aval de l'anastomose. Fermeture des bouts intestinaux par trois bourses au fil de lin. Section, également au thermo, du côlon transverse en amont de l'anastomose. Fermeture des tranches de section par trois plans au fil de lin. Suture de la paroi. Protection de la plaie par une couche de collodion. Cicatrisation *per primam.*

A partir de cette époque, aucune matière ne s'écoule par l'anus grêle. Selles

régulières: Amélioration extrêmement rapide de l'état général. En six semaines, le malade augmente de 10 kilogrammes. On pratique de grands lavages du côlon ascendant et du grêle exclu par l'intermédiaire de la fistule intestinale située au niveau de la fosse iliaque. Deux clichés radiographiques, pris après lavement opaque, montrent une anastomose large et la présence d'un cul-de-sac de part et d'autre de cette anastomose, sur le côlon et le grêle.

Le 1er mars, *quatrième intervention.* Rachianesthésie. Syncaine : 12 centigrammes. Longue incision oblique, se rapprochant de celle de Desmarets, et circonscrivant l'ancien anus grêle. Ouverture de la cavité péritonéale. Libération d'adhérences assez solides. Hémostase et section du mésentère de la partie inférieure de l'iléon. Décollement du cæcum et du côlon de bas en haut. Hémostase des pédicules coliques et de la portion droite du mésocôlon transverse. L'hémicolectomie fut relativement aisée. Péritonisation. Fermeture partielle de la paroi avec mise en place d'un petit Mickulicz dans la partie inférieure de l'incision. On a enlevé 65 centimètres de gros intestin et 70 centimètres d'intestin grêle (au total 1m35).

[(Ci-joint une photographie de la pièce opératoire (fig. 4).]

L'intervention a été très bien supportée. Cicatrisation en quinze jours.

Actuellement, fonctions intestinales parfaites, pas de diarrhée. Deux selles journalières, état général excellent. Bonnes cicatrices. A sa sortie de l'hôpital, fin mars 1935, le malade avait engraissé de 20 kilogrammes.

*
* *

Les deux observations que je viens de rapporter confirment les conclusions auxquelles j'étais arrivé dans un travail que j'ai présenté, le 13 janvier 1932, à cette tribune, sur *le traitement de l'invagination intestinale de l'adulte.*

Je rappelle, en bref, ces conclusions :

Première conclusion. — La désinvagination doit toujours être tentée avec prudence et patience. En règle, elle guérit les malades, quand elle est possible.

MM. Redon et Soubrane ont réussi à désinvaginer à grand'peine. Mais le sphacèle de l'anse désinvaginée les a obligés à réséquer immédiatement 2m40 d'intestin grêle.

M. Salmon s'est trouvé dans l'impossibilité absolue de désinvaginer.

Deuxième conclusion, — Quand la désinvagination est impossible ou quand, après désinvagination, l'intestin apparaît sphacélé, la conduite sera différente suivant qu'il s'agit d'une *invagination iléo-iléale* ou d'une *invagination iléo-cæco-colique,*

a) *Pour les invaginations iléo-iléales,* la résection large en un temps est la méthode de choix.

Ainsi ont procédé, avec succès, MM. Redon et Soubrane, en réséquant 2m40 d'intestin grêle.

b) *Pour les iléo-cæco-coliques,* la résection large en un temps, suivie du rétablissement immédiat du transit intestinal, est une opération dangereuse. Elle exige, pour être indiquée, un état général satisfaisant, l'absence d'altérations à distance des parois intestinales, l'absence d'œdème des mésos.

Ainsi, la *résection en deux temps ou en trois temps, ou même en quatre*

temps, avec extériorisation et anus *in situ*, ou encore avec résection et abouchement des deux bouts à la paroi, doit-elle être pratiquée dans tous les cas où il existe des facteurs de gravité : stase stercorale, épaississement des parois intestinales, sphacèle intestinal, œdème des mésos.

Si l'extériorisation a nécessité un important décollement colo-pariétal, en zone suspecte, il ne pourrait être reproché à personne de pratiquer, par prudence, un large drainage des surfaces cruentées.

Les publications récentes me paraissent confirmer ces conclusions. J'ajoute cependant que, dans les cas moins graves, où l'on est tenté de faire la résection en un temps, peut-être pourrait-on s'inspirer du procédé de « suture termino-terminale extériorisée », que J. Sénèque et Milhet ont décrit dans le *Journal de Chirurgie*, **46**, n° 2, août 1935, à propos du traitement du dolichocôlon ; ce procédé nous paraît plus prudent que la résection en un temps, avec suture immédiate, abandonnée dans le ventre.

M. Salmon avait affaire à une invagination iléo-colique, qu'il n'avait pu dérouler. Son malade, opéré à l'anesthésie locale, était dans un état précaire. Fort sagement et avec succès d'ailleurs, il a pratiqué l'opération en plusieurs temps.

Premier temps : Après décollement du cæco-côlon, extériorisation de l'anse invaginée et entérostomie à la Witzel sur le grêle en amont de l'obstacle. Élimination spontanée de 50 centimètres de grêle, portant un polype, cause de l'invagination.

Deuxième temps : Un mois plus tard, anastomose iléo-transverse, aniso-péristaltique, sans exclusion.

Troisième temps : Trois mois plus tard, exclusion bilatérale et l'anse iléo-cæcale invaginée.

Quatrième temps : Résection de l'anse l'iléo-cæcale (hémicolectomie avec un segment de grêle). Guérison.

« En conclusion, dit M. Salmon, ce malade, arrivé mourant à l'hôpital, doit sa guérison au sérum salé hypertonique et à l'opération en une série de temps espacés. »

Je rappelle que le malade de M. Salmon était dans un état particulièrement sévère, il était donc indiqué de diviser les risques en des interventions multiples pour ne faire subir à l'opéré qu'un minimum de choc.

*
* *

Je vous propose de remercier MM. Redon et Soubrane, d'une part, et M. Salmon d'autre part, de nous avoir communiqué leurs intéressantes observations et de les féliciter de leurs succès.

Utérus bicorne unicervical,

par M. **Roger Chureau** (de Châtillon-sur-Seine).

Rapport de M. Antoine Basset.

Le 14 juin 1933, j'ai déjà fait ici un rapport sur une observation du Dr Chureau. Il s'agissait alors d'un cas d'utérus didelphe avec hématocolpos unilatéral.

La malade avait deux corps utérins indépendants (dont l'un pas plus gros qu'une noix), deux cols séparés et deux vagins; l'un normal et l'autre imperforé, distendu par un hématocolpos. D'autre part, il n'y avait aucun septum recto-vésical entre les deux corps utérins.

Le Dr Chureau vient de nous envoyer une deuxième observation de malformation de l'appareil génital interne féminin.

Elle est anatomiquement assez différente de la précédente.

Intervenant avec le diagnostic de fibromes sous-péritonéaux : l'un médian, l'autre latéral gauche, chez une femme de quarante-cinq ans, multipare, sans passé génital pathologique, et présentant un col et un vagin apparemment normaux, le Dr Chureau a trouvé, à l'ouverture de l'abdomen, un hémi-utérus droit médian petit, portant à sa corne une trompe et un ovaire scléro-kystique, et sur son fond un fibrome pédiculé.

Sur la ligne médiane un septum recto-vésical très développé, incliné à gauche, recouvrait un autre hémi-utérus gauche non fibromateux, pourvu, lui aussi, d'une trompe et d'un ovaire scléro-kystique.

Chureau fit l'ablation de ces deux hémi-utérus en les sectionnant à l'endroit où ils se réunissaient sur un col unique, mais parcouru par deux cavités cervicales aboutissant à un orifice externe commun.

Guérison sans incident.

Il s'agissait donc cette fois-ci d'un utérus bicorne unicervical, avec septum sagittal médian très développé.

(L'observation *in-extenso* est déposée aux Archives de l'Académie sous le n° 121).

La fracture du semi-lunaire au cours des traumatismes du poignet,

par M. **Jean Rousset** (de Ploermel).

Rapport de M. Albert Mouchet.

M. Rousset (de Ploermel) nous a adressé une observation de fracture du semi-lunaire qui a été radiographiée aussitôt après l'accident et dont l'aspect radiographique offre ceci de particulier d'être identique à celui qu'on observe dans les altérations tardives de cet os.

De l'observation elle-même, je dirai peu de chose : elle concerne un homme de trente-sept ans dont la paume de la main a été heurtée violemment par une des billes de bois dont il avait chargé une charrette.

La fracture est associée, comme cela est si souvent le cas pour le semi-lunaire, à une fracture de l'apophyse styloïde du radius à la base ; c'est ce fragment radial, resté saillant en avant, qui gêne la flexion de la main.

La fracture du lunaire est du type *fracture par écrasement*, lésion habituelle au semi-lunaire. Cet os est celui des os du carpe qui est le plus souvent fracturé après le scaphoïde. Mais, même en comptant les fractures limitées aux cornes, on ne note guère que 3 fractures du semi-lunaire pour 10 fractures du scaphoïde.

M. Rousset avait proposé au blessé, en raison des douleurs qui persistaient malgré une longue immobilisation plâtrée, de lui enlever son semi-lunaire. Le blessé n'a pas accepté et il a pu reprendre son travail au bout de quatre mois avec une invalidité de 10 p. 100.

Reste un détail à discuter : *l'aspect radiographique* du semi-lunaire écrasé. Il a quelque peu intrigué M. Rousset. Il m'étonne moins, attendu que depuis fort longtemps on a observé dans les fractures par écrasement de cet os, en même temps qu'une dislocation trabéculaire, des zones osseuses un peu raréfiées et d'autres, centrales surtout, opacifiées, *et cela dans des cas récents.*

Mais, M. Rousset, très au courant de ces faits de malacie du semi-lunaire, de maladie de Kienböck, etc., s'est demandé avec raison si l'image radiographique du poignet de son blessé qui présente tant d'analogie avec celle de la maladie de Kienböck ne prouvait pas l'existence d'une altération antérieure du semi-lunaire.

Il est obligé de conclure par la négative non seulement parce que son blessé n'a jamais souffert avant l'accident, mais encore parce que cet accident a été des plus nets et qu'il y a une fracture associée du radius.

M. Rousset profite très heureusement de l'occasion pour terminer par une réflexion que l'on ne pourra qu'approuver.

Quand on pratiquera systématiquement la radiographie de tous les traumatismes récents du poignet, on s'apercevra peut-être que la malacie du semi-lunaire a pour point de départ une fracture de cet os, tout comme la malacie du scaphoïde. Mais c'est souvent une fissure minime et très difficile à voir.

Nos recherches bibliographiques et nos observations personnelles sont toutes en faveur de cette opinion.

Je vous propose, Messieurs, de remercier M. Rousset de son intéressante observation et de la publier dans nos Mémoires.

Hallux varus par redoublement,

par M. **R. Imbert** (de Marseille).

Rapport de M. J. SÉNÈQUE.

Vous m'avez chargé de faire un rapport sur une observation qui nous a été adressée par M. R. Imbert, chirurgien des hôpitaux de Marseille, et qui est intitulée : *Hallux varus par redoublement.*

Il s'agit dans cette observation d'une fillette de treize ans, qui est atteinte depuis sa naissance d'un hallux varus gauche; cette déformation d'abord peu marquée est allée ensuite en s'accentuant, ne gêne pas la marche, mais nécessite le port d'une chaussure spéciale.

L'extrémité de son gros orteil gauche est très déplacée en dedans, mais il n'existe aucun mouvement de rotation. Il repose correctement sur le sol par sa face plantaire, tandis que son bord interne est le siège de durillons qui se sont développés au contact de la chaussure. Les téguments qui le recouvrent, sont d'apparence normale quoique l'ongle soit peut-être un peu plus large et étale que du côté opposé. Cet élargissement est d'ailleurs régional. Il s'étend, en effet, à tout le gros orteil, dont la largeur est presque le double de celle du côté opposé. A son niveau, nous ne retrouvons aucune trace de ces sillons longitudinaux qui ont été signalés en particulier par Bohème et Meyer, et qui extériorisent une syndactylie.

Par contre, on a l'impression qu'il existe sur le bord interne du 1er métatarsien une sorte de bride profonde qui empêche toute tentative de redressement de l'orteil.

Sur la radiographie, on note l'existence de deux os surnuméraires en dedans du 1er cunéiforme. L'un donne l'impression d'un redoublement du 1er cunéiforme, avec la face interne duquel il s'articule. L'autre est un peu plus grêle et paraît s'effiler en direction de la phalange vers le 1er métatarsien et donne l'impression d'un redoublement du 1er métatarsien.

La 1re phalange du gros orteil est subluxée en dedans. Elle ne s'articule avec le métatarsien que par sa partie externe. La portion interne est déformée et irrégulière. Les quatre derniers métatarsiens sont également légèrement déformés et les orteils correspondants déviés en dedans.

Cette observation rentre dans le cadre des malformations congénitales par redoublement, liées à l'existence d'un os surnuméraire,

Alors que généralement, l'hallux varus par redoublement est sous la dépendance d'un orteil surnuméraire, dans l'observation de M. Imbert, le redoublement *porte sur le 1er cunéiforme et sur le 1er métatarsien*, et c'est là le point intéressant de cette observation. Sur la radiographie, le cunéiforme supplémentaire se voit avec la plus grande netteté, en ce qui concerne le métatarsien supplémentaire, on le voit très bien à la partie antérieure et postérieure; la partie moyenne, au contraire, est moins visible. Il semble bien cependant s'agir d'un osselet continu, et c'est même ce métatarsien supplémentaire qui, s'implantant sur l'extrémité postérieure et interne de la 1re phalange du gros orteil paraît avoir déterminé la déformation en hallux varus.

Je signalerai que M. Mouchet, en 1922, dans son Rapport au IVe Congrès de la Société française d'orthopédie, sur la Pathogénie des difformités du gros orteil, a étudié cette déformation, et qu'en 1929, MM. Bohême et Meyer, de Nancy, dans un Mémoire très documenté, paru dans la *Revue d'Orthopédie*, ont fait une étude très complète sur l'hallux varus et ont pu en réunir 18 observations.

Vous voyez donc qu'il ne s'agit pas là d'une malformation fréquente, à

en juger par la rareté des observations recueillies, et je vous propose de remercier M. Imbert de nous avoir adressé cette intéressante observation, et de l'insérer dans nos Bulletins.

A propos d'une localisation rare de métastases consécutives à un cancer du poumon.

par MM. **Victor Audibert, R. Imbert** et **Ch. Mattei** (de Marseille).

Rapport de M. J. Sénèque.

MM. Audibert, Imbert et Mattei (de Marseille) nous ont adressé l'intéressante observation suivante :

Un homme, âgé de cinquante-huit ans, entre à la clinique médicale de la Conception, à Marseille, pour troubles de l'état général, anorexie, amaigrissement, accompagnés de toux et d'expectoration minime, et d'un état subfébrile.

Le début de la maladie est, nettement, précisé par ce malade qui, exerçant la profession de concierge, a été pris, brusquement, en pleine santé apparente, le 22 août 1934, d'un point de côté intense à la base pulmonaire droite, en arrière, de fièvre élevée, de toux sèche quinteuse et de sueurs abondantes.

On aurait porté, à ce moment, le diagnostic de congestion pleuro-pulmonaire aiguë. Au bout d'un mois, B... put reprendre son travail, apparemment guéri, quand, en novembre de la même année, donc trois mois environ après le début des accidents aigus, se produisit une hémoptysie de sang rouge, de moyenne abondance, suivie, les jours suivants, de quelques crachats sanguinolents. Le malade n'accusait, alors, qu'un peu de toux, sans autres symptômes.

A Pâques 1935, après un repos de deux mois à la campagne, B... essaie de reprendre ses occupations, mais son état général, jusque-là assez bien conservé, commence à s'altérer, l'appétit diminuant progressivement et entraînant un amaigrissement important. B... recommence à tousser, ressent une gêne très minime au niveau de la base de l'hémithorax droit, et devant les troubles persistants de l'état général, décide de se faire hospitaliser.

A son entrée, le 3 juillet 1935, nous nous trouvons en présence d'un homme très amaigri, au teint pâle, toussant par moments et expectorant quelques crachats mucopurulents. Il répond bien à l'interrogatoire, ses antécédents personnels héréditaires et collatéraux sont bons.

A l'inspection générale, on ne note ni dyspnée, ni voussure au niveau du thorax, mais on est frappé par l'existence au niveau de l'annulaire et du médius de la main droite d'une tuméfaction indolore, de couleur rouge sombre, intéressant l'extrémité de ces deux doigts, leur donnant l'aspect en baguette de tambour et rappelant un panaris télangectiasique. L'un de ces pseudo-panaris a même été incisé, économiquement il est vrai, par un médecin de la ville, qui n'avait vu sortir que quelques gouttes de sang. L'extrémité de l'index de la main droite est le siège d'un début de rougeur qui évoluera intérieurement vers l'aspect noté au niveau de l'annulaire et du médius.

Le malade se préoccupe assez peu de ces manifestations digitales qui sont, nous le répétons, absolument indolores, d'apparition récente, et ne font que le gêner dans les gestes habituels.

Dans l'hypocondre droit, existe une petite tumeur sous-cutanée, du volume d'une cerise dure, roulant sous le doigt, indépendante de la peau et des plans profonds, et dont le malade ne peut préciser la date d'apparition.

L'examen clinique de l'appareil pulmonaire révèle une zone de matité de bois en arrière, à droite, remontant jusqu'à la partie moyenne du poumon, avec

abolition des vibrations et silence respiratoire. Au sommet droit, expiration prolongée sans bruits surajoutés. Le poumon gauche est normal. Les autres appareils ne montrent rien de spécial, la tension artérielle est à 15-8 à l'appareil de Vaquez.

En somme, on se trouve en présence, chez un homme de cinquante-huit ans, amaigri, très anorexique, subfébrile, sans point de côté, d'un syndrome de condensation pleuro-pulmonaire de la base droite, accompagné de manifestations assez curieuses au niveau des doigts.

Une ponction pleurale, faite extemporanément, est négative.

Les radiographies pulmonaires, montrent l'existence d'une opacité homogène de la base droite, mal délimitée en haut, où l'on voit des traînées d'ombre en direction de la clavicule.

Les différents examens de laboratoire pratiqués ont été les suivants :

Analyse d'urines : normale.

Examen des crachats : absence de bacille de Koch, absence de cellules néoplasiques sur les frottis examinés.

Examen du sang : Bordet-Wassermann négatif. Azotémie : 0,35.

Numération et formule sanguine : globules rouges : 3.200.000, globules blancs : 10.000, dont 77 p. 100 de neutrophiles, 5 p. 100 de monocytes, 16 p. 100 de lymphocytes, 2 p. 100 de myélocytes.

Le 17 juillet, nous pratiquons, sous anesthésie locale, l'extirpation du noyau sous-cutané dont nous avons signalé, plus haut, l'existence.

Le résultat anatomo-pathologique fourni par M. le professeur agrégé Mosinger, a été le suivant :

Sur les fragments étudiés, la tumeur est constituée de travées et de lobules néoplasiques à cellules malpighiennes avec présence, en certains points, de globes parakératosiques. Les phénomènes de polymorphisme sont peu prononcés, tandis que les mitoses sont nombreuses. Le stroma est à type collagéno-fibroblastique serré. Malheureusement, l'épiderme n'est pas intéressé sur les fragments étudiés, de telle sorte qu'il est impossible de dire s'il s'agit d'une tumeur primitive ou métastasique.

Durant les jours suivants, les lésions digitales qui sont, très vraisemblablement, des métastases du néoplasme pulmonaire, augmentent de volume avec tendance à l'ulcération. Elles ne sont, toujours, pas douloureuses. Jusqu'à présent, elles siègent sur la dernière phalange du médius et de l'annulaire droits. Il en apparaît, également, à l'index droit et à un orteil gauche.

Deux nodules cutanés, gros comme une tête d'épingle et de couleur rouge sombre apparaissent, également, à la face.

L'examen anatomo-pathologique de ces diverses métastases, pratiqué par M. Mosinger, permet de faire les constatations suivantes :

Les deux métastases présentent le même aspect d'épithélioma spino-cellulaire lobulé avec globes cornés et phénomènes abondants de dyskératose monocellulaire. Il est impossible d'indiquer l'origine exacte de la tumeur car les métastases de tous les épithéliomas malpighiens ont un aspect identique.

Sur les radiographies de la main et du pied où siégeaient les métastases, on voit l'atteinte importante de la plus grande partie des phalangettes du médius et de l'annulaire.

Il en est de même au niveau de la phalangette du 3e orteil.

Un mois après son entrée à l'hôpital, le malade succombe en état de cachexie, n'ayant présenté ni douleurs thoraciques, ni dyspnée et sa température n'ayant pas dépassé 38°.

L'autopsie met en évidence les lésions suivantes :

A l'ouverture de la cage thoracique, on note, du côté droit, l'existence d'adhérences pleurales très serrées, en avant et en arrière. Pas de liquide dans la plèvre. *Les lobes moyen et inférieur du poumon droit* sont envahis, à peu près totalement, par une énorme masse néoplasique parsemée de plages nécrotiques. Il

persiste, seulement latéralement et en arrière, une mince lame de tissu pulmonaire qui paraît normal. La masse cancéreuse tend à envahir le lobe supérieur, en poussant dans son intérieur des prolongements nécrosés par endroits.

Le poumon et la plèvre gauches sont normaux. *Le foie* est augmenté de volume, avec nombreuses taches de bougie à sa surface. A la coupe, il est truffé de noyaux cancéreux.

Le rein droit présente également des nodules métastatiques.

L'examen microscopique de ces différents viscères pratiqué par M. Mosinger, a donné les résultats suivants :

1° Sur le fragment pulmonaire, il y a absence à peu près complète de tissu normal; de-ci, de-là, on relève des plages d'alvéoles atélectasiées, sans métaplasie cubique ni hyperplasie de l'endothélium. Ces plages sont séparées par des traînées collagéno-fibro-blastiques épaisses et infiltrées en de nombreux points de grains de charbon. Les nodules tumoraux présentent essentiellement une structure trabéculée ou lobulée. Les cellules néoplasiques sont d'aspect variable. Dans certaines travées, elles présentent une forme nettement polyédrique à protoplasma clair ou amphophile et sont dépourvues de ponts intercellulaires (aspect d'épithélioma paramalpighien). Dans d'autres travées, les éléments néoplasiques sont également polyédriques, mais présentent un protoplasma plus ou moins fortement éosinophile.

Ces cellules sont pourvues ou non de filaments unitifs. Enfin, exceptionnellement, les cellules tumorales sont allongées avec un protoplasma fortement éosinophile et un noyau fusiforme.

De telles travées prennent nettement l'aspect de paquets de fibres musculaires lisses.

Il est important de noter que, malgré l'aspect malpighien net de certaines travées cellulaires, on constate l'absence complète de globes épidermiques et de granulations d'éléidine intracellulaire.

Néanmoins, il existe des processus très importants de kératinisation monocellulaire ou massive pouvant englober des plages entières de tissu néoplasique.

2° On trouve dans la corticale rénale comme dans la médullaire des nodules métastatiques arrondis présentant la même constitution lobulaire et trabéculée que la tumeur pulmonaire. Cependant, les phénomènes de kératinisation sont exceptionnels. Au contact de ces noyaux, il n'existe pas de phénomènes de néphrite.

3° Le parenchyme hépatique est également farci de noyaux métastatiques à contours arrondis mais mal délimités. Les travées cancéreuses s'infiltrent dans les espaces inter-trabéculés du tissu hépatique adjacent. Il est intéressant de noter qu'ici comme au milieu du rein le stroma tumoral est abondant, comme d'ailleurs au niveau de la tumeur primitive.

4° Les nodules cutanés se distinguent des métastases viscérales par :

1° Une structure plus nettement lobulée;

2° Une abondance extraordinaire des phénomènes de kératinisation monocellulaire et massive;

3° Un polymorphisme cellulaire très prononcé, avec présence de nombreuses cellules tumorales géantes.

Il était intéressant d'étudier les modifications de l'épithélium de revêtement au contact des métastases de l'épithélium malpighien viscéral.

Sur la plus grande partie de son étendue, l'épithélium est simplement aminci, mais présente un processus d'hyperkératose marqué. En de rares points, il présente des bourgeons papillaires hyperplasiques.

Enfin, en nn seul point, il se continue directement par le tissu tumoral.

Par ailleurs, il existe dans l'épithélium épidermique, de nombreuses cellules claires sans que l'on puisse parler d'un processus d'aspect pagétoïde.

Il y a d'ailleurs absence complète de cellules tumorales dans l'épiderme.

Nous avons cru intéressant de présenter cette observation, aussi bien à cause de certains caractères cliniques, un peu particuliers de cet épithélioma pulmonaire, que des curieuses métastases qu'il a provoquées.

Tout d'abord, notons le caractère atypique de la symptomatologie fonctionnelle. Si le malade a présenté, au début, un point de côté intense, cette douleur a diminué, progressivement, pour faire place. au cours de l'évolution de la maladie, à une simple gêne thoracique, bien différente de la douleur violente, tenace et de longue durée qui caractérise les néoplasies pulmonaires.

Signalons, également, l'absence de dyspnée, aussi bien subjective qu'objective, signe qui passe, pourtant, pour particulièrement fréquent.

Quant aux hémoptysies, si elles ont existé à un certain moment, elles ne se sont plus reproduites durant l'hospitalisation; l'expectoration mucopurulente était banale comme, d'ailleurs, cela se voit dans les cancers du poumon.

Du point de vue de l'examen physique, signalons l'abolition des vibrations, au niveau de la zone de matité, signe souvent signalé par Huguenin dans sa thèse.

Le deuxième point que nous désirons souligner, c'est le caractère un peu particulier des métastases engendrées par ce néoplasme. En effet, si des localisations secondaires, viscérales sont assez banales par elles-mêmes, les déterminations cutanées, avec leurs dispositions curieuses au niveau des extrémités de certains doigts et orteils, méritent une mention spéciale.

Les noyaux cutanés, consécutifs au cancer primitif du poumon, ne sont pas fréquemment signalés par les auteurs. Adler, sur 374 cas, et Kikuth, sur 225 cas, n'en rapportent aucune observation. Probst en trouve trois sur 76 malades. A propos de 37 cas avec métastases, Huguenin, dans sa thèse, n'en rencontre aucun.

L'apparence très particulière, prise par les métastases digitales, avait, d'emblée, attiré notre attention, et c'est l'évolution rapide de lésions identiques au niveau d'autres doigts ou orteils qui, donnant nettement l'impression de métastases, nous orientèrent vers le diagnostic de la lésion pulmonaire initiale.

Ces métastases digitales sont certainement exceptionnelles, car, dans le récent mémoire de Hellner paru, en 1935, dans les *Ergelniss der Chirurgie und Orthopädie* et intitulé : « Métastases osseuses et tumeurs malignes », je n'ai pu retrouver un seul cas de métastase au niveau des doigts comparable à celui que nous ont adressé nos collègues de Marseille.

Je vous propose de remercier MM. Audibert, Imbert et Mattei de nous avoir adressé cette intéressante observation et de l'insérer dans nos Bulletins.

COMMUNICATION

Une fillette splanchnodyme,

par M. L. Ombrédanne.

Marie-Rose C..., âgée de deux ans, et dont je vais vous parler, semble une enfant normale, à l'examen de son habitus extérieur.

Pourtant, elle me fut adressée aux Enfants-Malades, à la consultation du lundi, par le Dr Rouquès, pour une anomalie ano-génitale rarissime : elle a deux vulves, complètes, ou à peu près, et deux anus.

Examen local d'ensemble. — Les deux vulves apparaissent comme encadrées de droite et de gauche par une paire unique de grandes lèvres (fig. 1).

Entre la racine supérieure de ces grandes lèvres, on perçoit une tige verticale unique, de 1 centimètre de longueur, qui bientôt se bifurque en donnant deux clitoris, d'environ 1 centimètre de longueur propre chacun.

Dans la ligne du prolongement postérieur des fourchettes vulvaires, on perçoit deux fossettes anales.

Vulve gauche. — C'est la vulve imparfaite.

On y rencontre successivement, de haut en bas :

Un *clitoris* avec son capuchon. De ses deux brides partent les petites lèvres. Celle du côté interne est complète. Elle est brève et incomplète du côté externe.

Sous le clitoris est une petite fossette punctiforme, imperforée, occupant la situation habituelle du méat urinaire.

Plus bas on trouve un orifice génital, explorable à la sonde, et profond de 3 centimètres environ.

Plus bas encore, au niveau de la fourchette vulvaire, existe un orifice par où sortent des matières fécales : c'est l'abouchement anormal du rectum le plus fréquent de tous, celui qui est d'observation courante : c'est l'anus à la fourchette. Cet anus débite des matières fécales autant que l'anus droit régulier, m'a-t-il semblé. Plus en arrière, est un sillon périnéal, obliquement dirigé en bas et à gauche, et qui porte à environ 3 centimètres une fossette anale avec ses plis radiés, sa teinte brune pigmentée et de petites granulations brunâtres au fond de l'entonnoir. Cette fossette anale est imperforée.

Vulve droite. — Elle est située dans l'ensemble sur une ligne antéro-postérieure, mais paraît déportée de 1 centimètre à droite de la ligne médiane.

On y rencontre successivement de haut en bas :

Un *clitoris* de taille normale, et égal à celui du côté gauche.

Comme le gauche, ce clitoris est muni de deux freins, dont l'interne se

prolonge en petite lèvre, tandis que l'externe est plus court, et se perd en dehors.

Sous le clitoris est un méat urinaire, possible à cathétériser, ce qui ramène de l'urine claire.

Sous cet orifice en est un autre, génital, nettement indépendant, beaucoup plus large, et profond de 4 cent. 1/2 environ.

Puis on trouve la fourchette vulvaire, continuée en arrière par un sillon périnéal de 2 à 3 centimètres, aboutissant à un anus parfaitement perméable et donnant passage à des matières.

Derrière cet anus est un sillon interfessier, qui se prolonge en



Fig. 1. — Les deux vulves et les deux régions anales.

arrière vers la région sacro-coccygienne sur la longueur habituelle.

Exploration instrumentale. — Voie génitale : des hystéromètres, engagés dans les conduits génitaux droit et gauche, ne se rencontrent et n'entrent en contact en aucun point.

Voie intestinale : l'anus droit est d'exploration facile; rien à signaler.

L'anus vulvaire gauche est exploré avec un thermomètre; il est facilement perméable, ne se rapproche pas de la fossette anale gauche, dont il semble séparé par une épaisseur de 1 cent. 1/2.

J'achève cet examen en faisant avec le petit doigt un toucher rectal droit, tandis que l'hystéromètre explore le rectum gauche; sur aucun des points accessibles, l'hystéromètre n'entre en contact avec le doigt. Y a-t-il donc deux rectums?

Au cours de cet examen, je constate très nettement les contractions habituelles du sphincter anal droit qui serrent les plis radiés et font remonter le fond de la fossette anale droite.

Constamment et simultanément, on voit des contractions identiques se manifester autour de l'anus gauche imperforé, le plisser et en remonter le fond.

Il existe donc sans contestation une musculature propre à l'anus gauche imperforé, et ceci me paraît tout à fait exceptionnel.

Mais il semble bien que ces contractions de l'anus gauche soient toujours synchrones de celles de l'anus droit.

Enfin, un lavement coloré au bleu de méthylène et donné dans l'anus droit fait apparaître un peu de liquide bleu au niveau de l'anus vulvaire gauche. Où donc siège la communication ?

Examen radiologique des rectums. — L'examen radiologique montre d'abord un écartement des symphyses pubiennes, analogue à celui qui est accoutumé dans les exstrophies vésicales.

Pour mener à bien cet examen, j'ai eu recours à la collaboration de MM. Duhem, radiologiste des Enfants-Malades et de son assistant, le Dr Monmignaut, qui ont d'abord étudié la disposition des segments intestinaux à l'aide du lavement baryté. Ce sont leurs radiographies les plus typiques que je vais faire passer sous vos yeux. Leurs conclusions sont d'ailleurs étayées non seulement sur ces images, mais aussi sur l'examen radioscopique fait au cours de la pénétration du liquide opaque.

Voici d'abord la schématisation, poussée à l'extrême, de l'interprétation qu'ils m'ont donnée (fig. 2).

Et je vais maintenant vous montrer les documents sur lesquels ils ont étayé ces conclusions.

Le cliché 1 montre le rectum droit rempli, se continuant avec un sigmoïde situé à droite, comme il est fréquent chez l'enfant.

Le cliché 2 montre les deux rectums remplis et indépendants.

Le cliché 3 montre le rectum et le sigmoïde droits montant à l'angle splénique, puis coudés en côlon transverse.

On voit le côlon pelvien gauche passer devant le côlon droit.

Le cliché 4 montre le rectum, le sigmoïde et le côlon ascendant gauches allant à l'angle splénique.

Une superposition après repérage par rapport au squelette de ce cliché 4 sur le cliché 3 a permis à nos collaborateurs d'interpréter comme je l'ai dit la double boucle des angles spléniques des deux côlons.

Le cliché 5 montre simultanément les deux côlons ascendants droit et gauche. Il semble bien qu'il existe deux cæcums.

Cet examen a été complété par l'ingestion de liquide opaque.

Ce repas baryté a permis d'examiner l'estomac ; mais les conditions se sont trouvées défavorables, parce qu'il était resté une quantité appréciable de baryte dans l'angle splénique et la région des côlons transverses, malgré que le délai habituel ait été ménagé entre les deux explorations.

D'ailleurs, par le fait même que le lavement bleu introduit dans un anus est revenu par l'autre, il paraît invraisemblable que la duplicité du tube digestif puisse remonter au-dessus du niveau de la valvule iléo-cæcale.

*
* *

Je n'ai pas osé, chez cette fillette de deux ans, pousser dans les vagins des injections de lipiodol, non plus que dans la vessie.

La duplicité de la filière génitale semble évidente.

D'ailleurs, l'examen approfondi du tube digestif a été long, a nécessité

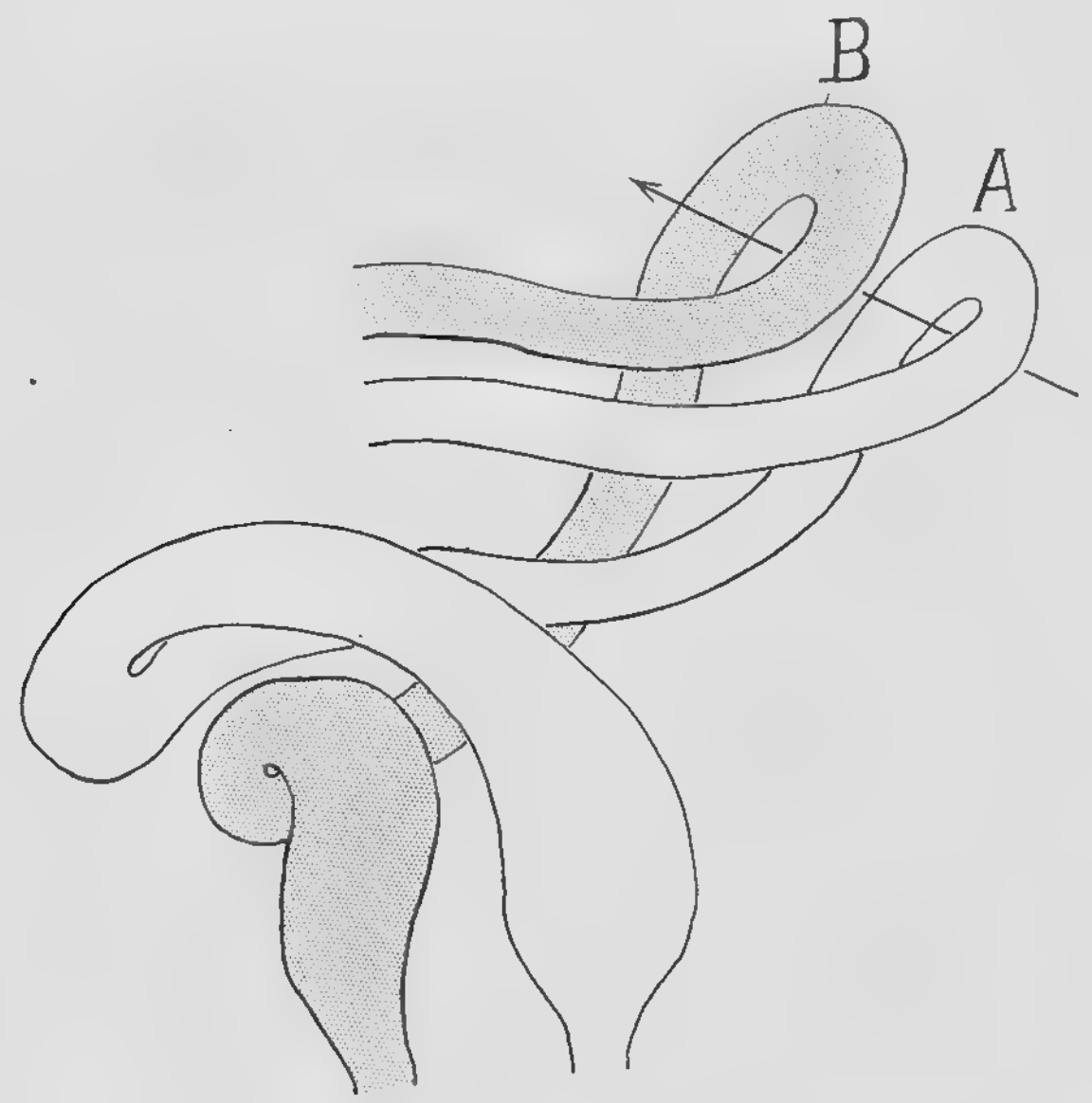


Fig. 2. — Schéma développé du graphique de MM. Duhem et Monmignaut. Dans le graphique original, la boucle A est engagée sous la boucle B.

des séances répétées. MM. Duhem et Monmignaut m'ont signalé que la dose de rayons absorbés par l'enfant ne pouvait plus être augmentée sans imprudence.

*
* *

J'ai cherché dans la littérature des cas analogues. Je n'en ai trouvé que fort peu ; encore sont-ils assez notablement différents.

Pigné a donné la description de l'autopsie de deux fœtus (1836) :

L'un présentait deux foies, deux estomacs, deux cœurs, deux péricardes, deux aortes et deux vessies.

L'autre présentait deux vessies, deux rectums, deux duodénums, deux cœurs.

Mon ancien assistant, le Dr Perrot, de Genève, a cherché sur ma demande et retrouvé le cas de Suffiger : En 1876 cet auteur avait décrit un nouveau-né à deux vulves, deux rectums et deux anus ; il note surtout que

les anus sont beaucoup plus rapprochés que normalement de la fourchette vulvaire. Il existe deux urètres, deux vagins. La symphyse pubienne semble écartée et le sacrum, à la palpation, semble dédoublé.

Lesbre rappelle le cas de Katharina Kressentia Kaufmann, qui mourut en 1878 : il me semble que c'est l'examen nécroscopique du sujet de Suffiger. Il existait deux appareils génitaux, deux anus, deux vagins, deux utérus, deux vessies, deux rectums et deux gros intestins. Le rachis était dédoublé au-dessus du niveau de la 3e lombaire, mais le bassin était unique.

Mon interne, M. Lejeune, m'a retrouvé l'observation de Gemmell (1913) que je lui avais signalée. Il s'agissait d'une femme à deux vulves, deux vessies, deux vagins, deux utérus. Elle fit une grossesse d'abord dans l'utérus droit, via vagin droit, et plus tard une autre dans l'utérus gauche, via vagin gauche : les muses ne sont pas seules à aimer l'alternance. Mais dans cette observation il n'est question de duplicité ni de l'anus ni du rectum.

Voilà tout ce que j'ai trouvé.

*
* *

Du point de vue embryologique, il est bien évident qu'il ne peut s'agir en pareil cas que de ces phénomènes de diplogénèse par inclusion fœtale, dont ont parlé les tératologistes, de ces œufs à deux germes auxquels Davaine attribuait la constitution de certains êtres parasites endocymiens.

L. Blanc a donné à ces êtres, doubles seulement par leurs viscères, le nom de *splanchnodymes*, qu'adopte Lesbre : la dénomination me parait logique, et c'est pourquoi je l'ai adoptée.

*
* *

Du point de vue chirurgical, peut-on et doit-on envisager quelque correction dans la constitution des organes et des parties, chez cette fillette?

Je l'avais pensé tout d'abord en constatant l'existence d'un rectum double; l'un d'eux aboutissant à un anus anormal, et j'avais songé à une implantation recto-rectale dans le rectum à anus normal.

Mais sachant maintenant que la duplicité du tube digestif remonte plus haut, l'indication ne me semble plus se poser.

D'autre part, si le sujet a deux vagins et deux utérus, je ne vois aucune raison biologique pour supprimer une des voies génitales.

Il me parait que la seule correction logique consisterait à transplanter l'anus vulvaire gauche au centre de cette fossette anale gauche qui s'est avérée contractile, et permet par conséquent d'espérer la continence de cet orifice après transposition rectale.

Par ailleurs, l'enfant est bien jeune encore, et je crois préférable d'attendre l'âge de cinq ou six ans pour effectuer cette transplantation.

BIBLIOGRAPHIE

Gemmell : Duplication of Bladder, uterus, vagina and vulva with successive full time pregnancy and labour in each uterus. *Journal of Obstetrics and Gynacology*, 1913.
Carlos Lagos Garcia : *Deformidades de la senualidad humana*, p. 813.
Lesbre : *Traité de Tératologie chez l'homme et les animaux.* Vigot, 1927 (Monstres splanchnodymes).
Suffiger : *Korrespondenzblatt fur Schweizer Aertze*, 1876, p. 418.

PRÉSENTATION D'INSTRUMENT

Stérilisateur total automatique,

par M. **Gudin**, associé étranger.

Cet appareil est destiné à rendre stérile et respirable, l'air des salles




Fig. 1. — Nouveau stérilisateur roulant automatique permettant une stérilisation totale des locaux jusqu'à 200 m³ avec une consommation très réduite de courant. (Procédés brevetés M. Gudin.)

d'opérations ordinaires, d'un cubage allant de 2 à 300 mètres cubes, sans en faire, toutefois, le conditionnement ou la climatisation.

Il permet également de réaliser la stérilisation chimique du matériel opératoire.

Il est amovible. Il fonctionne automatiquement sur une simple prise de courant. La stérilisation de la salle peut être faite lentement, pendant la nuit, en douze heures ou en quatre heures, pendant le jour.

Ce modèle, construit par la maison Drapier, est un perfectionnement, à différents points de vue, de celui que j'ai employé, depuis 1929, tant que je ne pouvais disposer que d'une salle d'opérations ordinaire, simplement calfeutrée (V. communication au Collège brésilien de Chirurgiens, du 19 mai 1930), sans isolement des assistants et sans les sas qui permettent un parfait isolement avec le milieu aérien extérieur chargé de germes microbiens.

Une fois la stérilisation obtenue, il faut éviter au maximum, la contamination de l'air stérile de la salle d'opérations par l'air extérieur, en prenant les différentes précautions que j'ai décrites (V. *La Presse Médicale* du 18 avril 1930, *Bull. de la Soc. Nat. de Chirurgie*, séance du 25 juillet 1935 et *La Presse Médicale*, n° 19, du 4 mars 1936).

ÉLECTION DE QUATRE ASSOCIÉS PARISIENS

Première place.

Nombre de votants : 87. — Majorité absolue : 44.

MM.	Desmarest	52	voix. Elu.
	Paul Banzet	14	—
	Fèvre	7	—
	Thalheimer	4	—
	R. Bernard	3	—
	Huard	2	—
	Bulletins blancs	4	
	Bulletin nul	1	

Deuxième place.

Premier tour :

Nombre de votants : 89. — Majorité absolue : 45.

MM.	Paul Banzet	40	voix.
	Thalheimer	40	—
	R. Bernard	5	—
	Fèvre	2	—
	Huard	1	—
	Bulletin blanc	1	

Deuxième tour :

Nombre de votants : 89. — Majorité absolue : 45.

MM.	Paul Banzet	49	voix. Elu.
	Thalheimer	40	—

TROISIÈME PLACE.

Nombre de votants : 90. — Majorité absolue : 46.

MM.	Hautefort	69 voix.	Elu.
	Barbier	9 —	
	Desjardins	4 —	
	Douay	3 —	
	Hertz	1 —	
	Bulletins blancs	2 —	
	Bulletins nuls	2 —	

QUATRIÈME PLACE.

Premier tour :

Nombre de votants : 88. — Majorité absolue : 45.

MM.	Barbier	40 voix.
	Desjardins	35 —
	Hertz	5 —
	Douay	3 —
	Didier	2 —
	Leuret	1 —
	Séjournet	1 —
	Bulletin blanc	1 —

Deuxième tour :

Nombre de votants : 88. — Majorité absolue : 45.

MM.	Barbier	57 voix.	Elu.
	Desjardins	29 —	
	Didier	2 —	

En conséquence, MM. Desmarest, Paul Banzet, Hautefort et Barbier sont proclamés Associés parisiens de l'Académie de Chirurgie.

Le Secrétaire annuel : M. ANDRÉ MARTIN.

Paris. — A. MARETHEUX et L. PACTAT, imp., 1, rue Cassette.

MÉMOIRES

DE

L'ACADÉMIE DE CHIRURGIE



Séance du 27 Mai 1936.

Présidence de M. Henri ROUVILLOIS, *président.*

PROCÈS-VERBAL

La rédaction du procès-verbal de la dernière séance est mise aux voix et adoptée.

CORRESPONDANCE

La correspondance comprend :

1° Les journaux et publications périodiques de la semaine.

2° Des lettres de MM. D'ALLAINES, Bernard FEY, GOUVERNEUR, HEITZ-BOYER, DESPLAS, OBERLIN s'excusant de ne pouvoir assister à la séance.

3° Des lettres de MM. Paul BANZET, BARBIER, DESMAREST, HAUTEFORT remerciant l'Académie de les avoir nommés associés parisiens.

4° Une lettre de M. O. PASTEAU posant sa candidature au titre d'associé parisien.

5° Un travail de M. HUSTIN (Bruxelles), associé étranger, intitulé : *Claudication intermittente de la jambe. Ischémie par spasme artériel ou par dérivation sanguine?*

6° Un travail de M. P. S. MIRIZZI (Cordoba), associé étranger, intitulé : *Constatations et résultats de la troisième série de 100 opérations sur les voies biliaires principales sous le contrôle de la cholangiographie durant l'opération (C. D. O.).*

7° Un travail de MM. TSATSANIS et G. P. CONSTANDULAKI (Alexandrie), intitulé : *Cure radicale des fistules extrasphinctériennes de l'anus en deux temps.*
M. René TOUPET, rapporteur.

8° Un travail de M. Bergouignan (Évreux), intitulé : *Abcès de la paroi gastrique, un an après une gastrectomie*, est versé aux Archives de l'Académie sous le n° 122.

9° Un travail de M. P. Roques (Armée), intitulé : *Perforation intestinale au cours d'une typhoïde. Résection de 65 centimètres de grêle. Anastomose iléo-colique latéro-latérale. Iléostomie de dérivation sur le segment terminal restant de l'iléon. Guérison*, est versé aux Archives de l'Académie sous le n° 123.

Des remerciements sont adressés aux auteurs.

M. le Président souhaite la bienvenue à MM. Desmarets, Paul Bauzet, Hautefort et Barbier, élus, à la dernière séance, associés parisiens de l'Académie, et les invite à prendre place parmi leurs collègues.

A PROPOS DU PROCÈS-VERBAL

A propos de la communication de M. Robert Monod sur la lobectomie en deux temps,

par M. G. **Métivet.**

Dans la belle observation apportée ici par Robert Monod, on peut lire ceci : « Libération difficile (du lobe inférieur) ; au bout d'une heure et quart, baisse brusque de la tension. *Isolement du lobe par des mèches de gaze faisant barrage au niveau de la scissure* ».

Voici donc qu'en chirurgie pulmonaire l'emploi des mèches trouve un défenseur de qualité.

Ancien et fidèle élève de Lucien Picqué, je n'en suis pas surpris. Comme ceux de ma génération, j'ai été nourri de ce dogme : que le méchage était un procédé de chirurgie archaïque, ultime ressource des chirurgiens sales et maladroits. J'ai aussi appris de mon vieux maître tout ce que l'on pouvait attendre, de ce mode de drainage et d'isolement des foyers opératoires.

Mais quelle évolution — ou mieux quel retour à la sagesse — depuis un quart de siècle !

Après les interventions septiques portant sur le petit bassin, après les appendicectomies pour appendicites gangréneuses, nous avons vu conseiller le méchage large qui permet de sauver presque certainement tous les opérés.

Après un « Wertheim », la pose d'un « Mickulicz » avec drainage

vaginal, assure une guérison quasi automatique. Tandis que j'avais pu constater, autrefois, à l'autopsie de cancéreuses correctement hystérectomisées et minutieusement péritonisées, une cellulite pelvienne diffuse et verdâtre, — cellulite analogue à celle qui a été observée au niveau de la plèvre.

Dans la chirurgie colique, nombreux sont ceux qui, avant ou après Chaton, ont protégé par des mèches des sutures intestinales de qualité douteuse. Et, en chirurgie gastrique, d'excellents chirurgiens recourent, quand il le faut, à un méchage d'un ulcère gastrique perforé ou d'un moignon duodénal rigide, certains qu'ils sont d'éviter ainsi une péritonite diffuse secondaire.

Dans cette splendide opération qu'est l'amputation du rectum cancéreux, nous avons vu trois élèves du professeur Gosset : Soupault et Leibovici d'une part, Charrier d'autre part, préconiser l'emploi des mèches. Et la mortalité opératoire s'est singulièrement abaissée.

Une vaste loge de périnéphrite, après néphrectomie pour vieille pyonéphrose s'accommode volontiers d'un méchage lâche. Et l'emploi des mèches paraît avoir singulièrement amélioré le pronostic des cystectomies pour cancers vésicaux.

Mon maître, le professeur Hartmann, n'a-t-il pas conseillé, pour éviter les cellulites diffuses du cou, de pratiquer un méchage préparatoire de ces espaces avant d'amputer, par voie sous-maxillaire, une langue cancéreuse?

Et hier encore, Mallet-Guy, pour l'isolement de ses foyers de pancréatectomie, recommandait l'usage de l'épiploon et de mèches.

*
* *

J'aurais mauvaise grâce, en présence du brillant résultat obtenu, à faire une critique à mon ami Monod. Peut-être l'ablation des mèches au troisième jour a-t-elle été un peu précoce.

Dans la règle, les mèches doivent être « cueillies » et non « arrachées » du huitième au douzième jour après l'intervention. L'ablation précoce des mèches entraîne: toujours, un abondant suintement sanguin, et, parfois, une poussée infectieuse grave. Il se produit là quelque chose d'analogue à ce que nous observions pendant la guerre quand, dans notre ardeur généreuse à renouveler leurs pansements, nous tuions nos opérés. Pour avoir, harcelé par une malade impatiente, transgressé cette règle, que je suis cependant depuis fort longtemps, j'ai eu récemment de sérieux ennuis. Après avoir débridé et largement méché un vieux foyer de périarthrite du genou, j'ai changé les mèches au quatrième jour. Cette hâte entraîna un érysipèle diffus de tout le membre qui, pendant quinze jours, mit la vie de la malade en danger.

C'est sans doute à cette précipitation mise à changer les mèches que certains chirurgiens doivent les fistulisations qu'ils ont observées après le méchage au contact de sutures gastro-intestinales. Il est curieux, d'ailleurs, de remarquer que ceux qui accusent injustement les mèches de favoriser

la production de ces fistules, les accusent aussi de créer des adhérences péritonéales. Peut-être ces formations d'adhérences tiennent-elles plus à la constitution des malades qu'à la présence de mèches. Mais ceci est une autre histoire.

*
* *

Je voudrais, avant de terminer, vanter les bienfaits de la gaze iodoformée. Je l'emploie systématiquement depuis vingt ans, et à ma plus grande satisfaction : au niveau de l'abdomen comme au niveau des membres.

Je n'ai observé aucun accident dû à cet emploi, hormis quelques rares et légères éruptions cutanées sans importance. Et l'odeur d'une mèche iodoformée extraite d'un bassin ou d'un périné, au dixième jour, est peu de chose, comparée à la puanteur d'une mèche simple utilisée dans les mêmes conditions.

*
* *

Ainsi donc, au niveau du thorax, comme au niveau de l'abdomen ou au niveau des membres, l'emploi des mèches trouve d'impérieuses indications. Félicitons Monod d'y avoir eu recours. Et souvenons-nous que, si l'emploi des mèches n'ajoute rien à la réputation d'élégance du chirurgien, il permet de sauver de nombreux malades qui succomberaient sans lui.

RAPPORTS

Fracture de la 3e vertèbre cervicale,

par M. D. **Michaïlowsky** (de Sofia).

Rapport de M. J. Sénèque.

Vous m'avez chargé de faire un rapport sur une observation qui nous a été adressée par M. Michaïlowsky, chirurgien à l'hôpital de la Croix-Rouge de Sofia, et qui est intitulée : « Luxation et fracture de la 3e vertèbre cervicale avec angulation ouverte en arrière ».

Le 27 mai 1935 un petit enfant âgé de six ans est amené à l'hôpital de la Croix-Rouge de Sofia *quatre jours après* son accident; ce jeune enfant avait fait une chute d'une balançoire et était tombé sur la tête. Après une syncope le malade revient à lui au bout de deux heures et se trouve dans la situation suivante : la tête est renversée en arrière en extension forcée ; il ne peut ni se lever, ni bouger sa tête, présente de la raideur de la nuque et des troubles douloureux. On note en même temps de la rétention d'urine, une intégrité

incomplète de la sensibilité et de la mobilité, de la dysphagie; les réflexes rotuliens sont légèrement exagérés. La radiographie montre une luxation-fracture de la 3e vertèbre cervicale. Sous anesthésie générale à l'éther, on pratique sans difficulté la réduction de la luxation et le blessé est immobilisé dans son lit avec une fronde de Glisson. Le lendemain, les symptômes médullaires ont disparu, le blessé a uriné spontanément et demande à se nourrir.

Au douzième jour on pratique un nouveau contrôle radiographique qui montre une parfaite réduction des lésions; on remplace alors l'appareil de Glisson par la cravate de Schanz qui sera enlevée au bout de trente jours et quarante jours après le blessé quitte l'hôpital complètement guéri.

M. Michaïlowsky a intitulé comme je vous l'ai dit son observation « luxation et fracture de la 3e vertèbre cervicale avec angulation ouverte en arrière »; dans les commentaires qui précèdent et suivent cette observation, l'auteur attire l'attention sur l'intégrité de la moelle au cours de cette fracture, et sur la qualité du résultat obtenu malgré « l'arrivée tardive de ce blessé, dans un état lamentable ».

Je me permettrai de faire quelques modifications sur cette manière de voir. Je n'ai pas cru devoir conserver intégralement le titre que l'auteur avait donné à sa communication, car ainsi que le prouvent les radiographies il s'agit en réalité d'une fracture de la 3e vertèbre cervicale avec angulation antérieure et non pas d'une luxation-fracture, le déplacement n'étant pas dans ce cas suffisamment important pour légitimer ce terme de luxation-fracture. En outre, l'absence de phénomènes médullaires et la guérison rapide de cette lésion après le traitement appliqué par M. Michaïlowsky n'est pas une éventualité très exceptionnelle.

Il est en effet classique d'admettre qu'au niveau du rachis cervical, par suite de la largeur des trous vertébraux dans ce segment rachidien, les fractures de cette région sont, soit très graves d'emblée s'il existe d'importants phénomènes médullaires, soit au contraire d'une évolution bénigne si les troubles médullaires sont réduits au maximum, ce qui était le cas dans cette observation. En ce qui concerne le traitement, M. Michaïlowsky a obtenu une réduction parfaite du déplacement par réduction manuelle sous anesthésie générale; l'excellence du résultat ne devrait donc permettre de soulever aucune critique. Cependant, comme nous le dit l'auteur, la réduction s'est effectuée sans aucune résistance et c'est pourquoi je suis assez tenté de croire que par l'extension simple, sans aucune anesthésie, on aurait probablement obtenu le même résultat.

La récente observation de Goldefy publiée dans le *Journal de Chirurgie* (mars 1936) montre que l'on peut ainsi obtenir une réduction parfaite.

J'ai eu personnellement l'occasion d'observer deux importants traumatismes des vertèbres cervicales, dont l'évolution a été très favorable.

Pour le premier cas, il s'agissait d'un jeune homme d'une vingtaine d'années qui en plongeant dans une rivière dont le fond était insuffisant, se fit une fracture des 2e, 3e, 4e, 5e et 6e cervicales. Il eut une syncope lors de l'accident, et fut heureusement retiré de la rivière, par sa sœur qui se baignait avec lui. En l'absence de M. Moure je fus appelé à examiner ce

blessé seize heures environ après l'accident. On notait une paraplégie incomplète, avec conservation des réflexes rotuliens, une rétention d'urine, des troubles douloureux à type radiculaire dans le membre supérieur gauche, mais aucun trouble respiratoire.

La radiographie montrait l'atteinte des 2e, 3e, 4e, 5e et 6e cervicales sans déplacement notable, à part un léger tassement sur les apophyses articulaires de la 6e cervicale. Le blessé fut immobilisé pendant trois mois dans une minerve plâtrée; peu à peu tous les troubles s'amendèrent et il est à l'heure actuelle complètement guéri.

Les fractures de la colonne cervicale chez les plongeurs n'ont pas toujours une évolution aussi favorable et nombre de cas mortels en ont été rapportés, mais alors le tableau clinique est le plus souvent très grave d'emblée; dans ce cas, au contraire, les phénomènes paraplégiques étaient réduits au minimum et c'est pourquoi je me crus autorisé à porter d'emblée un pronostic favorable qui se trouva justifié dans la suite.

Dans ma deuxième observation il s'agissait d'une fracture-luxation de la région cervicale à la suite d'un accident d'automobile : la voiture s'était renversée sur les occupants et commençait à prendre feu. L'un d'eux, doué d'une force peu commune, parvint à la soulever avec sa nuque et put ainsi dégager ses amis et lui-même. Je fus appelé à voir ces blessés en l'absence de mon ami Mondor et l'un d'eux présentait une fracture-luxation des 5e et 6e vertèbres cervicales. Les phénomènes médullaires s'étaient simplement traduits par du priapisme; il n'existait aucun phénomène paraplégique, mais dès que l'on inclinait la tête soit à droite, soit à gauche on déclenchait aussitôt des troubles radiculaires douloureux extrêmement vifs dans les deux membres supérieurs.

Ici encore l'immobilisation pendant trois mois dans une minerve plâtrée fut suivie d'un excellent résultat fonctionnel et ce blessé que j'ai eu depuis l'occasion de revoir ne présente plus aucun trouble.

La question du traitement des fractures du rachis est encore discutée à l'heure actuelle, car après avoir réduit et immobilisé les lésions dans un plâtre, certains auteurs sont partisans de recourir ensuite à la greffe osseuse pour éviter des déplacements ou des tassements secondaires; dans mes deux observations qui remontent maintenant à cinq et sept ans aucune greffe n'a été pratiquée et ces blessés, que j'ai eu depuis l'occasion de revoir à plusieurs reprises ne présentent plus aucun trouble fonctionnel. Je crois donc pouvoir conclure que la greffe ne s'impose pas dans tous les cas, mais que cette méthode paraît légitime si des clichés radiographiques ultérieurs venaient à montrer un début de tassement vertébral avec troubles douloureux.

Je vous propose de remercier M. Michaïlowsky de nous avoir adressé son intéressante observation et de l'insérer dans nos Bulletins.

Rétrécissement cardio-œsophagien. Intervention par voie abdominale. Résultat éloigné,

par M. J.-S. **Magnant.**

Rapport de M. R. Soupault.

M. Magnant nous a envoyé une intéressante observation, dont voici l'essentiel :

Mme G..., trente ans, cultivatrice, nous a été adressée par notre distingué confrère le Dr Aubac pour sténose œsophagienne probable. Son histoire est la suivante :

Début des accidents il y a cinq ans (1930), d'abord par des douleurs vagues dans la région rétro-sternale, bientôt suivies de dysphagie : celle-ci consistait en une sensation d'arrêt ; après absorption d'une certaine quantité d'aliments, survenait une régurgitation ; dès lors, les nouveaux aliments absorbés passaient facilement par l'estomac.

Progressivement, et malgré un traitement médical sévère, la sténose s'installa de plus en plus en plus complète et, en 1934, peu avant l'opération qui sera décrite, aucun aliment ne passait plus, même les liquides.

Etat de déchéance physique et maigreur impressionnante ; le ventre en bateau, facile à palper, ne décelait aucune tumeur.

L'examen radiologique sous écran (Dr Lachapele) révéla un énorme méga-œsophage, avec passages cardiaques se faisant très rares, sous forme d'un très mince filet.

Après une préparation destinée à remonter l'état de la malade pendant quelques jours, intervention le 20 octobre 1934.

Opérateur : Dr Magnant ; aide : Dr Chenu ; anesthésie générale à l'éther.

Malade en position cambrée. Laparotomie médiane sus-ombilicale ; découverte facile du cardia et de l'extrémité inférieure de l'œsophage ; en relevant le foie et en le portant au maximum à droite, incision du péritoine pré-œsophagien, écartement, puis *section* progressive des piliers du diaphragme qui permet d'attirer l'œsophage en bas en le libérant progressivement avec des tampons montés. Le conduit paraît absolument normal comme calibre ; on note la présence du pneumogastrique gauche et aussi un épais lacis veineux qui recouvre la face antérieure de l'organe et qu'on doit réséquer sous quelques ligatures pour permettre l'incision de la musculeuse œsophagienne ; pas d'œsophagoplastie ; on essais de fixer l'œsophage abaissé aux piliers du diaphragme ; on n'y réussit que du côté droit ; un drain et fermeture de la paroi en trois plans.

Suites opératoires excellentes ; dès le lendemain, absorption de liquides sans régurgitation ; dès le surlendemain, absorption de purée et, au quinzième jour, départ en excellente santé, avec alimentation normale de solides et de liquides.

Suites éloignées : Aucun trouble pendant six mois (avril 1935), régime ordinaire, augmentation de poids de 5 kilogrammes. Par la suite, de temps à autre, légère contraction douloureuse dans la région rétro-xyphoïdienne, correspondant à une gêne dans le passage du bol alimentaire, mais l'absorption à ce moment d'un peu de liquide paraît produire une sorte de déclanchement qui soulage la gêne et correspond au passage des aliments, aucune régurgitation ; parfois, la nuit, douleurs rétro-sternales assez vives avec sialorrhée intense et régurgitation de glaires, mais tous ces phénomènes sont rapidement calmés par les applications chaudes. L'examen radiologique fait huit mois après l'opération

(juin 1935) montre une image à peu près semblable à celle d'avant l'opération, mais il se produit des mouvements péristaltiques de l'œsophage et des passages beaucoup plus fréquents dans l'estomac, dont le remplissage s'effectue beaucoup mieux qu'autrefois.

Je me suis permis de modifier légèrement le titre de cette observation, que l'auteur avait qualifiée de « méga-œsophage ».

Il est, en effet, très vraisemblable qu'il ne s'agissait pas ici de la lésion à laquelle il convient désormais de réserver le nom de « méga-œsophage » : lésion rare, mais réelle, vraisemblablement congénitale, caractérisée par la seule augmentation de calibre — parfois considérable — de l'œsophage, sans sténose sous-jacente autre qu'une coudure possible au niveau du bas-fond de cette énorme poche qui est bien alors un « méga-œsophage essentiel ».

Longtemps encore, sans doute, sera-t-il nécessaire de revenir sur ce point de terminologie qui a pourtant son importance.

En effet, depuis que sont connues les grosses dilatations du conduit œsophagien en dehors des oblitérations cicatricielles et des compressions extrinsèques et accessoirement du cancer, beaucoup d'auteurs, non sans avoir noté dans plusieurs cas la présence de lésions plus ou moins précises au niveau du cardia, avaient attaché l'importance la plus grande à la lésion la plus grossière, la plus manifeste.

Or, ainsi que semblent permettre de l'affirmer les travaux récents, ils avaient pris l'effet pour la cause ; et, bien qu'actuellement un revirement se soit produit dans les conceptions pathogéniques, le terme de *méga-œsophage* continue à être appliqué à ces dilatations œsophagiennes secondaires, simples résultantes d'une sténose sous-jacente.

On a longtemps dit et écrit que l'œsophage avait peu tendance à se laisser distendre ; c'est qu'on envisageait surtout les cas de cancer à évolution très rapide, à situation souvent assez haute. En fait, ainsi que l'ont montré sur le nourrisson les recherches en série de Lelong et Aimé, ainsi que le prouvent encore de nombreuses observations de sténose inflammatoire du cardia, l'œsophage, comme tout conduit organique, peut se laisser dilater progressivement au-dessus d'un obstacle et, comme l'uretère, comme l'intestin par exemple, il se contracte au-dessus de cet obstacle et traduit ses efforts non par des coliques douloureuses, mais par des régurgitations.

D'autres auteurs ont davantage fixé leur attention sur l'obstacle, le rétrécissement. Mais, faute de constatations opératoires ou nécropsiques (pourtant, dès 1912, Dufour publiait à la Société médicale des Hôpitaux, l'examen histologique d'un fragment cardio-œsophagien prélevé à l'autopsie) ils ont supposé, d'après certains aspects cliniques, qu'il s'agissait d'un simple trouble fonctionnel, et c'est alors qu'est né le vocable « cardiospasme » qui a fait fortune à son tour. Il est pourtant également incorrect car le spasme, en général, ne constitue, si je puis dire, que le superflu du phénomène sténosant. Comme ailleurs, comme sur l'uretère, comme sur

l'intestin, ce spasme surajouté vient compléter, renforcer un obstacle organique. Intermittent, il explique le caractère capricieux des accidents, au moins à leur début, quand la lésion proprement dite peut encore n'être que minime. C'est ainsi qu'on a été égaré, avec la conception du spasme simple, vers la seule thérapeutique médicale antispasmodique (la belladone est cependant reconnue comme tout à fait inefficace) et vers les dilatations dont l'effet est, dans les cas non invétérés, presque toujours satisfaisant, mais régulièrement transitoire.

C'est encore cette présomption d'une cause nerveuse qui a donné naissance à la théorie de l'achalasie de Hurst, qui veut que la sténose fonctionnelle soit due à un défaut dans la béance normale du cardia lors du passage du bol alimentaire, cette incoordination étant en rapport avec des lésions du plexus nerveux intrinsèque d'Auerbach.

En réalité, si la participation du système nerveux autonome est fréquente et même normale, il y a pratiquement toujours, ainsi que le prouve une importante, très sérieuse et très précise série d'observations, une lésion sous-jacente, au début simple épine organique irritative, plus tard, par son aggravation, cause essentielle du rétrécissement cardio-œsophagien et du méga-œsophage secondaire.

Quelles sont donc ces lésions? C'est là le principal intérêt de cette question. D'après les observations, elles paraissent variées. Dans une thèse récente, très documentée (Paris, 1936), Bons les passe en revue et les distingue en intrinsèques et extrinsèques.

Les *lésions intrinsèques* portent sur une ou plusieurs tuniques de l'œsophage : œsophagite muqueuse d'origines diverses et qui n'est pas nécessairement très étendue, petite zone fissuraire, petite ulcération cachée, en évolution ou cicatrisée, ulcère gastro-œsophagien (en général, ulcère très haut de la petite courbure envahissant le pourtour de l'orifice cardiaque), varices œsophagiennes, et surtout les *lésions pariéto-interstitielles* qui aboutissent par un processus progressif de sclérose envahissante, à des sténoses fibreuses basses de l'œsophage et du cardia.

Dans ces formes, dont j'ai rencontré plusieurs exemples très nets, la lésion proprement œsophagienne forme un manchon dur et épais de 4 à 5 centimètres à partir du cardia, tandis qu'il n'y a aucune inflammation notable péri-œsophagienne et que, d'autre part, la muqueuse elle-même est simplement étranglée et plissée dans la zone sténosée.

Mais il y a lieu de mettre en lumière les *lésions extrinsèques* susceptibles d'aboutir, elles aussi, à des sténoses cardiaques et à leur traduction clinique : *lésions de l'orifice diaphragmatique*, sclérose des piliers, brides fibreuses en arceau, adhérences denses péri-œsophagiennes; *lésions sus-diaphragmatiques*, médiastinite fibreuse, ectasie aortique, pleurite; *lésions sous-diaphragmatiques*, enfin, compressions par le foie, assez fréquemment par la rate dont le pôle supérieur bascule sur la face antérieure de l'œsophage abdominal, adénites signalées par plusieurs auteurs et que j'ai fréquemment rencontrées chez mes opérés (elles témoignent de la nature inflammatoire du processus), lacis vasculaires anormalement développés

(Magnant), cellulite, péritonite plastique péri-œsophagienne formant des brides simples, des travées scléreuses, des adhérences en voile plus ou moins épais. On ne peut s'empêcher de faire ici un rapprochement avec les lésions décrites il y a quelques années avec tant de précisions sous le nom de périduodénite. Les lésions gastriques (ulcères, cancer sous-cardiaques et dislocations gastriques) paraissent également pouvoir être retenues à l'origine de certains rétrécissements, soit en entretenant un spasme, soit en décalant, en coudant la région cardio-œsophagienne.

Si, dans certains cas, elles existent à l'état isolé, beaucoup de ces lésions peuvent être *associées* entre elles, complexes anatomo-pathologiques dont le plus typique et le plus fréquent semble être le rétrécissement fibreux intrinsèque du cardio-œsophage avec périviscérite de ce nouveau « carrefour ».

En résumé, on voit qu'à la lumière de ces faits qui s'agrègent peu à peu, il est permis de considérer qu'il existe une véritable « pathologie du cardia ».

La traduction clinique, à la vérité, n'en paraît pas très variée et, cependant déjà — soit au moyen du cathétérisme et de l'étude endoscopique, soit par l'examen radiologique — des nuances peuvent être indiquées, qu'on arrivera peut-être à préciser par la suite.

Il sortirait du cadre de ce rapport d'envisager ce côté clinique de la question.

Au sujet du *diagnostic différentiel*, un point m'apparaît cependant intéressant à signaler; c'est la confusion avec le cancer sous-cardiaque de l'estomac, développé soit à la partie supérieure de la petite courbure, soit dans la grosse tubérosité elle-même. Le cardia se trouve rétréci par la tumeur et s'oblitère au-dessus d'elle, plus par infiltration des parois que par spasme, car ce rétrécissement est infranchissable à l'œsophagoscope. Or, celui-ci ne découvre rien, pas le moindre bourgeonnement dans la cavité œsophogienne et ne signale qu'un orifice punctiforme représentant la lumière du conduit considérablement rétrécie. Donc, de ce côté, aucun renseignement utile. La radiologie n'est pas moins impuissante et l'écran, comme le cliché, indique un défilé bien semblable dans le cas de rétrécissement inflammatoire simple ou dans celui du rétrécissement sus-jacent à un néoplasme; il est hasardeux de faire état de quelques ondulations des bords du défilé.

MM. Bensaude et Guénot ont publié un cas de ce genre. J'ai été victime trois fois de cette erreur, dont deux avec M. le professeur Carnot et une autre fois chez une malade de mon ami et collègue Banzet, qui m'avait aimablement convié à l'opération.

Je crois que le seul moyen, pour tourner cette difficulté, est — lorsqu'au cours d'un examen radiologique, une quantité suffisante de lait baryté bien dilué aura réussi à passer dans la cavité gastrique — d'examiner le sujet en position inversée de Trendelenburg. De la sorte, une image lacunaire apparaît nettement, se découpant sur les contours du « haut estomac ». Il y a longtemps (1925) que Palagyay avait fait cette

remarque. Notre collègue Cain et moi-même y avons insisté à la Société de Gastro-entérologie; malheureusement, la technique de l'examen radiologique de l'estomac est généralement assez routinière; on étudie le malade debout, de face, de trois-quarts, couché sur le dos, sur le ventre, trop rarement tête en bas.

S'il existe un orifice de gastrostomie, il sera facile alors d'envoyer le repas opaque par la sonde.

Quelques mots encore sur la thérapeutique de ces rétrécissements cardio-œsophagiens. Il est bien évident que, *chaque fois qu'il existera une lésion* ORGANIQUE *nette, bien constituée,* de l'ordre de celles sur lesquelles j'ai insisté, tout traitement qui ne visera que le spasme en négligeant la cause réelle, ne peut obtenir de succès durable. Aussi les sondages répétés les plus habiles, les plus minutieux — à supposer qu'ils ne comportent aucun danger (et ils en comportent par les risques non seulement de perforation, mais de fissuration des tuniques de l'œsophage) — ne peuvent donner, sauf dans les cas au début, que des résultats essentiellement passagers.

Les plus partisans de ces méthodes reconnaissent qu'ils doivent recourir périodiquement et fréquemment à des séries de séances de dilatation qui deviennent, suivant le mot de Sébileau, un « esclavage de la sonde ». Cette manière de faire n'est pas justifiée à partir du moment où l'on a acquis la conviction qu'il y a *plus que du spasme,* et il est justement très intéressant et utile de faire connaître aux spécialistes, gastrologues et surtout laryngologistes, les possibilités qu'offre la chirurgie.

L'opération consiste à aborder le cardia par la voie abdominale (soit sous-chondro-costale gauche avec résection du rebord cartilagineux, soit plus simplement épigastrique). Lecène avait déjà insisté (Société de Chirurgie, 1919) sur l'aisance des manœuvres chez ces sujets toujours spécialement amaigris, et grâce aussi à la position en lordose sur la table d'opération. Tous ceux qui ont eu l'occasion d'utiliser cette voie d'accès en ont été séduits et M. Magnant ne manque pas de nous le signaler.

On peut de la sorte étudier la région, le carrefour, débrider les adhérences, couper une bride, libérer et récliner le pôle supérieur de la rate, sectionner l'anneau diaphragmatique, etc. M. Magnant propose de faire systématiquement trois ordres de manœuvres : dilatation de l'hiatus diaphragmatique, abaissement et fixation de l'œsophage, œsophagotomie extramuqueuse (même quand l'œsophage paraît normal).

Je ne suis pas de son avis et pense qu'après recherche de la cause réelle de l'obstacle, il faut faire l'opération rationnelle et « se comporter à la demande des lésions ».

Quand il existe un manchon fibreux œsophagien, le mieux, me semble-t-il, est d'agir à la manière de Heller (car il est facile, ainsi que l'ont constaté de nombreux opérateurs, d'abaisser dans l'abdomen les 6 ou 7 derniers centimètres d'œsophage) et fendre le conduit en restant extramuqueux. Une remarque cependant : dans certains cas, la technique est d'une simplicité remarquable; on traverse les couches fibreuses résistantes qui s'écartent, faisant apparaître une muqueuse souple, flottante; la tran-

sition est claire, ne laissant aucune arrière-pensée; dans d'autres cas, les choses se passent avec moins de netteté, on a peur de n'avoir pas incisé assez profondément, de ne pas avoir assez libéré la muqueuse, mais on craint, d'autre part, de perforer celle-ci, ce qui pourrait entraîner de graves complications. Un procédé employé par notre collègue Bergeret me paraît très ingénieux : il consiste à faire, quelques centimètres plus bas une petite gastrotomie, puis à introduire le doigt de bas en haut dans l'œsophage, ce doigt servant de guide au cours de la section extramuqueuse.

Si les suites immédiates sont régulièrement simples, quelles sont les suites éloignées?

Je m'en tiens aux publications françaises.

Le manque de recul dans beaucoup d'observations ne permet pas de généraliser les renseignements que donnent quelques-unes d'entre elles : la plupart du temps, le résultat fonctionnel correspond à une guérison, ou tout au moins, à une amélioration considérable et paraît stable.

Dans son travail, M. Magnant nous donne le relevé suivant : excellents résultats fonctionnels au bout de sept mois (Charbonnel), huit mois (Tuffier), dix mois (Carayanopoulos), un an et demi (F. Papin), deux ans (Silbel), deux ans et demi (Prat), cinq ans (Lefèvre et Jonchères).

Dans la thèse de Bons, que j'ai signalée, j'ai trouvé en outre trois observations de Bergeret avec résultats se maintenant très satisfaisants au bout de six mois, huit mois et un an.

Oberthur rapporte deux observations du Prof. Delbet suivies de succès complet persistant au bout de 3 ans 1/2 et de 2 ans.

Pour ma part, j'ai actuellement 8 opérations de Heller, 4 hommes et 4 femmes, et mes résultats éloignés, au sujet desquels j'ai fait une enquête récente, sont les suivants :

Ma première opérée (30 octobre 1931) est morte d'une maladie intercurrente (suppuration pelvienne) en juillet 1935, *près de quatre ans* après l'intervention sur son œsophage, sans avoir jamais plus souffert de troubles dysphagiques.

Le deuxième (7 avril 1933) m'écrit ces jours-ci, après trois ans : « ... Je vais aussi bien que possible, je mange sans beaucoup d'appétit; mais la nourriture que je prends passe bien et je n'ai jamais eu de vomissements... »

La troisième (7 juillet 1933), après deux ans et dix mois : « ... Je me porte mieux depuis mon opération, j'ai bien engraissé puisque j'ai repris mon poids normal. De 54 kilogrammes que je pesais au moment de mon opération, je suis remontée à 63 kilogrammes. Je mange bien ... »

La quatrième (26 février 1934) après deux ans et demi : « ... Je vais très bien, j'ai repris ma vie normale et ne ressens plus de malaises, mangeant normalement ... »

Le cinquième (3 août 1934), après un an et neuf mois : a passé de 45 kilogrammes à 62 kilogrammes; revenu à l'hôpital pour d'autres accidents, il mange le régime ordinaire.

La sixième (4 mars 1935), après un an et deux mois, m'écrit : « ... Si on ne me demandait pas de nouvelles de ma santé, j'oublierais presque

que j'ai été malade. Je pèse maintenant 57 kilogr. 700, c'est à-dire que j'ai pris plus de 18 kilogrammes depuis un an, et je suis méconnaissable ... »

Le septième (12 avril 1935), après un an, m'écrit : « ... Les résultats de cette opération m'ont été d'un heureux bienfait; je travaille sans difficulté, je mange bien et je dors assez bien... Tous ces malaises ont disparu et je ne ressens maintenant qu'un serrement à la gorge, consécutivement peut-être aux efforts violents que j'ai faits pendant de longues années ... »

Voilà donc 7 résultats, qu'on peut qualifier de très bons et durables, puisque le plus récent date d'un an, tandis que le plus ancien remonte à quatre ans.

Je n'ai eu qu'un résultat nul; mais, précisément, mon protocole opératoire mentionne qu'il y avait de la péritonite plastique et de la cellulite de la région, sans rétrécissement vrai de l'œsophage.

Quoi qu'il en soit, les faits longuement contrôlés sont toujours, en chirurgie, les plus instructifs, et, dans ce chapitre des rétrécissements du cardia, ils ne sont pas encore assez nombreux.

Aussi, le cas de M. Magnant, comportant un résultat contrôlé après huit mois, me paraît-il d'un réel intérêt. Je vous propose donc de lui adresser nos remerciements et de publier son observation dans nos Bulletins.

M. **Baumgartner** : A la suite de l'intéressant rapport de M. Soupault, je vous présente les radiographies d'une malade que j'ai eu l'occasion d'observer avec M. Guillon, assistant d'oto-rhino-laryngologie à la Pitié. Voici l'observation détaillée de ce cas de sténose cardio-œsophagienne, pour laquelle l'opération de Heller m'a donné un excellent résultat, constaté un an après l'intervention.

Observation. — Mme M..., cinquante-neuf ans. *Début* de la maladie très ancien, caractérisé par des troubles digestifs : douleurs épigastriques à retentissement dorsal ; *régurgitations* de liquide aqueux et mousseux. Depuis quelques mois, vomissements des aliments et des boissons *immédiatement* après l'ingestion ; avec sensation de striction à l'épigastre. *Amaigrissement* progressif, puis rapide, de 20 kilogrammes en dix ans.

Vient consulter à la Pitié le Dr Ramadier, envoyée par son médecin pour œsophagoscopie; mais l'état de dénutrition et de faiblesse est tel, que l'œsophagoscopie est jugée trop dangereuse. Un examen radioscopique montre une énorme dilatation de l'œsophage jusqu'au diaphragme, avec arrêt de la gélobarine à ce niveau. Il est décidé de pratiquer une *gastrostomie* d'urgence. Cette gastrostomie est faite le 1er mars 1935, par le procédé de Fontan, à travers le grand droit du côté gauche. Au cours de l'intervention, l'exploration de la région cardiaque ne révèle aucune tumeur.

L'amélioration de l'état général se fait rapidement grâce à l'alimentation par la sonde gastrique. Une *radiographie* est faite le 5 avril ; elle montre un œsophage du volume d'un avant-bras ; la dilatation s'étend depuis la fourchette sternale jusqu'au diaphragme, plus prononcée en bas qu'en haut; au niveau du diaphragme arrêt de la gélobarine, qui se perd plus bas dans un trajet filiforme. Une *œsophagoscopie* est pratiquée le 19 avril : dès qu'on a franchi la bouche œsophagienne, on se trouve dans un œsophage considérablement dilaté dans toute son étendue; le tube est manié dans toutes les directions avec facilité; le

liquide d'hypersécrétion étant évacué, on constate qu'il n'y a pas d'image de lésion organique pouvant faire penser à un néoplasme. On peut d'ailleurs introduire jusque près du cardia une sonde n° 27. En résumé, méga-œsophage, avec spasme ou sténose cardio-œsophagienne sous-diaphragmatique.

La malade s'étant encore améliorée et ayant repris des forces une intervention sur l'œsophage abdominal est décidée.

Opération le 7 mai. Anesthésie : injection de scopolamine-morphine et inhalation d'éther. Laparotomie médiane sus-ombilicale, passant à droite de la bouche de gastrostomie; on abaisse la grosse tubérosité et le cardia, et on aperçoit le relief de l'œsophage sous le péritoine. Pas de lésions gastriques.

Deux écarteurs de Gosset. Valves larges. On aperçoit très bien le relief de l'œsophage au-dessus du cardia sous le péritoine.

Incision prudente, transversale du péritoine entre la face inférieure du diaphragme et l'œsophage. Mise à nu des deux pilliers. Le doigt passe entre chaque pilier et l'œsophage pour le libérer. On écarte avec de longues valves chaque pilier et on commence à voir la portion thoracique de l'œsophage faisant saillie en avant. Libération au doigt de la partie postérieure de l'œsophage qu'on sépare de l'aorte. Passage d'une sonde de Nélaton sous l'œsophage pour l'attirer en bas et en avant. On aperçoit nettement la fin de la partie thoracique de l'œsophage, très dilatée, se terminant en entonnoir, et se continuant avec la portion rétrécie abdominale.

Incision du péritoine sur l'œsophage, en descendant jusqu'au delà du cardia qu'on met à nu. Ligature de quelques vaisseaux.

La palpation ne révèle aucune tumeur, mais la partie abdominale de l'œsophage semble spasmée et dure.

Incision longitudinale antérieure de la *musculeuse* œsophagienne depuis la partie dilatée thoracique, jusqu'au cardia compris, laissant la muqueuse intacte. Cette incision mesure de 8 à 10 centimètres de long. La musculeuse est rouge à la coupe avec quelques traînées blanchâtres. La muqueuse cardio-œsophagienne fait hernie à travers l'incision. Il n'est pratiqué aucune suture. Hémostase. Drain et mèche sous-diaphragmatique. Suture de la paroi abdominale.

Suites opératoires sans incident. L'alimentation normale est reprise progressivement, d'abord liquide, puis solide, sans difficulté. Le 26 juin, on procède à la *fermeture de la bouche de gastrostomie*. La malade quitte l'hôpital en juillet, complètement guérie et s'alimentant facilement. Depuis l'opération œsophagienne, elle n'a jamais présenté de vomissements ni de régurgitations. Une *radiographie* faite le 2 décembre montre un œsophage dont le calibre, bien qu'encore un peu supérieur à la normale a considérablement diminué. Le passage de la gélobarine dans la portion abdominale et à travers le cardia se fait dans des conditions normales.

Revue le 20 mai 1936, soit *plus d'un an après l'intervention*. L'état est parfait. Alimentation normale; aucune douleur ni sensation de gêne. Poids augmenté de 16 kilogrammes. Reprise sans fatigue des occupations habituelles.

M. Jacques Leveuf : Je rappelle que, dans sa dernière communication sur le « Rétrécissement simple de l'œsophage, opéré par la voie abdominale » (*Bull. et Mém. de la Soc. de Chir.*, **57**, 1er juillet 1931, p. 1057), mon maître Delbet vous a donné les résultats éloignés de ses premiers opérés dont deux au moins dataient de plus de deux ans. Ces malades avaient engraissé et avalaient tous les aliments sans aucune difficulté.

Sur les radiographies présentées par mon ami Soupault, on voit que le bol baryté traverse toujours un défilé juxta-cardiaque très rétréci, bien que le résultat fonctionnel soit excellent. Ce contraste avait déjà été signalé

par M. Delbet. La même chose s'observe dans la sténose du pylore opérée chez le nourrisson. On voit également que l'œsophage reste toujours dilaté bien que la déglutition soit devenue depuis longtemps tout à fait normale, il serait intéressant, en particulier au point de vue pathogénique, d'examiner des résultats anciens et de savoir si l'œsophage demeure toujours un méga-œsophage, bien que sa perméabilité ait été complètement rétablie.

M. **Soupault** : Je remercie M. Baumgartner d'avoir bien voulu apporter aujourd'hui son observation, qui est très typique, et confirme les très intéressants résultats qu'on peut obtenir par l'opération dans ces rétrécissements œsophagiens.

L'intervention suggestive de M. Leveuf soulève plusieurs points :

1° Il est parfaitement exact que, malgré un résultat fonctionnel parfait, l'image radiologique de contrôle ne donne pas toujours toute satisfaction ;

2° Je ne le suis pas dans sa comparaison du rétrécissement fibreux cardio-œsophagien et de la sténose hypertrophique du pylore du nourrisson, sauf en ce qui concerne certains points de technique opératoire ;

3° Quant à la persistance de la dilatation de l'œsophage après la section du rétrécissement, il y a lieu de souligner que le calibre diminue en tout cas dans de notables proportions. Par ailleurs, ce n'est pas, me semble-t-il, une preuve que ce *faux* méga-œsophage ne soit pas *acquis*. Les rapports chronologiques réciproques des deux termes de la lésion, le *rétrécissement* et la *dilatation*, ne sont pas près d'être connus avec certitude. Si on a soutenu que le méga-œsophage *primitif* provoquait de l'œsophagite et celle-ci, *secondairement*, un rétrécissement inflammatoire, on peut objecter que certains méga-œsophages congénitaux restent toute la vie à l'état pur, sans provoquer de troubles dysphagiques caractérisés ni de lésions sténosantes, et restent parfois méconnus jusqu'à une découverte de hasard. Il y a lieu de pencher en faveur de la lésion cardiaque primitive.

DISCUSSIONS EN COURS

A propos du traitement des ostéomyélites aiguës à staphylocoques.

M. **E. Sorrel** : Des communications récentes sur le traitement général des infections à staphylocoques par l'anatoxine et le sérum, puis, sur le moment de l'intervention, dans les ostéomyélites, ont fait mettre à l'ordre du jour parmi nous, les divers problèmes relatifs à leur traitement.

A dire vrai, il y a pas mal d'années qu'ils n'ont cessé de l'être, et l'on pourrait presque dire que la communication princeps de M. Grégoire, du 11 février 1920, sur le traitement des ostéomyélites par la vaccination, et celle de notre regretté collègue Halopeau, le 15 février 1922, sur le traitement des formes graves par la résection diaphysaire, ont amorcé une discussion qui dure encore aujourd'hui ; car, depuis cette époque, il y eut exactement 60 travaux exposés devant notre Compagnie sur cette même question, et la plupart ont été suivis de débats nombreux et prolongés. Il n'y a pas, je crois, de sujet qui, au cours de ces dernières années, ait été, parmi nous, aussi souvent abordé et aussi abondamment traité.

Il en est d'ailleurs à peu près de même parmi nos collègues de Médecine : ils envisagent habituellement la question sous un angle un peu différent; ils discutent plus volontiers sur les septicémies à staphylocoques en général, que sur leurs localisations osseuses, mais ce n'est qu'une autre façon de traiter le même problème.

Chez eux, comme chez nous, les infections à staphylocoques sont aujourd'hui, suivant l'expression qu'employait M. Bariéty, dans un remarquable et tout récent article[1] « au premier rang de l'actualité clinique, biologique et thérapeutique ». C'est une question en pleine évolution, et si nous ne confrontons pas de temps à autre nos idées sur elles, nous risquons d'arriver à des conceptions fort différentes, et partant, à des procédés thérapeutiques tout à fait dissemblables, et qui gagneraient probablement à ne pas l'être autant.

Pour nous, c'est cette question thérapeutique qui domine toutes les autres, et je voudrais, comme l'ont fait M. Leveuf et M. Mathieu, dire comment je la conçois actuellement.

Mais, auparavant, il ne me semble pas inutile de rappeler en quelques mots les idées couramment admises aujourd'hui sur cette forme particulière de septicémie à staphylocoques qu'est l'*ostéomyélite aiguë* dite des adolescents.

La porte d'entrée du staphylocoque est habituellement une lésion cutanée, et c'est par voie sanguine que de ce lieu d'inoculation, qui d'ailleurs bien souvent passe inaperçu, il parvient jusqu'à la région bulbaire de l'os, où il se fixe. La localisation osseuse est donc toujours précédée d'une phase de généralisation, mais souvent ce passage de germes microbiens dans le sang, n'est que transitoire : cliniquement, il ne se traduit pas par des phénomènes généraux importants ; et lorsque la localisation osseuse attire l'attention, l'hémoculture est négative, ou si l'on préfère — et cela rendrait mieux ma pensée — est déjà devenue négative. On ne peut, en ce cas, parler de *septicémie vraie* ; disons qu'il y a eu une simple *bactériémie*.

Le foyer local alors évolue : il peut le faire sans grand fracas ; il existe,

1. M. Bariéty : Les septicémies à staphylocoques. *Semaine des Hôpitaux*, n° 4, 15 février 1936, p. 91.

nous le savons depuis longtemps, des formes subaiguës et même des formes d'emblée chroniques; mais s'il s'agit d'une forme vraiment aiguë, si le foyer est important, si on ne le reconnaît pas ou qu'on le laisse se développer sans intervenir, alors les phénomènes généraux augmentent de gravité, l'hémoculture devient positive, une *septicémie vraie*, bien différente de la bactériémie initiale, s'installe, et c'est le foyer osseux qui en est responsable et qui l'entretient; il ne faudrait pas croire, en effet, que le staphylocoque puisse vivre et pulluler longtemps dans le milieu sanguin : « L'organisme, dit M. Bariéty, dans l'article auquel j'ai fait allusion tout à l'heure, dispose de moyens de défense tels que les germes en circulation dans le sang sont rapidement lysés, fixés ou éliminés. Pour qu'une septicémie vive, il faut donc qu'elle soit *entretenue* par un apport permanent de germes pathogènes. »

Dans l'ostéomyélite, c'est le foyer osseux qui s'en charge et qui se charge du même coup de provoquer des foyers secondaires.

A côté de ces cas qui sont les cas usuels, il en existe d'autres dans lesquels les phénomènes septicémiques dominent la scène dès le début, et dans lesquels la localisation osseuse est tellement peu importante qu'elle ne semble jouer qu'un rôle tout à fait effacé; pour ceux-là il semble bien, quoi qu'on en dise, qu'il y ait eu septicémie d'emblée et que cette septicémie « vive par elle-même » sans avoir besoin d'être entretenue par un foyer local. Ce sont les formes de septicémie vraie; nous ne les voyons guère, car elles ne sont plus de notre domaine, et ce sont nos collègues de Médecine qui ont en général à les traiter. Mais entre elles et nos ostéomyélites, il y a toute une série de formes intermédiaires, devant lesquelles médecins et chirurgiens se rencontrent en se demandant, les uns aux autres, quelle sorte de traitement il faut leur appliquer.

Un deuxième point de l'histoire des staphylococcies me paraît aussi devoir être mis en évidence.

Les bactériologistes admettent que le staphylocoque est un mauvais antigène, et cela se traduit *in vitro* par la difficulté qu'ils ont eue à obtenir la production d'une toxine, grâce à laquelle ils ont pu préparer l'anatoxine, et, par injection au cheval, le sérum que l'on expérimente actuellement.

Cela se traduit en clinique de façon tout aussi évidente : on ne se vaccine pas ou on se vaccine mal contre le staphylocoque c'est pour cela que les septicémies à staphylocoques se prolongent à l'infini et se terminent habituellement fort mal (70 p. 100 de mortalité dans la statistique ancienne d'Etienne. 95 p. 100 de mortalité dans les travaux les plus récents).

C'est pour cela que les foyers osseux mettent si longtemps à guérir, et qu'après guérison, ils restent pendant toute la vie non seulement susceptibles de réveil, mais capables aussi de provoquer de nouvelles poussées septicémiques et de déterminer des foyers secondaires.

Ces idées communément admises par les médecins et les bactériologistes, nous permettent de dire :

1° Que les foyers ostéomyélitiques bien localisés peuvent être générateurs de phénomènes septicémiques et producteurs de foyers secondaires;

2° Que contre eux la défense spontanée de l'organisme est impuissante à s'établir puisqu'ils n'engendrent pas ou très peu d'anticorps.

Il ne faut donc pas les abandonner à eux-mêmes, et cela nous conduit tout directement à faire ce qu'empiriquement ont fait tous les chirurgiens du passé et ce qu'après eux nous avons continué à faire : l'incision des collections purulentes et leur drainage, dans les meilleures conditions. C'est le vieil adage : *ubi pus, ubi evacua*, que je suis un peu étonné d'avoir à défendre ici aujourd'hui.

De quelle façon devons-nous agir? Quelle thérapeutique devons-nous employer contre les ostéomyélites?

Il est bien évident tout d'abord — et M. Mathieu, dans une de nos dernières séances, a insisté déjà sur ce point — que les formes sous lesquelles se présente une ostéomyélite aiguë sont beaucoup trop variées pour qu'on puisse penser que leur traitement sera toujours identique; sans parler même des nécessités que peuvent imposer la localisation, la multiplicité des foyers, leur association à des lésions viscérales, il est bien certain que l'étendue même d'un foyer, que sa gravité locale et son retentissement général nous conduiront à des procédés thérapeutiques variables suivant les cas.

A priori cependant, on pourrait espérer que, quelle que soit la forme, on aura toujours recours à un même *traitement général*, puisqu'il s'agit toujours d'infections à staphylocoques.

Et nous avons eu l'espoir, il y a seize ans environ — toutes les discussions de l'époque en font foi — que nous allions voir, dans le traitement général par *vaccination*, une arme puissante pour lutter contre nos ostéomyélites. Or, il faut bien reconnaître que ces espoirs ont été déçus; M. Grégoire, se rappelant les essais qu'il avait faits à cette époque, semblait dire dans une de nos dernières séances, qu'on avait peut-être abandonné la vaccination trop vite et sans l'avoir suffisamment essayée.

Je crois au contraire que si nous n'avons plus confiance en elle, c'est tout simplement parce que nous avons amplement constaté son inefficacité; pour ma part tout au moins, c'est ainsi que j'ai formé ma conviction.

Cette impuissance de la vaccination contre les infections à staphylocoques, alors qu'elle reste une arme excellente contre d'autres infections microbiennes, s'explique d'ailleurs fort simplement si l'on veut bien se souvenir de la façon dont le staphylocoque se comporte dans l'organisme, et de son incapacité à déterminer des anticorps, que je rappelais tout à l'heure.

On a pensé alors avoir une arme meilleure dans le *bactériophage*; on a tenté aussi des *immuno-transfusions*.

Et comme toujours, lorsqu'il s'agit d'une affection aussi polymorphe et de gravité aussi variable que l'ostéomyélite, on leur a attribué des succès; mais les résultats obtenus ne sont ni assez constants ni assez nets pour que l'on conserve grande illusion sur les bénéfices que peuvent nous apporter ces thérapeutiques.

L'anatoxine staphylacoccique et le *sérum* que l'on obtient en partant

d'elle — ce qui nous fait revenir aux idées qu'en 1908 avaient émises déjà Charles Richet et Héricourt — vont-ils nous faire entrer dans une voie plus féconde? L'avenir seul nous le dira, car l'on n'en est guère actuellement qu'à la phase expérimentale, et les quelques essais cliniques qui ont été rapportés, ne permettent vraiment aucune conclusion.

Dans un autre ordre d'idées, pouvons-nous avoir quelque confiance dans la chimiothérapie? Le *sulfate de cuivre*, la *trypaflavine*, le *mercurochrome*, *le rubiazol* depuis quelque temps, ont été souvent essayés. Par l'*électrocuprol* que M. Bréchot nous avait recommandé, j'ai obtenu, au prix d'ailleurs de chocs souvent inquiétants, des résultats heureux dans 4 cas que je croyais désespérés, et il me semble que nous avons là un moyen thérapeutique qu'il faut essayer dans les formes graves.

Mais pouvons-nous dire que nous avons dans tous ces procédés [1] un traitement général efficace des ostéomyélites? Je ne le crois vraiment pas. Et aucun d'entre eux, en tout cas, ne nous permet de nous dispenser du traitement chirurgical des lésions.

Ce traitement chirurgical, je l'ai déjà dit, varie assez notablement suivant la forme de l'ostéomyélite à laquelle on a affaire. Mais les règles ou plutôt les principes directeurs qu'il est bon de suivre dans chaque cas particulier me paraissent infiniment simples.

Pour bien me faire comprendre, je vais prendre quatre exemples, 4 cas de gravité croissante, choisis parmi les malades récents de mon service.

Voici le premier :

Un enfant de six ans, Leu... (René), nous arrive le 25 mars dernier avec une tuméfaction douloureuse du 1/3 inférieur du fémur gauche.

Depuis huit jours, il souffre et il a de la température; mais la douleur n'est pas très vive, ni spontanément ni à la pression; la température n'est pas extrêmement élevée : elle est à 39°1 et depuis huit jours, elle oscille entre 37°5 et 39°, avec une certaine tendance à s'élever progressivement.

La radiographie ne montre rien de net.

L'état général est excellent. On pense naturellement à une ostéomyélite, mais on discute la possibilité d'une ostéite tuberculeuse subaiguë, d'une ostéite spécifique, d'un sarcome même. Une numération globulaire montrant 20.600 leucocytes avec 86,5 de polynucléaires, et 3.340.000 globules rouges, fait pencher vers le diagnostic d'ostéomyélite.

En ma présence, mon interne Nabert opère et trouve un gros abcès sous-périosté, sans aucune lésion osseuse apparente. On ne fait donc que cette simple incision.

Le pus contenait des staphylocoques dorés en abondance.

La température tombe à la normale en trois jours. L'enfant sort de l'hôpital six jours après l'opération, le 1er avril dernier. Il est guéri maintenant. Il marche et la cicatrisation des parties molles est terminée.

A ces cas simples, l'incision seule du périoste sans aucune trépanation osseuse, si discutée jadis entre Broca et Kirmisson, convient parfaitement.

1. Je ne parle pas des « Maggot » importés des Etats-Unis auxquels je pense que personne de nous n'a jamais cru.

Voici un deuxième cas un peu plus grave :

Une grande fille de quatorze ans, Ch... (Geneviève), la sœur d'un de mes externes, arrive dans mon service, le 19 janvier dernier, dans l'après-midi.

Etat général assez touché, température : 39°6, pouls à 140.

A la partie supérieure du tibia droit, douleur vive, spontanée et provoquée par la pression. Les accidents ont débuté trois jours auparavant par des phénomènes généraux importants, puis la douleur de l'extrémité supérieure du tibia a apparu et, peu à peu, elle s'est précisée et aggravée; actuellement, elle siège juste au niveau de la région bulbaire supérieure du tibia, à sa face interne, et la pression la réveille de façon parfaitement précise en ce point, et nulle part ailleurs.

Depuis le début, la température est élevée. Le soir du jour d'arrivée (c'était un dimanche), elle monte à 40°1; le pouls restant à 140.

Je vois l'enfant le lundi matin : les signes étaient plus nets encore que la veille; l'état général commençait à s'altérer sérieusement et, localement, la douleur était de plus en plus violente.

Je l'opère de suite : je ne trouve pas de pus sous le périoste. Je trépane l'os au point douloureux : j'ouvre un abcès dont le pus contenait des staphylocoques dorés. La cavité était à peu près du volume d'une grosse cerise.

Le soir même, la température est à 37°9, au lieu de 40°1 la veille; le pouls est bon et n'est plus qu'à 120. Les deux jours suivants, la température remonte légèrement le soir, 38°6, 38°4, parce que l'enfant fait une poussée de lymphangite fort douloureuse au niveau d'une piqûre de propidon qu'un médecin avait faite avant que l'enfant soit envoyée à l'hôpital; c'est, soit dit en passant, le seul résultat que j'aie vu obtenir par le propidon en ces cas. Puis la température descend progressivement, en même temps que l'état général se remonte très rapidement.

L'enfant sort du service complètement apyrétique le neuvième jour et part à la campagne : la cavité s'est comblée rapidement. La guérison était complète fin mars, deux mois environ après l'opération.

C'est le type de l'ostéomyélite de gravité moyenne : la simple trépanation de l'os convient ici parfaitement.

Voici maintenant un troisième cas beaucoup plus sérieux.

Un enfant de six ans, Kn... (Charles), nous arrive le 27 juin dernier.

Etat général tout à fait grave, température à 39°6 qui grimpe en quelques heures à 40°3, pouls incomptable, facies terreux, langue sèche. Signes locaux non moins importants : énorme œdème du bras gauche, ayant son maximum au moignon de l'épaule, et descendant jusqu'à la partie inférieure de l'avant-bras. Douleur extrêmement vive, spontanée et provoquée, de toute la région du bras.

La mère nous dit que l'enfant ne s'est plaint que la veille, et que la température, dès ce premier soir, a sauté à 40°; les lésions seraient donc de date toute récente; nous avons, nous, l'impression qu'elles doivent quand même remonter à plus de vingt-quatre heures.

Intervention le soir même par mon assistant Guichard. La température est à 40°3; malgré tous les tonicardiaques donnés dans la journée, le pouls reste incomptable; l'état général s'aggrave de plus en plus.

On incise dans l'espace delto-pectoral; on trouve des tissus très œdématiés. On incise le périoste : un flot de pus sous pression s'échappe; il entoure l'humérus dont le périoste est entièrement décollé. On augmente peu à peu l'incision par en bas : partout le périoste est soulevé par le pus; vers l'extrémité inférieure de l'humérus, le pus est particulièrement abondant. C'est une ostéomyélite bipolaire, une ostéomyélite pandiaphysaire plutôt. On enlève la diaphyse humérale en totalité (c'est le seul moyen d'assurer un bon drainage et il n'y a rien à perdre

car l'humérus est certainement frappé de mort). Un appareil plâtré fermé prend le thorax et tout le membre devenu saillant; on ne fera le *premier* pansement que le 27 juillet, exactement le *trentième jour* après l'opération.

Pendant ce temps, la situation s'est transformée et il y a longtemps que nous n'avons plus de crainte pour la vie de l'enfant. Vingt-quatre heures après l'intervention, la température est à 39°6 au lieu de 40°3 la veille; elle est à 39° le deuxième jour, à 38°2 le troisième, et arrive à 37° le cinquième.

En quarante-huit heures, l'état général s'était modifié de façon telle que, dès ce moment, on pouvait dire que *quoad vitam* la partie était gagnée.

Ne pas vouloir admettre que c'est l'opération qui a sauvé le malade serait nier volontairement l'évidence ou pousser bien loin l'amour du paradoxe.

Les suites d'ailleurs furent très simples : l'enfant resta à peu près apyrétique.

Nous l'avons gardé trois mois et demi dans le service; le bras et le thorax immobilisés dans un plâtre que nous coupions à intervalles éloignés pour faire de rares pansements (quatre en trois mois et demi).

Comme dans l'observation princeps d'Hallopeau, l'humérus s'est reconstitué rapidement : une radiographie du 10 octobre (trois mois et treize jours après l'opération) montre que la continuité de l'os est complète.

L'enfant partit le 15 octobre pour Berck. Je l'y ai revu guéri, avec une fistulette insignifiante, le 17 novembre : l'humérus était solide, de 2 centimètres seulement plus court que celui du côté opposé, les mouvements de l'épaule étaient étendus : ceux du coude étaient déjà de 35° (75-120).

Dans ces formes très graves, presque désespérées, d'ostéomyélite, l'opération d'Hallopeau, la *résection diaphysaire étendue*, est une intervention admirable. J'y reviendrai dans quelque temps en vous en apportant 26 observations, dont quelques-unes suivies depuis cinq ans.

Mais aujourd'hui, je ne veux pas m'étendre sur ce sujet; je n'envisage que l'opportunité de l'intervention sanglante dans les diverses formes d'ostéomyélite aiguë.

Voici enfin le quatrième type pour lequel d'ailleurs le mot d'ostéomyélite ne convient plus très bien et qu'il serait plus juste de désigner sous le nom de septicémie ou de septico-pyohémie à staphylocoque.

Je passais la visite avec mes élèves dans l'une des salles, lorsqu'on apporta sur un brancard, le 13 février dernier, un garçon de treize ans (Mor... Marcel). La vieille image populaire : « la mort peinte sur le visage », ne pouvait pas mieux s'appliquer qu'à lui : facies terreux, lèvres fuligineuses, langue recouverte d'un épais enduit ne permettant qu'à peine la parole, pouls incomptable, température à 40°. C'était le tableau parfait de la grande septicémie.

L'enfant tenait la cuisse gauche un peu fléchie, immobilisée par une main, et quand on voulait la mouvoir, il sortait de sa torpeur et poussait des cris. Mais il n'y avait à la racine de la cuisse que des signes fort légers : à peine existait-il un peu de tuméfaction et d'empâtement de la région inguinale. La radiographie faite de suite, était muette.

Sans pouvoir nous donner grands détails, les parents nous racontèrent que depuis cinq jours l'enfant était dans cet état. Un mot d'un médecin indiquait qu'il avait été traité autrefois pour syphilis héréditaire, et, quelques mois auparavant, malgré son jeune âge, pour une blennorragie; on pouvait donc se demander, disait le médecin, s'il ne s'agissait pas d'une septicémie à gonocoques.

La chose était difficile à dire d'après le seul examen clinique, et une hémoculture ne pouvait nous donner de réponse que le lendemain. Au reste, quel que soit le microbe infectieux, les mêmes problèmes thérapeutiques se posaient.

L'extrême gravité des phénomènes généraux, leur prédominance manifeste

sur les phénomènes locaux relativement légers ne nous permettaient pas ici d'espérer qu'une intervention aurait grande influence sur l'évolution de la septicémie; la manifestation ostéo-articulaire n'était évidemment qu'une lésion d'importance tout à fait secondaire. Et si l'intervention avait dû être par elle-même grave et choquante, nous nous serions certainement abstenus, mais l'enfant souffrait très vivement, et l'arthrotomie de la hanche est une opération bien infime si l'on aborde l'articulation par voie antérieure.

C'est ce que je fis faire par mon interne Nabert. Les tissus péri-articulaires étaient œdématiés, la capsule épaissie, l'articulation remplie de pus. Sans chercher quelles étaient les lésions du fémur, nous bornâmes notre intervention à cette simple arthrotomie. Le pus contenait des staphylocoques dorés en abondance, et le sang pris dans une veine du pli du coude, également.

La douleur cessa de suite, comme nous l'espérions; la cuisse s'étendit et l'enfant ne gémit plus.

Mais la septicémie continua. Pendant vingt jours nous luttâmes contre elle, et j'avoue qu'au début, nul d'entre nous ne croyait que l'enfant pourrait être sauvé. Il le fut cependant, et je crois que c'est à l'électrocuprol qu'il en est redevable : en trois semaines, par sept injections intraveineuses de 5 cent. cubes au début, puis par cinq de 10, par 3 de 15, par 6 de 20 cent. cubes, il n'en reçut pas moins de 250 cent. cubes.

Vers la troisième semaine, la situation n'était plus inquiétante ; la température tombait au-dessous de 38°. Mais à ce moment, les phénomènes locaux prirent une importance plus grande : il se fit une rétention importante de pus dans la racine de la cuisse.

La radiographie montra une luxation du fémur et des lésions d'ostéomyélite étendues de sa partie supérieure.

La température remonta et l'état général s'altéra de nouveau rapidement.

Mais le problème, cette fois, n'était plus le même qu'au début : c'étaient manifestement les signes locaux qui retentissaient sur l'état général. Une opération de drainage avec résection de la tête du fémur faite le 11 mars, fit tomber en vingt-quatre heures la température.

Depuis ce temps, l'enfant, qui est toujours dans mon service, va bien en ce sens que son état est maintenant excellent, mais la suppuration continue abondante et il est fort probable que, pour obtenir la guérison, il faudra beaucoup de temps et quelques petites interventions secondaires. A mon grand regret, des difficultés administratives ne m'ont pas permis encore d'envoyer l'enfant à Berck où il se rétablirait beaucoup plus vite qu'à Paris.

Que serait-il arrivé si nous n'avions pas opéré ces malades?

M. Leveuf nous dit que nous n'en pouvons avoir aucune idée parce que nous ne laissons jamais la maladie évoluer sans intervenir. On pourrait tout aussi bien dire que nous ignorons l'avenir d'une péritonite appendiculaire ou d'une hernie étranglée, puisque nous avons l'habitude de les opérer! Nous ne pouvons tout de même pas faire table rase de tout ce qu'ont observé ceux qui nous ont précédés, et qui n'ont opéré que parce qu'ils avaient vu les désastres qu'entraînait l'expectative. Ne voyons-nous pas de plus et malheureusement assez souvent de pauvres enfants chez lesquels une erreur de diagnostic longtemps maintenue a fait traiter par l'immobilisation seule, l'infection osseuse, et ne savons-nous pas ce qu'il advient alors? Chacun de nous a dans la mémoire des faits de cet ordre : M. Martin en a cité immédiatement l'autre jour 2 cas qui parlent fort éloquemment.

Dans la série des ostéomyélites de mon service, qu'a bien voulu relever

mon assistant Guichard, et dont je dirai un mot tout à l'heure, plusieurs des malades pour lesquels je n'ai rien pu faire, étaient précisément de ces enfants dont la lésion avait été méconnue tout d'abord, et ils sont morts peu de temps après leur arrivée, au lieu de guérir comme ils l'auraient dû, si l'évolution spontanée des ostéomyélites se faisait normalement vers la guérison.

Je crois, pour ma part, qu'en tenant compte de ce que m'ont appris les autres, et de mon expérience propre, je puis sans grande crainte d'erreur dire ce que seraient devenus les quatre malades dont j'ai relaté tout à l'heure l'histoire.

Le premier, celui qui n'avait qu'une petite lésion sous-périostée, aurait probablement guéri, même si l'on n'avait pas incisé son abcès ; après quelques jours d'ascension thermique et d'altération de l'état général, de souffrances probablement assez vives aussi, l'abcès serait devenu superficiel et se serait ouvert spontanément. Mais suivant toute probabilité aussi, l'enfant aurait guéri moins simplement, moins rapidement, et avec des lésions d'ostéomyélite chronique plus importantes qu'il ne l'a fait après l'opération. Il n'aurait retiré aucun bénéfice, bien au contraire, de l'abstention opératoire.

Pour le deuxième, la jeune fille de quatorze ans à l'abcès tibial supérieur intra-osseux, deux hypothèses sont possibles : après quelques jours de souffrances de plus en plus violentes, d'altération de plus en plus marquée de l'état général, de dégâts osseux de plus en plus étendus, l'abcès aurait pu trépaner lui-même de dedans en dehors l'os au bon endroit et venir s'ouvrir à la peau en laissant derrière lui des lésions d'ostéomyélite chronique beaucoup plus graves qu'elles ne l'ont été après l'opération.

C'est l'hypothèse heureuse. Mais il en est une autre sur laquelle M. Mathieu insistait ici-même l'autre jour à juste titre : l'abcès aurait pu tout aussi bien s'ouvrir dans l'articulation du genou. Et que serait-il alors arrivé? Ankylose après de longs mois de souffrance, amputation, mort? Nous n'en savons rien.

Pour le troisième, l'enfant dont l'état paraissait désespéré, avec cette grave ostéomyélite de l'humérus, je n'ai aucune hésitation : il serait mort en quelques jours; alors que la résection diaphysaire complète lui a sauvé la vie et lui a laissé un bras dont il se servira parfaitement.

Reste le quatrième, l'enfant à la septicémie avec très minime localisation ostéo-articulaire. Pour celui-là, je suis d'accord avec M. Leveuf : l'opération ne peut rien; je lui ai fait une arthrotomie parce qu'il souffrait beaucoup et qu'ainsi ses douleurs ont été supprimées, mais cette arthrotomie n'est pour rien dans sa guérison, et je le savais fort bien avant de la faire. L'opération utile fut l'opération tardive, alors que la septicémie initiale était éteinte.

Mais il vaudrait mieux ne pas donner le nom d'ostéomyélite à des cas de cet ordre : ce sont des *septicémies à staphylocoques* dans lesquelles la localisation osseuse n'a, tout au moins pendant longtemps, qu'une importance tout à fait secondaire. Ce sont d'ailleurs des cas assez rares,

si j'en crois ma statistique personnelle, que je vais relater dans un instant.

Pour les 3 autres, qui sont eux des ostéomyélites vraies, j'estime qu'en les opérant sans aucun retard, nous avons *sauvé l'existence* de l'un d'eux et que nous lui avons par surcroît *conservé un bras utile*, nous avons *évité* de *graves accidents immédiats et tardifs* au deuxième, et nous avons *guéri* le troisième beaucoup *plus rapidement* et dans de *meilleures conditions* que si nous nous étions décidés à ne l'opérer que longtemps plus tard.

Or, ces 4 malades dont j'ai tracé rapidement le tableau clinique, représentent les 4 types auquels on peut rattacher les diverses ostéomyélites que l'on voit en chirurgie. Elles ne sont pas toutes strictement calquées sur eux; il y a en particulier un certain nombre d'ostéomylites à plusieurs foyers, évoluant soit en même temps, soit successivement, qui s'éloignent un peu des types que nous avons pris. L'âge de l'enfant leur imprime aussi un caractère assez particulier : chez le nourrisson, les ostéomyélites, comme les arthrites d'ailleurs, évoluent souvent avec une bénignité déconcertante, malgré des dégats osseux étendus.

Mais *grosso modo*, on peut de ces 4 types rapprocher tous les cas que l'on voit. Depuis 1931 (sans compter les malades de l'année 1933 pendant laquelle j'étais à Strasbourg et remplacé à Trousseau par M. Boppe) 62 ostéomyélites aiguës ont été traitées dans mon service; j'en élimine 3 : 2 parce qu'elles étaient l'une à streptocoques, l'autre à pneumocoques, la troisième parce que les parents ont emmené l'enfant sans que nous ayons pu savoir ce qu'il était devenu.

Les 59 ostéomyélites aiguës à staphylocoques qui restent, m'ont donné 11 morts et 48 guérisons plus ou moins parfaites.

5 étaient des ostéomyélites à lésions superficielles et ont été opérées par simple incision d'un abcès sous-périosté. Il y eut 1 mort par foyer secondaire tardif.

20 étaient des ostéomylites avec abcès intra-osseux. L'os, s'il n'était pas déjà spontanément perforé, a été trépané, et la cavité de l'abcès largement drainée. Il y eut 2 cas de mort chez des enfants qui presentaient de multiples foyers, l'un le vingt-cinquième jour, l'autre le neuvième, après l'opération.

28 étaient des ostéomyélites avec état général extrêmement grave et lésions osseuses très importantes. Il a été fait pour elles 26 résections et 2 trépanations; avec 3 morts en tout concernant des formes à foyers multiples.

6 enfin étaient des septicémies dont la localisation osseuse n'était nullement la lésion prédominante. Celles là, mais celles-là seules, pour les raisons que j'ai déjà dites à deux reprises plus haut, n'avaient aucun bénéfice à tirer d'une intervention hâtive, sauf la suppression de la douleur dans le cas que j'ai rapporté. Cette intervention d'ailleurs, on n'a guère tendance à la faire rapidement, car on se rend compte bien aisément de la disproportion qui existe entre la discrétion des signes locaux et la gravité extrême de l'état général. Sur ces 6 septicémies, 5 sont morts.

Lorsque M. Leveuf a défendu ici l'opération d'Hallopeau, la résection diaphysaire, avec beaucoup de talent et beaucoup de courage, car il a été alors critiqué vivement par des collègues dont l'autorité était grande, je l'ai soutenu de mon mieux, et j'ai apporté des observations en faveur de cette thèse, car je croyais qu'elle était juste et j'en suis tout à fait certain maintenant. Mais il me permettra de lui dire que lorsqu'il préconise l'abstention en face des foyers d'ostéomyélites bien nets, ayant déjà donné naissance à des abcès bien collectés, je ne suis plus du tout d'accord avec lui.

En attendant d'être fixé sur la valeur de l'anatoxine et du sérum anti-staphylococcique, j'estime pour ma part que dans ces cas l'*intervention s'impose*; elle sera, suivant la gravité des lésions, une simple incision d'abcès sous-périosté, une trépanation de l'os, ou une résection diaphysaire; et *il y a intérêt à la pratiquer sans retard*.

Ce n'est que dans les formes de septicémies proprement dite, à foyer osseux encore imprécis — et ce sont des formes rares par rapport aux autres — que l'attente est justifiée; elle s'impose d'ailleurs d'elle-même le plus souvent.

M. **Boppe** : Comme l'a dit Leveuf, le traitement de l'ostéomyélite aiguë comportant encore bien des points controversés, il est utile que tous les chirurgiens d'enfants apportent à cette tribune leurs résultats et leur opinion thérapeutique.

Durant les années 1933, 1934, 1935, j'ai observé et suivi 72 cas d'ostéomyélite aiguë ; j'en excepte les cas subaigus pour lesquels ne se pose pas la question de l'intervention ; ils sont assez nombreux : 7 cas en 1935 dans mon service de Saint-Louis à côté de 19 cas d'ostéomyélite aiguë franche.

Je ne crois guère possible d'individualiser sous une rubrique spéciale les formes toxiques suraiguës; entre elles et les formes aiguës habituelles existe une série de formes intermédiaires de transition. Je n'ai observé qu'un cas avec localisation viscérale concomitante (pleurésie purulente) avec décès vingt-quatre heures après l'admission.

Par contre, j'ai noté 6 cas de formes à foyers multiples simultanés ou successifs.

Les 72 observations se répartissent comme suit :

Nourrissons au-dessous de deux ans et demi.	21 cas	2 morts.
Enfants de cinq à quinze ans.	47 cas	13 morts.
Adultes.	4 cas	1 mort.
Total.	72 cas	16 morts.

Soit une mortalité globale de 22 p. 100.

Les 2 nourrissons décédés ne furent pas opérés.

Le cas de mort chez l'adulte concernait une femme de quarante-deux ans, forme toxique avec localisation à l'extrémité supérieure de l'humérus (trépanation précoce, décès vingt-quatre heures après).

Sur les 13 enfants décédés, 2 moururent sans intervention dans les heures qui suivirent leur entrée à l'hôpital. 11 furent opérés :

Incision d'abcès.	1 cas.
Trépanation précoce.	5 —
Résection de hanche (1 précoce, 1 secondaire au vingtième jour).	2 —
Trépanations suivies rapidement de résection	2 —
Trépanation suivie de résection tardive (forme à foyers multiples, mort deux mois après)	1 —
Total	11 cas.

La localisation osseuse se répartissait comme suit :

Hanche	3
Extrémité inférieure du fémur	3
Tibia	3
Maxillaire inférieur	1
Extrémité inférieure du péroné	1
Extrémité inférieure du radius.	1
Calcanéum	1

(Enfant opéré à Bretonneau venu mourir dans mon service.)

Trois fois il existait des foyers multiples : ostéomyélite bipolaire du tibia; ostéomyélite du coude et du fémur; du calcanéum et du maxillaire inférieur.

Sauf dans 2 cas (mort tardive avec cachexie progressive au bout de deux mois), toutes les morts furent rapides vingt-quatre à quarante-huit heures après l'intervention. Dix fois l'hémoculture fut pratiquée; dix fois elle fut positive et le resta jusqu'au décès.

Cette statistique met en lumière plusieurs faits :

1° La mortalité chez le nourrisson est bien plus faible que chez le grand enfant. Cela tient-il à une allure spéciale anatomique et clinique de l'infection à cet âge? Je ne le crois pas, car bien souvent les dégâts osseux sont énormes; mais chez le nourrisson nous pratiquons toujours des *interventions tardives*, minimes : incision ou simple drainage aux crins d'un abcès bien mûr sans toucher au foyer osseux;

2° Les interventions osseuses précoces du troisième au huitième jour après le début clinique sont certainement, je ne dis pas dangereuses, mais agressives. Même si le malade guérit, il est fortement choqué après l'opération, il présente une grosse hyperthermie; en cas d'issue fatale la fièvre monte à 41°-42°, fait que l'on n'observe pas chez les malades décédés et non opérés;

3° Les opérations itératives sont pour le moins décevantes. Si, après une trépanation correctement exécutée il ne se produit aucune sédation, la résection rapide effectuée dans l'espoir d'une exérèse complète du foyer n'empêche pas une issue fatale presque immédiate.

Faut-il dire que tous ces cas rapidement mortels concernaient des formes suraiguës toxiques au-dessus de toutes ressources thérapeutiques?

sincèrement oui, pour la grande majorité des cas, mais deux ou trois fois il semblait bien s'agir de formes de gravité moyenne pour lesquelles j'avais porté d'emblée un pronostic plutôt favorable.

Ma pratique étant, en général, temporisatrice comme celle de Leveuf-Métivet, je possède un grand nombre d'observations de cas non opérés ou opérés tardivement et traités au début par l'*immobilisation stricte* associée à un traitement médical variable : propidon, vaccins de Pasteur, anatoxine, etc.

Il est hors de doute que souvent les choses évoluèrent favorablement, comme Leveuf l'a constaté. Voici à cet égard une observation typique :

Enfant de douze ans, arthrite aiguë de la hanche gauche : température à 40°, mais état général satisfaisant; hémoculture positive. Immobilisation, anatoxine. Au dixième jour, défervescence, hémoculture négative; au vingtième jour, la radio montre un début de luxation avec très gros dégâts cotyloïdiens. Pose d'une broche de Kirchner : évolution favorable vers l'ankylose.

Mais à côté de ces cas favorables, il en est malheureusement d'autres pour lesquels j'ai l'impression (on ne peut parler de certitude) que le retard de l'intervention, soit de propos délibéré, soit du fait d'un appel chirurgical tardif, fut nuisible au malade.

Voici une grande fille superbe de quatorze ans. Température à 40°, gonflement circonférenciel de la racine du membre inférieur gauche sans signe d'envahissement de la coxo-fémorale. Hémoculture positive; radiographie négative; ponction blanche de l'articulation. Je pense à une ostéomyélite juxta-coxale. J'immobilise et j'attends. Vers le douzième jour, défervescence, amélioration de l'état local et général. Hémoculture positive. La fièvre remonte, la radiographie à ce moment montre une ostéomyélite évidente de l'ischion; j'interviens. Je trouve des dégâts osseux effroyables, une hanche pleine de pus, des fusées purulentes dans la fesse. La malade meurt cinq ou six jours après sa résection. J'ai la conviction qu'une intervention plus précoce avant l'envahissement de l'article aurait sauvé cette enfant.

Voici encore 2 ostéomyélites aiguës graves de l'extrémité inférieure du fémur chez des adultes vues tardivement au quinzième et au vingtième jour par suite d'erreur de diagnostic. Arthrite suppurée du genou dans les 2 cas. Fémur plein de pus, les épiphyses constituent une véritable bouillie purulente. Les deux malades guérissent avec un excellent résultat fonctionnel, mais après quelles péripéties et quelles alarmes ! L'un présenta une fracture spontanée ; l'autre, une septicémie persistante près de deux mois avec hémoculture positive.

J'ai opéré récemment une ostéomyélite de l'extrémité supérieure de l'humérus, forme de gravité moyenne; au dixième jour une sédation des phénomènes fébriles et douloureux avait rassuré à tort l'entourage. Il existait un énorme abcès sous-deltoïdien, une fracture spontanée de l'humérus complètement nécrosé et baignant dans le pus jusqu'au milieu du bras.

En opérant cette malade, je songeais à une autre ostéomyélite de localisation identique, de gravité comparable, diagnostiquée précocement et correctement par son médecin. Incision et trépanation au huitième jour. Six semaines après la plaie était cicatrisée.

D'autre part, j'ai pratiqué trois interventions précoces (résection) dans des cas qui me semblaient désespérés, réalisant le tableau complet de la forme toxique ; les trois malades ont guéri et j'ai la conviction que l'opération large et précoce a, dans ces cas, sauvé la vie de ces enfants.

Deux fois, il s'agissait d'ostéomyélite de l'extrémité inférieure du fémur qui ont guéri très simplement après résection précoce et extension continue par broche de Kirchner transbiale. Régénération excellente.

La troisième observation concerne une forme à foyers multiples simultanés : hanche gauche, coude droit, tibio-tarsienne droite chez une fillette de six ans. Immobilisation plâtrée des articulations; quatre jours après, l'enfant était au plus mal. Je résèque la hanche pleine de pus; quelques jours après, j'incise le coude et la tibio-tarsienne. L'enfant guérit sans fistule après avoir présenté pendant plus d'un mois une hémoculture positive.

Il me paraît bien difficile de tirer de cet exposé des conclusions fermes.

Leveuf a mis en lumière les arguments anatomiques et biologiques qui militent en faveur d'une intervention retardée, je n'y reviendrai donc pas. Je crois avoir apporté des faits précis qui montrent le bien-fondé de cette conduite.

Mais comme d'autres, je pense qu'il y a encore beaucoup d'inconnues dans le pronostic d'une ostéomyélite ; sauf l'hémoculture, élément de gravité certain mais nullement de pronostic fatal, nous ne possédons pas de tests sûrs nous permettant de juger de l'évolution d'une ostéomyélite.

Personnellement, je n'opère jamais une ostéomyélite d'urgence, comme une appendicite. En 1935, dans mon service, il n'y a pas eu une seule intervention de garde par mon assistant.

J'attache une importance peut-être excessive à l''mmobilisation plâtrée stricte, immédiate, précédée d'une extension continue en cas d'attitude vicieuse ; d'autres préfèrent les pansements humides chauds, les cataplasmes comme Métivet ; j'utilise les vaccins sans fonder grands espoirs sur leur action.

Si le cas me semble très grave, presque désespéré, dirai-je, *je n'ose pas ne pas intervenir* et m'aidant de transfusions pré- et post-opératoires, je pratique la résection précoce du foyer. Si les jours du malade ne me paraissent pas en danger, si l'impression clinique est favorable, je temporise et j'attends comme pour toutes les suppurations (pleurésie, adénophlegmon), la collection et la limitation du foyer, incision simple ou incision avec trépanation mais c'est là une autre question sur laquelle je ne m'étendrai pas aujourd'hui.

Je dirai cependant qu'à l'inverse de Leveuf qui sur 17 interventions secondaires compte 9 résections, je n'ai pratiqué que peu de résections secondaires, 3 en tout : 2 au fémur, 1 avec régénération excellente, 1 avec

mort tardive deux mois après, 1 au péroné avec absence de génération et apparition secondaire de deux foyers ostéomyélitiques de l'extrémité inférieure, puis supérieure du tibia correspondant.

Je crois qu'il ne faut pas se laisser trop influencer par l'aspect impressionnant des radiographies vers la fin du premier mois ; tout cet os flou, pommelé, à corticale vermoulue, ruinée, n'est pas toujours destiné à se séquestrer et l'on peut assister progressivement à la recalcification et à la reconstitution d'une colonne osseuse dense et de bonne qualité.

COMMUNICATION

L'échinococcose en Bulgarie,

par M. **Stoïanoff** (de Sofia, Bulgarie), associé étranger.

L'échinococcose en Bulgarie n'est pas rare, mais pas aussi fréquente qu'en Islande, grâce aux mesures prises vis-à-vis des chiens, vecteurs de l'échinocoque; ces chiens en effet doivent être purgés tous les trois ou quatre mois, ce qui a pour résultat de détruire chez eux les parasites.

En Argentine et en Allemagne, les cas d'échinococcose ne sont pas rares non plus.

Trois statistiques ont été établies en Bulgarie relativement à cette maladie.

L'une par le D[r] Tantiloff dans son service de l'hôpital Alexandre, pendant une période s'étendant de 1900 à 1908 où sur 19.700 malades examinés à cet hôpital, il y a eu 47 cas d'échinococcose, soit 0,48 p. 100.

L'autre de mon collègue en chirurgie, le D[r] Stanincheff qui, de 1921 à 1930, sur 10.700 malades examinés, à vu 110 cas d'échinococcose, soit 1,02 p. 100.

Enfin, dans la clinique propédeutique chirurgicale dont je suis directeur, pendant la période 1920 à 1935, sur 25.571 malades j'ai vu 187 cas d'échinococcose, soit 0,70 p. 100.

Le D[r] Pentcheff, sur 8.000 autopsies, a pu constater 57 cas d'échinococcose, soit 0,66 p. 100.

C'est un pourcentage qui est modeste si l'on se reporte à ce qu'a dit M. Makas qui, en Grèce, a vu 3,47 p. 100 de cas d'échinococcose.

Sur mes 187 cas, il y a eu 23 hommes et 104 femmes atteints d'échinococcose, c'est-à-dire 36.3 p. 100.

La majorité des cas a été constatée chez des sujets de vingt à trente ans. 69 cas ont été notés après trente ans.

Sur ces cas, 48,9 p. 100 concernaient des citadins, 51 p. 100 des paysans

de Bulgarie. Il faut dire que dans ce pays 85 p. 100 de la population est paysanne.

Au point de vue des localisations de l'échinocoque, dans 127 cas, soit 66,8 p. 100, l'échinococcose éiait localisée au foie.

Dans 24 cas, soit 13,7 p. 100, au poumon.

5 cas dans la rate.

5 cas dans l'abdomen.

4 cas dans le rein.

Comme localisations rares :

2 cas où l'échinococcose était localisée dans la glande thyroïde.

1 cas dans le pancréas.

1 cas dans la parotide.

1 cas dans les os.

1 cas dans le diaphragme.

Dans 1 cas que j'ai opéré, la localisation se fit dans le canal vertébral.

Sur nos 187 cas, 30, soit 15 p. 100 furent multiloculaires.

D'autres auteurs disent qu'il y a 8, 12 et même 50 p. 100 de cas d'échinococcose multiloculaire.

32 cas étaient suppurés, c'est-à-dire 17,3 p. 100.

Sur nos 187 cas, 165 ont été opérés; 29 sont morts, soit une mortalité de 18,2 p. 100

Le reste, soit 81,8 p. 100 ont guéri.

Sur nos 127 cas de localisation hépatique, nous avons eu 14 localisations au lobe gauche.

Le reste était localisé au lobe droit.

Quant au diagnostic, nous avons eu recours, en général, à la réaction de Weinberg et à celle de Casoni. Nous nous sommes aussi adressé au radiodiagnostic.

Sur nos 127 cas de localisations au foie, 113 furent opérés :

On a fait 53 fois la marsupialisation.

On a fait 50 fois l'extirpation du sac suivant la méthode Bound (Australie), avec 11 morts.

Dans 2 cas on a fait l'extirpation transdiaphragmatique avec 1 mort.

On a fait 2 pleurotomies avec 0 mort.

Dans 11 p. 100 des cas on n'a pas opéré les malades.

Sur nos 113 cas opérés 22, soit 19 p. 100 sont morts; les autres, soit 81 p. 100 ont guéri.

Sur les 24 cas localisés au poumon (13,7 p. 100) dans 2 seulement les kystes étaient au nombre de deux.

Dans 11 cas (60,7 p. 100) la localisation s'est faite au lobe droit; dans 7 cas (29,2 p. 100) elle s'est faite au lobe gauche.

Une fois seulement la localisation fut bilatérale.

Dans 3 cas, il y avait suppuration (12,5 p. 100).

Dans 3 cas on n'a pas pratiqué d'opération, on a fait une marsupialisation.

Au point de vue des méthodes utilisées, on a suivi celle de Bound.

La marsupialisation, en pratiquant l'ouverture du kyste, l'extirpation de la membrane germinative.

On a utilisé aussi la méthode de Delbet, le capitonnage de la paroi.

Il y a trente-six ans que j'ai commencé à faire de la chirurgie, j'ai essayé la méthode de Bound, puis j'ai commencé à utiliser la technique de Delbet, mais elle est assez difficile.

En 1881, M. Bound avait fait ce qu'on appelait « l'opération idéale », c'est-à-dire l'extirpation de la membrane germinative, l'assèchement de la cavité, et la suture de la capsule propre. Je croyais mieux faire en pratiquant cette suture à la paroi abdominale, mais je me suis rendu compte que c'était illusoire.

Je me contente donc de faire l'extirpation de la membrane germinative et je laisse le tout rentrer dans l'abdomen. Le pourcentage de guérisons ainsi obtenues est assez heureux (81 p. 100).

Dans 5 cas de localisation à la rate (2,6 p. 100), l'extirpation pratiquée dans 3 cas fut suivie de 3 succès; dans 2 cas, la marsupialisation fut suivie de mort (au total : 40 p. 100 de mortalité, ce qui est assez élevé).

Dans 4 cas de localisation sur le rein (2,1 p. 100) 2 cas au rein gauche, 2 cas au rein droit, j'ai opéré deux fois. J'ai pratiqué une néphrectomie et une ablation après néphrotomie. Ces deux cas ont guéri.

Quant au traitement, je crois qu'on devrait surtout faire un traitement prophylactique.

Chez nous, en Bulgarie, la contamination se fait surtout dans les abattoirs, par l'intermédiaire des chiens auxquels on donne à manger les entrailles des animaux qui viennent d'être tués. Ces chiens, en effet, se contaminent et propagent la maladie. Ce qui expliquerait dans une certaine mesure que l'échinococcose soit plus fréquente chez la femme qui est plus en contact avec les chiens.

Il doit y avoir également qnelque chose de particulier qui intervient, car on est étonné de voir en France, par exemple, la quantité de femmes qui sont en contact avec les chiens qui aujourd'hui sont extrêmement répandus, et d'autre part le peu de cas d'échinococcose constatés.

Il faudrait donc trouver une autre cause de contamination, et en tous cas prendre des mesures sérieuses de prophylaxie, comme on la pratique en Islande, en purgeant régulièrement les chiens tous les trois ou quatre mois.

J'ai voulu apporter ma modeste contribution à l'étude de cette maladie étudiée en pays étranger, sur sa fréquence dans certaines régions et sur son traitement.

PRÉSENTATIONS DE MALADES

Une gastrostomie datant de quarante ans,

par MM. **G. Rouhier** et **R. Soupault.**

Mme L..., quarante-huit ans, coiffeuse, but par mégarde, à l'âge de neuf ans et demi (avril 1897), au cours d'un déménagement de ses parents, le contenu d'un flacon de potasse.

Prise, les jours suivants, de vives douleurs et de difficulté de plus en plus grande à déglutir, elle alla trois mois plus tard à l'hôpital Cochin, où le Dr Édouard Schwartz dut lui faire une gastrostomie. D'après les dires de la malade qui paraît assez bien renseignée, cette gastrostomie fut faite par suture muco-cutanée directe, sans trajet intermédiaire. En outre, on fit des sondages pour dilater l'œsophage, mais il se forma des abcès et on dut renoncer à conserver la lumière œsophagienne.

Depuis cette époque, soit près de quarante ans, cette femme est dans l'impossibilité de déglutir quoi que ce soit. Dès lors, l'alimentation fut assurée uniquement par une sonde; n° 12 au début, elle fut augmentée lentement et progressivement de calibre pendant trente ans, sans qu'il se produisît jamais aucune fuite par l'orifice fistuleux; la malade ne déplaçait jamais sa sonde que lorsque celle-ci était usée, pour la remplacer, c'est-à-dire environ une fois par an; depuis dix ans, elle a atteint le n° 30 et, depuis quelques mois, elle a dû se servir d'un gros drain d'un calibre supérieur, malgré quoi il se fait quelque écoulement de liquide gastrique au cours de la digestion, et il s'ensuit une légère irritation douloureuse de la peau. C'est à ce sujet que la malade vient à l'hôpital demander assistance.

Depuis l'âge de neuf ans, c'est-à-dire depuis 1897, cette femme ne prend donc aucune alimentation par la bouche, ni solide ni liquide; elle déglutit sa salive au lieu de la cracher à chaque instant, mais elle la rejette en masse à trois ou quatre reprises par vingt-quatre heures, et, chaque fois, elle rince son cul-de-sac œsophagien avec un peu d'eau. Grâce à ces quelques précautions, elle n'a jamais eu aucune complication inflammatoire et n'a jamais souffert.

Les radiographies montrent que l'oblitération œsophagienne siège au niveau du rétrécissement anatomique normal dit aortique. Les clichés montrent en même temps une assez grosse dilatation de l'œsophage sus-jacent, et ce point est doublement intéressant, d'abord parce qu'il est une nouvelle preuve que le conduit œsophagien, contrairement à certaines données classiques, peut parfaitement se distendre comme n'importe quel conduit organique en arrière d'une sténose, et, en second lieu, que cette

dilatation s'est précisément faite ici en l'absence de toute tentative d'alimentation ou de distension artificielle rétro stricturale.

Un dernier point pittoresque est l'alimentation de cette femme; or, elle est formelle sur les renseignements suivants : elle n'a jamais pris que du bouillon de légumes, du lait avec un peu de tapioca ou de semoule et quelques œufs, dont elle a d'ailleurs abandonné l'usage depuis dix ans. En fait, elle ne prend absolument pas de sel, exceptionnellement du sucre, jamais de jus de viande et jamais de fruits. Telle est la ration alimentaire de cette femme de quarante-huit ans, dont l'état de santé est resté excellent et lui a permis de mener une existence à peu près normale et d'assurer son gagne-pain.

Nous lui avons proposé une œsophagoplastie, en lui exposant toutes les difficultés et tous les risques et elle a accepté ce projet; peut-être pourrait-on nous objecter que, satisfaite de son état depuis si longtemps, elle pourrait achever de vivre avec une simple nouvelle gastrostomie continente? Mais peut-être cette femme songe-t-elle aussi, depuis qu'on lui en a laissé envisager la possibilité, à goûter aux joies de la table et à se préparer une vieillesse moins austère!

M. **Picot** : J'ai observé un cas absolument semblable à celui de Soupault :

En 1911, ou 1912, j'ai fait une gastrostomie par le procédé de Terrier — haut placée sur la poche à air — pour un rétrécissement de l'œsophage survenu chez une femme qui avait avalé de l'acide chlorhydrique croyant boire de la bière.

Je l'avais perdue de vue, lorsqu'il y a quelques années, en 1931, je l'ai revue en parfait état. Elle était femme de chambre et m'ouvrit la porte comme j'allai voir une malade. Elle faisait régulièrement son service et ne gardait pas sa sonde à demeure; elle ne l'utilisait que pour ses repas.

Arthoplastie du genou gauche. Résultat au bout d'un an,

par M. **B. Cunéo.**

J'ai l'honneur de vous présenter une malade à laquelle j'ai pratiqué, le 12 juillet 1935, une arthroplastie du genou gauche. Voici le résumé de l'observation :

Observation. — Cette malade est entrée à l'Hôtel-Dieu, en juin 1935, pour une ankylose du genou gauche. Cette ankylose, en flexion légère, était complète. Mais, comme le montra l'examen radiographique, il ne s'agissait que d'une ankylose fibreuse. Cette ankylose datait de trois ans et, d'après l'histoire de la maladie, sa nature gonococcique paraissait évidente.

Le 12 juillet, la malade subit une arthroplastie par la méthode de Putti.

Après une extension continue qui dura vingt jours, la malade fut mobilisée passivement. Elle fut autorisée à se lever trois mois après.

Elle suivit ensuite un traitement physiothérapique (radiothérapie, rayons infra-rouges, ondes courtes, mobilisation sous l'eau et massage).

Je vous montre cette malade pour que vous puissiez juger du résultat au bout de dix mois. La mobilité du genou est satisfaisante. La flexion atteint 90°. La malade marche encore avec un peu de difficulté, parce qu'il persiste un certain degré d'instabilité latérale qui tient à ce que l'on a négligé de lui faire porter un appareil de soutien.

Visite au Collège Royal des Chirurgiens d'Angleterre (Londres, 6 et 7 juillet).

La réunion annuelle de l'Académie et du Collège Royal des Chirurgiens d'Angleterre aura lieu cette année à Londres les 6 et 7 juillet prochain avec le programme suivant :

Lundi 6 juillet. — *10 heures* du matin : Réunion au Collège Royal des Chirurgiens. Traitement des fractures du col du fémur. La discussion sera ouverte par Mr Ernest W. Hey Groves.

11 h. 30 : Exposé, par le Conservateur, des recherches récentes faites au Collège Royal.

Déjeuner au St-Bartholomew's Hospital.

Après-midi : Opérations au St-Bartholomew's Hospital.

Soirée : Réception au Collège Royal des Chirurgiens.

Mardi 7 juillet. — *Matin* : Démonstration à la Ferme Buckston Browne. (La Ferme Buckston Browne est un grand laboratoire de chirurgie expérimentale fondé par Sir Buckston Browne dans l'ancienne propriété de Darwin.)

Déjeuner à la Ferme Buckston Browne.

Après-midi : Opérations au London Hospital.

MM. les membres de l'Académie qui désirent participer à ce voyage sont priés, s'ils ne l'ont déjà fait, d'en aviser d'urgence le Secrétaire général.

Le Secrétaire annuel : M. André Martin.

Paris. — A. Maretheux et L. Pactat, imp., 1, rue Cassette.

MÉMOIRES

DE

L'ACADÉMIE DE CHIRURGIE



Séance du 3 Juin 1936.

Présidence de M. BAUMGARTNER, *vice-président.*

PROCÈS-VERBAL

La rédaction du procès-verbal de la précédente séance est mise aux voix et adoptée.

CORRESPONDANCE

La correspondance comprend :

1° Les journaux et publications périodiques de la semaine.

2° Des lettres de MM. D'ALLAINES, CHARRIER, HEITZ-BOYER, OUDARD, PICOT, ROUVILLOIS s'excusant de ne pouvoir assister à la séance.

3° Un travail de M. FERRARI (Alger), associé national, intitulé : *Kyste hydatique de la parotide.*

4° Un travail de M. Paul ROQUES (Armée), intitulé : *Péritonite streptococcique aiguë primitive. Opération tardive. Guérison.*

M. J. SÉNÈQUE, rapporteur.

5° Un travail de M. SARROSTE (Armée), intitulé : *Deux observations d'ostéomyélite aiguë de l'enfant traitées par interventions proportionnées aux lésions.*

M. Jacques LEVEUF, rapporteur.

6° Une lettre de M. HO-DAC-DI (Hanoï) posant sa candidature au titre d'associé national.

A PROPOS DU PROCÈS-VERBAL

A propos du rapport de M. Soupault sur un cas de méga-œsophage traité chirurgicalement,

par M. **P. Truffert.**

Je viens d'abord m'associer à la modification apportée par Soupault au titre de l'observation qui avait été adressée à notre Compagnie.

Il faut séparer d'une façon absolue le méga-œsophage, affection congénitale, des dilatations de l'œsophage secondaires à un rétrécissement organique du cardia, qu'il soit intrinsèque, pariétal ou extrinsèque; à ce rétrécissement seul s'applique l'opération de Heller.

Le méga-œsophage se manifeste chez des sujets jeunes, enfants ou adolescents.

Le spasme du cardia y est le fait de l'œsophagite. Le traitement de celle-ci aboutit, ainsi que l'a dit Soupault, à la suppression du spasme suivie rapidement d'une reprise de poids par le malade.

L'exploration radiologique montre non seulement un œsophage volumineux mais également un œsophage trop long. L'image en est souvent sinueuse.

L'œsophagoscopie montre une muqueuse évidemment irritée, mais d'apparence normale plutôt épaissie et plissée, image traduisant l'exagération congénitale du calibre œsophagien. Ce caractère est très différent de l'aspect lavé, aplati et grisâtre de la muqueuse qui tapisse la dilatation sus-stricturale d'un œsophage primitivement normal.

C'est là un premier signe différentiel important.

Ensuite, l'exploration de la traversée diaphragmatique, après quelques jours de traitement de l'œsophagite (lavages de la poche à l'eau de Vichy et pansement huileux) permet de constater l'intégrité absolue du calibre du canal cardiaque.

Cette exploration est très importante car, jusqu'à plus ample informé, le méga-œsophage, dans la majeure partie de son évolution, relève d'une thérapeutique locale et médicale.

L'œsophago-cardiotomie extramuqueuse ne saurait apporter qu'un soulagement insuffisant et inconstant à cette malformation.

Par contre, dès que le canal cardiaque est le siège d'un rétrécissement organique, la chirurgie doit être envisagée.

Dans ces cas, en effet, les traitements de dilatation les mieux conduits peuvent être dangereux et les fausses routes d'un cathétérisme, même extrêmement prudent, ayant déterminé une suppuration de l'arrière-cavité des épiploons, sont peut-être moins rares que ne le laisserait supposer le petit nombre des observations publiées.

Il est donc important de bien préciser, avant toute intervention cardioplastique, le type exact de l'affection en présence de laquelle on se trouve.

RAPPORTS

Psoïtis suppurée. Rupture en péritoine libre, Ulcération de l'artère iliaque externe. Guérison,

par M. **Michel Salmon.**

Rapport de M. Jacques Leveuf.

Dans un rapport qu'il a fait en 1932 sur les 11 observations de MM. Ingelrans et Minne, notre collègue M. Mouchet [1] conclut en disant : « J'ai été fort étonné de voir ainsi réhabilitée cette vieille psoïtis dont nous n'entendions plus parler en tant que maladie primitive. ». Déjà Poucel avait publié peu de temps auparavant plusieurs cas de psoïtis auxquels il faut ajouter entre autres les observations de Lombard. Toutes ces acquisitions récentes sont condensées dans la thèse importante de Cohen-Solal (Alger, 1936).

M. Salmon a observé lui-même 5 cas de psoïtis chez l'enfant, et cela dans le courant d'une année. Il ne nous adresse qu'une seule de ses observations, mais ce cas est extraordinaire en ce que l'enfant a fait successivement les trois complications possibles de la maladie : la rupture en péritoine libre, l'hémorragie par ulcération de l'artère iliaque externe et l'arthrite aiguë de la hanche. Les deux premières sont considérées non seulement comme graves mais commes mortelles. Or, M. Salmon a pu guérir sa petite opérée. Cette observation vaut la peine de vous être communiquée.

Observation résumée. — Une fille de dix ans souffrait depuis un mois de vagues douleurs à la racine de la cuisse gauche pour lesquelles on avait porté le diagnostic de douleurs de croissance, puis d'adénite. A son entrée dans le service de M. Salmon, l'enfant a la cuisse en attitude de flexion, rotation externe et légère adduction. L'attitude vicieuse peut être augmentée mais non corrigée. Il existe dans la fosse iliaque interne une tuméfaction mal limitée et douloureuse. Le triangle de Scarpa paraît un peu empâté à sa partie supéro-interne.

Lors de l'entrée, la température n'est pas très élevée : 37° le matin, 38°5 le soir. Le diagnostic de psoïtis gauche est évident.

La petite malade est soumise à un traitement de vaccination au propidon et d'applications de compresses chaudes pour faciliter la collection de l'abcès.

Huit jours après l'entrée à l'hôpital, subitement à 6 heures du soir, l'enfant accuse une douleur vive dans l'abdomen et présente des signes d'irritation du péritoine : vomissements, contracture de défense, altération du facies. Il existe une dissociation de la température (37°) et du pouls (130). M. Salmon pense à une rupture de la collection dans le péritoine et intervient immédiatement par

1. A. Mouchet : Onze observations de psoïtis primitive chez des enfants et des adolescents, par MM. Pierre Ingelrans et Jean Minne (rapport). *Bull. et Mém. de la Soc. nat. de Chir.*, **43**, n° 8, 5 mars 1932.

laparotomie médiane, qui montre la présence de pus dans la cavité péritonéale. Le còlon sigmoïde est soulevé par une masse qui le repousse vers la ligne médiane.

M. Salmon fait alors une longue incision sous-péritonéale de la fosse iliaque gauche qui le conduit dans la loge du psoas où il trouve du pus très épais vers la crête iliaque. Des fusées purulentes gagnent la partie haute de la gaine vers la crête iliaque et la partie basse vers le triangle de Scarpa. Les vaisseaux iliaques externes entourés de leur gaine sont décollés de la paroi et adhèrent au péritoine. M. Salmon termine rapidement son intervention en drainant la cavité péritonéale (Mikulicz avec drains) et la fosse iliaque interne (drains et mèche placés loin des vaisseaux). Les mèches sont largement imbibées de bactériophage.

Le pus contenait du staphylocoque doré.

Les suites opératoires furent un peu difficiles. Néanmoins, l'état général s'améliora rapidement. Huit jours après l'opération, le drainage fut supprimé. M. Salmon était tranquille au sujet de son opérée lorsque dix jours plus tard survint une hémorragie abondante par la plaie. En quelques instants, l'enfant fut exsangue et sans pouls. Par bonheur, l'accident était arrivé le matin à 10 heures, alors que M. Salmon se trouvait dans son service. Aussitôt, M. Salmon comprime avec les poings la fosse iliaque, fait enrouler des bandes d'Esmarch autour des membres inférieurs, puis exécute une transfusion de sang de 400 grammes. Le pouls reparaît. On peut alors intervenir. L'artère iliaque externe est perforée à 3 centimètres de l'arcade : le trou arrondi a une largeur de 3 millimètres. M. Salmon place deux pinces sur l'artère de part et d'autre de la perforation et les laisse à demeure.

Deux jours après, M. Salmon, inquiet sur la valeur de son hémostase, cherche à lier l'artère mais il se rend compte du danger de cette entreprise faite en plein foyer inflammatoire. Il bat sagement en retraite. Les pinces tombent au bout d'une huitaine de jours sans qu'aucune hémorragie n'ait reparu.

Cette rude alerte n'est pas la dernière. Deux mois environ après son entrée à l'hôpital, l'enfant qu'on croyait à peu près guérie fit à nouveau de la fièvre, des douleurs de hanche, et sa cuisse se mit en flexion. Il s'était produit une arthrite aiguë et la radiographie montra des signes d'altération de la tête du fémur et de l'interligne articulaire. Une immobilisation par extension continue suffit à faire cesser les phénomènes inflammatoires et la poussée d'arthrite aiguë laissa seulement une raideur marquée de la hanche dont les mouvements de flexion n'atteignent qu'une vingtaine de degrés.

L'intérêt de cette observation vraiment dramatique vient avant tout de la présence de ces nombreuses complications.

La rupture de la collection intrapsoïque dans la cavité péritonéale a été décrite en 1837 par Perrochaud qui l'avait découverte à l'autopsie d'une malade. Dans sa thèse, Cohen-Solal publie, en outre, une observation du professeur Curtillier où la rupture se produisit le lendemain de l'incision de l'abcès par voie sous-péritonéale. Le drainage de l'abdomen par laparotomie médiane n'empêcha pas l'issue fatale. L'observation de M. Salmon paraît être le premier cas de guérison d'un abcès intrapsoïque dans la cavité péritonéale. Ce succès est dû à l'intervention faite immédiatement et conduite avec méthode : vérification de la rupture intrapéritonéale sans manœuvres inutiles dans l'abdomen et drainage large de la collection par une incision sous-péritonéale de la fosse iliaque.

La deuxième complication, l'*hémorragie foudroyante*, est également

rare. Cohen-Solal en cite deux observations, une de Laroyenne (1922) et l'autre de Popescu-Podeanu. Dans les deux cas, les sujets moururent. Grâce à la présence de M. Salmon lors de l'accident, la série d'actes nécessaires put être exécutée avec rapidité. Ainsi a été obtenu un magnifique succès.

Je signalerai incidemment que dans les psoïtes appendiculaires, on a observé un certain nombre de cas d'ulcération de l'artère iliaque externe (Delore et Mallet, Lenormant). En pareil cas, la lésion est attribuée à l'ulcération de l'artère par le drain. Dans l'observation de M. Salmon, ce facteur ne peut être invoqué puisque tout drainage était supprimé depuis une dizaine de jours.

L'*arthrite aiguë de la hanche* (qui est en règle générale suppurée) est la complication la moins rare. Chacun sait qu'elle est facilitée par la présence de la bourse séreuse du psoas qui communique souvent avec l'articulation.

En 1894, Gangolphe avait pu écrire : « On n'a pas publié à notre connaissance un seul fait de guérison de psoïte compliquée de suppuration articulaire. » Aujourd'hui, il faut en appeler d'un pronostic aussi sombre. La thèse de Cohen-Solal contient un certain nombre d'observations où la guérison a été obtenue à la suite d'une intervention simple telle que l'arthrotomie (Lombard, Ingelrans, etc.). Dans le cas de M. Salmon, l'immobilisation a suffi à faire disparaître une poussée d'arthrite certainement grave puisqu'il existait des lésions osseuses visibles sur la radiographie et qu'il en est résulté comme séquelle une raideur marquée de l'articulation.

Je propose de remercier M. Salmon de nous avoir adressé cette intéressante observation et de le féliciter du beau succès qu'il a obtenu.

Tumeurs d'inclusions faciales,

par M. **L. Dufourmentel.**

Rapport de M. P. Moure.

M. Dufourmentel nous a présenté trois malades, dont voici l'histoire très abrégée. Il serait, en effet, impossible de la retracer en détail pour chacun d'eux, car elle s'étend sur une période de temps très longue.

Le premier malade, âgé de quarante et un ans, présente une tumeur de la voûte palatine bourgeonnant à la fois dans la bouche et dans les fosses nasales. C'est la septième récidive au cours d'une évolution qui date actuellement d'environ quinze ans.

Au cours de cette longue évolution, quatre opérations importantes ont été faites complétées par des applications de radium et par des traitements locaux et généraux. Le malade a été suivi pendant trois ans à l'hôpital Saint-Louis (de 1926 à 1929), par le professeur Gougerot. L'examen histologique avait été fait à cette époque par le professeur Roussy.

Au moment de la dernière intervention, les coupes préparées par le D[r] Cléret

ont montré de nouveau qu'il s'agissait d'un épithélioma baso-cellulaire à type de cylindrome.

Le fait le plus important à noter réside dans le désaccord entre la gravité histologique et la gravité locale d'une part, la parfaite bénignité générale d'autre part, ce malade ayant toujours été, au cours de cette longue évolution, en parfait état de santé.

Le deuxième malade, âgé de soixante-dix ans, présente une tumeur végétante du maxillaire inférieur. C'est une onzième récidive au cours d'une évolution qui remonte à plus de quarante-six ans.

En effet, la première opération fut faite en 1891 par Chaput, à la Salpêtrière.

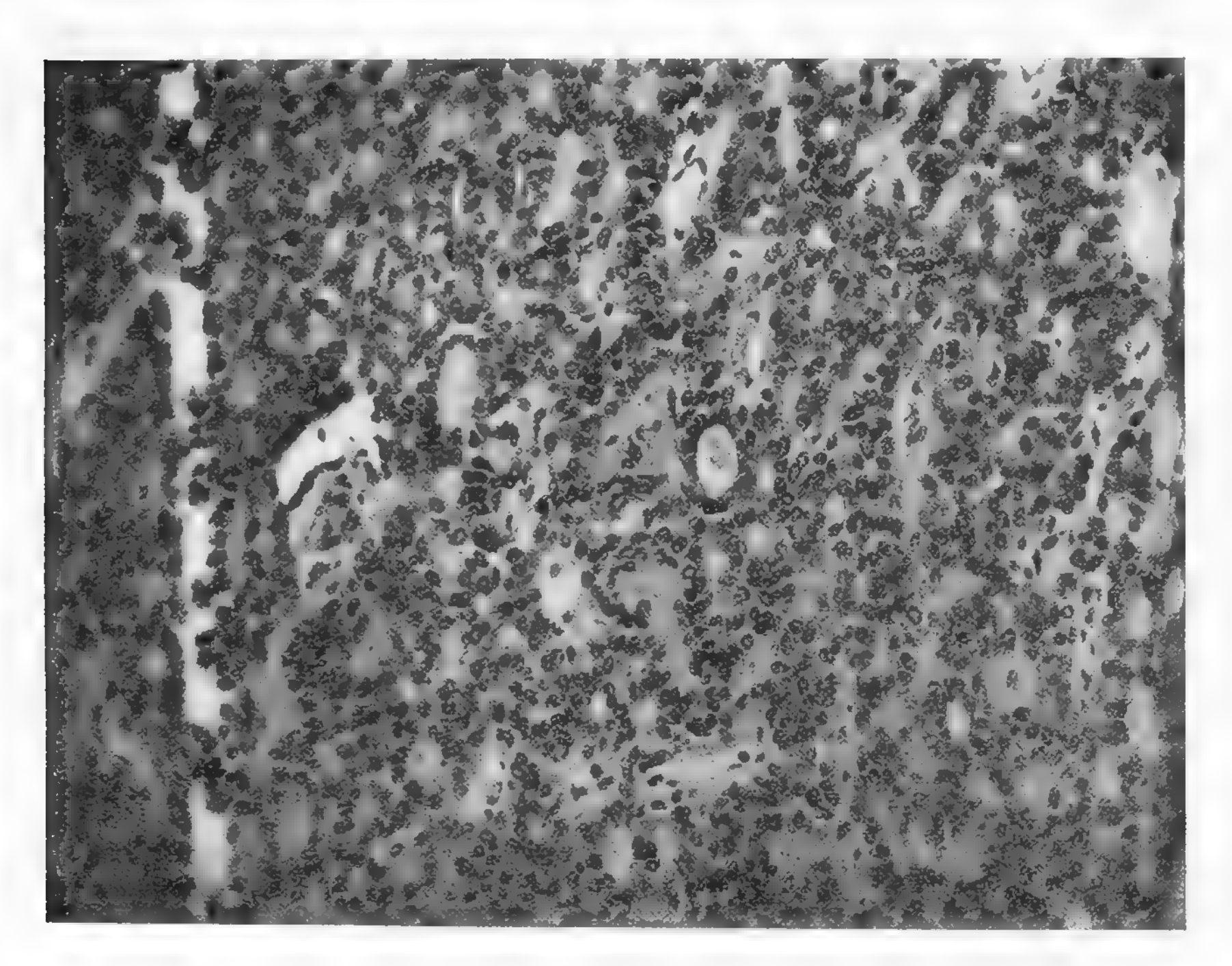


Fig. 1. — Tumeur régulière constituée par des tubes épithéliomateux présentant l'ordonnance du cylindrome.

Après une série d'opérations conservatrices, la résection totale du maxillaire inférieur fut conseillée. Le malade s'y est heureusement refusé. Plusieurs opérations faites à la demande des lésions l'ont amené dans l'état excellent où vous le voyez aujourd'hui.

Histologiquement, la tumeur apparaît selon les points soit comme un épithélioma malpighien riche en globes épidermiques, soit comme un épithélioma adamantin.

De nouveau, il faut remarquer le désaccord existant entre la gravité histologique et la gravité locale d'une part, l'absolue bénignité générale d'autre part, ce malade ayant toujours été et étant encore actuellement en parfaite santé.

Le troisième malade, âgé de quarante-quatre ans, présente une tumeur développée dans l'épaisseur de l'os temporal. C'est une sixième récidive au

cours d'une évolution qui remonte à plus de dix ans. Successivement, la tumeur s'est développée dans le maxillaire inférieur, dans le maxillaire supérieur et dans le temporal.

Histologiquement, elle est multiforme. Sur la coupe apparait un des bourgeons tumoraux attaché sur un stroma fibreux. Ce bourgeon semble bien être purement épithéliomateux. Mais, en d'autres points, l'aspect rappelle celui d'une tumeur d'origine sarcomateuse.

Chez le troisième malade, il faut encore noter le désaccord entre, d'une part, la gravité locale et la gravité histologique, et d'autre part, la parfaite bénignité générale, ce malade n'ayant cessé d'être en parfaite santé.



Fig. 2. — Épithélioma irrégulier présentant près du centre un noyau à type d'épithélioma adamantin (cellules en palissades à la périphérie, cellules étoilées au centre formant un noyau moins dense, germe dentaire à droite).

Ces trois malades, dont je n'ai rapporté que l'essentiel de l'observation, ont subi naturellement des traitements multiples en dehors des opérations. Ils ont été choisis par M. Dufourmentel, dans une série nombreuse composée de cas très divers, mais pourtant étroitement apparentés les uns aux autres. A côté de ceux-ci, M. Dufourmentel aurait pu nous montrer des cas analogues dont la guérison obtenue par une seule opération ou par curiethérapie, paraît se maintenir indéfiniment.

Quelle est donc la nature et l'origine de ces tumeurs et quelles conclusions découlent de leur connaissance?

Deux choses attirent particulièrement l'attention : d'une part, pourrait-on dire, la bénignité de ces tumeurs malignes; d'autre part, leur répartition topographique.

Ces tumeurs semblent évoluer comme des parasites : elles se développent pour leur propre compte avec le caractère de tumeurs malignes, et même d'une haute malignité (monstruosités cellulaires, karyokinèses), mais elles ne cancérisent pas les tissus au sein desquels elles se développent. A l'opération, sans les trouver enkystées, on voit les bourgeons néoplasiques repousser, déformer, détruire même les plans voisins dans lesquels ils végètent, mais sans jamais les contaminer. L'os, en particulier, se souffle, s'amincit, disparaît même, mais, tant qu'il existe, il reste

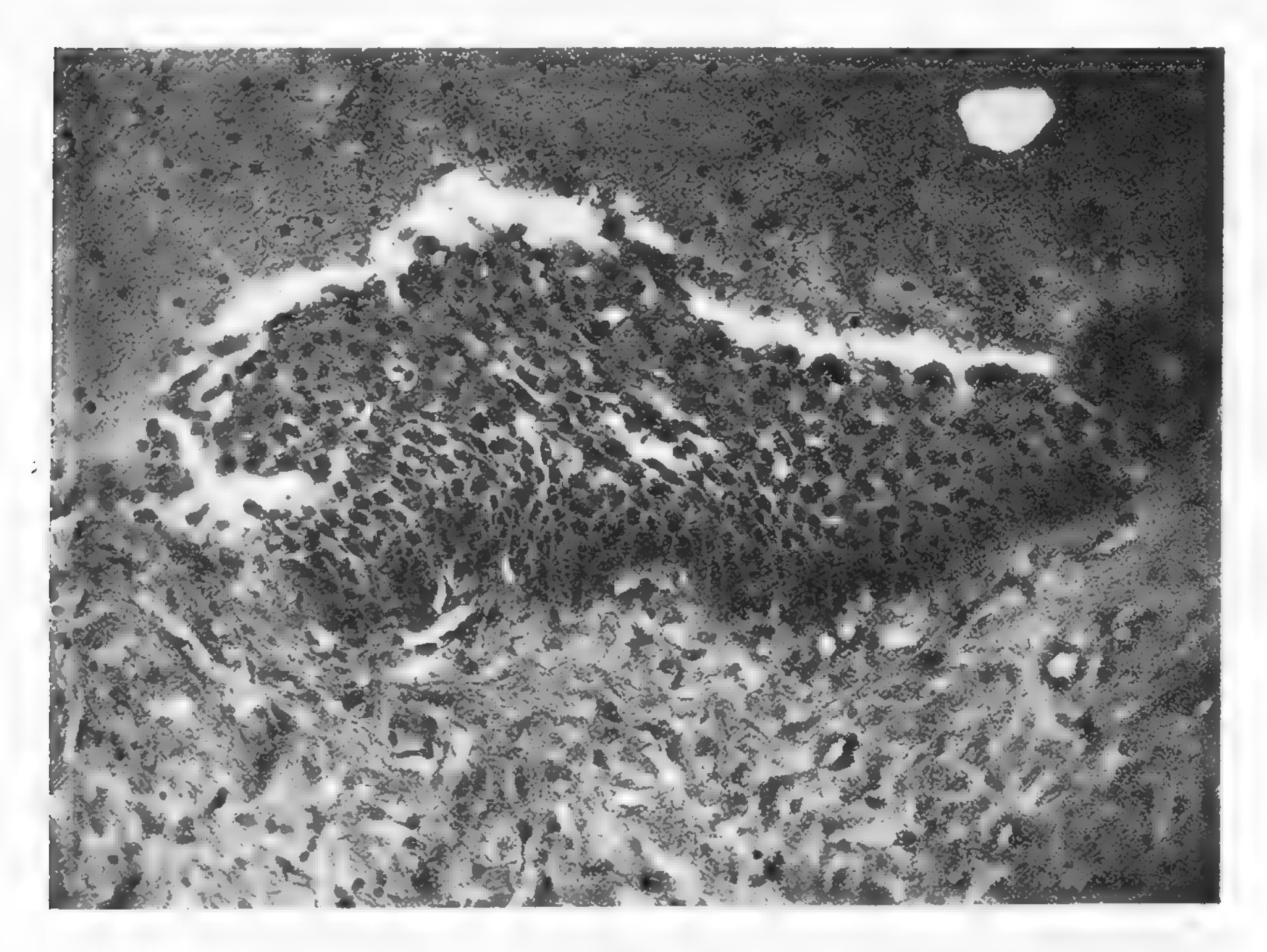


Fig. 3. — Bourgeon tumoral ulcéré ou sphacélé en haut, fixé en bas sur du tissu fibreux. Il semble qu'il s'agisse plutôt d'un épithélioma que d'un sarcome.

sain et présente une surface parfaitement lisse. D'autre part, on n'observe ni adénopathie, ni métastase.

On voit quelles différences présentent ces tumeurs avec les cancers habituels des muqueuses, des os, des viscères ou des glandes.

La topographie de ces tumeurs paraît assez précise. Elles se développent au niveau des points où, au cours de la vie embryonnaire, se forment des invaginations à la suite desquelles persistent des inclusions, la plupart du temps épithéliales.

Ces inclusions se font dans trois régions principales et chacun de ces trois malades a été choisi précisément parce qu'il est caractéristique d'une tumeur de chacune de ces régions :

Le premier présente une tumeur formée aux dépens des inclusions

persistant au niveau des *fissures faciales* et, dans le cas particulier, dans la fissure palato-maxillaire. On en trouve du même ordre dans toutes les autres fissures faciales et particulièrement au pourtour de l'orbite et dans les voies lacrymales.

Le deuxième malade présente une tumeur développée au niveau des *inclusions dentaires*. On sait que les inclusions épithéliales (ou plus exactement méso- et ectodermiques) intramaxillaires donneront naissance aux dentitions successives, la première et la deuxième devant normalement évoluer, les autres, qu'on a pu dénombrer jusqu'à cinq ou six, ne se développant qu'anormalement. Leurs éléments portent le nom de « débris paradentaires de Malassez ».

Le troisième malade présente une tumeur développée au niveau des *inclusions branchiales*. Elle est particulièrement démonstrative parce que, dans ses récidives successives, elle a suivi tout le trajet du premier appareil branchial qui forme en partie, on le sait, le maxillaire inférieur, le maxillaire supérieur et le temporal.

Les formations dues au réveil anormal de ces inclusions, qui restent normalement silencieuses, constituent une série très étendue, depuis de simples anomalies sans caractère tumoral : sillons, bourgeons cutanés, dentitions surnuméraires, etc., jusqu'aux tumeurs malignes, en passant par toute la série des formations bénignes. En allant du bénin au grave, on rencontre des fistules, des tumeurs cutanées, des kystes mucoïdes ou dermoïdes, des tumeurs à cholestérine, des chondromes, des angiomes, des tumeurs à myéloplaxes, les tumeurs dites mixtes et des cancers.

Il semble que la seule de ces tumeurs qui ait été bien différenciée et étudiée soit l'épithélioma adamantin. C'est aussi la plus fréquente et la plus simple histologiquement.

Très souvent elles sont protéiformes et affectent des structures différentes d'un point à un autre : ici kyste, là sarcome ou épithélioma. Le diagnostic en est parfois difficile, voire impossible.

Il en est ainsi d'une tumeur de la mâchoire supérieure opérée à trois reprises chez une malade de soixante-dix ans environ, et qui actuellement paraît guérie depuis quatre ans. L'étude histologique faite par le D[r] Cléret, ne lui permit pas d'y apposer une étiquette précise. Le professeur Regaud, après une minutieuse étude, se refusa également à la classer. Le seul point sur lequel aucun doute ne subsistait était sa malignité.

Ces tumeurs seraient donc en somme des *dysembryomes*. A côté d'elles existent incontestablement des *tératomes*, tumeurs parasitaires gémellaires ayant des caractères analogues. Je ne fais que les évoquer pour montrer l'extension que pourrait prendre l'étude de ces cas.

Il est évident que ces tumeurs sont intéressantes par la place spéciale qu'elles occupent. Mais leur connaissance entraîne surtout les conclusions pratiques de haute importance. La première est que les opérations mutilantes : vastes résections, désarticulation, etc., semblent inutiles et que les opérations conservatrices suffisent. L'exemple de ces 3 cas montre que, même dans leurs variétés les plus opiniâtres, elles ne réalisent pas par

elles-mêmes de véritables mutilations et restent compatibles avec la vie normale.

Leur évolution parfois déroutante permettrait peut-être, dit M. Dufourmentel, de paraphraser un axiome que j'ai entendu formuler ici-même par le professeur Delbet : « Le seul signe certain de guérison d'une tumeur maligne, disait-il, est la survie indéfinie ». Inversement, ces malades semblent présenter une survie indéfinie sans guérison. Il est vrai qu'on peut toujours contester le terme de survie indéfinie, même après quarante-six ans.

Enfin, l'évolution favorable de certains cancers, souvent obtenue par une seule opération, ne trouve-t-elle pas dans ces faits son explication?

Il ne faut cependant pas oublier, qu'à côté de ces tumeurs dont l'évolution clinique ne répond pas à la malignité histologique, il existe dans les mêmes régions des tumeurs également développées aux dépens d'inclusions embryonnaires, tels les branchiomes du cou et certaines tumeurs de la parotide, dont la malignité est extrême; et, malheureusement, comme nous le montre le travail de M. Dufourmentel, l'histologie ne fournit aucun test certain. Ceci prouve qu'ici encore, comme pour les tumeurs osseuses, l'histologie n'est pas infaillible.

M. **Victor Veau** : C'est sur le terme de tumeur par inclusion embryonnaire que je voudrais émettre quelque doute.

Toutes les tumeurs qui nous sont présentées ici sont des tumeurs atypiques, c'est tout ce qu'on peut dire. C'est une pure hypothèse que de donner à ces tumeurs une origine dans des débuts embryonnaires liés à l'évolution des fentes.

Je doute qu'on puisse connaître le siège des fentes de la face, et je doute encore plus qu'on ait observé jamais des débris embryonnaires en un point quelconque.

Toute cette question des tumeurs de la face sera reprise un jour. Je voulais simplement dire ici qu'aujourd'hui nous vivons dans le domaine des hypothèses.

Occlusion intestinale à double siège, par volvulus du côlon ilio-pelvien, et torsion de la portion terminale de l'iléon,

par MM. **C. Stoian** et **P. Costesco** (de Bucarest).

Rapport de M. J. Okinczyc.

MM. Stoian et Costesco nous ont adressé deux observations de volvulus ilio-pelvien, mais la première seule justifie le titre de cette présentation par l'association au volvulus d'une torsion du segment terminal de l'iléon.

Observation I. — Homme âgé de vingt-deux ans, qui entre dans le service

au *huitième* jour d'une occlusion intestinale. Le début a été marqué par de vives douleurs à l'étage supérieur de l'abdomen, par une selle diarrhéique, suivie d'un arrêt complet des matières et des gaz et de vomissements.

A l'examen, on constate un météorisme énorme avec asymétrie de l'abdomen qui est distendu suivant un axe oblique de haut en bas et de gauche à droite. Le diaphragme et le cœur sont refoulés et la pointe bat dans le 3[e] espace intercostal.

Le tympanisme est généralisé avec disparition de la matité hépatique. L'état général est altéré, la température est à 37°8 avec pouls à 120.

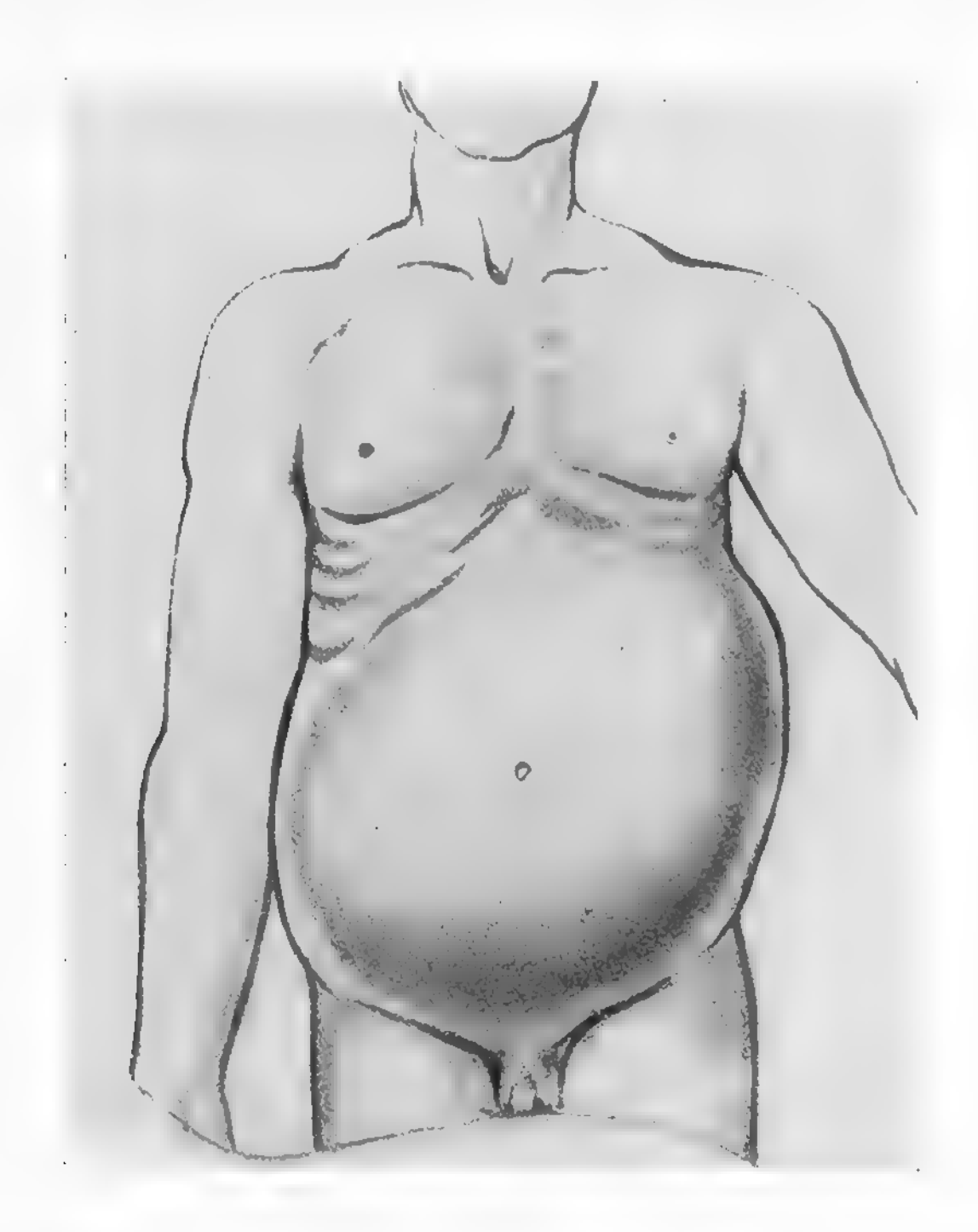


Fig. 1. — L'aspect de l'abdomen dans les cas de volvulus du côlon ilio-pelvien; on le trouve asymétrique, ayant le grand axe de gauche à droite et de haut en bas.

Opération d'urgence le 21 novembre 1932, sous rachi-anesthésie à la novocaïne-adrénaline.

Cœliotomie médiane sous- et sus-ombilicale. On trouve du liquide séro-sanguinolent dans l'abdomen, et une énorme anse gris verdâtre fixée par des adhérences. On ponctionne l'anse, ce qui donne issue à une énorme quantité de gaz. L'orifice de ponction est fermé par deux rangs de sutures. On peut alors explorer plus facilement l'abdomen, et reconnaître un volvulus du côlon ilio-pelvien, tordu deux fois dans le sens des aiguilles d'une montre.

En détordant, on constate que cette anse adhérente à l'iléon terminal a entraîné ce segment de l'intestin grêle dans sa torsion. Libération des adhérences.

Le côlon ilio-pelvien présente des lésions profondes de gangrène qui imposent l'extériorisation de la totalité de l'anse, et sa fixation au pourtour de la brèche de la paroi abdominale. L'anse est alors fistulisée.

Les suites immédiates semblent devoir être favorables. Mais le huitième jour, alors qu'on se dispose à faire la résection de l'anse extériorisée, on constate que les matières fécales viennent directement de l'abdomen et se sont fait jour au niveau d'un point sphacélé de la portion intra-abdominale de l'anse extériorisée. Malgré tous les soins et une transfusion, le malade succombe le dixième jour après l'intervention.

Obs. II. — Il s'agit également d'un sous-officier qui entre dans le service au *septième* jour d'une occlusion intestinale aiguë, en septembre 1931.

A l'intervention, on trouve un volvulus du côlon ilio-pelvien, mais sans

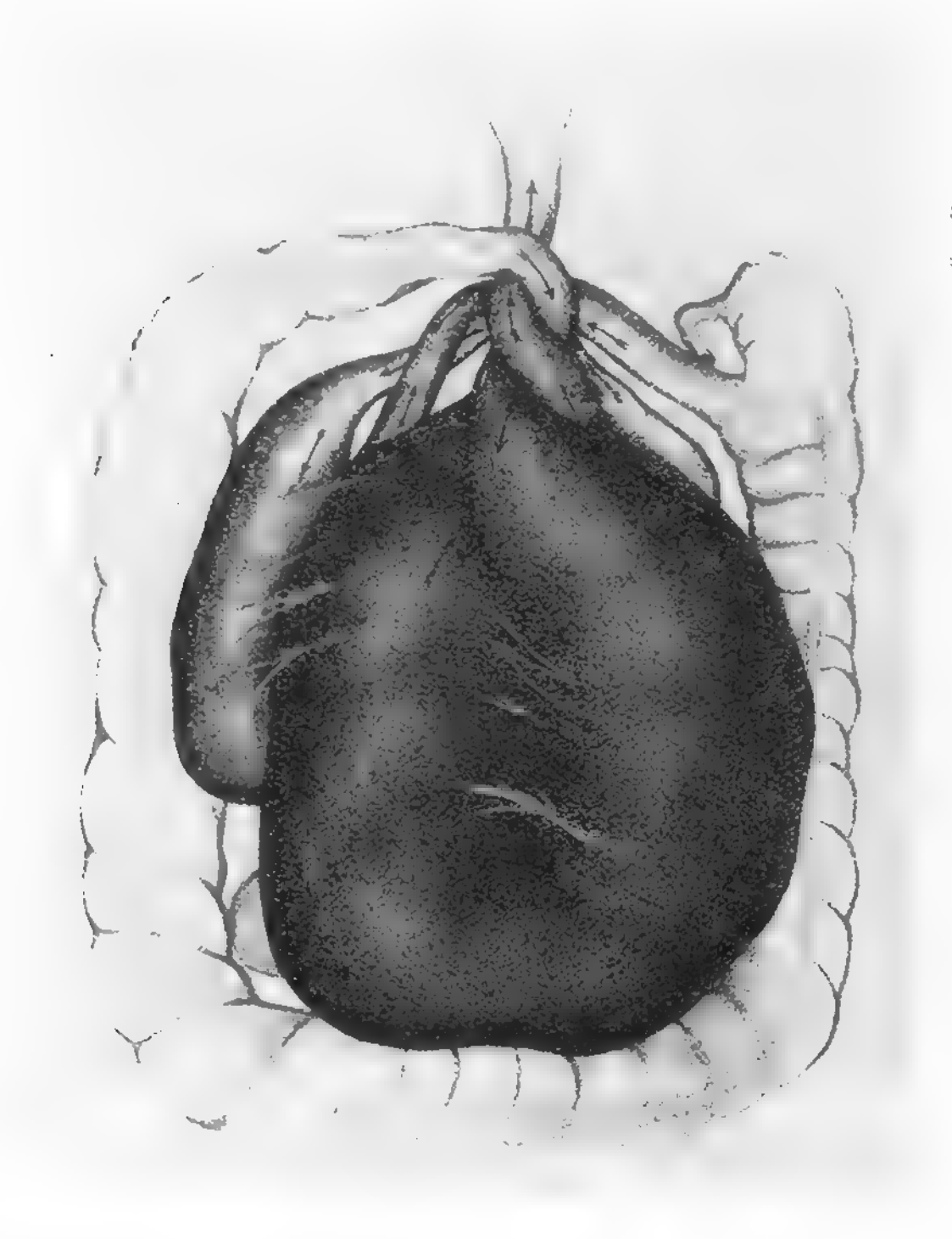


Fig. 2. — On observe les deux torsions : *a*) du côlon ilio-pelvien avec l'anse très dilatée et gangrénée; *b*) de l'iléon dans sa portion terminale, avec l'anse adhérente au côlon ilio-pelvien.

apparence de sphacèle. On extériorise après détorsion, et l'anse est fixée à la paroi abdominale sans fistulisation.

Le huitième jour, on pratique la résection de l'anse extériorisée et le malade succombe le lendemain à des phénomènes péritonéaux.

MM. Stoian et Costesco font remarquer que les occlusions intestinales à double siège sont rares. Bedarida (de Turin) en réunit 22 cas avec 2 cas personnels. Ricard, communique à la Société de Chirurgie de Lyon le 22 décembre 1927 une double occlusion siégeant sur le duodénum et l'iléon.

Dans l'observation de MM. Stoian et Costesco, l'occlusion porte à la fois sur le côlon et sur l'iléon, mais c'est la même cause qui intervient pour la produire, l'iléon adhérant au côlon ilio-pelvien est entraîné secondairement dans la torsion de ce dernier.

Ces adhérences du côlon et de l'iléon dans le volvulus ont déjà été signalées. MM. Stoian et Costesco rappellent une observation de Gaudart d'Allaines rapportée par Lecène le 9 mars 1927 ici-même; le malade, traité par la résection, succombe trois mois plus tard à une occlusion secondaire siégeant sur la partie terminale de l'iléon, qui adhérait au pied de l'anse volvulée.

Des adhérences du même siège ont été rapportées par Okinczyc, Haberer, Coubert, Miginiac, Finsterer.

Après avoir indiqué les signes qui, d'après Mondor, permettent le diagnostic préopératoire du volvulus, MM. Stoian et Costesco abordent la question du traitement.

Ils veulent bien rappeler que, dès 1920, j'avais à cette tribune réagi contre le dogme trop étroit « de l'opération palliative minima dans l'occlusion » défendu alors par des maîtres dont je ne méconnais ni la valeur, ni l'autorité, mais qui me semblaient avoir de l'exploration dans l'occlusion une crainte exagérée, pour dire (je cite textuellement) : « qu'il vaut mieux courir la chance de laisser la cause de l'occlusion amener une perforation, une gangrène, que d'extérioriser et de détordre l'anse qui est le siège d'un volvulus ».

Pour justifier encore l'opération qu'ils ont pratiquée, MM. Stoian et Costesco rapportent le travail de Glatzel (de Cracovie) établi sur 154 cas de volvulus traités à l'hôpital Saint-Lazare, de Cracovie.

Il faut, bien entendu, distinguer les cas d'anse saine et d'anse gangrénée, mais, dans l'un et l'autre cas, les auteurs avec raison ne se montrent pas partisans de la résection primitive.

Cependant, quand les lésions de l'anse tordue ne laissent aucun espoir, que le sphacèle est constitué, la résection d'emblée, hors du ventre, peut être une nécessité, avec abouchement des deux bouts à la peau. Je ne vois pas l'utilité, comme le recommande Glatzer, et comme semblent s'y rallier MM. Stoian et Costesco, de fermer le bout efférent; cela ne peut que compliquer l'intervention et rendre plus difficile ultérieurement le rétablissement de la continuité intestinale.

MM. Stoian et Costesco ont eu affaire à deux malades particulièrement atteints, en raison de la durée de l'occlusion, huit jours dans un cas, sept jours dans l'autre; la précocité de l'intervention est un facteur essentiel de succès, et s'il y avait une conclusion à tirer de ces deux intéressantes observations, c'est la nécessité d'un diagnostic précoce qui simplifie et allège singulièrement les indications opératoires.

Je vous prie de remercier MM. Stoian et Costesco de leur intéressante contribution au traitement du volvulus intestinal, et de publier leur travail dans nos Bulletins.

COMMUNICATIONS

Résultats du traitement chirurgical dans 45 cas d'hyperthyroïdie avec accidents cardiaques. (Fibrillation auriculaire. Insuffisance cardiaque), [1]

par MM. C. Lian, H. Welti et A. Gaquière.

Les récentes publications sur le traitement chirurgical des asystolies basedowiennes nous incitent à rapporter les résultats que nous avons obtenus par la thyroïdectomie dans 45 cardiothyréoses. Ces 45 cas ont été relevés sur un total de 450 goitres hyperthyroïdiens opérés par l'un de nous : la fréquence des hyperthyroïdies avec accidents cardiaques peut donc être évaluée, d'après notre statistique, à 10 p. 100.

Cliniquement, nos observations se répartissent de la façon suivante :

7 arythmies complètes (fibrillation auriculaire) sans insuffisance cardiaque associée ;

36 insuffisances cardiaques (11 hyposystolies, 3 insuffisances ventriculaires gauches et 22 asystolies graves) ; 24 malades de cette catégorie présentaient une arythmie complète (fibrillation auriculaire) ;

1 angine de poitrine ;

1 tachycardie paroxystique.

En rapport avec l'opinion admise par la plupart des auteurs français et américains, les troubles cardiaques graves de l'hyperthyroïdie sont relativement plus fréquents dans l'adénome toxique que dans la maladie de Basedow proprement dite. En effet, pour 93 adénomes toxiques nous relevons 19 cardiothyréoses (20 p. 100) et pour 357 maladies de Basedow 25 cardiothyréoses (7 p. 100). En outre, dans 1 cas l'insuffisance cardiaque compliquait un épithélioma papillaire du corps thyroïde.

La proportion des cardiothyréoses est relativement plus importante chez les hommes que chez les femmes ; pour l'ensemble de nos 450 goitres hyperthyroïdiens, on rencontre 1 homme pour 9 femmes, tandis que parmi nos 45 cardiothyréoses, il y a 1 homme pour 4 femmes. Cette prédilection relative des accidents cardiaques pour le sexe masculin est en partie explicable par la plus grande gravité de l'hyperthyroïdie chez l'homme. Signalons d'ailleurs que les 9 cardiothyéoses masculines comportaient un adénome toxique et 8 maladies de Basedow, tandis que les 36 cardiothyréoses féminines comprenaient 18 adénomes toxiques pour 17 maladies de Basedow seulement et 1 cancer thyroïdien.

1. Travail des Services des Professeurs agrégés Lardennois, à l'hôpital Laennec, et Lian, à l'hôpital Tenon.

Pour obtenir un résultat satisfaisant du traitement chirurgical, la thyroïdectomie, qui est la seule intervention efficace, doit être très large. Il ne faut conserver qu'une étroite bande de tissu thyroïdien à la partie postérieure de chaque lobe. Les résections qui ménagent des moignons thyroïdiens importants sont insuffisantes et vouées à l'échec; elles ne font disparaître ni l'hyperthyroïdie, ni les accidents cardiaques qui en sont la conséquence. Nous ne saurions trop insister sur cette notion primordiale et nos malades ont été opérés en nous conformant à cette technique.

Ainsi, *dans la maladie de Basedow*, la thyroïdectomie a été véritablement subtotale, c'est-à-dire presque totale, ne ménageant en arrière qu'une très minime quantité de tissu thyroïdien adhérent à la capsule. Deux fois même, après résultat incomplet d'une thyroïdectomie subtotale, une thyroïdectomie totale a été pratiquée, et deux fois (pour un cancer et une asystolie sévère) la thyroïdectomie a été d'emblée totale.

Cependant, chez deux malades, des ligatures préalables des artères thyroïdiennes ayant déjà déterminé des manifestations d'hypothyroïdie, la résection ultérieure du corps thyroïde fut partielle.

Un malade est mort d'embolie trois mois après une hémithyroïdectomie, au moment où l'intervention devait être complétée du côté opposé.

Enfin une malade, après une ligature préliminaire, s'est refusée à la thyroïdectomie que nous lui proposions.

De même pour *les adénomes toxiques*, la résection a porté non seulement sur l'adénome, mais encore sur le tissu thyroïdien adjacent, et cela afin de réaliser, soit des thyroïdectomies subtotales, soit des thyroïdectomies très larges ne respectant une petite quantité de tissu thyroïdien qu'au niveau d'un seul lobe.

Enfin, pour nos 45 cas, les thyroïdectomies ont été pratiquées en un ou plusieurs temps, suivant l'état de gravité du malade; ainsi 76 opérations ont été nécessaires.

La mortalité opératoire, malgré la gravité de l'état cardiaque, a été nulle et cette première constatation mérite d'être signalée. En effet, chez un hyperthyroïdien le risque chirurgical est conditionné avant tout par l'intensité de l'hyperthyroïdie et l'insuffisance cardiaque en elle-même ne doit pas être considérée comme un facteur de particulière gravité, à condition de se conformer aux précautions opératoires actuellement classiques.

La majorité de nos thyréocardiaques, ou bien provenait du service de l'un de nous à l'hôpital Tenon, ou bien avait été l'objet d'explorations cardiologiques faites dans ce service : leurs observations sont relatées dans la thèse inaugurale de Gaquière [1]. 42 observations sur 45 sont susceptibles de donner des renseignements sur les résultats éloignés de la thyroïdectomie; dans 2 cas l'intervention exécutée il y a moins d'un an est trop récente, et dans le troisième il n'a été possible de faire qu'une ligature.

1. Gaquière (A.) : Résultat du traitement chirurgical dans 45 formes graves de cardiothyréoses. *Thèse Paris*, 1936. Société Blésoise d'Impressions, à Blois.

Pour les autres cas, un délai suffisant s'est écoulé depuis la thyroïdectomie et les interventions les plus anciennes datent de sept ans.

Avant d'envisager en détail les résultats, une remarque préliminaire est intéressante. En étudiant nos observations, il apparaît nettement que les accidents cardiaques au cours des cardiothyréoses sont conditionnés par deux ordres de facteurs, à savoir :

1° *La durée et l'intensité de l'hyperthyroïdie;*

2° *L'existence de lésions cardiovasculaires associées et indépendantes de l'hyperthyroïdie.*

Il est loin d'y avoir fréquemment association de lésions cardiovasculaires indépendantes, mais lorsque cette association existe, elle présente une certaine importance au point de vue du pronostic. En effet, si la thyroïdectomie fait disparaître l'hyperthyroïdie, elle laisse subsister les lésions cardiovasculaires associées qui ont favorisé le développement des accidents cardiaques. Parmi ces lésions associées, nous relevons : l'artériosclérose, l'hypertension artérielle et les cardiopathies valvulaires. L'hypertension et la sclérose cardio-artérielle semblent jouer un rôle particulièrement important : d'où l'apparition plus fréquente des troubles cardiaques chez les malades relativement âgés. Ainsi, dans notre statistique, l'âge moyen est de cinquante ans, avec 8 cas entre trente et quarante, 9 entre quarante et cinquante, 21 entre cinquante et soixante, 6 entre soixante et soixante-dix et 1 au-dessus de soixante-dix. Pour les accidents cardiaques compliqnant l'adénome toxique, la moyenne d'âge est d'ailleurs un peu supérieure, soit cinquante-cinq ans, tandis que pour celle compliquant la maladie de Basedow vraie, elle est de quarante-sept ans.

Le rôle des lésions cardiovasculaires associées permet de comprendre l'allure un peu différente des cardiothyréoses suivant qu'il s'agit d'un adénome toxique ou d'une maladie de Basedow proprement dite.

Pour l'adénome toxique, l'intensité de l'hyperthyroïdie, lorsque les accidents cardiaques surviennent est, dans certains cas, relativement peu importante. Les malades sont porteurs, depuis de nombreuses années, d'un goitre et celui-ci, sans subir de modifications notables, se complique de troubles cardiaques en général après la cinquantaine, c'est-à-dire à une époque de la vie où la sclérose cardiovasculaire, l'hypertension artérielle favorisent l'apparition de ces accidents. En l'absence d'une hyperthyroïdie sévère, la cardiothyréose semble alors conditionnée, pour une bonne partie, par l'état de l'appareil vasculaire car, dans ces circonstances, non seulement les manifestations cliniques de l'hyperthyroïdie sont quelquefois discrètes, mais encore au point de vue anatomique, l'adénome présente, dans certains cas, un aspect comparable à celui d'un goitre banal.

Pour la maladie de Basedow, l'intensité de l'hyperthyroïdie est le facteur le plus important dans la genèse des complications cardiaques et celles-ci surviennent assez souvent chez des malades plus jeunes. Dans

notre statistique, la date moyenne d'apparition des accidents, est de quarante-sept ans alors qu'elle est de cinquante-cinq ans pour l'adénome toxique et, pour les 8 malades les plus jeunes qui étaient âgés de moins de quarante ans, nous relevons 7 maladies de Basedow et 1 seul adénome toxique. Ici les accidents cardiaques, qui bien souvent n'apparaissent qu'après des années d'hyperthyroïdie, sont avant tout la conséquence de l'intoxication thyroïdienne et il n'y a pas, en général, de lésions cardiovasculaires coexistantes susceptibles de favoriser leur éclosion. Cependant, chez 3 malades jeunes l'existence d'une cardiopathie valvulaire favorisa l'apparition d'une asystolie et, de même, il est possible que des perturbations cardiovasculaires liées à l'âge critique, soient intervenues pour déclencher les complications cardiaques chez certains malades relativement âgés.

Ainsi, les deux facteurs qui interviennent dans l'apparition des troubles cardiaques chez les thyroïdiens se combinent, suivant les cas, d'une façon différente. Les lésions cardiovasculaires associées à l'hyperthyroïdie ne modifient pas, dans l'ensemble, les résultats très favorables du traitement chirurgical. *Elles sont une raison de plus pour intervenir, car elles comportent en elles-mêmes, un risque surajouté d'insuffisance cardiaque. Elles justifient cependant certaines réserves au point de vue du pronostic lointain.*

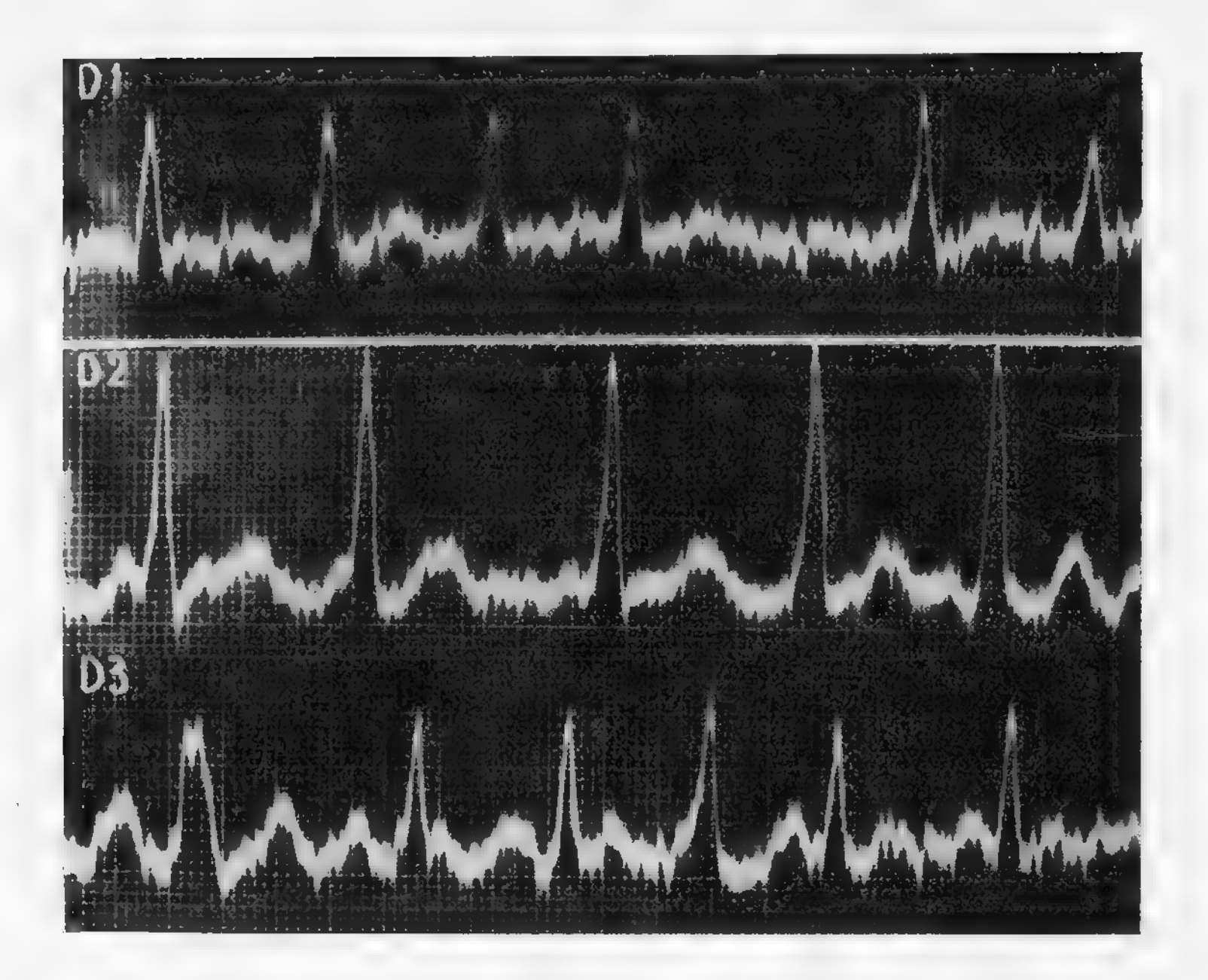
Résultats du traitement chirurgical dans l'arythmie complète. — Pour 450 goitres hyperthyroïdiens, nous relevons 31 arythmies complètes (6,8 p. 100). Si, au lieu d'envisager l'hyperthyroïdie, en général, on ne considère que les cardiothyréoses, l'importance de l'arythmie complète devient plus manifeste.

Dans la statistique de Lahey, le pourcentage est de 85 p. 100, dans la nôtre de 68 p. 100.

La fibrillation auriculaire est la résultante d'une imprégnation toxique du myocarde et la durée de l'intoxication joue, le plus souvent, un rôle fondamental : l'arythmie complète est d'autant plus fréquente que les troubles thyroïdiens sont de date plus ancienne. Ainsi, les 31 fibrillations auriculaires de cette étude se sont installées après une durée moyenne de sept ans d'hyperthyroïdie : quelques-unes ne sont apparues qu'au bout de dix ou quinze ans ; cependant, d'autres se développèrent très précocement, quelques mois après le début de l'hyperthyroïdie. Une telle conjoncture impliquait ou une hyperthyroïdie particulièrement intense ou un âge avancé.

La fibrillation auriculaire peut être permanente ou transitoire et ainsi Phillips et Anderson notent, pour 75 cas, 60 fibrillations permanentes. Pour nos 31 fibrillations, 28 étaient permanentes, 3 intermittentes et une de celles-ci se révéla pour la première fois dans les suites opératoires, le deuxième jour après la thyroïdectomie. Elle disparut, d'ailleurs, rapidement.

Dans un grand nombre de cas l'arythmie complète est associée à une asystolie dont elle semble favoriser l'éclosion. Cette notion est importante



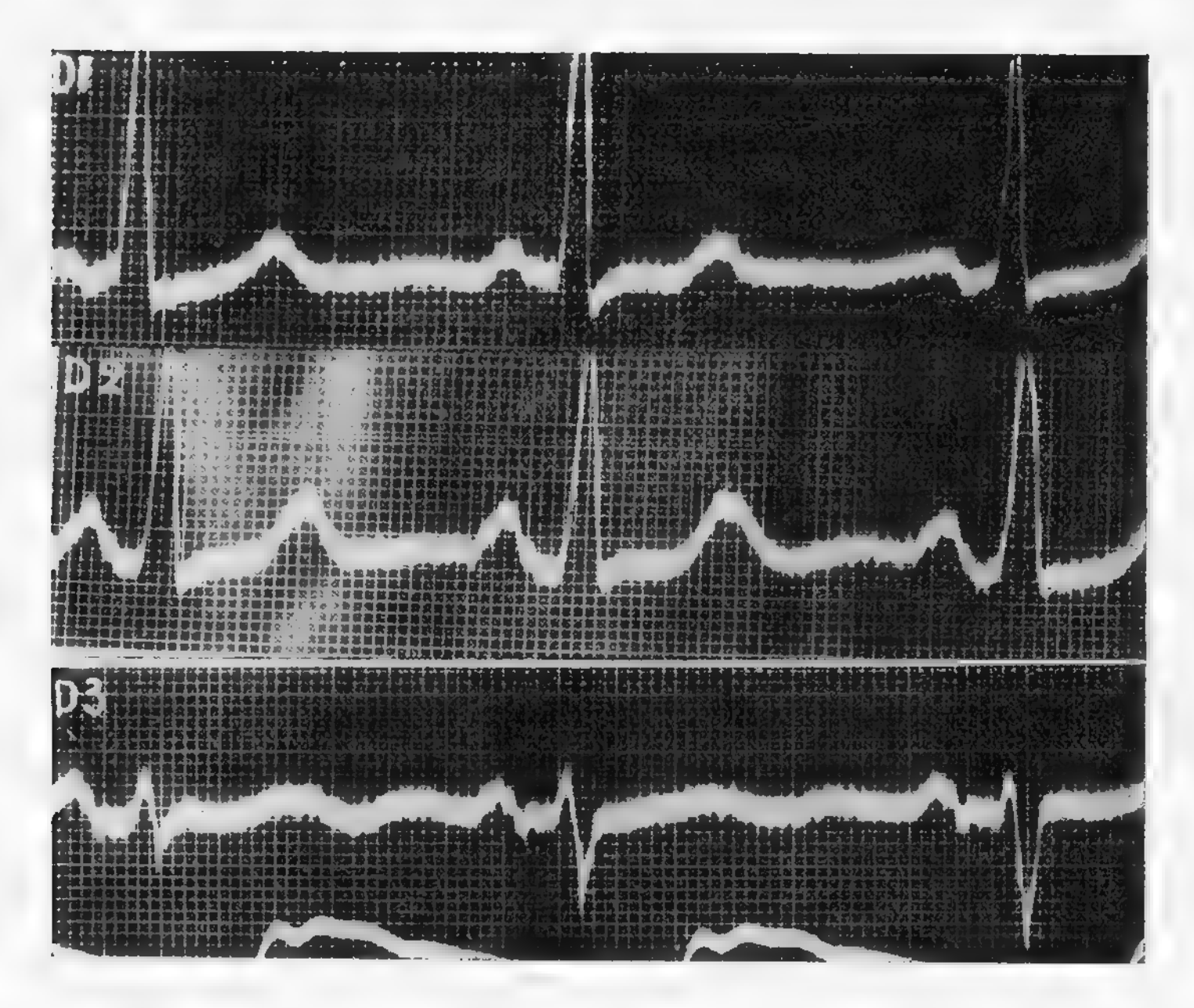


FIG. 1. — Observation Rous... (Tableau I). Disparition de l'arythmie complète après thyroïdectomie subtotale.
(En haut, fibrillation auriculaire. — En bas, rythme sinusal).

car l'arythmie complète indiquera, chez certains malades, l'urgence d'une

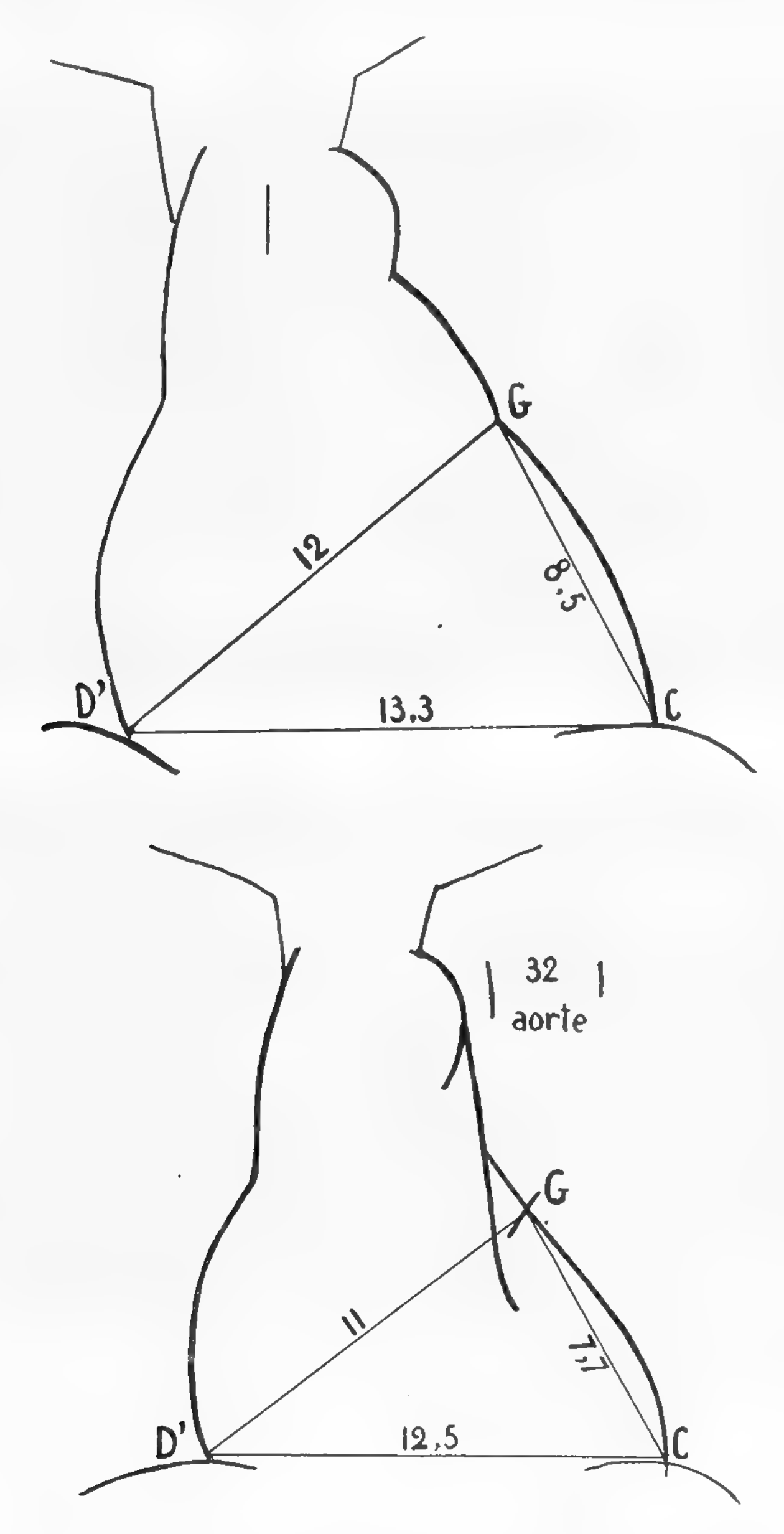
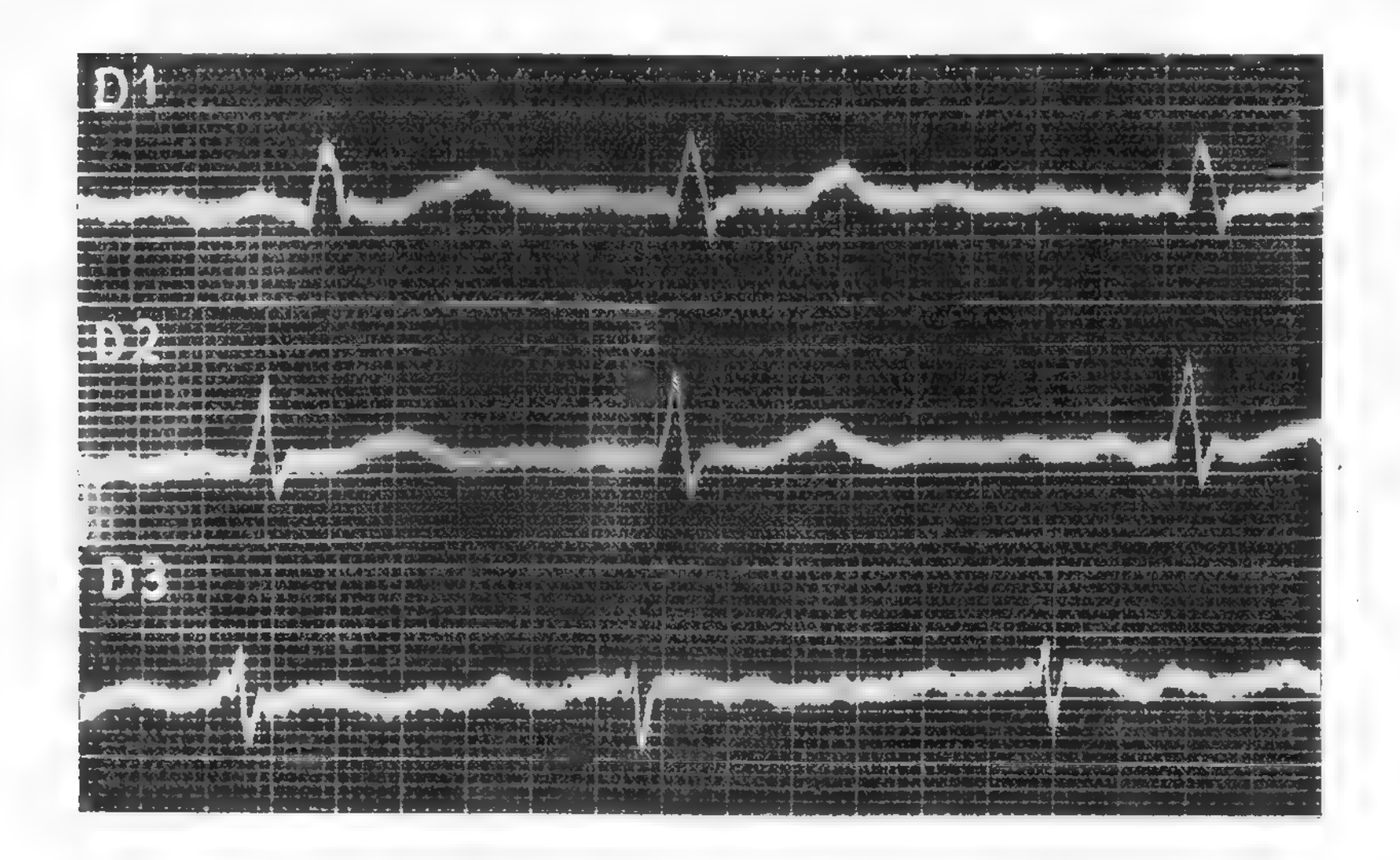


Fig. 2. — Observation Rous... (Tableau I).
Diminution du volume du cœur après thyroïdectomie subtotale.

intervention chirurgicale. Pour 122 fibrillations, Lahey note l'asystolie dans 72 p. 100 des cas; Phillips et Anderson dans 55 p. 100. Dans notre

statistique, 23 cas étaient compliqués d'insuffisance cardiaque, soit un pourcentage de 64 p. 100.

Les 28 fibrillations auriculaires suivies après intervention, ont donné



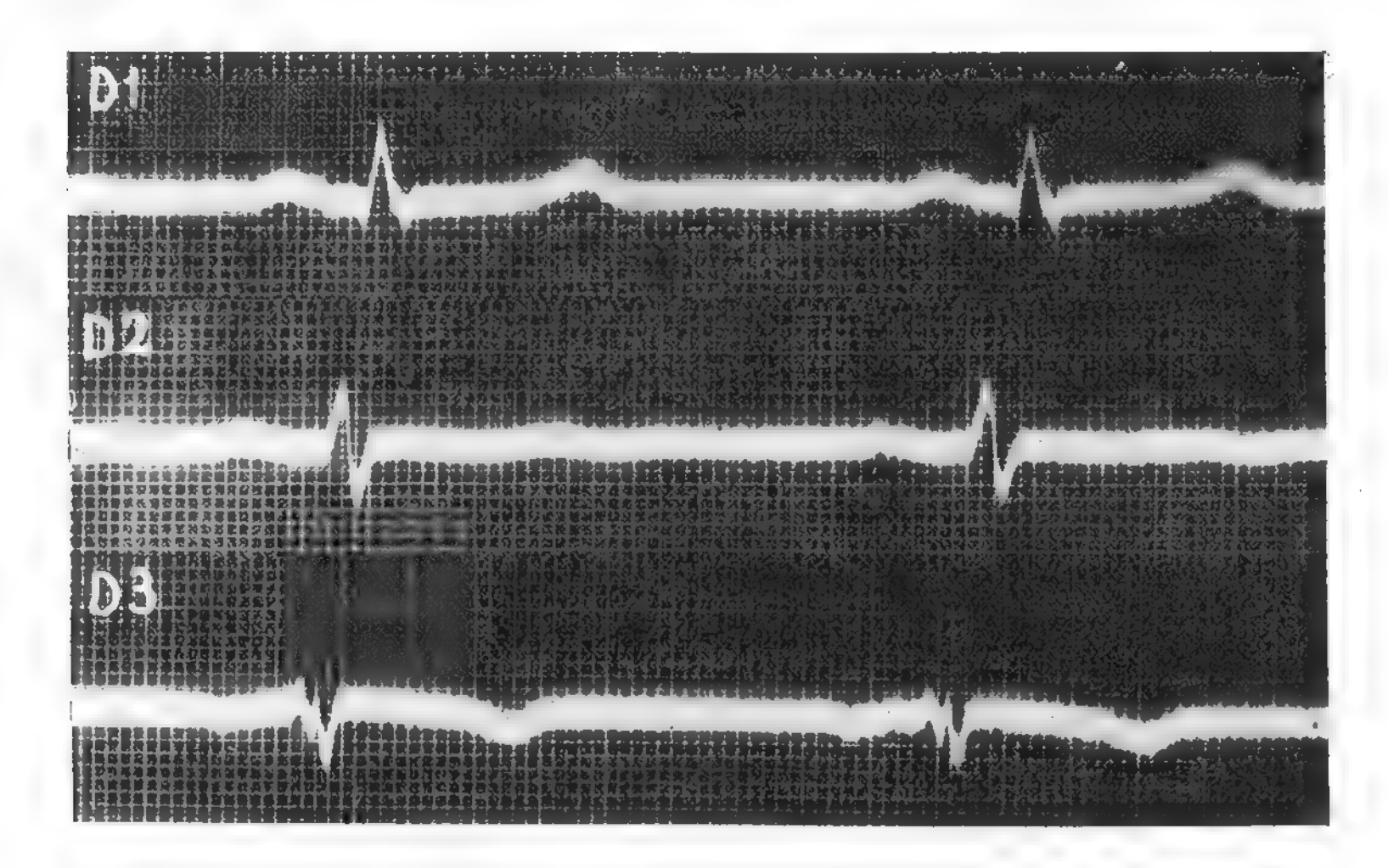


Fig. 3. — Observation Dup... (Tableau II). Disparition de l'arythmie complète et de l'insuffisance cardiaque après thyroïdectomie subtotale.
(En haut, fibrillation auriculaire. — En bas, rythme sinusal).

14 guérisons, soit 50 p. 100 (fig. 1 et 2). Ce pourcentage est légèrement inférieur à celui de Phillips et Anderson (60 p. 100), différence qui tient vraisemblablement au fait que, dans la statistique des auteurs américains, la proportion des cas compliqués d'insuffisance cardiaque était moins grande.

Dans les cas où la thyroïdectomie n'a pas fait cesser la fibrillation

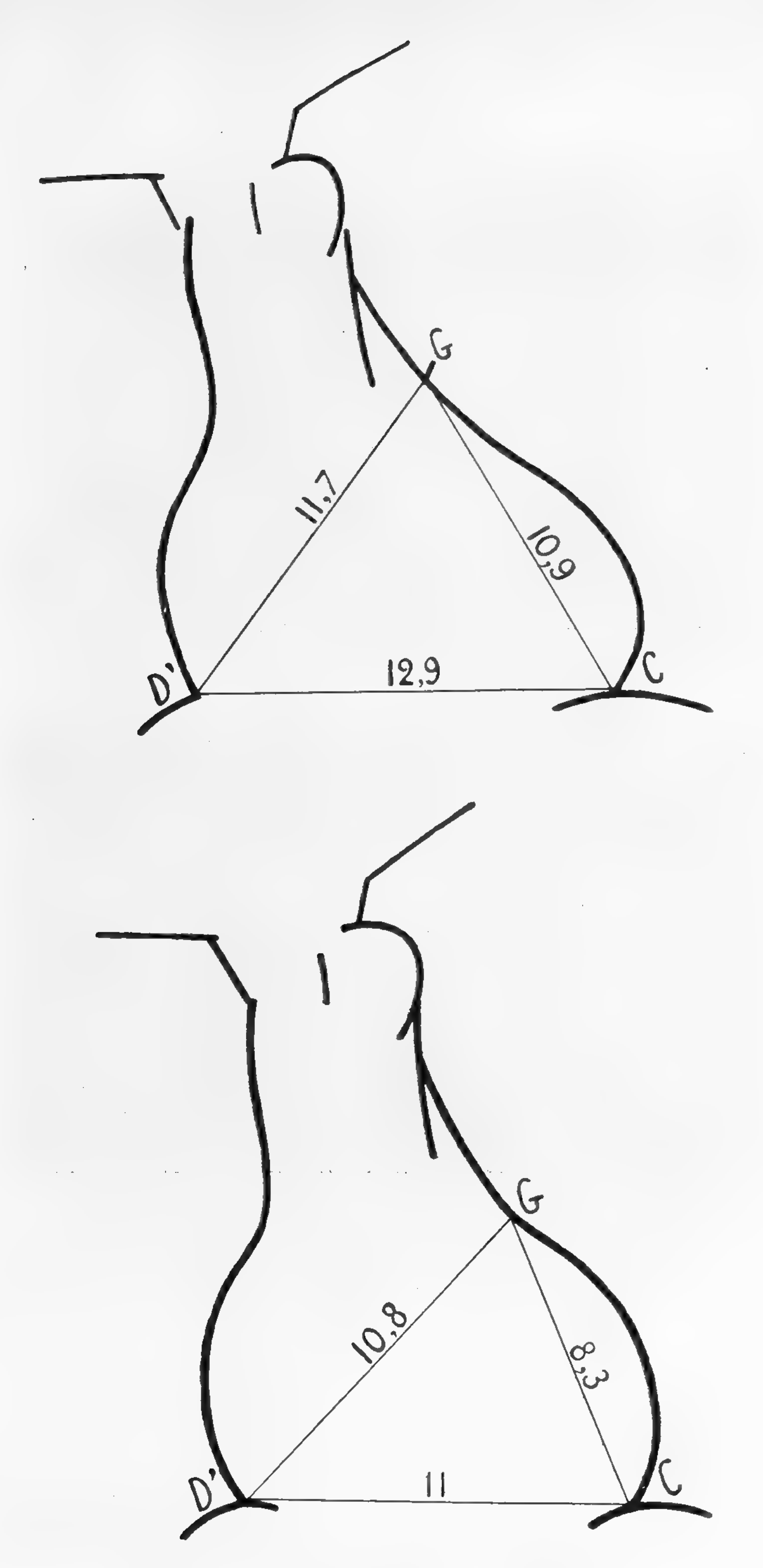


Fig. 4. — Observation Dup... (Tableau II).
Diminution du volume du cœur après thyroïdectomie subtotale.

auriculaire, elle a néanmoins été très utile aux malades en faisant disparaître tous leurs autres troubles fonctionnels cardiaques.

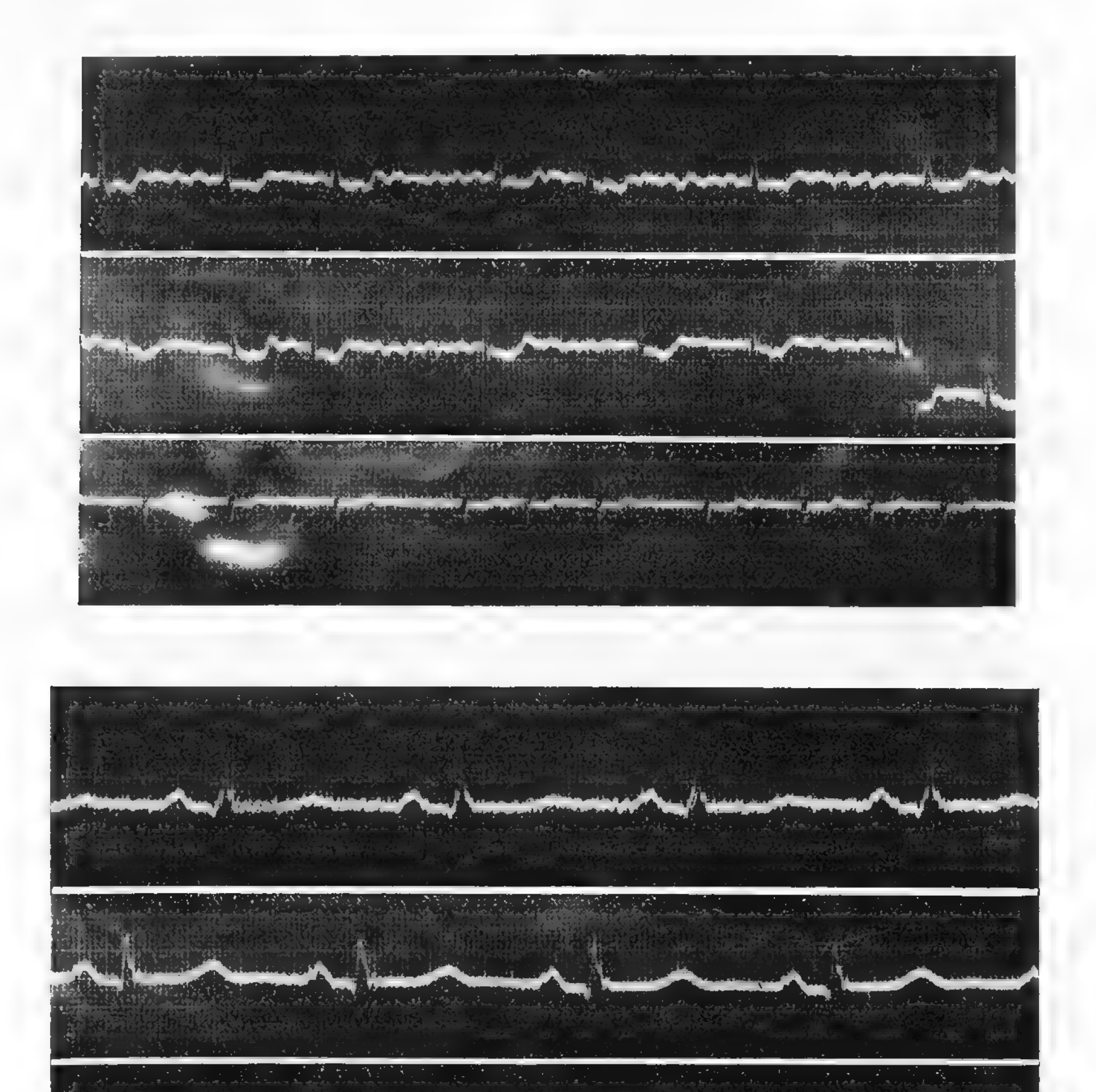
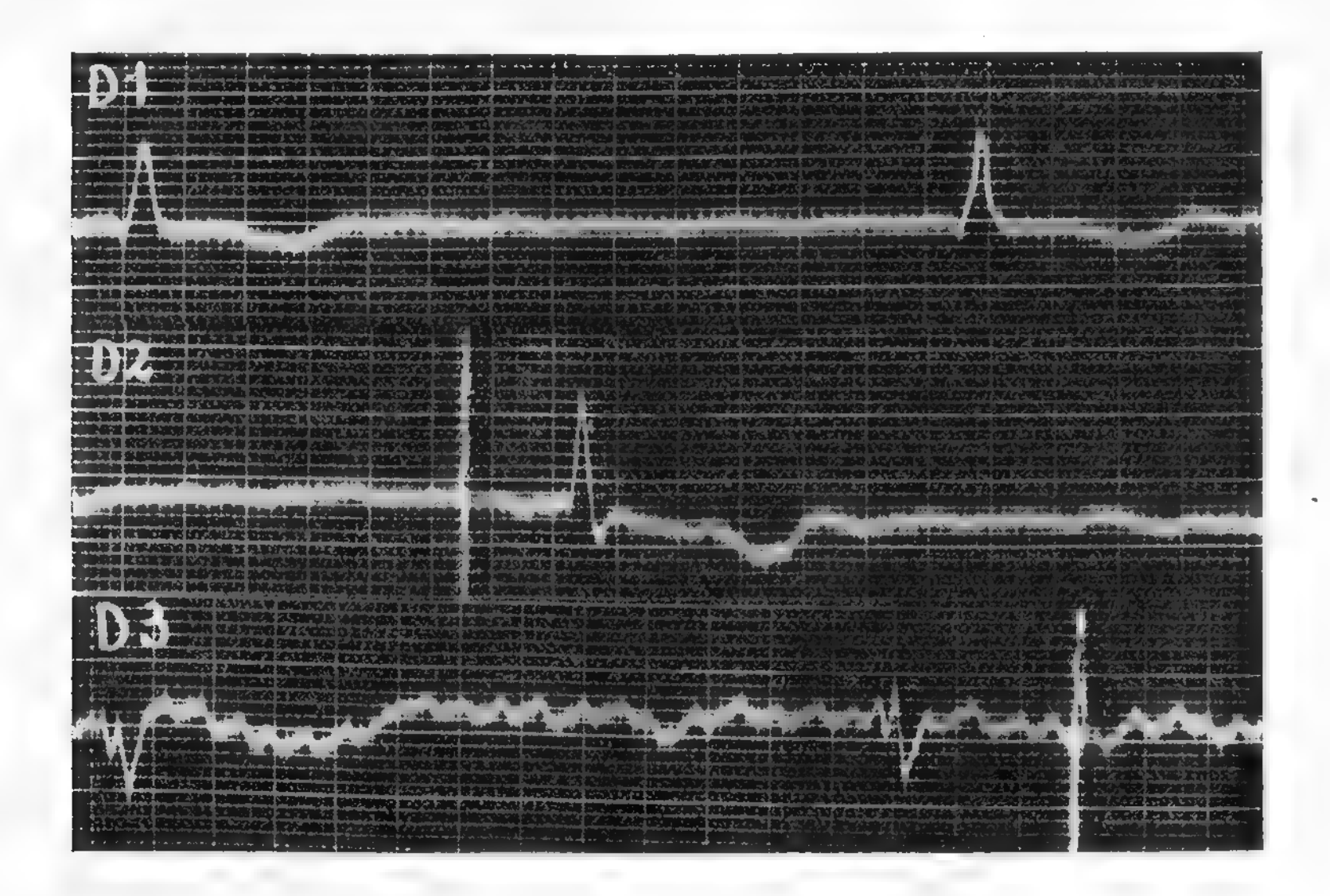


Fig. 5. — Observation Beuz... (Tableau II). Disparition de l'arythmie complète et de l'insuffisance cardiaque à la suite d'une thyroïdectomie totale exécutée après échec partiel d'une thyroïdectomie subtotale. (En haut, fibrillation auriculaire. — En bas, rythme sinusal).

Deux ordres de facteurs interviennent pour expliquer l'efficacité du traitement chirurgical :

1° *La durée de l'arythmie.* — Lorsque la chirurgie se montre inopérante sur l'arythmie, il s'agit généralement de fibrillations évoluant depuis plusieurs années (3 en moyenne dans notre statistique). Toutefois, la durée de l'arythmie complète n'a pas une valeur absolue dans l'établis-

sement du pronostic post-opératoire; ainsi, chez une malade, l'arythmie disparut rapidement bien qu'elle évoluât depuis quinze ans; chez une



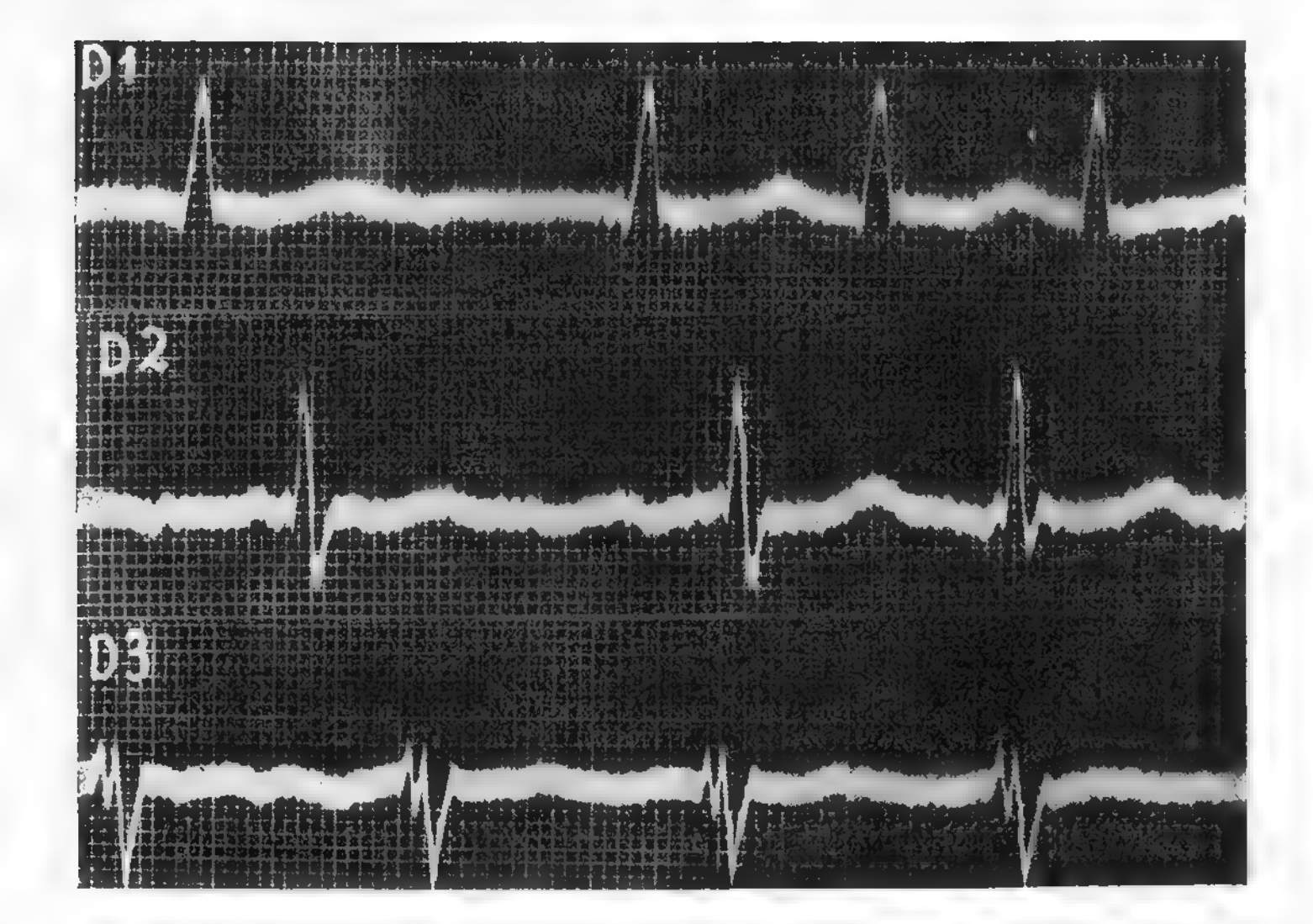


Fig. 6. — Observation Mul... (Tableau II). Amélioration de l'insuffisance cardiaque, mais persistance de l'arythmie complète, malgré thyroïdectomie totale exécutée après échec partiel d'une thyroïdectomie subtotale. (En haut et en bas, fibrillation auriculaire).

autre, au contraire, bien que l'arythmie ne remontât qu'à quelques mois, la chirurgie n'amena aucune régularisation. Ces deux malades se trouvaient cependant dans des conditions semblables : toutes deux étaient

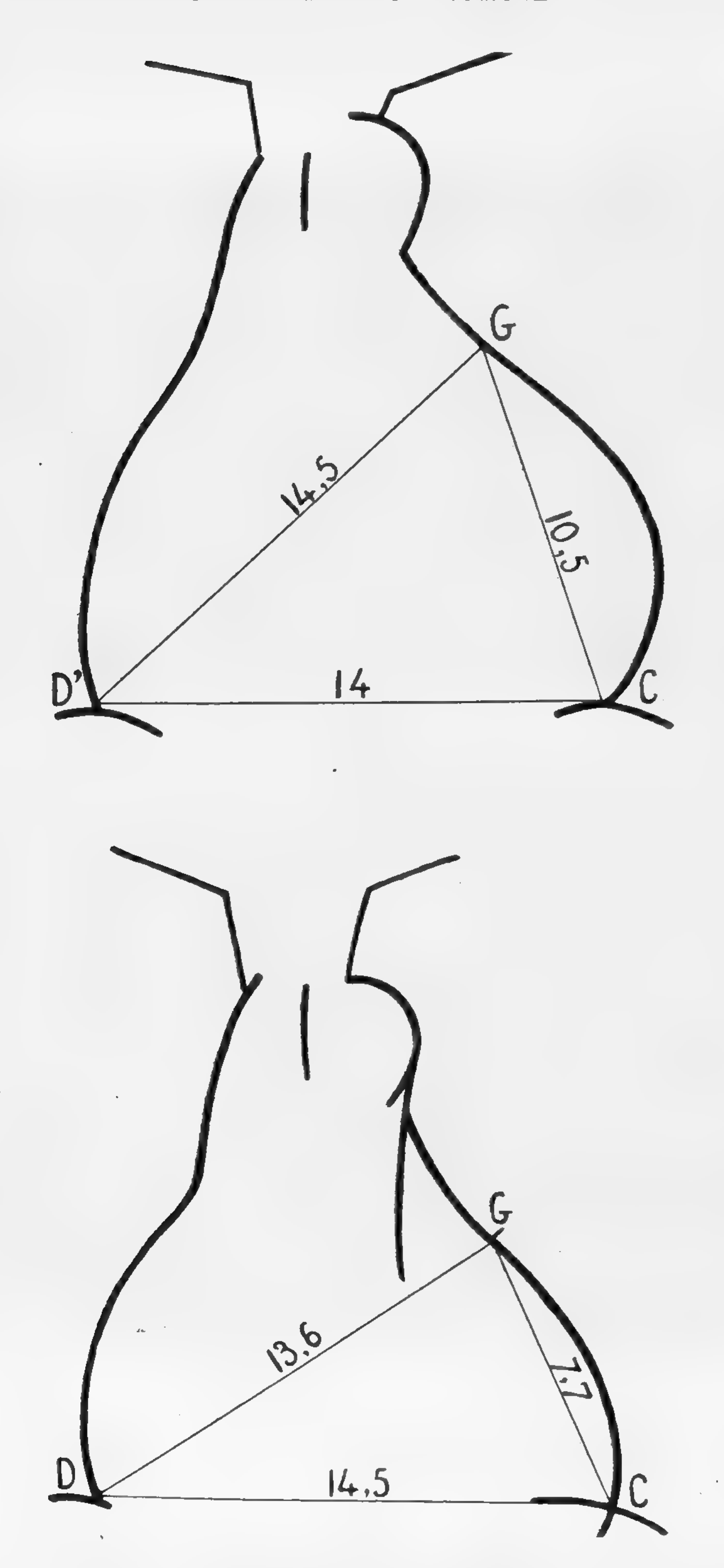


Fig. 7. — Observation Mul... (Tableau II).
Diminution de volume du cœur, malgré la persistance de l'arythmie complète.

d'un âge relativement avancé et présentaient de l'hypertension artérielle;

2° *La coexistence ou non d'insuffisance cardiaque* est plus importante que la durée de l'arythmie. En effet, sur 7 fibrillations auriculaires sans asystolie, la régularisation se produisit six fois; soit un pourcentage de 85 p. 100; au contraire, pour 21 arythmies complètes avec asystolie, la guérison ne fut obtenue que dans 8 cas, soit un pourcentege de 38 p. 100.

Tableau I. — Cardiothyréoses avec arythmie complète sans insuffisance cardiaque.

	SEXE	AGE	NATURE du goitre	LÉSIONS associées	INTERVENTION	RÉSULTAT
Lac...	Femme.	54	Basedow.	Néant.	Thyroïdectomie subtotale.	Régularisation.
Chaig...	Homme.	51	Basedow.	Néant.	Thyroïdectomie subtotale.	Persistance.
Per...	Homme.	44	Basedow.	Néant.	Thyroïdectomie subtotale.	Régularisation.
Cott...	Femme.	54	Adénome.	Néant.	Thyroïdectomie large.	Régularisation.
Fleur...	Femme.	74	Adénome.	Hypertension 21-10.	Thyroïdectomie subtotale.	Régularisation.
Rous....	Femme.	52	Adénome.	Hypertension 17-9.	Thyroïdectomie subtotale.	Régularisation.
Vil...	Femme.	55	Adénome.	Aortite légère.	Thyroïdectomie large.	Régularisation.

Non seulement l'insuffisance cardiaque, mais encore l'intensité de celle-ci doit être retenue. Dans notre statistique, pour 4 arythmies complètes avec hyposystolie, le retour au rythme sinusal fut atteint dans 3 cas; par contre, sur 17 fibrillations avec asystolie, il ne fut atteint que dans 5 cas.

Le résultat du traitement chirurgical sur la fibrillation auriculaire est donc d'autant plus satisfaisant que l'intervention est plus précoce.

Lorsque l'arythmie complète persiste après thyroïdectomie subtotale, une thyroïdectomie totale complémentaire nous a permis d'obtenir, dans 1 cas, la disparition de la fibrillation auriculaire; mais dans un deuxième cas, malgré thyroïdectomie totale, l'arythmie persista. Enfin, malgré une thyroïdectomie totale faite d'emblée chez une de nos malades asystoliques, l'arythmie complète ne rétrocéda pas et ainsi, même totale, la thyroïdectomie ne permet pas toujours de faire disparaître l'arythmie lorsque les malades sont adressés trop tardivement au chirurgien.

Avant de conclure à l'absence d'une régularisation du rythme, il est d'ailleurs toujours nécessaire d'attendre suffisamment longtemps car le retour au rythme sinusal est quelquefois très tardif. En effet, si dans 5 cas de cette statistique, la régularisation se produisit avant la fin du premier mois (deux fois même, au cours de la première semaine), dans tous les autres cas, elle ne survint qu'après un délai de plusieurs mois.

Signalons à ce propos que le sulfate de quinidine est une médication utile lorsque le rythme tarde à se régulariser. D'après Lahey, cette thérapeutique élève le pourcentage de guérison, de 52 à 76 p. 100. Dans un de nos cas, la régularisation ne se fit que grâce à une cure complémentaire de quinidine et, fait intéressant, la quinidine administrée avant l'intervention s'était montrée inefficace. Ce cas montre que, loin d'opposer l'un à l'autre les traitements chirurgicaux et médicaux, il faut au contraire les combiner.

Le traitement à la quinidine ne doit d'ailleurs pas être envisagé trop précocement; il est nécessaire d'attendre la disparition de l'insuffisance cardiaque avant d'y avoir recours,

Résultats du traitement chirurgical dans l'insuffisance cardiaque basedowienne. — *La thyroïdectomie subtotale pour asystolie basedowienne donne de remarquables résultats. Après intervention, les œdèmes rétrocèdent, le foie reprend des dimensions normales, le volume du cœur diminue et les troubles fonctionnels disparaissent. Ainsi, des malades confinés au lit depuis des mois, privés de sommeil par une dyspnée incessante, reprennent une vie normale, et il s'agit d'une véritable résurrection.*

Pour 36 cas, il est possible de considérer le résultat définitif dans 33 cas (2 cas trop récents et 1 cas n'ayant subi qu'une ligature). Ces 33 cas ne comportent que 4 échecs : trois fois amélioration transitoire de l'insuffisance cardiaque, puis reprise de l'asystolie et une fois embolie pulmonaire mortelle trois mois après l'intervention, alors que déjà l'état du malade s'était très amélioré.

La nature du goitre n'a pas influencé la qualité de la guérison : des résultats aussi satisfaisants ont été obtenus pour des adénomes toxiques que pour la maladie de Basedow.

Cependant, l'étude complète de notre statistique montre qu'il existe des nuances dans la qualité de la guérison et si, pour certains malades, un résultat définitif semble avoir été obtenu, pour d'autres, des réserves quant à l'avenir, sont justifiées.

Ainsi, les résultats pour les malades opérés en hyposystolie sont nettement supérieurs à ceux obtenus en cas d'asystolie.

Pour 11 hyposystolies, nous relevons 10 guérisons et un échec 3 mois après l'intervention (embolie pulmonaire). Ce malade était atteint d'hyperthyroïdie depuis vingt ans et se présentait dans un état lamentable au moment de l'intervention. Parmi ces 11 cas, pour 4 qui présentaient de l'arythmie complète, 3 virent l'arythmie disparaître.

En conséquence, non seulement l'hyposystolie rétrocéda complètement dans la presque totalité de ces cas, mais encore l'arythmie complète disparut et le volume du cœur redevint normal.

Pour 19 asystolies, nous grouperons les résultats en trois catégories :

Dans une première catégorie de 7 malades, le résultat est parfait: 5 étaient arythmiques et leur fibrillation auriculaire disparut après l'intervention. Pour tous les 7, le volume du cœur à l'orthoradiogramme rétrocéda et l'asystolie disparut sans laisser aucune séquelle.

TABLEAU II. — CARDIOTHYRÉOSES AVEC INSUFFISANCE CARDIAQUE ET ARYTHMINE COMPLÈTE.

	SEXE	AGE	NATURE du goitre	LÉSIONS associées	NATURE de l'insuffisance cardiaque	INTERVENTION	RÉSULTAT	
							Insuffisance cardiaque	Arythmie
Dup... .	Femme.	37	Basedow.	Insuffisance mitrale.	Asystolie.	Thyroïdectomie subtotale.	Guérison.	Régularisation.
Gom... .	Femme.	50	Basedow.	Néant.	Asystolie.	Thyroïdectomie subtotale.	Guérison.	Régularisation.
Grob...	Femme.	57	Basedow.	Néant.	Asystolie.	Thyroïdectomie subtotale.	Délai insuffisant.	
Per.... .	Femme.	40	Basedow.	Insuffisance mitrale.	Asystolie.	Thyroïdectomie subtotale.	Guérison.	Persistance.
Ren... .	Femme.	37	Basedow.	Néant.	Asystolie.	Ligature artérielle.	Opération insuffisante.	
Roy... .	Femme.	57	Basedow.	Néant.	Asystolie.	Thyroïdectomie totale.	Guérison.	Persistance.
Stal...	Femme.	50	Basedow.	Néant.	Asystolie.	Thyroïdectomie subtotale.	Guérison.	Persistance.
Texier...	Femme.	50	Basedow.	Hypertension 19-12.	Asystolie.	Thyroïdectomie subtotale.	Guérison.	Persistance.
Mul.... .	Femme.	56	Basedow.	Hypertension légère, 16-10.	Asystolie.	Thyroïdectomie totale après échec d'une thyroïdectomie subtotale.	Amélioration.	Persistance.
Prés... .	Femme.	39	Basedow.	Néant.	Hyposystolie	Thyroïdectomie subtotale.	Guérison.	Régularisation.
Orti... .	Homme.	40	Basedow.	Insuffisance mitrale.	Asystolie.	Thyroïdectomie subtotale.	Délai insuffisant.	
Mab... .	Homme.	62	Basedow.	Néant.	Asystolie.	Résection partielle après ligatures.	Guérison.	Régularisation.
Parq... .	Homme.	33	Basedow.	Néant.	Asystolie.	Thyroïdectomie subtotale.	Guérison.	Persistance.
Let....	Homme.	51	Basedow.	Hypertension 20-9.	Hyposystolie	Hémithyroïdectomie.	Amélioration, mort au 3e mois par embolie pulm.	
Mich... .	Homme.	49	Basedow.	Néant.	Hyposystolie.	Thyroïdectomie subtotale.	Guérison.	Régularisation.
Mor... .	Homme.	52	Basedow.	Néant.	Asystolie.	Résection partielle après ligatures.	Amélioration, mort 5 ans après l'intervention.	
Beuz... .	Femme.	62	Adénome.	Hypertension 17-12.	Asystolie.	Thyroïdectomie totale après échec d'une thyroïdectomie subtotale.	Guérison.	Régularisation.
Del.... .	Femme.	63	Adénome.	Hypertension 16 1/2-7.	Asystolie.	Thyroïdectomie large.	Guérison.	Persistance.
Dev... .	Femme.	56	Adénome.	Néant.	Asystolie.	Thyroïdectomie large.	Guérison.	Persistance.
Jar.... .	Femme.	54	Adénome.	Hypertension 17 1/2-9.	Asystolie.	Thyroïdectomie large.	Amélioration, puis récidive et mort 18 mois après l'opération.	
Lev.... .	Femme.	56	Adénome.	Hypertension 19-9.	Asystolie.	Thyroïdectomie large.	Guérison.	Persistance.
Brus... .	Femme.	64	Adénome.	Hypertension 25-13.	Asystolie.	Thyroïdectomie large.	Amélior., puis récidive et mort 3 ans après l'opér.	
Crand ...	Femme.	39	Adénome.	Néant.	Hyposystolie.	Thyroïdectomie subtotale.	Guérison.	Régularisation.
Joss... .	Femme.	57	Cancer.	Hypertension 18-12.	Asystolie.	Thyroïdectomie totale.	Guérison.	Régularisation.

TABLEAU III. — CARDIOTHYRÉOSES AVEC INSUFFISANCE CARDIAQUE SANS ARYTHMIE COMPLÈTE.

	SEXE	AGE	NATURE du goitre	LÉSIONS associées	NATURE de l'insuffisance cardiaque	INTERVENTION	RÉSULTAT
Rih.	Femme.	50	Basedow.	Hypertension 23-10.	Asystolie.	Thyroïdectomie subtotale.	Guérison.
Cam.	Femme.	60	Basedow.	Néant.	Hyposystolie.	Thyroïdectomie subtotale.	Guérison.
Gair.	Femme.	33	Basedow.	Néant.	Hyposystolie.	Thyroïdectomie subtotale.	Guérison.
Ra.	Femme.	37	Basedow.	Néant.	Hyposystolie.	Thyroïdectomie subtotale.	Guérison.
Br.	Femme.	44	Adénome.	Néant.	Asystolie.	Thyroïdectomie subtotale.	Guérison.
Ed.	Femme.	48	Adénome.	Hypertension 17-8.	Hyposystolie.	Thyroïdectomie subtotale.	Guérison.
Em.	Femme.	61	Adénome.	Hypertension 18-10.	Hyposystolie.	Thyroïdectomie large.	Guérison.
Del.	Homme.	57	Adénome.	Néant.	Hyposystolie.	Thyroïdectomie subtotale.	Guérison.
Ap.	Femme.	44	Basedow.	Angor. Hypertension 20-8.	Insuffisance ventriculaire gauche.	Thyroïdectomie subtotale.	Guérison.
And.	Femme.	55	Adénome.	Hypertension 22-12.	Insuffisance ventriculaire gauche.	Thyroïdectomie subtotale.	Guérison.
Jar.	Femme.	52	Adénome.	Angor.	Insuffisance ventriculaire gauche.	Thyroïdectomie subtotale.	Guérison.
Arn.	Femme,	35	Basedow.	Néant.	Hyposystolie.	Thyroïdectomie subtotale.	Guérison.

TABLEAU IV. — DIVERS.

	SEXE	AGE	NATURE du goitre	LÉSIONS associées	INSUFFISANCE cardiaque	INTERVENTION	RÉSULTAT
Gim.	Femme.	38	Adénome.	Tachycardie parosystique.	Néant.	Thyroïdectomie subtotale.	Guérison.
Bo.	Femme.	48	Adénome.	Angor.	Néant.	Thyroïdectomie subtotale.	Guérison.

Dans une deuxième catégorie de 9 malades, le résultat est également très satisfaisant. Tous les troubles fonctionnels ont disparu et les opérés ont repris une vie active. La guérison semble bien stabilisée car, dans ces 9 cas, la thyroïdectomie a été exécutée en moyenne depuis trois ans, dans 1 cas il y a six ans, dans un autre il y a quatre ans et demi. Mais, chez ces malades, la fibrillation auriculaire persiste et, à l'orthoradiogramme, le cœur n'a pas repris des dimensions normales.

Dans une troisième catégorie de 3 malades, nous notons des échecs. L'asystolie s'est reproduite après une amélioration transitoire qui, dans 1 cas, avait duré seize mois; la mort est survenue cinq ans, trois ans et dix-huit mois après l'intervention.

Ainsi, les 4 échecs de notre statistique concernent trois fois des malades opérés tardivement, en asystolie avancée. Les résultats sont d'autant meilleurs que l'intervention est exécutée plus précocement.

Pour expliquer les échecs du traitement chirurgical, non seulement la gravité de certaines cardiothyréoses, mais également la présence de lésions cardiovasculaires associées mérite d'être prise en considération. A ce point de vue, notons que, sur 4 insuccès chez des asystoliques, 2 concernent des malades présentant une grande hypertension artérielle : 25-13,5 dans un cas, 21-11 dans l'autre. Malgré la disparition de l'hyperthyroïdie, cette hypertension n'est-elle pas responsable de la récidive de l'asystolie et n'est-il pas logique, en présence d'une thyréocardiaque hypertendue, de faire des réserves quant au pronostic éloigné?

Le rôle de l'hypertension est d'ailleurs facilement méconnu lorsque les malades sont adressés au chirurgien en période d'asystolie, car à ce moment leur hypertension est souvent diminuée et seuls les antécédents sont susceptibles de donner des renseignements utiles. Ainsi, dans un de nos cas, la tension était de 12-6 au moment de la thyroïdectomie. A la suite de l'intervention, elle se releva progressivement, en même temps que disparaissait l'insuffisance cardiaque, pour atteindre le chiffre de 19-12. Cette malade est actuellement dans un état très satisfaisant, mais l'arythmie complète persiste, le ventricule gauche reste augmenté de volume et, malgré la disparition de l'hyperthyroïdie, l'hypertension artérielle — maladie indépendante — conduit à faire des réserves quant à l'avenir.

Les lésions cardiovasculaires associées, si elles expliquent certains échecs, ne sont cependant pas une contre-indication opératoire; bien au contraire, *elles sont une raison nouvelle pour intervenir.* Ainsi l'hypertension, chez un hyperthyroïdien, augmente le risque d'insuffisance cardiaque.

Certes la thyroïdectomie ne fait pas baisser la tension artérielle. En effet, si la maladie de Basedow détermine une certaine hypertension, celle-ci est de faible intensité, ne portant habituellement que sur la maxima qui s'élève seulement de 2 ou 3 centimètres de Hg [1]. En conséquence après thyroïdectomie, la tension artérielle sera peu modifiée. Néan-

1. C. Lian, Skarika et Thoyer : La pression artérielle et l'indice oscillométrique dans les syndromes basedowiens. *Bull. et Mém. de la Soc. méd. des Hôp.*, 21 mars 1930.

moins la disparition de l'hyperthyroïdie est des plus favorables chez un hypertendu, car l'hyperthyroïdie augmente considérablement la rapidité d'apparition et l'intensité de l'insuffisance cardiaque qui complique si souvent l'hypertension artérielle.

Malgré des hypertensions élevées, les résultats de la thyroïdectomie sont d'ailleurs très satisfaisants. Ainsi, une de nos malades atteinte d'insuffisance ventriculaire gauche présentait une tension artérielle à 22-12. A la suite de la thyroïdectomie, les crises dramatiques nocturnes d'hypertension paroxystique disparurent et la malade put reprendre le métier fatigant de vendeuse aux Halles. Certes, la tension artérielle, deux ans après l'intervention, reste élevée : 23-12 et le ventricule gauche a légèrement augmenté de volume : le résultat n'en est pas moins satisfaisant. *L'association d'insuffisance cardiaque, de maladie de Basedow et d'hypertension artérielle nous apparaît ainsi, dans la majorité des cas, comme une indication opératoire formelle.* Seules devront être considérées comme contre-indication la cachexie, une grande azotémie, certaines rétinites et les hypertensions à évolution rapide se rapprochant des hypertensions malignes.

Dans le même ordre d'idées, un certain degré d'artériosclérose ne doit pas être une contre-indication opératoire. Également l'angine de poitrine évoluant chez un basedowien est favorablement influencée par la thyroïdectomie. Il en a été ainsi dans trois observations de cette statistique; et pour deux d'entre elles, l'insuffisance ventriculaire gauche qui s'était associée aux manifestations angineuses, rétrocéda. Cependant, la convalescence fut relativement longue et, dans un cas, malgré la disparition des crises d'angor, de violentes céphalées sont signalées deux ans après l'intervention.

Enfin, une cardiopathie valvulaire associée à l'hyperthyroïdie n'est pas une contre-indication, bien au contraire, 3 malades de notre statistique présentaient une insuffisance mitrale; pour 2, l'insuffisance cardiaque a complètement disparu et, pour le troisième, bien que l'intervention soit trop récente pour permettre de juger définitivement du résultat, une amélioration notable s'est déjà manifestée.

Les résultats favorables, sur lesquels nous avons déjà attiré l'attention, de la thyroïdectomie totale pour angine de poitrine et insuffisance cardiaque chez des malades à corps thyroïde normal[1], permettent de mieux comprendre l'efficacité de la thyroïdectomie sur les lèsions cardio-vasculaires associées à l'hyperthyroïdie.

Une dernière question se pose : à savoir l'utilité d'une thyroïdectomie totale en présence du résultat incomplet d'une thyroïdectomie subtotale.

L'un de nous, le premier, a attiré l'attention sur l'intérêt éventuel d'une telle conduite thérapeutique[2]. Ainsi, dans une observation de cette statis-

1. C. Lian, H. Welti et J. Facquet : La thyroïdectomie totale dans l'insuffisance cardiaque des malades à corps thyroïde normal (trois observations personnelles). *Bull. et Mém. de la Soc. Nat. de Chirurgie*, 27 mars 1935, **61**, n° 12.

2. H. Welti : A propos de la thyroïdectomie dans le traitement de l'asystolie basedowienne. Société de Thérapeutique. Séance du 10 avril 1735.

tique, l'arythmie complète disparut après résection complémentaire de moignons thyroïdiens respectés au moment de la première intervention. Mais dans une autre, si l'insuffisance cardiaque résiduelle fut nettement améliorée, l'arythmie persista.

La thyroïdectomie totale complémentaire, tout en présentant un intérêt considérable, ne permet donc pas toujours d'améliorer les résultats. Elle comporte d'ailleurs des risques certains pour les parathyroïdes et le récurrent et elle peut entraîner un état d'insuffisance thyroïdienne qui, s'il est modifiable par l'opothérapie, n'en constitue pas moins une séquelle regrettable. En effet, autant l'insuffisance thyroïdienne est relativement peu à redouter après thyroïdectomie totale, lorsque celle-ci est faite pour améliorer l'insuffisance cardiaque des malades à corps thyroïde normal, autant une insuffisance thyroïdienne importante a des chances de se produire lorsque l'ablation totale est faite chez des goitreux, qu'il paraisse y avoir ou non des troubles sécrétoires thyroïdiens.

A condition de réséquer d'emblée le corps thyroïde dans sa presque totalité, la thyroïdectomie totale secondaire n'est qu'exceptionnellement nécessaire.

Nous nous en félicitons car nous ne saurions oublier que la thyroïdectomie subtotale a été un progrès des plus importants en chirurgie thyroïdienne. En se substituant aux thyroïdectomies totales des premiers chirurgiens du goître, elle a permis d'éviter la titanie et le myxœdème. Être trop souvent dans l'obligation d'y renoncer serait infiniment regrettable.

En conclusion la thyroïdectomie subtotale nons a permis d'obtenir de remarquables guérisons, mais pour améliorer les résultats, quelquefois incomplets malgré des thyroïdectomies très larges *il importe d'insister sur la nécessité d'interventions précoces.* Chez nos malades, l'intoxication thyroïdienne, au moment de la thyroïdectomie, datait : dix-huit fois de dix à vingt ans et même plus; dix fois de cinq à dix ans; douze fois de deux à cinq ans et cinq fois de un à deux ans. 14 fois des cures radiothérapiques répétées avaient, sans procurer d'amélioration durable, entraîné des pertes de temps et favorisé ainsi indirectement le développement de graves troubles cardiaques.

Des interventions précoces permettront d'éviter dans un grand nombre de cas l'asystolie : elles seront un facteur d'amélioration dans les résultats de la thyroïdectomie appliquée contre les accidents cardiaques de l'hyperthyroïdie.

M. **Moure** : Nous devons remercier M. Welti de sa belle communication parce que certains ont discuté et discutent encore de l'opportunité d'une intervention chirurgicale chez les basedowiens qui présentent des troubles cardiaques graves; il est courant de dire qu' « on peut » les opérer « malgré » leurs troubles cardiaques, alors qu'aujourd'hui nous devons dire qu'il faut les opérer « à cause » de ces troubles.

Les troubles cardiaques même graves avec asystolie irréductible chez

les basedowiens ne sont en effet pas une contre-indication, mais une indication d'opérer. Les résultats de l'intervention sont en effet remarquables et ils sont tellement rapides qu'on peut les comparer à ceux qu'on obtient dans la cure des anévrismes artérioveineux en état d'asystolie où l'on est surpris de la rapidité de la disparition des troubles cardiaques, disparition que l'on constate déjà sur la table d'opération dès qu'a été supprimée la communication artérioveineuse.

J'ai eu cette même impression en opérant certains goitres exophtalmiques en état d'asystolie complète, en particulier chez une jeune malade que j'hésitais à opérer, tellement son état était grave. Sur les conseils de M. Donzelot je suis intervenu en deux temps ; l'ablation d'un lobe du corps thyroïde ne donna pas de résultat et la malade supporta assez mal l'opération. Quelques mois après, je suis intervenu de l'autre côté, et quarante-huit heures après la thyroïdectomie subtotale les troubles cardiaques commencèrent à disparaître et depuis cette malade reste complètement guérie.

La communication de M. Welti est donc très importante et mérite d'être soulignée, car elle nous permet d'avoir confiance dans la thyroïdectomie chez les basedowiens avec troubles cardiaques graves; elle incitera, je l'espère, les médecins à nous adresser plus tôt leurs malades, car les bons résultats sont naturellement plus difficiles à obtenir et les risques opératoires sont plus grands chez les malades opérés tardivement.

M. **Béclère** : J'admire beaucoup les succès thérapeutiques obtenus par M. Welti à l'aide de l'intervention chirurgicale. Permettez-moi cependant de répéter ce qu'en semblable occasion j'ai déjà dit à la Société médicale des Hôpitaux. La rœntgenthérapie demeure, je crois, le traitement de choix des diverses formes de l'hyperthyroïdisme, surtout à leur début. Dans la grande majorité des cas, sans danger, sans effusion de sang et sans cicatrice, ce traitement bien conduit et bien dosé donne des résultats remarquables. C'est par lui, qu'à mon avis, il faut débuter, sans s'acharner à le poursuivre quand il ne réussit pas, et l'intervention chirurgicale doit être réservée aux cas où ce traitement a échoué.

M. **Petit-Dutaillis** : Je suis tout à fait de l'avis de mon ami Welti à propos de la thyroïdectomie dans les cas d'asystolie d'origine basedowienne. J'en ai opéré une douzaine de cas; je parle bien entendu des cas d'asystolie *vraie* ou d'hyposystolie. Je mets de côté les cas de fibrillation auriculaire sans asystolie, phénomène assez banal dans l'évolution des formes sévères des hyperthyréoses. Je n'ai jamais perdu de malades, je n'ai eu que des succès.

Je considère donc que la chirurgie est un progrès remarquable dans ce traitement des formes très graves de maladie de Basedow, et contrairement à l'opinion de M. Béclère devant la compétence duquel je m'incline pourtant très respectueusement, je crois que dans ces formes graves la chirurgie est particulièrement indiquée en raison de la rapidité de son action.

D'autre part, sans vouloir engager une discussion sur la question de l'opportunité de la radiothérapie ou de la chirurgie dans le traitement de

la maladie de Basedow d'une manière générale, je dois dire cependant avec M. Welti que la plupart des malades que j'ai opérés avaient subi des séances de radiothérapie sans aucun résultat. La radiothérapie est efficace dans les formes légères, mais son effet est très inconstant dans les formes graves.

D'autre part, beaucoup de malades que nous opérons ont déjà subi des séances prolongées de rayons X, et j'ai trouvé chez certains de mes malades des goitres tellement sclérosés (malgré un métabolisme de + 50 ou + 60 p. 100), tellement adhérents à la trachée que j'ai eu les mêmes difficultés que pour l'ablation d'un cancer du corps thyroïde; et je ne crois pas que ce soit là une condition favorable pour le malade, car c'est dans des cas de ce genre que l'on risque de léser les récurrents, alors que ce danger est pratiquement nul dans le cas où le goitre n'a pas subi de traitement préalable par les rayons.

M. J. Ch.-Bloch : Le traitement radiothérapique de la maladie de Basedow, et celui surtout des troubles cardiaques qu'elle occasionne ne peut être envisagé dans son ensemble. Il faut, en effet, séparer complètement l'adénome toxique, de la maladie de Basedow vraie avec goitre diffus. Dans le premier cas, en effet, la radiothérapie est inefficiente. Il est tout à fait inutile de l'essayer, elle n'a aucune action définitive. Dans le deuxième cas, en revanche, elle peut parfois avoir une action. Malheureusement, les cas qu'envisage Welti et qui s'accompagnent de troubles cardiaques ont le plus souvent été irradiés, ce qui témoigne de l'insuffisance fréquente du traitement radiothérapique. Dans de tels cas, la thyroïdectomie guérit les malades et fait disparaître les troubles cardiaques à la condition qu'elle soit précoce et large.

En ce qui a trait à ce deuxième point, il n'est peut-être pas inutile d'insister sur l'importance qu'il y a à pratiquer une thyroïdectomie très étendue. On est souvent surpris, en regardant dans les traités les figures de technique, de constater l'importance du fragment thyroïdien laissé en place. Il ne s'agit plus alors de thyroïdectomies subtotales, mais de thyroïdectomies partielles. En fait, une vraie subtotale ne laisse persister qu'une très faible lame de capsule thyroïdienne, juste suffisante pour ménager parathyroïdes et récurrents. Ce n'est qu'à ce prix que l'on guérit, et le Basedow, et ses troubles cardiaques.

M. Welti : La radiothérapie présente un double inconvénient dans le traitement des cardiothyréoses et, en particulier, dans celui de l'asystolie basedowienne : 1° elle entraîne une perte de temps regrettable, car les résultats sont d'autant meilleurs que la thyroïdectomie est exécutée plus précocement; 2° elle détermine, dans certains cas, lorsque les séances d'irradiation ont été répétées, des lésions de sclérose qui, au niveau de la zone dangereuse pour parathyroïdes et récurrents, obligeront, pour éviter des accidents, à ne faire qu'une thyroïdectomie légèrement insuffisante. Or, seules, les thyroïdectomies très larges permettent d'obtenir un résultat durable.

A propos des sutures à « crins perdus » et de la coloration de ces crins,

par M. **M.-G. Métivet.**

A la séance du 25 mars dernier, M. Barthélemy nous a dit que, depuis de longues années, il employait, pour la réfection de ses parois, les sutures à crins perdus ; et cela, à sa plus grande satisfaction. J'ai demandé quelle était la couleur de ces crins ; et je n'ai pas été surpris d'apprendre qu'il s'agissait de crins blancs. Si M. Barthélemy avait utilisé des crins colorés, il aurait peut-être été moins satisfait. Voici pourquoi :

Il y a douze ans, j'ai opéré à Saint-Louis, comme chirurgien de garde, un jeune homme de dix-sept ans, atteint de fracture basse de jambe, largement ouverte. J'ai pu nettoyer le foyer, réduire la fracture, maintenir la réduction par deux agrafes de Dujarier. J'ai terminé par une suture des téguments aux crins, avec drainage filiforme par un faisceau de crins. Ces crins étaient violets. Quelques jours plus tard, un plâtre fut appliqué à ma demande. Au bout de six semaines, le malade me fut aimablement adressé dans le service de mon maître M. Desmarest. J'enlevai le plâtre, défis le pansement, et j'eus la désagréable surprise de constater la présence, au niveau des orifices de pénétration des crins de suture, et au niveau des orifices d'entrée et de sortie du faisceau de drainage, des ulcérations larges, à fond torpide, ulcérations qui mirent fort longtemps à guérir. Quelques années plus tard, parurent d'assez nombreux travaux sur les lésions gangréneuses consécutives aux blessures par crayons d'aniline. J'ai, depuis cette époque, pensé que les ulcérations que j'avais constatées étaient peut-être liées à la nature du colorant employé pour teinter les crins.

J'ai demandé à M. Charonnat, pharmacien chef de l'hospice d'Ivry, de bien vouloir s'intéresser à cette question et voici la note qu'il m'a remise :

L'enquête menée, à votre demande, sur la teinture des crins chirurgicaux permet de conclure que les colorants utilisés sont assez souvent, mais non pas d'une façon générale, des couleurs d'aniline ; les bleus par contre appartiennent toujours à une autre classe de pigments.

L'emploi des couleurs d'aniline a été si peu discuté que le *Traité classique de Pharmacie galénique* d'Astruc (édition 1934, p. 715) recommande à cet effet, d'après Barthe et Soulard, le rouge d'aniline, le vert d'aniline, le bleu de méthylène.

On peut distinguer plusieurs groupes parmi les colorants de crins chirurgicaux :

1° *Groupe des azoïques* : dont le type est la chrysoïdine, colorant jaune, où l'aniline et son dérivé, la métaphénylènediamine, sont à peine dissimulées et peuvent reparaître sous des influences réductrices.

2° *Groupe du triphénylméthane* : représenté par le vert malachite, la fuchsine ou rosaniline, le violet de gentiane, préparés par oxydation de l'aniline et de ses dérivés méthylés ; les groupes aniliques y conservent leur individualité, l'aniline peut en être libérée avec une certaine facilité (chauffage à 130°) ;

3° *Groupe des azines* : représenté par le bleu de méthylène et le bleu de

toluidine qui sont les colorants usuels des crins bleus ; ce groupe utilise également au départ l'aniline et ses dérivés méthylés, mais par le jeu des condensations ces molécules entrent dans une combinaison plus intense et ne sont plus que difficilement régénérables.

4° *Groupe des colorants acides* dont le type est l'acide picrique qui n'a plus rien de commun avec les molécules précédentes.

L'aniline a une réputation assez fâcheuse en toxicologie et l'on cite toujours les accidents relativement fréquents, parfois mortels, provoqués par les chaussures, teintes au noir d'aniline ; les accidents n'ont jamais lieu avec des teintures anciennes d'où l'aniline a complètement disparu par oxydation et condensation. La chrysoïdine des chaussures jaunes a parfois donné lieu aux mêmes accidents.

Les crayons à base de couleurs d'aniline ont provoqué des blessures nécrotiques de la main. Erdheim insérant dans la paroi abdominale d'un chien un fragment de mine de crayon anx couleurs d'aniline, observa une nécrose que l'enlèvement du corps étranger ne fit pas cesser. Iselin (*La Presse Médicale*, 13 avril 1929), Wilmoth (*La Presse Médicale*, 29 mai 1929) ont présenté deux observations de nécrose aseptique de tissu par crayon d'aniline.

D'une façon très générale, les dérivés de la rosaniline provoquent de l'induration et de la nécrose au lieu d'injection, et cette action s'accroît à mesure qu'augmente le nombre des groupes méthyles, c'est-à-dire dans l'ordre : fuchsine, violet de gentiane, violet cristal ; la sulfonation de ces colorants (fuchsine acide) diminue cet effet.

Rien de semblable n'est observé avec les colorants du groupe du bleu de méthylène dont l'emploi si fréquent pour l'usage interne ou externe ne détermine pas d'accidents.

Dans les cas qui viennent d'être rappelés, la nécrose est provoquée par des quantités notables de colorant d'aniline. Or, les crins n'en porteut qu'une très faible quantité et n'en cèdent autant dire pas aux tissus ; si des accidents nécrotiques sont attribuables aux crins, ils ne peuvent être que rares, révélant des sensibilités exceptionnelles plutôt qu'une toxicité protoplasmique élevée du produit chimique.

La gravité éventuelle des accidents suffit à faire écarter l'emploi des couleurs d'aniline dans la teinture des crins.

Il n'est peut être pas indispensable d'avoir une gamme très variée de teintes ; certains fabricants ont adopté une série monochrome de crins ; il faut recommander le bleu de méthylène et les colorants de son groupe qui permettent d'obtenir un bon contraste. L'acide picrique fournit des crins moins visibles, et compromet la qualité de la ligature. Le choix d'autres colorants inoffensifs et stables doit être guidé par le double souci de la visibilité et de la qualité du crin et nécessite de longs essais ; l'adoption des bleus est, en attendant, la solution la plus souhaitable.

En résumé, les crins chirurgicaux sont assez souvent, à l'exception des bleus, teints avec des couleurs d'aniline ; il est assez vraisemblable de rapporter à ces colorants instables certains accidents de nécrose des tissus autour des crins et l'on doit recommander l'adoption générale de la teinte bleue réalisée avec le bleu de méthylène ou des substances voisines inoffensives.

Je voudrais faire suivre cet intéressant exposé, — pour lequel M. Charonnat a droit à nos remerciements, — de quelques observations :

1° La quantité de colorant nécessaire pour produire des lésions doit être bien minime, puisque, dans un certain nombre d'observations publiées, le fragment de mine de crayon avait été extrait immédiatement ou rapidement ;

2° Les conclusions de M. Charonnat ne confirment pas entièrement celles de différents auteurs. Milch (*Annals of Surgery*, janvier 1928), Bravo et Diaz Canedo (*Archivos de medicina, cirugia y especialidades*, Madrid, **38**, n° 11, juin 1935) signalent une toxicité croissante du vert au bleu, en passant par le rouge, le jaune et le brun. Et Milch pense que les accidents généraux ne s'observent que dans les lésions produites par le bleu de méthylène.

Il serait utile de savoir : 1° Si l'un de vous a observé des lésions paraissant liées à l'emploi de crins colorés au bleu de méthylène. Je sais que mon maître, M. Arrou, utilise de tels crins depuis plus de trente ans, sans aucun ennui.

2° Si l'un de vous a observé des lésions paraissant liées à l'emploi de crins teintés par des couleurs d'aniline. Je crois que les crins colorés en violet étaient bien à l'origine des accidents que j'ai observés. Nous pourrions alors émettre un vœu dont devraient s'inspirer les fabricants de matériel stérilisé.

Constatations et résultats de la troisième série de 100 opérations sur les voies biliaires principales, sous le contrôle de la cholangiographie durant l'opération (C. D. O.),

par M. **P. L. Mirizzi** (Cordoba, Argentine), associé étranger.

Dans les *Bulletins et Mémoires* de votre Académie, n° 9, 16 mars 1935, ont été publiés les résultats obtenus dans une seconde série de 100 opérations sur les voies biliaires où avait été systématiquement pratiquée la cholangiographie durant l'opération (C. D. O.).

Ayant achevé une troisième série, encore de 100 cas, je vous apporte de nouveau le détail de ma statistique qui met en valeur, une fois de plus, les avantages et l'innocuité de la cholangiographie durant l'opération.

Les travaux récemment publiés confirment éloquemment qu'elle est la méthode la plus précise dont nous disposions à l'heure actuelle pour apprécier l'état fonctionnel et anatomique des voies biliaires principales (1, 2, 3).

Les malades de cette troisième série se répartissent ainsi :

Age.

De dix à vingt ans	14	p. 100
De vingt à trente ans	48	—
De trente à quarante ans	19	—
De quarante à cinquante ans	16	—
De cinquante à soixante ans	3	—

Sexe.

Hommes (quatre morts)	11	p. 100
Femmes (une mort)	89	—

Obésité et ictère.

Obésité	43 p. 100
Ictère franc	12 —

Anesthésie employée.

Rachipercaïne	89 p. 100
Rachipercaïne et anesthésie locale	3 —
Rachinovocaïne	4 —
Rachinovocaïne et anesthésie locale	1 —
Anesthéste locale splanchnique	3 —

Dans cette série de 100 cas, les effets des diverses anesthésies ont été excellents et ne comportent pas d'accident, en dehors des malaises d'observation banale pour toute anesthésie. Comme on le voit, la rachipercaïne a été employée de préférence parce que, comme on le sait, elle assure une anesthésie prolongée et le silence abdominal absolu, indispensable à ce genre d'interventions pour lesquelles, comme nous avons déjà eu à le dire, le repos le plus complet est nécessaire à la réussite de clichés radiographiques nets, permettant une interprétation exacte de l'état des voies biliaires principales.

Lésions vésiculaires :

Cholécystite chronique calculeuse	61 p. 100
Cholécystite chronique fistulisée au duodénum	2 —
Cholécystite chronique sans calcul	3 —
Cholécystite subaiguë calculeuse perforée	2 —
Cholécystite scléro-atrophique calculeuse	12 —
Cholécystite scléro-atrophique sans calcul	4 —
Hydropysie de la vésicule	9 —
Empyème de la vésicule	4 —
Cholécystite subaiguë calculeuse perforée	2 —

Interventions vésiculaires :

Cholécystectomie sous-séreuse sans drainage (trois morts)	52 p. 100
Cholécystectomie sous-séreuse avec drainage	7 —
Cholécystectomie sous-séreuse avec intervention sur les voies biliaires	13 —
Mucoclasie sans drainage	9 —
Mucoclasie avec drainage	6 —
Mucoclasie et interventions sur les voies biliaires	6 —
Cholécysto-duodénostomie	6 —
Cholécystostomie	1 —

Interventions sur les voies biliaires :

Cholédocotomies (une mort)	18 p. 100
Cholédo-duodénostomie extrême (une mort)	6 —
Cholédo-duodénostomie interne	1 —
Cystico-duodéuostomie	12 —

Mortalité opératoire. — Dans cette nouvelle série, la mortalité opératoire a été de 5 p. 100 ; elle comprend une seule femme et quatre hommes,

alors que les opérés du sexe masculin ne sont qu'au nombre de onze. Il n'y a pas à être surpris de la comparaison avec la mortalité de la série antérieure qui fut de 2 p. 100, si l'on considère que deux de ces cas mortels se rapportaient à des malades ictériques qui furent opérés avec un état général extrêmement précaire et après de longs mois de maladie. En général, presque tous nos lithiasiques viennent à l'hôpital après plusieurs années de souffrance et avec un foie fonctionnellement altéré : de plus, comme le montre la statistique, l'obésité est très fréquente chez les lithiasiques de ce pays.

Un des décès s'est produit *par urémie* ; 2 *par insuffisance hépatique* (1 acidose, 1 hémorragies multiples) ; 1 *par myocardite et insuffisance rénale* et 1 *par infection.*

La mort n'est dans aucun de ces cas attribuable à la cholangiographie durant l'opération.

*
* *

Dans ces 100 cas, les *lésions anatomiques et fonctionnelles de la voie biliaire principale* se groupent ainsi :

Hépato-cholédoque libre d'obstacle.	48	p. 100
Voies biliaires dilatées avec évacuation normale. .	6	—
Voies biliaires dilatées avec évacuatisn retardée. .	2	—
Oddite spastique	8	—
Oddite sténosante	15	—
Lithiase cholédocienne le plus souvent multiple. .	7	—
Lithiase cholédocienne et pancréatite sténosante .	7	—
Lithiase cholédocienne et oddite sténosante. . . .	3	—
Pancréatite chronique sténosante.	4	—

Dans cette troisième série de malades, on a pratiqué diverses anastomoses dans le but de faciliter le libre drainage de la bile vers l'intestin.

Cholécysto-duodénostomie. — Dans un premier groupe, quoique contenant des calculs, la vésicule avait des parois peu altérées, au moins macroscopiquement, tandis qu'à l'examen lipiodolé, apparaissait un défaut d'évacuation par obstacle siégeant au niveau de la partie terminale du canal cholédoque ; la vésicule fut en conséquence anastomosée au duodénum.

Cystico-duodénostomie. — Chez un second groupe de malades (12 p. 100), en présence d'un obstacle non calculeux du cholédoque distal, on fit une dérivation de la bile grâce à une cystico-duodénostomie.

Le mérite revient à la cholangiographie durant l'opération d'avoir élevé la cystico-duodénostomie au rang de procédé opératoire de la thérapeutique chirurgicale des cholangiopathies (4).

Cette anastomose réunit les conditions anatomiques les meilleures pour assurer la perméabilité et empêcher le reflux du contenu duodénal.

Pour répondre à ce double but, en outre du fait de l'implantation d'un conduit, il y a l'aide de certaines conditions inhérentes à la muqueuse du canal cystique : des dépôts de lipoïdes et des amas de pigments biliaires ne s'observent pas dans la muqueuse du cystique, ce qui donne la preuve de l'absence, à son niveau, d'un pouvoir absorbant. Certaines expériences (de Bernardis, Friedrich) y ont démontré l'absence de processus inflammatoires qui s'expliquerait par une immunité naturelle possible envers la flore intestinale et due, sans doute, à l'absence d'absorption.

En un mot, la muqueuse du cystique et peut-être d'une partie de celle du vestibule, présente les caractères histologiques de la muqueuse de la voie excrétrice principale.

En ce qui concerne le reflux du contenu duodénal, il est peu probable, en raison de l'exiguïté du diamètre du canal implanté et de la présence des valvules d'Heister.

L'anastomose est *physiologique* en ce qu'elle utilise la voie accessoire (canal cystique) par lequel passe normalement la bile. La chirurgie générale enseigne que toute anastomose se rétrécit ou se ferme lorsque la voie physiologique ou toute autre voie plus large assure un passage ou remplit une fonction d'une façon plus satisfaisante que ne le faisait la voie artificiellement créée (Wildegans).

La cystico-duodénostomie a été pratiquée jusqu'ici dans 12 cas (4 dyskynésies, 6 oddites et 2 pancréatites sténosantes). Pour l'exécuter, j'ai l'habitude, au cours de la cholécystectomie, de respecter le vestibule et le cystique qui sont isolés avec grand soin. La concrétion du vestibule et les calculs incarcérés entre les valvules de Heister, sont, dans ces conditions, d'une extraction facile. En procédant ainsi, je m'assure l'exécution aisée et correcte de la cholangiographie et, en même temps, je conserve le conduit infundibuliforme qui servira de voie de dérivation de la bile vers le duodénum dans le cas où il existerait un obstacle non calculeux du cholédoque terminal.

Ce temps de l'opération ne la prolonge que de quelques minutes. Il est techniquement d'exécution facile et ne s'oppose pas, dans la majorité des cas, à la fermeture sans drainage.

Ce n'est pas une condition *sine qua non* que la cholécystectomie ait été faite sous-séreuse, pour qu'elle puisse être suivie de l'anastomose du cystique avec le duodénum ; je l'ai pratiquée après avoir fait une mucoclasie, suivie, cela va de soi, de l'incision prévestibulaire, suivant la technique que j'ai décrite (5).

LIMITES ET INDICATIONS DE LA CYSTICO-DUODÉNOSTOMIE. — Les méthodes thérapeutiques qui envisagent le problème du traitement dans un esprit physiologique, sont d'autant plus efficaces que le fonctionnement de l'organe a été moins altéré. L'étude fonctionnelle de l'arbre biliaire avec un obstacle incomplet, non calculeux, siégeant dans le cholédoque distal, nous a montré que la colonne liquide monte et se déverse en grande partie par l'anastomose cystico-duodénale. La tonicité du cholédoque et la con-

traction permanente de l'hépatique sont les facteurs efficients et actifs de la dérivation ; ces deux actions présupposent un hépato-cholédoque à parois élastiques et contractiles, c'est-à-dire peu ou pas altérées dans leur fonction péristaltique.

Naturellement, ce phénomène sera défectueux et incomplet lorsque l'hépato-cholédoque à parois épaisses, dilatées ou rigides est dépourvu de la plus grande partie de ses éléments contractiles ; à plus forte raison il ne se produira pas lorsque l'hépato-cholédoque est transformé en un sac inerte rempli de pus et de bile ainsi que cela se produit dans les cas les plus avancés. On trouve alors chez ces malades un cul-de-sac cholédocien sus-strictural qui, naturellement, rendra problématique l'efficacité de la cystico-duodénostomie. On peut difficilement espérer que cette anastomose, dont le fonctionnement dépend de la contractilité de l'hépato-cholédoque, puisse alors lutter contre la stase de l'arbre biliaire dont la voie excrétrice principale est atonique, aux parois épaissies et profondément altérées. La réaliser, serait alors franchir les limites de la possibilité que la physiologie nous enseigne précisément de respecter.

On déduit de ces considérations que la cystico-duodénostomie trouve son indication formelle lorsque l'hépato-cholédoque conserve sa tonicité et son pouvoir contractile. Il est évident qu'il n'est possible de s'assurer de l'existence de ces conditions nécessaires qu'au moyen de la cholangiographie durant l'opération. Cette méthode d'exploration, partie intégrante de la technique des voies biliaires est aujourd'hui seule capable de nous donner des renseignements précis sur la juste et opportune indication de la cystico-duodénostomie.

BIBLIOGRAPHIE

1. Fenster (Gressen) : Uber die Cholangiographie. *Zentralblatt für Chirurgie*, n° 50, p. 2969.
2. Hicken, Best et Hunt : Cholangiography ; visualisation of the gallbladder and bile ducts during and after operation. *Annals of Surgery*, **102**, février 1936, p. 219 et *British medical Journal*, 4 avril 1936, p. 701.
3. Robins et Hermanson : Cholangiography ; a modified technique for the X-ray visualisation of the ducts during operation. *Surgery, Gynecology and Obstetrics*, avril 1936, p. 684.
4. Mirizzi (P. L.) : *La Presse Médicale*, 1936, n° 8, 25 janvier 1936, p. 150.
5. Mirizzi (P. L.) : *La Cholécystectomie sans drainage*, Masson et Cie, éditeurs, Paris, 1933.

Claudication intermittente de la jambe. Ischémie par spasme artériel ou par dérivation sanguine ?

par **M. A. Hustin** (Bruxelles), associé étranger.

On attribue généralement la claudication intermittente du membre inférieur à deux facteurs : l'un permanent, le rétrécissement ou l'oblitétération d'un gros tronc artériel ; l'autre transitoire, le spasme des artères musculaires de la jambe.

L'existence de l'artérite des gros troncs est bien démontrée : au cours des interventions ou lors des autopsies, on constate toujours une oblitération plus ou moins complète des artères principales, surtout de la poplité et de la tibio-péronière.

Moins certaine est la nature du facteur transitoire. Pour les auteurs classiques, la marche provoquerait un spasme qui serait responsable des symptômes observés : pâleur et refroidissement de la jambe et du pied ; faiblesse et disparition du pouls et des oscillations artérielles ; impotence musculaire ; diminution de la chronaxie ; douleurs.

Ces symptômes n'apportent cependant pas la preuve de l'existence d'un spasme ; la seule conclusion valable qu'on puisse en tirer, c'est que

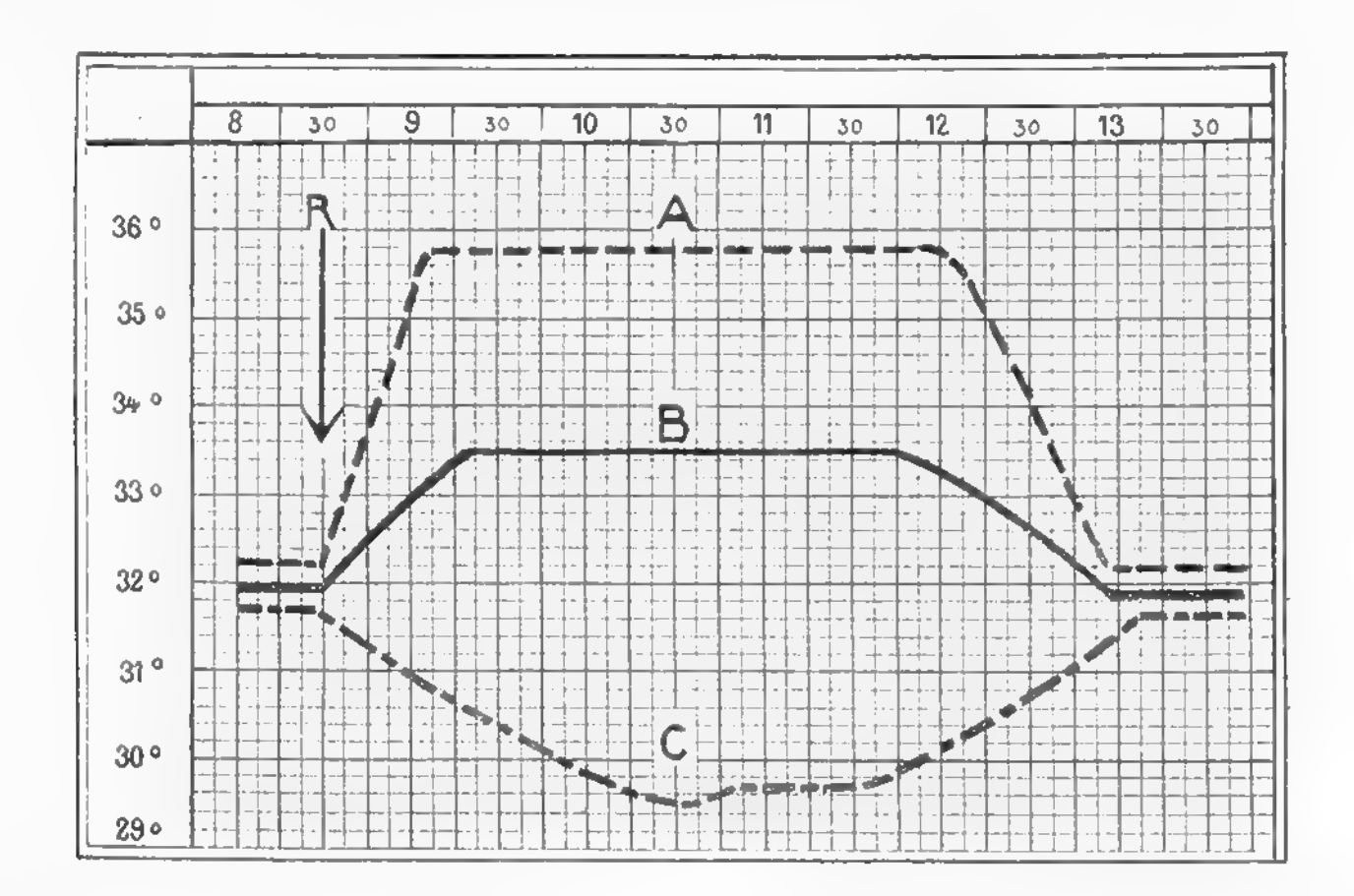


Fig. 1. — Courbe de la température des pieds au cours de la rachi-anesthésie ; A, chez l'homme normal ; B, chez un malade atteint d'artérite oblitérante de la fémorale ; C, chez un sujet atteint d'artérite oblitérante de la poplitée.

la marche s'accompagne chez certains artéritiques, d'une ischémie de la jambe et du pied.

De plus, la cause déterminante du spasme est bien difficile à préciser. Certains auteurs l'attribuent à l'insuffisance, déterminée par la contraction musculaire, de l'irrigation du mollet. Le débit des artères sténosées, passable pour des muscles au repos, deviendrait déficient, lorsque les muscles se contractent activement pendant la marche. Cet état de disette sanguine favoriserait l'élaboration et la rétention de métabolites acides : d'où crampes artérielles et musculaires. Pour les autres, le spasme serait dû à un état de « spasmophilie » locale des artères, causé par l'inflammation chronique de leurs parois ; de simples variations de la pression sanguine, telles qu'il s'en produit pendant la marche, suffiraient alors pour déclancher la contraction permanente de vaisseaux.

L'existence d'un spasme, à l'origine de la claudication intermittente, ne repose donc sur aucun fait probant ; on se heurte de plus à de grandes difficultés, pour trouver les raisons qui le font apparaître.

Aussi bien, n'est-il pas nécessaire de recourir à l'hypothèse d'un spasme artériel pour expliquer l'ischémie de la jambe et du pied, dans les cas qui nous intéressent. Nous allons montrer en effet :

1° Que cette ischémie peut être provoquée chez les malades atteints d'artérite oblitérante, par la dilatation paralytique de tous les vaisseaux du membre inférieur ;

2° Qu'elle est la conséquence de la dérivation dans la cuisse, de la plus grande partie du sang destiné au membre inférieur.

*
* *

On sait que chez l'homme normal, la rachianesthésie est accompagnée d'une augmentation de la température des pieds, conséquence de l'irri-

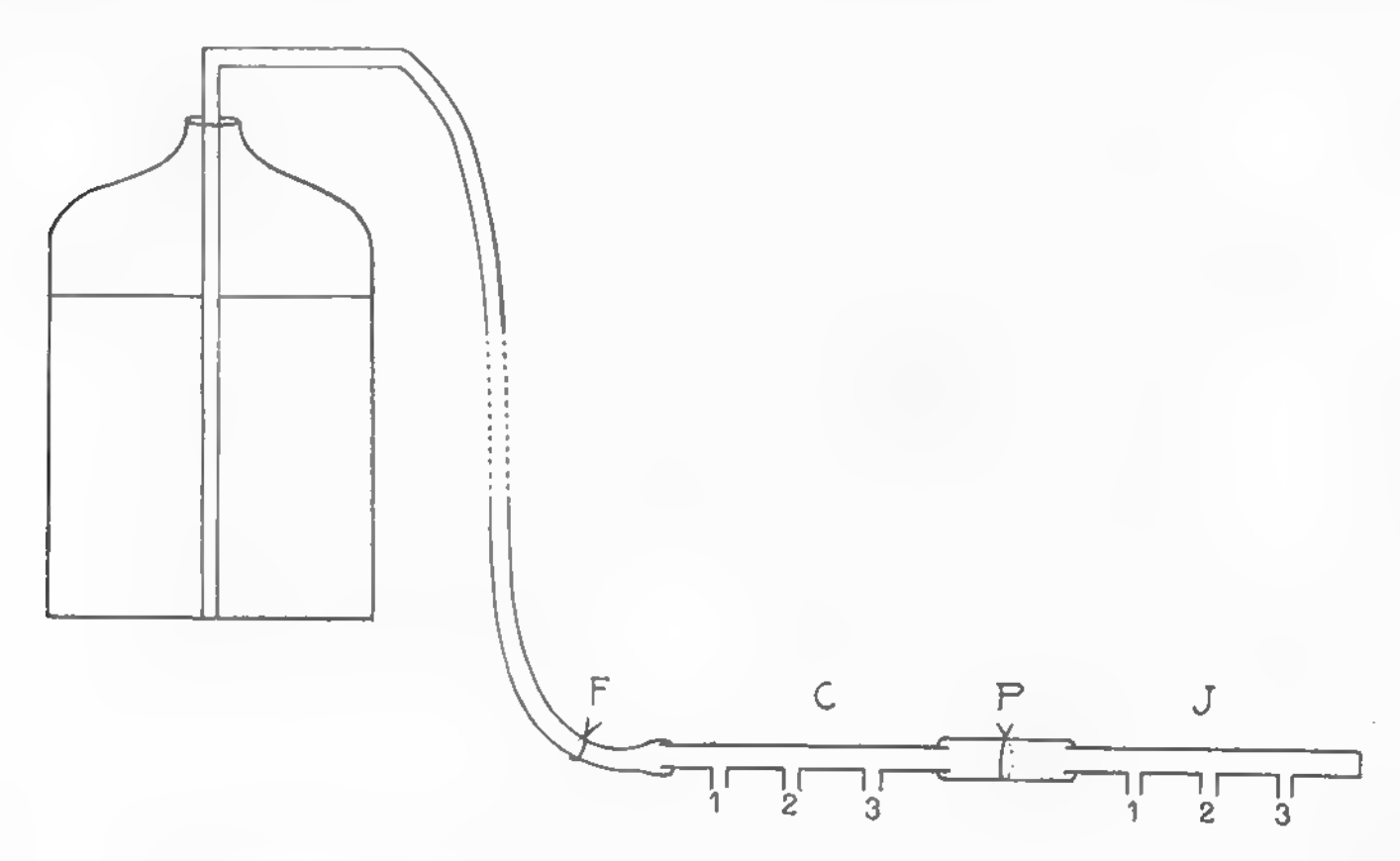


Fig. 2. — Modèle mécanique de la circulation sanguine dans le membre inférieur.

gation sanguine plus active que détermine la paralysie des artères et des artérioles.

Pour que la paralysie vasculaire manifeste complètement ses effets, il est indispensable que les artérioles puissent se dilater au maximum et que les gros troncs artériels débitent une quantité de sang suffisante, pour suffire à l'augmentation de la capacité des vaisseaux. Aussi, constate-t-on que l'ascension de la température est moins forte, lorsque les artérioles sont rigides ou que les gros troncs sont sténosés ou obstrués.

Il arrive même, comme nous l'avons observé dans 3 cas, que la rachianesthésie provoque une chute de température de 2 ou 3°, lorsque les artères poplitée et tibiale sont oblitérées. La courbe de température est alors inversée ; elle conserve, par ailleurs, ses autres caractères. Chez un de nos malades, dont l'artérite oblitérante atteignait, d'un côté la fémorale, et de l'autre la poplitée, on voyait les courbes thermiques, confondues avant la rachi, se séparer au début de l'anesthésie, l'une montant, l'autre descendant, maintenir leur écart pendant trois heures, et se rejoindre ensuite (fig. 1).

Comment expliquer les courbes inversées ? Il va de soi que l'oblitération de la poplitée crée une forte résistance au courant sanguin, au moment où celui-ci passe de la cuisse dans la jambe. En dehors de l'anesthésie, la pression du sang dans la fémorale est suffisante pour vaincre l'obstacle et pour faire progresser une quantité convenable de sang dans la jambe.

Pendant la rachi, la situation change. Les vaisseaux de la cuisse étant dilatés, la pression sanguine tombe dans la fémorale et cela d'autant plus que celle-ci est atteinte souvent d'inflammation chronique qui rétrécit sa lumière et l'empêche d'amplifier son calibre. Il en résulte que la pression du sang dans les vaisseaux qui enjambent le genou, diminue aussi ; moins de sang pénètre dans le segment distal du membre, d'où chute de la température du pied.

Une fois que la percaïne a épuisé son action sur les vaisseaux, les artères de la cuisse reprennent leur capacité normale et la pression y remonte. Le courant sanguin abordant la jambe, verra aussi sa pression s'accroître et irriguera, comme avant, la jambe et le pied. C'est à ce moment que la température des parties distales reprend son niveau antérieur.

L'ischémie observée au cours de la rachianesthésie, chez des malades atteints d'artérite oblitérante de la poplitée et de la tibiale, est donc la conséquence de la dérivation, dans la cuisse, d'une quantité importante de sang, dérivation provoquée par la dilatation des vaisseaux du membre inférieur.

Pour mieux comprendre le mécanisme de l'ischémie et appuyer notre interprétation des faits d'une preuve expérimentale, nous avons voulu, suivant le conseil de Sir William Thomson, en établir son « modèle mécanique ».

Nous avons donc, bien que d'une façon assez grossière, reproduit les conditions de la circulation du sang dans le membre inférieur, au moyen du dispositif suivant.

Deux tubes de fer C et J (fig. 2), de 20 centimètres de long, sont réunis par un tuyau de caoutchouc de 10 centimètres. Le tube C a un diamètre légèrement supérieur à celui du tube J ; ce dernier est fermé à son extrémité distale. Sur chacun d'eux sont ménagées trois petites tubulures latérales, de 4 millimètres de diamètre. Le tube C est raccordé, par un tuyau de caoutchouc, à un réservoir placé à 1m50 environ au-dessus.

Au cours de nos expériences, nous mesurons la quantité d'eau qui s'écoule pendant une minute, par une ou plusieurs tubulures des tubes C et J. Tantôt, nous diminuons simultanément ou séparément, le calibre des tuyaux en caoutchouc, à l'entrée du tube C ou entre les tubes C et J ; tantôt nous le laissons inchangé.

On a déjà compris à quoi correspondaient, sur l'homme, chaque partie de notre dispositif et les diverses modifications que nous lui apportions au cours de nos essais.

Les tubes C et J jouent le rôle des troncs artériels, fémoral et tibial ; les tubulures latérales tiennent lieu de leurs branches artérielles et des ramifications de celles-ci. Pour simuler le débit du sang par les collaté-

rales à l'état normal, on ne permettra l'écoulement du liquide que par une seule tubulure des tubes C et J ; lorsqu'on voudra figurer le débit des mêmes vaisseaux pendant leur dilatation — comme au cours de la rachianesthésie — on laissera l'eau sortir par les trois tubulures des deux tubes. Une ligature plus ou moins serrée, placée en amont du tube C ou entre les tubes C et J, reproduira les obstacles opposés à la circulation sanguine par une artérite oblitérante de la fémorale ou de la poplitée.

Nous avons consigné dans le tableau suivant les résultats de nos expériences. Pour simplifier, nous désignons les différentes parties de notre « modèle mécanique » par les noms des portions de l'arbre vasculaire de l'homme, qu'elles sont sensées représenter.

Si l'on fait une expérience du type B, en laissant ouverte une dérivation à la cuisse et trois à la jambe, il sort par la cuisse 2.000 cent. cubes et par la jambe 2.150 cent. cubes d'eau.

Les expériences réalisées à l'aide de notre « modèle mécanique » mettent en évidence plusieurs faits intéressants. Nous n'en retiendrons pour le moment que trois :

1° Lorsque le calibre de la poplitée est normal, toute augmentation du calibre des vaisseaux de la cuisse et de la jambe provoque un accroissement du liquide circulant dans la cuisse et dans la jambe. C'est ce que l'on constate chez l'homme normal au cours de la rachianesthésie.

2° Lorsque le calibre de la poplitée est rétréci, la même augmentation du calibre des vaisseaux de la cuisse et de la jambe provoque une augmentation du liquide circulant dans la cuisse et une diminution dans la jambe. De tels effets s'observent au cours de la rachianesthésie chez des sujets atteints d'artérite oblitérante de la poplitée, ainsi que nous l'avons montré antérieurement.

	1 DÉRIVATION	3 DÉRIVATIONS	DIFFÉRENCE en p. 100
A. Fémorale et poplitée libres.			
Cuisse	1.900	2.800	+ 47
Jambe	1.900	2.400	+ 28
Total	3.800	5.250	+ 38
B. Poplitée rétrécie.			
Cuisse	2.100	3.600	+ 71
Jambe	1.500	1.150	— 24
Total	3.600	4 750	+ 31
C. Fémorale et poplitée rétrécies.			
Cuisse	1.600	2.450	+ 52
Jambe	1.200	600	— 42
Total	2.800	3.150	+ 15

La disproportion existant entre la quantité de liquide circulant dans la cuisse et dans la jambe s'exagère si l'on rétrécit encore plus fort la poplitée ou si, à la réduction du calibre de la poplitée, s'ajoute une réduction du calibre de la fémorale.

3° La diminution de la quantité de liquide circulant dans la jambe qu'on observe lorsque l'écoulement par les collatérales est maximum et que la poplitée est rétrécie a pour cause une dérivation exagérée des liquides dans la cuisse; il suffit de diminuer l'importance de cette dérivation pour voir augmenter la quantité de liquide qui pénètre dans la jambe.

*
* *

Les constatations que nous avons faites au cours de la rachianesthésie et nos expériences d'hydro-dynamique nous permettent donc d'affirmer que l'ischémie de la jambe peut survenir, en dehors de tout spasme, par la simple dilatation de tous les vaisseaux du membre inférieur, à condition que les artères faisant passer le sang de la cuisse dans la jambe aient un débit insuffisant.

Or, sténose de la poplitée et vaso-dilatation du membre inférieur, ce sont là précisément deux conditions qui se trouvent réalisées pendant la crise de claudication intermittente : les malades chez lesquels on l'observe sont, en effet, atteints d'artérite oblitérante; pendant la marche, le calibre des vaisseaux de la cuisse et de la jambe est fortement augmenté. On peut donc admettre que la crise de claudication intermittente n'est pas déterminée par un spasme artériel, mais, au contraire, par la dilatation des vaisseaux du membre inférieur, dilatation qui entraîne l'ischémie de la jambe et ses conséquences fonctionnelles.

Voici comment nous nous représentons le mécanisme de la crise de claudication intermittente de la jambe et du pied.

Pendant la marche, par suite de la contraction des muscles, les vaisseaux de la cuisse et de la jambe se dilatent. Les vaisseaux de la cuisse attirent à eux la plus grande partie du sang qui pénètre dans le membre inférieur; ceux de la jambe, par contre-coup, voient diminuer la quantité de sang qu'ils recevaient au repos, d'où refroidissement et pâleur du segment distal du membre.

Par suite de l'ischémie, les muscles de la jambe deviennent moins excitables, ainsi que l'a prouvé Moldaver par les recherches sur la chronaxie oblitérante (*Encéphale*, février 1936); il en résulte une impotence du membre qui empêche le malade de continuer sa route.

L'ischémie trouble également les oxydations dont les muscles en activité sont le siège; de l'acide lactique se forme en très grande quantité et s'élimine difficilement. De fortes douleurs apparaissent alors; l'acide lactique, est, en effet, particulièrement irritant pour les nerfs sensibles.

Pendant le repos qu'imposent l'impotence et les douleurs, les vaisseaux du membre reprennent leur calibre normal; la jambe est de nouveau mieux irriguée par le sang; les oxydations se font plus complè-

tement, ce qui explique la disparition des symptômes de la claudication.

Le mécanisme de la claudication intermittente, tel que nous venons de l'exposer, explique facilement certaines particularités de la crise.

Tout d'abord, que la crise n'atteint jamais la cuisse, mais se localise toujours à la jambe et au pied; qu'on l'observe, le plus souvent, quand la fémorale (dans sa partie inférieure), ou la poplitée ou le tronc tibio-péronier sont oblitérés.

Un fait est fréquemment signalé : c'est après une course d'égale distance que la crise apparaît ou réapparaît. Rien d'étonnant, puisque pour parcourir le même chemin, le malade déploie la même somme d'efforts musculaires, entraînant des troubles identiques de congestion d'une part, d'ischémie d'autre part.

Si l'on se rallie à notre manière de voir, on comprend pourquoi à un moment où, suivant la remarque d'André Thomas (*La Presse Médicale*, 1922, p. 1029), les muscles ont besoin d'une circulation plus active, le débit artériel, déjà réduit par un rétrécissement des vaisseaux, soit encore affaibli ou même interrompu.

On comprend aussi pourquoi la crise de douleurs et d'impotence est souvent précédée de symptômes prémonitoires : gêne, pesanteur du membre. L'ischémie par dérivation ne se produit pas très brusquement, et, par conséquent, ses répercussions fonctionnelles sont, jusqu'à un certain point, progressives.

Si paradoxale que la chose paraisse, la crise de claudication survenant au début du sommeil peut revendiquer le même mécanisme que celle qui surprend le malade pendant la marche. Pendant le sommeil, en effet, et surtout pendant les premières heures, les artères des membres inférieurs se dilatent fortement, ainsi que le prouve l'ascension, chez le sujet normal, de la température des pieds au début de la nuit (Hustin, *Lyon chirurgical*, 1935).

Enfin, dès 1920, Leriche avait déconseillé toute opération sur le sympathique dans les cas d'artérite des membres inférieurs se compliquant de claudication intermittente. Encore que cette règle souffre des exceptions, elle se justifie par le fait que ces interventions provoquent la dilatation des vaisseaux du membre et ne peuvent, dans ces conditions, qu'aggraver l'état déjà précaire de la circulation sanguine dans la jambe et le pied. A ce point de vue, l'exploration méthodique de la température des pieds au cours de la rachianesthésie (qui reproduit passagèrement les mêmes troubles vasculaires que la section de la chaîne sympathique lombaire) peut donner, ainsi que nous l'avons constaté plusieurs fois, des renseignements précieux pour décider si une opération sympathique sera utile ou non.

* * *

Qu'on nous permette, pour terminer, d'émettre quelques considérations hypothétiques sur le rôle que pourrait jouer, en pathologie vasculaire, l'ischémie par dérivation.

Il est possible que celle-ci ne soit pas toujours suffisamment intense pour déclencher une crise de claudication intermittente typique, mais qu'elle n'en provoque pas moins une diminution de l'irrigation sanguine capable d'entraîner des troubles de la nutrition des tissus dans la jambe et le pied.

S'étend-elle aussi toujours à un segment de membre en totalité? Rien ne s'oppose à ce qu'elle se limite parfois, suivant les hasards du siège de l'artérite oblitérante, à un groupe musculaire ou à un seul muscle. La façon dont les artères se distribuent dans les muscles, étudiée récemment avec beaucoup de soin par M. Salmon et J. Dor, favoriserait la localisation de l'ischémie à un territoire limité.

Nous serions donc tenté d'admettre que l'ischémie par dérivation serait plus fréquente qu'on ne le pense communément et qu'elle pourrait expliquer certains troubles vasculaires plus ou moins brusques, qu'on attribue généralement à un spasme artériel. La crise d'angine de poitrine, entre autres, serait dans ce cas.

S'il en est ainsi, la pathologie des troubles vasculaires pourrait s'enrichir d'une nouvelle méthode thérapeutique dirigée contre les dérivations sanguines exagérées et qui consisterait à assurer une répartition plus équitable des richesses sanguines.

Le Secrétaire annuel : M. André Martin.

Paris. — A. Maretheux et L. Pactat, imp., 1, rue Cassette.

MÉMOIRES

DE

L'ACADÉMIE DE CHIRURGIE

Séance du 10 Juin 1936.

Présidence de M. Henri ROUVILLOIS, *président.*

PROCÈS-VERBAL

La rédaction du procès-verbal de la dernière séance est mise aux voix et adoptée.

CORRESPONDANCE

La correspondance comprend :

1° Les journaux et publications périodiques de la semaine.

2° Des lettres de MM. MENEGAUX, HUET, ROUX-BERGER s'excusant de ne pouvoir assister à la séance.

3° Une lettre de M. RADULESCO (Cluj) posant sa candidature au titre d'associé étranger.

4° Un travail de M. MARIAU (Nice), intitulé : *Appendicite et occlusion. Étranglement d'une anse grêle, suite lointaine d'une appendicite non opérée.*

M. HUET, rapporteur.

5° Un travail de MM. J. PERVÈS et P. BADELON (Marine), intitulé : *L'évipan sodique peut-il léser le rein?*

M. BROCQ, rapporteur.

A PROPOS DU PROCÈS-VERBAL

A propos des rétrécissements cardio-œsophagiens,

par M. G. Küss.

A propos du très intéressant et très documenté rapport de notre collègue Soupault, fait à la séance du 27 mai dernier sur une observation intitulée : *Rétrécissement cardio-œsophagien. Intervention par voie abdominale. Résultat éloigné*, par M. J.-S. Magnant, je veux simplement vous rapporter, très résumée, l'histoire d'un cas de rétrécissement cardio-œsophagien qu'il m'a été donné d'observer.

Voici d'abord mon observation :

Mlle U... (C.), dix-neuf ans, se fait hospitaliser le 7 mars 1934, dans mon service, à la Pitié, « à la suite d'une crise d'appendicite observée en ville » et pour être opérée. Elle est constipée, elle a vomi, elle présente un point douloureux de Mac Burney très net.

Appendicectomie. Appendice rouge, congestionné, peu malade.

Mais les vomissements persistants et leurs caractères, leur survenance après l'ingestion d'aliments solides alors que les liquides passent, l'aveu tardif que cette dysphagie date de plus d'un an, nous font examiner l'œsophage qui se rélève, radiographiquement, *très dilaté*, se terminant assez brusquement en cône au-dessus d'un rétrécissement non phrénique, comme le qualifie le compte rendu radiologique fait le 24 mars 1934, *mais bien exactement cardiaque* comme vous le prouve l'examen des films radiographiques que je vous fais passer.

Le 6 avril, malgré un traitement belladoné et une série de séances de dilatation par sonde faites dans le service de notre collègue Ramadier, l'aspect radioscopique n'a pas changé, il semble même que la dilatation au-dessus de la stricture ait augmenté. Une bouchée de gélobarine épaisse ne passe pas. La gélobarine liquide passe par toutes petites bouchées. La pression réveille un point douloureux au niveau du creux épigastrique.

L'insuccès du traitement par la belladone, le passage de la gélobarine par petites bouchées dans l'estomac me font penser à une sténose du cardia commençant à s'organiser et, après avoir continué encore quelque temps les séances de dilatation par les sondes, je décide d'intervenir.

Toutes les réactions effectuées pour la sérologie de la syphilis ont été, soit dit en passant, négatives.

Intervention le 4 mai 1934.

Anesthésie générale au Schleich par M. Pruvost; aides : MM. Canonne et Postel.

Laparotomie xipho-ombilicale médiane en position cambrée maxima de

la malade; section du ligament rond du foie à son insertion ombilicale; pince de Kocher sur ce ligament sectionné.

Une valve vaginale d'abord, puis l'écarteur de Desjardins, basculent le foie en haut. On découvre l'œsophage abdominal.

A la palpation, cet œsophage terminal, non plus que le cardia lui-même, ne nous donne l'impression de présenter un épaississement anormal.

Je repère néanmoins sa face antérieure avec deux pinces de Museux et j'incise le péritoine : on voit apparaître les fibres longitudinales de l'œsophage. Petite incision au bistouri jusqu'à la muqueuse. J'introduis par cette incision, située un peu au-dessous du cardia, une sonde cannelée et, en dédolant, je fais ressortir son bec à 6 centimètres environ plus haut, chargeant ainsi toute la couche musculaire de l'œsophage, à l'exception de la muqueuse qui se laisse très facilement décoller. Incision sur la sonde cannelée de la musculeuse qui ne paraît pas nettement épaissie. On a la sensation, à la partie supérieure de l'incision, de sectionner des tissus peut-être un peu fibreux.

Dans l'ellipse formée par le retrait des lèvres de la musculeuse sectionnée sur 6 centimètres de haut, la muqueuse apparaît nettement, mais ne vient pas faire saillie.

On lie au catgut fin, de chaque côté, deux petites veines transversales que l'on a dû pincer et sectionner.

Tous ces temps opératoires ont été très simples, faciles, sans incident aucun. Il n'existait aucune adhérence ou bride péri-œsophagiennes. L'aspect de la région étant normal, l'œsophage s'abaissant facilement au niveau de l'orifice diaphragmatique par traction de l'estomac; je m'en tins là.

Fermeture de la paroi abdominale en trois plans, après pexie intrapariétale du ligament rond.

Les suites opératoires furent simples. Pendant un mois, la malade ne vomit plus; le poids de 45 kilogrammes avant l'opération monta à 47 kilogrammes, puis les vomissements réapparurent et son poids diminua à nouveau.

L'examen radiologique, pratiqué le 23 mai, dix-neuf jours après la pyloro-œsophagotomie extramuqueuse, ne montre pas de sensibles modifications dans l'image du rétrécissement cardio-œsophagien : œsophage toujours dilaté, passage fragmenté et lent, par petites bouchées de la gélobarine.

La malade part en vacances le 15 juin pour la Corse, sans amélioration notable.

Elle rentre dans notre service le 16 octobre 1934.

L'examen radioscopique et graphique, pratiqué le 20 octobre, démontre la persistance des mêmes images et des mêmes difficultés d'évacuation de l'œsophage.

Un examen œsophagoscopique pratiqué le 24 octobre par le Dr Ramadier montre que le tube passe facilement la bouche œsophagienne. On tombe immédiatement dans un œsophage dilaté contenant une grande quantité de liquide de stase avec débris alimentaires. On descend jusqu'au

cardia. A ce niveau, la muqueuse est rouge et légèrement œdématiée. On repère l'orifice du cardia et l'on passe sous œsophagoscopie une sonde n° 25, que l'on laisse à demeure une heure.

Cette dilatation est poursuivie tous les trois, quatre jours.

Le 29 octobre, la sonde œsophagienne n° 40 est passée très facilement sous écran et elle est laissée en place cinq heures.

Le 15 novembre, dernière séance de dilatation, la malade ne voulait plus s'y soumettre.

Le poids de la malade est descendu à 42 kilogrammes.

La malade tousse un peu, et notre collègue Aubertin qui déjà, à son précédent séjour, en mai, avait bien voulu l'examiner au point de vue pleuro-pulmonaire et avait trouvé du côté droit de la matité, une abolition des vibrations vocales, un peu de gargouillement au niveau des bronches et quelques craquements à la partie moyenne du poumon, l'examine à nouveau et constate la persistance de certains signes stéthoscopiques, émet l'hypothèse d'une médiastinite scléreuse d'origine bacillaire possible et prend la malade dans son service, alors que se posait pour elle la question de la gastrostomie.

J'ai appris par la suite que cette malade avait été recommandée et adressée à mon collègue et ami Desplas, qui a bien voulu me dire et qui va vous dire, je crois, qu'il lui fit tout d'abord, vu son état de maigreur et d'inanition, une gastrostomie, puis, lorsqu'elle eut repris du poids, une deuxième intervention par voie abdominale au cours de laquelle il trouva, si je l'ai bien compris, d'abord des adhérences, de la péritonite plastique scléreuse péri-œsophagienne, ensuite un manchon pariétal œsophagien dur et épais en fuseau, — dont je n'avais en rien constaté l'existence lors de mon intervention. Il vous dira que son opérée va très bien tant au point de vue général que local, œsophagien, parce que le transit œsophagien s'accomplit maintenant après la cardio-œsophagostomie extramuqueuse, qu'il pratiqua, à l'entière satisfaction de la malade et de son dernier chirurgien. Je félicite Desplas de ce très beau succès, qui lui fait honneur, et auquel j'applaudis et je ne veux, aujourd'hui, tirer de la partie de cette observation qui m'appartient que les quelques réflexions qui suivent.

Tout d'abord, dans ce cas, il ne s'agit pas d'un rétrécissement extrinsèque de l'œsophage au niveau de l'orifice diaphragmatique, comme Grégoire nous en apporta, il y a quelque temps déjà, un très bel exemple et pour lequel il intervint par la voie postérieure, dorsale, paravertébrale.

Mais on persiste souvent et encore à appeler « rétrécissement phrénique » un rétrécissement qui siège plus bas, au-dessous du diaphragme, au niveau du cardia et un peu au-dessus. Cette appellation de rétrécissement phrénique donné tout d'abord à la lésion de notre malade par un excellent radiographe est la preuve de la persistance de cette terminologie omnibus. Son inexactitude fut, du reste, reconnue par la suite.

Nous avons cru tout d'abord à un *spasme du cardia*, et c'est pourquoi nous avons recouru à des séances de dilatation; mais leur échec, l'insuccès du traitement par la belladone, le mode même de passage par toutes

petites bouchées dans l'estomac, m'ont fait penser à une sténose du cardia, commençant à s'organiser. Je suis intervenu, j'ai trouvé un œsophage abdominal *absolument normal comme calibre et comme consistance*, sans adhérences ou brides péri-œsophagiennes, des piliers de diaphragme normaux. Ma section extra-muqueuse de 6 centimètres de long, très minutieuse, fut exsangue; il m'apparut, mais ce ne fut peut-être qu'une impression, que les tissus sectionnés paraissaient un peu fibreux à la partie supérieure de mon incision, et c'est tout.

Je n'ai pas cru devoir sectionner les piliers du diaphragme, ni agir de ce côté-là, aucune constatation opératoire ne m'y poussait, *les radiographies ne m'avaient montré aucun obstacle à ce niveau.*

L'opération faite, j'ai pensé à nouveau au spasme cardiaque, et comme, quand il s'agit de spasme, il faut toujours, comme l'a très bien indiqué Soupault, rechercher la cause du spasme et ne pas prendre celui-ci pour la lésion causale, j'ai pensé, en étant suivi en cela par Aubertin, à un spasme dont l'origine était sus-diaphragmatique et devait relever, à notre sens, d'une médiastinite fibreuse, elle-même consécutive à des lésions pulmonaires et à un certain degré, constaté à la scopie et à la graphie, d'adénopathies hilaires et trachéo-bronchiques.

L'examen œsophagoscopique de Ramadier n'avait décelé, en effet, au niveau du cardia, « qu'une muqueuse rouge, légèrement œdématiée », aucune zone fissuraire, aucune petite ulcération cachée, en évolution ou cicatrisée, aucun ulcère gastro-œsophagien ne put être décelé et ne put ainsi, par sa constatation, expliquer le spasme.

Sans m'arrêter à la théorie de l'achalaxie de Murat, comme j'étais amené, avec Aubertin, à ramener à une médiastinite fibreuse l'origine de ce spasme cardiaque et que, bien évidemment, dans ce cas, la participation du système nerveux péri-œsophagien devait intervenir, j'ai simplement regretté de ne pas avoir incisé sur une plus grande étendue les tuniques œsophagiennes extramuqueuses, comme l'on regrette, dans certaines sympathicectomies péri-artérielles, de n'avoir pas réséqué la gaine nerveuse péri-artérielle sur une plus grande longueur. Il est vrai que, dans le cas d'œsophagotomie extramuqueuse, il ne s'agit que de section et non de résection, que cette section ne peut guère donner que des résultats partiels et transitoires si l'on cherchait, par ce moyen, à obtenir une meilleure béance du cardia par paralysie ou même par parésie. Et les résultats de cette névrotomie intrapariétale, trop localisée, seraient encore compromis par le peu de certitude où l'on serait d'atteindre le plexus nerveux intrinsèque d'Auerbach.

Quoi qu'il en soit, j'ai eu un échec en pratiquant, sur un rétrécissement cardio-œsophagien, de siège nettement cardiaque et non phrénique, une œsophagotomie extramuqueuse et de longueur suffisante (6 centimètres). Et j'ai eu cet échec parce qu'à l'opération, cette technique s'est trouvée peu justifiée : il n'y avait pas de manchon, de fuseau dur et épais de l'œsophage. Il était donc normal qu'elle ne donnât que peu ou pas de résultat. Et, de fait, après une amélioration passagère, il y eut retour à l'état antérieur.

Les adhérences que mon ami Desplas trouva autour de l'œsophage abdominal peuvent être consécutives à mon intervention, quoique celle-ci



Radiographie de face : On n'y voit aucun rétrécissement phrénique ou sus-phrénique, mais bien un rétrécissement sous-phrénique cardiaque. C'est là le point sur lequel il faut attirer l'attention.

ait été, à vrai dire, simple, exangue et peu propre, partant, à provoquer leur formation. Mais comment expliquer le manchon œsophagien qu'il a sectionné et qui n'existait pas lors de mon intervention, à moins, ce que je ne sais pas, que Desplas, après section des ligaments phréno-œsophagiens, n'ait pu abaisser un segment de l'œsophage médiastinal, thoracique et que

ce soit à ce niveau que siégeait, *non l'obstacle mécanique* du rétrécissement (la radiographie nous l'aurait montré), mais *la cause* du rétrécissement fonctionnel du cardia, rétrécissement *bas* que nous avons seul constaté?

Comme on le voit, l'étude des rétrécissements cardio-œsophagiens comporte encore bien des inconnues. Quand nous connaîtrons mieux leur pathogénie nous pourrons appliquer une thérapeutique chirurgicale plus efficiente, parce que plus précise.

Il convient aussi d'étudier les résultats éloignés des interventions qu'on leur oppose, et notre collègue Desplas me permettra de trouver sage la détermination qu'il a prise de ne fermer sa bouche de gastrostomie que lorsque sera bien acquis et que pourra être considéré comme définitif le très beau retour à la perméabilité du cardia qu'il a obtenu et dont je tiens à le féliciter encore.

Deux cas de sténose hypertrophique du cardia,

par MM. **B. Desplas** et **P. Aimé**.

A l'occasion du rapport de M. Soupault, nous présentons avec notre collègue Aimé, radiologiste, les clichés et les réflexions que nous ont suggérés les deux observations suivantes.

Le premier cas a été déjà présenté à la Société de Gastro-entérologie, sous le titre de sténose hypertrophique du cardia, avec dilatation diffuse de l'œsophage.

Le méga-œsophage ou dilatation diffuse, essentielle, idiopathique de l'œsophage, par atonie, est attribué par la plupart des auteurs à un cardio-spasme, dont l'origine est le plus souvent mal déterminée.

Sans nier absolument la possibilité d'un spasme du cardia, on doit reconnaître que les antispasmodiques joints à la dilatation par la sonde à mercure ne donnent que des améliorations fonctionnelles de peu de durée.

Déjà Mikulicz, en 1882, avait été frappé du fait que l'hypertrophie de la musculeuse constatée à l'autopsie cadrait mal avec l'hypothèse d'une atonie de la paroi œsophagienne.

C'est H. Dufour qui, le premier en 1902, établit un rapprochement entre la sténose hypertrophique du pylore chez le nourrisson et la sténose du cardia dans les cas de dilatation œsophagienne considérée comme idiopathiques. Au cours de l'autopsie d'une malade de soixante-quatre ans, il découvrit, contre le diaphragme entourant complètement le cardia, une tumeur du volume d'une petite mandarine, blanche à la coupe, sans connexions avec les parties avoisinantes, et histologiquement formée de fibres conjonctives et de fibres musculaires. Malgré l'âge de la malade, fait-il remarquer, on ne peut assigner une époque certaine au développement d'une pareille néoplasie, ni rejeter, *a priori*, l'hypothèse d'une malformation congénitale, ou apparue peu de temps après la naissance, tout à

fait analogue à l'olive caractéristique de la sténose hypertrophique du pylore chez le nourrisson.

Voici, très résumé, le texte des deux observations :

Observation I. — B..., quarante-huit ans, gardien de la paix, soigné depuis 1932 pour des troubles dysphagiques. L'examen radiologique montre un léger



Fig. 1.

retard du transit œsophago-gastrique. Œsophage normal, qui se vide lentement. La poche à air gastrique est visible.

En 1933, aggravation des phénomènes généraux, amaigrissement de près de 20 kilogrammes.



Fig. 2.

L'examen radiologique montre un œsophage dilaté, dont l'extrémité inférieure, renflée, se termine en pointe effilée. On ne trouve pas trace de poche à air gastrique ; trajet filiforme entre l'estomac et l'œsophage.

Malgré les violentes contractions de l'épicardia, le remplissage de l'estomac se fait très lentement, aussi bien avec les liquides qu'avec les pâtes.



Fig. 3.

Lorsque les limites de la distension œsophagienne sont atteintes, il survient un vomissement en jet explosif, évacuant le contenu œsophagien : il s'agit d'une sténose extrêmement serrée, empêchant le passage de l'air dans l'estomac.

Un traitement par dilatation et antispasmodique ne donne aucun résultat et j'opère le malade le 31 mai 1935 (opération de Heller-Delbet).

Ether. Malade en proclive marquée. Incision épigastrique. Le foie soulevé, l'estomac abaissé, le péritoine œsophagien est incisé sur son bord droit et sur sa face antérieure ; on abaisse facilement l'œsophage thoracique, et on constate d'une façon très nette un manchon de striction de 5 centimètres, enserrant le cardia au-dessous de l'épicardia dilaté.

La palpation montre comme une olive œsophagienne. On incise la musculeuse et on constate l'existence d'un anneau bitronconique de tissu hyalin inclus dans l'anneau œsophagien, la muqueuse se décolle facilement; elle fait saillie

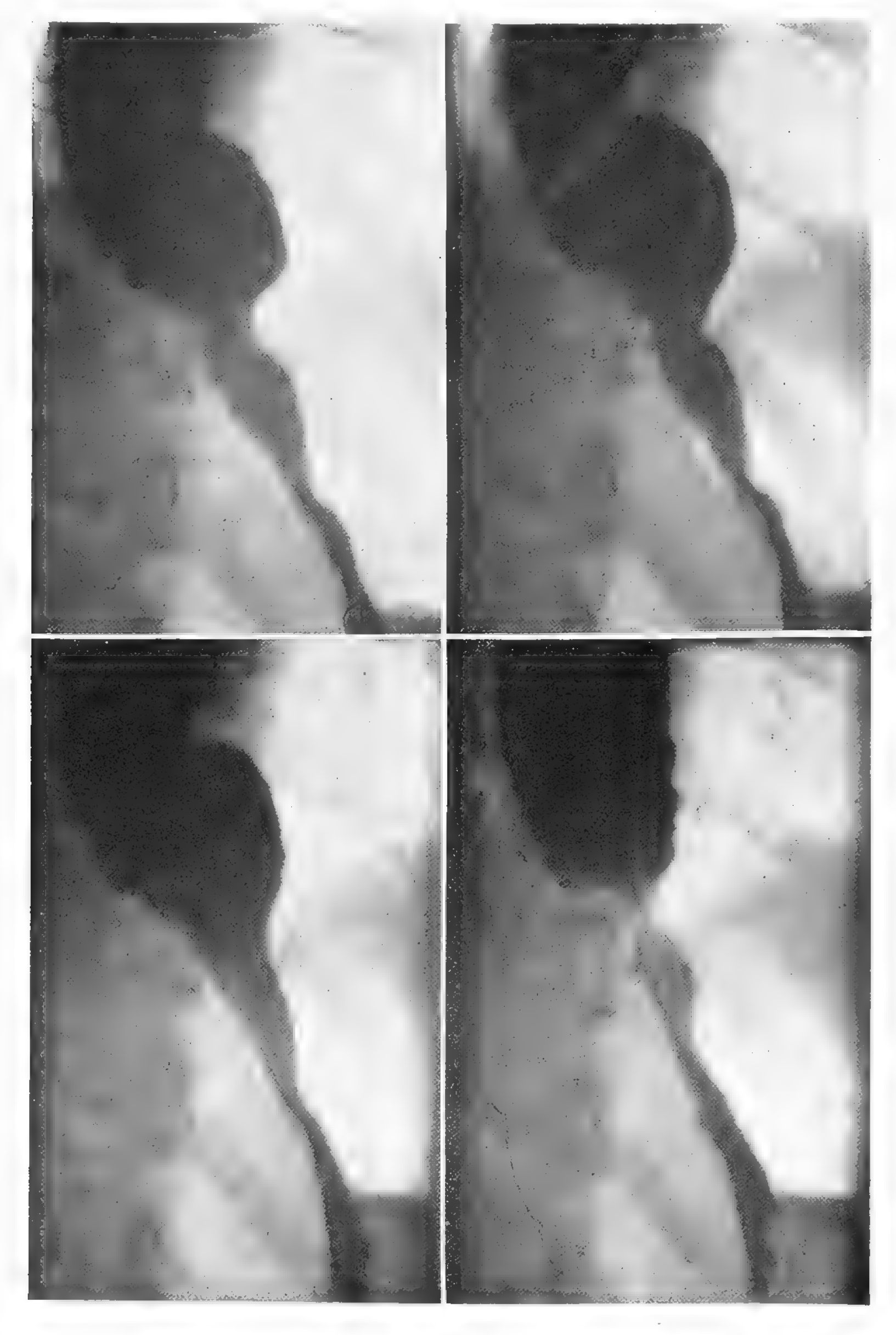


Fig. 4.

et elle est ainsi mise à jour sur 5 à 6 centimètres de long. Il existe un plan de clivage très net entre la musculeuse et la muqueuse.

Suites opératoires excellentes; huit jours après, le transit œsophagien est

normal, l'estomac présente une poche à air; le diamètre de l'ombre œsophagienne semble avoir diminué de moitié.

Des examens récents (avril 1936) montrent l'excellent passage, mais indiquent que l'œsophage reste encore dilaté (deux ans après l'intervention). Le malade a engraissé d'une vingtaine de kilogrammes et a repris son service en parfait état de santé.

Obs. II. — Mlle U..., vingt et un ans, entre dans le service le 9 avril 1935 dans un état général tout à fait inquiétant et un extraordinaire amaigrissement, pesant 38 kilogrammes environ.

Elle ne peut absolument pas s'alimenter, et l'examen radiographique montre un œsophage dilaté avec hypercinésie de la dilatation œsophagienne, celle-ci se terminant en pointe effilée. Le cardia est filiforme, le remplissage gastrique presque nul, *et il n'y a pas de poche à air visible après absorption de liquide.*

Notre collègue Kuss vous a raconté son histoire antérieure à son entrée dans mon service, et comment il avait été conduit à l'opérer ; le 1er mai 1935, j'ai pratiqué, vu l'état général de la malade, et pour lui permettre de s'alimenter, une gastrostomie. J'ai, en outre, ouvert la cicatrice opératoire et j'ai constaté une péritonite sous-hépatique cimentant tous les organes sus-ombilicaux.

Grâce à la gastrostomie, l'état général de la malade s'améliore progressivement, et pendant près d'un an elle est soumise à un double traitement d'alimentation progressive et de diathermie pour modifier l'état de la loge sous-hépatique. On l'amène ainsi à peser 45 kilogrammes.

Je réopère cette malade le 8 mai 1936. Tout est bloqué, mais j'arrive à libérer l'estomac de l'adhérence hépathique en surface, et ce jusqu'au cardia.

Incision dn péritoine œsophagien ; l'œsophage se libère et est abaissé de plusieurs centimètres. Pas d'olive, mais un manchon cylindrique sur 3 à 4 centimètres de long. Notamment sur le cardia, une cicatrice étalée, adhérente, avec un renforcement scléreux.

Incision longitudinale sur 12 centimètres de long de la poche de dilatation œsophagienne bien au-dessus du rétrécissement jusqu'à la couche musculaire gastrique. Je retrouve un plan de clivage très net, et je ne constate pas de renforcement hyalin comme dans la première observation : il s'agit d'un manchon de 3 à 4 centimètres de hauteur.

J'ai incisé sur cette grande longueur de 12 centimètres la musculeuse œsophagienne pour être certain de la libérer et de ne pas laisser échapper un point de striction. La muqueuse se distend immédiatement.

Les suites opératoires sont simples. Dès le troisième jour, la malade est alimentée normalement et précocement ; fait essentiel : elle n'a plus aucune sensation dysphagique.

L'examen radiologique est pratiqué vers le 25 mai ; il montre un passage correct. Immédiatement, l'état général de la malade s'améliore, et on peut dire dès aujourd'hui, moins d'un mois après l'intervention, que l'état de Mlle U... est tout à fait satisfaisant.

Les radiographies du 30 mai montrent que le calibre de l'œsophage est réduit de moitié — contractions normales — cardia normal ; les plis de la muqueuse sont facilement visibles et *il faut noter une grosse poche à air.* L'estomac se remplit d'un seul coup (liquide opaque). Les films ont été pris après remplissage gastrique, avec repas liquide. Au cours de la déglutition de la pâte opaque, on note que celle-ci glisse le long de la petite courbure.

La sonde de gastro-entérostomie est retirée le vingtième jour, et la bouche sera refermée s'il y a lieu.

Nous ne voulons insister que sur quelques points, à notre avis essentiels :

1° Les signes radiologiques sont : dilatation de l'œsophage, cardia se

terminant par une pointe effilée, fixité du trajet filiforme du cardia, violentes contractions de l'épicardia, absence de poche à air, vomissements en jet explosif à la limite de la dilatation œsophagienne.

Très précocement après l'intervention :

a) La poche à air reparaît ;

b) Le calibre de l'œsophage diminue ;

c) L'estomac se remplit en masse ;

d) La petite courbure redevient visible.

Au bout de deux ans, dans le premier cas, l'œsophage reste dilaté, mais le transit est parfait et l'état général s'est maintenu excellent.

Dans le deuxième cas, je ne puis que montrer des résultats immédiats, mais qui sont radiographiquement excellents : l'œsophage reste légèrement dilaté, la poche à air est revenue et le transit est immédiat.

Les constatations radiographiques faites se superposent à celles que l'on observe dans la sténose hypertrophique du pylore : même trajet filiforme, mêmes contractions énergiques du segment digestif en amont, mêmes vomissements explosifs de distension ; nous pensons que ces constatations radiographiques se superposant aux constatations anatomiques et au principe de l'action chirurgicale (incision de l'anneau fibro-musculaire plus ou moins long qui enserre le cardia) permettent d'établir une relation entre la sténose hypertrophique du pylore du nourrisson et la sténose hypertrophique du cardia.

Le groupe des mégaœsophages, dont mon élève Bons a bien montré dans sa remarquable thèse la grande diversité, comprend sans qu'il soit possible d'en douter des cas de sténose hypertrophique du cardia.

J'ai opéré mes deux malades en proclive très marquée. Je me suis contenté d'une incision médiane épigastrique et je crois que la résection du rebord cartilagineux n'offre aucun avantage, mais risque de provoquer une chondrite secondaire.

Dans mes deux observations, je n'ai pas eu à m'occuper des piliers du diaphragme. J'ai noté que l'incision du péritoine œsophagien permettait aussitôt un très facile et très grand abaissement de l'œsophage thoracique, et je ne comprends pas l'intérêt qu'il peut y avoir à écarter les piliers du diaphragme qui n'enserrent pas l'œsophage par leur portion rigide.

L'œsophage abaissé, libéré du plan postérieur, est facilement attiré et placé sur le chevalet que lui constitue un index de la main gauche. L'incision longitudinale de la couche musculaire doit être, à notre avis, très longue : il vaut mieux pécher par excès ; nos deux observations le montrent, cette section est facilitée, car il existe un plan de clivage très net entre la musculeuse et la muqueuse. L'ouverture de la muqueuse doit être systématiquement évitée. Le contenu de la dilatation œsophagienne peut être, doit être très septique, et une cellulite diffuse d'inoculation pourrait se produire. Je ne crois pas, pour cette raison, que l'artifice que signale Bergeret doive être retenu.

Les adhérences compliquent, bien entendu, le premier temps de l'intervention, de quelque nature qu'elles soient.

Je ne suivrai pas Soupault dans ses considérations pathogéniques. Je crois que les radiographies bien faites et bien interprétées sont d'un très grand secours diagnostique ; nous avons, avec Aimé, essayé de préciser quelques points, à notre avis, essentiels.

Radiographiquement, cliniquement et opératoirement, on peut établir une analogie entre sténose hypertrophique du pylore et sténose hypertrophique du cardia.

DISCUSSION EN COURS

A propos du diagnostic des tumeurs,

par M. **Mauclaire**.

J'ai observé un grand nombre de tumeurs des os, mais je n'envisagerai ici que des cas dans lesquels le diagnostic de la nature bénigne ou maligne de la tumeur fut bien hésitant pendant assez longtemps.

PREMIÈRE VARIÉTÉ DE CAS :

Dans ce premier groupe, je rappelle la *difficulté du diagnostic entre les différentes variétés d'ostéomyélites chroniques d'emblée et l'ostéosarcome.* Il est certain que dans le groupe des ostéomyélites chroniques d'emblée on classe des lésions de nature différente.

OBSERVATION. — Dans le cas présent le diagnostic exact a été difficile. Il concerne une femme de quarante-cinq ans, sans passé pathologique jusqu'en septembre 1933. A cette époque, elle fut opérée pour appendicite gangreneuse avec suppuration prolongée. *Dès ce moment*, elle a souffert de douleurs dans le bras gauche, le rachis et le sternum. Le bras devint un peu gros.

Le 4 mai 1934, la malade fit une chute dans un escalier; elle se fractura l'humérus gauche. Un appareil plâtré fut appliqué, et, au bout d'un mois l'os était consolidé. Les douleurs persistèrent dans tout l'humérus et une radiographie fut pratiquée le 7 juin 1934.

Radiographie : Toute la diaphyse est épaissie d'un bon tiers. La partie périphérique, os périostique, assez régulière est décalcifiée. La partie centrale est opaque, mouchetée. La fracture consolidée se voit très nettement avec un cal épais et décalcifié siégeant à la partie inférieure du col chirurgical. L'épiphyse humérale supérieure et l'épiphyse inférieure paraissent normales.

Le reste du squelette n'a pas pu être radiographié.

D'après la clinique et la radiographie, j'ai fait alors le diagnostic d'ostéosarcome. Le Wassermann était négatif. Il n'y avait pas de fièvre. Néanmoins, J'ai voulu faire une biopsie, dont voici le résultat.

Biopsie : *Examen histologique de fragments de la tumeur de l'humérus* (R. Letulle), 19 juin 1934. — L'étude histologique des coupes pratiquées sur les différents fragments remis, montre des lésions présentant un aspect à peu près identique : dans certaines régions, cet os apparaît constitué par des travées abondantes, densifiées, parfois assez larges, anastomotiques. Dans d'autres régions, ces travées sont beaucoup raréfiées et plus petites, mais elles sont toujours occupées par un nombre normal de cellules osseuses logées chacune dans une

cavité ostéoplastique très nette. Les lamelles constitutives de la substance osseuse, dessinent des arabesques ou des lignes parfois bien visibles: certaines travées ou portions de travées osseuses sont plus foncées, plus riches en sels calcaires.

La plus grande partie de ces travées osseuses apparaît entourée par un nombre très élevé de cellules ostéoblastiques qui parfois les hérissent (signe d'une prolifération osseuse active); mais fréquemment, on voit, mélangés à ces ostéoblastes, des ostéoclastes ou myéloplaxes de toutes tailles; ces ostéoclastes sont très souvent plaqués sur la travée osseuse, l'entamant et la détruisant. Ils sont, par places, en nombre élevé, inégalement répartis au pourtour des travées osseuses; on peut les trouver dans la cavité médullaire. Toutes ces cavités, visibles sur nos coupes, sont occupées par un tissu conjonctif le plus souvent mou, lâche, formé par des fibroblastes adultes, entre lesquels on reconnaît de très fines fibrilles collagènes. Quelques noyaux des cellules conjonctives constituves sont un peu volumineux, clairs; très rarement ils apparaissent multiples, mais on n'y trouve pas de divisions anormales; ce tissu fibromateux est parcouru par un nombre peu élevé de monocytes peu volumineux.



Les vaisseaux irrigateurs de ces tissus sont très abondants, souvent dilatés par le sang; des suffusions sanguines se sont produites de place en place.

A la périphérie du fragment signalé spécialement, on trouve une zone qui n'est représentée que par du *tissu fibromateux*. A noter sur quelques-unes de nos coupes des foyers de cartilage normalement constitué.

En résumé, l'aspect des tissus qui nous ont été soumis oblige à conclure à : *fibrome osseux avec ostéofibrome avec hyperplasie fonctionnelle des myéloplaxes* (ces aspects sont fréquents dans l'os périphérique dans certaines formations tumorales).

Malgré ce résultat négatif de la biopsie, dans le doute, je n'ai pas tergiversé, j'ai conseillé et pratiqué la désarticulation de l'épaule. Les suites ont été régulières, sauf des crises de causalgie dans le moignon, crises qui ont duré assez longtemps.

Aujourd'hui, deux ans après l'opération, il n'y a eu aucun signe de lésion métastatique.

Voici l'*examen macroscopique de la pièce totale enlevée.* L'épaisseur de l'humeur est augmentée d'un tiers.

La surface périphérique de l'humérus est un peu irrégulière et congestionnée. Les parties molles voisines sont saines, non envahies par l'ossification.

Sur une coupe transversale totale de l'os, de haut en bas, on note que le

canal médullaire est disparu, tout l'os a une coloration blanchâtre éclatante. Il n'y a ni séquestre, ni abcès en aucun point.

Examen histologique de l'os huméral total (23 juillet 1934). — *Examen complémentaire* portant sur différents fragments prélevés sur l'humérus enlevé. Ce deuxième examen confirme en tous points l'examen précédent au point de vue de l'hyperplasie fonctionnelle des *ostéoblastes* et des *ostéoclastes ou myéloplaxes*; il montre d'une façon encore plus nette, par places, une condensation osseuse accusée, une invasion fibromateuse et même, dans des champs étendus, une *destruction de l'os* dont on ne retrouve plus que quelques restes de travées logées en plein tissu néoformé.

Une région assez étendue, disposée en forme de coin, est occupée par une hémorragie qui détruit l'os, infiltre le tissu conjonctif périostique et le tissu fibromateux. Il faut noter, dans les régions où les travées osseuses sont presque totalement détruites, l'absence presque totale des myéloplaxes.

Dans des régions avoisinant la partie centrale de l'os, on trouve des travées osseuses infiltrées de sels calcaires; ces travées sont pauvres ou parfois dépourvues de cellules osseuses. A leur périphérie, on ne trouve pas d'ostéoblastes ni d'ostéoclastes comme dans les régions hyperactives; les cavités médullaires sont occupées par un tissu conjonctif très mou, lâche, creusé de grandes vacuoles. Cet aspect donne à penser que cet os est en partie mortifié dans ces régions.

En aucune région n'existent d'éléments sarcomateux. — Il ne s'agit donc pas d'un ostéosarcome (R. Letulle).

Alors quelle est la nature de cette lésion osseuse?

Je pense qu'il s'agit d'une variété d'ostéomyélite chronique d'emblée, diagnostic parfois difficile et déjà envisagé en clinique par Trélat, Demoulin, Darbois, Elliot[1], Kamel[2].

Chez ma malade, au lieu de dire ostéomyélite, dénomination qui implique l'idée d'une inflammation, il vaudrait mieux dire « ostéose diaphysaire de l'humérus avec nécrose blanche, sans suppuration, sans séquestre et sans fièvre ».

J'ai recherché des cas semblables et j'en ai trouvé un publié par Lejars, en 1913, à la Société de Chirurgie.

Le malade avait trente-huit ans. Il souffrait de la jambe depuis dix ans. Celle-ci était devenue très volumineuse avec des bosselures à la surface du tibia, très hypertrophié. Lejars avait fait le diagnostic d'ostéosarcome du tibia et il amputa la cuisse.

A l'examen macroscopique, on trouva un os très épaissi, le canal médullaire était disparu, l'ossification empiétait sur les parties molles voisines. Il n'y avait ni sque stre, ni abcès.

L'examen microscopique donna un résultat sensiblement analogue à celui constaté dans l'humérus chez ma malade et Lejars se contenta de donner l'étiquette suivante à la lésion : ostéomyélite hypertrophiante sans séquestre et sans abcès[3].

Quelle est donc la pathogénie de cette lésion singulière dans mon cas? Elle

1. Elliot : Diagnostic entre l'ostéosarcome et l'ostéomyélite. *J. of bones and joints surg.*, 1934 (fig.).
2. Kamel : Diagnostic entre l'ostéosarcome et l'ostéomyélite. *Thèse Montpellier*, 1933-1934.
3. Voir Lasserre : Ostéites hypertrophiantes, Rapport à la Soc. Franç. d'orthopédie, 1931; et quelques pièces du musée Dupuytren.

est bien difficile à préciser. Je pense qu'il s'agit peut-être d'un trouble brutal de la vascularisation de toute la diaphyse. C'est une simple hypothèse.

Étant donné que c'est aussitôt après une infection appendiculaire grave que la lésion humérale est apparue chez ma malade, on peut aussi penser à une infection osseuse chronique bien spéciale sans nécrose, sans abcès et sans fièvre. J'ajouterai qu'il n'y avait pas de symptômes d'affection nerveuse chez ma malade et je ne crois donc pas qu'il s'agisse d'une lésion trophique nerveuse, ni d'un cas d'ostéopetrose d'Albers Schomberg ou maladie marmoréenne, véritable pétrification osseuse. Enfin, une lésion parathyroïdienne est possible, et j'élimine la syphilis.

DEUXIÈME VARIÉTÉ DE CAS :

Diagnostic difficile entre certains ostéofibromes et l'ostéosarcome.

En voici deux exemples :

OBSERVATION I. — *Ostéofibrome spongieux du maxillaire inférieur ayant débuté il y a trente-six ans, trois fois enlevé, trois fois récidivant, et étiqueté ostéosarcome par l'histologie.*

J'ai déjà résumé l'observation ici le 11 mars dernier. La tumeur débuta à l'âge de trente ans, sans lésions dentaires, en 1899. En 1910, ablation de la tumeur grosse comme le poing et plaquée sur la face externe du maxillaire inférieur. Le centre et la partie adhérente au maxillaire étaient fibreux ; le reste de la tumeur était dur, ostéospongieux.

L'examen histologique fut : ostéosarcome. J'avais fracturé l'os maxillaire en enlevant la tumeur, l'os se consolida. La tumeur récidiva rapidement et atteignit de nouveau le volume du poing. Nouvelle ablation en 1916 ; nouvelle récidive. Troisième ablation en 1917, troisième récidive. Or, depuis dix-huit ans, le volume de la tumeur est resté stationnaire.

Sur une radiographie récente, on voit que la périphérie de la tumeur est très peu calcifiée. Le centre l'est un peu plus, c'est, en somme, un *ostéofibrome spongieux* que l'examen histologique avait à tort intitulé : « ostéosarcome », après la première ablation.

OBS. II. — *Enorme ostéofibrome spongieux de l'extrémité inférieure du fémur, évoluant depuis vingt-cinq ans.*

Il s'agit d'une femme dont le mari était syphilitique. En 1907, alors âgée de trente-sept ans, elle aurait eu un traumatisme du genou droit avec fracture. Depuis, l'extrémité inférieure du fémur augmenta progressivement de volume. Je l'ai examinée pour la première fois, en 1911, quatre ans après le début. L'extrémité fémorale était régulièrement hypertrophiée, et du volume d'une tête de fœtus à terme. A la radiographie, l'épiphyse fémorale hypertrophiée est régulièrement opaque, un peu allongée d'avant en arrière ; la partie externe descend vers le péroné. Il n'y a pas d'épanchement articulaire dans le genou. Les extrémités tibiale et péronière sont saines. Le mari étant syphilitique, un neurologue fit le diagnostic d'arthropathie nerveuse prétabétique.

En 1912 et en 1913, on note une augmentation notable du volume de l'épiphyse fémorale et je fis le diagnostic d'ostéosarcome ossifiant, à évolution très lente. Les mouvements du genou étaient limités mais non douloureux. La tumeur datait alors de six ans. Depuis, l'augmentation du volume continua, mais beaucoup moins notable. Les dernières radiographies que voici datent de 1928. En somme, il s'agit d'un *énorme ostéofibrome spongieux.* La malade refusa toujours la prise d'un fragment pour biopsie. Le début de la tumeur date actuellement de vingt-cinq ans. La circonférence du genou est de 68 centimètres.

Voici les radiographies successives.

TROISIÈME VARIÉTÉ DE CAS :

Diagnostic difficile entre une tumeur osseuse et l'ostéite fibreuse pluriosseuse de la maladie de Recklinghausen. Voici résumée une observation étiquetée tout d'abord *ostéosarcome ostéoclasique à l'examen histologique.* Femme âgée de quarante-cinq ans. Début en 1924 à l'âge de trente-six ans par des douleurs diffuses dans plusieurs os du squelette : péroné, tibias, fémurs, 4e métacarpien.

En 1925, dans un service de Paris, on fit une biopsie d'un fragment de tumeur pris sur le fémur. Diagnostic histologique : sarcome ostéoclasique.

En 1929, la malade vient consulter à l'hôpital de la Pitié, et M. Marcel Labbé et moi nous faisons le diagnostic de *myélome pluriosseux* (tibias, fémurs, péroné, 4e métacarpien).

En 1930, on fait de nouvelles radiographies. Mais alors, outre les localisations sus-indiquées, on voit que le crâne dans sa totalité présente un aspect cotonneux. Le diagnostic définitif fut donc celui d'ostéite fibreuse pluriosseuse de la maladie de Recklinghausen. Les géodes des tuméfactions osseuses étaient plus nettes. Dans ce cas, il y a des lésions superficielles et des lésions périphériques sous-périostées, et des lésions centrales d'ostéifibrose.

En somme, voilà plusieurs observations dans lesquelles malgré la symbiose de la clinique, de l'histologie et de la radiographie, le diagnostic fut bien hésitant.

Evidemment, la longue durée de *l'évolution clinique* a fini par faire éliminer le diagnostic de tumeur maligne. Mais, dans le cas de tumeur maligne, il faut faire rapidement le diagnostic de la malignité pour pratiquer une exérèse radicale précoce, avant la généralisation des toxines et des cellules cancéreuses.

Quant aux *données histologiques*, il n'est pas douteux qu'elles sont parfois insuffisantes, flottantes. Il faut, en effet, multiplier souvent les coupes pour tomber en un point où il y a des éléments néoplasiques. De plus, l'aspect des coupes histologiques peut prêter à la discussion entre anatomo-pathologistes. En outre, on sait que dans le groupe des ostéosarcomes on a placé bien des tumeurs de natures et de malignité différentes.

Enfin, une tumeur bénigne peut plus ou moins tard se transformer en tumeur maligne (ostéifibrose).

Quant à la *radiographie*, en général il est évident qu'elle aide beaucoup à faire le diagnostic d'ostéosarcome. On peut voir la tumeur, d'abord plus ou moins centrale, soulever la corticale comme le couvercle d'une tabatière.

Je n'ai pas l'expérience des artériographies concomitantes que vient de décrire M. Santos, et qui peuvent beaucoup servir pour faire le bon diagnostic. Elles expliquent la dilatation veineuse sous-cutanée fréquente dans les ostéosarcomes.

Dans un article récent, M. Ledoux-Lebard[1] donne les aspects radiologiques suivants pour les tumeurs osseuses :

Tumeurs osseuses bénignes. — Contour extérieur net, bien limité. Corticale amincie régulièrement, non rompue. Pas de destruction osseuse com-

1. LEDOUX-LEBARD : Images radiographiques des tumeurs osseuses. *Le Documentaire Médical*, mai 1936.

plète. Structure osseuse d'allure normale. Pas de décalcification étendue. Néoformation osseuse par appositions parallèle à l'axe. Pas d'envahissement des parties molles. Accroissement lent et régulier. Pas d'infiltration des parties molles.

Tumeurs osseuses malignes. — Contour extérieur flou, diffus. Corticale irrégulièrement usée, rompue, détruite par places. Destruction osseuse. Pas de structure osseuse nette. Décalcification souvent intense et s'étendant à distance. Néoformation osseuse par spicules ou travées perpendiculaires au grand axe de l'os. Envahissement des parties molles. Accroissement rapide et souvent désordonné, infiltration du voisinage.

Malgré ces données intéressantes, à côté de cas typiques, il en est d'autres qui prêtent à la discussion, même en multipliant les incidences de l'ampoule.

Aussi, malgré l'aide combinée de l'évolution clinique, de l'histologie et de la radiographie, il faudrait souvent au début de l'évolution des ostéo-sarcomes, s'il y a doute, faire une *incision et une trépanation exploratrice* qui permet de mieux voir la lésion et de faire une *biopsie précoce*, ce qui imposera, s'il y a lieu, l'exérèse radicale et précoce du néoplasme.

Pour éviter la généralisation d'une tumeur aussi grave, il ne faut donc pas attendre, tergiverser et retarder l'intervention jusqu'au moment où on est absolument sûr de la nature de la tumeur osseuse. Et dans le doute, il ne faudra pas s'abstenir.

Voici quelques exemples de tumeurs osseuses dans lesquelles le diagnostic a été facile grâce à la radiographie : ostéo-fibrome du radius, sarcome ossifiant malin du cubitus, forme tumorale de la maladie de Recklinghausen, etc.

COMMUNICATIONS

Les ulcères, les ulcères cancérisés et les cancers ulcériformes [1],

par M. **René-A. Gutmann.**

Je tiens d'abord à vous remercier de l'honneur que me fait votre Académie en me donnant la parole ici ce soir.

Je voudrais traiter d'un sujet qui intéresse à la fois les médecins et les chirurgiens. Quel diagnostic doit-on faire en présence d'un malade qui se plaint de troubles gastriques et chez qui la radiographie montre une image de niche?

Un tel malade peut se placer dans des catégories diverses et qui posent, du point de vue scientifique et pratique, des problèmes très différents.

Il peut être un ulcéreux authentique dont la lésion a été, et est encore, ulcéreuse.

1. Communication faite à la séance du 3 juin.

Il peut s'agir aussi d'un malade qui a été un ulcéreux authentique, mais chez qui on est en droit de soupçonner que l'ulcère se transforme en cancer.

Enfin, la lésion causale peut être cancéreuse d'emblée et ne faire que se présenter sous le masque clinique et radiologique approximatif de l'ulcère.

Ces deux derniers groupes font partie de la question de « l'ulcéro-cancer », mais je me permets, à ce sujet, de faire remarquer que le terme « ulcéro-cancer » englobe des faits très différents. Ce n'est pas un diagnostic, c'est un chapitre de pathologie consacré aux rapports de l'ulcère et du cancer.

Il y a intérêt à donner aux lésions une dénomination qui ne prête pas à confusion et à décrire, à côté de l'ulcère franc, l'ulcère qui se transforme en cancer ou le cancer d'emblée simulant l'ulcère, sous des noms non équivoques; j'ai proposé ceux d' « ulcère cancérisé » et de « cancer ulcériforme ».

Si, entre ces diverses manifestations, le diagnostic hésite souvent, c'est

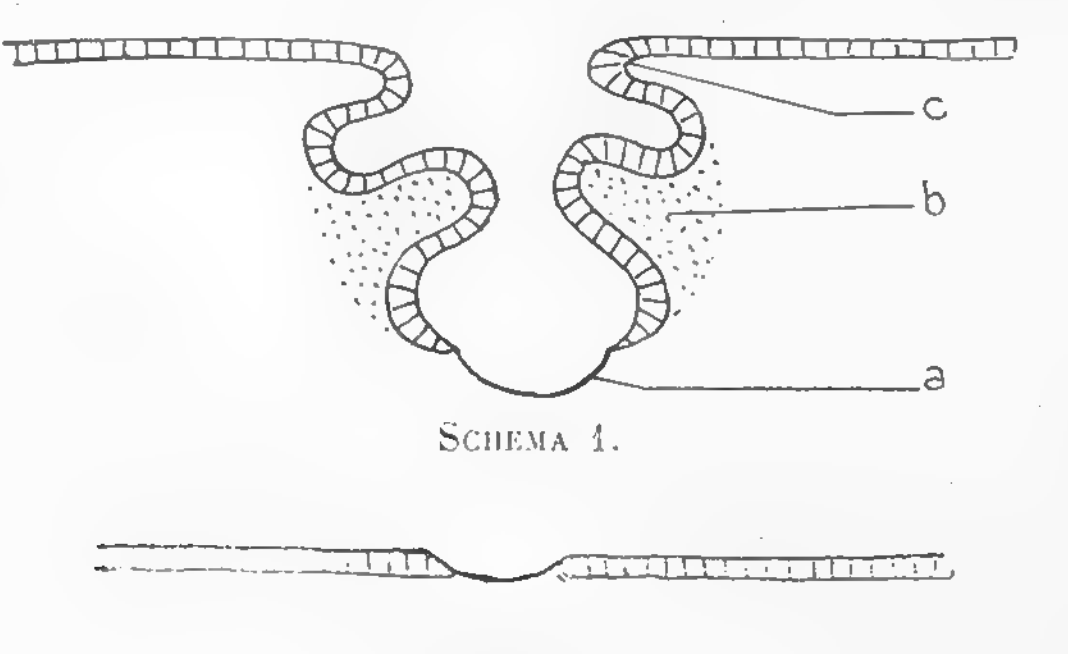


Schéma 1.

Schéma 2.

Schémas 1 et 2. — Figure très schématique montrant ce qui peut prendre part à la constitution d'une niche ulcéreuse et par conséquent comment une niche ulcéreuse peut apparaître et disparaître rapidement.

Dans ce cas (sch. 1) l'ulcération véritable est représentée uniquement par la zone *a*.

Au-dessus, la paroi gastrique en *b* est refoulée par une large zone d'œdème inflammatoire qui augmente la profondeur apparente de la niche.

Enfin, en *c*, il existe un spasme circulaire de la paroi gastrique, sorte de bourse spasmodique qui, parfois, met l'ensemble de la lésion « en sac ».

A la fin de la poussée ulcéreuse, la lésion se met à plat et il ne subsiste plus que l'ulcération à proprement parler (qui elle-même peut se cicatriser). Cette ulcération plane ne donne plus de niche, mais une légère dénivellation difficile souvent à voir sur les clichés (sch. 2).

peut-être parce que l'on se fait de l'ulcère authentique une idée conforme aux descriptions classiques, mais non à la réalité. Classiquement, l'ulcère est considéré comme une maladie chronique ; son début serait progressif, et, dans cette période de début, les signes cliniques et radiologiques seraient encore incertains ; ils se préciseraient dans sa période d'état qui évolue pendant de longues années avec des flux et des reflux de symp-



Fig. 1. — Première poussée ulcéreuse chez un homme de cinquante ans. Durée de la poussée : quinze jours. Cliché pris pendant la poussée.



Fig. 2.




Fig. 3.

Fig. 2. — Un mois après, il n'y a plus rien sur la série. Disparition évolutive des signes cliniques et radiologiques.

Fig. 3. — Cliché avec étude des plis montrant l'absence de toute lésion. Clichés pris à titre de contrôle quelques mois plus tard.

tômes; mais on ne s'occupe jamais des variations, pendant ce temps, de la lésion elle-même et de son expression radiologique.

En réalité, les choses se passent tout à fait autrement. Un jour, pour la première fois de sa vie, un sujet de n'importe quel âge, jusque-là absolument indemne, commence à souffrir. A partir de ce jour, il souffre chaque jour pendant un temps limité, un, deux mois, par exemple; après quoi, spontanément, les douleurs cessent; la poussée est finie; pendant des mois, des années, jusqu'à la prochaine poussée, le malade ne souffre plus.



Fig. 4. Fig. 5.


Fig. 4 et 5. — Malade de soixante ans. Histoire typique : depuis vingt années, poussées ulcéreuses de quelques semaines avec intervalles de mois et parfois d'un ou deux ans. En 4, le malade vient nous voir, en pleine poussée le 15 novembre 1935. Grosse niche, constante sur tous les clichés et restant même remplie après l'évacuation de l'estomac.

Après un traitement léger (bismuth à petites doses), régime normal, le malade cesse de souffrir (on peut dire presque spontanément). Les radiographies faites le 10 janvier 1936, trois semaines environ après la fin des douleurs, ne montrent plus aucun signe, même par clichés des plis.

Cette observation, parmi beaucoup d'autres que nous ne pouvons reproduire ici, est donnée comme type.

Or, les manifestations radiologiques sont parallèles aux manifestations cliniques. Dès que la poussée commence, les signes radiologiques sont constitués; ils dûrent autant qu'elle et, en général, ils disparaissent après elle. Une niche considérable peut apparaître en quelques jours et disparaître de même en quelques jours.

Ces faits seraient incompréhensibles si l'on admettait que la niche n'est constituée que par une ulcération creusée dans la paroi gastrique. En






Fig. 6. Fig. 7.

Fig. 6. — Grosse niche ulcéreuse. Malade opéré pour poussées récidivantes depuis des années. Aucune histoire suspecte. Gastro-entérostomie.

Fig. 7. — Un mois après la gastro-entérostomie, la niche n'est plus représentée que par une pointe à peine visible.

réalité, l'ulcération elle-même n'est qu'une partie de la niche, son fond pour ainsi dire; des berges d'inflammation, d'œdème, en augmentent la profondeur apparente, et souvent un spasme circulaire de la paroi gastrique vient ajouter encore à cette profondeur. La disparition de la niche








Fig. 8. Fig. 9.

Fig. 8. — Après des années de poussées ulcéreuses de quinze jours avec intervalles de quelques mois, une malade de quarante ans recommence à souffrir. Les clichés montrent une niche de petite courbure (juillet 1935).

Fig. 9. — La malade a été soignée comme ulcéreuse. Elle continue à souffrir. En décembre 1935, la niche persiste. Gastrectomie. Examen histologique : ulcère cancérisé.

n'est pas forcément en rapport avec la disparition complète de la lésion elle-même (qui peut pourtant se cicatriser très vite à la fin de la poussée), mais avec sa « mise à plat ». (Voir les schémas 1 et 2).

Les exemples que je vais vous donner[1], et que je vous commenterai au fur et à mesure de leur projection, vous rendront manifestes ces débuts, ces apparitions et ces disparitions (radios 1 à 5).

J'ajoute qu'après une gastro-entérostomie, l'estomac est mis dans les



FIG. 10. — Quatre mois et demi après le début de ses douleurs, un homme d'une quarantaine d'années est radiographié. Grosse niche irrégulière de la petite courbure.

meilleures conditions pour guérir et qu'il est important de suivre, chez les opérés, la disparition rassurante de l'image lésionnelle (radios 6 et 7).

* * *

Cette labilité des signes radiologiques me paraît un caractère éminent de l'ulcère authentique non transformé.

De très nombreux exemples m'ont montré qu'il fallait considérer comme « suspecte » une niche qui ne disparaît pas, et d'autant plus que l'histoire clinique est moins ancienne, c'est-à-dire qu'il y a moins de raisons anatomiques pour que la lésion soit scléreuse, cicatricielle et fixée.

1. J'ai reproduit ici quelques clichés seulement sur les 60 clichés projetés. Mais eux-mêmes sont pris parmi de très nombreuses observations qui militent toutes dans le même sens.

C'est ainsi que, chez un malade souffrant depuis plusieurs semaines, il n'y a pas de raisons pour que l'évolution naturelle ou une thérapeutique appropriée n'amènent pas la guérison et la disparition d'un ulcère authentique.

La notion d'ancienneté s'applique à la poussée en cours et non à la longueur totale de la maladie depuis son début. Je veux dire par là que, chez un malade ayant, depuis huit ans, par exemple, des poussées ulcéreuses de



Fig. 11. — Le malade a continué à souffrir. On l'a opéré avec le diagnostic d'ulcère et fait une gastro-entérostomie. Les douleurs persistent. Quelques mois après la gastro-entérostomie, la niche est toujours là et a même augmenté de volume.
On continue néanmoins à soigner le malade en ulcéreux.

deux mois tous les ans, on doit considérer que la poussée actuelle a presque autant de chances de se terminer cliniquement et radiologiquement qu'une première poussée.

Il existe pourtant de vieilles niches qui ne disparaissent pas (ulcères perforés bouchés, par exemple). La non-disparition de la niche après la poussée n'est donc pas un signe qui permet à coup sûr de dire qu'il s'agit d'un cancer. Comme toujours, c'est d'une appréciation de chaque cas que résulte le diagnostic.

Ceci dit, une niche qui ne disparaît pas, et, *a fortiori*, qui augmente, soit

que le malade continue à souffrir, soit qu'il ne souffre plus, est toujours « suspecte » et l'expérience m'a souvent montré qu'il s'agissait soit d'un ulcère cancérisé, soit d'un cancer ulcériforme.

Voici, de ces faits, un certain nombre d'exemples :

Une malade de quarante ans présente depuis sept ans une histoire ulcéreuse typique, c'est-à-dire qu'elle a tous les mois une poussée de quinze jours, constituée par des douleurs tardives, calmées par les aliments. Sa poussée se termine spontanément et la malade est tout à fait bien ensuite jusqu'à la poussée prochaine.

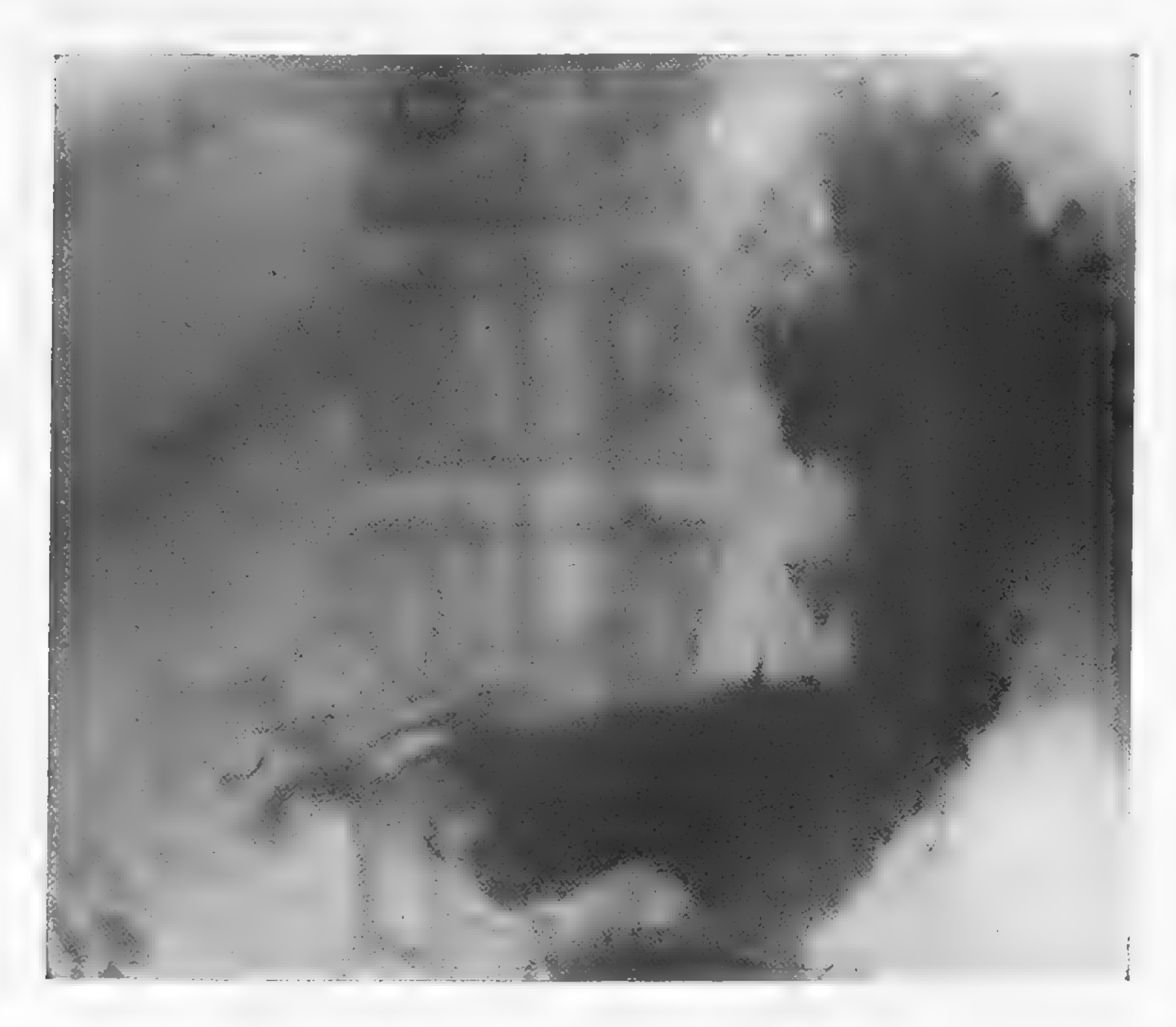


Fig. 12. — Quelques mois plus tard (22 janvier 1932). L'aspect du cancer se substitue au masque ulcéreux emprunté jusque-là.
Lacune cancéreuse avec reste de niche à demi rongée.

En mai 1935, commence une nouvelle poussée et, le 28 mai, la malade consulte à Genève un médecin qui la radiographie.

Sur ces clichés, on voit une niche de la petite courbure (cliché 8). Des pansements gastriques et un régime sont ordonnés. Les douleurs s'atténuent mais persistent. Je vois la malade en décembre 1935 (sept mois après le premier cliché). De nouveaux clichés montrent une niche de la petite courbure d'aspect absolument banal.

Je mets la malade à la protéine intraveineuse et je la revois un mois après, elle continue à souffrir; de nouveaux clichés montrent la persistance de la niche qui se présente d'ailleurs petite et avec un aspect banal (fig. 9).

Je conseille une gastrectomie. Charrier opère la malade, trouve un ulcère absolument banal, et Ivan Bertrand constate un ulcère typique avec de larges zones cancéreuses en couronne autour du cratère ulcéreux.

Après cet exemple type d'ulcère cancérisé correctement opéré, voici un exemple type de cancer ulcériforme, pris pour un ulcère :

Un homme de quarante-cinq ans commence à se plaindre de l'estomac pour la première fois de sa vie. Il continue à souffrir et au quatrième mois (septembre 1930), on lui fait des clichés qui montrent une très grosse



Fig. 13. — Quelques mois plus tard (12 mai 1932), nous voyons le malade pour la première fois. Aspect cancéreux typique : vaste lacune, les flèches indiquent les limites de la lacune.

niche de la petite courbure (fig. 10). On le traite comme un ulcéreux. Deux mois plus tard, les douleurs continuant, on refait des clichés qui montrent le même aspect (décembre 1930). On continue le traitement et, devant l'inefficacité des soins médicaux prolongés, on se décide à opérer ; le chirurgien trouve un « ulcère » d'apparence banale et pratique une gastro-entérostomie. Les troubles continuent pendant des mois et, en septembre 1931, on prend de nouveaux clichés qui indiquent que la niche non seulement n'a pas disparu, mais a augmenté de volume (fig. 11). Il eut peut-être été temps encore de faire une gastrectomie ; mais l'indication donnée par cette niche et ces douleurs persistantes est méconnue ; le malade est tou-

jours soigné pour un ulcère. Les troubles augmentent. Sur de nouveaux clichés, l'image cancéreuse qui ronge la niche et la petite courbure n'est plus douteuse (fig. 12) ; mais déjà la cachexie est commencée et, lorsque je vois ce malade pour la première fois en mai 1932 (fig. 13), il existe une dysphagie qui indique que le cancer remonte jusqu'au cardia et que toute intervention est inutile.

La dernière observation que je vous présente est le plus impressionnant



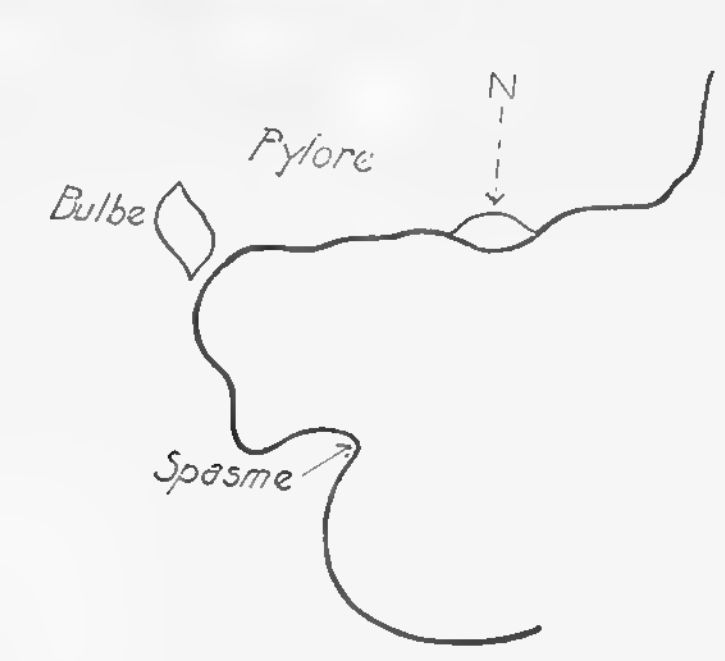


FIG. 14 (mars 1935). — Toute petite niche de la petite courbure.

exemple que je connaisse aujourd'hui de l'importance qu'il y a à suivre l'évolution des niches d'aspect ulcéreux.

Il s'agit d'un jeune homme de vingt-cinq ans, agent de police dans les environs de Paris, vigoureux, en parfait état apparent de santé, ayant une

mine parfaite, qui vint me consulter à l'Hôtel-Dieu, vers la fin du mois de mars 1935.

Il se plaignait de souffrir de l'estomac depuis une quinzaine de jours. Ses douleurs n'étaient pas intenses, avaient un caractère de pesanteurs pénibles ; elles survenaient trois heures après les repas, et, le soir, étaient parfois suivies d'un vomissement qui les calmait. L'appétit était plutôt un peu diminué.





Fig. 15 (octobre 1935).


La niche a considérablement grossi, son contour est irrégulier, sa teinte non homogène. Elle est dans une sorte de puits, formé en amont et en aval par des segments rigides de la paroi (que l'examen histologique montrera purement inflammatoires) et que l'on retrouvera souvent aux examens ultérieurs.

Nota : A partir de ce moment tous les signes cliniques ont disparu. *Les clichés suivants sont pris le malade paraissant absolument guéri.*

Dans ces conditions, nous fîmes pratiquer à la fin de mars un examen radiologique.

La radioscopie ne révéla absolument rien d'anormal; les clichés en série me montrèrent une petite niche d'aspect ulcéreux typique de la petite courbure (fig. 14). Le malade fut mis dès le début d'avril au traitement gastrique (bismuth, collargol), à un régime léger; il fut amélioré après une quinzaine de jours et nous n'entendîmes plus parler de lui jusqu'en octobre.

A ce moment, le malade revint consulter, disant qu'il recommençait à



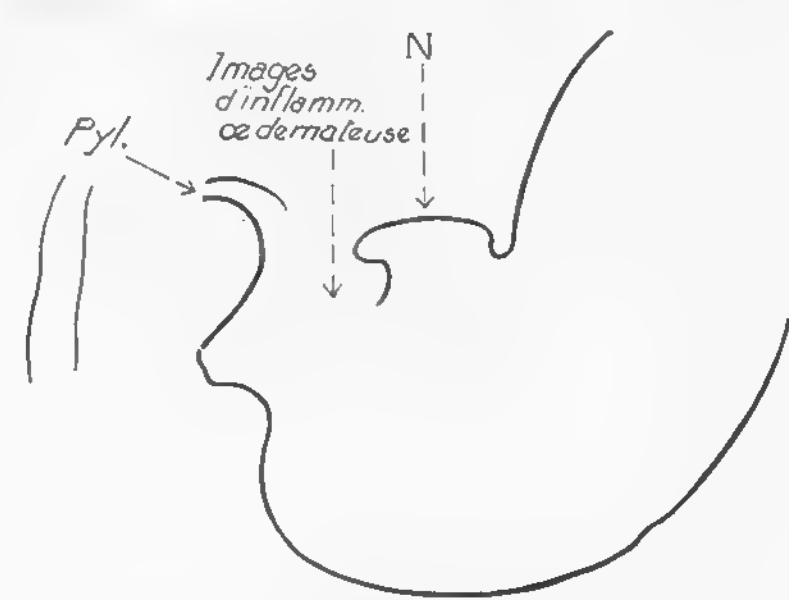


Fig. 16. — Cliché pris une quinzaine plus tard; la niche persiste assez volumineuse déjà. Une image d'œdème au-dessous de la niche isole sa base, donnant un aspect pseudo-lacunaire. La région sous-pylorique paraît attirée vers la niche.

souffrir et à vomir de temps en temps. Les radiographies nouvelles (fin octobre) montrèrent une niche de la petite courbure, environ doublée de volume par rapport au premier examen (fig. 15).

Le chimisme, après repas d'épreuve, indiquait une hyperchlorhydrie

assez nette, 1 gr. 75 d'HCl libre, 2 gr. 40 d'acidité totale. Pas de sang dans le liquide gastrique.

Je fis pratiquer des injections intraveineuses de protéine. A la troisième injection, tout trouble disparut.

A partir de ce moment, le malade cessa complètement de souffrir et de vomir, son appétit redevint normal, il se mit à engraisser progressivement,

Si j'avais suivi les données classiques, je lui aurais donné quelques conseils diététiques et thérapeutiques et je ne me serais plus occupé de lui.



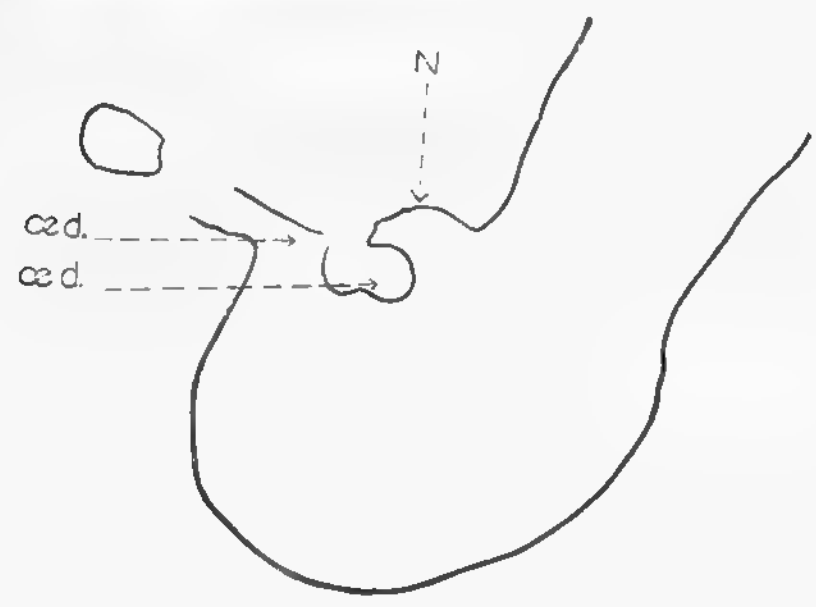


Fig. 17. — Cliché du 2 mars 1936. La niche, d'aspect aplati, n'a pas augmenté; même image œdémateuse pseudo-lacunaire en dessous. Même attraction, vers la niche, de la région pylorique.

Nous allons voir quelles eussent été les conséquences de cette conduite.

La série d'injections finie, le malade revint, se sentant maintenant en tous points normal. Mais, pénétré de l'importance qu'il y a à suivre l'évo-

lution des images lésionnelles gastriques, je fais pratiquer de nouvelles radiographies le 18 novembre. La niche est toujours là.

J'ai continué à observer radiologiquement ce jeune homme et vu la niche persister avec des signes spasmodiques et œdémateux indiquant qu'elle était le siège d'un processus actif (fig. 16 et 17).

Dès le début de cette persistance, j'avais parlé d'opération au malade; mais celui-ci, en parfait état de santé, s'y est refusé jusqu'à ce que mes instances l'y aient enfin décidé, fin mars 1936.

Une gastrectomie fut pratiquée par le Dr Charrier; la pièce montra une lésion à aspect d'ulcère, et sur les coupes, Ivan Bertrand constata qu'il s'agissait en réalité d'un minuscule cancer primitif sans aucune lésion ulcéreuse [1].

*
* *

En résumé, je crois que le diagnostic de la présence d'une lésion se fait sur la première série de clichés, mais que c'est sur l'étude des évolutions clinique et radiologique que se fait le diagnostic de la nature de la lésion et son pronostic.

Toute niche qui persiste n'est certes pas néoplasique, mais elle est toujours suspecte.

L'ensemble de ces appréciations est dominé par cette notion si simple que l'ulcère est une maladie dont le caractère est de guérir et de récidiver, tandis que celui du cancer est de persister et de s'accroître.

Il s'agit là d'une question qui se pose à chaque instant. M. le Professeur Gosset vient de faire, ces deux derniers jours, deux gastrectomies chez des malades à allure d'ulcéreux, et chez qui le diagnostic de cancer avait pourtant été porté [2]. Nous suivons en ce moment plusieurs malades du même genre.

Je crois donc que ces notions présentent des applications journalières, et je serais heureux si les membres de votre Académie pouvaient, par leur grande pratique, aider à les confirmer ou à les préciser.

(*Travail de la Clinique Chirurgicale de la Salpêtrière*, Prof. A. GOSSET.)

L'artériographie dans le diagnostic des tumeurs osseuses,

par M. **Reynaldo Dos Santos** (Lisbonne).

Je ne voudrais pas laisser clore la discussion sur le diagnostic des tumeurs osseuses sans rappeler votre attention, une fois de plus, sur les renseigne-

1. Les détails de cette observation et en particulier les détails histologiques ont paru dans les *Bull. et Mém. de la Soc. méd. des Hôp. de Paris*, 1er juin 1936, p. 849.
2. Et confirmé histologiquement pendant l'impression de cet article.

ments de l'artériographie, certainement une des applications les plus riches de promesses de la méthode.

D'après vos conclusions, particulièrement de la communication si intéressante de M. Moulonguet, « il ne faut négliger aucun procédé diagnostique quand se posent à nous le difficile problème et la grande responsabilité de traiter une tumeur du squelette. Toutes nous seront indispensables pour assurer au mieux le traitement ».

Pourquoi alors négliger l'artériographie dont les renseignements peuvent être précieux et souvent décisifs ?

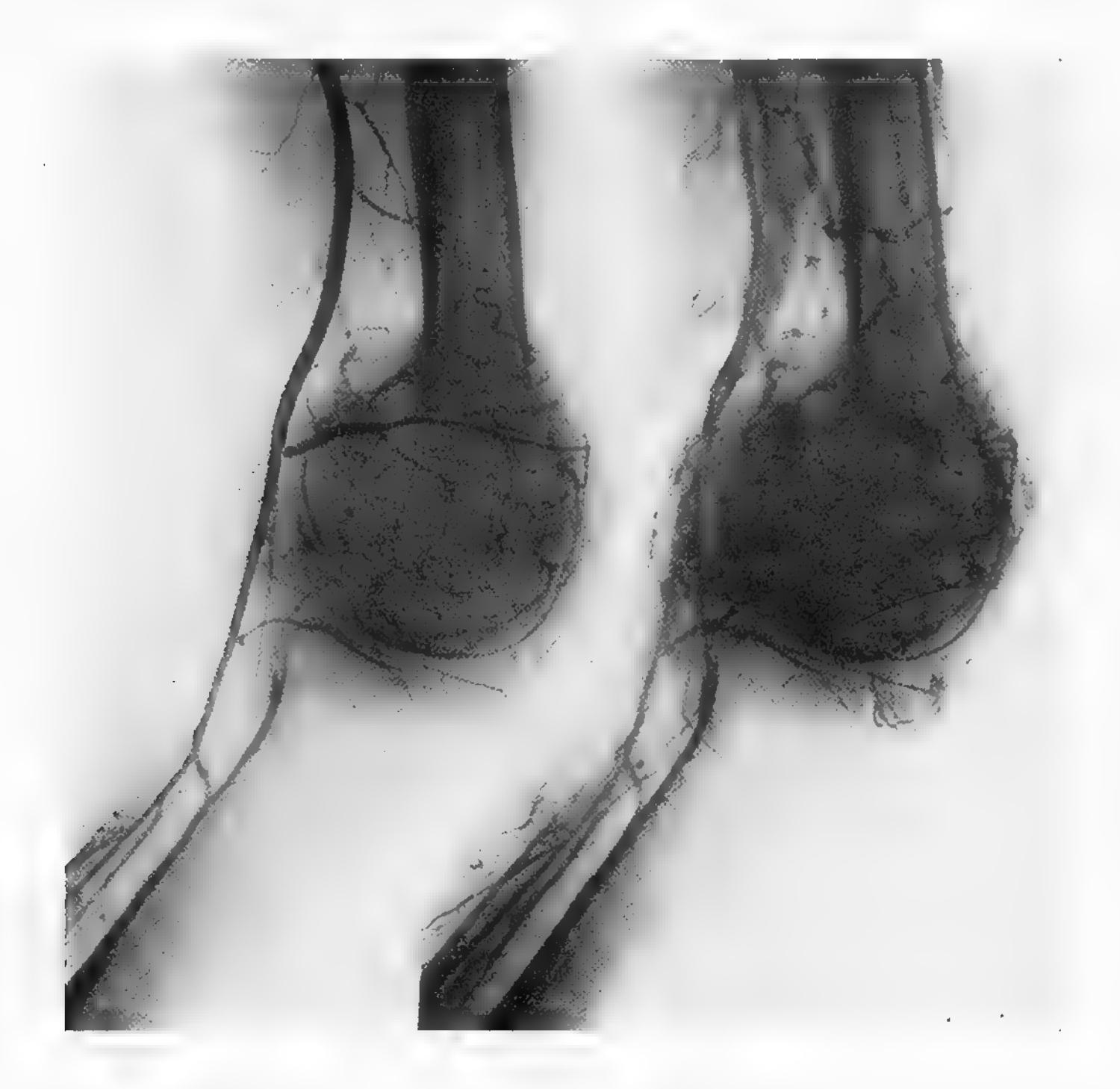


Fig. 1.

Devant vous-même, j'en ai envisagé des applications depuis ma première communication de mars 1929; puis en avril 1932, janvier 1933, enfin et très spécialement à la séance du 17 janvier 1934.

D'un autre côté le professeur Saito (Nagoya) et un de ses élèves, Hasegawa, se sont occupés en 1933 et 1934 des aspects expérimentaux et cliniques de l'artériographie des sarcomes.

Magano (Porto) a publié une observation très intéressante de sarcome du fémur, où l'artériographie a été décisive alors que la radiographie et la clinique avaient laissé des doutes (*Portugal Medico*, n° 6, 1935). En France, outre les essais de Louis Bazy et Reboul sur quelques maladies osseuses, je ne connais que l'article de Contiades et Naulleau (*La Presse Médicale*,

17 novembre 1934) un peu trop vite décourageant, sur l'artériographie des tumeurs. Et pourtant l'aortographie de ce cortico-surrénalome apporté ici par Roux-Berger (30 mai 1934) laissait plutôt entrevoir une confiance dans les promesses de la méthode.

Il me semble donc nécessaire de revenir sur le sujet.

En 1934, nous avions examiné, avec notre collaborateur, le radiologue



Fig. 2.

J. Caldas, 37 tumeurs des membres, dont 30 étaient malignes et 19 osseuses. Depuis lors, nous avons fait l'artériographie de 19 nouveaux cas, dont 10 sarcormes avérés (5 osseux), 8 cas de diagnostic radiologique et clinique hésitant entre néoplasie et affection inflammatoire ou syphilitique, enfin un cas d'arthropathie tabétique.

Je ne vais pas vous les montrer tous; je commencerai par vous rappeler quelques aspects typiques, puis je ferai passer les artériogrammes des cas nouveaux, surtout de tumeurs au début ou de diagnostic hésitant.

Notons une fois de plus la différence entre l'hyperémie inflammatoire avec son ordonnance hiérarchique (obs. 304) et la circulation anormale,

désordonnée, en quelque sorte improvisée des sarcomes (obs. 11), souvent avec des lacs sanguins traduisant des ectasies multiples (obs. 328). D'autre part l'aspect fonctionnel de la circulation pathologique des sarcomes avec passage presque direct du sang artériolaire aux veines et visibilité précoce de celles-ci (quinze secondes après le début de l'injection au lieu de vingt-deux et vingt-quatre secondes) ces veines émergeant essentiellement de la néoplasie (obs. 329). Enfin l'aspect ectasié, presque veineux des vaisseaux de cette tumeur de la cuisse (région trochantérienne),

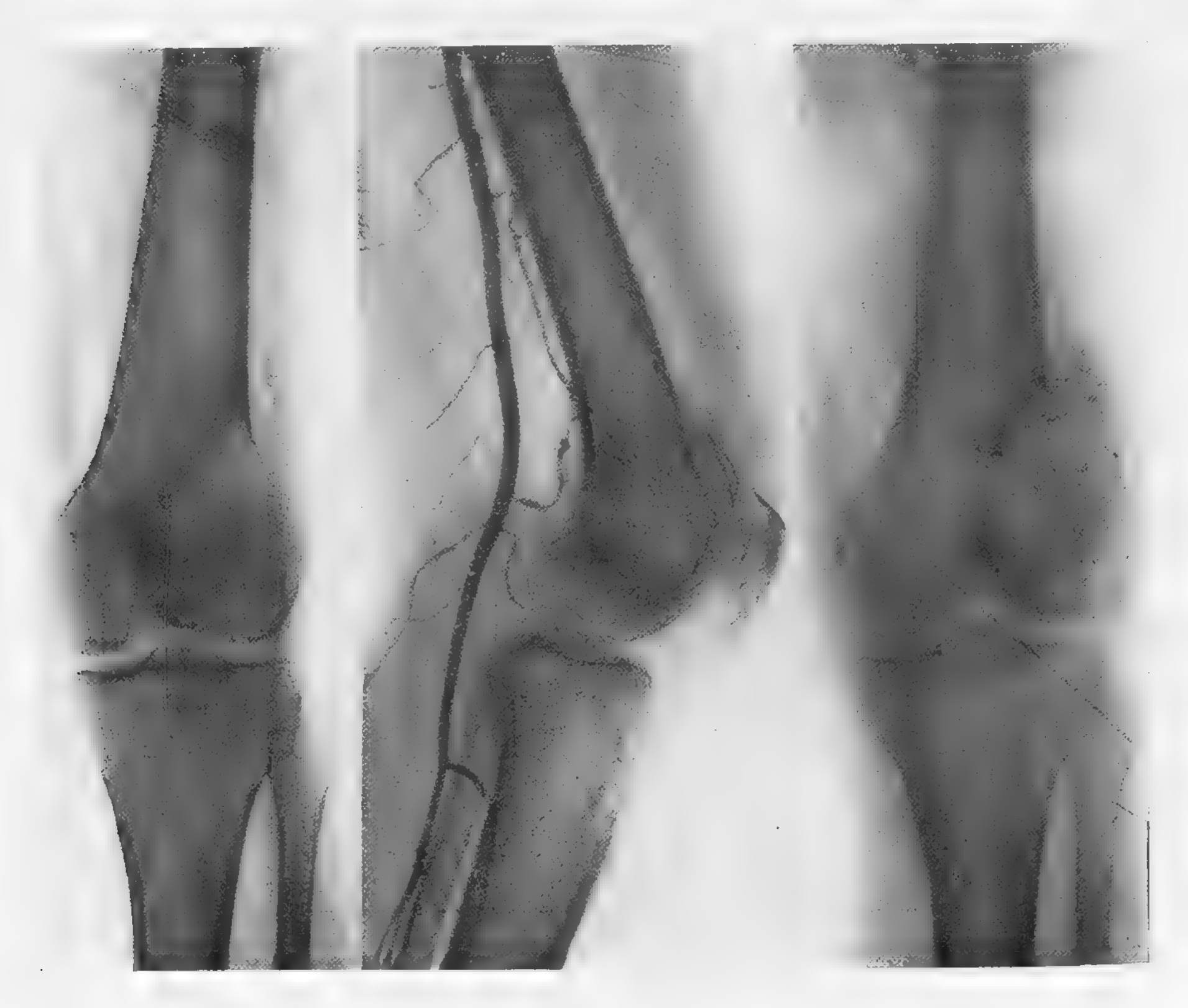


Fig. 3.

dont la pulsation, expansion, souffle et thrill, avaient fait penser à un anévrisme.

Goyanes, qui l'a vu à Madrid, a cru plutôt à une néoplasie et me l'a envoyé à Lisbonne pour que je lui fasse une artériographie. C'était un sarcome télangiectasique qui s'est beaucoup amélioré et diminué après des séances de röntgenthérapie (faites par J. Caldas) et dont le souffle et l'expansion ont disparu. Je vous rappellerai encore l'aspect ischémique d'une grosse tumeur de la cuisse (obs. 93), qui n'était qu'une gomme syphilitique.

Ces aspects essentiels des tumeurs des parties molles, nous allons les retrouver dans les *tumeurs osseuses* dont le diagnostic est plus particulièrement en discussion.

Nous les donnerons en deux séries :

a) Tumeurs osseuses dont la nature était déjà avérée avant l'artériographie, celle-ci n'a été prise qu'à titre d'étude et base d'interprétation des cas à venir; *b*) cas au début où le diagnostic différentiel était difficile ou hésitant.



Fig. 4.

A. *Sarcome du radius* (obs. 63) à réseau anormal disparu six mois après röntgenthérapie (obs. 111).

Sarcome du cubitus (obs. 118) à réseau anormal. Artériogrammes avant et après le traitement par les rayons X.

Tumeur du tiers inférieur du fémur. Biopsie. Sarcome à grandes cellules fusiformes. Amputé plus tard après des séances de rayons X. Je vous ai montré ici l'*artériographie en série* (*Bulletins*, séance du 4 janvier 1933). Voici une artériographie simple (obs. 241) du même cas où l'on surprend : 1° le réseau d'une circulation anormale; 2° le retour précoce de la circulation veineuse (quinze secondes), celle-ci n'étant visible qu'au niveau de la néoplasie; 3° l'ombre d'ensemble dessinant les limites de la tumeur;

4° l'aspect normal, exclusivement artériel, de la circulation de la jambe.

Tumeur à myéloplaxes de l'épiphyse inférieure du fémur. Aspect radiologique en nid d'abeilles, déjà avec explosion osseuse. Avant la biopsie, *artériographie en série*, au thorotrast (obs. 282). Voici les six images prises

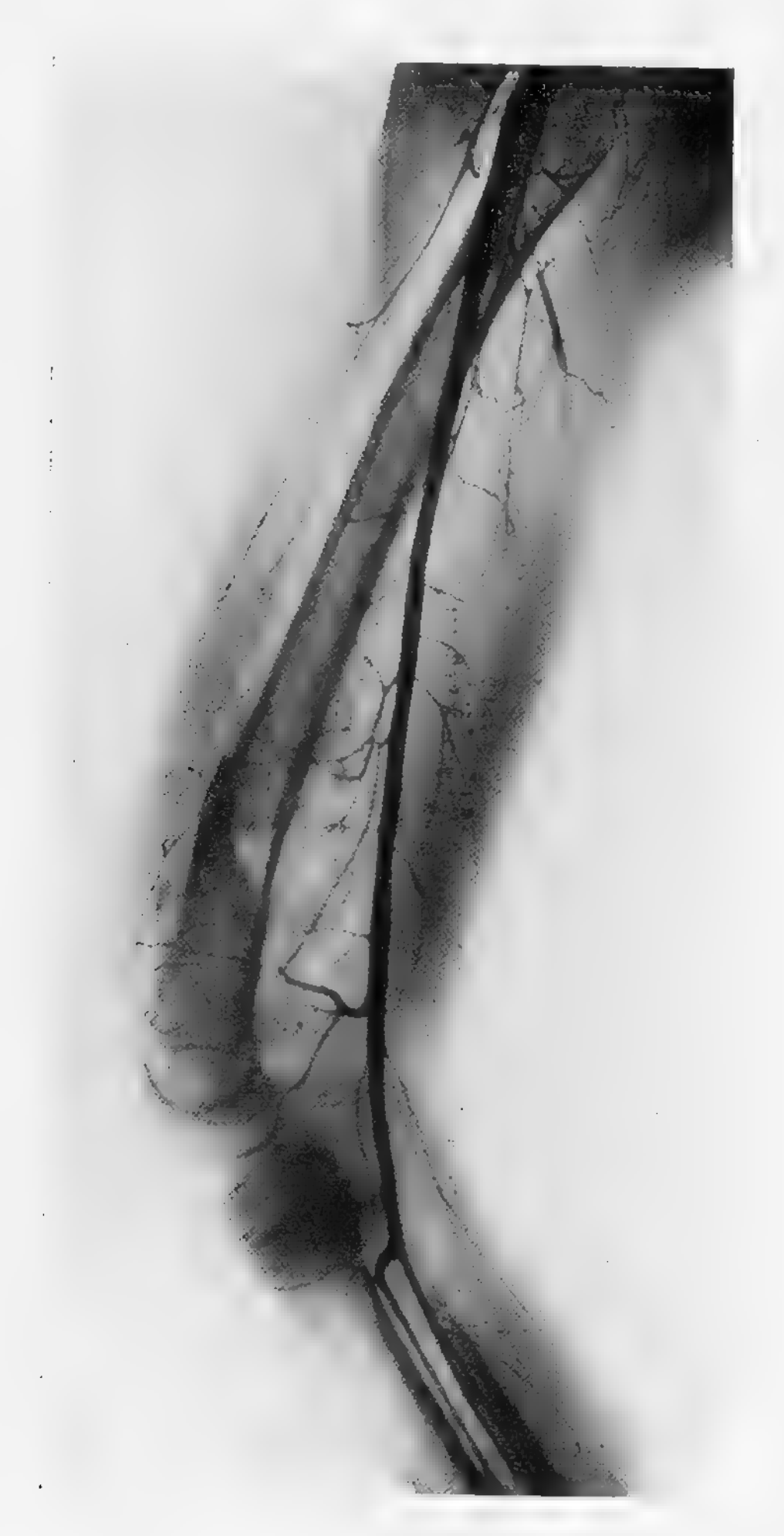


Fig. 5.

aux huit, douze, seize, vingt, vingt-quatre et vingt-huit secondes (la fig. 1 reproduit deux aspects, à huit et seize secondes). Normalement, il faut au moins vingt à vingt-trois secondes pour commencer à voir les veines et même plus, pour voir la poplitée. Ici on voit les veines dès la première pose (huit secondes) et la poplitée, très nettement, aux seize secondes. Leurs affluentes émergent essentiellement de la tumeur. Ce sont des caractères de malignité que l'évolution n'a fait que confirmer.

Je vous rappelle cette autre artériographie en série (obs. 332) d'un *sarcome du tibia* (publiée dans nos *Bulletins*, séance du 11 janvier 1934, fig. 5 et 6), avec réseau anormal, lacs sanguins, ombre vasculaire néoformée dépassant de beaucoup les limites de l'image osseuse de la tumeur; enfin, *striation vasculaire* transversale, annonçant les futures spicules osseuses qu'une radiographie ultérieure a révélées.

Les nouvelles observations que je vous montre aujourd'hui (deux sarcomes du tibia) avec réseau artériel néoformé, images veineuses aux quinze secondes, dessin vasculaire de la tumeur, ne font que confirmer les caractéristiques décrites.



Fig. 6.

Un autre *sarcome fuso-cellulaire du tibia* d'un enfant de dix ans est déjà plus ancien (voir *Bull.*, *loc. cit.*, fig. 4). L'artériographie permet de surprendre de riches pinceaux vasculaires au niveau des zones d'ostéolyse par contraste avec l'ischémie des zones de condensation. Ce n'est que l'aspect dans les néoplasies d'une loi plus générale.

Voici maintenant *deux tumeurs à myéloplaxes*, assez récentes et encore en traitement, l'une du radius, l'autre du fémur.

La première (obs. 439) est une néoplasie très douloureuse (femme, vingt-cinq ans) à l'aspect radiologique et siège classique des tumeurs à myéloplaxes (extrémité inférieure du radius). L'artériographie (fig. 2) décèle plutôt de nombreux *lacs sanguins* que le réseau désordonné habituel et on entrevoit à peine la veine radiale. Donc, en dehors de ces ectasies vasculaires, pas de grande activité circulatoire, pas de visibilité précoce des veines. Ceci nous semble indiquer une bénignité relative. Une nouvelle radiographie (simple), un mois après, montre l'image de la tumeur encore imprégnée de taches de *thorotrast*. Est-ce le reflet de la fixation élective du thorotrast par des éléments rédiculo-endothéliaux particulièrement nombreux? Fait dont la portée me semble intéressante.

L'autre *sarcome à myéloplaxes* (biopsie) *du condyle externe du fémur*, observé quatre mois après un traumatisme violent de la cuisse, était accompagné de douleurs au niveau du genou, réduction des mouvements, œdème et hydarthrose légère, claudication. Voici d'abord la radiographie simple (fig. 3, I); puis l'artériographie (II), pose aux vingt secondes. Le contraste est net entre la circulation normale du membre et le réseau néoformé de branches serpigineuses avec de petits lacs sanguins, exclusivement localisés au niveau de la tumeur et dessinant leurs contours. C'est l'image du sarcome qu'une biopsie a confirmé (sarcome à myéloplaxes). Remarquons de nouveau l'absence de visibilité précoce des veines et les taches de *thorotrast* retenu par la tumeur, visibles encore un mois après (fig. 3, III).

Deux variétés de tumeurs osseuses, plus rares, ont donné des artériographies intéressantes.

D'abord, une localisation humérale d'un *myélome* (obs. 17), une des premières artériographies de tumeur que nous ayons faite, puis un *plasmocytome* (obs. 401) avec localisations multiples au sternum, et aux deux humérus. L'artériographie de l'humérus gauche (fig. 4) représente deux poses successives (huit et douze secondes) après injection de la sous-clavière. Circulation anormale limitée à la néoplasie et un écoulement veineux si rapide, qu'à la deuxième pose, on ne surprend presque que des veines, émergeant surtout de la tumeur.

B. Dans cette dernière série, je vais vous montrer quelques cas douteux où l'artériographie a déjà joué un rôle précieux :

Obs. 37 : Envoyé par le professeur Salazar. Ostéomyélite? Sarcome? L'artériographie (fig. 10 de nos *Bulletins*, séance du 27 avril 1932) a révélé le réseau néoformé des sarcomes, diagnostic que l'évolution a confirmé.

Un autre cas, douteux aussi (sarcome? ostéomyélite?), a montré à l'artériographie (fig. 5) l'ischémie des ostéomyélites. Diagnostic confirmé par l'opération et l'évolution.

Voici la radiographie et l'artériographie de ce cas précoce, publiée par notre confrère de Porto, Magano (*Portugal medico*, n° 6, 1935), où le diagnostic clinique et radiologique était hésitant.

L'artério est nette : Sarcome. La malade a refusé l'amputation. Six mois après, son état local et général était devenu tellement mauvais

que ce n'était que la confirmation du diagnostic artériographique.

Deux observations de tumeur de l'humérus donnaient des aspects radiologiques très suggestifs de néoplasie. Pourtant, les artériographies que je vous montre sont plutôt en faveur de l'ostéomyélite que l'évolution et l'opération ont confirmée.

Ce n'est pas l'ischémie de l'ostéomyélite chronique, mais l'hyperémie des poussées aiguës. Peut-être la nuance la plus délicate à saisir, c'est le diagnostic différentiel artériographique entre les aspects hyperémiques et les vascularisations néoformées.

Certes, parfois, et si je vous en ai montré plusieurs exemples, la différence est nette; mais, d'autres fois, avec l'expérience encore réduite que nous possédons, le doute peut subsister. Voici, pour terminer, un exemple. La radiographie simple (fig. 6, I) de cette lésion intéressant toute la diaphyse du radius n'était pas d'un diagnostic facile. Cette femme de quarante-trois ans avait une tumeur de tout l'avant-bras, extrêmement douloureuse, la main en valgus, impossibilité de travailler. Pas de fièvre, pas de signes inflammatoires. Voici l'artériographie (fig. 6, II) : Pas de lacs sanguins, pas de circulation veineuse, mais un réseau artériel extrêmement développé au niveau de toute la tumeur, à tel point que nous soupçonnons un sarcome. Or, après rayons X, la tumeur fistulise et une biopsie donne : *syphilis*.

Sous traitement antisyphilitique, rapide amélioration, disparition des douleurs, reprise du travail et l'évolution ultérieure a confirmé le diagnostic biopsique.

Cette fois-ci, notre interprétation artériographique nous a induit en erreur, mais parmi 32 cas de tumeurs osseuses vraies (24) ou inflammatoires (8), un cas d'erreur n'est pas trop décourageant. Surtout, il faut se rappeler que le nombre de cas étudiés est encore trop petit. Beaucoup de nuances des modalités circulatoires, anatomiques et fonctionnelles nous échappent encore. Mais les renseignements et résultats déjà acquis suffisent, il me semble, pour ne pas négliger la méthode. Comment négliger un renseignement qui touche à la nutrition même de la tumeur, au développement de son régime circulatoire, à l'activité de sa croissance, en nous donnant une vision d'ensemble, des limites macroscopiques de la néoplasie? Certes, les images ne seront pas toujours aussi décisives que nous le voudrions, nous ne devrons pas être trop simplistes dans la schématisatisation de ces aspects, et ils doivent être interprétés à la lumière des données cliniques. Mais quelles méthodes garderions-nous alors, s'il fallait exiger qu'elles soient *toujours* suffisamment sûres?

M. **Béclère** : Avec toute l'Académie j'ai applaudi la magnifique communication de M. Dos Santos.

Qu'il me permette de lui soumettre une question sur un point de technique. Si je l'ai bien compris, c'est avec du dioxyde de thorium, substance radio-active, qu'il injecte les artères et dans le cas des sarcomes à myéloplaxes, tumeurs bénignes, cette substance s'y fixe et y demeure.

M. Dos Santos connaît certainement les recherches expérimentales sur les animaux de MM. Roussy, Oberling et Guérin. A l'aide d'injections sous-cutanées de dioxyde de thorium, il ont provoqué l'apparition tardive de tumeurs malignes de nature sarcomateuse.

D'une manière très générale, je crois qu'il est préférable d'éviter l'introduction de substances radio-actives dans l'organisme humain.

Je me demande donc si, pour obtenir les admirables résultats que nous a présentés M. Dos Santos, il ne serait pas possible d'employer une substance opaque non radio-active et tout à fait inoffensive.

M. **Dos Santos** : Nous connaissons très bien les travaux de M. Roussy et ses collaborateurs. Les incidents qu'ils signalent sont pour le moment la menace qui n'a pas encore été démontrée. Nous faisons depuis quatre ans des artériographies avec le thorotraste. Dans la suite nous verrons quel sera le meilleur moyen et nous l'utiliserons, mais actuellement, je crois que le thorotraste est la substance la plus inoffensive.

Résultats généraux de 1.256 sympathectomies,

par MM. **René Leriche**, associé national,
et **R. Fontaine** (de Strasbourg).

Au 1er avril 1936, nous avions fait 1.256 opérations sympathiques, en statistique intégrale portant sur à peu près trente ans. Un certain nombre d'opérations sur lesquelles nous n'avions que des renseignements insuffisants ont été laissées de côté. Les 1.256 cas dont il va être question représentent pour la plupart des cas suivis pendant plusieurs années, quelques-uns pendant onze ans et plus. Nous nous excusons de l'aridité de pareille statistique. Il nous a paru nécessaire de la présenter comme il va être fait pour que vous puissiez avoir une impression d'ensemble de ce qu'est réellement la chirurgie du sympathique.

I. — Statistique des opérations sympathiques pratiquées jusqu'au 1er avril 1936.

Ces 1256 opérations appartiennent à 3 séries différentes :

1° Les 189 premières ont été faites de 1906 à 1924, à Lyon ou pendant la guerre. Elles comportent :

Sympathectomies péri-artérielles	122
Résections artérielles	41
Ramisections lombaires	2
Ramisection cervicale	1
Extirpation du ganglion cervical supérieur	23
Total	189

Sympathectomies cervicales.

MALADIE	MALADES	G.C.S.	G.M.	R.C.I.	S.S.	G.E.U.	G.E.B.	TOTAL	MORT
Troubles cérébraux	2	»	»	1	1	»	»	2	»
Diabète insipide	1	1	»	»	»	»	»	1	»
Rétinite pigmentaire	4	1	»	»	»	1	2-4	6	»
Névralgies faciales	9	7	»	»	»	2	»	9	»
Otospongiose	1	»	»	»	»	1	»	1	»
Torticolis spasmodique	2	2	»	»	»	»	»	2	»
Lupus de la face	1	1	»	»	»	»	»	1	»
Basedow	7	7	»	»	1	»	»	8	»
Tuberculose laryngée	2	»	1	»	»	1	»	2	»
Angine de poitrine	19	2	»	2	4	9	3-6	23	»
Tachycardie	2	»	»	»	»	1	1-2	3	»
Asthme	17	»	»	»	»	11	6-12	23	»
Hypoparathyroïdie	3	»	4	»	»	»	»	4	»
Moignons douloureux	6	»	»	5	»	1	1-2	8	»
Sections nerveuses	5	»	»	1	»	4	»	5	»
Causalgies	2	2	»	2	»	»	»	4	1
Troubles vaso-moteurs	9	1	»	3	2	3	1-2	11	»
Œdème chronique	1	»	»	1	»	»	»	1	»
Raynaud	17	»	»	5	»	4	9-18	27	»
Sclérodermie	21	»	»	4	3	4	12-24	35	»
Ostéoporose	8	»	»	3	»	5	»	8	»
Artérites	8	1	»	4	»	4	»	9	»
Little	2	»	»	1	»	»	1-2	3	»
Polyarthrite	6	»	»	»	»	2	4-8	10	»
Arthrite traumatique	2	»	»	»	»	2	»	2	»
Total	157	25	5	32	11	55	40-80	208	1
Lyon I[1]		23	»	1	»	»	»	24	»
Lyon II		»	»	»	4	15	11-22	41	»
Total général	157	48	5	33	15	70	51-102	273	1

1. Nos observations de Lyon n'ont pas été détaillées, nombre de nos opérations ayant été faites dans divers services où les documents sont restés.

G.C.S., ganglion cervical supérieur; G.M., ganglion moyen; R.C.I., ramisection cervicale inférieure; S.S., sympathectomie cervicale susstellaire; G.E.U., stellectomie unilatérale; G.E.B., stellectomie bilatérale.

2° Une deuxième série de 120 opérations fut réalisée à Lyon, dans les années 1933-1934. Elle comprend :

Sympathectomies péri-artérielles	27
Résections artérielles	10
Stellectomies	37
Sympathectomies cervicales suprastellaires	4
Sympathectomies lombaires	42
Total	120

3° Toutes les autres opérations, soit 947, ont été pratiquées à la Clinique chirurgicale A de Strasbourg, de 1924 à 1932 et de 1934 à avril 1936.

Sympathectomies lombaires (1er avril 1936).

MALADIES	MALADES	TRANSPÉRITONÉALES	SOUS-PÉRITONÉALES hautes L1	SOUS-PÉRITONÉALES basses L3/4	SOUS-PÉRITONÉALES basses bilatérales	OPÉRATIONS
Tabes.	2	»	»	2	»	2
Sciatiques rebelles.	5	»	»	5	»	5
Moignons douloureux	5	»	»	5	»	5
Névralgie pelvienne :						
a) D'origine cancéreuse	11	11	»	»	»	11
b) Non cancéreuse.	1	1	»	»	»	1
Paralysies spasmodiques. . .	13	3	»	4	6-12	19
Troubles vaso-moteurs.	10	2	»	5	3-6	13
Ulcères chroniques	6	»	»	6	»	6
Sclérodermies.	6	2	»	2	2-4	8
Ostéoporoses	4	»	»	4	»	4
Phlébites anciennes	8	2	1	5	»	8
Hyperidroses	2	1	»	1	»	2
Arthrites tuberculeuses	2	»	»	2	»	2
Polyarthrites	4	»	»	2	2-4	6
Mégacôlon.	5	5	»	»	»	5
Total.	83	27	1	43	26	97
Artérites	72	3	»	62	16	81
Total général. . .	155	30	1	105	42	178

Ces 1.256 opérations comprennent :

A. *Opérations sur la chaîne sympathique et ses branches* : 535, dont :

1° Opérations sur le sympathique cervical, 273, dont :

Résections du ganglion cervical supérieur.	48
Résections du ganglion moyen.	5
Ramisections cervicales isolées, sans ganglionectomies. .	33
Sympathectomies supra-stellaires (ganglion cervical supérieur, moyen, et intermédiaire, sans l'étoilé).	15
Stellectomies unilatérales	70
Stellectomies bilatérales, 51 cas	102
Total	273

Le tableau ci-joint donne le détail de ces 273 opérations (voir tableau page 878).

2° 178 *Sympathectomies lombaires* ont été exécutées par voie transpéritonéale, ou par voie sous-péritonéale. Habituellement, la chaîne lombaire a été réséquée de L2 à L4. Mais, de récentes recherches cliniques et expéri-

mentales, que nous publierons prochainement, nous ont montré que du point de vue vasomoteur, la résection du premier ganglion lombaire est plus efficace que l'ablation du reste de la chaîne. Cette extirpation isolée de L1 a été faite par une incision sous-costale, et par voie sous-péritonéale, plusieurs fois depuis dix-huit mois.

Pour ces 178 opérations la voie transpéritonéale (résection des deux chaînes en un temps) a été employée 30 fois, la voie sous-péritonéale 148 fois, 106 fois d'un seul côté, 30 fois des deux.

Voici un tableau qui donne la répartition de ces 178 opérations (voir tableau page 879).

3° Nous avons sectionné 7 fois par voie sous-péritonéale *le grand et le petit splanchnique*. L'opération a été parfois combinée avec la résection du premier ganglion lombaire.

Les 7 opérations ont eu lieu :

2 fois pour hypertension chronique permanente.

4 fois pour des symptômes gastro-intestinaux variés, tenant à de la gastroptose ou au dolicho-côlon.

1 fois pour une thrombo-angéite des membres inférieurs.

Une malade à laquelle nous avions sectionné les deux splanchniques gauches pour une gastroptose demeure au bout de six mois très améliorée.

4° *Le ganglion aortico-rénal* a été enlevé 6 fois par l'un de nous (Fontaine) pour de petites hydronéphroses douloureuses que rien ne soulageait. L'opération paraît donner des succès définitifs. Elle n'altère en rien la fonction rénale. Un malade vient d'être revu au bout de deux ans en parfait état.

5° *L'ablation isolée des plexus mésentérique inférieur et supérieur* a été faite 2 fois pour des troubles douloureux en liaison avec de la stase intestinale chronique. Nous ne nous prononçons pas encore sur les résultats définitifs tant il est difficile de juger.

Nous avons combiné cette ablation des plexus mésentériques avec la section du présacré et des deux chaînes lombaires dans 7 cas de douleurs pelviennes liées à l'évolution de cancers inopérables ou récidivés de l'utérus, de la prostate ou du rectum. Les malades ont été et sont demeurés soulagés. Ce type d'opération nous paraît préférable à la cordotomie.

6° *La résection du présacré* de Cotte a été faite 61 fois. Dans l'ensemble, les résultats à distance ont été excellents.

7° Nous n'avons abordé que 8 fois le *sympathique dorsal*. L'opération nécessite la résection des apophyses transverses. L'isolement de la chaîne peut blesser la plèvre. Cet accident nous est arrivé une fois; il en est résulté un emphysème médiastinal, qui a cédé à une incision sus-sternale.

Parmi les indications, nous relevons :

5 moignons douloureux, que des opérations sur le sympathique cervical n'avaient pas soulagés. Aucun ne l'a été par la sympathectomie dorsale complémentaire.

Un malade souffrant d'un névrome du cubital plusieurs fois réséqué n'en retitra, lui non plus, aucun profit.

Échec également dans 1 cas de crises gastriques du tabes, et chez un malade qui présentait des douleurs gastriques en rapport avec un ulcère peptique, que diverses interventions sur l'estomac n'étaient pas arrivées à soulager.

B. 574 *sympathectomies péri-artérielles*, se répartissent comme suit :

Sympathectomies péri-artérielles (sans les artériectomies)[1] :

	OPÉRATIONS	TOTAL
Péri-carotidiennes + névrectomies sinu-carotidiennes	29	
Péri-sous-clavières	23	177
Péri-humérales	123	
Péri-radiales	2	
Péri-iliaques	16	
Péri-fémorales	257	275
Péri-tibiales	2	
Total		452
Lyon I.		122
Total général		574

1° *La sympathectomie péri-carotidienne* a le plus souvent été associée à l'énervation sinu-carotidienne. Ces opérations ont été faites pour :

	MALADES	OPÉRATIONS
Epilepsie traumatique généralisée	7	7
Troubles circulatoires cérébraux	1	1
Troubles oculaires (rétinite pigmentaire, atrophie optique, syndrome douloureux orbitaire, type causalgique	4	6
Exophtalmos pulsatile	1	1
Otospongiose	9	12
Hypotension chez un addisonien	1	2
Total	23	29

2° *La sympathectomie péri-sous-clavière* a été faite vingt-trois fois avec les indications suivantes :

Sympathectomies sous-clavières (1er avril 1936) :

Arthrites traumatiques	10
Ostéoporoses	2
Syndrome côte cervicale	5
Raideur grave du coude	1
Œdème dur de la main	2
Artérite	3
Total	23

1. De 1920 à 1923, nous avons publié dans le *Lyon Chirurgical* ou dans *La Presse Médicale*, diverses opérations qui ne sont pas comprises dans cette statistique : elle ne comprend que des opérations faites à Strasbourg (alors que notre premier cas date de 1915).

3° 123 *sympathectomies humérales* ont été faites pour :

	MALADES	OPÉRATIONS
Maladies de Raynaud	9	12
Sclérodermies	4	6
Troubles vaso-moteurs	5	8
Côte cervicale	2	2
Troubles trophiques	4	4
Radiodermites	2	2
Artérites	17	18
Névrite ascendante	3	3
Sections nerveuses	6	6
Œdème post-traumatique	3	3
Ostéoporose post-traumatique	14	14
Ostéoporose post-infectieuse	4	4
Maladie de Kienböck	4	4
Ancien traumatisme du carpe, fracture du scaphoïde, semi-lunaire, luxation rétro-lunaire	7	7
Raideurs après fractures	7	9
Pseudarthroses et retard de consolidation	3	3
Arthrites tabétiques	1	1
Polyarthrites	2	2
Tuberculose main, poignet, coude	10	10
Dupuytren	4	4
Paralysies spasmodiques	1	1
Syndrome de Volkmann	4	4
Total	106	115
Lyon II		8
Total général		123

4° Si nous ajoutons 2 *sympathectomies péri-radiales*, nous arrivons à 148 sympathectomies péri-artérielles du membre supérieur. Nous en avons fait 275 pour le membre inférieur.

5° *Sympathectomies péri-iliaques externes* :

	MALADES	OPÉRATIONS
Artérites	4	5
Raideur articulaire	4	4
Trophœdème	1	1
Ostéoporose diffuse post-opératoire	1	1
Sclérodermie	1	2
Total	11	13
Lyon II	3	3
Total général	14	16

6° *La sympathectomie péri-artérielle* a été faite le plus souvent autour de la fémorale superficielle. 257 opérations se répartissent comme suit :

Sympathectomies péri-fémorales (1er avril 1936).

	MALADES	OPÉRATIONS
Névromes douloureux	6	7
Sclérodermies	3	3
Troubles vasomoteurs + trophiques	16	17
Œdèmes	12	13
Retards de consolidation	15	16
Raideurs articulaires post-traumatiques	3	3
Hydarthroses chroniques	1	1
Ostéoporoses	23	23
Tuberculoses ostéo-articulaires	5	5
Moignons ulcérés	8	8
Ulcères par radiodermite	1	1
Ulcères chroniques de jambe	67	77
Atrophies tabétiques	2	2
Artérites	61	66
Contractures	1	1
Total	224	243
Lyon II	14	14
Total général	238	257

7° Ajoutons 2 *sympathectomies péri-tibiales postérieures*, toutes deux pour artérites.

C. Quand l'artère était oblitérée, la sympathectomie péri-artérielle a été remplacée par *l'artériectomie*.

Nous ne pouvons donner une statistique détaillée d'artériectomie, c'est en 1915 qu'a été faite la première. Cela fait vingt et un ans. Des déplacements variés ont mis obstacle à l'établissement d'une statistique intégrale. Nous nous bornerons à l'analyse de 147 artériectomies, faites à Strasbourg; elles comprennent :

Artériectomies iliaques primitives et externes	6
Artériectomies superficielles	73
Artériectomies poplitées	8
Artériectomies tibiales postérieures	3
Artériectomies humérales	15
Artériectomies cubitales	1
Total	147

* * *

Sur la base de ces 1.256 opérations, nous voudrions envisager :

1° La gravité de la chirurgie du sympathique;

2° Les indications, telles qu'elles résultent des résultats acquis en vingt ans de pratique de cette chirurgie.

I. Dangers et mortalité des opérations sympathiques. — Sur 273 sympathectomies cervicales, nous n'avons enregistré qu'un seul décès : huit jours après une ramisection cervicale inférieure, nous avons perdu de pneumonie aiguë une malade de cinquante ans, que nous avions opérée

pour une causalgie. A l'exception de deux légères suppurations, nous n'avons pas vu d'autres complications après cette opération, et pourtant dans le nombre se trouvent 51 stellectomies bilatérales (102 opérations). Nous n'avons jamais observé sur ce nombre important de stellectomies, l'asystolie aiguë dont on a trop parlé, même lorsque nous avons opéré des malades au cœur fortement altéré, souffrant d'angine de poitrine ou de tachycardie. Plusieurs années après l'opération, le cœur a été trouvé normal, travaillant normalement; après l'opération, l'électrocardiogramme s'est amélioré fréquemment. En nous basant sur 172 ablations stellaires, dont la plupart ont été suivies pendant plusieurs années (jusqu'à dix ans), nous pouvons affirmer la bénignité de la stellectomie. Rien, ni cliniquement, ni expérimentalement, ne justifie la réputation de gravité que certains auteurs ont voulu lui faire.

178 interventions sur le sympathique lombaire, nous ont donné une mortalité plus forte. Nous avons perdu 6 malades, soit 3,3 p. 100. 2 morts semblent indépendantes de l'opération. Il s'agissait dans les deux cas, de malades souffrant d'artériosclérose très avancée; l'un mourut le huitième jour après l'opération, d'une brusque hémorragie cérébrale; l'autre succomba à une crise cardiaque. Un troisième malade est mort d'infection pariétale, un autre de péritonite après une sympathectomie transpéritonéale. Nous avons eu enfin 2 décès par embolie.

Parmi ces 6 cas mortels, il y avait 3 artérioscléreux avancés et une séquelle de phlébite.

Parmi les 574 cas ayant subi des sympathectomies péri-artérielles, 2 malades sont morts d'embolie, après des opérations pour ulcères phlébitiques.

Deux fois, l'artère fémorale a été blessée au cours de l'ablation de l'adventice. Le segment blessé fut réséqué. L'accident n'eut aucune suite fâcheuse. Après l'opération, l'hyperthermie du pied était très considérable.

Nous n'avons pas observé d'autres complications.

147 résections artérielles ont donné 2 morts. Dans les 2 cas, l'artériectomie avait été faite pour lésions pré-gangréneuses avancées. Après l'opération, une gangrène gazeuse se déclara, qui emporta les deux malades.

Somme toute, la mortalité opératoire a été insignifiante. Mais il faut prendre certaines précautions, chaque fois que l'on opère des malades porteurs d'ulcérations anciennes infectées ou d'une gangrène localisée. Des mesures de désinfection locale préalables, parfois des injections intra-artérielles de mercurochrome, la douceur opératoire surtout dans le maniement des écarteurs, le drainage prophylactique, permettent d'éviter des accidents que l'action hyperémiante des sympathectomies pourrait favoriser comme l'indiquent les récentes expériences de Gastinel et de Reilly.

II. Résultats des interventions sympathiques. — Nous envisagerons séparément :

Les résultats de la chirurgie du sympathique dans les affections viscérales, et ceux obtenus dans les affections des membres :

a) *Chirurgie du sympathique dans les affections viscérales.*

Deux fois, nous avons heureusement influencé *des troubles circulatoires encéphaliques* par des opérations sur le sympathique cervical. Les faits seront publiés en détails. Un cas d'hémiplégie après thrombose de l'artère vertébrale, avec hémianesthésie, a été transformé.

Dans *la rétinite pigmentaire*, les quelques essais que nous avons faits jusqu'ici, sur des cas avancés, ne permettent qu'assez difficilement des conclusions précises. Cependant, un cas a été remarquablement amélioré : le malade qui ne pouvait se guider lui-même a quitté la clinique marchant sans hésitation à travers les corridors. Au début, l'opération doit être efficace. Dans *l'embolie de la rétine*, l'opération nous paraît de même indiquée, à condition d'être faite dès le début des symptômes.

Nous avons opéré 9 *otospongioses* par sympathectomie péricarotidienne, et névrectomie sinucarotidienne. Les résultats sont très encourageants; certains sont tout à fait surprenants. Mais nous avons voulu attendre pour les faire connaître, afin de ne pas faire naître des espoirs injustifiés. Notre premier essai remonte maintenant à sept ans. Nous avons l'impression qu'il y a là une thérapeutique très efficace de la surdité par otospongiose.

Dans un cas de *diabète insipide traumatique*, l'extirpation du ganglion cervical supérieur a eu une action très heureuse sur la diurèse. La même opération a favorablement influencé un *torticolis spasmodique*, que la résection extracranienne du spinal n'avait guère amélioré. Le résultat date maintenant de deux ans.

Dans la maladie de Basedow, les résultats des opérations sympathiques ne valent pas ceux de la thyroïdectomie subtotale. Même l'exophtalmie résiduelle n'a guère été améliorée par les sympathectomies cervicales.

Un lupus ne fut pas amélioré par l'ablation du ganglion cervical supérieur. L'ablation du ganglion moyen, par contre, semble avoir heureusement influencé 2 *tuberculoses laryngées*.

A Lyon, à la demande de notre ami Victor Cordier, nous avons fait 3 stellectomies pour *tuberculose pulmonaire*. Les résultats à distance montrent que la maladie n'en a pas été sensiblement modifiée.

Pour la névralgie typique du trijumeau, nous faisons toujours la neurotomie rétrogassérienne. L'ablation du ganglion cervical supérieur ne nous a donné que de médiocres résultats. Elle reste peut-être indiquée dans certaines algies atypiques, dans les prétendues *sympathalgies faciales*. Deux fois, dans de pareils cas, nous avons trouvé le ganglion cervical supérieur englobé dans des ganglions tuberculeux caséifiés. La guérison des malades a été obtenue par l'extirpation du ganglion sympathique et des ganglions lymphatiques.

La résection du ganglion cervical supérieur pour *paralysie faciale* a, sauf une fois, donné de bons résultats. Après l'opération, les paupières se ferment activement, et la lagophtalmie diminue.

Après une expérience de onze ans, nous considérons l'*angine de poitrine* comme une très bonne indication de la sympathectomie stellaire. Nos recherches nous ont montré que le réflexe angineux part des coronaires,

qu'elles soient complètement oblitérées, ou simplement spasmées; le plus souvent, il s'agit d'une crise de vaso-constriction à partir d'une lésion anatomique. Les choses se passent comme dans les artérites des membres. La stellectomie supprime, ou du moins diminue, les possibilités de vaso-constriction, et comme toute sympathectomie entraîne une coronaro-dilatation, ce qui explique les bons effets de l'opération. Pour réussir, il faut exclure du traitement chirurgical les malades présentant des oblitérations coronariennes très étendues que l'électrocardiogramme permet de reconnaître.

Mais, quelle opération faut-il faire?

Nous croyons que la stellectomie uni- ou bilatérale, est le procédé de choix. L'opération doit être faite par la voie cervicale. La voie dorsale, qui permet de supprimer les ganglions D2 et 3, ce qui nous paraît inutile, est plus difficile sinon dangereuse.

La stellectomie uni- ou bilatérale, qui n'expose à aucun danger, peut subir avantageusement la comparaison avec la thyroïdectomie totale des Bostoniens. Elle a à son actif des résultats plus nombreux et plus décisifs. Nous avons jusqu'ici opéré 27 malades pour angine de poitrine, 5 par sympathectomie sus-stellaire, et 22 par stellectomie uni- ou bilatérale. Aucun malade n'a succombé à l'opération. Nous avons obtenu globalement 70 p. 100 de résultats favorables, avec des disparitions complètes des symptômes angineux, contrôlées au bout de dix, huit, sept, six et cinq ans. Il est à noter que les malades guéris restent sensibles au froid. C'est le choix correct des cas à opérer qui constitue la seule difficulté de ce traitement, car, comme dans les artérites, l'opération n'agit que sur les phénomènes vaso-constrictifs dont la disparition fait cesser les symptômes subjectifs, et favorise l'établissement d'une circulation collatérale.

2 malades atteints de *tachycardie paroxystique* de type sinusal, sont restés guéris après stellectomie, l'un depuis dix ans, l'autre depuis six ans. Un troisième malade ne fut qu'amélioré.

Sur 19 cas d'*asthme bronchique*, 14 furent opérés des deux côtés, et 5 d'un seul, nous avons eu 25 p. 100 de guérisons, 25 p. 100 d'amélioration et 50 p. 100 d'échecs. Parmi les bons résultats nous comptons deux disparitions à peu près complètes des crises depuis onze et dix ans. Malgré le pourcentage élevé des échecs, un essai de sympathectomie paraît toujours justifié, quand les multiples méthodes médicales ont échoué.

Nous avons eu de bons résultats dans *les petites hydronéphroses douloureuses*, par l'extirpation du ganglion aortico-rénal qui a été faite par Fontaine en 1933. La fonction rénale n'a jamais été altérée; elle a été nettement améliorée dans quelques cas.

Nos résultats dans *les ovarites sclérokystiques et autres dysménorrhées*, dans *le vaginisme*, le *kraurosis vulvæ*, par la résection du nerf présacré, s'accordent avec ceux indiqués par Cotte. Les guérisons sont durables, ainsi que nous l'ont montré 22 cas contrôlés au bout de plusieurs années.

La résection du splanchnique dans l'hypertension chronique permanente nous a donné quelques résultats immédiats intéressants. Il nous est

impossible de dire[1] actuellement si cette opération vaut mieux que la surrénalectomie avec laquelle nous avons obtenu quelques améliorations considérables et progressives.

L'ablation du plexus mésentérique supérieur et inférieur, jointe à la sympathectomie lombaire bilatérale, a donné des soulagements considérables dans *les névralgies pelviennes des cancéreux*, qui d'habitude ont cessé de souffrir jusqu'à leur mort.

Dans 5 cas de *mégacôlon*, nous avons pratiqué la même intervention et obtenu trois bons résultats, dont un tout à fait remarquable. Au bout d'un an, l'enfant est transformée et n'a plus aucun trouble. Elle demeure constipée sans plus, mais radiologiquement, son intestin s'est notablement rétréci et a considérablement diminué de longueur. Ce fait nous a conduit à faire la section du splanchnique dans 2 cas de *dolichocôlon* : les résultats sont bons au bout de quelques mois. Evidemment nous ne savons rien encore des résultats éloignés.

b) *Chirurgie du sympathique dans les affections des membres.* — Le traitement des *états douloureux* est toujours difficile. La causalgie est, dans la grande majorité des cas, guérie par la sympathectomie périartérielle. De même certains types de moignons douloureux. Dans d'autres cas comme nous l'avons indiqué ailleurs, et toujours dans les algies *ascendantes* post-traumatiques, la sympathectomie péri-artérielle s'est montrée insuffisante. Nous avons alors agi sur les rameaux communicants ou enlevé les ganglions régionaux.

Chez les amputés, les résultats ont été meilleurs, sauf pour les malades qui auparavant avaient déjà subi de multiples opérations. Nous avons parfois combiné la résection du neurogliome du bord central à la résection du sympathique, et avons ainsi pu obtenir, dans plusieurs cas, une guérison complète, alors que nous n'avons eu que de médiocres résultats avec les opérations médullaires (radicotomie antérieure et postérieure et cordotomie). Nous avons signalé au congrès du Caire des guérisons datant de dix ans, de huit ans et demi, de quatre ans et demi et de deux ans.

5 cas de *sciatique invétérée* ont été opérés. Tous furent améliorés par la sympathectomie lombaire, et 2 peuvent actuellement, au bout de plusieurs années, être considérés comme vraiment guéris.

Les résultats éloignés des sympathectomies dans *les troubles vasomoteurs et trophiques* sont excellents.

Quand les troubles surviennent après des traumatismes périphériques, des infiltrations novocaïniques locales ou ganglionnaires peuvent amener la guérison. Les cas anciens doivent être traités par la sympathectomie.

La maladie de Raynaud vraie, résultant d'une hypertonie des vasoconstricteurs sans oblitération artérielle, a presque toujours été transformée par les opérations sympathiques. La sympathectomie péri-artérielle nous a suffi souvent. Une de nos malades est guérie depuis mars 1924. Dans les

1. R. Fontaine : La chirurgie du splanchnique dans l'hypertension artérielle. *Bull. de la Soc. de Thérapeutique*, n° 8, 9 octobre 1935.

cas graves ou invétérés, nous enlevons la chaîne. Notre première opération de ce type date de janvier 1925. Le malade est toujours en excellent état. Par l'opération, on obtient assez régulièrement la disparition des douleurs et des troubles trophiques, et la guérison des ulcérations. Le plus souvent, pendant longtemps, les doigts gardent une tendance à se cyanoser au froid. Mais, au bout de deux et trois ans, nous avons vu ce symptôme ennuyeux disparaître aussi.

Il va de soi qu'il ne faut pas opérer comme maladie de Raynaud des artérites à leur début. Nous avons donné ailleurs le moyen de différencier les cas.

En 1932, nous avons revu 19 Raynaud opérés depuis plusieurs années; la majorité d'entre eux demeuraient guéris.

Pour *sclérodermie*, nous avons fait jusqu'ici :

Sympathectomies péri-humérales.	5
Sympathectomies péri-fémorales	3
Sympathectomies péri-iliaques	2
Sympathectomies cervicales.	32
Sympathectomies lombaires.	8
Soit, opérations	50

Jusqu'en 1929, nous n'avons fait que des opérations sympathiques, et plusieurs de nos malades opérés en 1925, 1926, 1927 peuvent, en 1936, être considérés comme complètement guéris. Chez d'autres, la maladie paraît arrêtée mais les lésions les plus anciennes n'ont pas régressé. Quelques cas très invétérés n'ont pas été améliorés par l'opération.

Depuis 1929, avec A. Jung, nous avons souvent ajouté la parathyroïdectomie aux opérations sympathiques dans la sclérodermie. Et actuellement, c'est cette combinaison d'opérations parathyroïdiennes et sympathiques que nous pratiquons le plus souvent.

Les œdèmes traumatiques disparaissent vite et définitivement après des sympathectomies péri-artérielles. Nous avons par contre échoué avec toute les sympathectomies sauf une fois dans *l'éléphantiasis*, et dans *les œdèmes chroniques d'origine endocrinienne.*

L'ostéoporose douloureuse post-traumatique est une des meilleures indications de la sympathectomie péri-artérielle. Les résultats sont le plus souvent surprenants. En peu de jours, on voit disparaître d'importants troubles fonctionnels; les articulations se libèrent, et les douleurs cessent. La décalcification cède plus lentement; elle met des mois à disparaître : souvent même, après guérison fonctionnelle, les os restent moins denses que du côté sain.

Pour *ostéoporose*, nous avons fait :

Sympathectomies cervicales.	8
Sympathectomies lombaires.	4
Sympathectomies péri-artérielles, dont : 2 péri-sous-clavières, 17 péri-humérales, 1 péri-iliaque, et 19 perifémorales.	39

Soit 5 opérations pour ostéoporoses, avec plus de 90 p. 100 de succès complets et définitifs.

La sympathectomie péri-artérielle s'est également montrée utile dans *la maladie de Kienböck*, et contre *les troubles fonctionnels* qui accompagnent *les vieilles fractures du scaphoïde, du semi-lunaire, du grand os*, et *la luxation rétrolunaire du carpe*, même bien réduite; mais nous avons tendance à lui substituer les infiltrations novocaïniques du stellaire.

24 *retards de consolidation* ont dans l'ensemble été favorablement influencés par la sympathectomie péri-artérielle et la consolidation a été obtenue. Les résultats furent par contre sans intérêt, dans *les tuberculoses osseuses et articulaires*, sauf dans un cas de *tumeur blanche du poignet* qui a été revu guérie avec mouvements au bout de neuf ans.

Quelques cas de *polyarthrite ankylosante* ont été très améliorés par des opérations ganglionnaires. Mais il y a eu des échecs complets.

Les arthropathies tabétiques, traitées de cette façon, ne nous ont donné aucun résultat satisfaisant.

Nous avons opéré un grand nombre *d'ulcères chroniques de jambe, des ulcères variqueux véritables*, développés sur un terrain variqueux, et centré par une varice, des *ulcères phlébitiques* et *des ulcères traumatiques* après de simples contusions de la crête tibiale, après des fractures avec cal volumineux, et après des brûlures, et enfin des *ulcères de cause inconnue*, que l'on peut appeler, faute de mieux, *ulcères chroniques essentiels de la jambe*.

Après avoir exclu la syphilis par un traitement d'épreuve, nos ulcères chroniques ont été traités par sympathectomie, puis greffe cutanée quand le fond de l'ulcère était devenu stérile et bourgeonnait bien.

74 cas ont été traités d'après cette méthode, qui a été décrite ailleurs. Parmi ces 74 cas, 52 datant des années 1925-1932, furent réexaminés en 1933. Les ulcères variqueux avaient dans l'ensemble donné d'excellents résultats; presque tous restaient cicatrisés; seuls avaient récidivé les malades ayant une dermite pigmentaire très étendue et une très forte sclérose des parties molles. *Les ulcérations traumatiques* étaient de même restées guéries, tandis que les ulcères post-phlébitiques avaient tous récidivé.

3 ulcères sur *radiodermite* demeurent guéris après plusieurs années.

Les paralysies spasmodiques peuvent être améliorées par les opérations sympathiques. Après l'opération, l'hypertonie musculaire diminue. Mais jamais l'opération sympathique ne suffit, à elle seule, pour obtenir un succès durable. Elle crée une hypotonie passagère dont il faut profiter pour faire les manœuvres orthopédiques nécessaires. Il ne faudrait opérer que des malades jeunes (entre neuf et quinze ans) acceptant de se soumettre à un traitement orthopédique de longue durée. Sur 13 cas opérés, 6 ont retiré un très grand bénéfice de l'intervention.

L'hyperhydrose est une bonne indication. Nous avons opéré avec succès 2 malades, qui restent guéris après deux et trois ans.

Les *artérites* sont l'indication la plus fréquente de la chirurgie sympathique, et c'est surtout à leur propos que nous l'avons étudiée initialement Cela se comprend : elle est essentiellement une chirurgie de la vaso-motricité diminuant l'action des vaso-constricteurs, supprimant les spasmes.

A l'heure actuelle, nous considérons que la sympathectomie péri-artérielle n'est indiquée que là où il n'y a pas oblitération.

Or, le plus habituellement les artérites s'accompagnent d'oblitérations d'où la fréquence croissante dans notre pratique de l'artériectomie et de la sympathectomie lombaire.

Nous avons tout de même fait encore 64 sympathectomies péri-artérielles pour artérites dans ces dernières années, et certains de nos malades d'il y a dix ans, ont été vus guéris après sept ans et neuf ans. Nous l'utilisons surtout chez les artério-scléreux.

L'artériectomie est indiquée dans les oblitérations localisées. Nous nous basons toujours sur l'*artériographie* dont nous ne saurions plus nous passer. L'artériectomie n'a sa pleine efficacité que si elle dépasse l'oblitération en aval et en amont. Mais c'est pratiquement souvent impossible. Toute collatérale perméable doit être respectée au cours de l'intervention qui, sous prétexte d'améliorer la circulation en faisant cesser des spasmes vasculaires, ne doit pas aggraver les conditions mécaniques de la circulation sanguine. Dans le creux poplité et derrière les malléoles, les plaies guérissent mal chez les artéritiques et peuvent demeurer ulcérées. Aussi ne faisons-nous pas d'habitude d'artériectomies poplitées et tibiales postérieures. En cas d'oblitération de ces artères, les opérations sur le sympathique lombaire nous paraissent préférables.

En ce qui concerne ces dernières, nous avons pu nous convaincre que les résections hautes du sympathique lombaire sont plus efficaces que les basses ; mais ces dernières sont techniquement plus faciles [1]. Elles gardent donc une indication habituelle chez des malades souvent déficients.

Au 1er avril 1936, nous avions fait :

1° *Sympathectomies lombaires* : 72, dont pour :

Thrombo-angéite	54
Artériosclérose	8
Artérite diabétique	1
Thrombose après gelures	2
Thrombose après anévrysmes	2
Oblitération traumatique	1
Autres oblitérations	4

2° *Résections artérielles* : 106, dont pour :

Endartérite oblitérante	38
Artérite artèriosclérotique	45
Thromboses après embolie	11
Oblitérations syphilitiques	2
Oblitérations traumatiques	10
Total	106

1. A cause des types d'incision nécessaire : sous-costale pour le 1er ganglion, abdominale oblique pour le reste de la chaîne.

Ces chiffres montrent que nous avons fait dans la thrombo-angéite (maladie de Buerger) plus de sympathectomies lombaires que de résections artérielles (54 contre 38), et inversement plus de résections pour les artérites scléreuses (45 résections artérielles pour seulement 8 sympathectomies lombaires).

Les 106 résections artérielles comportent :

Iliaques	6
Fémorales superficielles.	73
Poplitées	8
Tibiales postérieures	3
Humérales.	15
Cubitale	1

Les résultats éloignés sont connus pour :

1° 48 *sympathectomies lombaires pour thrombo-angéite* :

Mort	2 cas = 4,2	p. 100
Inconnu.	9 cas = 18,8	—
Echecs	9 cas = 18,8	—
Améliorations passagères	3 cas = 6,3	—
Bons résultats contrôlés au bout de plus d'un an.	1 cas = 2,1	—
Bons résultats de moins d'un an . . .	9 cas = 18,8	—
Très bons résultats de plus d'un an. .	11 cas = 22,9	—
Trés bons résultats de moins d'un an.	4 cas = 8,3	—

2° 34 *résections artérielles pour thrombo-angéite* ont donné :

Mort	0 cas = 0	p. 100
Inconnu.	5 cas = 14,7	—
Echecs	10 cas = 19,7	—
Améliorations passagères.	7 cas = 20,6	—
Bons résultats de plus d'un an	2 cas = 5,9	—
Bons résultats de moins d'un an . . .	4 cas = 11,8	—
Très bons résultats de plus d'un an. .	5 cas = 17,6	—

3° 34 *résections pour oblitération par artério-sclérose* donnent :

Mort	1 cas = 2,9	p. 100
Inconnu.	5 cas = 14,7	—
Echecs	2 cas = 5,9	—
Améliorations passagères.	8 cas = 23,5	—
Bons résultats de plus d'un an. . . .	10 cas = 29,4	—
Très bons résultats de moins d'un an.	2 cas = 5,9	—
Très bons résultats de plus d'un an. .	6 cas = 17,6	—

Il en ressort que, dans la *thrombo-angéite*, la résection artérielle et la sympathectomie lombaire ont sensiblement donné les mêmes résultats : 58,9 p. 100 de bons résultats pour la sympathectomie lombaire et 55,9 p. 100 pour la résection artérielle.

Dans l'*artério-sclérose*, les résultats sont encore meilleurs ; les bons résultats atteignent 76,4 p. 100.

Dans les *thromboses emboliques*, ils sont généralement bons.

L'artériectomie et la sympathectomie lombaire sont donc des moyens très efficaces dans le traitement des affections artérielles, sans que l'on puisse pour le moment se prononcer en faveur de l'une ou de l'autre. Loin de s'exclure, ces procédés peuvent utilement être combinés.

Évidemment, ce ne sont pas des traitements pathogéniques : nous pensons de plus en plus qu'il faut pour cela s'adresser à la surrénalectomie que nous faisons toujours quand elle nous paraît indiquée. Mais la chirurgie sympathique supprime ou diminue dans son activité un des mécanismes essentiels de réalisation de la maladie et par là elle est très utile.

*
* *

L'examen des résultats de nos 1.256 opérations sympathiques, dont un très grand nombre ont été suivies pendant des années, montre que la plupart des indications données aux sympathectomies sont bonnes et doivent être conservées.

Nous avons indiqué chemin faisant celles qui doivent être éliminées.

Sur les bases de notre expérience actuelle, cette chirurgie nous paraît avoir acquis une place définitive dans la thérapeutique chirurgicale. Mais il ne faut pas l'appliquer à tort et à travers. Elle exige pour réussir un diagnostic précis et une analyse physiopathologique attentive, parce qu'elle est avant tout une thérapeutique physiologique et fonctionnelle agissant par le moyen vasculaire plutôt que par l'ordre nerveux.

PRÉSENTATION DE CLICHÉS

Résultats de l'infiltration novocaïnique du ganglion étoilé dans une paralysie radiale par compression,

par MM. **R. Leriche** et **F. Froehlich.**

L'infiltration novocaïnique des ganglions sympathiques est une extraordinaire méthode d'analyse et de thérapeutique, qui n'a pas fini de nous révéler des aspects nouveaux de la pathologie.

Dans ces dernières années, à différentes reprises, nous avons vu des phénomènes paralytiques périphériques se modifier rapidement après une infiltration sympathique.

Le cas suivant est particulièrement démonstratif. Le résultat enregistré par la photographie nous enseigne que nos conceptions sur la conductibilité nerveuse, et sur le mécanisme des troubles nerveux dits par compression, doivent être modifiées.

M.... (Eugène) se présente à la clinique le 19 octobre 1935, avec une paralysie radiale droite complète, qui est survenue il y a dix jours. Le 9, il s'était couché sur un banc, étendu sur le côté droit. Il a dormi deux heures, et s'est réveillé la main tombante : dix jours de massage n'ont pu amener la moindre amélioration. Il s'agit de toute évidence de la classique paralysie par compression du radial au niveau de la gouttière de torsion.

La main tombe flasque sur le poignet. Les doigts sont en demi-flexion. Si on relève les premières phalanges, les 2[e] et 3[e] phalanges s'étendent. Il n'y a pas d'abduction du pouce. L'adduction est minime. Dans la flexion de l'avant-bras, le long supinateur ne dessine pas sa corde.

La paralysie est donc complète. Les réflexes des extenseurs et des supinateurs ont disparu. Il n'y a pas de troubles des différentes sensibilités.

Pour plus de sûreté, nous demandons à la clinique neurologique du professeur Barré un examen et un électrodiagnostic.

Le D[r] Klein, assistant du professeur Barré, nous répond :

« J'ai constaté une hypothermie de tout le membre supérieur droit, et une abolition de C. 8 droit. Je n'ai pas trouvé de troubles sensitifs dans le domaine du radial droit. Mais, les réactions électriques donnent une *réaction lente dans les muscles innervés par le radial* (*réaction de dégénérescenee*).

« Le système sympathique paraît normal. »

Nous observons le malade pendant trois jours : les troubles demeurent identiques. Il n'y a pas la moindre ébauche de mouvement dans les muscles innervés par le radial.

Nous décidons de faire une infiltration stellaire droite (22 octobre).

L'infiltration s'accompagne aussitôt de la réaction caractéristique. Pendant que s'installe le syndrome de Claude Bernard-Horner, le malade accuse une sensation de chaleur dans tout le membre supérieur droit et bientôt la main est plus chaude que de l'autre côté. Nous lui demandons alors de relever la main. A sa grande surprise il réussit aussitôt à la mettre en extension dans le prolongement de l'avant-bras. Il la met même en *légère hyperextension*. Par contre, l'extension des doigts n'est qu'ébauchée.

Cette récupération persiste quelques heures, puis diminue peu à peu. Le soir, à 5 heures, la position de la main est redevenue ce qu'elle était avant l'injection.

Le lendemain matin, au réveil, le malade constate qu'il peut de nouveau étendre sa main sur l'avant-bras. Mais, l'extension des doigts n'a pas changé. On fait une nouvelle infiltration stellaire. Aussitôt l'extension de la main se fait facilement, presque complètement. La supination devient possible. On voit dans la flexion de l'avant-bras, le long supinateur qui se contracte. Les mouvements d'extension des doigts gagnent peu.

Le soir, il y a de nouveau diminution du gain, et retour à l'état antérieur.

Le 24, nouvelle infiltration : même résultat immédiat.

Le 25, avant de faire l'infiltration, ou demande à la clinique neurologique un examen électrique avant et après l'infiltration. M. Klein veut bien s'en charger et nous répond :

Avant : le résultat de l'exploration électrique est identique à celui indiqué le premier jour : début de réaction de dégénérescence.

L'infiltration est faite, et aussitôt, on pratique un nouvel examen électrique :

Changement net dans les réactions électriques. Les réactions sont beaucoup moins lentes. La réponse musculaire se rapproche de la vitesse normale. C. 8 fait une petite réapparition.

A partir de ce moment, et dès le lendemain, le gain donné par l'infiltration demeure stable. Les mouvements de supination sont un peu plus paresseux que ceux d'extension, mais quand le malade quitte la clinique le 8 décembre, on

peut dire que la récupération fonctionnelle est à peu près des trois quarts. Et chaque jour la situation s'améliore.

Le malade est revu un mois plus tard : les mouvements sont redevenus normaux. Il est impossible de se douter de ce qui s'était passé.

Ainsi donc, en suspendant par la novocaïne l'activité tonique du sympathique, on fait reparaître immédiatement, peut-on dire, la conductibilité volontaire d'un nerf moteur comme le radial.

Il y a là un fait nouveau dans la physiologie de la conduction nerveuse, et qui a une grande importance thérapeutique.

En 1917, il y a près de vingt ans, l'un de nous l'avait déjà signalé. Avec J. Heitz, nous avions donné à *la Société de Biologie* une note intitulée : *Influence de la sympathectomie péri-artérielle et de la résection d'un segment artériel oblitéré sur la contraction volontaire des muscles* (17 février 1917). Depuis, à différentes reprises, l'attention a été attirée, mais en vain, sur ce phénomène si important. L'observation rapportée aujourd'hui rejoint nos recherches antérieures, et montre qu'en changeant le régime circulatoire d'un membre, on modifie la conduction nerveuse. Il y a là de grands espoirs dans l'ordre thérapeutique.

On peut, en effet, penser que les paralysies des amoureux, les paralysies par compression extrinsèque, et probablement les paralysies *a frigore* ne sont que *paralysies par vaso-constriction.* En supprimant la vaso-constriction dans un membre, en installant, par section physiologique des vaso-constricteurs, un régime de vaso-dilatation active, on modifie la nutrition du nerf : les réactions électriques sont instantanément changées, et l'ordre normal est rétabli.

Du point de vue thérapeutique, l'acquisition nous semble précieuse : en quinze jours, avec six infiltrations, notre malade a été à peu près complètement guéri.

PRÉSENTATION D'APPAREIL

De la stérilisation des objets de pansement et des instruments. Présentation d'un nouveau modèle d'autoclave,

par MM. A. Gosset et P. Hauduroy.

Au moment même où Pasteur faisait connaître aux chirurgiens le rôle des infiniment petits, il leur apportait le moyen de les détruire d'une façon simple et sûre[1]. En 1874, en 1875, il conseille le chauffage à 200° C. de

1. Nous ne donnons aucune référence bibliographique dans ce mémoire. Les travaux sur les questions de stérilisation sont extraordinairement nombreux. On trouvera les principales références bibliographiques dans l'article de MM. A. Gosset, P. Hauduroy et Rouché : Recherches sur la stérilisation des objets de pansement. *Techniques chirurgicales*, Paris, 1936, Masson, éditeur.

la « ouate » qui doit venir au contact des plaies. En 1878, ses conseils se font plus pressants. Au cours d'une communication à l'Académie de Médecine, il affirme sa conviction avec solennité : « Si j'avais l'honneur d'être chirurgien, dit-il, je n'emploierais que de la charpie... préalablement exposée à un air porté à la température de 130-150°. »

Il est certain que, dès ce moment, on put construire des « fours Pasteur » à l'usage des chirurgiens. Ce n'est cependant qu'en 1888 — dix ans plus tard — que Poupinel décrivit l'appareil qui porte son nom. Cet appareil [1] n'a jamais été modifié dans son principe, et on le retrouve à l'heure actuelle, dans beaucoup de salles de stérilisation, chauffé soit au gaz, soit à l'électricité.

Il semble que ce soit Chevallier-Appert qui, en 1852, bien avant l'ère pastorienne, ait fait breveter le premier autoclave [2]. Chamberland après l'avoir modifié l'introduisit dans les laboratoires de bactériologie en 1880, sans d'ailleurs qu'il nous ait été possible de trouver, dans les œuvres de cet auteur, une note ou un mémoire sur ce sujet.

Les chirurgiens essayèrent de l'appliquer à la stérilisation de leurs instruments et de leurs objets de pansement. Mais ils se heurtaient à une difficulté : les objets plongés dans la vapeur d'eau sortaient mouillés de l'appareil et les instruments avaient une tendance à se rouiller.

Le premier travail dans lequel nous ayons trouvé mention d'un système de séchage est une présentation à la Société de Chirurgie par Quénu, en 1890, d'un autoclave conçu par Sorel. Un réfrigérant placé dans l'autoclave même permet, à la fin de la stérilisation, de condenser brutalement la vapeur d'eau. Cet autoclave comporte d'ailleurs d'autres dispositifs ingénieux sur lesquels nous reviendrons tout à l'heure.

Mais les bactériologistes d'abord, les chirurgiens ensuite, n'étaient pas sans se méfier un peu du pouvoir stérilisant de l'autoclave. Les petits faits qu'ils observaient souvent les uns ou les autres, les incitaient à une prudente réserve, dont il est d'ailleurs difficile de trouver trace dans leurs écrits. Aucun d'eux ne doutait évidemment de l'efficacité de la vapeur d'eau saturée à 120°. Mais cette vapeur d'eau, agent stérilisant parfait du fait de son état physique, pénétrait-elle bien dans toute la masse des objets à stériliser? Ne restait-il pas en tel ou tel point *une poche d'air* qui s'opposait à son action? Après une purge d'air soigneuse — on ne parle pas encore de vide préalable — voici l'autoclave en marche : son manomètre est à 1 kilogramme, la température est à 120°C. Est-ce à dire que les objets qui sont enfermés dans l'enceinte de l'appareil se trouvent eux aussi dans toute leur masse, à ce moment précis, à 120°C? Ne vont-ils pas mettre un certain temps à s'échauffer, à équilibrer leur température?

1. Cet appareil fut décrit par Poupinal dans un mémoire de la *Revue de Chirurgie* (1888, p. 669) et fut présenté à la Société de Chirurgie le 20 février 1889 par Terrier (*Bull. et Mém. de la Soc. de Chir.*, 1889, **15**, p. 157). Poupinel était élève de Terrier. Tous ceux qui ont aidé Terrier à cette époque dans ses opérations de ville se rappellent que c'est Poupinel qui apportait à la maison de santé les instruments nécessaires, stérilisés par ses soins dans son appareil.

2. Brevet français, n° 15242.

En 1881 — retenons la date — Koch, Gaffky et Löffler démontraient *expérimentalement* que les objets enfermés dans un autoclave ne s'échauffaient pas comme lui.

« La température pénètre tellement lentement qu'il faut une désinfection de trois heures à 140° pour désinfecter des objets pesants, tels que coussins, etc. », écrivent-ils dans leurs conclusions.

Heydenreich, en 1884, confirmait en France leurs résultats. Les travaux de Koch et de ses collaborateurs furent à l'origine des méthodes allemandes de stérilisation par ébullition dans l'eau saline et par la vapeur fluente. Mais les préoccupations des bactériologistes et des chirurgiens ont amené les constructeurs à modifier les autoclaves d'une façon plus ou moins importante. Ils se sont surtout efforcés de réduire au minimum l'un des risques les plus graves de mauvaise stérilisation, celui de la persistance des poches d'air, soit à l'intérieur de l'autoclave, soit à l'intérieur des boîtes placées dans cet autoclave.

De très nombreux procédés ont été inventés, quelques-uns ont été mis dans la pratique. Le plus connu d'entre eux consiste à faire un vide assez profond dans l'autoclave avant la stérilisation, à améliorer la « purge » de l'air par des détentes courtes et brutales au cours de l'opération même[1]. Complétant ce procédé, on a inventé de nombreuses boîtes dont le fond, le couvercle ou les côtés possèdent des ouvertures obturables, permettant la sortie de l'air d'abord, la pénétration de la vapeur ensuite. Le vide préalable a été certainement l'amélioration la plus considérable que l'on ait apportée aux techniques antérieures — nous le montrerons d'ailleurs tout à l'heure.

L'appareillage de stérilisation mis à l'heure actuelle à la disposition du chirurgien est-il parfait? Le chirurgien peut-il compter sur lui d'une façon absolue? Les objets qui sortent de l'autoclave sont-ils certainement stériles? Quelles sont les règles physiques (température, temps, etc.) dont la stricte observation fait qu'une stérilisation est bonne ou mauvaise? Les objets, au sortir de l'autoclave, se conservent-ils stériles pendant un temps qui devrait être théoriquement illimité, comme se conserve stérile le ballon de bouillon du bactériologiste?

Autant de questions que nous nous sommes posées, que nous avons étudiées expérimentalement. Ce sont les principaux résultats de nos recherches que nous exposerons maintenant, le détail d'une partie d'entre elles ayant déjà été exposé dans un mémoire inséré dans *Les Techniques chirurgicales*[2].

*
* *

Précisions sur le sens de l'expression stérilité bactériologique. — Nous rappellerons la définition que nous avons donnée de la stérilité bactériologique :

1. Il nous a été impossible de trouver un document quelconque permettant de savoir qui a pensé à faire le vide préalable.
2. A. Gosset, P. Hauduroy et P. Rocché : *Techniques chirurgicales*, Paris, Masson, 1936.

« Une substance quelconque, solide ou liquide, organique ou non, en petite ou en grande quantité, un objet, quelles que soient sa forme, ses dimensions, ou la matière qui le constitue, est stérile quand il ne contient plus, en aucun de ses points, en surface ou en profondeur, de bactéries, de champignons microscopiques, de formes filtrantes, de bactéries, d'ultra-virus vivants, que ces éléments soient virulents ou non. »

Le premier caractère de la stérilité ainsi défini est d'être absolue. Il n'y a pas de stérilité relative.

Par exemple, un fil de catgut ne peut être considéré comme stérile s'il contient encore, dans l'intimité de sa matière, quelques germes qui ne se révéleront qu'après digestion du catgut par les liquides organiques.

Un objet de pansement, un instrument, ne sont pas stériles s'ils sont « porteurs » de germes, même non pathogènes.

Certains germes pathogènes pour l'homme intéressent seulement le chirurgien. Il semblerait que ce soient les seuls que l'on ait besoin de détruire. Mais comment faire, au cours des opérations de stérilisation, la discrimination entre les « mauvais » microbes et les autres? Ne sont-ils pas tous des êtres unicellulaires, sporulés parfois, possédant des propriétés de résistance à la chaleur à peu près semblables? La spore du *B. subtilis* résiste aussi bien au chauffage que la spore du B. tétanique, et il est du simple bon sens que, si nous réussissons à détruire l'une, nous détruisons l'autre.

Les conditions de destruction des bactéries. — Les conditions dans lesquelles meurent les bactéries sporulées ou non sont déduites d'une expérimentation qui se poursuit depuis Pasteur. Elles sont les suivantes, si nous nous limitons aux deux grands procédés de stérilisation que nous avons étudiés.

1° Les bactéries sporulées ou non sont détruites par l'air sec et chaud quand celui-ci a été porté à la température de carbonisation de la matière organique, pratiquement à 180° C. environ. « Il faut, disait Duclaux, arriver à une température qui commence à roussir le coton ou le papier ».

2° Les bactéries sporulées ou non sont tuées par la vapeur d'eau saturée quand elles ont été à son contact pendant trente minutes, cette vapeur d'eau étant à 130° C.

*
* *

Principes de la stérilisation. — La stérilisation d'une matière quelconque peut être effectuée par de très nombreux procédés physiques ou chimiques. Seule, l'action de la chaleur sèche ou de la chaleur humide nous intéresse ici. Dans le cas de stérilisation par la *chaleur sèche*, le problème posé est le suivant : porter à une température de 180° environ tel ou tel objet en général solide : instruments, verrerie, etc. Ces objets pourront être flambés — ce qui est du point de vue physique une mauvaise technique — ou mieux placés dans un four Pasteur (Poupinel). Ils s'échaufferont par conduction et convexion.

Dans le cas de la chaleur humide, la stérilisation des objets de pansement, des instruments, des gants ne sera effective *que si ces objets se trouvent au contact de la vapeur d'eau saturée portée à la température désirée*. Ici, conduction et convexion joueront d'abord pour le chauffage de la masse métallique de l'autoclave, pour l'échauffement de son atmosphère. Ils ne joueront que *secondairement pour* les objets inclus dans cet autoclave. *C'est un contact parfait entre la vapeur et l'objet, aussi étroit que possible, existant en tous les points, qu'il faudra d'abord réaliser. Si en un point quelconque, il existe un empêchement à ce contact; la stérilisation ne se fera pas ou se fera mal.*

L'air a été et est encore le principal obstacle à une stérilisation effective et sûre. C'est à cet obstacle gênant, signalé depuis toujours par les bactériologistes, que les constructeurs se sont attaqués. C'est pour le vaincre qu'ils ont inventé les « procédés » les plus divers, les plus ingénieux.

On peut affirmer que vouloir stériliser à l'autoclave des objets de pansement en boîte soudée est *a priori* une absurdité. Vouloir stériliser à l'aide de vapeur d'eau surchauffée en est une autre. Car la vapeur d'eau saturée — et elle seule — possède des qualités particulières, un pouvoir de destruction des microbes unique que l'expérimentation des cinquante années précédentes nous a démontré.

Enfin, les objets devront pouvoir être sortis de l'appareil stérilisateur et maintenus en dehors de lui un temps théoriquement indéfini sans pollution microbienne possible, tout en étant protégés contre les chutes, chocs, etc. Le bactériologiste, lorsqu'il a stérilisé un ballon de bouillon, le sort de l'autoclave et le met en réserve. Il le retrouve intact après un temps qui peut varier de quelques jours à plusieurs années. Le chirurgien osera-t-il — dans la majorité des cas — reprendre, dans une armoire, les boîtes de pansements, de gants ou d'instruments sorties de l'autoclave depuis quinze jours, un mois, une année? Nous ne le croyons pas Un certain nombre de constructeurs ne certifient la stérilité des objets de pansement qu'au moment où on les sort de l'autoclave. Il y a là un problème qui ne semble pas avoir extrêmement préoccupé les chirurgiens. Ils paraissent avoir admis que l'utilisation du matériel stérilisé devait se faire le plus vite possible après sa stérilisation.

Technique d'étude suivie. — Il nous a semblé que le point essentiel à connaître pour savoir si une stérilisation était bonne ou mauvaise était l'évolution parallèle des températures de l'appareil stérilisateur d'une part, des objets soumis à la stérilisation d'autre part, toutes les autres conditions d'une bonne stérilisation étant par ailleurs réalisées.

Pour connaître ces températures, nous avons utilisé des thermomètres électriques à résistance [1]. Les « sondes » de cet appareil étaient placées où nous le désirions : d'une part, dans l'autoclave ou dans le Poupinel, en un

1. Gosset, Hauduroy et Rouché : *C. R. de la Soc. de Biol.*, **119**, 1935, p. 682.

ou plusieurs points; d'autre part, au cœur de la ou des substances à stériliser, etc., et les lectures étaient faites à distance, en dehors de l'appareil, avant et pendant son fonctionnement, de minute en minute.

Nous avons pu ainsi construire de très nombreuses courbes dont nous rapporterons quelques exemples. Cette technique nous a appris énormément de faits nouveaux.

Résultats expérimentaux.

Nous exposerons maintenant les résultats expérimentaux que nous avons obtenus : *a*) dans les autoclaves sans vide préalable; *b*) dans les autoclaves à vide préalable.

Ayant pratiqué plus de 300 expériences, nous nous contenterons de

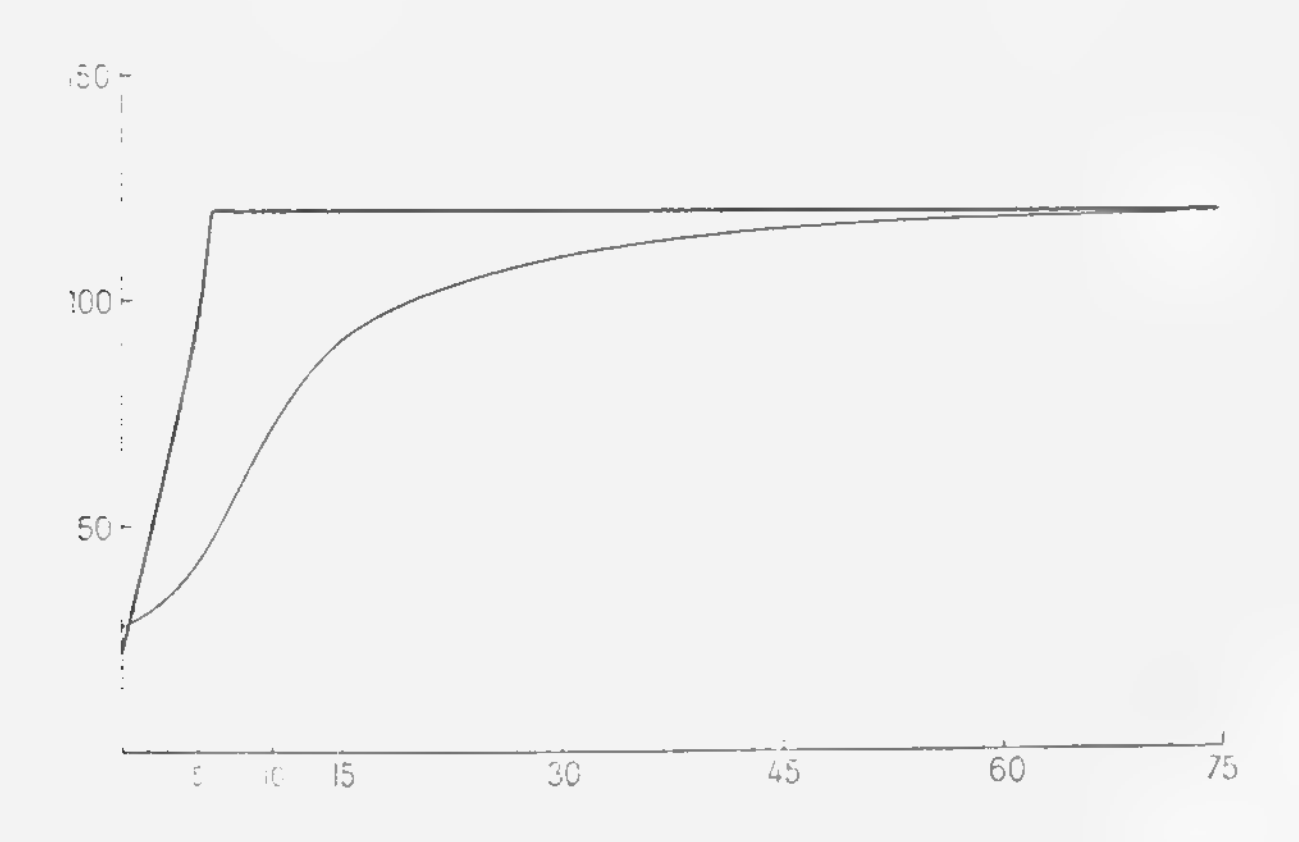


Fig. 1. — *Autoclave sans vide préalable.*
Boite à perforations supérieures et inférieures ouvertes, 710 grammes de coton cardé sec (Exp. 200).

donner quelques courbes typiques qui nous semblent représenter au mieux l'ensemble de notre expérimentation.

a) Stérilisation par la vapeur d'eau saturée dans des autoclaves sans vide préalable. — Nous serons assez bref sur cette partie de notre exposé. La technique suivie ici n'a en effet, qu'un intérêt expérimental, car elle n'est pratiquement plus utilisée dans les services de chirurgie. Les résultats obtenus avec les objets de pansement sont dans l'ensemble très mauvais. Les compresses, les champs opératoires, le coton cardé, etc., mettent un temps extrêmement long à équilibrer leur température avec celle de l'autoclave. Une seule courbe suffira à le démontrer.

Conditions expérimentales. — Une grande boîte métallique possédant des perforations supérieures et inférieures d'un type couramment utilisé dans les services de chirurgie contient 710 grammes de coton cardé par-

faitement sec. Ce coton n'est pas comprimé dans la boîte. L'autoclave branché directement sur une conduite de vapeur est manié normalement. La purge d'air initiale est prolongé six minutes [exp. 200] (fig. 1, tableau I).

TABLEAU I. — EXPÉRIENCE 200.

TEMPS en minutes	BOÎTE	AUTOCLAVE
0	28	23
6	42	100
6,30	44	120
10	71	120
15	92	120
20	102	120
30	110	120
40	114	120
45	115	120
50	116	120
60	118	120
71	119	120
72	120	120

Le coton inclus dans la boîte, bien qu'en communication avec l'atmosphère de l'autoclave, *met soixante-douze minutes pour atteindre 120° C.*

Si nous nous étions fiés aux indications de température fournies par l'autoclave, si, obéissant à un sentiment de prudence extrême, nous avions *maintenu cette température pendant une heure*, nous aurions constaté que de la soixante-sixième à la soixante-septième minute, le coton cardé enfermé dans

TABLEAU II.

TEMPS en minutes	TEMPÉRATURE autoclave	TEMPÉRATURE DES POIDS DIFFÉRENTS DE COTON CARDÉ			
		500 grammes	250 grammes	125 grammes	60 grammes
0	20-22	25	18	20	20
5	42	25	18	21	20
10	98	»	»	60	63
12	100	27	26	80	»
14	100	31	57	»	»
16-17	120	97	108	112	116
20	»	97	113	112	119-120
25	»	111	113	112	120
27	»	111	117	120	»
30	»	113	117	»	»
35	»	115	118	»	»
40	»	117	118	»	»
45	»	119	120	»	»
50	»	119	»	»	»
55	»	120	»	»	»
60	»	120	»	»	»

cet autoclave n'aurait pas encore atteint 120° C. *En d'autres termes, après une heure à 120° la stérilisation n'aurait pas été commencée.*

L'expérimentation pratiquée avec un autoclave sans vide préalable, nous a encore permis de mettre en évidence un certain nombre de faits que nous rapporterons dans leur ensemble, sans entrer dans le détail expérimental exposé ailleurs.

La quantité de matière à stériliser joue un rôle majeur. C'est du simple bon sens, *a priori*, qu'une petite quantité de matière se chauffera plus vite qu'une grande quantité.

Nous avons réuni et schématisé dans le tableau II les résultats d'une vingtaine d'expériences faites avec du coton cardé, et les chiffres que nous donnons sont des chiffres moyens, valables bien entendu, pour nos propres expériences dans les conditions particulières où elles ont été effectuées.

L'étude de l'échauffement de quantités variées de compresses ou de champs opératoires nous donne les chiffres du même ordre que nous avons résumé dans le tableau III.

TABLEAU III.

TEMPS en minutes	TEMPÉRATURE autoclave	TEMPÉRATURE DES DIFFÉRENTS OBJETS			
		Compresses 660 grammes	Compresses 280 grammes	Champs opératoires 950 grammes	Champs opératoires 120 grammes
0.	21	21	24	20	23
9.	100	25	30	30	50
11.	100	34	52	38	94
12.	100	50	»	»	103
13.	»	»	»	89	»
15.	120	114	117	105	119
16.	»	»	»	»	120
17.	»	»	120	»	»
20.	»	»	»	107	»
25.	»	»	»	109	»
60.	120	120	120	120	120

Un autre facteur intervient, facteur d'une importance considérable, connu certainement, mais mal étudié, celui de la *capacité du récipient* dans lequel on veut stériliser une quantité déterminée de substances.

Prenons une quantité déterminée de compresses, telle, par exemple, que si nous voulions l'introduire dans une petite boîte, il faudra, pour l'y faire tenir, tasser au maximum ces compresses. Au moment du chauffage dans l'autoclave, la vapeur va avoir beaucoup de mal à pénétrer cette masse comprimée. Le chauffage se fera avec la plus grande difficulté et mettra un temps considérable. Mettons, au contraire, cette même quantité de compresses dans une grande boîte. Ici, plus de « tassage ». Les com-

presses ne vont plus être serrées les unes contre les autres, la vapeur les pénétrera plus facilement, circulera au milieu d'elles, traversera la boîte, et la température s'élèvera beaucoup plus rapidement.

Les expériences que nous avons faites avec des compresses, du coton hydrophile, confirment ce raisonnement.

Un facteur d'une importance considérable est celui de l'humidité plus ou moins importante des objets de pansement que l'on soumet à la stérilisation. Ce facteur a une importance telle, qu'il peut changer complètement l'allure d'une opération (fig. 2).

A quoi est dû ce phénomène? Pourquoi 660 grammes de compresses sèches contenues dans une boîte déterminée mettent-elles soixante-cinq

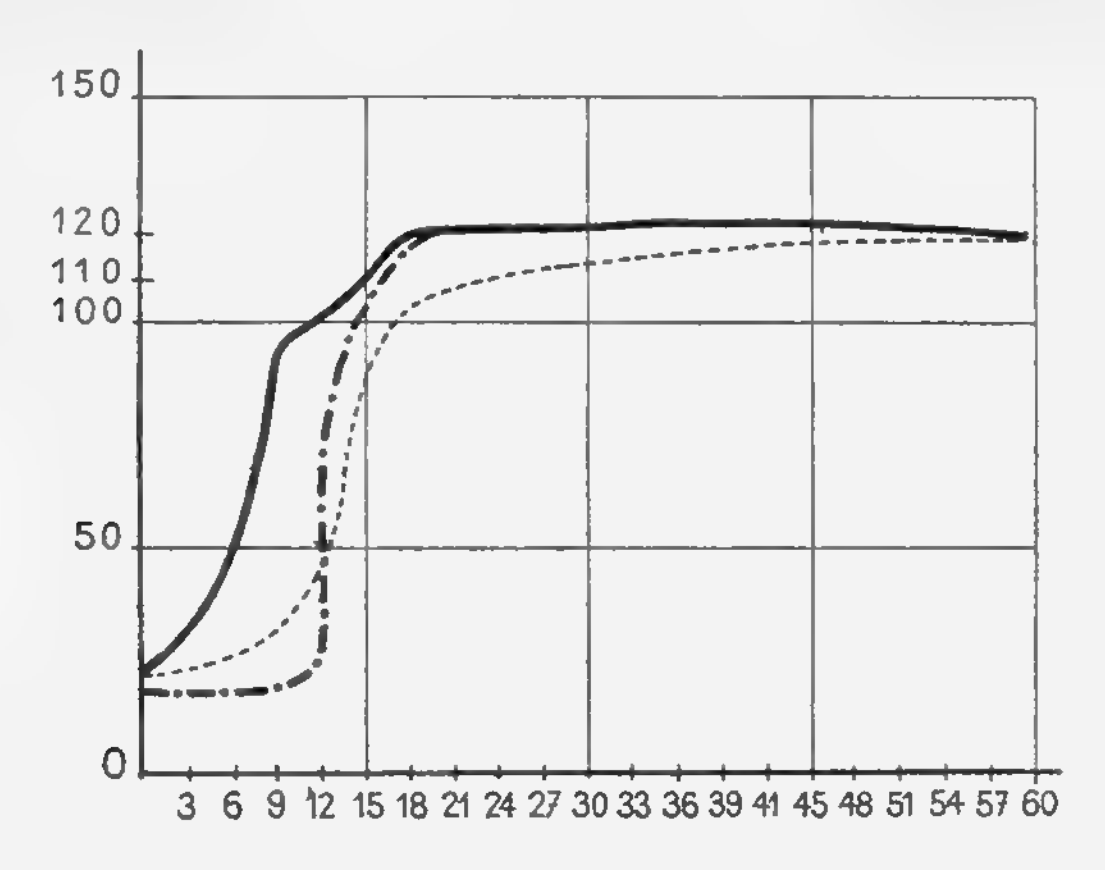


Fig. 2. — Influence de l'humidité des objets de pansement avant stérilisation, sur leur rapidité d'échauffement. Champs opératoires secs (— — — —); champs opératoires mouillés (—.—.—.—) Autoclave (________).

minutes pour atteindre la température de 120°, pourquoi 660 grammes de compresses mouillées ne mettent-elles que dix-huit minutes pour atteindre la même température? Pourquoi 950 grammes de champs opératoires secs mettent-ils soixante et une minute pour arriver à 120°, alors que 950 grammes de champs opératoires mouillés ne mettent que dix-sept minutes? Il est probable qu'au moment où la vapeur chaude pénètre dans la boîte, elle vaporise l'eau qui imbibe les pansements. La vapeur ainsi formée envahit la boîte, et toute cette enceinte presque fermée se trouve portée presque immédiatement à une température élevée.

L'ensemble de l'action de différents facteurs : compression, quantité, humidité préalable, est résumé dans les tableaux suivants. L'évidence des résultats obtenus nous dispensent de tout commentaire (fig. 3).

b) Stérilisation par la vapeur d'eau saturée dans les autoclaves a vide préalable. — Dans les expériences que nous allons rapporter maintenant, nous nous sommes servis d'un type d'autoclave pratiquement utilisé dans les services de chirurgie. L'appareil, placé horizontalement, a 40 centi-

mètres de diamètre, 80 centimètres de profondeur; il possède un réfrigérant à eau et était branché directement sur la canalisation de vapeur (vapeur d'eau saturée à 3 kilogrammes de pression — température : 134°). Le vide préalable était effectué selon la technique habituelle : arrivée de vapeur, les purges étant ouvertes ; fermeture des purges ; montée en pression : fermeture de la vapeur ; ouverture des purges et retour à la pression normale ; fermeture des purges et production de vide par réfrigération ; dernière montée en pression pour atteindre la température désirée pour la stérilisation.

Ces opérations préalables demandent sept à huit minutes environ. La

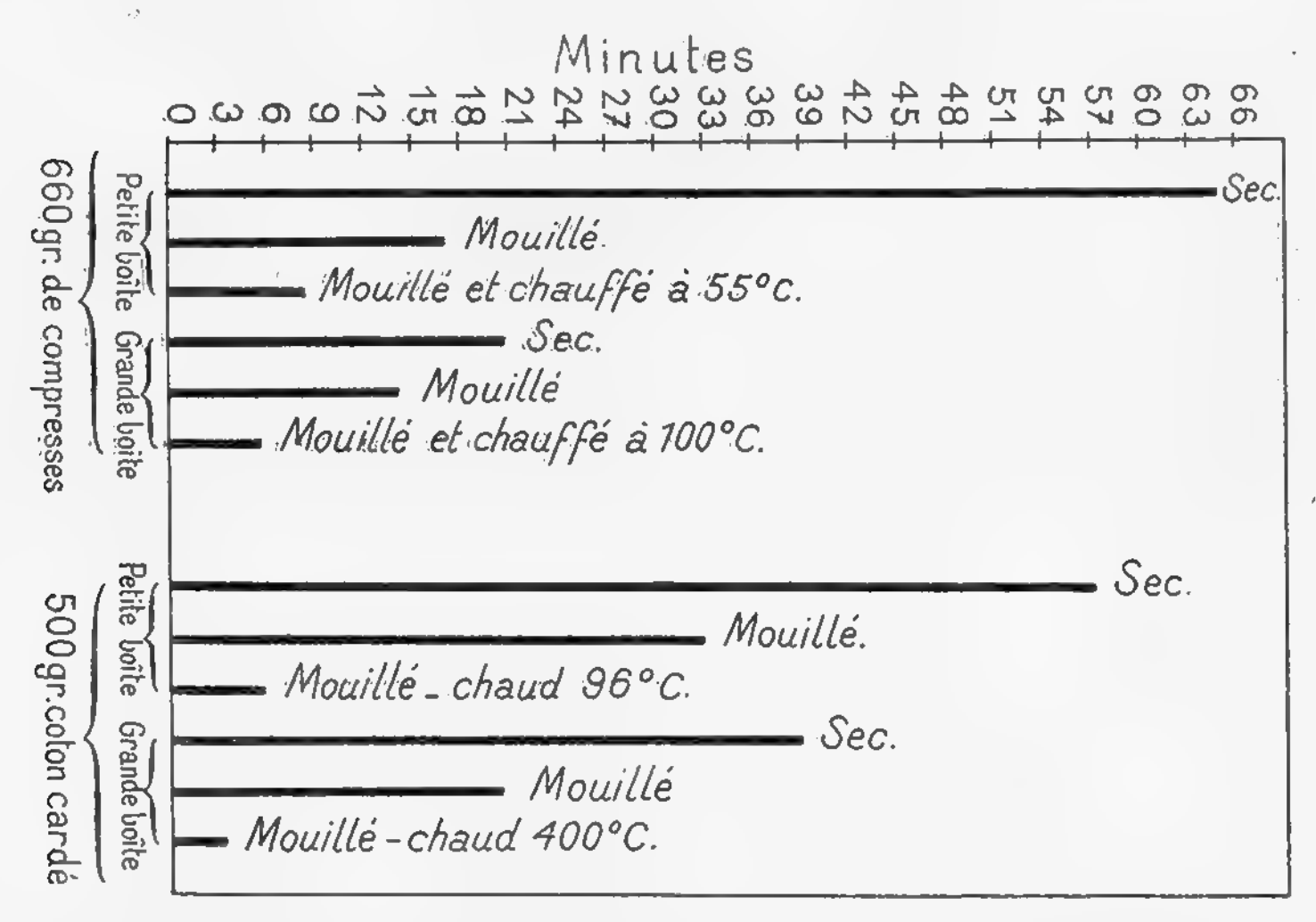


Fig. 3. — Influence pour les objets de pansement de l'humidité de la compression dans les boites, de l'humidité et du préchauffage au cours de la stérisation. Temps mis pour atteindre 120° C. à l'autoclave.

température de 120 ou de 134° était maintenue en général dans l'enceinte de l'autoclave jusqu'au moment où les sondes thermométriques placées « au cœur » de la substance à stériliser nous indiquaient l'égalisation des températures. Nous avons pratiqué plus de 50 expériences avec cette variété d'autoclave. Nous n'en rapporterons que quelques-unes.

Voici d'abord une expérience-type qui va nous montrer comment s'effectue le chauffage (fig. 4, tableau IV).

Exp. 205 : Dans une boite cylindrique possédant des perforations obturales à son fond et à son couvercle, nous avons placé 710 grammes de coton cardé parfaitement sec. Ces 710 grammes de coton ne sont pas tassés dans cette boîte. Le manomètre indique, au moment du vide préalable, une dépression de 60 centimètres de Hg environ.

Cette expérience nous montre un certain nombre de faits intéressants. Tout d'abord, nous voyons que, *malgré le vide préalable*, les courbes de

TABLEAU IV (FIG. 4). — EXPÉRIENCE 205.

TEMPS en minutes	AUTOCLAVE	BOÎTE	
0	24	26	Temps nécessaire pour le vide (60 centimètres Hg) préalable.
7	120	96	
10	120	115	
12	120	118	
13	119	120	Purge, trente secondes.
14	110	110	
15	116	116	
16	120	120	
18	120	120	

température de *l'autoclave et de la substance à stériliser ne sont pas mathématiquement superposables.* La matière à stériliser n'atteint 120° qu'à la treizième minute, la stérilisation proprement dite étant commencée depuis six minutes.

D'autre part, phénomène très important, toute chute de pression amène

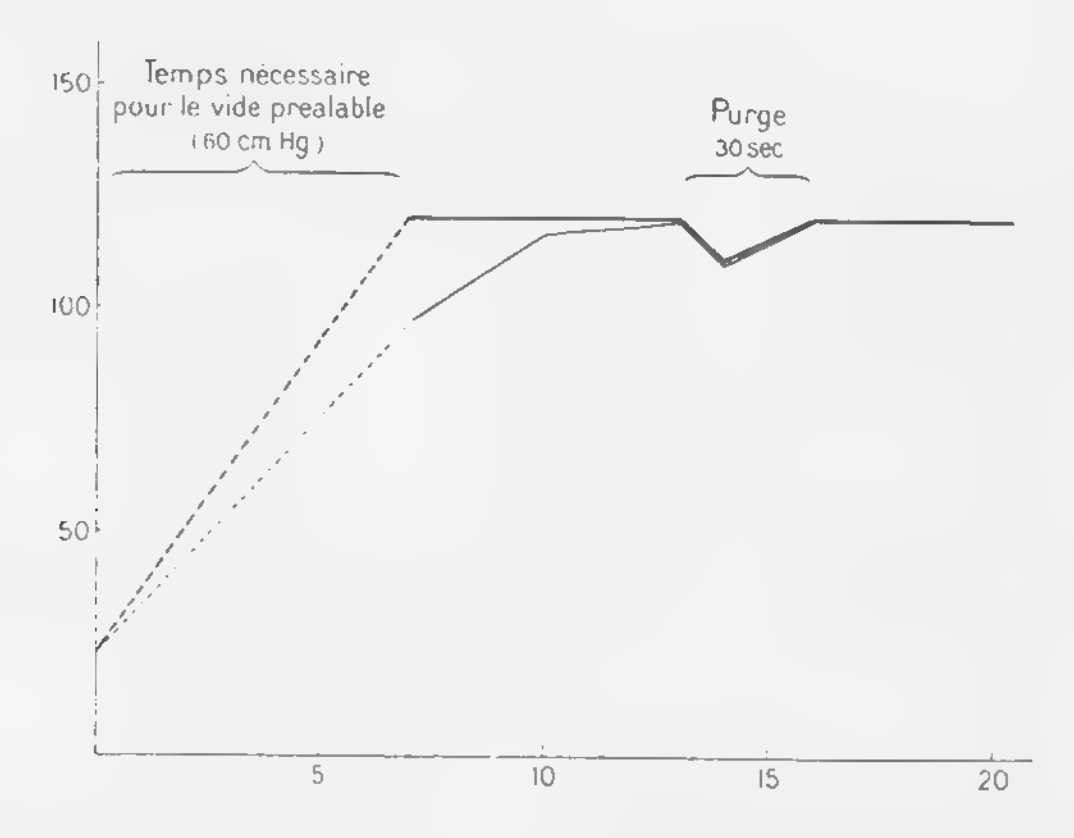


FIG. 4. — *Autoclave avec vide préalable.*
Boite à perforations supérieures et inférieures ouvertes,
710 grammes de coton cardé sec (Exp. 205).

une chute de température de l'autoclave et *a pour conséquence immédiate une chute de la matière à stériliser.*

Est-ce à dire que dans l'expérience que nous venons de rapporter, expérience qui n'est autre chose que la répétition de l'opération qui se pratique chaque jour dans tous les services de chirurgie où l'on manipule un appareillage semblable, la stérilisation n'est pas effectuée? Si nous osions l'affirmer, la pratique journalière des chirurgiens se chargerait de nous infliger un démenti. Il est évident, en particulier, que si nous prolongeons le temps de l'opération, les objets de pansement auront été un

temps suffisant à la température désirée. *Mais il nous paraît regrettable et il est certainement très coûteux de pratiquer des chauffages aussi prolongés.*

Une analyse plus précise de la courbe-type que nous avons rapportée nous permettra de comprendre pourquoi la stérilisation peut ne pas être parfaite dans certaines limites de temps.

Le vide préalable a pour but d'évacuer l'air, et de l'autoclave et surtout de la masse des objets qui y sont enfermés. Ceci, afin de permettre à la vapeur de remplacer cet air en tous les points sans exception.

Or, en toute logique, pour atteindre le but proposé, l'évacuation de l'air

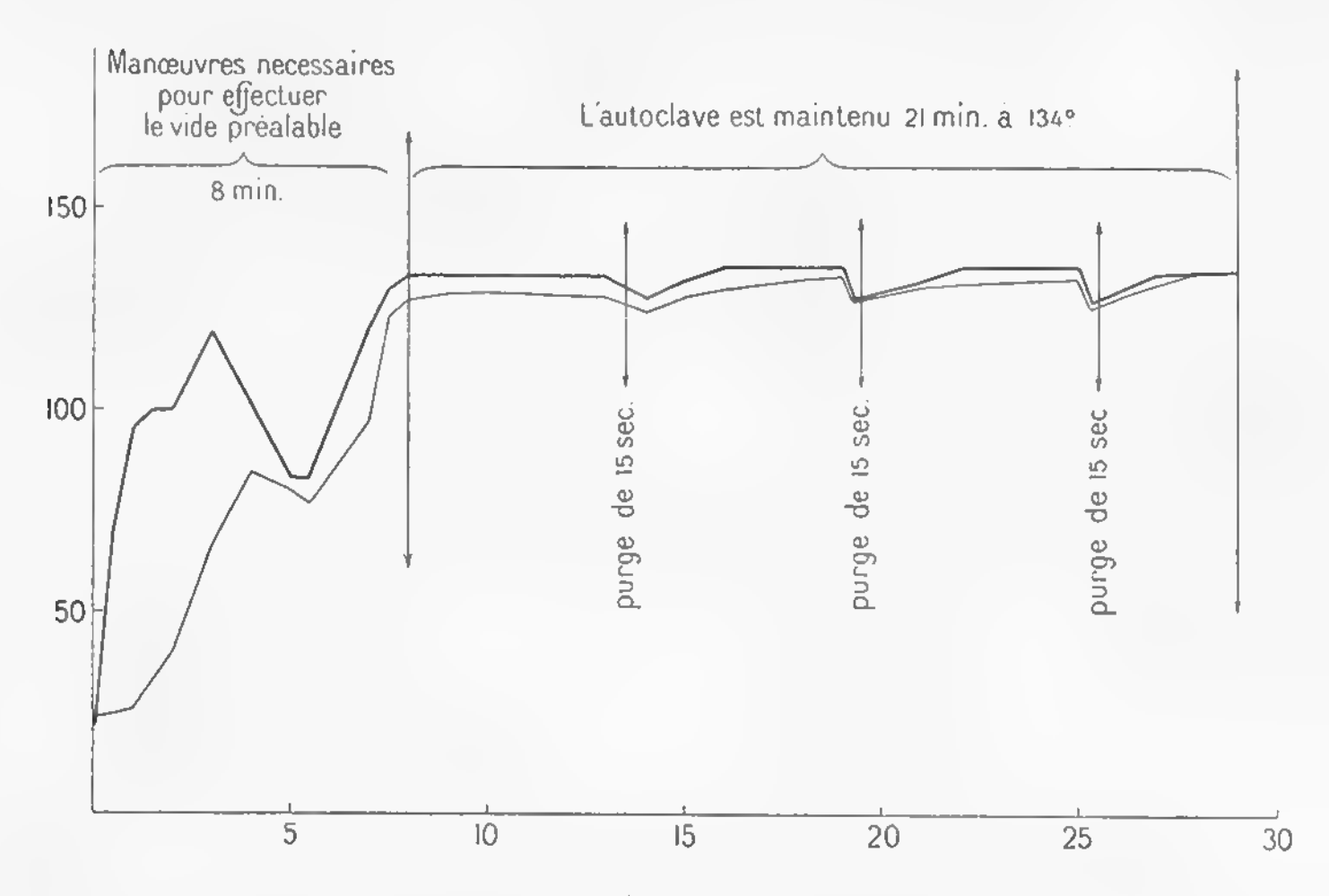


Fig. 5. — *Autoclave à vide préalable.*
Boîtes à perforations supérieures et inférieures ouvertes. Coton cardé.

doit être totale, devrait se rapprocher ou devrait même atteindre le vide absolu.

Or, ceci est impossible, car la technique de production du vide utilisée ici, si intéressante soit-elle, n'est tout de même qu'une technique médiocre à laquelle il ne faut pas demander plus qu'elle ne peut donner. Il reste donc fatalement de l'air dans l'appareil, si perfectionné soit-il, et les constructeurs le savent puisqu'ils indiquent comme un « bon vide » une dénivellation de 60 à 70 centimètres de Hg. D'ailleurs, plus il restera d'air dans l'appareil, plus les résultats obtenus seront mauvais.

Voici quelques expériences dans lesquelles volontairement nous n'avons pas obtenu un bon vide (30 à 40 centimètres de Hg).

Exp. 207 : 600 grammes de coton cardé sont enfermés dans une grande boîte possédant des perforations à son fond et à son couvercle. Cette quantité de coton n'est pas comprimée dans cette boîte. Le manomètre indique, au moment du vide préalable, une dépression de 30 centimètres de Hg.

Dans l'expérience 207 (tableau V, fig. 5), nous voyons que le « cœur » du coton cardé est à 128° quand l'autoclave est à 134°. Au bout de cinq

TABLEAU V (FIG. 5). — EXPÉRIENCE 207.

TEMPS en minutes	TEMPÉRATURE autoclave	TEMPÉRATURE boîte	MANŒUVRES EFFECTUÉES
0	23	24- 24	Ouverture arrivée de vapeur.
2	100	40- 29	Fermeture de la purge.
3	120	68- 73	Admission fermée. Purge ouverte.
4	102	85- 85	
4,30 . . .	»	»	On fait le vide.
5,30 . . .	83	76- 74	
6	»	»	Vide fini. Ouverture arrivée de vapeur.
7	120	98-100	
8	134	128-130	Début de la stérilisation.
13	133	129-130	Début d'une purge de vapeur de quinze secondes.
Après purge.	128	125-125	
15	132	128-128	
16	134	130-128	
19	134	131-130	Début d'une purge de quinze secondes.
Après purge.	128	128	
21	131	130-128	
22	134	131-130	
25	134	132-130	Début d'une purge de quinze secondes.
Après purge.	128	128-128	
27	134	132-132	
28	134	134-134	

minutes, nous effectuons une purge brutale. Sous l'effet de la détente, un peu de « l'air restant » est évacué, la température tombe d'abord, puis s'élève et se rapproche du chiffre que nous voulons atteindre. Cinq minutes après, deuxième purge. La courbe fait un nouveau progrès. Cinq minutes après, troisième purge. A ce moment, tout « l'air restant » est évacué, ou s'est échauffé par conduction. Nous atteignons 134°.

Malheureusement, il y a vingt minutes exactement que la stérilisation est commencée.

Dans une autre expérience, alors que l'autoclave était depuis trente-deux minutes à 134°, le cœur du coton cardé n'était encore qu'à 131°. Ce n'est qu'en poussant l'autoclave à 138° que le coton atteint 134° [exp. 210] (fig. 6).

Dans toutes ces expériences, l'air que nous n'avons pas pu évacuer dès le début de l'opération, a été un obstacle considérable à la pénétration de la chaleur. Nous avons dû pratiquer toute une série de manœuvres pour nous en débarrasser. *Dans certains cas, ces manœuvres se sont montrées inefficaces.*

Nous ne devons pas oublier que nous ne nous sommes aperçus de nos erreurs que parce que nous étions placés dans des conditions idéales de contrôle qui ne sont jamais réalisées dans la pratique.

Que se passe-t-il dans la pratique courante ? Les chirurgiens ont, avec juste raison, senti la nécessité de savoir si la température minima de

stérilisation était bien atteinte dans les boîtes de compresses, de champs, etc. et ils ont exigé la présence de tubes témoins contenant un produit à point de fusion connu.

Mais ce tube témoin, s'il leur indique bien que telle température a été atteinte, ne leur indique pas le temps pendant lequel elle a été maintenue.

Quelques secondes à 134° suffisent pour faire fondre la substance enfermée dans le tube témoin. Elles ne suffisent pas pour assurer la stérilité des objets ; car, nous le rappelons, la stérilisation dans la vapeur d'eau saturée est liée à deux facteurs aussi importants l'un que l'autre : *la température d'une part, et le temps pendant lequel cette température est maintenue d'autre part. Si l'un de ces deux facteurs n'est pas respecté, la stérilisation n'est pas effectuée.*

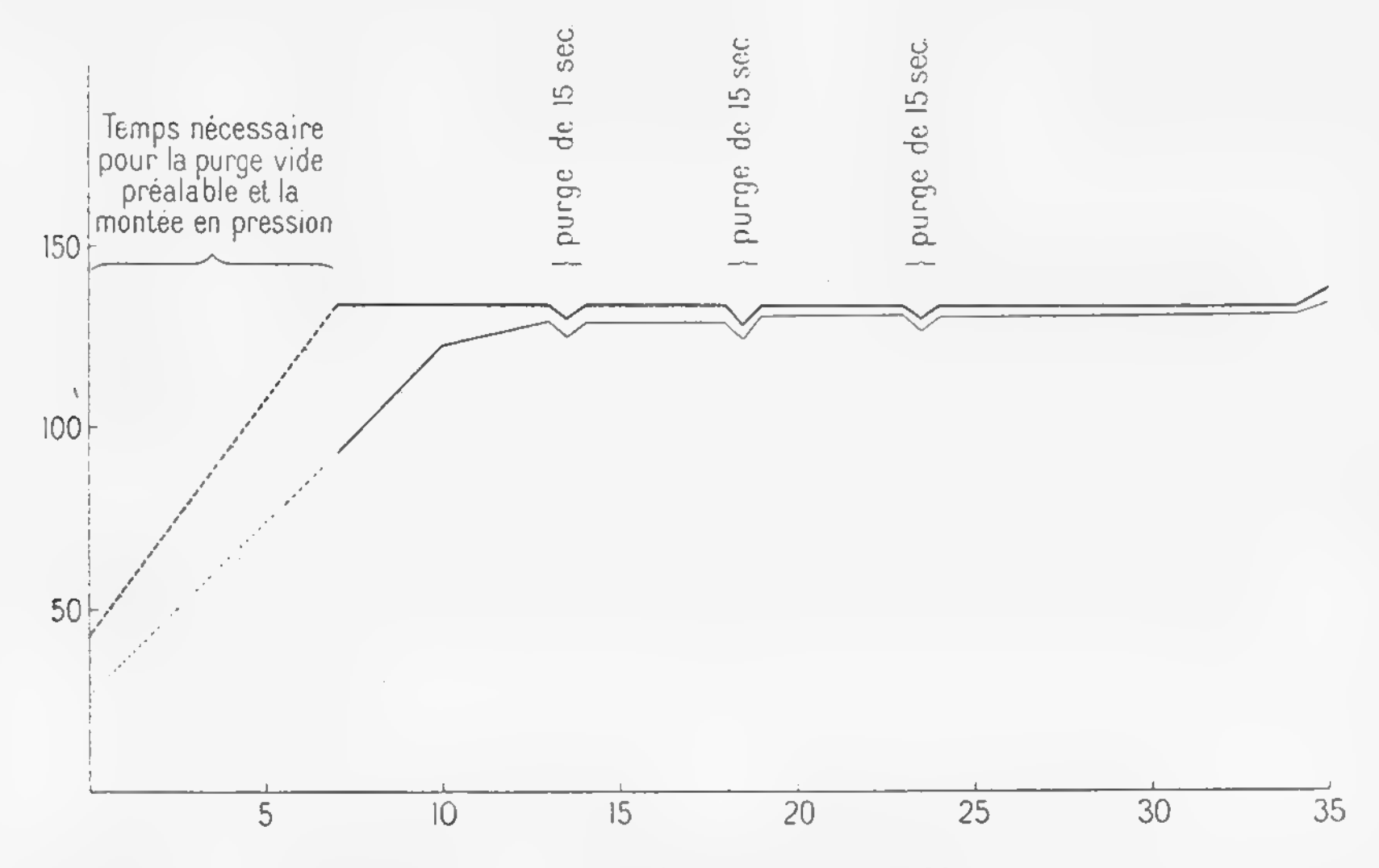


Fig. 6. — *Autoclave à vide préalable.*

Boîte à perforations supérieures et inférieures ouvertes, 600 grammes de coton cardé. On obtient volontairement un vide défectueux [30 à 40 centimètres de Hg] (Exp. 210).

Supposons maintenant, — et tous les chirurgiens et les ingénieurs qui s'occupent des questions de stérilisation admettront la possibilité de nos suppositions, — qu'au cours d'une opération normale manœuvrant l'appareil de notre mieux, l'air ait été cependant mal évacué (pression d'eau insuffisante dans le réfrigérant, manomètre déréglé, etc.). Les expériences rapportées nous montrent quel aurait pu être le résultat obtenu.

Supposons encore que les objets enfermés dans les boîtes inclus dans l'autoclave soient trop tassés ?

Supposons plus simplement que nous n'ayons pas eu la patience de maintenir l'autoclave pendant une heure à 134° C, que nous ayons suivi

les règles que les bactériologistes ont établies et auxquelles ils obéissent sans exception, et que nous ayons maintenu la température de 134° pendant trente minutes seulement.

Personne n'aurait pu nous faire un reproche et cependant — nous le savons maintenant — nous aurions commis une faute grave. Nous l'aurions commise de bonne foi. Il n'existe nulle part, en effet, une règle quelconque indiquant le poids maximum des objets de pansement à introduire dans une boîte de dimensions déterminées. Les modèles de boîtes, ou plus exactement la surface minima de perforation qu'elles devraient posséder n'est pas déterminée. Aucun contrôle n'est exercé sur l'efficacité, sur le « pouvoir stérilisant » des appareils mis dans le commerce. Bien plus, aucune surveillance d'aucun ordre n'est exercée sur la fabrication des objets de pansement livrés comme stériles.

*
* *

Que conclure de tout cela ?

Les autoclaves possédant un dispositif de vide préalable permettent la stérilisation des objets de pansement. Mais cette stérilisation n'est effective qu'au prix d'une prolongation de l'opération pendant un temps très long, de manœuvres compliquées. Quelles que soient les précautions prises, cette stérilisation peut ne pas être parfaite du fait d'une défaillance mécanique de l'appareillage ou d'une manœuvre anormalement exécutée.

Personne — sauf le chirurgien, dernier juge en la matière — ne pourra savoir qu'une faute a été commise.

*
* *

Maintien de la stérilité. — Il nous reste maintenant à examiner un dernier problème dont l'importance est très grande : les boîtes dont se servent les chirurgiens et dans lesquelles ils font enfermer les objets à stériliser sont-elles capables de conserver la stérilité ?

L'expérience nous montre que, dans la très grande majorité des cas et pour la plupart des modèles existants, elles en sont incapables.

Les preuves de l'affirmation que nous faisons sont très faciles à apporter. Dans une boîte cylindrique, d'un modèle courant, possédant des perforations supérieures ou latérales et inférieures, introduisons le fond d'une boîte de Petri, d'un diamètre légèrement inférieur. Coulons dedans de la gélose. Plaçons un coton cardé sous le couvercle et mettons celui-ci en place comme d'habitude en laissant les obturations ouvertes. Portons le tout à l'autoclave et stérilisons très soigneusement pendant une heure à 120°, par exemple. Laissons refroidir dans l'autoclave. Après avoir fait rentrer dans celui-ci de l'air filtré, sortons la boîte métallique, fermons les obturations et laissons sur la table du laboratoire pendant un certain temps (fig. 7). Après trois, quatre, cinq ou six jours, ouvrons les boîtes. Nous constaterons, dans la grande majorité des cas (en moyenne sept fois sur dix essais), la présence de colonies microbiennes à la surface de la gélose. Il s'agit

évidemment de bactéries de l'air : *B. subtilis*, staphylocoque citrin, etc., et nous n'avons jamais pu mettre en évidence des germes pathogènes. Mais, quelle que soit leur origine, ces bactéries ont réussi à pénétrer *dans* la boîte et celle-ci, malgré la stérilisation, n'est plus stérile. Tout l'effort long et coûteux de stérilisation se trouve donc perdu.

Ce sont — pourrait-on objecter — des bactéries non pathogènes, par conséquent non dangereuses, pas plus dangereuses que celles de l'air qui environne le malade au moment de l'opération et qui peuvent venir souiller la plaie opératoire.

Cette objection n'a pas de valeur. Qui nous prouve, en effet, qu'à côté des bactéries non dangereuses ne peuvent pas venir se glisser des germes pathogènes qui, eux aussi, peuvent se trouver dans l'air? Qui nous prouve même que, s'il s'agit uniquement de bactéries non pathogènes, celles-ci ne peuvent pas devenir dangereuses dans l'organisme de l'opéré, pour des raisons et sous des influences que nous ignorons ?

La physiologie des bactéries ne nous montre-t-elle pas des évolutions de

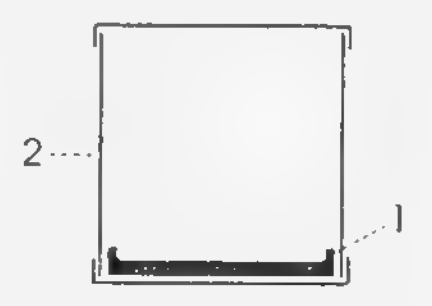


Fig. 7. — 1, fond d'une boîte de Petri contenant de la gélose; 2, boîte à pansements. Les perforations sont fermées.

leur virulence? Un même pneumocoque ne peut-il pas être tour à tour un saprophyte et un germe capable de nous infecter et de nous tuer?

Le chirurgien sait d'ailleurs fort bien que les boîtes d'instruments ou de pansements ne présentent pas les garanties qu'il est en droit d'exiger d'elles, puisque, dans la majorité des cas — on pourrait dire presque toujours — il n'ose pas s'en servir très longtemps après leur passage à l'appareil stérilisateur. Seuls, certains dispositifs permettant de fermer *bactériologiquement* certaines boîtes dans l'autoclave sont à l'abri de la critique.

Nous nous sommes demandé pourquoi les boîtes habituellement utilisées malgré les précautions prises, remplies et fermées comme elles doivent l'être, permettaient le passage des bactéries. Nous avons pour nous en rendre compte procédé à une série d'essais dont nous rapporterons brièvement les résultats.

Nous avons enlevé les couvercles métalliques des boîtes, protection bactériologique illusoire, et à leur place, nous avons placé une couche de coton cardé, peu épaisse d'abord, puis de plus en plus épaisse. Cette couche de coton cardé était soigneusement fixée à la boîte par un lien, descendait assez bas sur les côtés. D'autre part, les expériences étaient faites, soit sur des boîtes à perforations inférieures, lesquelles étaient soigneusement obturées, soit sur des boîtes type boîte à conserve, à fond plein. Or, dans tous nos essais, il a fallu employer une épaisseur de plusieurs centi-

mètres de coton cardé pour empêcher la plaque de gélose stérile placée dans la boîte de s'infecter, ou renoncer au coton cardé et utiliser d'autres tissus beaucoup plus serrés possédant une trame.

Le résultat obtenu n'a rien de surprenant, si l'on regarde ce que font les bactériologistes. Pour boucher bactériologiquement un tube de bouillon ils introduisent dans son col une quantité de coton cardé relativement considérable et ils le compriment. Le coton cardé sous une grande épaisseur, placé sur nos boîtes, correspond au coton comprimé des bactériologistes.

*
* *

Tous les faits expérimentaux rapportés dans ce mémoire, les conclusions que nous avons pu en tirer nous ont fait penser qu'il était possible de réaliser un appareillage supérieur à l'appareillage existant, permettant une stérilisation rapide, absolument certaine et permettant de conserver stériles pendant un temps indéfini les objets.

Le but que nous sommes proposé semble atteint avec l'appareil dont nous allons donner la description.

*
* *

Son principe est le suivant : nous obligeons la vapeur à traverser les boîtes et nous l'empêchons de passer ailleurs[1]. Pour cela nous plaçons dans le corps de l'autoclave des diaphragmes qui, grâce à un subterfuge, viennent coller d'une façon très étroite sur le corps de l'autoclave. Ces diaphragmes possèdent une perforation centrale dont le diamètre est égal au

1. En 1890 (7 mai, *Bull. et Mém. de la Soc. nat. de Chir.*, p. 353, p. 1890), Quénu a présenté au nom de M. Sorel, un autoclave qu'il décrit ainsi : « L'étuve se compose d'une sorte d'autoclave dans lequel on introduit un cylindre en laiton dont le fond à jour est seulement muni d'un grillage métallique. En haut, le cylindre porte une collerette qui fait joint sur deux caoutchoucs de sorte que la vapeur ne peut s'échapper que par l'intérieur du cylindre à travers les substances à purifier. Dans le fond de l'autoclave existe une rigole annulaire qui reçoit de l'eau. Les parois de l'autoclave sont creuses et renferment de la glycérine, chauffée par le gaz. La rigole étant remplie d'eau, on introduit le cylindre rempli d'objets, on ferme la porte, on chauffe, robinet de purge ouvert, on stérilise dix minutes. »

Si, dans cet appareil, la vapeur est obligée de traverser la substance à stériliser, celle-ci ne peut pas être maintenue stérile et l'autoclave doit être entièrement rempli. Il ne semble pas que cet appareil ait été utilisé couramment.

En 1897, le professeur Vaillard avait fait breveter et construire un autoclave dans lequel l'unique boîte qui le remplissait en entier comportait une tubulure centrale et quatre trous du couvercle. La vapeur entrait théoriquement par les trous du couvercle, traversait la masse à stériliser et ressortait par la tubulure centrale. L'examen des dessins de cet appareil montre que la boîte n'était pas pratique du fait de la tubulure centrale et que la vapeur pouvait ne pas obligatoirement passer dans la masse du pansement.

En 1900, le professeur Vaillard fait construire un nouvel autoclave dans lequel les boites, munies d'une sorte de soupape inférieure viennent s'emboîter sur une tubulure chargée d'évacuer la vapeur.

Le même auteur a appliqué le système décrit par Sorel à des appareils de désinfection par les vapeurs de formol.

au diamètre extérieur de boîtes. Celles-ci sont mises horizontalement dans la place qui leur est réservée, elles sont maintenues par un système très simple et ne peuvent basculer ni en avant ni en arrière. Un anneau de caoutchouc placé à l'intérieur du cercle découpé dans le diaphragme va servir de joint. La boîte, grâce à une petite cornière montée sur elle, à la moitié de sa hauteur, viendra « plaquer » très étroitement sur ce joint grâce à la pression manuelle exercée lors du montage et grâce à la pression de la vapeur au cours de la stérilisation (fig. 8).

La boîte elle-même a été modifiée de façon à ce que ce qu'on y a inclus reste stérile. Elle possède une gorge circulaire intérieure à 1 centimètre environ de ses extrémités supérieures et inférieures. Sur cette gorge, on fait plaquer à force, on écrase un « filtre » bactériologique monté lui-même sur un cercle métallique. Les deux filtres, supérieur et inférieur, étant en

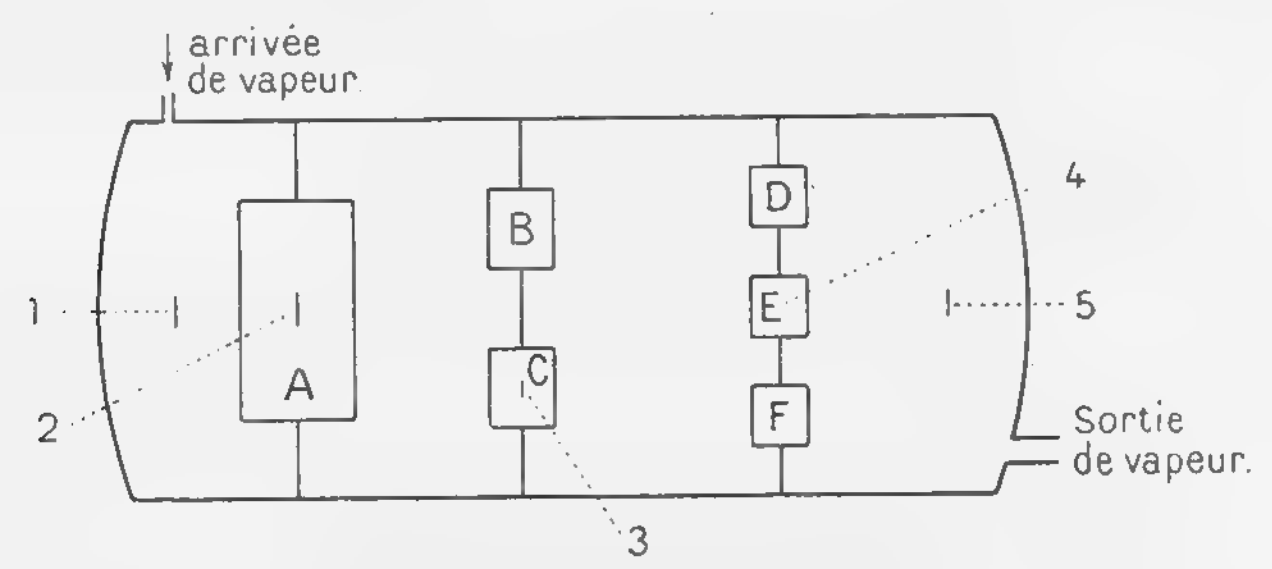


Fig. 8. — *Autoclave à diaphragme.*

2, 3, 4. Sondes thermo-électriques placées dans des boîtes à fermeture bactériologique. Ces boîtes contiennent du cordon cardé (A : 1 kilogr. 117; B : 360 grammes ; C : 130 grammes ; D : 145 grammes; E : 190 grammes; F : 120 grammes); 1, 5, Sondes thermo-électriques placées dans les chambres avant et arrière.

place, la boîte est constituée et l'expérience maintes fois répétée nous a prouvé que son contenu restait stérile[1].

Les boîtes étant chargées, mises en place, l'autoclave étant fermé, on ouvre l'arrivée de vapeur, les purges d'air restant ouvertes. La vapeur pénètre dans la première chambre dont les parois sont constituées par le corps de l'autoclave, par la face intérieure du couvercle, par le diaphragme et la partie antérieure de la première boîte. Elle remplit cette chambre. La pression augmentant peu à peu, la vapeur s'engage dans le seul chemin qui lui est ouvert, c'est-à-dire dans le corps de la boîte, dans les objets à stériliser. Elle chasse devant elle l'air que contient la première chambre et la boîte. Rien ne l'arrête, le couvercle — filtre bactériologique —, les objets de pansement ne peuvent être pour elle un obstacle ; arrivée dans la deuxième chambre, elle la remplit, puis à travers les objets de pansement pénètre dans la troisième, de là, dans la quatrième où elle trouve enfin un chemin librement ouvert, celui de la purge. Nous la laissons sortir

1. Cet appareil a été construit par les Etablissements Flicoteau et Cie, rue de la Barouillère, Paris, que nous tenons à remercier pour l'aide qu'ils nous ont apporté.

librement pendant plusieurs minutes. Puis nous fermons la purge. La pression et la température s'élèvent, au point désiré, on règle l'arrivée de vapeur et la stérilisation commence.

Nous avons appliqué à l'autoclave, ainsi modifié, notre système de contrôle thermométrique. Nous rapporterons une seule expériences, toutes celles que nous avons effectuées étant exactement superposables. L'appareil est monté comme l'indique la figure 8.

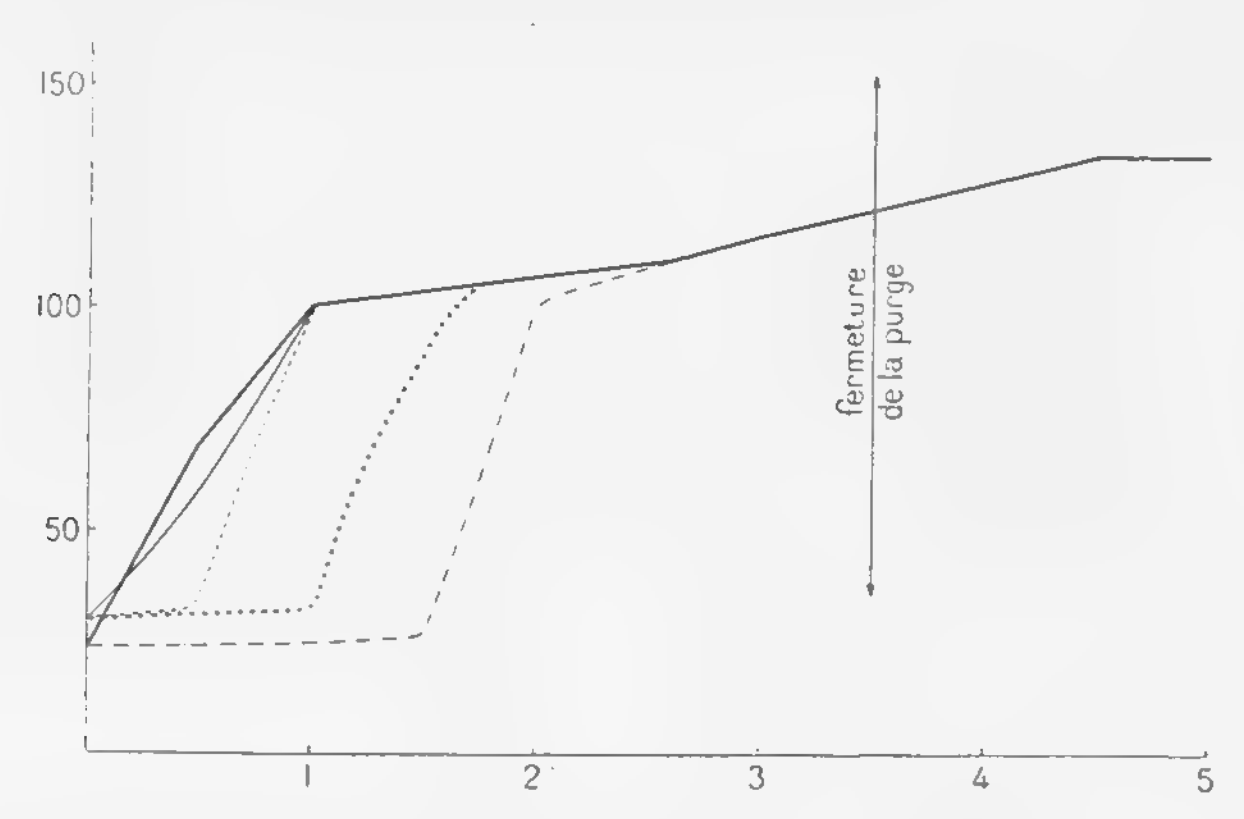


Fig. 9. — *Autoclave à diaphragme.*

———, Température de la chambre antérieure de l'autoclave; ·············· Température de la boite A; — — — — —, Température de la boite C; +++++, Température de la boite E; —.—.— , Température de la chambre postérieure de l'autoclave.

Les quantités de coton cardé introduites dans les boîtes sont importantes et obligent à comprimer le coton.

Tableau IX (fig. 9).

TEMPS en minutes	SONDE 1 avant autoclave	BOÎTE A	BOÎTE C	BOÎTE E	SONDE 5 arrière autoclave
0	24	30	30	30	24
0,30	70	60	30	30	24
1	100	100	100	30	24
1,30	+ 100	+ 100	+ 100	100	26
2	+ 100	+ 100	+ 100	+ 100	100
2,30	110	110	110	110	110
3	117	117	117	117	117
3,30	122	122	122	122	122
4	128	128	128	128	128
4,30	134	134	134	134	134

La lecture de la courbe obtenue confirme point par point le mécanisme de chauffage que nous indiquions tout à l'heure. Nous voyons successi-

vement l'atmosphère avant de l'autoclave, le contenu des boîtes, l'atmosphère arrière de l'autoclave se remplir de vapeur, monter brutalement en température. A la troisième minute de l'opération, tout est en équilibre. Le débit de l'arrivée de la vapeur étant plus important que celui de la purge, une surpression s'établit dans l'autoclave et nous voyons la température s'élever peu à peu. Nous pourrions, d'ailleurs, en réglant convenablement son débit, opérer la stérilisation, *la purge ouverte*, ce qui est évidemment l'idéal, à condition que la dépense de vapeur n'entre pas en ligne de compte.

L'appareillage dont nous venons d'indiquer le principe nous permet donc d'obtenir, en un temps record, les températures désirées dans toute la masse des objets à stériliser, que ceux-ci soient en petite ou en grande quantité. Il nous donne la *certitude absolue qu'au moment où le thermomètre placé à la partie postérieure indique une température, tout ce qui le précède dans l'appareil : atmosphère, boîtes pleines de pansements, etc., est à la même température.*

Le bon sens le plus élémentaire indique qu'il ne peut pas en être autrement. Veut-on stériliser quinze minutes à 134° ? A partir du moment précis où le manomètre et le thermomètre de l'*autoclave* nous indiquent 134°, nous pouvons compter les minutes. A la quinzième, nous arrêtons. Le coton, les champs opératoires, les compresses, tous les objets de pansement, si bourrés soient-ils dans les boîtes, ont été quinze minutes à 134°.

Il n'y a à faire avec ce procédé ni vide préalable, ni purges au cours de l'opération. La manœuvre se simplifie donc considérablement et — du même coup — les risques d'erreurs ou d'oubli.

Nous avons l'honneur de présenter une réalisation pratique de l'appareil dont nous venons de donner le principe et d'indiquer le mode de réalisation. Voici comment nous l'avons conçu. Nous ne reviendrons pas sur la disposition intérieure et sur la conception des boîtes que nous avons déjà exposées précédemment. Par contre, nous insisterons sur un point particulier qui nous semble présenter au point de vue pratique un intérêt capital. Nous avons, en effet, fait supprimer sur l'autoclave que nous présentons toute la robinetterie. Il n'existe plus qu'une tubulure destinée à l'arrivée de la vapeur, qu'une tubulure destinée à l'évacuation de l'eau et de la vapeur. Les commandes d'ouverture et de fermeture de vapeur et d'eau se font uniquement à l'aide d'un volant central commandant lui-même une sorte d'arbre à cames. En tournant ce volant et en le mettant dans une série de positions qui sont numérotées, on lui fait ouvrir et fermer successivement toutes les ouvertures dont on a besoin au cours de la stérilisation. La simplicité de ce mécanisme, le fait que les différents temps se succèdent dans un ordre toujours le même, font qu'il ne peut y avoir d'erreurs.

L'autoclave, étant chargé des boîtes entr'ouvertes en position de stérilisation à l'avant et à l'arrière, et fermé, on fait passer le volant du point zéro au point 1, c'est-à-dire au préchauffage. Le temps de préchauffage n'a aucun rapport avec la stérilisation proprement dite. Il est uniquement

destiné à chauffer légèrement les objets de pansement inclus dans les boites afin d'éviter la condensation à leur surface de la vapeur d'eau saturée. Cette condensation, en effet, si elle se produit, mouille à ce point les objets, qu'il est impossible de les sécher après la stérilisation. Pour réaliser ce préchauffage, la vapeur arrive en même temps dans les quatre chambres de l'autoclave. Elle lèche les parois des boîtes qui débordent dans ces chambres, les échauffe et par conduction échauffe les objets de pansement. La pression étant égale dans toutes les chambres, la vapeur dans ce temps de l'opération ne pénètre pas dans les boites. Afin que ce préchauffage soit suffisant, il est nécessaire de laisser monter la température jusqu'aux environs de 100°. On lit cette température au thermomètre à dilatation de mercure placé à l'arrière de l'autoclave, dans la dernière chambre. La montée de l'atmosphère de l'autoclave jusqu'à 100° demande environ trois à quatre minutes.

Cette température étant atteinte, on fait passer le volant de commande de la position 1 à la position 2 : purge d'air. A ce moment, trois sur quatre des ouvertures qui avaient été ouvertes dans le premier temps sont fermées et la vapeur ne pénètre plus dans l'autoclave que par l'ouverture de la chambre antérieure. Par contre, la dernière chambre se trouve en communication avec l'atmosphère extérieure. La vapeur pénétrant dans la première chambre la remplit, puis elle traverse les boîtes et les objets placés dans le premier diaphragme, passe dans la seconde chambre, de là dans la troisième, puis dans la quatrième, et finit par s'évacuer à l'extérieur.

Au cours de ce trajet, la vapeur chasse devant elle l'air qui était contenu dans l'autoclave et dans les objets de pansement. Après deux ou trois minutes, on la voit fuser avec violence par le robinet de purge, et après cinq minutes, on peut considérer que l'atmosphère entière de l'autoclave est uniquement remplie de vapeur d'eau saturée. La vapeur arrivant sous pression, on constate à l'indicateur manométrique que, peu à peu la pression à l'intérieur de l'autoclave s'élève et à la cinquième minute environ, on obtient 1 kilogramme correspondant à la température de 120°.

Lorsqu'on est sûr que tout l'air a été parfaitement évacué, on fait passer le volant de la position 2 à la position 3. Au cours de cette manœuvre, on ferme simplement la purge extérieure et l'appareil monte en pression. Lorsqu'on a atteint la pression, et par conséquent la température désirée, il suffit d'attendre le temps nécessaire à la stérilisation.

Dans nos essais, nous nous sommes servi de vapeur qui nous était fournie à 2 kilogrammes de pression, soit 134°. Au bout de quelques instants, la pression de la canalisation et la pression de l'autoclave s'équilibraient. Si l'on désirait stériliser à une température inférieure, il suffirait de faire placer sur les canalisations d'arrivée de vapeur un diaphragme régulateur.

L'opération de stérilisation étant terminée, il est nécessaire de procéder maintenant au séchage. Pour cela, on fait passer le volant de manœuvre, du point 3 au point 4. On ouvre à ce moment la purge de vapeur. Celle-ci s'évacue et l'atmosphère de l'autoclave retombe à la pression atmosphérique.

Lorsque toute la vapeur a été évacuée, on passe le volant de la position 4 à la position 5. Cette manœuvre a pour but de fermer la purge extérieure et d'ouvrir l'arrivée d'eau par l'extrémité antérieure du réfrigérant. Celui-ci, comme dans les systèmes de séchage habituellement appliqués, refroidit l'atmosphère de l'autoclave, fait le vide qui atteint 60 à 70 centimètres de mercure. Sous l'influence de ce vide, l'eau qui a pu condenser à la surface des pansements se vaporise. On maintient ce vide pendant cinq minutes environ. L'opération est alors finie et il suffit d'ouvrir la rentrée d'air pour pouvoir ouvrir l'autoclave et en sortir les objets. Le séchage ainsi obtenu est parfait ainsi que le prouvent les chiffres suivants pris au hasard parmi les multiples expériences que nous avons effectuées.

	MATÉRIEL STÉRILISÉ : COTON CARDÉ	
	Poids avant stérilisation en kilogrammes	Poids après stérilisation en kilogrammes
Grandes boîtes	4,662	4,663
Boîtes moyennes. . . .	2,780	2,780
Petites boîtes	1,584	1,584
	1,564	1,565
	1,623	1,623
	1,588	1,588

Les boîtes peuvent être sorties de l'autoclave sans aucune crainte de souillure, leur filtre bactériologique les protégeant de toute pollution avec les microbes de l'air.

Avant de les ranger, on fermera leur couvercle métallique en faisant passer la petite manette que porte ce couvercle de la position stérilisation à la position fermeture.

Ces boîtes peuvent être conservées indéfiniment sans que, à aucun moment, il n'y ait à craindre une souillure quelconque. Il est possible, par mesure de précaution, de les plomber.

M. **Maisonnet** : Ce n'est point le moment d'entreprendre une discussion, sur la très importante communication de M. le professeur Gosset, sur la stérilisation. Je tiens cependant à signaler dès aujourd'hui qu'il y a une dizaine d'années, à la suite d'accidents de stérilisation, et après les recherches de Lesseure, j'ai été chargé par le Service de Santé militaire d'expérimenter les différents modèles d'autoclaves en usage à cette époque. Pendant plus d'une année, j'ai étudié, à l'aide de thermomètres enregistreurs, placés avec des précautions spéciales dans le milieu à stériliser, et sous le contrôle bactériologique, les différents procédés de stérilisation. Dans le rapport que j'ai fourni à cette époque, j'ai signalé la plupart des notions qui viennent de nous être communiquées, et qui méritent d'être connues des chirurgiens.

Elle n'ont pas eu pour résultat la transformation des appareils utilisés, mais elles ont permis d'améliorer certaines techniques de stérilisation, techniques qui ont été adoptées par beaucoup de mes camarades de l'armée.

M. **Gosset** : Je remercie Maisonnet de ce qu'il vient de dire car c'est une question qui préoccupe tous les chirurgiens.

Tous les autoclaves peuvent être transformés comme celui-ci ; sa manœuvre est très simple. Il est incontestable que nous ne saurons jamais trop rechercher la sécurité dans la stérilisation des pansements, des instruments, de notre eau, et, en même temps, de l'air de nos salles d'opérations, qui commençait à préoccuper beaucoup de gens et beaucoup de chirurgiens il y a déjà cinquante ans. J'ai retrouvé, en effet, dans les *Bulletins de la Société de Chirurgie* de cette époque le conseil donné par Terrier (qu'il faut toujours citer quand on parle de stérilisation) et qui dit : « j'ai abandonné toute la méthode de Lister, mais avant d'opérer je fais marcher la marmite de Championnière ». A l'heure actuelle, pour la culture des tissus suivant la méthode de Carrel, on change l'air en aspirant et en laissant entrer un air filtré ; puis on vaporise de l'eau à l'intérieur des salles afin que les poussières tombent.

Ce sont des problèmes qui demandent à être étudiés à notre Académie et c'est pourquoi j'ai tenu à vous présenter, avec M. Hauduroy, cet appareil de stérilisation.

Le Secrétaire annuel : M. André Martin.

Paris. — A. Maretheux et L. Pactat, imp., 1, rue Cassette.

MÉMOIRES

DE

L'ACADÉMIE DE CHIRURGIE

Séance du 17 Juin 1936.

Présidence de M. BAUMGARTNER, *vice-président.*

PROCÈS-VERBAL

La rédaction du procès-verbal de la précédente séance est mise aux voix et adoptée.

CORRESPONDANCE

La correspondance comprend :

1° Les journaux et publications périodiques de la semaine.

2° Des lettres de MM. BOPPE, DENIKER, SOUPAULT, WILMOTH s'excusant de ne pouvoir assister à la séance.

3° Une lettre de M. Paul BANZET sollicitant un congé d'un mois.

4° Une lettre de M. Armand ISELIN posant sa candidature au titre d'associé parisien.

5° M. TCH'EN SIAMG-TS'IUEN (Changhaï), en vue de l'obtention du prix DUBREUIL, adresse à l'Académie son ouvrage intitulé : *Coxa vara essentielle des adolescents (épiphysiologie).*

6° Un travail de M. HORTOLOMEI (Bucarest), associé étranger, intitulé : *Hernie de l'estomac et de la 1re portion du duodénum.*

Publication périodique hebdomadaire.

A PROPOS DU PROCÈS-VERBAL

Nouvelle note à propos des rétrécissements cardio-œsophagiens,

par M. **G. Küss.**

Je veux simplement, à propos des radiographies en série que nous a fait projeter, à la dernière séance, notre collègue Desplas, insister sur la constatation que tous ceux qui les ont vues ont pu faire, en même temps que moi, du siège *bas* cardio-œsophagien, du rétrécissement. Toutes les images radiographiques montrent le rétrécissement « en cône renversé » ou « en entonnoir » selon mes appellations, « en tête de clou » selon l'appellation de Desplas au-dessous de l'ombre du diaphragme, au niveau du cardia et non au-dessus du diaphragme, à la partie inférieure du médiastin postérieur thoracique.

Si tant est que, dans des cas présentant pareilles images radiographiques, un opérateur, ayant découvert l'œsophage abdominal, l'ayant trouvé normal comme calibre et comme consistance, l'ayant libéré au niveau de l'orifice diaphragmatique, ne trouve un manchon en olive ou en fuseau, dur et épais, que sur le segment d'œsophage thoracique qu'il peut alors abaisser, il faut bien convenir que ce manchon, correspondant à des lésions pariéto-interstitielles, n'entraîne cependant aucune sténose à son niveau puisque l'examen radioscopique et graphique ne le situe pas à sa place, que l'œsophagoscope ne permet pas de le voir et que seule est visible, par l'un et par l'autre de ces moyens d'investigation, la *sténose cardiaque*.

Ces manchons *hauts*, situés à distance du cardia, dans le médiastin, ne peuvent guère déterminer de rétrécissement cardiaque que par l'intermédiaire des plexus nerveux extrinsèque ou intrinsèque de l'œsophage.

Un fuseau bas situé, œsophago-cardiaque, jouera un rôle évidemment beaucoup plus direct dans le rétrécissement cardiaque et l'on comprend parfaitement, en ce qui le concerne, l'action libératrice de l'opération de Heller, l'œsophago-cardiotomie extra-muqueuse.

Pour un manchon fibreux, haut, la section longitudinale extra-muqueuse de la paroi œsophagienne antérieure ne peut guère agir que par la névrotomie qui l'accompagne fatalement.

Quand il n'y a pas de manchon, pas d'épaississement pariétal, l'opération de Heller n'agit, très vraisemblablement, alors, et ne peut agir que par la névrotomie qu'elle implique.

Santy, Leriche[1] n'ont pas trouvé, chez leurs opérés, d'œsophage ou de cardia épaissi ou induré.

1. Société de Chirurgie de Lyon, in *Lyon chirurgical*, Paris, Masson, 22 février 1934, p. 586 et suivantes.

Santy dit qu' « il était large et souple »; Leriche « non épaissi »; Magnant[1] que « le conduit paraissait absolument normal comme calibre ».

Le spasme cardiaque ne vient donc pas ici renforcer un obstacle organique siégeant à son niveau; il témoigne simplement de l'existence d'une lésion organique, épine, irritation intrinsèque ou extrinsèque de l'œsophage, quelle que soit la hauteur du siège de cette lésion, de cette œsophagite.

J'insiste sur ce point qu'il convient d'attribuer à la névrotomie que l'on pratique involontairement, lorsque l'on fait une cardio-œsophagotomie extra-muqueuse ou une libération de l'œsophage au niveau de l'orifice diaphragmatique, une importance thérapeutique beaucoup plus grande qu'à la section proprement dite de la tunique musculaire de l'œsophage.

La lecture attentive de l'opération de Magnant me confirme en cette croyance; celle de Leriche concernant une jeune femme médecin également, celle dont je partage l'histoire clinique avec Desplas encore.

Leriche, chez une jeune femme médecin, obtint une très grande amélioration *sans inciser* la musculaire, « en libérant simplement ».

Ayant assisté à la dernière séance de l'Académie, notre collègue a bien voulu m'adresser, de Strasbourg, l'observation inédite suivante qui confirme encore le rôle du spasme cardiaque et l'importance thérapeutique ds la seule névrotomie.

Observation (Leriche). — Jeune fille traînant depuis des années, maigrissant, regurgitant, ayant un énorme méga-œsophage, vue par J.-Ch. Roux entre autres.

Etat squelettique; opérée en juillet 1935 : extériorisation de l'œsophage par voie abdominale; aucun épaississement.

Libération diaphragmatique; j'ai presque 10 centimètres d'œsophage entre les doigts : aucun épaississement. Je me borne à couper tous les nerfs visibles sur l'œsophage et le cardia.

Amélioration rapide, se réalimente, reprend du poids (15 kilogrammes en quelques mois). Va très bien d'après les dernières nouvelles reçues en mai 1936.

J'ai voulu, messieurs, par cette courte note, attirer votre attention sur le rôle important des plexus nerveux de l'œsophage dans le rétrécissement par spasme cardiaque et sur la thérapeutique efficiente de la névrotomie dans les rétrécissements cardio-œsophagiens.

L'observation de Leriche, qui vient de me parvenir, m'autorise à croire que mon interprétation des faits n'est pas une simple vue de l'esprit, mais correspond bien à certaines réalités que confirmeraient encore les constatations faites au cours des réinterventions chirurgicales et des examens radiographiques post-opératoires et sur lesquelles je me réserve de revenir par la suite.

1. Rapport de R. Soupault, Académie de Chirurgie, séance du 27 mai 1936, *Mémoires*, p. 561 et suivantes.

A propos de la dilatation idiopathique de l'œsophage,

par M. **Raymond Grégoire.**

Les rapports et communications de MM. Soupault, Küss, Truffert et Desplas me donnent l'occasion de revenir sur les causes et les lésions anatomiques de cette surprenante affection.

Depuis une douzaine d'années, un progrès considérable a été fait. Ne fermait-on pas, en 1922, une importante discussion à cette Société en disant : « Ces malades ne sont pas justiciables d'une intervention ». Bien que cette question présente encore de nombreux points contestés, on peut aujourd'hui affirmer que les résultats de la chirurgie sanglante sont remarquables et les risques opératoires fort minimes.

Tant que l'on crut pouvoir considérer le méga-œsophage comme une malfaçon congénitale du conduit, les tentatives opératoires semblèrent illusoires ou trop graves et personne n'essaya de renouveler la tentative de Reisinger qui en 1907, ne craignit pas de réséquer une bande d'œsophage de 3 centimètres de large sur 15 de long, pour rétrécir le calibre.

Si l'on accepte, au contraire, l'idée que la dilatation a pour cause première un obstacle sur le trajet du conduit, l'indication d'une intervention supprimant ce barrage devient toute naturelle.

Tout d'abord, où siège l'obstacle ? Et ensuite quelle en est la nature ? Ce sont là les deux questions que soulève la communication de M. Desplas.

Il est un fait certain : la dilatation œsophagienne occupe toujours la portion cervicale et la portion médiastinale de l'organe. La portion abdominale est toujours indemne. S'il y a obstacle, celui-ci doit donc siéger à la limite de l'œsophage thoracique et de l'œsophage abdominal, c'est-à-dire au niveau de la traversée diaphragmatique.

L'endoscopie, la radiologie, les constatations opératoires le montrent. La fin de la dilatation ne répond pas au cardia qui est l'abouchement de l'œsophage dans l'estomac, mais à 5 ou 6 centimètres au-dessus, au niveau de la traversée phrénique.

Mais pourquoi cette situation constante ? Il y a à cela plusieurs raisons qui peuvent faire comprendre l'anatomie, la physiologie et la pathologie générale.

L'anatomie montre, comme le disent Ramond, Borrieux et Jacquelin, que la portion sous-diaphragmatique de l'œsophage, est un entonnoir ouvert en bas et forme un véritable diverticule de l'estomac.

Le sphincter supérieur de l'organe est le muscle diaphragme auquel chez les grands animaux à thorax horizontal s'ajoute encore un muscle lisse, le sphincter de Rouget. C'est grâce à lui, dit Cannon, que « normalement, nous sommes tout à fait inconscients de l'odeur nauséabonde et du goût profondément désagréable du contenu gastrique ».

Enfin, la pathologie générale nous apprend que c'est le plus souvent au niveau des rétrécissements normaux et des changements de direction des

conduits que se développent de préférence les lésions paritales chroniques et les néoplasies bénignes et malignes.

Les altérations qui, en diminuant le calibre de l'œsophage diaphragmatique, produiront lentement la distension et l'allongement sont de plusieurs variétés. Il est nécessaire que les chirurgiens en soient convaincus, car c'est probablement pour avoir négligé ce point essentiel, que certaines interventions en apparence correctes, ont été suivies d'insuccès.

Les lésions peuvent porter sur le sphincter diaphragmatique, elles peuvent siéger sur l'œsophage, et aussi sur les deux à la fois. « Une opération rationnelle, avons-nous déjà dit, devra agir à la fois sur l'un et l'autre. Il faut agir sur le *diaphragme* soit parce qu'il est spasmé, soit parce qu'il est hypertrophié, soit parce qu'il est incoordonné dans son fonctionnement. Il faut agir sur *l'œsophage*, parce qu'il peut être rétréci par une inflammation antérieure, ou par une dystrophie congénitale ».

M. Desplas a eu grandement raison de revenir sur ce second point et d'en apporter des preuves.

Le diaphragme, qui normalement maintient fermé l'estomac, peut sous l'influence d'une inflammation locale, fissure ou ulcère, exagérer sa contraction et la faire permanente. Lardennois et Braine (*Société de Chirurgie*, 20 juin 1923, p. 937) l'ont nettement constaté.

Son anneau musculaire peut être hypertrophié : « On constate, dit Braine, à propos d'un de ses opérés, l'épaisseur considérable du collier charnu pré-œsophagien du diaphragme. » J'ai vu tout récemment une malformation inverse. Il n'existait pas d'anneau phrénique et l'œsophage passait dans le même orifice que l'aorte.

Enfin, je n'oserais pas enlever toute valeur à la théorie de l'achalasie ou incoordination fonctionnelle.

L'œsophage peut être lésé pour son propre compte. Sur 11 malades que j'ai observés, j'ai vu une fois, une atrésie scléreuse où la musculaire adhérait intimement à la muqueuse; une autre fois, il existait une véritable exiguïté congénitale du calibre; une autre fois un anneau fibreux de 5 à 6 millimètres de hauteur enserrait le canal et dut être coupé et disséqué au bistouri.

M. Desplas vous a montré d'autres aspects de cet obstacle.

Enfin, la lésion peut porter en même temps sur le diaphragme et l'œsophage. Voici ce que MM. Hertz et Braine ont observé (*Société de Chirurgie*, 7 mai 1924, p. 569) : « Le défilé œsophago-phrénique est très long et très étroit, on en extrait un œsophage présentant un étranglement serré, très étroit, particulièrement évident. L'œsophage transdiaphragmatique, sur 3 centimètres, est large d'à peine 1 centimètre. »

En résumé, il faut admettre que l'obstacle qui produit la dilatation idiopathique n'est pas d'une nature unique, il n'est pas toujours diaphragmatique, ni toujours œsophagien, il peut même porter à la fois sur l'œsophage et le diaphragme.

Peut-être n'était-il pas inutile de redire ces notions qui datent de loin, car à lire certaines publications où la bibliographie fait défaut, on pourrait croire qu'elles sont nées d'hier.

A propos de l'artériographie dans le diagnostic des tumeurs osseuses,

par M. **Béclère**.

Dans la dernière séance, à l'occasion de la remarquable communication de M. Raynaldo Dos Santos, j'ai signalé le danger de l'introduction de substances radioactives dans l'organisme, et surtout de leur fixation dans le squelette.

Comme preuve de ce danger, j'ai invoqué les recherches expérimentales de M. Roussy et de ses collaborateurs sur les rats blancs. Un autre exemple est encore beaucoup plus probant. C'est celui des sarcomes osseux observés aux États-Unis parmi les jeunes filles employées à la peinture des cadrans lumineux et qui portent fréquemment à leurs lèvres un pinceau contenant des traces infimes de thorium ou de radium. Elles deviennent elles-mêmes radioactives comme en témoigne, chez ces ouvrières, plusieurs années après l'abandon de leur travail, l'exploration électrométrique de l'air expiré. C'est dans leur squelette que le thorium et le radium demeurent fixés à l'état de sulfates insolubles. Le Dr Martland étudie particulièrement depuis onze ans cette intoxication professionnelle[1]. Sur 18 décès tardifs signalés jusqu'en 1931, il a observé 5 cas de mort dus à des sarcomes osseux, soit une proportion effrayante de plus de 27 p. 100. Parmi les survivantes radioactives, d'après certains symptômes, il prévoit même la possibilité de nouveaux sarcomes osseux.

RAPPORTS

Torsion d'un diverticule de la vaginale,

par M. **P. Leydet** (Paris).

Rapport de M. ALBERT MOUCHET.

M. P. Leydet nous a adressé une observation assez curieuse qu'il intitule : *Torsion d'un diverticule intravaginal du feuillet pariétal de la vaginale* et qui aurait pu être prise pour une torsion du testicule.

Il s'agit d'un homme qui avait remarqué, à l'âge de trente ans, une grosseur placée à côté du testicule gauche, de même forme et de même volume que celui-ci. Il espérait avoir un troisième testicule et s'en montrait satisfait.

Mais, quatorze ans plus tard, en août 1935, la grosseur devient brus-

1. Martland : The occurence of malignancy in radioactive persons, *The american Journal of Cancer*, 1931, **15**, p. 2435.

quement douloureuse; M. D... est pris de nausées et doit rester allongé. Au bout de quinze jours, tout rentre dans l'ordre.

Le 25 novembre, reprise des douleurs dans la bourse gauche, qui augmente de volume, et dont la peau rougit. Quelques vomissements et de la fièvre.

M. Leydet est appelé à voir ce malade le 28 novembre. La bourse gauche a un volume double de la droite; la peau est chaude, rouge, un peu luisante.

La palpation est légèrement douloureuse et ne permet pas de distinguer l'épididyme et le testicule. On sent une tumeur lisse, régulière, fluctuante.

Cordon normal : pas d'écoulement urétral.

Du même côté, il existe une hernie inguinale indolente et totalement réductible.

État nauséeux; température : 38°5.

M. Leydet pense à une torsion du testicule, tout en faisant une réserve pour un étranglement spontanément réduit d'une hernie inguinale, qui serait descendue au contact d'une hydrocèle ou d'un kyste du cordon.

L'opération est décidée et pratiquée par M. Leydet, qui trouve un sac de hernie inguinale, de teinte normale, même au niveau du collet. Réparation de la paroi par la technique de Bassini.

Incisant ensuite la bourse gauche, M. Leydet est frappé par l'aspect de la vaginale, qui est tendue, et de teinte ecchymotique.

A l'incision de cette vaginale, il s'écoule une cinquantaine de centimètres cubes de liquide sanguinolent. Le testicule et l'épididyme sont normaux.

Mais, à l'intérieur de la vaginale, on voit une masse noirâtre truffée, plus volumineuse que le testicule, dont elle est indépendante.

Elle est implantée sur le feuillet pariétal de la vaginale par un petit pédicule long de 1 centimètre environ, épais, ecchymotique, qui est tordu deux ou trois fois sur son axe. Le pédicule est sectionné et la vaginale retournée. Suture des enveloppes des bourses. Guérison normale.

L'examen macroscopique de la pièce montre qu'il s'agit d'une masse régulièrement sphérique, de 5 centimètres de diamètre, aux parois légèrement cartonnées.

M. Leydet pense qu'il s'agit d'un *diverticule intravaginal enkysté du feuillet pariétal de la vaginale*; ce diverticule pédiculé s'est tordu. M. Leydet ajoute qu'il n'a pas trouvé d'observation semblable dans la littérature médicale.

Moi non plus, mais je me demande si l'interprétation de M. Leydet est bien exacte, elle me paraît difficile à admettre, et je croirais plutôt qu'il s'agit dans son cas d'un *kyste du cordon invaginé dans la cavité vaginale et ultérieurement tordu*. La présence, depuis longtemps, d'une « grosseur » à côté du testicule et l'existence d'une hernie inguinale du même côté sont des signes en faveur de notre hypothèse.

De pareils faits, pour être connus, n'en sont pas moins rares, et nous devons remercier M. Leydet de nous avoir communiqué cette observation.

Épithélioma métastatique du cerveau,

par MM. **C. Stoian** et **Z. Zamfiresco** (de Bucarest).

Rapport de M. AUVRAY.

Les auteurs ont envoyé l'observation suivante :

Le 6 février 1935, est évacué dans le service I chirurgical de l'hôpital militaire « R. E. », l'adjudant C..., du service des maladies nerveuses, pour une tumeur cérébrale localisée dans le lobe pariétal droit.

Au mois de janvier, faisant du ski, il a observé une faiblesse dans le membre inférieur gauche et des contractions répétées à de courts intervalles. Il entre dans le service des maladies nerveuses pour affaiblissement de la force musculaire et fourmillements dans les membres gauches avec impotence fonctionnelle.

Le jour de l'évacuation en chirurgie, le malade se trouve dans un état de torpeur, ne répondant pas aux questions. Le pouls est lent à 44. Il présente une hémiplégie gauche avec paralysie faciale et hémianopsie du même côté.

La réaction Bordet-Wassermann est négative dans le sang et dans le liquide céphalo-rachidien. L'examen cytologique donne 2 leucocytes par millimètre cube.

La stéréo-radiographie nous montre un élargissement de la suture pariéto-frontale et les apophyses clinoïdes postérieures sont légèrement agrandies et déformées.

On pratique une craniectomie temporo-pariétale droite, temporaire, sous anesthésie locale à la néotonocaïne à 1 p. 100, par un volet en fer à cheval, à base inférieure ; on trouve la dure-mère congestionnée et non pulsatile. Plusieurs ponctions du ventricule latéral restent négatives. On fait une incision cruciale des méninges en évitant les vaisseaux. L'écorce du cerveau présente un gros œdème et fait hernie dans la plaie opératoire ; elle est privée de pulsations. On décolle l'écorce au niveau de la scissure de Rolando sur une distance de 3 centimètres. A travers la brèche créée, on extirpe par accrochage une tumeur bien limitée de la grosseur d'une noix verte et qui pèse 50 grammes. Elle est bilobée par une scissure intratumorale et d'une consistance dure. On arrose le cerveau avec du sérum physiologique tiède. On suture difficilement les méninges et on rabat le volet ostéo-cutané en fermant complètement.

Quelques heures après l'opération, le malade reprend connaissance et le pouls bat à 78. Le deuxième jour, il commence à mouvoir le membre inférieur et le cinquième jour le membre supérieur. Après dix-huit jours, la paralysie faciale et l'hémianopsie ont disparu. Il persiste une légère hyperesthésie douloureuse de la moitié gauche du corps, une atrophie musculaire des membres gauches et un nystagmus bilatéral. Le psychisme est normal.

L'examen anatomo-pathologique pratiqué par M. le Dr Bistriceano a montré qu'il s'agissait d'un *épithélioma glandulaire métastatique, d'origine probablement hépatique ou surrénale.*

MM. Stoian et Zamfiresco ont pris en somme pour un carcinome primitif du cerveau une tumeur qui était métastatique, secondaire à une tumeur du foie ou des capsules surrénales, et dont l'examen histologique a seul révélé la nature.

Ces faits s'observent dans d'autres régions que l'encéphale. J'ai présenté il y a bien des années, à la Société de Chirurgie, un cas de tumeur pulsatile du fémur chez un sujet que j'amputai, croyant avoir affaire à une tumeur primitive du fémur de nature sarcomateuse; or, l'examen histologique devait révéler qu'il s'agissait d'une tumeur métastatique d'origine surrénale, origine qui put être confirmée plus tard par l'autopsie.

MM. Stoian et Zamfiresco rapportent que, d'après Babès (*Traité d'anatomie pathologique*, 1922), le carcinome secondaire du cerveau le plus fréquent provient d'un chorio-épithéliome; ensuite, par ordre de fréquence, viennent les tumeurs dues à un cancer des capsules surrénales, de la prostate, des poumons (Fried et Burley signalent 15 cas de cancer pulmonaire avec métastases cérébrales), du corps thyroïde, plus rarement du rectum, de l'utérus, de l'estomac ou du foie, Ces métastases sont très souvent multiples. Elles siègent de préférence au niveau des circonvolutions frontale et pariétale ascendantes (Duret y insistait déjà), mais on peut les rencontrer en d'autres régions de l'encéphale.

Les tumeurs secondaires du cerveau ne sont certainement pas des tumeurs favorables pour l'intervention chirurgicale. Cependant, dans le cas de M. Stoian, l'opération était parfaitement justifiée, puisque la tumeur primitive passait inaperçue et le résultat de l'opération qui a abouti à l'énucléation d'une tumeur localisée avec précision, bien circonscrite, a été tout à fait satisfaisant, en tant tout au moins que résultat immédiat. Elle a eu le grand avantage de faire disparaître les troubles nerveux qui allaient s'aggravant et qui ont rétrocédé.

Il est un cas dans lequel l'opération locale, radicale, est encore justifiée, c'est lorsque la tumeur de l'encéphale est secondaire à une tumeur d'une autre région elle-même opérée et guérie. Duret, dans son beau livre sur les tumeurs du cerveau, rappelle qu'une des premières opérations de la chirurgie cérébrale fut pratiquée par Mac Ewen pour un noyau carcinomateux consécutif à une tumeur du sein; fait remarquable, la malade vivait encore en bon état, huit ans après l'opération.

Dans tous les cas où la tumeur secondaire du cerveau ne peut faire l'objet d'une opération radicale du fait de sa multiplicité, de sa diffusion, elle est encore justiciable d'une opération de décompression destinée à lutter contre les troubles si graves qu'entraîne la compression cérébrale.

J'avais écrit à M. Stoian pour lui demander des nouvelles éloignées de son opéré. Une lettre qui m'est récemment parvenue indique que le malade est décédé le 15 avril 1936 et que l'autopsie n'a pu être faite. Ce résultat confirme ce que l'on sait des opérations pratiquées pour des carcinomes de l'encéphale, surtout lorsqu'il s'agit de tumeurs métastatiques. Leur pronostic est très sévère. Ceci n'empêche pas que l'observation de MM. Stoian et Zamfiresco est intéressante; je vous propose de les remercier de nous l'avoir adressée.

L'exérèse des ganglions lymphatiques par voie sous-péritonéale dans le traitement du cancer du col de l'utérus,

par M. **R. Michel-Béchet**, ancien interne des hôpitaux de Paris.

Rapport de M. Pierre Mocquot.

Le travail de M. Michel-Béchet apporte une intéressante contribution à l'étude de l'envahissement des ganglions lymphatiques dans le cancer du col de l'utérus et constitue un document important à joindre à ceux qu'ont apportés sur cette même question, MM. Leveuf, Herrenschmidt et Godard [1] et tout récemment MM. Brocq, Palmer et Parat [2].

M. Michel-Béchet rappelle que les traitements locaux du cancer du col — hystérectomie élargie; curiethérapie utéro-vaginale — comportent un nombre assez élevé d'échecs. La curiethérapie, en particulier d'après la statistique de M. Regaud, donne 48,5 p. 100 de guérisons pour les cas des degrés I et II, et comme, dit-il, les récidives *in loco* sont rares, que la curiethérapie correcte entraîne la disparition complète de tout élément néoplasique au niveau du col, il faut incriminer les récidives ganglionnaires; la fréquence des métastases ganglionnaires serait de plus de 50 p. 100. Cette conclusion dépasse peut-être un peu les prémisses, mais le rôle des métastases ganglionnaires dans les échecs est sûr.

M. Regaud a d'ailleurs fait remarquer que, parmi les 24,4 p. 100 d'échecs, observés dans les cas du degré I, plus de la moitié ont pour cause une adénopathie pelvienne latente au moment du traitement et restée hors d'atteinte du rayonnement émis par le dispositif radiant utéro-vaginal.

Récemment, à l'Association française pour l'étude du Cancer, M. Regaud [3], donnant quelques indications sur la valeur de la radiothérapie péri-pelvienne, a ajouté que depuis l'intervention de la télécuriethérapie et depuis les progrès de la rœntgenthérapie, la proportion des guérisons dans les cas du degré III, cancers cervico-utérins inopérables, est passée de 13,1 p. 100 à 31,8 p. 100; il en conclut à l'efficacité satisfaisante des deux méthodes de la radiothérapie péri-pelvienne sur les propagations péri-utérines et les adénopathies des cancers cervico-utérins.

Pour M. Michel-Béchet, l'adénopathie existe dans les cas des degrés I et II, — c'est-à-dire dans certains cas, — et le traitement de cette adénopathie doit être étudié de très près.

L'auteur rapporte qu'une malade observée par lui en 1929 présentait une lésion limitée à une seule lèvre du col. Elle fut traitée immédiatement

1. Leveuf, Herrenschmidt et Godard : L'envahissement ganglionnaire dans les cancers du col de l'utérus. *Bull. de l'Assoc. franç. pour l'étude du Cancer*, 1933, p. 239.
2. Brocq, Palmer et Parat : Epithélioma du col utérin, cylindrique à mégacellules indépendantes. *Mém. Acad. de Chir.*, 1936, p. 345.
3. Regaud : *Bull. Assoc. franç. pour l'étude du Cancer*, décembre 1935, p. 573.

dans un centre spécialisé par un radiumthérapeute de carrière. Dix-neuf mois après la curiethérapie, apparaît un œdème progressif de la jambe gauche.

En opérant cette malade pour essayer de dégager la circulation veineuse, M. Michel-Béchet trouva un amas ganglionnaire sur les vaisseaux iliaques externes. Il ne nous dit pas quelle était la variété histologique du cancer.

Il eut alors l'idée d'appliquer à l'exérèse des lames cellulo-ganglionnaires pelviennes, la technique décrite par Orthner : cet auteur pratique la plus grande partie des manœuvres par voie sous-péritonéale, et n'enlève l'utérus et le paramètre qu'après cloisonnement du bassin obtenu par suture avec le péritoine pelvien d'un large lambeau péritonéal antérieur. Ayant pratiqué l'opération de Orthner, M. Michel-Béchet fut frappé du jour qu'elle donne sur les vaisseaux du bassin. Dans le tissu léger, feutré sous-péritonéal, on voit très nettement les ganglions lymphatiques, lorsqu'ils existent, avec la précision d'une préparation anatomique. La ligature préalable de l'hypogastrique rend les manœuvres presque exsangues.

Tout en n'intervenant que dans des cas favorables (lésion limitée à une seule lèvre ou à la totalité du col, mais avec culs-de-sac souples et mobilité utérine conservée), M. Michel-Béchet a été étonné de la relative fréquence de l'adénopathie et encouragé par les travaux de Leveuf, Herrenschmidt et Godard, il a pratiqué systématiquement depuis 1930 l'ablation sous-péritonéale des lymphatiques, la lésion cervicale étant traitée, soit par l'opération de Orthner typique, soit par la curiethérapie, soit par l'hystérectomie vaginale élargie (1 cas).

M. Michel-Béchet étudie, d'une part, la technique de l'exérèse ganglionnaire; d'autre part, les résultats de l'examen histologique. La plupart de ses observations sont encore trop récentes pour que l'on puisse faire état des résultats éloignés.

Technique. — L'incision cutanée en forme de croissant passe à plus d'un travers de doigt au-dessus du pubis et finit de chaque côté à deux travers de doigt en dedans de l'épine iliaque antéro-supérieure. Les muscles sont coupés, les droits sont sectionnés à deux travers de doigt au-dessus du pubis et suturés ensuite avec leurs gaines. Les vaisseaux épigastriques, les ligaments ronds sont liés et coupés; le *fascia transversalis* incisé.

On place alors les écarteurs en insinuant la main dans les fosses iliaques, on décolle doucement de la paroi le sac péritonéal que l'on repousse en bas et en dedans vers la ligne médiane jusqu'à la zone adhérente à la vessie, à l'utérus et au rectum, et de chaque côté jusqu'au-dessus de la bifurcation des iliaques.

L'artère hypogastrique reconnue est liée; à côté d'elle, appliqué contre la face externe du sac, on découvre facilement l'uretère. Celui-ci est suivi de chaque côté jusqu'à la vessie; les lymphatiques qui peuvent être en arrière de lui sont enlevés à la compresse. En général, ceux-ci sont tout petits. Près de la vessie, l'uretère est maintenu sous un écarteur courbe : tout le tissu cellulo-ganglionnaire est alors décollé à la compresse, depuis la

bifurcation des iliaques jusqu'en bas, à proximité du col; on a pu y repérer le nombre et le siège des ganglions, et une fois l'ensemble ramassé de chaque côté du col, on coupe le pédicule lymphatique au bistouri diathermique (fig. 1).

Une mèche est placée de chaque côté et on suture les différents plans de la paroi.

La technique que nous propose M. Michel-Béchet est ingénieuse. On

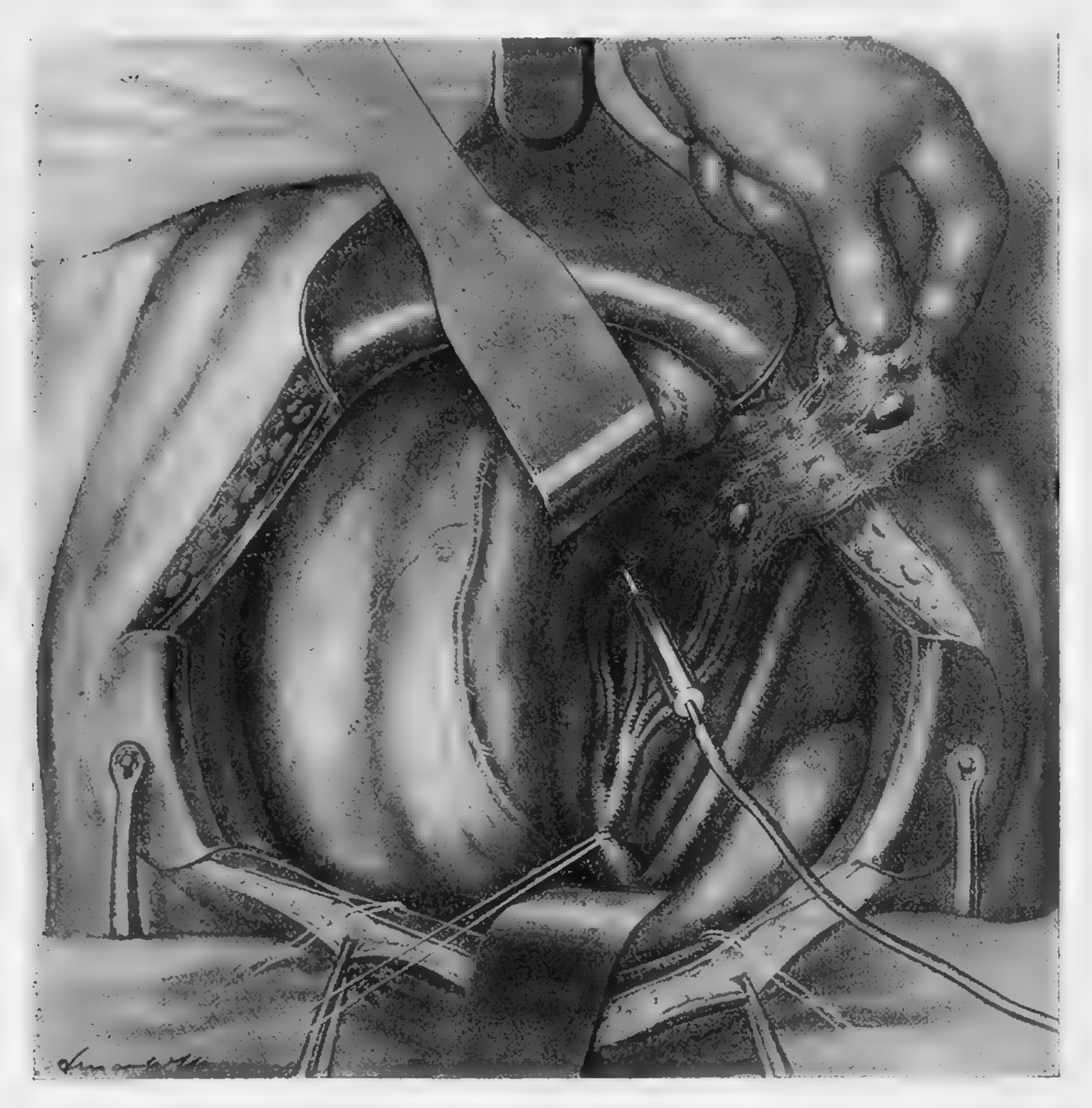


Fig. 1. — Exérèse ganglionnaire.

peut lui reprocher de causer à la paroi abdominale un délabrement considérable, mais en matière de cancer, si elle permettait d'obtenir un résultat plus sûr, l'argument aurait peu de poids. L'étendue des décollements me causerait aussi un peu d'appréhension.

La description donnée par M. Michel-Béchet me semblant sur certains points imprécise, je lui ai demandé quelques renseignements supplémentaires. En décollant le péritoine de la fosse iliaque interne, il récline en même temps les vaisseaux utéro-ovariens; l'évidement porte sur le tissu cellulaire et les ganglions compris dans l'espace limité en haut et en dedans

par les vaisseaux iliaques externes, en arrière par l'hypogastrique, en bas par ses branches viscérales antérieures qui sont disséquées à la compresse. Ainsi, sont enlevés les ganglions sous-veineux, ceux de la bifurcation iliaque et les ganglions satellites de l'hypogastrique.

L'évidement ganglionnaire est d'ailleurs le seul point de technique commune aux observations qui nous sont présentées. Sept fois, il a été associé à l'opération de Orthner; une des malades avait eu auparavant une application de radium.

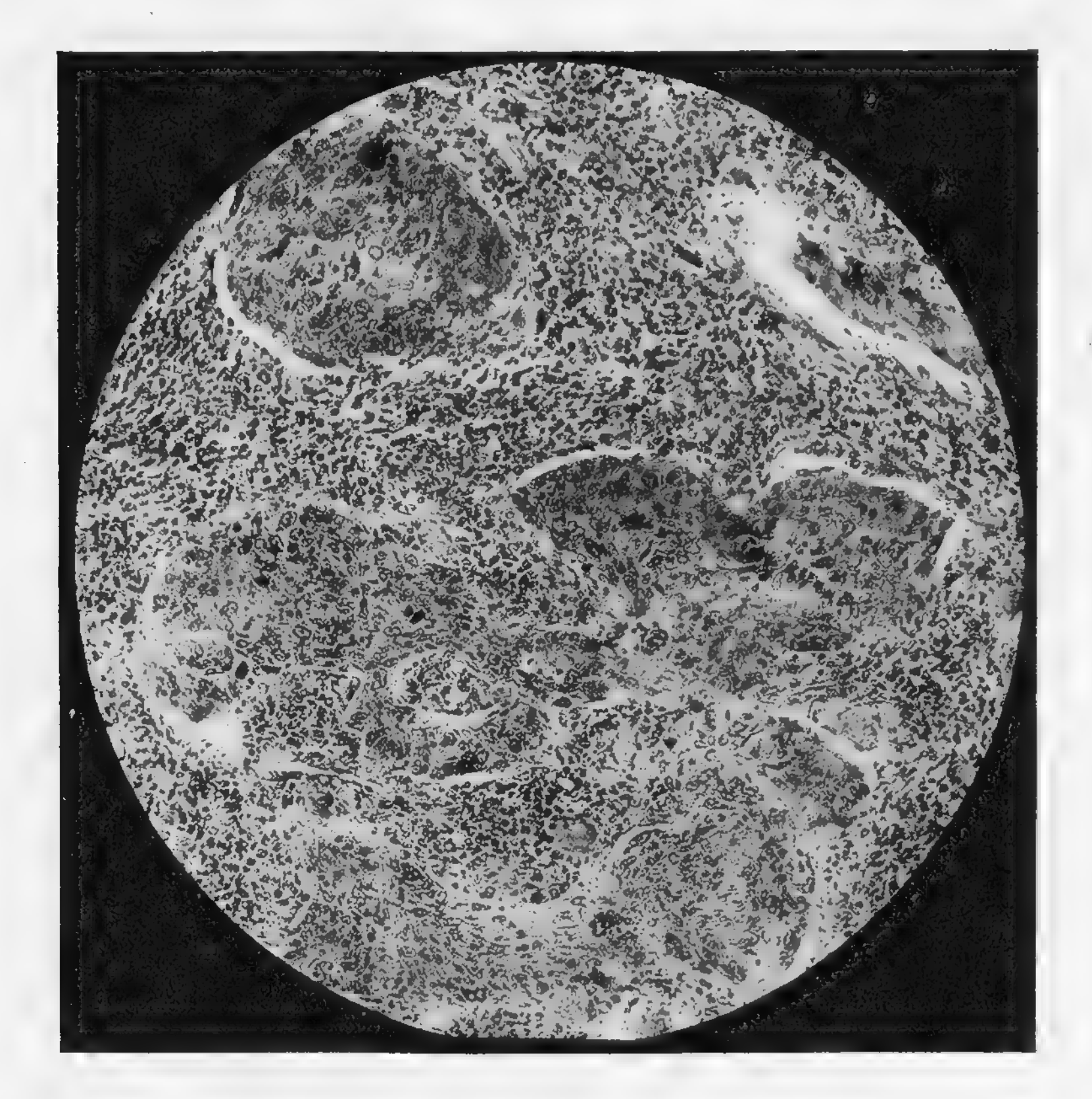


Fig. 2. — Biopsie du col.

Une fois, l'évidement ganglionnaire a été suivi d'hystérectomie totale élargie.

Trois fois après l'évidement ganglionnaire, a été faite une application de radium; une des malades avait déjà subi une électro-coagulation.

Chez une malade qui avait déjà subi un traitement de rœntgenthérapie, l'évidement ganglionnaire a été suivi d'hystérectomie vaginale élargie.

Enfin, une fois, l'évidement ganglionnaire, seul, a été pratiqué. La malade a succombé dix jours après l'opération à une hémorragie foudroyante par chute de la ligature de l'hypogastrique.

C'est le seul cas de mort.

La suppuration a été notée dans 6 observations, dans 1 cas, les accidents infectieux ont paru assez sérieux.

La plupart des observations sont trop récentes pour qu'on puisse faire état des résultats éloignés.

Cependant, une malade a succombé huit mois et demi après l'opération de métastase vertébrale; une a été perdue de vue après ablation d'un nodule suspect sur la cicatrice vaginale, une présente une fistule vésico-vaginale survenue deux ans après l'opération (récidive ou radio-nécrose); une est en bon état trois ans et demi après l'opération, malgré la persistance d'une petite fistule; enfin, 8 sont en bon état, 2 après cinq ans, 2 après quatre ans et demi, une après quatre ans, une après un an et demi, 2 sont opérées depuis quelques mois.

La gravité de l'opération ne semble pas très considérable, il convient de noter cependant qu'il y a eu suppuration dans plusieurs cas.

Quant à son efficacité lointaine, elle ne peut être précisée avec les documents qui nous sont présentés.

II. Étude histologique. — Sur 13 exérèses ganglionnaires faites pour des cancers peu avancés (degrés I et II), l'examen microscopique a révélé six fois des métastases :

Les ganglions envahis siégeaient trois fois au-dessous de la partie moyenne de la veine iliaque externe (ganglion de la voie lymphatique principale de Leveuf), deux fois au niveau de l'hypogastrique sur la face antérieure de l'artère, près de la veine, une fois à la bifurcation de l'artère iliaque.

Lorsque les ganglions ne présentent que des lésions inflammatoires, ils ont la même situation sous-veineuse, hypogastrique, dans la bifurcation iliaque.

On trouve encore souvent altérés : le ganglion au contact de l'artère utérine, les tout petits ganglions derrière la portion terminale de l'uretère.

Le plus souvent, les métastases reproduisaient le type de la lésion initiale du col, mais deux fois, la métastase ganglionnaire présentait un aspect pseudo-glandulaire, alors que la lésion initiale était du type nettement épidermoïde.

Chez une malade, la biopsie du col montre un épithélioma atypique baso-cellulaire et malpighien; dans les ganglions enlevés à droite, on note dans les sinus des culs-de-sac pseudo-glandulaires bordés par un épithélium cylindrique avec des irrégularités nucléaires, de nombreuses atypies, des monstruosités cellulaires.

Chez une autre malade, la biopsie du col montre un épithélioma épidermoïde pur; dans les ganglions, on trouve une assez forte hyperplasie de la trame réticulo-endothéliale, mais peu d'envahissement par un épithélioma épidermoïde.

Cependant dans le plus gros ganglion, on trouve dans le sinus, des culs-de-sac glandulaires à lumières nettes, bordées par un épithélium

cylindrique haut, cilié en certaines de ses parties. Bien qu'il n'existe pas d'atypies marquées, on constate cependant une certaine irrégularité nucléaire; d'autre part, la situation de ces éléments, évidemment anormale, doit les faire considérer comme une métastase néoplasique d'un épithélioma glanduliforme à revêtement cylindrique cilié. Examen pratiqué par le professeur Noël (de Lyon).

Les coupes ont été examinées aussi par Mlle Dobkevitch et correspondent à la forme décrite par Leveuf : épithélioma indifférencié dans l'utérus, glandulaire dans les ganglions. Une coloration par le mucicarmin montre la présence de gouttelettes de mucus, intra-acineuses dans la localisation ganglionnaire, plus diffuses dans les travées intra-utérines. Ce caractère mucipare, toujours d'accord avec la description de Leveuf, établit un lien de plus entre les deux localisations.

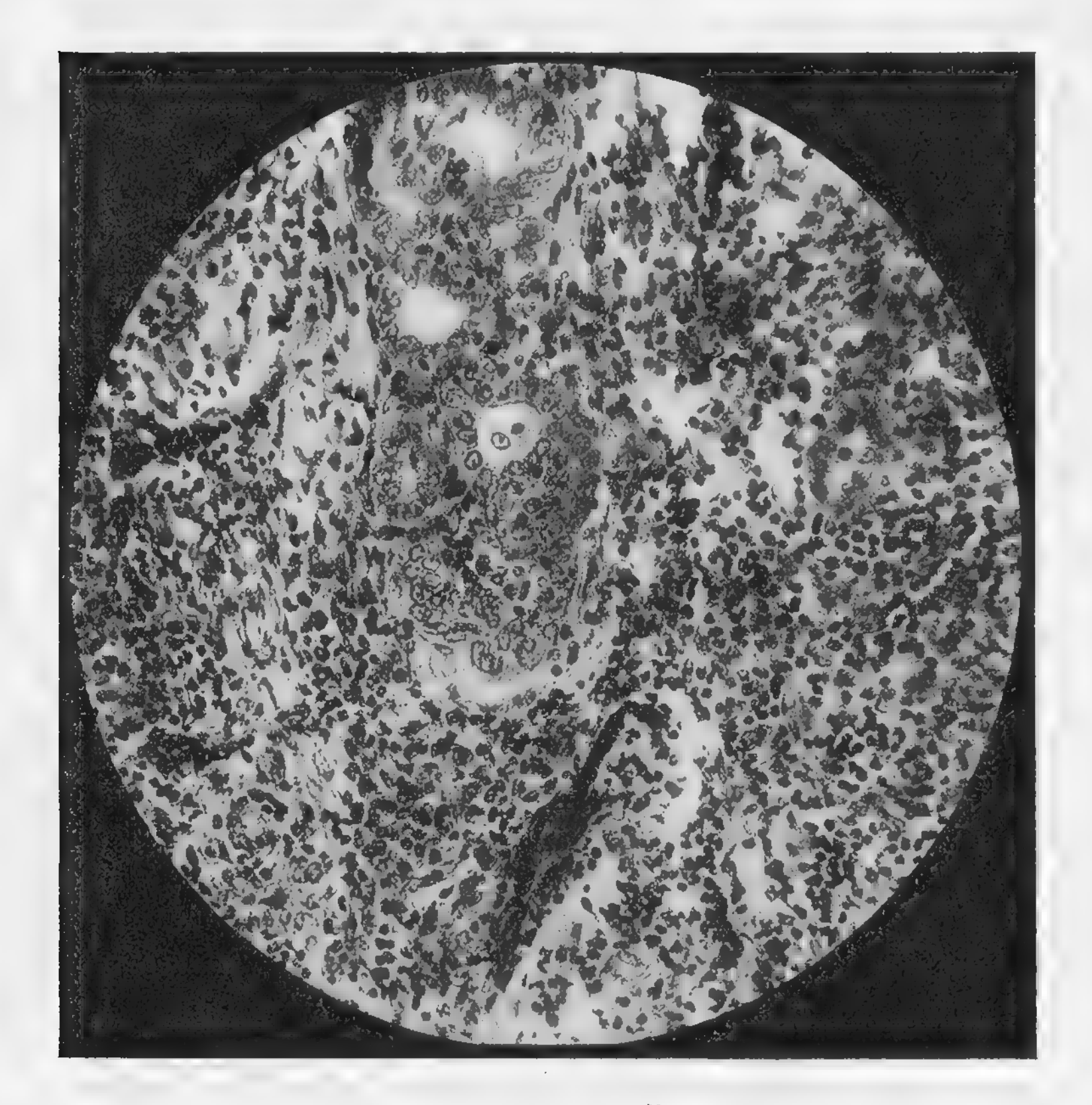


Fig. 3. — Métastase ganglionnaire.

M. Michel-Béchet a encore fait examiner les lames cellulaires lymphoganglionnaires au-dessus et au-dessous des adénopathies néoplasiques; en aucun cas, on n'a trouvé de cellules néoplasiques au-dessus et au-dessous du ganglion infecté.

Ceci tendrait à montrer que l'envahissement des ganglions se fait par un processus embolique et qu'il n'y a ni perméation, ni lymphangites cancéreuses.

Les ganglions inflammatoires ont été trouvés chez des malades dont les lésions ne semblaient pas particulièrement infectées.

On a trouvé encore avec une fréquence relative d'autres lésions ganglionnaires caractérisées par des modifications de la trame, une hyperplasie ou un bouleversement complet. M. Michel-Béchet pose, sans la résoudre, la question de la signification de ces lésions : modifications du ganglion au contact d'une lésion métastatique passée inaperçue, ou réaction du ganglion aux toxines du néoplasme?

Au point de vue histologique, les observations de M. Michel-Béchet se classent ainsi :

5 épithéliomas épidermoïdes dont 1 sans adénopathie; 1 avec une adénopathie inflammatoire, 1 avec lésion inflammatoire et modification de la trame du ganglion, 2 avec métastases ganglionnaires, l'une du même type, l'autre sous forme d'épithélioma pseudo-glandulaire.

2 épithéliomas pavimenteux, l'un avec ganglion inflammatoire, l'autre avec métastase atypique.

4 baso-cellulaires dont 2 avec lésion inflammatoire du ganglion, 1 avec modification de la trame, 1 avec métastase homologue.

1 cancer épidermoïde métaplasique; dans le ganglion hyperplasie de la trame avec métastase.

1 cancer baso-cellulaire et malpighien atypique avec formation néoplasique pseudo-glandulaire dans le sinus du ganglion.

Il semble difficile, dans les observations qui nous sont présentées, d'établir une relation entre la fréquence et le degré de l'envahissement ganglionnaire et la nature de l'épiphélioma. Il convient cependant d'ajouter que les colorations destinées à identifier les épithéliomas sécrétants semblent n'avoir été faites que dans les 2 cas où la métastase ganglionnaire se présentait sous la forme d'un épithélioma cylindrique pseudo-glandulaire.

Les faits observés par M. Michel-Béchet confirment la fréquence de l'adénopathie néoplasique dans les cancers du col utérin des degrés I et II. L'avenir nous dira dans quelle mesure le traitement de ces adénopathies néoplasiques doit être assuré par l'exérèse chirurgicale ou par l'action des rayons X ou du radium.

Je vous propose, Messieurs, de remercier M. Michel-Béchet de son intéressant travail riche de documents anatomiques et histologiques.

M. **Robert Monod** : J'ai été très intéressé par le rapport de M. Mocquot, car il plaide en faveur de la technique qu'avec mon regretté cousin, le Dr Octave Monod, nous avons exposée voilà près de quatorze ans dans *La Presse Médicale* (8 février 1922) où nous avions rapporté nos deux premiers cas de cancer du col de l'utérus traités par l'association du radium et de la chirurgie, radium sur les lésions cervicales, chirurgie sur les ganglions

par hystérectomie élargie de Wertheim six semaines environ après l'application de radium. Depuis cette époque, et pendant les dix ans où j'ai eu l'honneur de diriger le Centre anticancéreux de la Salpêtrière, j'ai appliqué systématiquement cette méthode et j'ai publié dans le deuxième volume des *Travaux de la clinique chirurgicale de la Salpêtrière* 75 cas de cancer de l'utérus traités de cette manière. Nous avions pratiqué également les examens histologiques des ganglions et des utérus enlevés et nous avions trouvé que, dans 15 cas sur 75, les lésions persistaient dans les ganglions et quelquefois dans l'utérus.

Sur ces 15 cas, où les examens histologiques ont montré que le radium avait été insuffisant, 8 cas sont restés guéris par la chirurgie. C'est en constatant ces résultats que nous nous crûmes autorisés à persévérer dans cette technique.

On nous a objecté depuis que la technique de la radiumthérapie s'était perfectionnée au point qu'actuellement on avait des résultats équivalents en agissant également par la radiumthérapie sur les ganglions.

Néanmoins, je constate que les faits apportés par M. Michel-Béchet confirment ceux que nous avions observés nous-mêmes et qui nous avaient conduits à admettre que l'ablation secondaire de l'utérus et des ganglions après l'application de radium donnait à la malade une chance de guérison supplémentaire. La question, selon nous, reste ouverte.

M. **Mocquot** : Je remercie les orateurs qui ont bien voulu prendre la parole. A propos des métastases ganglionnaires, je crois que, de plus en plus, il faut considérer qu'elles sont fréquentes, même dans des cas au début. La question qui se pose est de savoir si le radium et les rayons X sont suffisants pour en venir à bout ou si, au contraire, on doit les traiter par la chirurgie. L'avenir nous renseignera, les cas de M. Michel Béchet sont encore trop récents et il nous les a soumis non pas au point de vue des résultats éloignés, mais au point de vue de la technique opératoire et de la modalité des envahissements ganglionnaires.

Deux cas de rupture traumatique de la rate,

par M. **Bocquentin** (de Charleville).

Rapport de M. J. Madier.

M. Bocquentin, chirurgien à Charleville, nous a adressé deux observations de rupture traumatique de la rate, opérées et guéries. Chacune d'elles répond à un type différent de ce genre de lésion, et présente des particularités intéressantes. Voici ces deux observations :

Observation I. — M... (Joseph), trente-deux ans, est apporté à l'hôpital de la Réole, le 30 mai 1932, après avoir fait une chute de 4 mètres de hauteur, l'échafaudage sur lequel il travaillait ayant brusquement cédé. Il reçoit sur lui des matériaux entraînés dans la chute.

Bien que son état n'inspire pas d'inquiétudes, il est transporté à l'hôpital.

Examiné vers 9 heures du soir, il se plaint de violentes douleurs abdominales. Le facies n'est pas altéré ; la température est de 37°, le pouls est à 80, bien frappé. L'examen ne révèle ni plaie, ni fracture. L'abdomen est souple, sauf dans une zone de la largeur d'une paume de main, au-dessus et à gauche de l'ombilic, exactement au-dessous du rebord costal gauche. A ce niveau, sans que l'on constate de trace de contusion, on perçoit une résistance musculaire très nette. Sur ce seul signe de défense de la paroi, on se décide à intervenir.

On pratique une laparotomie médiane sus-ombilicale. Arrivé au péritoine, on constate l'aspect bleuté si caractéristique des épanchements sanguins intra-abdominaux. Aussitôt le péritoine ouvert, un flot de sang s'écoule : 2 litres au moins étaient contenus dans l'abdomen. Au milieu des anses, on aperçoit plusieurs fragments de rate, du volume d'une noix à peu près. Immédiatement, on se dirige vers cet organe après avoir branché une incision horizontale sur l'incision verticale. On parvient ainsi à saisir un moignon de rate rattaché encore au pédicule ; un clamp est placé sur celui-ci et on en fait la ligature. On termine par une rapide toilette du péritoine, après avoir extrait les quelques morceaux de rate libres dans l'abdomen. La paroi est refermée en un plan aux crins.

Dans l'impossibilité matérielle de pratiquer une transfusion sanguine, on fait immédiatement au blessé 500 grammes de sérum physiologique par voie intraveineuse et 1 litre par voie sous-cutanée. Pendant quatre jours, l'opéré reçoit 500 grammes de sérum physiologique (voie sous-cutanée). La température, après s'être élevée jusqu'à 38°5, est redescendue lentement à la normale. Le ventre est resté ballonné quelques jours. Le dix-septième jour, les crins ont été enlevés, et le blessé a pu quitter l'hôpital le 27 juin.

Deux mois après, nous avons eu de ses nouvelles directement. Il était en parfaite santé.

Obs. II. — V... (René), a été victime d'un accident, le 4 février 1935, vers 19 heures. Alors qu'il traversait en automobile le passage à niveau non gardé de Vrigne-Meuse, il a été pris en écharpe par un train. Le choc a été très violent ; le blessé a été projeté hors de la voiture et s'est évanoui quelques instants.

Le Dr Vilte, appelé d'urgence, lui a prescrit le repos absolu et l'a gardé en observation.

Au moment de l'accident, aucun signe grave n'a été noté. L'abdomen était souple, le pouls normal.

Le lendemain, à 20 heures, le blessé ressent brusquement, dans l'hypocondre gauche, une violente douleur, avec sensation de malaise général. A 21 heures, il présente un ventre légèrement contracturé et sensible, avec une zone plus douloureuse au niveau de l'hypocondre gauche. Il existe une légère matité au niveau du flanc gauche. La température est à 37°5. Le pouls qui, le matin, était à 76, monte à 110.

Le blessé est transporté immédiatement à l'hôpital Manchester, pour y être opéré.

Laparotomie médiane. On évacue 500 à 600 grammes de sang épanché dans la cavité péritonéale. Le sang vient manifestement de l'hypocondre gauche. La rate est sentie nettement fissurée. Pour l'amener au dehors, on branche une incision transversale à gauche. Le pédicule de la rate est ligaturé solidement, puis sectionné, pour terminer la splénectomie. La rate présente une large plaie étoilée à trois branches sur sa face convexe. On vérifie l'état des autres viscères qui sont intacts. Suture de la paroi en un plan aux crins. Injection de sérum : 500 cent. cubes. Huile camphrée.

Les suites ont été simples, malgré une élévation éphémère de température à 40° le lendemain.

Il s'est produit un point de sphacèle superficiel à l'angle de réunion des deux incisions verticale et transversale.

Les fils ont été enlevés le quinzième jour, et le blessé est sorti en parfait état, quoique assez amaigri, le 16 mars 1935.

Il a été revu le 15 mai en très bonne santé.

Dans ces deux observations, la rupture de la rate a été consécutive à un traumatisme violent, mais le mode de début des accidents a été très différent dans les deux cas.

Dans le premier cas, il y avait, à l'entrée à l'hôpital, de violentes douleurs abdominales et une zone de contracture très nette dans l'hypocondre gauche. En revanche, et c'est là un fait à relever, bien que la quantité de sang épanché dans l'abdomen ait été évaluée (généreusement peut-être) à 2 litres, l'observation de M. Bocquentin ne signale pas de symptômes de grande hémorragie : le facies était normal, le pouls était à 80. Ce défaut d'accélération du pouls doit être connu et Jean Quénu y insiste dans son excellent travail de 1926 : « Un grand nombre de malades, nous dit-il, qui avaient du sang plein le ventre, ont été opérés avec un pouls à 90 et au-dessous... Par conséquent, si l'accélération du pouls doit être considérée comme une indication opératoire, l'absence d'accélération ne doit jamais être considérée comme une raison de s'abstenir. »

Quoi qu'il en soit, dans cette première observation, le diagnostic ne paraît pas avoir été fait.

Dans la deuxième observation, il s'agit d'une de ces hémorragies retardées, déjà maintes fois signalées, mais qui gagneraient à être encore mieux connues. Pendant une période de latence de vingt-quatre heures, il ne s'est produit aucun symptôme alarmant : le ventre était souple, le pouls normal, la température à 37°5. Puis, brusquement, survient le syndrome typique : douleurs violentes dans l'hypocondre gauche, contracture, matité du flanc gauche, accélération du pouls à 110, alors qu'il était à 76. A ce moment, le diagnostic s'impose, mais il arrive souvent que l'intervention soit alors trop tardive pour sauver le blessé.

Dans son mémoire précité, Jean Quénu pense qu'on pourrait faire le diagnostic pendant la période latente : « En résumé, dit-il, je pense qu'on peut faire le diagnostic de rupture traumatique de la rate en présence du sujet qui, ayant reçu le jour même, la veille ou quelques jours avant, un traumatisme sur l'hypocondre gauche, présente un état général excellent, mais conserve une certaine sensibilité dans cette région, ainsi qu'un certain degré de contracture légère, mais persistante, et surtout s'il existe une température autour de 38°. »

Il y a lieu de remarquer que, dans les deux cas de M. Bocquentin, il existait de la contracture de la paroi abdominale.

Cette enceinte a été le théâtre de controverses nombreuses et encore récentes sur la signification de la contracture. Certains d'entre vous veulent que la contracture soit la traduction d'une infection péritonéale par la blessure d'un organe septique et que l'hémorragie intrapéritonéale ne s'accompagne pas de ce symptôme. Je ne partage pas cette manière de voir et les observations que je rapporte, ainsi que nombre d'autres,

prouvent que la présence du sang seule dans la cavité péritonéale peut donner lieu à la contracture de la paroi

Il est entendu que dans de nombreux cas cette contracture fait défaut, mais il est non moins certain qu'elle peut exister. Pourquoi ne pas admettre que chez certains sujets l'irruption du sang dans le péritoine ne détermine aucune réaction, alors que chez d'autres elle détermine une réaction manifeste? Il y a là une question d'équilibre humoral absolument indépendante de toute infection.

Dans ses deux cas, M. Bocquentin n'a pas perdu de temps; il est intervenu par laparotomie médiane sus-ombilicale et a branché une incision transversale à gauche, quand il a constaté que l'hémorragie provenait de la loge splénique. Je crois que c'est là la conduite qu'il faut tenir lorsqu'on n'est pas absolument fixé sur la cause exacte des accidents. L'incision médiane initiale peut être prolongée en bas, s'il y a lieu, ou élargie par une branche horizontale, soit à droite, soit à gauche. Il est certes possible de faire une splénectomie sur rate mobile par une simple incision médiane sus-ombilicale. Notre collègue Redon y a réussi récemment dans mon service de Beaujon, mais je crois la chose assez exceptionnellement faisable. L'inconvénient de l'incision transversale, c'est la difficulté plus grande de la réparation et c'est la possibilité d'un sphacèle angulaire de la peau, fait qui s'est produit après la deuxième opération de M. Bocquentin.

A ce propos, je lui ferai une légère critique. Il pouvait, dans ce deuxième cas, se permettre de faire sans hésitation, le diagnostic ne faisant pas de doute, une incision appropriée de splénectomie, la meilleure étant, à mon avis, l'incision oblique préconisée par Jean Quénu. Il a fait, dans les deux cas, une splénectomie; il a bien fait et a guéri ses deux opérés. Il a eu un peu de chance pour son deuxième blessé, dont l'hémorragie retardée n'a pas été d'emblée trop abondante, comme c'est malheureusement le cas fréquent, mais la chance sourit à ceux qui la méritent, et je propose de le féliciter de ses deux succès et de le remercier de nous avoir envoyé ses deux intéressantes observations.

M. Voncken, de Bruxelles, membre correspondant étranger, nous a adressé, à l'annonce de ce rapport, deux observations qui viennent presque se superposer à celles de M. Bocquentin. Je me contenterai de les transcrire à la suite, en faisant remarquer que la dernière de ces deux observations est encore un cas de rupture de la rate à symptomatologie retardée, les symptômes alarmants ne s'étant produits que le troisième jour.

Devant l'état grave de son blessé, M. Voncken a hésité à faire une splénectomie et s'est contenté de faire une suture et de placer un Mickulicz. L'intervention n'a d'ailleurs pas réussi à sauver le blessé.

Voici ces deux observations prises par le D[r] Pireaux, assistant de M. Voncken.

Obs. III. — Le 25 septembre 1935, à 17 heures, un artilleur S... A., âgé de vingt et un ans, reçoit un coup de pied de cheval dans l'abdomen, alors qu'il se

trouvait en manœuvre avec sa batterie. Il est rapidement transporté à l'hôpital militaire de Liége en ambulance.

A son entrée, l'homme est très pâle, shocké, les lèvres sont décolorées, la température est de 36°8, le pouls à 88 est petit, dépressible. Le malade n'a pas eu de vomissement. A l'hôpital, il urine spontanément ; les urines sont claires, normales. Il se plaint de douleurs généralisées à tout l'abdomen, mais avec prédominance dans l'hypocondre gauche.

A l'examen, le ventre est un peu distendu. On ne constate ni rougeur, ni ecchymose. Toute la paroi abdominale présente une contracture de défense, mais il semble que celle-ci soit légèrement plus prononcée à gauche. La moindre palpation détermine de vives douleurs, à peine plus marquées à gauche. Le malade n'accuse pas de douleur dans l'épaule gauche.

Nous diagnostiquons une hémorragie abdominale abondante et nous pensons à une rupture de la rate ou du foie.

Après injection d'adrénaline et d'huile camphrée, il est transporté dans la salle d'opération et nous intervenons immédiatement, soit deux heures après l'accident.

Anesthésie générale légère au mélange de Schleich. Laparotomie médiane sus-ombilicale. L'ouverture du péritoine nous permet de constater une véritable inondation de sang que nous étanchons le plus rapidement possible avec des compresses péritonéales.

Le foie semble intact, mais le sang vient de l'hypocondre gauche. Nous branchons une incision transversale gauche sur l'incision médiane. La main rapidement introduite dans l'hypocondre gauche palpe la rate et reconnaît une rupture de cet organe. Le pédicule vasculaire, quoique assez court, est facilement pincé, ligaturé au catgut et la rate enlevée. Elle présente plusieurs fissures larges et profondes allant de sa face convexe au pédicule vasculaire. Nous asséchons le mieux possible. Il semble bien que tout saignement soit arrêté. Par précaution, nous laissons une mèche de drainage. Suture en trois plans. L'opération est bien supportée, une transfusion est jugée inutile. Nous nous contentons d'injecter 1 litre de sérum physiologique intraveineux à l'aide de l'appareil de Jouvelet. Un second litre est injecté sous la peau aussitôt l'opéré remis au lit, ainsi que de l'huile camphrée.

Les suites opératoires sont normales. Le lendemain 26, l'état général est satisfaisant, le pouls est bien frappé à 116, la température à 38°. Le 28, troisième jour, la mèche de drainage est enlevée. Il s'est déclaré un peu de congestion pulmonaire à droite, qui cède rapidement à la digitaline et aux expectorants. Emission spontanée de gaz. Le cinquième jour, la température redescend à la normale.

Les agrafes sont enlevées le dixième jour et les crins de Florence le seizième.

Un mois après l'opération, l'examen de sang montre un nombre régulier de globules rouges et de globules blancs ainsi qu'une formule leucocytaire normale.

A ce moment, le malade est complètement rétabli, l'appétit est bon, les forces sont revenues. Il n'existe pas d'éventration, mais la partie transversale de la cicatrice est adhérente et est le siège de douleurs lors des mouvements du tronc.

Formule sanguine deux mois après l'opération :

Globules rouges.	5.200.000
Globules blancs.	6.000
Taux d'hémoglobine.	Normal.

Formule leucocytaire :

Polynucléaires.	65 p. 100
Grands mononucléaires	18 p. 100
Lymphocytes	17 p. 100

Obs. IV. — Le 8 novembre 1931, un jeune homme de vingt ans, V... J., est victime d'un accident d'automobile. Il est reconduit à son domicile après l'accident. Dans le courant de la journée, se sentant mal et éprouvant des douleurs sous le rebord costal gauche, il se rend chez un médecin. Au dire des parents, ce médecin ne constate rien de particulier et permet même au malade de vaquer à ses occupations.

Le lendemain, le malade, ressentant les mêmes douleurs et de la faiblesse généralisée, reste chez lui.

Le troisième jour, dans la matinée, le malade a plusieurs syncopes. Les parents s'alarment enfin et demandent l'avis d'un autre médecin. Après examen, il déclare que l'état du malade est très grave et ordonne son transport immédiat à l'hôpital, avec le diagnostic : rupture traumatique probable de la rate. Je le vois avec le médecin traitant lors de son arrivée à l'hôpital vers 15 heures. Le malade est anémié, dans un état syncopal, le pouls est petit et filant. Il se plaint de douleurs dans l'hypocondre gauche. L'abdomen est un peu distendu. L'espace de Traube présente une matité tolale ainsi que l'hyoocondre gauche. Cette matité va en diminuant vers la région inguinale. La palpation sous le rebord costal gauche détermine de la douleur. Il existe de la défense à ce niveau. Le reste de l'abdomen est relativement souple. Je confirme le diagnostic du médecin traitant et j'interviens aussitôt après injection d'adrénaline et d'huile camphrée. Incision latérale gauche sur le bord externe du grand droit. A l'ouverture du péritoine, je constate la présence de sang et de nombreux caillots. Le sang est rapidement asséché et les caillots enlevés. La main, glissée dans l'hypocondre gauche, saisit la rate. Celle-ci est fissurée sur sa face externe. Cette fissure ne saigne pas abondamment. Vu l'état très peu satisfaisant du blessé, je crains de faire une splénectomie; je suture la fissure au gros catgut. Je place un Mickuliz et je ferme en deux plans. A la fin de l'opération, l'état du malade n'est guère brillant. Sérum physiologique intraveineux et tonicardiaque. Dans la soirée et la nuit, l'état du malade s'aggrave, et il meurt au début de la matinée du quatrième jour.

Je vous propose de remercier M. Voncken de nous avoir adressé ses intéressantes observations et de les conserver dans nos archives.

M. **Oudard** : Je crois qu'au terme d'hémorragie retardée pourrait être substitué, pour bien des cas, celui *d'hémorragie à symptomatologie retardée.* Une série de 4 cas rigoureusement observés et opérés *précocement* à l'hôpital de la Marine à Toulon il y a quelques années[1] par moi-même ou par mes collaborateurs, m'ont amené à penser que l'hémorragie était souvent, comme la déchirure splénique, contemporaine dn traumatisme.

Dans une première période, après l'accident, le sang s'accumule progressivement sous forme de caillots, dans la loge; celle-ci bien fermée présente en effet un seul hiatus en avant et en dedans qui peut être hermétiquement obturé par l'estomac et le côlon, dont l'état de distension plus ou moins marqué joue certainement un rôle important.

Ce n'est que lorsque la loge est remplie sous tension au bout d'un temps variable que l'hémorragie commence à filtrer jusque dans la grande cavité.

Primitivement donc, il n'existe que des symptômes locaux, frustes, mais cependant assez nets pour permettre avec l'aide de l'antécédent trauma-

1. Ces observations sont relatées dans les *Archives de Médecine navale*, juin 1926; *La Presse Médicale*, 13 avril 1932.

tique, de préciser le diagnostic et de décider l'opération : douleur dans la zone splénique, douleur avec défense sous le rebord costal gauche, augmentation de la matité splénique.

Si l'on attend, surgissent de nouveaux symptômes, péritonéaux et généraux en relation avec l'hémorragie dans la grande cavité. C'est la période cataclysmique qui impose une opération dans de bien plus mauvaises conditions.

Une observation de Parcelier m'a apporté ultérieurement une nouvelle confirmation du bien-fondé du mécanisme que j'expose : Parcelier observe un blessé qu'il soupçonne atteint de rupture de la rate. Les symptômes sont si peu importants qu'il temporise. Au quinzième jour apparition d'un léger épanchement pleural gauche. Parcelier pense à un hématome périsplénique que confirme la radioscopie et intervient le dix-huitième jour. Il découvre un volumineux hématome ancien, solidement enkysté dans la loge par des adhérences. La rate présente une déchirure.

Il s'agit bien, là aussi, d'une rupture avec hémorragie contemporaine du traumatisme, qu'une disposition particulièrement heureuse de l'hiatus de la loge a empêchée de devenir cataclysmique et symptomatiquement retardée.

M. **Jean Quénu** : L'interprétation de M. Oudard : hémorragie immédiate, symptomatologie retardée, est applicable à certains cas, comme ceux qu'il a cités, dans lesquels les symptomes d'hémorragie sont apparus, sinon immédiatement après l'accident, du moins après un délai relativement court. Mais il y a des cas où ces symptômes ne sont apparus que huit jours, quinze jours et même un mois après le traumatisme. Dans ces cas-là, l'interprétation de M. Oudard me semble peu satisfaisante. Je crois qu'il faut recourir, pour les expliquer, à la vieille hypothèse de l'hématome sous-capsulaire, que Demoulin a jadis soutenue, ici-même : dans les instants qui suivent l'accident, il se produit une hémorragie limitée, sous une capsule à peine fissurée, et l'hémostase se produit par la formation d'un caillot. Cette hémostase est précaire. Au bout d'un certain temps, sous l'influence d'une cause extérieure, d'un effort, le caillot se détache, l'hémorragie reprend, le sang coule, par la déchirure capsulaire, dans le péritoine. Lorsqu'on intervient dans ces cas-là, il est facile, par leur simple aspect, de distinguer les caillots anciens du sang récemment extravasé.

M. **E. Sorrel** : M. Quénu vient de dire, mieux que je ne l'aurais fait moi-même, ce que je voulais faire remarquer. L'explication qu'a donnée M. Oudard est probablement exacte dans certains cas; mais il en est d'autres dans lesquels il doit vraiment s'agir de *rupture secondaire* de la rate. Je pense en disant cela à un blessé que j'ai vu à Strasbourg en 1933 : il était entré à la Clinique après un traumatisme fort grave qui, entre autres choses, avait déterminé une fractnre du crâne ouverte et pour laquelle il avait été opéré à son arrivée dans le service. Il avait été minutieusement examiné : il ne présentait aucun signe permettant de songer à une lésion de la

rate. Le quatrième jour, alors qu'il allait fort bien et que nous le considérions comme hors de danger, il présenta brusquement une vive douleur abdominale et un syndrome d'hémorragie interne, une laparotomie montra qu'il s'était produit une rupture de la rate ; on l'enleva, et son examen nous fit penser qu'il y avait eu une hémorragie sous-capsulaire primitive, suivie à quatre jours de distance d'une rupture secondaire de la capsule.

Je crois d'autre part que M. Madier a parfaitement bien fait d'insister sur le fait qu'un traumatisme *léger* peut causer une déchirure de la rate ; j'ai rapporté ici en 1932 [1] l'observation d'un enfant de dix ans chez lequel une rupture avait été provoquée par un coup de poing donné par un garçonnet du même âge. L'insignifiance du traumatisme avait été l'une des raisons pour lesquelles on s'était tout d'abord refusé à croire à une lésion grave, et l'intervention (suivie de mort) n'avait été faite à cause de cela qu'à la vingt-deuxième heure.

M. **Moulonguet** : Je pense, moi aussi, que l'explication suggérée par M. Oudard, et qui est indiscutable pour ses observations, ne vaut pas pour tous les cas.

Il y a des *ruptures retardées vraies* de la rate, et la théorie de la rupture en deux temps, sous-capsulaire d'abord et transcapsulaire ensuite, n'est plus une hypothèse, car elle est démontrée par des pièces.

L'une de ces pièces a été présentée l'an dernier à la Société anatomique par M. Suire, interne de mon maître Gernez. Elle est démonstrative : à la coupe de la rate on voit un hématome ancien, organisé au sein d'un parenchyme fissuré éclaté ; en un point, la capsule propre de la rate, soulevée par les caillots organisés, est rompue et, par cette rupture, l'hémorragie s'est faite dans le péritoine libre, hémorragie récente celle-ci, formée de caillots frais.

L'observation est celle d'un homme atteint de fracture du crâne, mais chez lequel, dès l'entrée, nous avions remarqué une contracture abdominale légère du côté gauche.

Néanmoins tout paraissait devoir évoluer normalement, lorsque le neuvième jour, brusquement, le blessé devient d'une pâleur extrême, son pouls s'accélère de minute en minute : l'hémorragie interne est évidente.

La splénectomie est décidée et pratiquée immédiatement. Le péritoine est plein de sang, mais il n'y a aucune organisation hémorragique dans la loge splénique et la rate est aisément abordable au milieu du sang épanché frais.

Ce cas prouve l'existence d'hémorragies retardées qui se font par le mécanisme suivant : premier temps d'hémorragie sous-capsulaire

1. E. Sorrel : Rapport sur 2 cas de rupture de la rate par traumatisme minime chez l'enfant, par MM. Henri Oberthür et Léo Mérigot, et 4 cas de rupture de la rate chez l'enfant, par MM. Marcel Fèvre et Jean Armingead. *Bull. et Mém. de la Soc. nat. de Chir.*, 1932, p. 257.

intrasplénique, deuxième temps de rupture capsulaire avec inondation péritonéale.

M. **Sauvé** : Qu'il me soit permis de verser aux débats le cas suivant.

Il y a deux ans, entre dans mon service un individu blessé à la base gauche du thorax dans un accident de motocyclette. C'était un samedi. Le lendemain dimanche il est suffisamment bien pour que mon interne, sans mon ordre du reste, le fasse sortant. Il rentre le mercredi, heureusement à l'heure de mon service, avec les signes de l'inondation péritonéale la plus grave. Je l'opère séance tenante, je trouve une rate largement éclatée en étoile, avec autant de sang dans la cavité abdominale que celle-ci pouvait en contenir, j'extirpe la rate, qui ne présentait aucun hématome sous-capsulaire, mais qui ressemblait à une rate éclatée très récemment. Grâce à une transfusion le blessé guérit sans incidents.

M. **Madier** : Je remercie M. Oudard des remarques qu'il a apportées. Une réponse a déjà été faite dans les interventions de nos collègues, Quénu, Sorrel, Moulonguet et Sauvé.

Je pense comme eux que le mécanisme invoqué par M. Oudard s'applique en effet à certains cas, mais pas à tous. Lorsqu'un blessé pendant un, deux ou trois jours, et même plus, n'a présenté aucun trouble, même pas une sensibilité de l'hypocondre gauche, et que brusquement il est pris de douleur violente dans l'hypocondre gauche, de malaises, d'accélération manifeste du pouls, de contracture abdominale, je pense qu'alors il s'agit d'une hémorragie secondaire grave qui vient de se déclarer.

En tous cas, les observations que j'ai rapportées et celles dont on vient de parler, me paraissent être une occasion de rappeler ces hémorragies tardives ou à symptomatologie retardée dans les ruptures de la rate. La lecture des observations montre qu'autant l'intervention d'urgence sauve de blessés présentant des symptômes précoces, autant la mortalité est lourde pour les cas tardifs.

C'est au point que je me demande s'il n'y aurait pas lieu d'intervenir par une laparotomie exploratrice dans tous les cas où un traumatisme même léger a atteint la région splénique. Le moins qu'on puisse faire c'est de tenir sous une observation très serrée les blessés qui ont reçu une contusion même légère de cette région.

M. **Rouhier** : Je demande la parole trop tardivement, pour relever deux mots de mon ami Madier dans ses conclusions. Madier nous dit qu'il est prudent d'intervenir dans les contusions de l'hypocondre gauche, même légères, si la température persiste un peu trop élevée. Je suis, en principe, d'accord avec lui, mais il y a beaucoup de cas où la contusion de l'hypocondre gauche n'est pas la seule lésion que présente le blessé et dans lesquels les autres lésions suffisent à expliquer la température persistante, d'autant plus que le traumatisme hypocondral a été tellement léger qu'on ne songe guère à le retenir. Je vous ai déjà cité l'observation d'un

blessé, que j'ai soigné à l'hôpital Boucicaut, et qui illustre très précisément ce que je viens de dire. Ce blessé était entré un soir à Boucicaut avec des contusions multiples et en apparence bénignes dont une de l'hypocondre gauche qui ne semblait pas préoccupante. Ce blessé avait en outre un broiement du coude droit pour lequel je dus faire sur-le-champ une hémi-résection du coude.

Le broiement du coude, l'hémirésection, la sérothérapie antitétanique suffisaient à expliquer la température persistante et d'ailleurs légère. Quoi qu'il en soit, à partir du dixième jour, ce blessé se promenait dans le jardin, et ne songeait plus à sa contusion hypocondrale quand *le dix-septième jour*, il est repris d'une douleur brusque avec défaillance et le tableau de la grande hémorragie interne s'établit avec rapidité. J'interviens dans la nuit, je trouve un ventre plein de sang récent et j'extirpe une rate profondément éclatée en étoile, et dont les sillons d'éclatement étaient en partie comblés par des caillots fibrineux datant du traumatisme.

Grâce à deux transfusions du sang, ce blessé guérit malgré l'énorme spoliation sanguine qu'il avait subie.

Dans son cas, la persistance de la température était trop expliquée par sa grave lésion du coude et le traumatisme hypocondral était trop léger en apparence, et trop dépourvu de suites fonctionnelles, pour commander une intervention immédiate.

COMMUNICATIONS

Le traitement de l'ostéomyélite des adolescents,

(clôture de la discussion),

par M. **Jacques Leveuf.**

Dans ma communication du 4 mars dernier, j'ai abordé un peu succinctement, je l'avoue, la plupart des problèmes que soulève l'ostéomyélite aiguë des adolescents.

La discussion consécutive ayant porté avant tout sur le traitement, j'envisagerai ce point en particulier.

Comme l'indique le titre lui-même : « Les avantages du retard de l'intervention », je suis entré en lutte contre le principe de l'intervention d'urgence admis comme une règle impérative par la majorité des chirurgiens.

Tous nos collègues qui ont pris la parole, MM. Grégoire, Mathieu, Louis Bazy, André Martin, Métivet, Lombard, Boppe, ont bien saisi ma pensée : ils ont émis un avis plus ou moins favorable sur l'opportunité de différer

l'intervention. Seul, M. Sorrel a compris que je « préconisais l'abstention en présence de foyers d'ostéomyélite bien nets ayant donné naissance à des abcès bien collectés ». C'est à tort qu'il me prête une pareille opinion. D'ailleurs « abcès bien collecté » et « foyer d'ostéomyélite bien net » ne s'observent jamais à la même période de la maladie. L'abcès est précoce et la délimitation du foyer osseux est souvent tardive.

Dans le traitement de l'ostéomyélite, la difficulté est de savoir le moment auquel doit intervenir le chirurgien et la manière dont il doit conduire son intervention.

Si l'on se place au point de vue de la thérapeutique des infections en général, il faut reconnaître que nos idées ont beaucoup évolué depuis quelques années. En matière de suppuration, le salut ne peut venir que de l'organisme lui-même. Dédaignant l'expérience des Anciens, les chirurgiens ont cru, au début de l'ère aseptique, qu'il suffirait de porter largement le bistouri dans un foyer inflammatoire pour juguler les progrès de l'infection. Ils s'étaient bien trompés, comme Louis Bazy et Métivet vous l'ont rappelé dans leurs interventions persuasives.

Aujourd'hui, et dans tous les domaines, l'opération d'urgence est sur le point d'être abandonnée dans le traitement des suppurations. A la période initiale, nous cherchons à aider la résistance de l'organisme au moyen de soins médicaux et non à la paralyser par un traumatisme opératoire intempestif. Le chirurgien n'intervient qu'à son heure, vers la fin de la bataille, pour évacuer les déchets de la lutte. En d'autres termes, il incise un abcès mûr et bien collecté.

Il n'y a aucune raison pour que l'ostéomyélite échappe à ces principes de traitement. Je vous l'ai dit, en m'appuyant sur des faits précis recueillis au cours de ces trois dernières années. La plupart de mes collègues ont adopté en grande partie mes conclusions : je les remercie de l'appui que me donne leur autorité.

Retarder l'intervention, temporiser, n'équivaut pas à une abstention thérapeutique. J'ai été étonné de me voir opposer des cas d'ostéomyélite qui, par erreur de diagnostic ou par négligence, n'avaient pas été traités et qui étaient arrivés au chirurgien dans un état lamentable. N'est-ce donc pas un traitement que l'immobilisation plâtrée rigoureuse que Boppe préconise tout comme moi ? Dans les infections osseuses et articulaires, dans les phlegmons de la main, dans les brûlures, dans les traumatismes des membres, la mise au repos absolu, que procure seul un plâtre bien fait, est un facteur important de guérison des foyers inflammatoires.

Il faut ajouter l'action des traitements médicaux, spécifiques ou non, qu'on ne saurait négliger. Je ne puis m'étendre aujourd'hui sur ce point.

Sans doute, la multiplicité des tentatives prouve bien qu'on n'a pas trouvé la solution définitive du problème. Dans ce domaine l'immunologie en est encore à ses débuts : il ne faut pas décourager les chercheurs qui persévèrent dans cette voie.

Ainsi, la temporisation est une méthode thérapeutique active et non pas un renoncement. C'est surtout une méthode qui prend souci de ménager

les résistances de l'organisme et de n'obéir qu'à des indications opératoires précises.

Nous savons tous qu'il existe dans l'ostéomyélite aiguë des variétés de gravité différente. Et cependant depuis Lannelongue on ne préconisait guère qu'un seul et même traitement : l'intervention d'urgence avec trépanation de l'os.

Au point de vue clinique, il est difficile de discerner, dès le début de la maladie, la forme d'ostéomyélite devant laquelle on se trouve, et par suite d'en prédire le cours. Tout le monde est d'accord sur ce point. Et je rappellerai ici les paroles d'Auguste Broca, cet excellent clinicien, disant vers la fin de sa vie : « Malgré une expérience déjà longue, je me déclare incapable de porter un pronostic certain sur une ostéomyélite aiguë au moment de l'opération. J'en ai vu mourir que je croyais bénignes et guérir que je croyais désespérées[1]. »

Pour prévoir avec quelques chances d'exactitude le cours de la maladie il faut avoir observé les premiers stades de son évolution. C'est là un des avantages, et non des moindres, de la temporisation.

Bien vite se distinguent les formes dites « septicémiques » : la température se maintient à un niveau élevé, les hémocultures restent positives, l'état général est grave, alors que le foyer osseux marque un silence relatif. Cette évolution témoigne d'un défaut complet de résistance de l'organisme contre le staphylocoque. Aucun traitement local, pas même l'amputation (Aubert, 2 cas), n'est capable de sauver les malades de cette catégorie.

A l'opposé de ces formes impitoyables se groupent toutes les autres variétés d'ostéomyélite où l'organisme fait preuve d'une réaction plus ou moins efficace contre l'infection : défervescence de la température, disparition des hémocultures positives, amélioration de l'état général. L'infection localisée entre dès lors dans la phase chirurgicale. Cela ne veut pas dire que tous les cas soient identiques et que le chirurgien n'éprouvera pas de très grosses difficultés à guérir certains foyers d'ostéomyélite. Mais je ne saurais trop rappeler qu'au stade initial d'une ostéomyélite, il est à peu près impossible de se rendre compte exactement de son degré de gravité. Classer les ostéomyélites en variétés simples, comportant chacune un traitement d'urgence adéquat (comme on le fait en général après coup) me semble vain. Ces artifices scolastiques ne sont d'aucun secours pour traiter un cas donné.

Il faut donc suivre avec attention les premiers développements de la maladie pour intervenir à bon escient, en adaptant l'acte chirurgical à la gravité des lésions.

Vous reconnaissez ici les conclusions de ma première communication.

Il me reste à envisager maintenant la valeur des diverses interventions préconisées dans le traitement de l'ostéomyélite avant d'en venir à leurs indications respectives.

Dans mon précédent exposé, je n'ai guère parlé de la trépanation.

1. *Bull. et Mém. de la Soc. nat. de Chir.*, 21 février 1922, p. 227.

Depuis longtemps, je l'ai complètement abandonnée. En théorie, la trépanation est avant tout une intervention d'urgence dont le but est de drainer le canal médullaire. Si l'on admet le retard de l'intervention, la trépanation apparaît comme beaucoup moins logique.

Même en tant qu'opération d'urgence, la trépanation n'échappe pas à un certain nombre de critiques. En ouvrant, aussi tôt que possible, le canal médullaire, Lannelongue pensait diminuer la mortalité générale de la maladie, éviter au point de vue local la formation de séquestres étendus et la complication d'arthrites suppurées. Les événements ont amplement prouvé que ces conceptions « mécanistes » n'ont aucune valeur. Quelles que soient la précocité et l'étendue de la trépanation, on n'en voit pas moins des morts, des pandiaphysites et des pyarthroses.

Au contraire, un certain nombre de faits portent à penser que la trépanation est capable d'aggraver les lésions. C'est du moins ce que montrent les importantes statistiques de Rost (1920), d'Otto Mayer (1926), de Nordholt (1928), dont la valeur tient à ce que les observations ont été recueillies dans le même service.

Rost, par exemple, a réuni tous les cas qui avaient été opérés dans la clinique d'Enderlen dans le courant des vingt dernières années. Avant l'arrivée d'Enderlen, on incisait simplement les abcès sous-périostés. Depuis Enderlen, toutes les ostéomyélites avaient été systématiquement trépanées. Or, sur 226 cas, on trouve 156 incisions avec 7 p. 100 de morts et 70 trépanations avec 14 p. 100 de morts.

En outre, complications articulaires et foyers secondaires d'ostéomyélite s'observent deux fois plus souvent après la trépanation qu'après la simple incision de l'abcès sous-périosté.

On trouve dans les études d'Otto Mayer et de Nordholt des faits identiques qui entraînent la conviction.

Dans sa communication, Boppe a insisté comme moi sur la gravité des interventions osseuses précoces qu'il qualifie lui aussi d' « agressives ». Même s'il guérit (et par bonheur il guérit en général), le malade est « fortement choqué après l'opération et présente une grosse hyperthermie ».

On peut discuter et on discute toujours sur la gravité de la trépanation. Mais, à mes yeux, ce qui condamne ce procédé c'est surtout la preuve de son inutilité : cette preuve, que je crois nécessaire, je l'ai donnée en appliquant systématiquement à tous les cas la temporisation sans jamais ouvrir le canal médullaire. Les résultats que je vous ai apportés montrent bien que cette conduite n'aggrave pas l'évolution de la maladie ; bien au contraire, semble-t-il. En particulier, au point de vue des complications articulaires que M. Mathieu trouve si redoutables. Qu'il me permette de le rassurer sur ce point. Au surplus, je rappellerai que l'envahissement secondaire d'une articulation n'est jamais brusque : l'infection de la synoviale se traduit par un épanchement d'abord clair, puis trouble avant de devenir, dans certains cas seulement, du pus franc.

Les indications opératoires, commandées par les lésions de l'ostéomyélite, sont de deux ordres : évacuer l'abcès sous-périosté et traiter le

foyer osseux. L'abcès sous-périosté est précoce, le foyer osseux inflammatoire se délimite plus ou moins tard : il n'est donc pas logique de vouloir traiter l'un et l'autre dans le même temps.

Je ne reviens pas sur les raisons pour laquelle j'ai recommandé de ne pas inciser trop précocement l'abcès. Et je vous ai montré que l'incision pouvait être quelquefois différée d'une à deux semaines sans que ce retard empêche une évolution favorable de la maladie.

L'étendue du foyer inflammatoire de l'os nous est indiquée, dans une grande mesure, par l'étude radiographique. On observe deux variétés d'évolution de ces lésions osseuses.

Dans les cas favorables, les phénomènes infectieux locaux s'apaisent et plus tard se dessine un séquestre qu'il suffira d'enlever au moment opportun.

Dans d'autres cas, la température remonte, oscille, le membre reste gonflé, la suppuration est abondante. La radiographie montre des lésions osseuses étendues. Il faut alors intervenir largement. Nous savons qu'en pareil cas, l'os est atteint sur une hauteur plus ou moins considérable, mais aussi sur toute sa circonférence. Néanmoins, certains s'efforcent encore de conserver une partie de cet os malade pour assurer la continuité du squelette. Tout le monde connaît les résultats de cette conduite, chez beaucoup de sujets tout au moins : os volumineux, séquestres invaginés, récidives de l'infection.

En pareilles circonstances, la résection est une opération logique, complète, je dirai même définitive. Les résultats qu'elle donne sont, dans ces cas graves, bien supérieurs à ceux des évidements plus ou moins étendus.

A propos de la résection diaphysaire, M. Sorrel a employé à plusieurs reprises, dans sa communication, le terme « d'opération princeps d'Hallopeau », ou d' « opération d'Hallopeau ». En parlant ainsi M. Sorrel commet une erreur dans la forme et sur le fond. Il sait parfaitement (car il l'a écrit dans son rapport sur le travail de M. Barret) que la première observation de résection est attribuée à Holmès (1866), bien qu'un chirurgien français, Vigarous, ait donné, en 1812, une belle observation de résection diaphysaire dans l'ostéomyélite.

D'Holmès à Hallopeau on a publié de temps à autre, à cette tribune même, des cas isolés de succès dont j'ai donné la maigre liste dans mon article initial de la *Revue de Chirurgie*. Mais le nombre des échecs était si grand que M. Broca avait pu écrire : « Tous les spécialistes habitués à la chirurgie osseuse, chez l'enfant en particulier, ont condamné sur ses résultats, qu'ils les aient ou non obtenus eux-mêmes, la résection immédiate en théorie si séduisante. » (*Chirurgie Infantile*, p. 307).

Récemment encore, en Amérique, Howard E. Beye conclut à la suite d'une étude sur la résection, avec observations à l'appui [1] :

« It is fundamentally unsound to do a subperiostal resection of the shaft

1. *Surg. Gyn. Obst.*, **37**, n° 6, décembre 1933, p. 732.

of a long bone for osteomyelitis », c'est-à-dire que la résection est une opération « foncièrement malsaine ».

Comme la plupart de ses devanciers, Hallopeau n'a présenté qu'un seul enfant opéré de diaphysectomie. Et encore, devant les objections de ses collègues, il a précisé qu'il ne voyait pas dans la résection une méthode de traitement mais une opération de nécessité moins grave que la désarticulation du membre indiquée chez son petit malade.

Ma contribution personnelle n'a pas été de défendre la résection, mais bien d'énoncer des règles précises qui ont donné à cette opération une marge de sécurité qu'elle n'avait jamais connue. J'ai pu exécuter ainsi plus de 20 résections sans un échec.

En suivant ces mêmes règles, MM. Barret, Carajannopoulos et Oberthur ont obtenu, quelques années après moi, des succès qui ont montré le bien-fondé de mes études.

Aujourd'hui, M. Sorrel nous annonce qu'il est en mesure d'apporter 28 cas favorables de résections diaphysaires. Je m'en remets à vous pour dire à quels travaux M. Sorrel est surtout redevable de ces heureux résultats.

Ces études sur la résection conduisaient logiquement à préciser les indications opératoires dans l'ostéomyélite. Je me suis permis de vous donner l'état actuel de mes recherches. Mais je ne pense pas que la question de l'ostéomyélite soit épuisée, bien au contraire.

Ma conclusion sera brève : remettons-nous à travailler.

Discussion sur le diagnostic actuel des tumeurs des os,

par M. J. **Braine**.

Si je reprends aujourd'hui la parole, c'est qu'à l'occasion de ce débat, j'ai revu un grand nombre de clichés radiographiques de tumeurs des os. Je me suis également entretenu de ce sujet avec plusieurs radiologistes des plus qualifiés, en particulier avec nos collègues des hôpitaux Paul Gibert et Léon Gally (qui conserve de nombreuses radiographies de malades de mon regretté Maître Lecène) : ils m'ont instruit de leur expérience et c'est surtout du résultat de ces entretiens que je voulais vous faire part, avant que cette question ne cesse... pour un temps, de retenir votre attention.

Bien entendu, *nous ne pouvons pas attendre de la radiologie des signes de certitude*, mais seulement de plus ou moins grandes présomptions. *L'architecture des lésions osseuses est seule fixée par les radiographies* qui ne permettent aucune affirmation formelle sur la nature exacte des lésions en cause. J'aurais mauvaise grâce à oublier ces vérités depuis que nous avons eu la bonne fortune d'accueillir M. A. Béclère parmi nous dans cette enceinte : il a maintes fois rappelé, avec raison, que la radiographie ne se trompe jamais, mais que nous nous trompons en interprétant mal les données qu'elle nous fournit. Nous ne saurions trop insister, comme l'a

fait ici Roux-Berger, sur la nécessité de pratiquer des explorations radiologiques nombreuses, répétées sous des *incidences multiples*, en s'aidant de la *loupe* pour apprécier les moindres modifications architecturales. On *suivra* très attentivement *la rapidité d'évolution* plus ou moins grande des lésions radiologiques, *jugées par comparaison, sur des films successifs*.

Dans les *tumeurs ostéogénétiques, qui construisent, qui produisent de l'os, les signes de malignité consistent en des productions d'os en travées surtout perpendiculaires à la surface osseuse* (spicules, buissons, « feu d'herbes sèches »), alors que *les signes de bénignité sont, en général, des apports de strates parallèles à la surface de l'os*; Ledoux-Lebard et nombre d'autres auteurs y ont insisté. *Une disposition générale sphérique de la prolifération est en faveur de la malignité*, contrairement à une *disposition générale ordinairement fusiforme des lésions osseuses bénignes* (Sabrazès, etc.). Il n'y a là rien d'indiscutable et, bien entendu, l'évolution clinique doit cadrer avec les données radiologiques. Dans ces formes proliférantes, l'épreuve de la radiosensibilité est négative : *leur radiorésistance totale est habituelle.*

Dans les *tumeurs ostéolytiques* (type myélome, réticulo-endothéliome d'Ewing), il y a *fonte de l'os de dedans en dehors*, puis secondairement *éclatement de la corticale* et enfin *destruction* complète de celle-ci. L'épreuve de la radiothérapie montre une *radiosensibilité habituellement très grande*, alors que certaines affections bénignes comme l'ostéite fibro-géodique de Recklinghausen, souvent favorablement modifiées au point de vue clinique par la radiothérapie, ne montrent, après celle-ci, que très peu ou pas de modifications radiologiques.

Dans les *tumeurs où les deux processus ostéogénétique et ostéolytique sont associés*, les difficultés du diagnostic radiologique sont accrues, comme cela peut se voir, par exemple, dans certaines sarcomatoses osseuses compliquant, à un stade avancé, une maladie de Paget : on est alors contraint d'attendre les signes de destruction, d'ostéolyse manifeste, pour faire le diagnostic.

Dans les *tumeurs secondaires des os, dont la fréquence s'avère de plus en plus grande depuis qu'on pratique plus souvent des examens radiologiques complets*, depuis qu'on radiographie de parti-pris le squelette des « algiques » d'un certain âge (Sicard), le problème diagnostique est d'une difficulté absolument différente, suivant qu'on connaît ou qu'on ignore la lésion point de départ de la métastase, suivant qu'il s'agit d'une métastase unique ou de foyers métastatiques multiples. Les cancers glandulaires sont, avant tout, à suspecter. L'exploration systématique du sein, du corps thyroïde, de la prostate, des organes de la loge rénale, révélera le plus habituellement le néoplasme primitif. Le rachis est le siège le plus fréquent des métastases, puis viennent les localisations pelviennes et fémorales. Les métastases peuvent être précoces, révélant un cancer méconnu et aussi tardives, parfois de nombreuses années (cas de dix et vingt ans) après le début de la tumeur primitive ou après son ablation non suivie de récidive locale. L'aspect radiologique des métastases osseuses, qui est habituellement ostéolytique, peut être également ostéoplastique : par exemple, celles

d'un cancer du sein, de la prostate, peuvent donner des lésions fémorales destructives, lacunaires et également des lésions rachidiennes condensantes (vertèbre d'ivoire), le métabolisme calcique étant localement modifié sous une influence encore indéterminée. Au niveau des membres, les images radiographiques les plus habituelles, présentent les caractères suivants : siège juxta-épiphysaire fréquent (mais aussi en pleine diaphyse), lacune arrondie ou ellipsoïde, à fond peu homogène, réactions périostées faibles ou absentes (l'os ne réagit pas ou très peu dans les métastases osseuses épithéliales), corticale le plus souvent intacte, parfois cependant ruginée en coup d'ongle ou présentant un soulèvement local en éperon, puis, plus tardivement, disparition de la paroi osseuse et fracture spontanée. Le diagnostic se pose alors avec toutes les lésions bénignes qui détruisent l'os : a) *ostéomyélite subaiguë* avec petit séquestre (dans laquelle se rencontre fréquemment une alternance d'os de structure conservée et de plages de lyse osseuse complète), cause fréquente d'erreurs de diagnostic ; b) *tumeur à myéloplaxes* : les bords de la cavité osseuse ne sont pas détruits mais refoulés, amincis, avec absence de réaction du périoste ; c) *ostéite fibro-kystique* au début, mono-osseuse (aspect alvéolaire, limité par des travées fines mais nettes, contours périphériques refoulés mais non détruits). Il est pratiquement impossible de distinguer d'une manière certaine, par la radiographie, une tumeur métastasique d'une tumeur primitive, surtout s'il s'agit d'un myélome.

Nous nous excusons de tenter ici une *schématisation très générale* et qui ne saurait être que fort imparfaite, du diagnostic radiologique entre les lésions osseuses bénignes et malignes des os ; nous ne pensons pas qu'il existe, au point de vue radiologique, de caractères distinctifs absolus entre les néoplasies bénignes et malignes ; nous nous permettons cependant de souligner les quelques caractères suivants :

Lésions bénignes : bien limitées ; corticale amincie, non rompue ; structure osseuse modifiée mais conservée (type ostéomyélite) ; peu ou pas de décalcification de voisinage ; parties molles respectées ; développement plutôt parallèle au sens de l'os ; accroissement lent à la radiographie, comme à la clinique ; la radiothérapie d'épreuve montre une radiosensibilité très faible, sauf pour les tumeurs à myéloplaxes qui sont la forme la plus radiosensible des tumeurs bénignes des os.

Lésions malignes : contours extrêmement mal limités ; corticale usée, rompue et même détruite ; pas de structure osseuse nette : la trabéculation disparaît, aussi bien dans les formes ostéolytiques que dans les ostéogéniques ; fréquence d'une importante décalcification, parfois à très grande distance ; envahissement souvent assez étendu des parties osseuses voisines de la tumeur, tant dans la compacte que dans le canal médullaire ; envahissement plus ou moins lointain, mais tardif, des parties molles ; développement plutôt perpendiculaire au sens de l'os ; accroissement plus ou moins rapide ; la radiothérapie d'épreuve montre que celles qui construisent de l'os (ostéogénétiques) sont absolument radiorésistantes et que celles qui détruisent sans construire sont presque toutes radiosensibles, même les

tumeurs secondaires, ce qui rend le diagnostic de tumeur métastatique particulièrement malaisé quand la tumeur primitive reste ignorée (exemple : la tumeur de l'humérus secondaire à un néoplasme surrénal que j'avais présentée ici même).

Notre collègue Reynaldo Dos Santos nous a montré, dans la dernière séance, tout le parti qu'on peut tirer de l'*artériographie* : cette méthode, intéressante, comporte aussi ses erreurs d'interprétation ; elle ne paraît pas encore, actuellement, à l'abri de tout danger : comme pour la biopsie, les risques ne sont pas négligeables.

En cas de fracture spontanée, quand la lésion initiale demeure insoupçonnée, *le diagnostic radiologique est surtout difficile entre l'ostéite fibro-kystique, une métastase dans un épithélioma glandulaire ignoré et le réticulo-endothéliome d'Ewing*. Si la zone située hors de la fracture présente des lésions primitives à l'état pur (*de même que pour les coupes histologiques, les images les plus démonstratives sont celles qui correspondent aux bords et non au centre de la lésion*), alors il s'agit probablement d'ostéite fibro-kystique. Au contraire, si en dehors de la zone où l'os est détruit il n'existe pas de géodes limitées, il convient de suspecter une métastase. Dans le sarcome d'Ewing, l'os apparaît pulvérulent, détruit, sans trabéculations et sans géodes.

Parmi les *diagnostics radiologiques difficiles*, notons, en particulier, celui de certains sarcomes très destructeurs avec les lésions trophiques observées au cours de la *syringomyélie* ou de la *lymphogranulomatose maligne* (Hodgkin) dont la localisation osseuse, rare, peut également ressembler à toutes les métastases; celui de *certaines géodes tuberculeuses* avec les *myélomes*. De même, nous avons vu plusieurs cas d'*ostéomes post-traumatiques, consécutifs à des hématomes profonds juxta-fémoraux*, simuler un ostéo-sarcome mieux encore que certains ostéomes ostéogéniques, isolés, avec spicules; comme on ne peut pas être impressionné, dans les sarcomes, par la très grande fréquence d'un traumatisme antécédent (quatre à six mois, en moyenne, auparavant), fait que nous avons noté après tant d'autres d'une manière certaine, cette notion n'est pas faite pour éclairer le diagnostic dans ce dernier cas.

L'épreuve de la radiosensibilité des tumeurs osseuses, à laquelle nous avons déjà fait allusion, peut être d'un appoint réel : on pourra donc la rechercher en tâtant prudemment le terrain. *La plus sensible des tumeurs primitives est, sans contredit, le myélome*, dans lequel on obtient une rétrocession remarquable (avec survies de six à huit ans en moyenne et même quelques cas de plus longue durée). Vient ensuite le *sarcome d'Ewing* dont la sensibilité est diminuée de moitié par rapport au précédent. Dans les *ostéo-sarcomes, les formes globo-cellulaires se montrent les plus sensibles, les fuso-cellulaires étant pratiquement très radio-résistantes*; le sarcome central est moins résistant que les formes périostées ; *le sarcome périosté est en effet le plus résistant de tous, l'effet de la radiothérapie étant sur lui nul ou même nocif*. Dans les *tumeurs osseuses métastatiques, les plus sensibles sont celles des hypernéphromes* ; de longues survies, de six à huit ans,

peuvent être observées; parmi les autres métastases à point de départ glandulaire la sensibilité est parfois très nette (ainsi le néoplasme cortico-surrénal que je vous ai présenté : plus de quatre ans de survie), les métastases d'origine mammaire, prostatique, thyroïdienne ont une radiosensibilité réelle et variable suivant les cas. Elles sont toujours plus radiosensibles que la tumeur primitive qui, elle, peut être à peu près complètement radio-résistante. Quant au sarcome osseux primitif, les métastases osseuses y sont pratiquement inconnues; ses métastases viscérales (poumon, médiastin) se montrent, on le sait, très radiosensibles.

Pour juger de la valeur de la méthode, il convient d'être instruit de la *radiosensibilité des lésions osseuses qui ont pu entraîner une erreur de diagnostic avec les tumeurs malignes des os* et sur lesquelles on a cru devoir tenter un traitement radiothérapique. Dans les *lésions inflammatoires*, dont le type est l'*ostéomyélite subaiguë* localisée, le résultat régressif est nul, les rayons X ne peuvent que donner un coup de fouet plus ou moins marqué et hâter parfois brutalement la suppuration (ce fut parfois par ce moyen que l'erreur de diagnostic se révéla). Dans les *lésions ostéodystrophiques*, dont le type est *l'ostéose fibrogéodique de Recklinghausen*, on note souvent une légère amélioration, mais sans changement marqué du métabolisme calcique local et, partant, sans grande modification de l'image radiologique; il y a là un moyen de diagnostic de valeur avec le réticulo-endothéliome d'Ewing. Dans les « *tumeurs* » *à myéloplaxes* la sensibilité à la radiothérapie se manifeste d'ordinaire assez tardivement; les rayons n'agissent souvent qu'à longue échéance (un ou deux ans parfois) pour favoriser la reconstruction osseuse, l'image radiologique ne se modifie ordinairement qu'assez peu.

Il faut, en outre, bien savoir d'une part que *la radiothérapie préalable n'est pas un moyen efficace permettant à coup sûr de rendre la biopsie moins dangereuse* et, d'autre part, que la *formation de tissu cicatriciel fibreux, sans caractères histologiques nets, après des séances de radiothérapie* appliquées sur des tumeurs à myéloplaxes en particulier et parfois aussi sur des métastases épithéliales, *peut rendre peu probantes certaines biopsies.*

La question ne se pose pas de discuter la valeur, évidemment de première grandeur, des examens anatomo-pathologiques : ce sont les autopsies, seules, autrefois, et les biopsies, actuellement, qui ont permis d'identifier et de classifier les tumeurs du squelette et d'éclairer d'une façon précise le mode d'évolution de chacune d'elles. *Toute la question est de savoir, dans chaque cas particulier, quel est le danger qu'on peut faire courir au malade en recourant à une incision exploratrice avec prélèvement d'un fragment pour examen histologique.* Les auteurs américains ont tendance à recourir à peu près systématiquement à la biopsie (voir Fred. W. Stewart : *American Journal of Radiol. and Radioth.*, février 1936) qu'ils pratiquent non seulement par incision, au besoin au *bistouri électrique*, mais par *aspiration, après ponction au trocart, de la moelle osseuse* (procédés qui peuvent encourir le reproche de prélever des tissus altérés, des cellules désagrégées). *Dans le domaine de la pratique, on ne saurait nier que la biopsie*

présente de très réels dangers; en dehors de ceux, essentiels (rupture de la coque, fistulisation, coup de fouet à la lésion, dissémination, etc.), sur lesquels nous avons déjà insisté ici-même précédemment, le siège profond de la lésion suspecte (corps rachidien, certains segments de l'os iliaque et même extrémité supérieure du fémur, etc.) rend la biopsie d'exécution assez malaisée et non sans aléas. On risque, dans les *tumeurs très vasculaires*, dans certains sarcomes pulsatiles, de provoquer une *hémorragie* redoutable, dont on ne se rend maître que très difficilement; on peut être contraint de tamponner et l'hémorragie récidive parfois gravement lors de l'ablation du tamponnement.

Peut-on ne pas être vivement impressionné par ce fait signalé ici par P. A. Huet (séance du 26 février 1936, p. 285) : *sur les 15 cas de tumeurs osseuses de malignité indiscutable*, parfaitement étudiées cliniquement et histologiquement par notre maître Lecène et suivies depuis lors, *le seul cas survivant aujourd'hui, sans récidive, est celui du sarcome de l'humérus de la fillette opérée par Métivet en* 1924 (*douze ans*) : *or, c'était précisément le seul cas désarticulé d'emblée, sans biopsie préalable.*

Dussé-je à nouveau encourir quelques critiques, je persisterai à penser qu'*il vaut parfois mieux, dans l'intérêt du malade, se tenir dans le doute et se priver d'une biopsie osseuse.* Il convient ici particulièrement de *distinguer la théorie de la pratique*, de savoir attendre et reculer la date des constatations histologiques, de réfréner le désir de posséder une observation complète, lequel n'est d'ailleurs pleinement satisfait, dans certains cas (tumeur métastatique d'origine litigieuse, myélomes à foyers multiples, etc.), que par les investigations minutieuses d'une autopsie très méthodique.

M. Robineau nous a confié l'observation suivante, personnelle et inédite, à notre avis très instructive à ce point de vue; nous nous excusons auprès de lui de la résumer brièvement :

Un homme de soixante-douze ans, de très bonne santé générale, présente brusquement, en janvier 1932, une *fracture spontanée du fémur* au tiers supérieur : impotence et indolence complètes. La radiographie montre une *grande géode ovalaire* appartenant, par moitié, à chacune des deux extrémités fracturaires; elle a rongé les corticales du fémur sans augmenter sensiblement le volume de l'os; ses contours ne sont pas très réguliers; l'image donne l'impression non d'un kyste osseux, mais d'un néoplasme secondaire. Les investigations pour découvrir le néoplasme primitif (corps thyroïde, surrénales, etc.) sont négatives, toutefois *le malade a émis quelques gouttes de sang à la fin d'une miction* à deux reprises, en 1930 et en 1931 : ne souffrant pas, il n'y a pas attaché d'importance. Le toucher rectal, l'urétroscopie, la cystoscopie ne révèlent rien d'anormal; cependant, les exemples d'épithéliomas latents de la prostate n'étant pas très rares, ce diagnostic est accepté. Une biopsie de la tumeur du fémur eut peut-être confirmé ce diagnostic; elle fut discutée et écartée. Le malade n'en eut retiré personnellement aucun avantage; il ne pouvait être question chez lui d'une intervention radicale (désarticulation de la hanche) puisqu'il devait avoir ailleurs une néoplasie primitive; on se contenta d'une thérapeutique palliative en vue de prolonger l'existence de ce malade et si possible de consolider son fémur, en utilisant les moyens empiriques que nous possédons. Extension continue amovible du membre inférieur, pour corriger

l'angulation fémorale et séances de radiothérapie pénétrante pendant le mois de février 1932. Sous l'influence des rayons X, la géode osseuse régresse et la consolidation de la fracture spontanée s'amorce : elle est suffisamment avancée pour permettre, le 9 mars, le transport du malade dans son pays, en province. En mai il commence à marcher, mais il a un gros raccourcissement; en septembre il est assez rétabli pour se livrer à son exercice favori, la chasse ; il marche avec une chaussure surélevée et s'aide habituellement d'une canne. En 1933, radiographie : crosse donnant un raccourcissement de 5 centimètres; cal d'assez bonne qualité, dans l'ensemble, avec toutefois lacune claire suspecte à sa partie inférieure. Nouveau traitement radiothérapique. En avril 1935, cal très correct à la radio, sans géode apparente; santé excellente. En juin 1936, quelques douleurs dans la cuisse; on voit à la radio une assez grosse géode à la limite inférieure du cal, sensiblement au-dessous du trait de fracture. Un nouvel essai de radiothérapie va être tenté. En ce qui concerne la prostate : en 1932-1933, aucune manifestation; en septembre 1934, après une journée de chasse et un repas copieux, petite hématurie terminale; depuis, réapparition à intervalles très irréguliers de petites hématuries; il y a eu parfois émission de glaires noirâtres et même de caillots obstruant un instant l'urètre puis expulsés avec violence. *Il ne semble pas douteux aujourd'hui que ce malade ait un épithélioma de la prostate avec métastase fémorale.* C'est un cancer à forme torpide et bénigne qui n'a pas altéré jusqu'ici l'état général de ce robuste vieillard de soixante-seize ans, encore capable de passer une journée à la chasse et de faire honneur à une table bien servie. La métastase dans le fémur a manqué le vouer à une impotence à peu près complète, soit par non consolidation de l'os, soit après désarticulation de la hanche.

Voici les conclusions de M. Robineau, auxquelles je ne puis que souscrire : « *Un grand service a été rendu à ce malade, bien que le traitement ait* « *été basé sur une donnée empirique et non pas sur un diagnostic scientifi-* « *quement établi.* L'observation n'apporte pas la preuve de la nature exacte « des lésions; cette preuve ne sera jamais établie, car l'autopsie ne pourra « être faite. *L'observation n'est toutefois pas dénuée de toute valeur, au moins* « *pour les praticiens, dont l'objectif est de nuire le moins possible à leurs* « *malades et de tâcher de les guérir, même s'ils ne sont pas strictement en* « *accord avec la pure doctrine scientifique.*

« Dans ce cas, est-on bien sûr que la biopsie n'aurait pas nui au malade? « Elle aurait nécessairement crevé la coque de la tumeur osseuse. N'aurait-« elle pas, alors, essaimé le néoplasme dans les parties molles? Il n'est pas « possible de répondre à la question, *mais il est bien certain que l'abstention* « *n'a porté aucun préjudice au malade.* »

Certaines recherches de laboratoire, certaines réactions biologiques, prennent actuellement de la valeur, en particulier pour éclairer un diagnostic malaisé entre certaines ostéopathies comme l'ostéose parathyroïdienne et certaines tumeurs du squelette qui présentent avec elles des analogies radiographiques (myélomes, etc.). De fait, « la chirurgie osseuse de l'avenir doit savoir regarder plus loin que les os » (R. Leriche : discours au jubilé de M. A. Lambotte. *Progrès médical*, n° 21, 23 mai 1936). Si les recherches des réactions sérologiques de la syphilis, si celle de l'albumosurie dans les myélomes, celles de certaines modifications (très peu caractéristiques d'ailleurs) de la formule sanguine parfois observées dans certains

sarcomes représentaient auparavant un secours limité, nous disposons actuellement de *tests humoraux de l'hyperparathyroïdie* (calcémie, calciurie, phosphatase, etc.)[1] qui *permettent de rattacher certaines ostéolyses radiologiquement atypiques à leur origine endocrinienne.* Souhaitons, avec Huet, que d'autres réactions biologiques nous viennent en aide pour les sarcomes : on sait qu'actuellement des épreuves thérapeutiques intéressantes sont poursuivies en utilisant le virus antirabique (L. Cruveilhier à l'Institut Pasteur) ; elles semblent n'avoir d'heureux effets que dans les sarcomes osseux (pas dans les lésions épithéliales métastatiques) ; elles arrêteraient le processus tumoral, mais sans modifications radiologiques. Il y a peut-être là un moyen de diagnostic d'avenir.

Très souvent encore, le diagnostic des tumeurs osseuses, comme leur pronostic, reste aujourd'hui basé essentiellement « comme par hasard » *sur la clinique* : âge du malade, interrogatoire bien conduit (surtout quant au mode d'apparition des lésions et à leur rapidité d'évolution dans le temps), siège de prédilection de certaines variétés de tumeurs (tumeurs à myéloplaxes de l'extrémité inférieure du radius, chondromes des doigts, du bassin, etc.), examen général très complet. C'était ma conclusion lors d'une conférence que je fis sur cette question, en 1928, à la Faculté de Belgrade, bien que j'eusse projeté, à l'appui d'observations typiques, de nombreuses radiographies et des préparations histologiques que mon maître Lecène m'avait confiées ; c'est, malgré notre meilleure connaissance de certaines tumeurs, la conclusion qui s'impose encore aujourd'hui, à mon avis. *Si par un bon examen clinique, bien conduit et aidé de la radiographie, on ne parvient pas toujours à conclure, du moins évite-t-on, le plus souvent, de grossières erreurs de diagnostic et d'indications thérapeutiques, en particulier dans le cas des tumeurs osseuses épithéliales métastatiques qui ont le triste privilège d'une place de choix, à ce point de vue.* Voici, parmi tant d'autres, deux exemples typiques de ces erreurs trop souvent commises encore et que la clinique nous permit aisément de redresser.

1° Une femme de quarante-cinq ans présente une cyphose dorsale angulaire et médiane, peu douloureuse, apparue d'emblée depuis plusieurs mois, sans signes de compression médullaire, sans abcès, avec conservation d'un assez bon état général. Considérée comme mal de Pott, cette malade fut plâtrée et envoyée à la mer. Un *petit squirrhe* en capiton extrêmement limité (à peine une pièce de 50 centimes) se dissimulait *dans le sillon sous-mammaire* d'un sein droit très prolabé ; tout à fait indolore, non ulcéré, il était le point de départ certain de la *métastase osseuse vertébrale,* qu'un examen systématique aurait dû rattacher à sa véritable cause.

2° Un homme de trente-cinq ans, amaigri, présente depuis plusieurs semaines une lésion osseuse de la partie moyenne de la crête iliaque gauche, en saillie, douloureuse à la pression, de consistance assez molle et qui fut envoyé à Saint-Antoine comme ostéite tuberculeuse en voie d'abcédation. Une petite hémoptysie récente paraissait confirmer ce point de vue : elle était due, en réalité, à une *métastase pulmonaire d'un sarcome de l'os iliaque.*

1. Voir M. Chifoliau et J. Braine. Rapport au X[e] Congrès international de Chirurgie. Le Caire, 1935.

Pour progresser dans cette difficile question du diagnostic des tumeurs osseuses, en attendant que nos procédés d'investigation se multiplient, le meilleur moyen nous paraît être encore d'accumuler et de classer (en suivant l'heureux exemple donné par P. A. Huet, dans sa thèse de 1926) des *observations complètes*, des documents cliniques précis confrontés avec les radiographies et avec l'étude histologique des pièces opératoires ou d'autopsie; de *ne pas laisser perdre de documents*, de ne faire état que d'observations complètes avec histologie, de les grouper méthodiquement; c'est là la meilleure ressource dont chacun de nous peut disposer pour *augmenter son expérience.* On apprend par cette discipline rigoureuse à mieux interpréter les cas difficiles, à mieux lire les radiographies, à réduire beaucoup le nombre des erreurs; en voici deux exemples :

1° Nous avons rencontré, à peu de temps d'intervalle, *deux cas de tumeurs à myéloplaxes des os du tarse*, curieusement superposables, s'accompagnant d'envahissement (primitif ou secondaire, nous l'ignorons) des gaines synoviales adjacentes. Il s'agissait chaque fois d'une femme d'une trentaine d'années. La radiographie du premier cas montrait de petites géodes, de petites niches ovalaires, de petites encoches (du volume d'un grain de blé à celui d'un pois) « en coups de gouge », d'aspect très spécial, siégeant au niveau du col de l'astragale et des parois osseuses du sinus du tarse. L'opération montra des « tumeurs brunes » avec prolongements multiples, arrondis, en grappes, bien limités, s'insinuant dans les logettes en question, taraudant l'os et ayant dissocié ou détruit et comme usé certains ligaments articulaires adjacents. Le deuxième cas montra, avec un envahissement partiel de la gaine des péroniers, des *images radiographiques osseuses absolument analogues*, mais siégeant au niveau de la grande apophyse du calcanéum : en raison de cette analogie, nous fîmes, sans hésiter, un *diagnostic clinique exact*, confirmé par l'intervention et l'histologie. Ces deux cas sont restés guéris (trois ans et demi et deux ans) après des *interventions limitées, conservatrices.*

2° Le cas de tumeur métastatique d'origine surrénale, dont nous avons rapporté l'histoire ici en détail, siégeait dans l'*épiphyse humérale supérieure droite.* Or, notre collègue L. Gally nous a montré, depuis, des *images radiographiques absolument analogues* : 4 autres cas observés par lui provenaient de métastases de *tumeurs paranéphrétiques ou surrénales.* C'est ce qui permit à L. Gally de soupçonner, le premier, *d'emblée*, la nature et l'origine de la lésion présentée par mon malade. N'est-ce là qu'une coïncidence de série? Je reste, en tout cas, frappé par la concordance de ces images et le fait que ces épithéliomas osseux métastatiques siégeaient, chaque fois, au niveau de la *tête humérale du côté droit* : dans des cas analogues, je rechercherai certainement plus attentivement l'existence, dans l'avenir, d'une lésion de la loge rénale.

L'ouverture de cette discussion n'aura pas été inutile par les observations, par les documents anatomo-cliniques et radiologiques qu'elle a fait sortir des dossiers de plusieurs d'entre nous. Souhaitons que les faits instructifs se multiplient qui nous éviteront de recourir, systématiquement, aux moyens d'investigation qui peuvent être dangereux pour les malades.

Kyste hydatique de la parotide,

par M. **F. Ferrari** (d'Alger), associé national.

Le kyste hydatique de la parotide, que nous avons observé et opéré, porte, depuis l'observation de Milianitch, de Belgrade, rapportée dans le *Bulletin de la Société nationale de Chirurgie* (**59**, n° 28, séance du 25 octobre 1933, page 1267), à 22 le nombre de cas publiés actuellement. Nous transmettons notre cas personnel à l'Académie de Chirurgie en raison d'abord de l'extrême rareté de cette localisation et ensuite, parce qu'il nous permet de continuer la discussion ouverte sur la technique opératoire du kyste hydatique en général, et en particulier des kystes hydatiques de la parotide.

Observation (prise par notre interne Bourgeon). — K. M..., jeune femme de vingt ans, entre à l'hôpital pour une tuméfaction de la région parotidienne droite qui lui déforme la face et lui occasionne des douleurs.

La tumeur lui est apparue il y a deux ans environ, en arrière de la branche montante de la mâchoire, très petite, de la taille d'un grain de blé, précise la malade. Elle était indolore. Son volume augmentait de façon progressive et continue. La mastication, au moment des repas, ne modifiait en rien ses dimensions. Sans cause, la tumeur devint douloureuse, la malade éprouvait une sensation de gêne, de tension continuelle avec, de temps à autre, des élancements irradiant en arrière vers la nuque.

L'évolution de la tumeur ne s'est jamais accompagnée de troubles de l'état général. Cette jeune femme a un enfant en bas âge qu'elle nourrit sans aucune fatigue.

K. M... n'a jamais été malade. Elle habite Alger depuis deux ans, mais auparavant, elle menait avec ses parents la vie errante des casseurs de pierres se déplaçant en caravane, vivant sous une tente étroite, en promiscuité continuelle avec des animaux et surtout des chiens.

A l'examen, on se trouve en présence d'une indigène plutôt maigre, au teint pâle, mais jouissant d'un état général excellent. Son visage est déformé par une tumeur de la taille d'un gros œuf de poule, occupant la région parotidienne droite et empiétant en avant sur la joue. Le lobule de l'oreille est relevé et en arrière, mais la peau qui recouvre la tumeur ne présente aucune modification, elle est souple, lisse, glisse bien sur la tumeur; pas de rougeur, pas de circulation collatérale. La tumeur n'adhère pas au maxillaire. Elle est résistante, ferme, et la palpation donne cette impression particulière que nous éprouvons en présence des kystes hydatiques superficiels, *de tumeur liquide sous forte tension.* L'exploration de la bouche ne montre aucune modification. L'orifice du canal de Sténon est visible, d'aspect normal, mais on ne perçoit aucune éjaculation de salive. En palpant la tumeur entre un doigt introduit dans la bouche et l'autre main placée sur la région parotidienne, on la sent nettement individualisée, comme encapsulée et mobile dans le sens vertical. Il s'agit évidemment d'une tumeur parotidienne. Le facial ne présente aucun signe de compression ou d'irritation.

La forme nettement arrondie de la tumeur, sa consistance uniforme dans tous les points, sa constitution exclusivement liquide, sa tension extrême ont éveillé dans notre esprit l'idée de kyste hydatique et c'est dans ce but que nous

avons fait compléter notre examen de la malade pour une réaction de Casoni qui a été nettement positive. Le foie et la rate ainsi que les poumons nous ont paru normaux cliniquement et radiographiquement.

Nous avons opéré cette malade le 6 février 1936. Anesthésie générale, kélène chloroforme. Incision verticale des téguments en avant du tragus et du lobule de l'oreille.

Nous explorons avec prudence le tissu cellulaire sous-cutané et constatons qu'il n'y a en ce point aucun filet du facial. Nous arrivons ainsi sur la parotide d'aspect normal. La tumeur est intraparotidienne. Section très prudente du tissu parotidien sur une épaisseur de 1/2 centimètre; nous tombons sur la tumeur dont la paroi est formée d'une membrane fibreuse assez résistante, ne paraissant pas adhérente au tissu glandulaire et se laissant même facilement décoller.

Un plan de clivage existe, qui va nous permettre d'enlever le kyste en entier avec son adventice. Nous amorçons donc prudemment la libération, en agrandissant vers le haut et vers le bas notre première incision du tissu glandulaire et nous pouvons ainsi l'énucléer complètement en nous aidant du ciseau courbe et sans rencontrer d'obstacle dans toute l'étendue circulaire de la tumeur. Celle-ci enlevée, nous posons deux ou trois ligatures sur de petits vaisseaux qui saignent. La niche occupée par la tumeur apparaît formée d'un tissu d'aspect fibreux, mais souple, au point de nous permettre de faire un capitonnage à l'aide de quelques points de catgut n° 0. Suture de l'incision superficielle de la parotide. Suture des téguments aux crins sans drainage.

La tumeur enlevée est ouverte : il s'agit d'un kyste uniloculaire avec sa membrane fertile contenant du liquide eau de roche.

Dès le réveil de la malade, l'exploration du facial montre son intégrité absolue. Il en est de même dans les jours qui suivent. Suites opératoires normales. K. M... a quitté l'hôpital vingt jours après l'opération, complètement guérie, sans avoir présenté une réaction quelconque du côté facial ni aucun écoulement de salive.

L'observation de notre malade soulève quelques points intéressants concernant la localisation et enfin la technique opératoire.

La fréquence des kystes hydatiques en Afrique du Nord fait qu'en présence d'une tumeur liquide, nous y pensons toujours. C'est pourquoi nous avons fait un diagnostic exact malgré la localisation très rare de l'échinococcose sur la parotide. Mais cette localisation dans une des glandes salivaires évoque l'idée de la voie suivie par l'œuf du tœnia. A-t-il suivi la voie sanguine ou suivant un trajet plus court, a-t-il pénétré dans la parotide par le canal de Sténon en remontant le courant salivaire? A ce sujet notre observation nous remet en mémoire l'histoire d'une malade atteinte d'un kyste hydatique du sein, qui fut opérée par notre maître Vincent. Cette malade avait allaité un jeune chien et c'est précisément ce commémoratif qui avait fait émettre par M. Vincent l'hypothèse possible d'une contamination par l'ascension de l'œuf dans les canaux galactophores. La même hypothèse pouvait être soulevée chez notre malade qui vivait en promiscuité avec des chiens, les embrassait souvent et se laissait non moins souvent lécher par eux. Mais cette hypothèse ne tient pas devant le raisonnement. Il nous paraît en effet difficile qu'un œuf de tœnia puisse remonter le cours de la salive. Il en est incapable par lui-même et il faudrait supposer, pour que cette hypothèse se réalise, que des contractions

antipéristaltiques du canal excréteur refoulent l'œuf jusque dans la glande. En pareil cas, le kyste se développerait soit en un point des canaux excréteurs, soit entre les lobules, mais alors la kystectomie pourrait-elle se réaliser dans des conditions aussi favorables que celles que nous avons rencontrées chez notre malade? Ce n'est pas notre avis. Et en admettant qu'on puisse la mener jusqu'au bout, nous estimons que ce ne serait pas sans danger pour le tissu parotidien. Il nous semble qu'un ou plusieurs canaux excréteurs doivent fatalement être ouverts et qu'on court ainsi le risque de voir apparaître dans les suites opératoires une fistule salivaire. Le plan de clivage, si facile à suivre, que nous avons trouvé dans notre observation, l'aspect de la niche après la kystectomie nous incitent à croire que la voie suivie par le tænia échinocoque, chez notre malade, a été la voie sanguine et que l'œuf s'est arrêté dans le tissu conjonctif périlobulaire de la parotide. En se développant, le kyste a refoulé tout autour de lui le tissu parotidien, sans créer d'adhérences solides à l'adventice à ce tissu et a refoulé ainsi les branches parotidiennes du facial que nous n'avons même pas aperçues.

De ces considérations, faut-il conclure que la kystectomie doit être l'opération de choix dans la chirurgie du kyste hydatique? La question ne semble pas encore résolue, et tout récemment A. W. Melnikoff, de Karkoff, dans le *Journal de Chirurgie* (**47**, n° 2, février 1936, p. 196 à 320), a publié un travail sur la *Chirurgie des kystes hydatiques*, dans lequel il préconise la kystectomie. Sur 59 cas opérés, il a pratiqué cette intervention dix-neuf fois sur le foie, deux fois sur la cavité abdominale et deux fois sur les muscles. Il la considère comme tout à fait indiquée pour les kystes du foie, du péritoine, du rein, de la glande thyroïde, des muscles et du tissu cellulaire, difficile pour les kystes hydatiques de la rate à cause d'une hémorragie abondante. C'est pourquoi il la remplace par l'extirpation de l'organe. Il est évident qu'il ne peut y avoir de discussions concernant le kyste hydatique du péritoine, des muscles et du tissu cellulaire. Encore ne faut-il pas être obligé de côtoyer de trop près les gros vaisseaux (artères mésentériques, gros vaisseaux des membres). Mais il nous semble difficile de partager l'opinion de Melnikoff pour les kystes hydatiques du foie, du rein ou des autres glandes. Cet auteur applique, il est vrai, une technique personnelle qu'il décrit en détail dans son travail. Les succès opératoires qu'il rapporte semblent lui donner raison. L'avenir seul nous édifiera sur ce point. Peut-être une série malheureuse modifiera-t-elle l'opinion de Melnikoff. Pour notre part nous estimons, jusqu'à preuve du contraire, que la kystectomie ne doit pas être érigée en procédé de choix. C'est à notre avis un procédé d'exception. Nous y avons eu recours une fois dans un cas de kyste hydatique du foie développé sur le lobe carré et ayant les dimensions d'une orange. Jamais nous ne l'employons dans les kystes volumineux du foie. En ce qui concerne la glande parotide, pour en revenir à notre observation, nous ne considérons pas la kystectomie comme devant être employée dans tous les cas. On pourra l'essayer et la poursuivre à la faveur d'un plan de clivage facile à suivre, mais si l'énucléation s'avère

difficile dès les premières manœuvres, il vaut mieux, à notre avis se contenter de la méthode plus modeste et plus sûre de la kystectomie avec formolage ou éthérisation.

Hernie de l'estomac et de la première portion du duodénum,

par M. **N. Hortolomei** (Bucarest), associé étranger.

Les hernies épigastriques de l'estomac sont exceptionnelles au point que, dans certains traités classiques, on les voit considérées comme inexistantes. Voilà pourquoi nous croyons intéressant de présenter notre observation ainsi que le cliché radiographique qui l'accompagne.



Il s'agit d'une malade âgée de soixante-quinze ans qui, depuis une quinzaine d'années, est porteuse d'une petite tumeur localisée à l'épigastre, paramédiane, et qui est restée stationnaire jusqu'à il y a cinq ans, quand elle a commencé à grossir rapidement atteignant le volume du poing.

La tumeur était réductible presque en totalité. Les bandages ayant pour but de la maintenir réduite, étaient mal supportés et la plupart du temps, d'ailleurs, n'arrivaient même pas à la maintenir. Depuis deux ans, la malade a commencé à souffrir de l'estomac et à vomir tous les trois à quatre jours ; les vomissements la soulageaient temporairement. Elle n'a jamais présenté des troubles évidents au niveau de la tumeur.

Les divers traitements médicaux dirigés sur l'estomac sont restés inefficaces.

Il y a deux à trois mois, elle a commencé à vomir tous les jours, surtout la nuit, et à présenter de fréquentes régurgitations. Les vomissements étaient fortement acides et étaient composés d'aliments ingérés dix à douze heures auparavant. Ces symptômes ont déterminé un éminent praticien entérologiste à nous l'adresser comme suspecte de sténose pylorique d'origine tumorale.

A l'examen, la malade présentait une tumeur épigastrique, sonore, réductible presque en totalité, sauf une petite portion qui, à la palpation, donne l'impression d'être de l'épiploon.

La radiographie (v. fig.) indique la présence de l'estomac dans le sac herniaire et, de profil, on réussit à y identifier l'antre pylorique.

Nous intervenons à l'anesthésie locale. On dissèque facilement le sac qui a le volume d'un poing. Le contenu est facilement réductible. Il ne reste qu'une petite portion qui, à l'ouverture du sac, s'avère être de l'épiploon adhérent.

En tirant dessus, on attire facilement dans la plaie l'antre, le pylore et la première portion du duodénum qui a un méso. Le côlon ne pénétrait pas le sac. Le pylore a un aspect normal. L'orifice herniaire est situé à deux travers de doigt à droite de la ligne médiane passant à travers le muscle droit, à trois travers de doigt au-dessus de l'ombilic. Son diamètre est de 3 centimètres. On reconstitue la paroi en trois plans. La malade guérit sans incident.

Il est probable que, dans le cas que nous venons de présenter, il s'agit d'une hernie primitive de la portion médiane de l'épiploon gastro-colique qui, ayant contracté des adhérences au niveau du sac herniaire, a attiré secondairement dans le sac l'antre, le pylore et la première portion du duodénum.

Il est de même probable que ce n'est que la rareté des hernies épigastriques contenant de l'estomac qui a empêché les spécialistes d'incriminer la hernie comme étant à l'origine des troubles et tous se sont contentés de traiter la gastrite. Les vomissements leur ont fait penser, dans le même ordre d'idées, à une sténose pylorique. Ce n'est que la radiographie qui a tranché le diagnostic. Mais il n'en est pas moins vrai que cet examen a été longtemps refusé par la malade.

PRÉSENTATION DE MALADE

Tumeur bénigne de la parotide. Un procédé pour remédier à la paralysie faciale inférieure,

par M. **F. M. Cadenat.**

Dans l'extirpation des tumeurs cliniquement bénignes de la parotide, une des plus grandes préoccupations des chirurgiens est de réduire les troubles de paralysie faciale. M. P. Duval, dès 1914, publiait une technique élégante de conservation de la branche temporo-faciale dont il reprenait la description en 1932 avec son élève Redon et que connaissent tous les chirurgiens.

Mais la branche inférieure du nerf est fatalement sacrifiée et les troubles fonctionnels et esthétiques qui en résultent ne sont pas négligeables. La dernière de nos opérées était une directrice d'école qui s'affligeait d'une disgrâce qui prêtait à sourire à ses élèves. Aussi, me suis-je demandé s'il n'était pas possible de remédier aux troubles de paralysie du facial inférieur, sans être obligé de recourir à un accessoire tel que l'ingénieux crochet d'Ombrédanne.

La malade que je vous présente aujourd'hui a été opérée il y a six jours, et, comme elle doit retourner en province, j'ai tenu à vous la montrer malgré ce court délai. Comme vous le voyez, la commissure gauche (côté opéré) ne tombe pas, elle est même un peu plus haute que l'autre, et si nous prions la malade de faire quelques mouvements elle y parvient parfaitement.

Il y aurait un certain nombre de choses à dire sur l'extirpation des tumeurs de la parotide. Je le ferai ailleurs plus longuement, me contentant d'exposer ici l'artifice technique qui permet de remédier à la paralysie du facial inférieur. J'y suis parvenu par une myoplastie faite au moyen du digastrique. Le choix de ce muscle se justifie par son innervation et sa situation. Le ventre postérieur est innervé par le facial qu'il faut précisément remplacer, et le rameau nerveux pénètre le muscle assez loin en arrière pour que la mobilisation du muscle soit facile sans élongation. Il suffit donc de sectionner le digastrique en avant, de faire cheminer le corps charnu sous un décollement de la peau de la joue puis, par une incision minuscule faite au niveau de la commissure, de rattraper l'extrémité antérieure et de la fixer aux muscles déficients (orbiculaire, risorius, etc.).

Cette manœuvre n'est pas, comme on pourrait le croire une complication, mais elle simplifie l'ensemble de l'opération et l'on a avantage à sectionner et à relever le digastrique assez tôt. On découvre ainsi avec la plus grande facilité la carotide externe sans avoir à chercher d'autres repères, et on peut la lier dès le début de l'opération, ce qui diminue les difficultés d'hémostase. Le digastrique est d'ailleurs le repère essentiel de

cette opération car, dans le haut, il permet de situer très exactement le nerf facial en profondeur, sans que la section de la mastoïde à la base soit nécessaire.

Pour permettre l'autoplastie au niveau de la commissure, il faut que le muscle soit suffisamment long, c'est-à-dire le sectionner très loin en avant, au niveau de son ventre antérieur. Le débridement sous-maxilluire nécessaire à cette poursuite, n'a pas besoin d'être long à cause de la mobilité de la peau de la région, accentuée encore par la distension des tissus par l'infiltration de l'anesthésie locale (anesthésie de choix pour cette opération). De fait, dès que la corde de la veine jugulaire externe a été sectionnée, on peut suivre le ventre antérieur au-dessous de la glande sous-maxillaire et des vaisseaux faciaux (qu'il est inutile de couper). La cicatrice de ce débridement, masquée par la saillie du maxillaire, est déjà chez cette malade à peine visible.

Quant aux troubles dus à la suppression de l'ancienne fonction du digastrique, ils semblent nuls : comme abaisseur de la mâchoire, le mylo-hyoïdien persiste de ce côté et la musculature opposée suffirait à obtenir ce mouvement. Comme élévateur de l'os hyoïde, le constricteur moyen est assez puissant pour le remplacer.

Le Secrétaire annuel : M. André Martin.

Paris. — A. Maretheux et L. Pactat, imp., 1, rue Cassette.

MÉMOIRES

DE

L'ACADÉMIE DE CHIRURGIE



Séance du 24 Juin 1936.

Présidence de M. Henri Rouvillois, *président.*

PROCÈS-VERBAL

La rédaction du procès-verbal de la dernière séance est mise aux voix et adoptée.

CORRESPONDANCE

La correspondance comprend :

1° Les journaux et publications périodiques de la semaine.

2° Des lettres de MM. Basset, Guimbellot, Menegaux, Sénèque, Wilmoth s'excusant de ne pouvoir assister à la séance.

3° Un travail de MM. René Leriche, associé national, et René Frœlich (Strasbourg), intitulé : *Réalisation expérimentale d'un syndrome vasculaire rappelant la thrombo-angéite de Buerger. De l'origine surrénalienne des oblitérations artérielles et veineuses dans cette maladie.*

4° Un travail de M. Louis Portes, intitulé : *A propos des kystes lutéiniques de l'ovaire.*

M. Mouloncuet, rapporteur.

Publication périodique hebdomadaire.

A PROPOS DU PROCÈS-VERBAL

A propos de la communication de M. Dufourmentel sur les tumeurs d'inclusion faciale,

par M. **P. Moulonguet.**

Dans l'intéressant rapport que nous a fait mon ami Moure sur trois observations de tumeurs faciales à évolution récidivante locale, je relève une expression qui me paraît propre à engendrer une regrettable confusion : celle de « malignité histologique », qui est plusieurs fois opposée à la relative bénignité clinique.

Je ne comprends pas ce que peut vouloir signifier l'expression de malignité histologique. En quoi une image microscopique est-elle maligne? Peut-on concevoir un autre critérium de malignité que l'évolution clinique? Et si l'examen microscopique de la pièce a fait conclure à une tumeur maligne, alors que l'évolution se montre celle d'une tumeur bénigne, ou d'une tumeur récidivant localement sans tendance à la généralisation, il n'y a pas d'autre conclusion à tirer du fait que celle d'une erreur de pronostic histologique.

Ce pronostic histologique, élément essentiel des questions que nous posons au laboratoire d'anatomie pathologique, ne peut être basé que sur la confrontation constante des aspects microscopiques et de l'évolution clinique. Si un type histologique a été longtemps mal classé et rangé à tort dans le groupe des néoplasmes malins, qu'ensuite une meilleure observation *complète* des faits démontre que ce type histologique appartient en réalité à une affection bénigne, eh bien, il faut le rattacher à son vrai groupe et ce n'est pas telle ou telle image de cellules ou de noyaux, tel détail de structure qui doivent être pris en considération.

On trouverait de nombreux exemples de structures histologiques atypiques par certains détails qui appartiennent à des lésions bénignes (les sarcoïdes, les hyperkératoses, le molluscum contagiosum, l'épithélioma de Malherbe), et d'aussi nombreux aspects typiques qui appartiennent à des lésions malignes (certains nævo-carcinomes, certains chondromes, les neurogliomes). Ce n'est jamais sur des détails que, devant une coupe histologique, on peut prévoir un pronostic. C'est en la reconnaissant comme appartenant à tel type anatomo-clinique, puis en évoquant l'évolution clinique de cette affection, que l'histologiste acquiert le droit de porter un pronostic.

Ce sont là, il me semble, vérités d'évidence, mais qui ont des conséquences pratiques importantes, trop souvent oubliées. La première est celle qui était chère à Lecène : c'est l'intérêt qu'ont les chirurgiens, si attachés à la connaissance du pronostic de leurs opérations, à faire eux-

mêmes leurs examens anatomo-pathologiques. M. Chevassu nous le disait encore tout récemment. La seconde est que le chirurgien doit, au moins, être en liaison personnelle et confiante avec le laboratoire et ne pas lui faire envoyer des pièces sous forme de devinette; il s'expose presque fatalement, s'il agit ainsi, à recevoir des réponses « analytiques », description des images histologiques pour elles-mêmes, dont l'histologiste ne peut pas (et ne devrait jamais) tirer les conclusions, seules utiles pour nous cependant, de classement et de pronostic de la lésion.

RAPPORTS

Trois cas d'abcès myositiques du muscle temporal,

par M. J. **Hussenstein** (Tours).

Rapport de M. F. d'Allaines.

M. Hussenstein, de Tours, nous a adressé 3 cas très exceptionnels par leur localisation d'une affection déjà rare par elle-même. Il s'agit de trois exemples de myosite à pneumocoques, ce qui est déjà assez rare; en outre, ces 3 cas se sont développés dans le muscle temporal, localisation jusqu'ici non signalée à ma connaissance. Voici ces trois observations :

Observation I. — F..., plétorique et diabétique, est pris, vers le 12 août 1933, d'une douleur vague dans la région temporale gauche, avec température 38°-38°5. Puis une tuméfaction apparaît avec œdème de la paupière et le malade entre à la clinique le 25 août.

L'examen montre une tuméfaction dans la fosse temporale gauche, peu volumineuse, douloureuse, qui, avec un œdème léger de la région orbito-frontale, un léger trismus et une température à 38°2, manifeste l'existence d'un abcès profond. Son origine est seule inconnue; on pense d'abord à un aspect d'origine otitique. Cependant, l'examen du spécialiste (Dr Magnan) ne décèle rien de précis à ce point de vue. On émet l'hypothèse d'une ostéite du crâne et on conclut à la nécessité d'une intervention chirurgicale.

Intervention : 17 septembre 1933. Lambeau temporal à pédicule zygomatique. On rugine le muscle temporal de façon à découvrir le plus largement possible la fosse temporale profonde jusqu'à la crête sous-temporale. A ce niveau, on trouve quelques centimètres cubes de pus. On pose le diagnostic d'ostéo-myélite du crâne et on cherche minutieusement l'existence d'un foyer osseux. Il semble qu'une petite zone grosse comme une lentille, siégeant près de la suture sphéno-temporale, soit nécrotique, et on effectue un curettage soigneux de l'os. La lésion n'est pas nette. Par contre, en dehors, le muscle est largement infiltré, œdématié. Ne soupçonnant pas l'existence d'une myosite, on laisse le muscle temporal inséré sur son aponévrose et on ferme en laissant une petite mèche et un drain dans le foyer présumé d'ostéite. Le pus prélevé à l'examen direct est aseptique et à la culture décèle le pneumocoque. Le lendemain de l'opération, la température est au-dessus de 40°. La courbe descend progressivement pour atteindre 38° vers le dixième jour, s'y maintenir pendant une durée égale. Le

malade quitte la clinique, apyrétique, au bout d'un mois, mais conservant toujours une fistulette pré-auriculaire que le médecin traitant continue à mécher.

Rentré chez lui, le malade voit se refermer la fistule, mais, huit jours après (26 octobre 1933) la fermeture complète de l'orifice, la température remonte et un nouvel abcès se forme. Ce malade entre de nouveau à la clinique pour une intervention qui consiste uniquement en un débridement du trajet et curettage des fongosités. On ne trouve toujours pas de zone ostéo-myélitique typique. Une seconde fois, le blessé rentre chez lui, mais la plaie redevient fistuleuse jusqu'au mois de janvier. A ce moment, l'examen montre un trajet qui s'étend sous le muscle temporal, entre le muscle et l'os, zone large remplie de fongosités. La douleur est pratiquement inexistante, mais le blessé se plaint surtout d'un trismus qui le gêne considérablement. La température est subnormale.

Devant cet état persistant, pendant qu'il s'agissait d'une persistance de la suppuration par l'infection myositique, on décide de faire une résection du muscle. Pour la troisième fois le malade est hospitalisé (décembre 1935). On incise sur la première ligne d'incision, dessinant un lambeau à base zygomatique. On rugine le muscle temporal qui est réduit dans toute sa partie antérieure au moins, à l'état d'une masse gélatineuse, blanchâtre et scléreuse par endroits. L'os sous-jacent ne paraît pas malade. Aux ciseaux et au bistouri on résèque la plus grande partie du muscle temporal et on ne touche pas à la paroi osseuse. Mèche et drain aux deux extrémités du lambeau, suture de la plaie aux crins. Les suites opératoires sont extrêmement simples : en trois jours l'œdème de la face, qui est apparu volumineux le soir de l'opération, disparaît, et *douze jours après le malade sort complètement guéri.*

Revu six mois après, *ce blessé n'a plus aucun trismus*, il a repris intégralement son occupation, et il ne persiste plus qu'une déformation de la fosse temporale vidée de son muscle.

J'ai tenu à rapporter *in extenso* cette observation pour montrer avec évidence les difficultés qu'a eues M. Hussenstein pour établir le diagnostic exact d'une affection aussi inhabituelle. Toutefois, la localisation musculaire de l'infection peut être affirmée par l'histoire que l'on peut résumer ainsi : *abcès aigu à pneumocoque de la région temporale, sans antécédent, pas de lésion auriculaire, pas de lésion osseuse, fistulisation de l'abcès après incision simple ; cette fistule ne put être guérie ultérieurement que par l'excision du muscle temporal et sans que l'on ait pratiqué aucune autre intervention osseuse ou auriculaire.*

Obs. II. — Une femme de trente-cinq ans, Mme B..., en juin 1934, subit une avulsion dentaire pour une carie d'une deuxième grosse molaire supérieure droite. Environ quinze jours après, apparaît une tuméfaction douloureuse de la région temporale droite, tuméfaction légèrement douloureuse s'accompagnant d'une température à 38°5 et 38°.

Cette malade examinée à ce moment n'est pas opérée. On lui prescrit du propidon, et environ trois semaines ou un mois après le début des accidents se contituent trois fistules par lesquelles s'évacue du pus franc :

1° Une fistule dans la région temporale au-dessus du zygoma, en avant des vaisseaux temporaux ;

2° Une fistule dans la région parotidienne derrière la branche montante du maxillaire ;

3° Troisième fistule au bord postérieur du sternocléido-mastoïdien à deux travers de doigt de la clavicule.

Au début de septembre, apparaît de l'œdème de la région temporale, œdème qui gagne la région palpébrale en même temps que les fistules se tarissent. La

malade est examinée par nous le 11 septembre 1934. On constate une tuméfaction inflammatoire de la région temporale gauche avec un œdème assez accentué gagnant la face et les paupières. La tuméfaction temporale n'est pas très douloureuse au moins spontanément, et la malade se plaint surtout d'un trismus marqué. La température est autour de 38°5.

INTERVENTION (12 septembre 1934). — Incision verticale sur la fistule temporale avec débridement en haut en T à branche incurvée. On a ainsi un jour assez large dans la fosse temporale. Cette incision donne issue à une collection de pus siégeant entre le muscle et l'os. Le muscle paraît en grande partie fongueux. L'os exploré minutieusement ne présente aucune lésion nette, sauf peut-être près de la crête sous-temporale au voisinage de la scissure sphéno-temporale. On rugine l'os, et à la pince-gouge on arrive à mettre la méninge à nu, sur une très petite zone, grande comme 50 centimes. L'os abrasé ne paraît pas nettement ostéitique. Les trois trajets fistuleux sont curettés, touchés au nitrate. On referme la fosse temporale sur drainage. Il n'a pas été possible de suivre de façon complète la fistule inférieure jusqu'au foyer temporal. Par contre, il semble, qu'en avant, on puisse atteindre le sillon maxillo-jugal. Les suites opératoires sont assez simples. L'œdème de la face encore très marqué pendant quelques jours diminue, puis disparaît et la fistule temporale se ferme vers la quatrième semaine. La malade quitte la clinique. Les deux fistules inférieures ne sont pas fermées, mais ne suppurent pratiquement plus.

Le 10 novembre 1934, on est rappelé auprès de la malade qui présente de nouveau une tuméfaction inflammatoire de la fosse temporale et des signes méningés. L'examen montre, en effet, un œdème inflammatoire de la tempe et de la région fronto-orbitaire gauche, et, d'autre part, un signe de Kernig, de la raideur de la nuque et de la fièvre à 39°. La ponction lombaire montre un liquide légèrement trouble et très hypertendu (1 gr. 20 d'albumine, 0,35 de sucre, 5 grammes de chlorure et des globulines. Très nombreux polynucléaires et surtout quelques coccis encapsulés du type pneumocoque. Les cultures restent négatives après vingt-quatre heures, la souris reste vivante au bout de quarante-huit heures),

On pense à l'existence d'un abcès extradural ou sous-dural. On réintervient en faisant un grand lambeau temporal à pédicule zygomatique, mais on ne découvre que quelques gouttes de pus. L'os paraissant infecté dans la partie basse de la région temporale, ou trépane, mais on ne trouve que la méninge normale, et rien qui permette de penser à un abcès. Curettage du muscle et fermeture sur drainage.

Les suites opératoires sont dominées par le tableau méningé.

Les signes méningés diminuent avec alternatives de mieux et de pire, jusque vers la troisième semaine. Il reste cependant à ce moment encore de la rachialgie, une certaine raideur des muscles spinaux et une céphalée persistante.

La malade rentre chez elle améliorée. Les fistules ne sont toujours pas fermées. Puis les signes méningés reprennent et la mort survient par méningite purulente à pneumocoque au mois d'avril 1935.

Dans ses conclusions, M. Hussenstein admet qu'il s'agit ici d'une myosite primitive du muscle temporal; toutefois, dit-il, l'ablation, quelques jours auparavant, d'une grosse molaire supérieure du même côté pose un problème étiologique; je crois qu'il nous faut retenir très soigneusement cette origine comme bien probable. A mon avis, il s'agirait plutôt d'un abcès de la fosse temporale ayant évolué jusqu'à la méningite à pneumocoque. *Plutôt que d'une myosite primitive il s'agit probablement d'une cellulite suppurée de la région temporo-parotidienne consécutive à une affection*

dentaire. L'étendue et le siège des fistules, temporale, parotidienne et cervicale basse répondent bien aux cellulites suppurées d'origine dentaire. Le muscle temporal a été atteint par l'affection, c'est un point évident d'après l'observation, mais probablement en second lieu après une phase de suppuration péri-musculaire. Ici même M. Lenormant[1] a parlé de péri-myosite, véritable cellulite péri-musculaire due aux staphylocoques et développée au niveau des membres dans les espaces cellulaires intermusculaires. La suppuration secondaire des masses musculaires, comme dans le cas présent, rend bien difficile le diagnostic précis de la localisation première.

Obs. III. — Il s'agit d'un homme de vingt-six ans, Aimé C..., qui entre le 23 décembre 1934 à l'hôpital de Tours pour une tuméfaction de la région temporale droite avec fièvre et trismus. On apprend que cette tuméfaction est apparue au décours d'une crise douloureuse atteignant les articulations du poignet et du genou droit, et du coude gauche qui a été étiquetée rhumatisme articulaire aigu. Cette polyarthrite, accompagnée d'une température allant jusqu'à 40° et d'une lésion cardiaque a débuté le 28 octobre et s'est terminée vers le 20 novembre, environ un mois avant l'apparition des symptômes temporaux. A son entrée à l'hôpital, la température est à 38° et la tuméfaction volumineuse de toute la zone temporale orbitaire et jugale gauche fait penser d'abord à une arthrite de la temporo-maxillaire. On constate un souffle d'insuffisance mitrale. Pas de lésion articulaire des membres.

Cinq jours après son entrée, nous examinons le malade hospitalisé en médecine, dont la tuméfaction temporale a augmenté de volume. Elle s'étend en haut et en avant vers le front, et il paraît évident qu'on se trouve en présence d'une collection suppurée de la fosse temporale. Cet abcès est d'ailleurs remarquablement peu douloureux. Une ponction ramène du pus à pneumocoque.

Intervention le 29 décembre 1934. Instruite par les observations précédentes, l'intervention consiste, après avoir incisé verticalement le temporal jusqu'à la paroi osseuse et après avoir débridé en T en haut, à réséquer une grande partie du muscle d'emblée sans toucher à la paroi osseuse. Un fragment de ce muscle est prélevé qui montre l'existence d'une myosite. La paroi osseuse temporale examinée ne montre aucune lésion d'ostéite. Cependant, dans la région de la crête sous-temporale, dont l'os présente un aspect rappelant celui que nous avons constaté dans les deux observations précédentes, on prélève un petit fragment de la table externe du temporal dont l'examen histologique montrera l'intégrité du tissu osseux. On ferme la plaie sur drainage et le drain est enlevé au sixième jour.

Le malade sort de l'hôpital le douzième jour complètement guéri. Nous l'avons revu trois mois après : il ne persiste pratiquement qu'une diminution très légère d'amplitude des mouvements d'ouverture de la bouche. La fosse temporale évidée forme un méplat assez inesthétique.

Cette observation est très remarquable car M. Hussenstein averti par les deux cas précédents et se trouvant en présence du même syndrome de douleur, tuméfaction, trismus et fièvre, ponctionne son malade, retire du pus à pneumocoque, fait *le diagnostic de myosite à pneumocoque du muscle temporal, décide de réséquer d'emblée ce muscle et guérit son malade en douze jours.*

Voici donc trois observations dont deux au moins sont d'authentiques

1. Lenormant : *Bull. et Mém. de la Soc. nat. de Chir.*, 1932, p. 1321.

myosites suppurées à pneumocoque du muscle temporal et dont la troisième semble répondre plutôt à une cellulite de la région temporo-parotidienne avec myosite secondaire.

Ce sont des suppurations aiguës à pneumocoque de la région répondant à la forme aiguë des myosites suppurées. Les 2 cas qui ont guéri l'ont fait après résection du muscle malade. L'autre cas n'a pas guéri, s'est compliqué de fusées purulentes et finalement de méningite mortelle, malgré des interventions variées dont aucune, il est vrai, n'a consisté en une résection musculaire.

A la suite de M. Hussenstein, nous pouvons dégager quelques conclusions :

Tout d'abord, la *rareté de cette myosite temporale à pneumocoque.*

Le pneumocoque est loin d'être exceptionnel dans les myosites suppurées. Pergola [1], dans sa thèse, trouve dans 25 cas d'abcès collectés intramusculaires dix fois le staphylocoque doré, cinq fois le pneumocoque, une fois le streptocoque associé aux colibacilles, une fois le gonocoque. Palès [2] parle de 5 cas de myosite à pneumocoque sur 300 pneumococcies avérées ; il signale l'évolution plus torpide de ces myosites à pneumocoques. Il faut remarquer toutefois qu'*en général les myosites pneumococciques surviennent comme secondaires à des accidents à pneumocoques évidents d'autre nature.* Les trois malades rapportés par Palès avaient eu dans les mois précédents une infection pulmonaire. Pergola nous apporte deux observations de malades ayant fait une pneumonie, trois semaines et quinze jours avant l'accident métastatique musculaire.

Fait paradoxal, dans les observations de M. Hussenstein, l'antécédent pneumococcique n'existe pas :

Le malade de l'observation n° 1 n'avait aucun antécédent.

Dans l'observation n° 2 l'avulsion d'une dent peut être considérée comme une porte d'entrée (?)

Enfin, dans l'observation n° 3, un rhumatisme infectieux survenu quelque temps auparavant pourrait peut-être être regardé comme l'origine de l'infection.

Quant à *la localisation au muscle temporal, elle nous paraît jusqu'ici n'avoir jamais été signalée* : la seule localisation voisine est un cas de myosite du masséter rapporté dans la thèse de Pergola. L'on pourrait s'étonner du hasard qui nous en montre 2 cas et peut-être 3, si nous ne pouvions penser avec M. Hussenstein que cette myosite temporale peut exister, mais a dû toujours être méconnue sous le masque d'une ostéo-périostite.

En effet, dans les observations que je vous ai rapportées, nous avons vu que M. Hussenstein, même prévenu de la nature possible de l'affection, ayant même porté le diagnostic exact, a tout de même pensé à l'existence possible d'une ostéite de l'os temporal et a curetté ou trépané l'os, et c'est l'évolution et surtout l'examen histologique des fragments osseux prélevés

1. Pergola : *Thèse de Paris*, 1935.
2. Palès : *Arch. de Méd. et de Pharm. coloniales*, 31, 1933, p. 512.

qui lui a montré l'intégrité de l'os et qui a prouvé la nature musculaire de l'affection.

Frappé de la difficulté du diagnostic avec une ostéite, M. Hussenstein cherche à dégager de ses observations une *possibilité clinique*. La douleur, dit-il, est moins vive dans la myosite que dans l'ostéomyélite. Il est certain qu'un des symptômes les meilleurs et les plus constants d'une ostéite du crâne est la douleur térébrante, continue et particulièrement pénible. *La myosite est relativement peu douloureuse* et les observations que je viens de vous rapporter montrent avec évidence ce fait qu'il me paraît juste de retenir comme un élément précieux du diagnostic.

Enfin, M. Hussenstein conclut de ses observations que la myosite suppurée du muscle temporal doit être traitée résolument par la résection immédiate du bloc musculaire atteint. En effet, on admet couramment que la myosite suppurée est justiciable de la seule incision de drainage. Pergola rejette l'excision musculaire « comme ouvrant des voies lymphatiques, supprimant les éléments de la cicatrisation et mutilant un organe qui ne peut se régénérer ». Il admet toutefois la résection des parties sphacélées.

M. Hussenstein a été frappé, surtout dans son premier cas, de la longueur de la suppuration : quatre mois après l'opération primitive, la fistule durait encore et elle fut guérie complètement en douze jours par la seule résection du bloc musculaire.

H. Hussenstein pense qu'il faut chercher le rôle de cette évolution si longue dans la disposition anatomique de la région : entre l'aponévrose temporale rigide et la paroi osseuse, il existe un espace temporal inextensible, mais aussi irrétrécissable, propice aux fistules indéfinies.

Mais, en réalité, presque toutes les myosites suppurées ont une évolution très longue après la simple opération de drainage. L'évolution, dit Pergola, dans sa thèse si complète, est longue : de cinq à six semaines en moyenne; la plus courte a duré douze jours (Picot et Marx [1]), la plus longue fut de quatre mois (observation de Mondor). *Il reste donc en effet logique que la résection du muscle est un moyen plus rapide et plus radical de guérir une myosite*, et ce moyen mériterait probablement d'être employé plus fréquemment. Peut-être la résection entraîne-t-elle une déficience musculaire importante (le malade de l'observation n° 3 présentait une dépression visible), ceci est un point à considérer; encore toutefois peut-on penser qu'une suppuration de cinq à six semaines après une simple opération de drainage peut aussi laisser des séquelles importantes. Toutefois, la résection du muscle atteint de myosite aiguë me paraît une méthode très précieuse à utiliser dans les cas qui restent fistuleux après l'opération et même lors d'une opération primitive à la période d'état de l'affection musculaire.

Je vous propose, Messieurs, de remercier M. Hussenstein de nous avoir adressé ces trois intéressantes observations et de les publier dans nos Bulletins.

1. Picot et Marx : *Bull. et Mém. de la Soc. nat. de Chir.*, 1933, p. 507.

Oblitération congénitale de l'intestin,

par MM. **Nast** et **d'Halluin** (Lagny).

Rapport de M. F. d'Allaines.

Voici l'observation que nous envoient MM. Nast et d'Halluin, qui concerne un nourrisson atteint d'une oblitération congénitale de l'intestin très étendue puisque toute la partie inférieure sous-jacente du jéjunum était réduite à l'état d'un cordon creux.

Observation. — Enfant D..., de sexe masculin, né à terme à la maternité de Chelles, pesant à sa naissance 3 kilogr. 100, paraissant bien constitué et né de deux parents sains. L'enfant ne rend pas de méconium à sa naissance, ni pendant les jours suivants. Cependant, l'examen montre que l'anus est bien perméable et que l'on peut y enfoncer une sonde de Nélaton sur une longueur de 7 à 8 centimètres. Le troisième jour, l'enfant commence à vomir en même temps qu'apparaît un certain ballonnement abdominal. L'examen général ne montre à ce moment-là aucune notion à retenir. Le Dr Nast pense qu'il s'agit d'un rétrécissement congénital de l'intestin grêle et il se base pour appuyer son diagnostic sur l'absence d'émission de méconium coexistant avec la présence d'un anus normalement conformé.

Le Dr d'Halluin, appelé en consultation, confirme ce diagnostic et bien qu'une intervention semble devoir offrir bien peu de chance de succès, il conseille tout de même l'opération comme la seule chance possible d'une guérison.

L'intervention est pratiquée le troisième jour de la vie de l'enfant, à 18 heures, le 10 novembre 1935. Incision médiane sous-ombilicale, issue immédiate de plusieurs anses grêles dilatées et congestives. La dilatation de l'intestin atteint son maximum sur environ 30 centimètres de ce qui paraît représenter l'iléon; à ce niveau, à travers la mince paroi intestinale, on peut voir du méconium dans la cavité intestinale. A partir de cet endroit dilaté, l'intestin se rétrécit rapidement en entonnoir et devient de plus en plus petit jusqu'à former un cordon gros comme une plume d'oie, lisse et régulier, qui diminue encore de calibre et finit par s'implanter sur la region de l'ampoule rectale. Aucune intervention n'est possible. Fermeture simple de la paroi, et mort le lendemain, à 8 heures du matin.

L'examen, à l'autopsie, a permis de noter les constatations suivantes :

Au niveau de l'origine du jéjunum, l'intestin est normal, puis il se dilate progressivement, et après environ 1 m. 50, il redevient brusquement petit, dur, épais ; la lumière intestinale se rétrécit progressivement et arrive à disparaître. A ce niveau, l'intestin est remplacé par un cordon plein qui persiste sous cette forme jusqu'à la terminaison. Ce cordon, à un endroit situé à environ 30 centimètres de l'oblitération, présente un renflement latéral qui paraît représenter le reste de l'appendice iléo-cæcal et au-dessous de cette portion dans le segment qui répond, par conséquent, au gros intestin, le cordon se rétrécit encore, s'amincit, et finit par former une véritable ficelle qui s'implante sur l'ampoule rectale.

Des sections pratiquées au niveau de l'intestin dilaté et sur le cordon fibreux ont montré que, peu à peu, l'intestin se transformait en un tube plein formé d'une paroi semblant représenter la paroi intestinale et d'un contenu d'apparence cellulo-muqueux.

L'examen microscopique, pratiqué par le Dr Dobkévitch, a montré l'aspect suivant :

L'examen histologique montre une paroi intestinale considérablement hypoplasiée, mais dans laquelle on reconnaît, bien que très amincies, toutes les couches de la paroi d'un intestin normal. Cependant, il faut noter deux particularités :

1° La disparition des follicules lymphoïdes dans la muqueuse ;

2° La conservation relative, d'où fausse apparence d'hyperplasie, du plexus nerveux myentéral (d'Auerbach). La mauvaise fixation ne permet malheureusement pas d'en faire une étude détaillée.

Il s'agit ici d'une variété rare d'une affection exceptionnelle puisque sur 20.000 cas d'autopsie de nouveau-nés, Ernst[1], de Copenhague, a recueilli un cas de cette affection.

Le plus récent travail que j'ai pu consulter est celui de Davis et Poynter[2], qui analyse 392 cas de cette affection à propos d'un cas personnel. Dans le cas de ces auteurs, il s'agissait d'occlusions multiples siégeant sur le grêle et traitées par une entérostomie sur l'intestin dilaté, opération suivie de mort.

Nous sommes redevables à cette observation du premier lavement baryté employé dans le but de préciser le diagnostic ; dans ce cas, le lavement poussé par l'anus s'était arrêté au niveau de l'angle sous-hépatique du côlon. Remarquons tout de suite que cette exploration radiologique était infidèle, car, chez cet enfant, le côlon était normal dans son entier, l'occlusion siégeait sur la partie moyenne du jéjunum. Ce fait est peut-être dû à une parésie intestinale surajoutée et sous-jacente à la sténose, fait que nous retrouverons plus loin à propos du traitement.

De la statistique complète de l'article de Davis et Poynter nous pouvons extraire que le siège de l'occlusion est en moyenne le suivant :

Duodénum sus-vatérien	159	cas.
Duodénum sous-vatérien	75	—
Jéjunum	60	—
Iléo-cæcum	101	—
Côlon	39	—
Multiples (15 p. 100)	67	—

En revanche il n'est pas fait mention d'une atrésie aussi importante que celle que je vous rapporte et qui comprenait l'iléon et la totalité du côlon. Retenons en outre la fréquence relative de la multiplicité des sténoses, ce qui est un point capital à se souvenir lors d'une opération ; entre les différents points de sténose l'intestin n'est pas dilaté ainsi que le font remarquer les deux auteurs précédents, il est de volume normal et plutôt contracté, ceci doit donc engager à une exploration soigneuse puisque seul le rétrécissement d'amont s'accompagne de la dilatation intestinale révélatrice. On peut voir la même figure d'occlusions multiples

1. Ernst : *British Medical Journal*, **1**, 1916, p. 644.
2. Davis et Poynter : *Surgery, Gynecologie, Obstetric*, **34**, 1922, p. 35.

dans l'observation de Guibal qui est rapportée par mon maître et ami Mondor[1] dans son « Traité de chirurgie des Diagnostics d'urgence en Chirurgie abdominale ».

Il me paraît inutile de parler ici de la clinique de cette affection et des autres différents points de son histoire qui sont fort bien étudiés dans l'article que j'ai cité précédemment.

Fèvre[2] dans son « Traité de Chirurgie infantile d'urgence » a très complètement précisé les variétés, la clinique et les difficultés du diagnostic de cette occlusion congénitale aiguë.

Plus intéressants, car moins étudiés, sont les caractères microscopiques de la sténose. Au niveau du segment atrésié les tuniques intestinales existent, musculeuses, séreuses et muqueuses, mais ce qui reste de la lumière intestinale est oblitéré par des débris muqueux, des cellules épithéliales dégénérées, du mucus et quelques globules blancs. Peut-être faut-il voir là le restant de l'oblitération normale du tube intestinal au cours de la vie intra-utérine. Après formation du tube digestif, il se produit, grâce à la prolifération épithéliale, une oblitération de ce tube, sauf au niveau de l'anse vitelline ; la résorption secondaire se fait ultérieurement et crée le tube digestif définitif. Il est bien probable que c'est la persistance de cette oblitération fœtale qui explique les différentes formes de sténose intestinale du nouveau-né.

Davis et Poynter ont en outre trouvé à l'autopsie des lésions de sclérose péri- et endo- artérielles très marquées ; pour eux, cette sclérose artérielle constitue un facteur pathogénique important sinon le principal.

La plupart des cas de sténose congénitale de l'intestin sont au-dessus des ressources de la chirurgie et la mortalité est à peu près la règle. La fistulisation de l'intestin occlus est un pis-aller auquel se résout le chirurgien pour « faire quelque chose » : la mort y est constante. L'anastomose de part et d'autre de l'occlusion est la seule opération possible ; j'en connais deux cas de guérison par Fokkens[3] et Ernst[4] qui justifient les tentatives opératoires. Cette anastomose est possible, donc indiquée dans les formes localisées, bien individualisées par Fèvre : malformations membraneuses, malformations cordonales ou absence d'un segment intestinal réduit au seul mésentère. Dans les formes plus importantes, multiples ou très étendues, comme dans le cas que je vous rapporte, il n'y a rien à faire.

Encore, même parfois, une anastomose correcte ne réussit-elle pas. Clogg[5] a constaté que dans certains cas morts après entéro-anastomose, le méconium n'avait pas franchi la bouche anastomotique ; il attribuait ce fait à l'étroitesse de l'intestin sous-jacent et pensait qu'il fallait distendre ce dernier avec une injection d'eau au cours de l'opération. Peut-être faut-

1. Mondor : *Diagnostics Urgents*, p. 415.
2. Fèvre : *Chirurgie infantile d'urgence*, p. 421.
3. Fokkens : *Zentralblatt für Chirurgie* (sténose de l'iléon opérée le sixième jour), 1911, p. 532.
4. Ernst : *Loco citato*. Sténose duodénale opérée le onzième jour par duodéno-entérostomie.
5. Clogg : *Lancet*, 1904, **11**, p. 1770.

il voir là plutôt une paralysie intestinale dont je parlais plus haut, paralysie sous-jacente à la zone sténosée et explicable grâce à la complexité habituelle des lésions congénitales.

Tels sont les faits qui me paraissent pouvoir être retenus de la rare observation de MM. d'Halluin et Nast, et je vous propose de les remercier et de publier cette observation dans nos mémoires.

M. **Okinczyc** : Je voudrais demander les raisons qui ont fait considérer ce petit enfant comme inopérable. Il me semble qu'on aurait pu intervenir, étant donné la nature de la malformation, plutôt que de le laisser mourir, et pratiquer, par exemple, une iléo-rectostomie au bouton.

M. **André Martin** : Je crois que les rétrécissements congénitaux de l'intestin grêle chez le nouveau-né sont des lésions au-dessus de la thérapeutique chirurgicale; ce sont, en effet, des enfants qui ne rendent pas le méconium, qui, au bout du deuxième au troisième jour, commencent à avoir des vomissements.

J'ai eu l'occasion de suivre 7 cas de rétrécissement de l'intestin grêle, dont 5 ont été opérés ; 6 ont succombé, l'enfant qui guérit avait une occlusion par bride : lésion toute différente.

Le rétrécissement du grêle implique une série de variétés. Deux culs-de-sac peuvent se terminer loin l'un de l'autre, et être réunis par du tissu fibreux ; ou bien il y a véritable hypoplasie ou rétrécissement en chapelet.

Un nouveau-né qui au quatrième jour n'a rien pu prendre, n'a pas rendu son méconium, ne pourra pas supporter l'intervention, c'est un cas pour lequel il n'y a rien à tenter.

M. **F. d'Allaines** : L'oblitération incomplète de l'intestin dans une sténose congénitale, telle que la rappelle Leveuf, est une éventualité déjà signalée, puisqu'on a pu en essayer la dilatation avec un doigt introduit dans la lumière intestinale. Néanmoins, elle ne peut s'observer que dans les rétrécissements peu étendus.

Dans le cas que je viens de vous rapporter la partie intestinale rétrécie avait plus de 35 centimètres de long, et était réduite à un cordon plein sans lumière.

Je suis tout à fait d'accord avec mon maître M. Okinczyc pour admettre le principe de l'opération systématique, puisque aussi bien deux guérisons ont pu être enregistrées dans de bons cas il est vrai ; mais il faut reconnaître que la plupart des lésions sont au-dessus des ressources chirurgicales. Une occlusion du troisième jour chez un nourrisson avec ballonnement et sténose de tout l'intestin, depuis la partie inférieure du jéjunum jusqu'à l'ampoule rectale à peine visible sous le péritoine pelvien, ne peut donner aucun espoir de guérison avec les moyens dont nous disposons actuellement.

Torsion de l'hydatide pédiculée de Morgagni chez une femme enceinte,

par MM. A. Tailhefer et A. Adrianopoulo.

Rapport de M. J.-L. Roux-Berger.

MM. A. Tailhefer et Adrianopoulo nous ont adressé la très intéressante observation que voici :

Mme L... (Yvonne), trente ans. La malade est vue d'urgence par le Dr A. Tailhefer, le 21 octobre 1933, pour une crise douloureuse abdominale extrêmement violente. La patiente, enceinte de deux mois et demi, souffre depuis une quinzaine de jours. Les douleurs ont apparu brutalement dans la fosse iliaque gauche, et ont ensuite irradié dans tout l'abdomen. Après une première rémission, la crise s'est répétée, suivie de plusieurs autres de plus en plus violentes et rapprochées. La température s'est élevée à 40° au début, elle est ensuite redescendue à la normale. Au moment de l'examen, l'intensité de la douleur abdominale est le symptôme capital ; il y a eu quelques vomissements, l'état général est bon avec un pouls à 100. Le palper montre un abdomen douloureux souple mais avec défense dans la partie gauche ; il n'y a pas de contracture, les régions vésiculaire et lombaire ne sont pas douloureuses. Au toucher : signes de grossesse au début, utérus mou et globuleux, douleur d'intensité moyenne dans le cul-de-sac gauche, pas de masse para-utérine. Depuis le début de la grossesse, l'arrêt des règles est total et il n'y a pas de métrorragie pouvant faire penser à une grossesse ectopique. En résumé, on se trouve en présence d'une femme enceinte de deux mois et demi, sans signe anormal de grossesse et chez laquelle la douleur abdominale gauche, apparue il y a quinze jours, évolue par crises et atteint actuellement une intensité insupportable. L'appendice a été enlevé il y a un an, il ne s'agit pas de colique vésiculaire ou rénale, il n'y a pas de signe de lésion gastrique. La malade souffrant de plus en plus, on décide d'intervenir chirurgicalement sans diagnostic précis.

Opération le 21 *octobre* 1933 (Dr A. Tailhefer). Anesthésie générale : mélange de Schleich.

Laparotomie médiane sous-ombilicale. L'utérus est normal pour une grossesse de deux à trois mois. Les annexes droites sont normales ; *à gauche, sur la portion infundibulaire de la trompe, on remarque une sorte de bille violacée du volume d'une grosse cerise* et reliée au pavillon tubaire par un pédicule assez grêle de 1 centimètre de longueur et tordu sur plusieurs tours. Exérèse. On vérifie la cicatrice intestinale d'appendicectomie qui est parfaite. La paroi est refermée par suture au catgut du péritoine et suture aux crins perdus sur l'aponévrose.

Les suites de cette intervention ont été des plus simples. La douleur a cessé complètement. Il n'y a pas eu menace d'avortement, mais, trois mois plus tard, au cinquième mois, la patiente a avorté sans complication et sans qu'il soit nécessaire de pratiquer un curettage.

L'examen de la pièce a été fait par le Dr Paul Guérin, chef de laboratoire à l'Hôtel-Dieu :

1° Du point de vue *macroscopique*, le petit kyste examiné est constitué par un pédicule de 1 centimètre de longueur, nettement tordu sur son axe et d'une vésicule de la grosseur d'une cerise, de couleur gris-bleuâtre et distendue par un liquide louche, légèrement grumeleux.

2° Au *microscope* : la paroi de ce kyste est constituée par une tunique conjonctivo-musculaire assez richement vascularisée doublée sur sa face interne par un revêtement épithélial. Ce revêtement est représenté par une seule assise de hautes cellules prismatiques à noyaux, le plus souvent basaux, exceptionnellement en mitoses. Elles offrent, au niveau de leur pôle apical, une bordure ciliée à laquelle adhèrent encore quelques petits globes de sécrétion. Le pédicule est est uniquement de structure conjonctivo-musculaire et présente, lui aussi, une vascularisation assez riche. Il s'agit donc d'un résidu embryonnaire, dérivé — étant donné sa situation macroscopique — de la partie génitale du corps de Wolff.

MM. Tailhefer et Adrianopoulo ont retrouvé, dans la littérature, trois autres observations semblables :

I. Abernethy. — Torsion and strangulation of hydatid of Morgagni. *British Med. Journ.*, 26 janvier 1929, p. 144-145.

Malade de trente-trois ans. Depuis trois semaines, douleurs par crises dans la fosse iliaque droite. Vomissements. Arrêt des règles depuis deux mois, puis métrorragies. La fosse iliaque droite est douloureuse avec légère « rigidité » pariétale. Dans le cul-de-sac gauche, on perçoit une masse annexielle de petit volume. A droite, annexes difficilement perceptibles. Le pouls est rapide. Température, 38°. Laparotomie. Les ovaires sont scléro-kystiques des deux côtés ; mais, à droite, on constate l'existence d'un corps réniforme, long de 2 centimètres environ, inséré sur une frange de la trompe. Son siège est celui de l'hydatide de Morgagni. Son pédicule est tordu sur deux tours de spire. Exérèse. Suites normales. L'examen histologique a démontré qu'il s'agissait bien d'une hydatide de Morgagni tordue.

II. Mac Dermott. — Torsion of hydatid of Morgagni simulating accute appendicitis. *British Med. Journ.*, 30 octobre 1934, p. 679.

Jeune fille de seize ans. Douleurs abdominales brusques d'abord diffuses, puis localisées dans la fosse iliaque droite. Vomissements. Pouls, 96. Température, 38°. Diminution de la respiration abdominale et un peu de « rigidité » dans la partie inférieure de la fosse iliaque droite. Opération immédiate. Il s'écoule une quantité considérable de liquide séro-hématique. L'état de l'appendice ne justifiant pas les lésions, on explore la cavité pelvienne : l'ovaire droit est polykystique, l'utérus et les annexes gauches sont normaux. A droite, on reconnaît deux hydatides de Morgagni à pédicule anormalement long (1 cent. 5 environ). La supérieure, du volume d'une cerise, est tordue sur son pédicule d'un tour et demi de spire. Ablation des deux hydatides et de l'ovaire droit. Suites normalas.

III. Okinczyc. — In Mondor. *Diagnostics urgents*. Abdomen, p. 726-727.

Douleurs violentes dans l'abdomen, se localisant surtout dans la fosse iliaque droite ; sueurs froides et nausées. Température, 35°9. On pense à une appendicite ou à une rupture de grossesse extra-utérine. Intervention immédiate. A défaut d'autre précision, incision au point sensible de la fosse iliaque droite. L'appendice est sain, mais au moment de l'extériorisation, on voit un peu de sang noir qui paraît venir du pelvis. A droite, à l'extrémité du pavillon de la trompe, insérée sur une des franges, une hydatide pédiculée de Morgagni, éclatée, tordue sur son mince pédicule, noire et atélectasiée. Excision de l'hydatide.

A l'examen histologique, la pièce présente les caractères d'un débris wolffien, avec un épithélium cilié, mais l'épithélium cilié est à la périphérie sur la surface extérieure ; cette anomolie est facilement explicable par l'éclatement de la vésicule qui a vraisemblablement retourné le petit kyste hématique et présenté à l'extérieur sa paroi interne ciliée. Suites opératoires très simples.

Dans l'observation de MM. Tailhefer et Adrianopoulo, il semble s'agir, comme dans l'observation d'Arbenethy, d'une torsion en plusieurs temps survenue à l'occasion d'une grossesse. Dans toutes les observations, la douleur à type de coliques subintrantes est le symptôme capital. Les nausées ou vomissements sont la règle. Il n'y a pas de contracture ; cependant, les observations anglaises mentionnent l'existence d'une « légère rigidité localisée ». Le toucher vaginal ne montre qu'une douleur diffuse. Sauf dans l'observation d'Okinczyc, il y a eu, au début, une poussée de température.

D'une façon générale, le gros diagnostic est l'appendicite lorsque la torsion siège à droite, mais dans le cas de MM. Tailhefer et Adrianopoulo, dans celui d'Abernethy, dans celui d'Okinczyc, on devait songer à la possibilité d'avortement et surtout de grossesse ectopique. L'intervention a montré, dans certains cas, l'existence d'un épanchement séro-hématique qui a fait penser à une torsion ou à une rupture ; dans le cas d'Okinczyc, l'hydatide tordue était d'ailleurs rompue. La guérison est la règle avec cessation immédiate des douleurs après l'intervention.

Nous vous proposons de remercier MM. Tailhefer et Adrianopoulo de nous avoir adressé leur très intéressant travail.

Traitement chirurgical des adénopathies du cancer de la langue. Résultats éloignés[1],

par M. A. **Tailhefer**, de la Fondation Curie.

Rapport de M. J.-L. Roux-Berger.

Les évidements chirurgicaux des ganglions du cou ont fait l'objet de nombreux articles de technique chirurgicale. J'ai commencé, en 1920[2], à faire une opération dont la technique était inspirée de Crile ; elle a été ensuite précisée, et même élargie, dans les publications plus récentes de Roux-Berger[3], et de Roux-Berger et A. Tailhefer[4] ; R. Bernard[5], Duval et

1. Ce travail est publié avec l'autorisation du professeur Regaud, directeur de la Fondation Curie.

2. Roux-Berger (J.-L.) : L'exérèse chirurgicale des tumeurs malignes de la région carotidienne. *La Presse Médicale*, 17 novembre 1920, p. 827.

3. Roux-Berger (J.-L.) : Le curage des ganglions du cou dans le cancer de la langue. *La Presse Médicale* n° 56, 13 juillet 1927, p. 881 et *Radiophysiologie et Radiothérapie*, **1**, p. 257.

4. Roux-Berger (J.-L.) et Tailhefer (A.) : Le curage des ganglions du cou dans les cancers bucco-pharyngés. La section systématique du ventre postérieur du digastrique et du stylo-hyoïdien. *La Presse Médicale*, n° 24, 25 mars 1933, p. 482 et *Radiophysiologie et Radiothérapie*, **3**, p. 99.

5. Bernard (R.) : Traitement chirurgical des adénopathies cancéreuses du cou. Technique des évidements ganglionnaires. *Journ. de Chir.*, **30**, n° 3, septembre 1927, p. 241, et *Travaux de la clinique chirurgicale de la Salpêtrière*, 2e série, 1927, p. 243.

Redon[1]. Ducuing, Fabre et Gouzy[2] ont également publié des techniques, dont le résultat anatomique est à peu près comparable. Il importe, surtout maintenant, de connaître la valeur thérapeutique de ces opérations.

Dans les publications faites à la Fondation Curie, sous la direction du professeur Regaud, j'ai déjà publié, en collaboration avec O. Monod, divers articles ou communications concernant les adénopathies cervicales[3]; mais jamais encore on n'a étudié les résultats éloignés des évidements chirurgicaux du cou. Mon assistant, le Dr Tailhefer, a entrepris le dépouillement de 110 observations d'évidements faits de 1923 à 1931, et dont les résultats, suffisamment anciens, datent de cinq à douze ans.

En poursuivant cette étude, il s'est rendu compte qu'il est impossible de comparer entre eux les résultats d'évidements faits pour les divers cancers bucco-pharyngés; aussi, a-t-il limité la statistique aux seuls évidements pour cancer de la langue qui sont au nombre de 84 (les 26 autres opérations concernent des épithéliomas du plancher buccal, des faces internes des joues, du voile du palais et de l'amygdale). Nous l'approuvons complètement.

C'est donc un très important travail que nous apporte le Dr Tailhefer, et je vous propose de le publier *in extenso*. Auparavant, j'insiste sur ce fait que tous les malades ont été traités à la Fondation Curie, et que tous ont été opérés soit par M. Tailhefer, soit par moi. J'ajoute que les opinions exprimées par M. Tailhefer sont également les miennes.

Sur ces 84 cas, il y a un cas resté guéri pour lequel le diagnostic de cancer est histologiquement douteux, il s'agit de « papillome suspect », et les ganglions extirpés se sont montrés sains, nous éliminerons cette observation et considérerons en fin de compte 83 *observations d'évidements cervicaux pour cancer de la langue*.

D'une façon générale, ces cancers de la langue ont été traités par radiumpuncture. L'évidement ganglionnaire a comporté l'exérèse de la glande sous-maxillaire, du sterno-cléido-mastoïdien et de la veine jugulaire interne; il a été pratiqué, en moyenne, trois semaines après la radiumpuncture et il a toujours été unilatéral (ce qui, dans certains cas, a été une erreur manifeste). Il a été suivi d'une curiethérapie cervicale complémentaire par appareil moulé toutes les fois que l'examen histologique a montré l'envahissement ganglionnaire (aujourd'hui, nous n'irradions le

1. Duval (P.) et Redon (H.) : Un point de technique dans l'évidement cellulo-ganglionnaire du cou pour cancer de la langue. L'opération totale d'arrière en avant. *Journ. de Chir.*, **45**, n° 5, mai 1935, p. 711-714.

2. Ducuing (J.), Fabre (P. Ch.) et Gouzy: Évidement ganglionnaire du cou pour cancer (cancer de la langue en particulier). *Journ. de Chir.*, **45**, n° 6, juin 1935, p. 849, 867.

3. Regaud (Cl.) et ses collaborateurs : Les adénopathies consécutives aux cancers des lèvres, de la langue et du plancher de la bouche; leurs indications thérapeutiques; leur traitement. *Paris médical*, 16 avril 1927, et *Radiophysiologie et Radiothérapie*, **1**, p. 221. — Roux-Berger (J.-L.) et Monod (O.) : Traitement des épithéliomas de la langue. *Bull. et Mém. de la Soc. nat. de Chir.*, **53**, n° 15, 1927, p. 648-659, et *Radiophysiologie et Radiothérapie*, **1**, p. 207. — Roux-Berger (J.-L.) : Cancer de la langue (Statistique de la Fondation Curie). *Bull. et Mém. de la Soc. nat. de Chir.*, **58**, n° 28, 1932, p. 1343-1355, et *Radiophysiologie et Radiothérapie*, **3**, p. 82.

cou que lorsque l'opération a été jugée incomplète par le chirurgien, sans tenir compte de l'envahissement des ganglions).

Fréquence de l'envahissement ganglionnaire : 69 cas sur 83. — L'examen histologique a montré 69 cas d'envahissement ganglionnaire et 14 cas d'intégrité apparente des ganglions sur les coupes examinées.

Nombre de guérisons : 19 cas. — Nous n'envisageons, dans ce total, que les patients dont la lésion linguale a été également guérie. 17 malades sont vivants et 2 sont morts; l'un, après six ans par tuberculose pulmonaire, et l'autre, après sept ans à la suite d'un cancer de la vessie. Sur ces 19 cas, sept fois seulement, l'examen histologique a montré l'intégrité apparente des ganglions lymphatiques; douze fois, les ganglions étaient envahis et les patients sont néanmoins restés guéris après l'opération. Il est juste de dire que ces 12 patients ont reçu après l'opération une irradiation cervicale importante par curietérapie.

Nombre des échecs : 64 cas. — *Morts opératoires* : 3 *cas* : syncope chloroformique; syncope malgré l'emploi de l'anesthésie locale; et une mort due à une ligature de la carotide primitive au cours d'une opération pour lésion très étendue. Ces accidents sont surtout imputables à des erreurs d'appréciation de l'opérabilité des malades; il s'agissait de très mauvais cas que l'on n'opérerait pas aujourd'hui.

Morts par maladies intercurrentes au cours des cinq premières années qui ont suivi le traitement : 4 *cas*. — Un de ces 4 malades a cependant survécu trois ans, il est mort de congestion pulmonaire; les 3 autres sont décédés dans l'année, l'un, de broncho-pneumonie peu après le traitement, l'autre, d'angine de poitrine au bout de cinq mois, le troisième, après une péritonite d'origine inconnue au septième mois.

Morts de récidives probables dont le siège n'a pas été précisé : 4 *cas*. — Ces patients sont morts loin de Paris et nous n'avons pas eu, par correspondance, de renseignements précis.

Nous exposerons maintenant dans leurs détails :

A. *Les récidives ganglionnaires proprement dites, la langue restant guérie* : 19 *cas*;

B. *Les récidives linguales, la région cervicale restant guérie* : 13 *cas*;

C. *Les récidives à la fois ganglionnaires et bucco-linguales* : 15 *cas*

D. *Les métastases à distance* : 6 *cas*.

A. Récidives ganglionnaires proprement dites, la langue restant guérie : 19 cas. — a) 10 *récidives du côté opéré*. — Les ganglions étaient envahis dans ces 10 cas; les malades avaient subi une curiethérapie de surface post-opératoire, 3 d'entre eux avaient de plus été irradiés avant l'opération.

b) 6 *récidives du côté opposé*. — Les ganglions étaient envahis dans ces 6 cas; les malades avaient subi une curiethérapie de surface post-opératoire. Nous notons un point capital sur lequel nous insisterons : dans tous

ces cas, l'épithélioma primitif atteignait ou dépassait la ligne médiane de la langue, et le côté opposé n'avait pas été traité d'emblée, il ne l'a été par curiethérapie seule que dans 3 cas, mais tardivement, au moment de l'apparition de l'adénopathie, et, chaque fois d'ailleurs sans succès.

c) 3 *récidives cervicales bilatérales.* — Les ganglions étaient envahis dans ces 3 cas; les malades avaient été traités par curiethérapie de surface post-opératoire et de plus préopératoire dans 1 cas. Une fois la lésion touchait la ligne médiane, mais deux fois cependant elle était latéralisée.

B. Récidives linguales, la région cervicale restant guérie : 13 cas. — Onze fois les ganglions étaient envahis, et neuf fois le cou avait été traité par curiethérapie post-opératoire. Apparemment, on serait tenté de classer ces 13 cas comme des succès de l'évidement chirurgical, mais en réalité il n'y a que 3 malades qui ont dépassé deux ans, les survies s'échelonnant de huit mois à trente et un mois et ceci nous interdit de présenter ces cas comme des résultats éloignés.

C. Récidives a la fois linguales, ganglionnaires et bucco-linguales : 15 cas. — a) 13 *récidives du côté opéré.* Les ganglions n'étaient envahis que onze fois et le patient avait alors été traité par curiethérapie cervicale post-opératoire et de plus pré-opératoire une fois.

b) 2 *récidives du côté opposé.* Les ganglions étaient envahis et les malades avaient été irradiés après l'opération, une fois la lésion atteignait la ligne médiane, une fois elle était latéralisée.

D. Métastases a distance : 6 cas. — 1 seul de ces cas qui a donné une métastase dans la tête de l'humérus est certain. 4 récidives auraient été médiastinales ou pulmonaires, et la dernière, abdominale, aurait provoqué une occlusion.

Il nous paraît indispensable de faire suivre cet exposé numérique d'un court essai critique de notre travail. Il est toujours inexact de chercher à introduire, au delà d'une certaine mesure, la notion numérique dans l'appréciation des résultats d'ordre médical.

En fait, il n'y a jamais pour ainsi dire deux lésions comparables, ni par leur situation exacte, ni par leur degré d'évolution, ni par le terrain et l'âge du malade sur lequel elles évoluent; de plus, chaque cas de cancer possède une malignité différente difficilement appréciable. Aussi, le meilleur moyen d'améliorer les résultats est d'analyser chaque observation et de chercher les causes apparentes de certains insuccès. Sur ce point, il faut se garder d'une sévérité excessive, les traitements sont longs, leur utilité n'est habituellement pas évidente aux yeux du patient, et lorsque celui-ci a déjà subi une radiumpuncture, il n'accepte pas facilement le deuxième temps opératoire, d'autant plus qu'à ce moment l'adénopathie, petite, parfois même inexistante, ne cause ni gêne ni douleur. Cela explique pourquoi il y a un si grand nombre de malades qui n'ont pas été opérés au moment opportun et qui ont retardé indéfiniment le jour de l'opération.

83 opérations d'évidement cervical pour cancer de la langue :

		NOMBRE DE CAS avec ganglions envahis
19 guérisons complètes langue et région cervicale.		
17 vivants		10
2 morts maladies intercurrentes après cinq ans		2
64 échecs.		
3 morts opératoires		3
4 morts maladies intercurrentes avant cinq ans		2
4 récidives sièges imprécis		3
19 récidives ganglionnaires, langue guérie	10 du côté opéré	10
	6 du côté opposé	6
	3 bilatérales	3
13 récidives linguales	*Région ganglionnaire guérie,* mais pendant un temps insuffisant pour en tenir compte, cependant *3 malades ont dépassé deux ans.*	11
15 récidives ganglionnaires et linguales	13 côté opéré	11
	2 côté opposé	2
6 métastases à distance		6
		69

Notre série d'opérations est très homogène, la plupart des opérations ont été faites par notre maître Roux-Berger et celles que nous avons faites personnellement n'en sont que la répétition. Dans chaque compte rendu, le chirurgien a toujours noté les imperfections de l'acte opératoire ; onze fois l'opération n'a pas été jugée correcte, onze fois la récidive s'est produite. Ces opérations incorrectes ont presque toujours eu comme cause l'extension trop grande du néoplasme. On ne doit opérer que si l'on prévoit pouvoir enlever en bloc la région lymphatique en suivant partout des plans de clivage éloignés des lésions ou des zones lymphatiques suspectes. Sinon les tentatives d'extirpation de lésions inopérables dans ces bonnes conditions n'amèneront qu'à des insuccès de tout ordre, à des récidives rapides, conséquences d'essaimages opératoires. *Il faut donc faire de grandes opérations pour de petites lésions*, et c'est la condamnation sans appel des incisions exploratrices, des biopsies ganglionnaires ou des adénectomies localisées, en somme, de toutes les opérations étroites.

Tous les chirurgiens admettent dans les discussions théoriques le bien-fondé des règles déjà classiques au temps de Poirier. L'étude de nos observations nous a semblé les confirmer pleinement sur deux points principaux : *la nécessité de l'opération aussitôt que possible après le traitement de la lésion linguale, la nécessité de l'opération bilatérale dans tous les cas où la lésion atteint ou dépasse la ligne médiane.*

Sur 13 évidements « retardés » pratiqués seulement de cinq mois à deux ans après le traitement lingual, il y a eu 10 récidives ganglionnaires,

la plupart étaient prévues, ce sont habituellement des évidements pour lesquels le chirurgien avait noté l'incorrection d'une opération faite pour des adénopathies trop évoluées. Il est à noter que dans de nombreux cas l'histoire du développement de l'adénopathie est la même : au moment du traitement lingual, pas de ganglion ou petite adénopathie sans caractère précis; pour des raisons qui sont en fait toujours mauvaises, on temporise et l'on soumet le malade à une surveillance plus ou moins régulière qui se poursuit pendant des mois; puis, brusquement, l'adénopathie se développe et en quelques semaines, elle devient inopérable. C'est ainsi qu'on laisse passer le moment d'opérer avec le bon résultat.

Douze fois, en présence d'une lésion linguale qui atteignait ou dépassait la ligne médiane, on n'a évidé qu'un seul côté du cou : il y a eu 9 récidives ganglionnaires du côté opposé, *le côté opéré restant guéri*. Ceci est la cruelle vérification d'uue règle qui est loin d'avoir été toujours suivie. Nous n'avons pas à discuter ici comment peut être réalisé le traitement bilatéral, mais nous pensons que la prudence est d'opérer toujours en deux temps, avec conservation de la veine jugulaire interne du côté le moins malade. Par contre, il est intéressant de noter également que dans nos 83 observations, il n'y a eu que 4 cas de métastases cervicales bilatérales lorsque la lésion linguale était bien limitée à un seul côté, et ceci justifie pleinement l'opinion de M. Roux-Berger : opération unilatérale pour les lésions bien latéralisées.

Il faut signaler en terminant que la *curiethérapie cervicale* telle qu'elle a été pratiquée dans nos *observations s'est toujours montrée inefficace pour guérir une récidive post-opératoire*. Il semble plus logique aujourd'hui d'irradier avant l'opération les cas difficilement opérables : on a parfois ainsi obtenu des régressions qui ont permis d'opérer utilement.

La conclusion de notre étude nous paraît être la suivante :

1° L'évidement chirurgical large des régions cervicales donne des résultats éloignés intéressants. Sur 19 malades guéris, 12 avaient des ganglions envahis et il n'y a pas eu de récidive post-opératoire;

2° Il semble logique d'admettre que le pourcentage des guérisons puisse être amélioré si l'on s'astreignait à suivre les règles classiques : précocité de l'évidement ganglionnaire et opération bilatérale lorsque le siège ou l'extension de la lésion primitive l'exige.

Comme je l'ai dit plus haut, je partage toutes les conclusions de M. Tailhefer. Dans une communication antérieure, j'avais déjà montré, en insistant, combien, dans la pratique, les chirurgiens opèrent rarement les deux côtés du cou : certainement, nous avons une répugnance à ces opérations bilatérales, et la résistance, bien compréhensible, du malade à s'y soumettre ne nous encourage pas.

Il faut absolument réagir contre cette sorte de laisser-aller et opérer les deux côtés du cou chaque fois que la lésion linguale n'est pas strictement unilatérale.

Peut-on enlever systématiquement les deux jugulaires internes? Je ne le crois pas, mais n'ai pas de certitude. Chez deux de nos malades, mais à

plusieurs années de distance, les deux opérations avec excision des jugulaires internes furent supportées sans aucun accident. Il n'en serait peut-être pas toujours ainsi si les opérations se succédaient à quelques semaines seulement d'intervalle; en attendant plus de certitude sur ce point, il est prudent, comme le conseille M. Tailhefer, de conserver la jugulaire du côté supposé le moins envahi. Par contre, quand la lésion linguale est nettement unilatérale, il nous paraît raisonnable de n'opérer qu'un côté.

Je vous propose de remercier M. Tailhefer de son très important travail et de l'insérer dans nos Bulletins.

DISCUSSION EN COURS

De la difficulté du diagnostic des tumeurs des os,

par M. Anselme Schwartz.

A la suite de la communication que j'ai faite à cette tribune en octobre 1935, au sujet de la difficulté du diagnostic des ostéites fibro-kystiques, plusieurs de nos collègues ont apporté des faits extrêmement intéressants et importants, et je voudrais, aujourd'hui, établir les conclusions qui se dégagent de cette importante discussion.

Mais auparavant, je vous demande la permission de vous rapporter une très belle observation qui nous a été adressée par MM. Dor et Mosinger, de Marseille.

Observation. — M. M. C..., âgé de quarante-trois ans, journalier, entre à l'hôpital dans le service de M. le professeur Imbert, le 23 mai 1934, parce qu'il boite et qu'il souffre de sa hanche gauche.

Son histoire est déjà vieille d'un an et remonte, paraît-il, à une chute sans gravité, depuis laquelle cet homme aurait une gêne de plus en plus marquée. Vers le mois de septembre de l'année 1933, il voit en consultation le Dr Michel, qui le fait radiographier. Cette épreuve montre une légère décalcification de l'extrémité supérieure du fémur, beaucoup plus marquée au niveau du bord inférieur du col, où il existe, même, une ébauche de perte de substance. Le malade reprend son travail, sur sa demande, au bout de quinze jours, puis à nouveau est obligé de s'arrêter. Un docteur lui conseille, à ce moment, repos et diathermie. Ce traitement n'améliore pas la situation, mais notre homme, très indocile, reprend à nouveau son travail le 1er janvier, et ce jusqu'au 12 mars, date à laqnelle il fait une chute sur le genou gauche. Depuis il n'a plus pu travailler et garde le lit. Il y a maintenant quelques mois qu'il souffre de l'aine et du grand trochanter.

Ses antécédents nous révèlent une spécificité avouée et contrôlée par un Wassermann nettement positif; un terrain éthylique; une typhoïde pendant la guerre.

Examen à l'entrée : gros homme de 97 kilogrammes et de 1m66, au facies

congestionné et réjoui ; sa cuisse gauche est légèrement atrophiée ; sa hanche et son genou gauches sont d'aspect normal ; on ne voit à leur niveau, ni déformation, ni déviation, ni œdème, ni rougeur, ni circulation collatérale. Les mouvements du genou sont normaux. Les mouvements de la hanche sont limités ; la flexion active ne dépasse pas 90°. L'abduction et l'adduction actives sont très discrètes. Les mouvements passifs sont à peine plus étendus ; ils sont douloureux. L'hyperextension est impossible.

Le bassin se soulève avec la cuisse. La contracture des adducteurs est manifeste. La marche est difficile, le malade s'appuie à peine sur la hanche douloureuse.

On ne sent aucune tuméfaction, ni aucune infiltration à la racine de la cuisse ; cependant le grand trochanter, sensible, paraît plus superficiel et plus gros que celui du côté opposé ; on ne met en évidence aucune douleur provoquée au niveau de l'aine, ni à distance. Il n'y a pas de ganglion dans l'aine. La fièvre est absente. L'état général est bon. Les différents appareils sont cliniquement normaux.

Une radiographie est demandée le 25 mai 1934 (Dr Huguet). Elle montre un progrès considérable des lésions par rapport à la première. La perte de substance, irrégulière, a envahi en bas le petit trochanter et gagné en haut sur le col et la tête dont elle occupe la moitié inférieure. L'extrémité supérieure du fémur est fortement décalcifiée. L'image est en faveur d'une lésion destructive maligne : ostéosarcome probable.

Cette radio éveille aussi l'idée d'un néo secondaire. Mais en vain on recherche le néo primitif au niveau du corps thyroïde, de la prostate et du rein. On fait radiographier tout le squelette sans résultat.

On institue alors un traitement radiothérapique intensif, avec le diagnostic provisoire de tumeur osseuse maligne. Le malade est installé sur une planche et surveillé particulièrement. Au bout de douze séances de radiothérapie profonde, on est obligé de s'arrêter à cause des taches de pigmentation de la peau et de brûlures intenses.

Une nouvelle radiographie est faite en août 1934 : elle montre une nouvelle extension de la cavité, dont les limites très irrégulières tendent à gagner sur le bord supérieur du col et de la tête et sur le petit trochanter ; au niveau de cette éminence, il existe quelques travées discrètes qui font penser à des cloisons de « refend ».

L'état général est cependant tout à fait favorable ; cet homme mange et grossit depuis qu'il est au lit. Mais sa cuisse est maintenant nettement atrophiée. La peau du tiers supérieur est blindée par une plaque de radiodermite ; les douleurs sont plus vives qu'au début ; elles surviennent par crises très intermittentes.

On hésite sur le traitement à instituer ; on envisage même, à un moment, une désarticulation de la hanche, mais les aléas de cette intervention, l'incertitude du diagnostic, et... la volonté du malade font écarter cette solution.

Une nouvelle radiographie est prise en décembre 1934, elle montre indiscutablement une fracture pathologique du col du fémur avec inflexion sur la diaphyse. La cavité trochantérienne paraît diminuée de dimension. En outre, on remarque un bourrelet périphérique éburné, nettement en faveur d'une réparation déjà avancée ; la tête se voit mieux. Par contre, la décalcification s'étend largement vers la diaphyse qui a un aspect « tigré ».

Une calcémie est pratiquée, au début de 1935, suivant la microméthode de Guillaumin par minéralisation ; résultat : 125 milligrammes par litre.

Une intervention est proposée au malade (exploration, biopsie). Il ne l'accepte pas. L'immobilisation avec médication recalcifiante générale est continuée. (Le malade est soumis depuis son entrée à un traitement autospécifique.)

Cependant, nous devions arriver à persuader cet homme de l'utilité d'une

biopsie. Nous la pratiquons le 18 avril 1935. Sous anesthésie générale à l'éther. on fait une incision verticale à partir de l'E. I. A. S. (voie de Hueter). On arrive facilement sur le petit trochanter et la racine du col. On prélève à ce niveau un fragment d'os très ramolli, presque fibreux ; cette prise saigne peu ; suites sans complication. L'examen histologique (2 coupes) [Dr Lagarde] donne les résultats suivants :

Première coupes : Il s'agit d'un sarcome fibroblastique très reconnaissable à ses cellules fusiformes avec nombreuses monstruosités cellulaires. Il existe des néovaisseaux, des dépôts de pigment. Au sein de ce sarcome, on voit des amas cartilagineux reconnaissables à la masse homogène anhyste dans laquelle apparaissent les cellules cartilagineuses. Il y a peu de travées osseuses sur la préparation et simplement à l'état d'ébauche.

Deuxième coupe : Aspect identique à la coupe précédente. Cependant, nous notons ici dans les zones où l'activité cellulaire multiplicatrice est le plus développée, la présence de cellules géantes multinucléées (myéloplaxes).

Ce résultat ne cadre ni avec l'état général, ni avec l'état local, ni avec l'évolution de la fracture ; celle-ci paraît, en effet, s'être consolidée. En outre, et malgré notre défense, cet homme, très indocile, se lève et marche avec une simple canne ; il boite, mais il nous assure qu'il sent sa hanche solide ; il souffre même beaucoup moins. Tout ceci nous paraît assez inattendu. Une radiographie faite en juin 1935 montre un tassement plus marqué de la zone fracturée et une densité plus grande de la zone « en bourrelet » (zone réparative).

Devant ces constatations cliniques, radiographiques et anatomiques un peu contradictoires, nous avions confié également d'autres coupes à M. Mosinger. professeur agrégé. Il nous communiqua quelque temps après le résultat de son examen : il était plus favorable, ainsi qu'on va le voir.

(Cet examen concerne deux préparations : l'une a été faite dans le laboratoire du service ; l'autre a trait à un prélèvement fait par M. Mosinger. lui-même, sur la prise biopsique.)

1° Étude de la première préparation :

Celle-ci donne essentiellement l'impression d'une lésion tumorale avec trois aspects : *a*) un aspect fibromateux ; *b*) un aspect fibrosarcomateux ; *c*) un aspect myxomateux ; *d*) un aspect chondroïde.

a) *Le type fibromateux* est caractérisé par des plages de cellules fibroblastiques disposées en faisceaux. Ce sont des éléments fusiformes très allongés noyés dans une substance fondamentale constituée de fibres collagènes et de fibrilles du type précollagène.

b) *Les zones fibrosarcomateuses* se distinguent des précédentes par leur richesse cellulaire. Elles sont constituées par des faisceaux cellulaires entrecroisés, dont les éléments sont fusiformes, moins allongés que dans le type précédent, à protoplasme plus abondant et à noyau souvent ovoïde. Il y a cependant, absence de mitoses et de formes cellulaires atypiques ; mais la substance fondamentale est moins abondante et constituée exclusivement par des fibrilles précollagènes.

c) *Les territoires myxomateux*, peu nombreux, sont formés de cellules fusiformes ou étoilées, pourvues de prolongement ténus et noyés dans une substance fondamentale fibrillaire et mucoïde.

d) *Les zones chondroïdes* sont constituées essentiellement par une substance fondamentale abondante, d'aspect homogène, emprisonnant des éléments cellulaires peu abondants qui ont tendance à s'arrondir et à s'encapsuler.

A côté de ces aspects, on relève de petits foyers hémorragiques dans lesquels existent de nombreux histiocytes bourrés de pigment sanguin et de rares cellules géantes à corps étrangers.

Enfin, la vascularisation du tissu est peu importante.

En présence de tels aspects, le diagnostic de tumeur paraissait s'imposer. Mais cette tumeur semblait d'une malignité atténuée, étant donné l'absence de tout atypisme cellulaire, une richesse moyenne des éléments, l'abondance rela-

tive de la substance fondamentale ; nous pensions, à raison de ces constatations. à une tumeur fibrosarcomateuse de l'os. On sait que les fibrosarcomes se rencontrent surtout au niveau de la paroi abdominale et thoracique (Lecène et Delamarre) et présentent essentiellement une malignité purement locale, du moins pendant la plus grande partie de leur évolution.

Par ailleurs, on connaît au niveau des os une variété de fibrosarcome décrite par Phemister et Ewing : le fibrosarcome médullaire, considéré par ces auteurs comme un sarcome ostéogénique à évolution lente ; l'ostéogénèse, en effet, y manque à peu près totalement.

Ce fibrosarcome peut envahir l'épiphyse, mais ne détruit que tardivement la corticale. Il évolue lentement.

2° *L'étude d'un second fragment de la tumeur modifie cette manière de voir.*

Sur ce fragment, nous avons relevé les aspects suivants :

a) A la périphérie du fragment, on voit une lame osseuse épaisse, à ostéoblastes typiques, et trouée d'espaces médullaires qui présentent, au contact de la bordure osseuse, quelques ostéoclastes.

b) A cette lame osseuse est apposée immédiatement une couche épaisse de tissu chondroïde doublée elle-même d'une zone fibroblastique.

c) La plus grande partie du fragment est constituée par un tissu conjonctif lâche, formé de cellules fusiformes du type fibroblaste et de fibrilles fermes formant un réseau à mailles plus ou moins serrées suivant les points étudiés. Dans ce tissu, on relève des vaisseaux peu abondants et de rares lymphocytes.

d) Les foyers hémorragiques sont nombreux et montrent beaucoup d'histiocytes surchargés de pigments ocre et des cellules géantes plus ou moins nombreuses.

e) Certaines plages tumorales présentent l'aspect des tumeurs à cellules géantes. Dans ces plages, en effet, on relève la présence de nombreux myéloplaxes de forme et de taille variable. Ces éléments présentent des contours arrondis ou anguleux et ont un protoplasme basophile ou amphophile avec trois ou cinq noyaux de petite taille à basichromatine abondante. Ces éléments sont entourés de toutes parts de petites cellules globuleuses et polyédriques, à contours imprécis, à protoplasma basophile ou amphophile, et à noyaux arrondis très chromatophiles.

f) Nous avons enfin relevé la présence de formations cavitaires arrondies ou allongées, creusées directement dans le tissu conjonctif et entourées de cellules analogues aux petits éléments globuleux signalés à l'instant. La présence de ces formations caractéristiques plaide manifestement en faveur de l'ostéite fibrokystique. (Voir les microphotographies jointes à cette observation.)

Voici les commentaires de M. Mosinger :

En résumé, il s'agit d'un processus participant à la fois au point de vue histologique du fibrosarcome médullaire, de la tumeur à myéloplaxes et autant de l'ostéite fibrokystique.

On sait, d'ailleurs, qu'il existe une parenté évidente entre l'ostéite fibreuse et la tumeur à cellules géantes et Recklinghausen a, le premier, insisté sur le fait. Les tumeurs brunes de l'ostéite fibrokystique sont, en effet, manifestement des tumeurs à cellules géantes.

Ce cas montre une fois de plus, que sur des fragments différents d'une même tumeur, on peut relever des aspects très distincts.

Vers le début de septembre 1935, une nouvelle radiographie confirme les progrès de la recalcification.

L'amélioration est certaine et la cavité trochantérienne, nettement diminuée ; la consolidation paraît plus assurée.

Le traitement radiothérapique, vivement conseillé par M. Mosinger, est repris et l'on fait 10 séances de radiothérapie profonde, d'ailleurs assez mal supportée par les téguments.

A l'heure actuelle, ce malade est toujours hospitalisé. Cliniquement, l'état général n'a pas changé : il est excellent.

Le membre inférieur gauche est raccourci de 3 cent. 1/2; la cuisse gauche est atrophiée; sa racine est le siège d'une radiodermite légère avec teinte violacée et induration des téguments. Le grand trochanter est mal perçu. Le mollet gauche est également un peu atrophié par rapport au droit (2 cent. 1/2).

Les articulations tibiotarsienne et du genou sont normales. A la hanche, la flexion atteint l'angle droit; l'adduction est normale, l'abduction est limitée par la contracture des adducteurs. L'hyperextension est moins étendue qu'à droite. La rotation est nettement limitée.

Les mouvements actifs sont aussi étendus que les passifs. Il n'existe aucun trouble de la sensibilité et de la réflectivité. Il n'y a aucune douleur provoquée locale ou à distance au niveau de la hanche. La force est très diminuée; le genou se laisse manœuvrer et le malade n'arrive à soulever son membre inférieur gauche qu'avec difficulté. Il boite d'autre part manifestement mais sans douleur; il se couche et s'assied tout seul; l'appui sur le membre gauche paraît solide et cela malgré les 97 kilogrammes.

Les dernières radiographies, que nous avons examinées, datent de mars 1936 (près de trois ans après le début clinique de cette histoire). Elles montrent avec plus de précision la calcification réparatrice qui entoure les bords de la cavité du trochanter; celle-ci a diminué. Mais le col s'est infléchi.

Nos collègues font suivre leur observation des quelques commentaires suivants :

Nous avons eu pour ce malade de nombreuses hésitations diagnostiques, et comme l'a dit Moulonguet, c'est la clinique qui a eu « le dernier mot ». Les premières radiographies, en effet, ne laissaient presque aucun doute sur la nature maligne de la tumeur. Mais l'évolution clinique, très favorable, nous a finalement épargné une erreur qui aurait pu entraîner une désarticulation de la hanche. On était obligé, en effet, d'envisager cette mutilation (même après le premier examen histologique). Nous avons bien fait de solliciter un deuxième avis et d'examiner plusieurs coupes de notre fragment biopsique : on ne saurait trop les multiplier.

Le diagnostic d'ostéite fibrokystique doit être le plus vraisemblable, étant donné le dernier examen histologique. Malgré l'âge un peu avancé de ce malade, cette hypothèse où l'anatomie pathologique rejoint la clinique, paraît confirmée par la discrétion des symptômes, par la fracture spontanée et son action favorable, et par les radiographies actuelles.

Ne pouvons-nous pas envisager maintenant chez cet homme, dont le col du fémur présente une inflexion progressive et impressionnante, une intervention telle qu'un enchevillement de ce col? Ne vaudrait-il pas mieux, peut-être, rechercher l'ankylose?

Chez le malade de Schwartz, Huard a curetté la cavité du col et de la tête du fémur, puis il l'a remplie avec des greffons ostéo-périostiques, mais il n'y avait pas eu de fracture spontanée; la cavité n'était pas affaissée et le diagnostic d'ostéite fibro-kystique avait été posé immédiatement.

Notre observation prouve une fois de plus qu'en matière de tumeur osseuse, il est nécessaire de ne négliger aucune méthode d'investigation, et de renouveler les examens. C'est en les confrontant que l'on pose, souvent après une longue incertitude, le bon diagnostic. J. L. Roux-Berger et

Baclesse n'ont-ils pas dit récemment que l'épreuve du temps, pour établir un diagnostic de tumeur osseuse, est évidemment fâcheuse, mais que dans l'état actuel de nos moyens, « on doit savoir attendre dans certains cas »?

Dans ma modeste communication d'octobre 1935, je n'avais en vue que les difficultés du diagnostic des ostéites fibro-kystiques.

Comme il arrive souvent, le sujet s'est élargi, compliqué, et c'est, ni plus ni moins, le diagnostic des tumeurs des os qui a été envisagé, question infiniment complexe qui dépasse, à mon sens, le cadre de nos discussions. Au demeurant, ce sujet a été, à mon avis, remarquablement traité dans le beau livre de MM. Sabrazès, Jeanneney et Mathey-Cornat, où les divers aspects du problème sont largement développés. Aussi, je ne veux, ici, que fixer les conclusions qui se dégagent des faits apportés à cette tribune concernant la valeur respective de nos différents moyens d'exploration.

Nous disposons, à l'heure actuelle, pour établir le diagnostic d'une tumeur osseuse, des moyens d'exploration suivants : la clinique, la radiographie, la biopsie.

Là, comme partout ailleurs, il faut pratiquer un examen clinique approfondi, complet; cet examen peut faire découvrir, en un point quelconque du corps, soit une lésion inflammatoire, soit un petit néoplasme méconnu, permettant ainsi de poser un diagnostic ou d'ostéomyélite ou de métastase osseuse secondaire.

Faut-il rappeler le cas si instructif de Roux-Berger où Leriche redressa le diagnostic de sarcome à la suite d'un examen très complet et prolongé qui lui permit de poser le diagnostic d'ostéite métastatique consécutif à un furoncle, diagnostic qui fut confirmé par des radiographies successives et par l'opération?

Je ne saurais trouver une affirmation plus énergique de l'importance de la clinique qu'en citant ce mot de Moulonguet — combien significative sous la plume de cet histologiste passionné : « Enfin, dit-il, la clinique a toujours le dernier mot. »

Sans vouloir exagérer les choses, disons, tout simplement, que la clinique doit, ici comme partout, garder toute son importance qui est très grande.

Souvent, pourtant, ce seul examen clinique ne permettra pas de poser un diagnostic précis.

L'examen radiologique a, incontestablement, une très grande valeur, à la condition, bien entendu, de faire des radiographies multiples, sous plusieurs incidences et répétées à intervalles espacés. Son rôle, ainsi compris, est capital dans le diagnostic des tumeurs osseuses.

Ce diagnostic radiologique des tumeurs des os a été étudié avec une particulière compétence par Sabrazès et Jeanneney. S'appuyant sur une belle et riche documentation, ces auteurs ont donné, des diverses formes anatomo-pathologiques des cancers des os, une description radiologique parfaite qui a été confirmée par tous ceux qui, après eux, se sont occupés de cette question.

Mon ami Braine, dans sa toute récente communication, a étudié, à son tour, ce problème avec une grande précision. Aussi je vous demande la permission de ne pas revenir sur ce sujet et de ne pas abuser de votre temps par des redites inutiles.

L'examen radiologique, comme la clinique, peut donner des indications insuffisantes, et surtout, il peut induire en erreur.

Vous vous rappelez la belle observation de Louis Bazy, concernant une tumeur de l'extrémité supérieure du fémur. L'aspect radiologique était celui d'une ostéite fibro-géodique et il fut interprété comme telle par Bazy et par Lecène. Or, les suites ont démontré qu'il s'agissait d'une métastase d'un hypernéphrome.

Un cas semblable a été rapporté par Braine : aspect radiologique d'une tumeur à myéloplaxes avait affirmé Tavernier.

Et voici l'observation de Sorrel-Richard : tumeur de l'extrémité supérieure du péroné; aspect radiologique d'un kyste, confirmé par l'histologie; il s'agissait d'une gomme syphilitique.

Roux-Berger insiste bien sur l'existence, dans les tumeurs à myéloplaxes, d'une séparation nette, cupuliforme, d'avec la diaphyse, ce que Ombrédanne avait déjà qualifié de « fond de coquetier ».

Ce signe a de l'importance tant que la tumeur à myéloplaxes est strictement limitée à l'éphiphyse, mais lorsque, comme dans mes deux observations personnelles, la lésion s'est propagée à la diaphyse, ce signe n'existe plus.

Reste l'examen histologique, la biopsie. Mais celle-ci elle-même peut être en défaut ou donner des indications erronées. Vous vous rappelez le cas de Leriche : amputation interscapulo-thoracique pour une tumeur diagnostiquée sarcome par un histologiste de mérite; il s'agissait d'une tumeur à myéloplaxaxes.

Voici une observation de Sénèque : tumeur de la face dorsale du pied; biopsie; l'examen histologique fait par Lecène répond : chondrome ossifiant d'évolution bénigne; quelques mois plus tard, le malade était opéré et mourait avec une métastase vertébrale.

Voici enfin le cas plus troublant encore de Roux-Berger : tumeur de la cuisse chez un enfant de treize ans; la biopsie répond : sarcome réticulo-endothélié.

L'évolution ultérieure, avec un nouvel examen histologique, montre qu'il s'agissait d'une lésion inflammatoire.

Et ne disons pas qu'il suffit de confier la pièce à un histologiste consommé pour éviter ces erreurs; dans mes deux observations, le désaccord a existé : dans le premier cas entre l'Institut du Radium et Moulonguet, dans le deuxième cas, entre Herrenschmidt et Leroux. Et dans l'observation citée plus haut, il s'agit de Lecène, histologiste éminent s'il en fut.

La biopsie non seulement peut conduire à une erreur, mais elle n'est pas sans danger.

Nous savons, depuis quelques années, que dans les cancers du sein, la biopsie, comme on la pratiquait autrefois, est très dangereuse, et j'ai rap-

porté moi-même à cette tribune deux observations très probantes, concernant des adénomes dégénérés et dans lesquels la biopsie suivie d'une exérèse huit jours plus tard a été certainement responsable de la généralisation qui s'est produite dans les six mois. D'ailleurs, aujourd'hui, tout le monde est rallié à la pratique de la biopsie extemporanée.

Je suis convaincu, pour ma part, que la biopsie est un geste dangereux dans tous les cancers et plus encore peut-être dans les ostéo-sarcomes qui se généralisent par voie veineuse, et nous avons été tous frappés par la constatation de Het : sur 15 malades opérés d'ostéo-sarcome, un seul est vivant après onze ans; c'est le seul cas où il n'y ait pas eu d'examen histologique pré-opératoire et Huet n'hésite pas à déclarer que la biopsie est « un mal nécessaire mais probablement un mal pire que tous les remèdes ».

Tel est aussi l'avis de Braine dont je cite les paroles :

« Le risque de dissémination, de fistulisation, d'extériorisation, en un mot d'aggravation ne me paraît pas nul » ; et plus loin : « il convient parfois de différer cette « autopsie osseuse » et de réfréner une légitime curiosité scientifique dans l'intérêt majeur des malades ».

Ainsi donc, les trois moyens d'exploration que nous possédons sont tous trois susceptibles d'être en défaut et de faire pratiquer inutilement une opération grave et mutilante, et c'est cette catastrophe précisément qu'il faut à tout prix éviter.

A côté de ces méthodes classiques, il faut faire une place à l'artériographie dont M. Reynaldo Dos Santos vous a récemment entretenus en vous montrant des projections vraiment admirables et très démontratives. Cette méthode est susceptible, d'ores et déjà de donner des résultats intéressants et parfois décisifs. On note, en particulier, sur les images radiographiques des ostéosarcomes, après artériographie, une vascularisation extrêmement riche et anormale, une grande activité circulatoire artério-veineuse dont l'installation est très précoce et enfin l'existence fréquente de lacs sanguins.

Cette nouvelle méthode mérite donc toute notre attention. Mais les injections de dioxyde de thorium ne sont pas inoffensives et M. Béclère a rappelé, à l'Académie, les recherches expérimentales de Roussy et de ses élèves qui à l'aide d'injections de ce sel ont provoqué l'apparition tardive de tumeurs de nature sarcomateuse. Braine a insisté sur « l'épreuve de la radio-sensibilité ». Radio-sensibilité très grande du myélome, du sarcome globo-cellulaire, sensibilité moindre du sarcome d'Ewing, radio-résistance du sarcome fuso-cellulaire.

Il reste enfin un dernier facteur dont l'importance ressort de l'étude des faits qui ont été apportés à cette tribune c'est le facteur « Temps ».

Dans l'observation de Dor que je vous ai rapportée, le chirurgien avait envisagé, pour son malade, une désarticulation de la hanche qui heureusement a été refusée : la guérison de l'ostéite fibro-géodique est en train de se parachever.

L'épreuve du temps a une importance considérable et cette conclusion, un peu inattendue, découle de l'analyse des faits qui vous ont été présentés et qui ont modifié l'opinion de plus d'un d'entre nous. Je ne saurais mieux

faire, pour appuyer cette assertion que de vous montrer l'évolution qu'a subi, sous la poussée des faits, mon ami Roux-Berger. Voici l'opinion que celui-ci a exprimée à la suite de ma communication en octobre 1935 : « Lorsqu'un histologiste habitué aux tumeurs des os conclut à la malignité, et même en tenant compte de ses erreurs possibles, *il est moins dangereux de suivre ses indications et d'instituer aussitôt un traitement que d'accepter l'épreuve du temps que nous n'admettons plus pour aucune tumeur* ».

Et voici maintenant les termes dans lesquels s'exprime notre collègue, après l'analyse des faits extrêmement importants qu'il nous a apportés : « La rapidité d'évolution d'une tumeur osseuse est un élément de diagnostic et de pronostic important; on ne peut le mettre en évidence avec précision qu'en répétant les radiographies. On est supris parfois des modifications d'aspect très rapides. Cette *épreuve du temps*, pour établir un diagnostic de tumeur osseuse est évidemment fâcheuse; nous la réprouvons pour bien d'autres tumeurs, dont le diagnostic est plus facile à établir (langue, seins, etc.). Néanmoins, dans l'état actuel de nos moyens, on doit savoir attendre dans certains cas. Evidemment, elle peut retarder une thérapeutique, mais aussi, elle peut éviter une mutilation ou un traitement inadéquat. »

Et après avoir rapporté l'observation si troublante que j'ai citée plus haut, Roux-Berger conclut : « A tout prendre, lecture histologique très difficile; seule l'évolution clinique et radiologique a permis le diagnostic et l'enseignement à tirer est que *même en présence d'un examen histologique positif* il ne faut pas se hâter, et avant de prendre une décision grave savoir attendre et suivre le malade ».

Et pourtant, il ne suffit pas toujours de savoir attendre pour pouvoir poser un diagnostic, ce serait trop beau. Une observation de sarcome périosto-ostéogénique qui a mis sept ans à évoluer, est rapportée dans le livre de Sabrazès et Jeanneney, faisant croire à une ostéite avant l'évolution maligne des derniers mois.

Et les mêmes auteurs rapportent un cas de chondro-sarcome du coude dont l'histoire dura douze ans et un cas de sarcome de l'extrémité inférieure du fémur dont l'évolution dépassa douze ans.

De ces faits, me paraissent se dégager les conclusions suivantes.

Dans les cas faciles, l'examen clinique, l'examen radiologique et le mode évolutif de la tumeur permettent le plus souvent de poser un diagnostic précis et sûr; il s'agit d'ailleurs, en général, de tumeurs malignes graves. L'examen histologique est peut-être inutile; mais si l'on veut y avoir recours il est sage de le faire suivre, le plus rapidement possible, de l'intervention chirurgicale adéquate.

Dans les cas difficiles, c'est par une série d'examens cliniques et radiologiques répétés qu'on arrivera peu à peu à poser un diagnostic et c'est l'évolution de la lésion qui révélera, bien souvent, la véritable nature du mal. L'épreuve du temps prend ici toute son importance. Si la tumeur est bénigne on a tout à gagner et rien à perdre; si la lésion est maligne, le temps perdu n'est pas ici aussi précieux qu'on pourrait le croire, les guéri-

sons, dans les tumeurs malignes des os, étant tout à fait exceptionnelles.

Mais, si l'association de la clinique et de la radiologie n'a pas permis d'arriver à une solution et si le mode évolutif, longuement suivi, de la tumeur n'a apporté aucun secours, c'est à la biopsie que reviendra le dernier mot, l'examen devant être confié *toujours* à un histologiste de premier choix.

Je crois même qu'il est sage, en pareil cas, de confier la pièce opératoire à deux histologistes compétents et si leurs opinions ne sont pas concordantes, mieux vaut patienter encore. Mais n'oublions pas non plus que dans certains cas difficiles, c'est l'examen histologique qui a redressé un diagnostic erroné et a ainsi évité une opération mutilante qui avait été décidée après les examens cliniques et radiologiques.

COMMUNICATIONS

Sur la pathogénie des lésions pulmonaires post-opératoires. Note complémentaire,

par MM. **Pierre Duval** et **Léon Binet.**

Dans notre communication du 12 février 1936, nous vous avons apporté les résultats de nos expériences produisant, chez le chien sensibilisé, des lésions pulmonaires par injection de polypeptides musculaires canins dans la circulation veineuse périphérique.

Nous avons choisi, pour la pénétration des polypeptides, la voie veineuse périphérique parentérale pour réaliser le mode de pénétration dans le sang de ces corps toxiques au cours de toute opération.

Dans une autre série d'expériences, nous avons voulu réaliser la pénétration des polypeptides par le réseau de la veine porte, comme cela se produit au cours de toute opération sur le tube digestif ou ses annexes.

Il ne faut pas oublier que ces opérations donnent environ 68 p. 100 des complications pulmonaires post-opératoires.

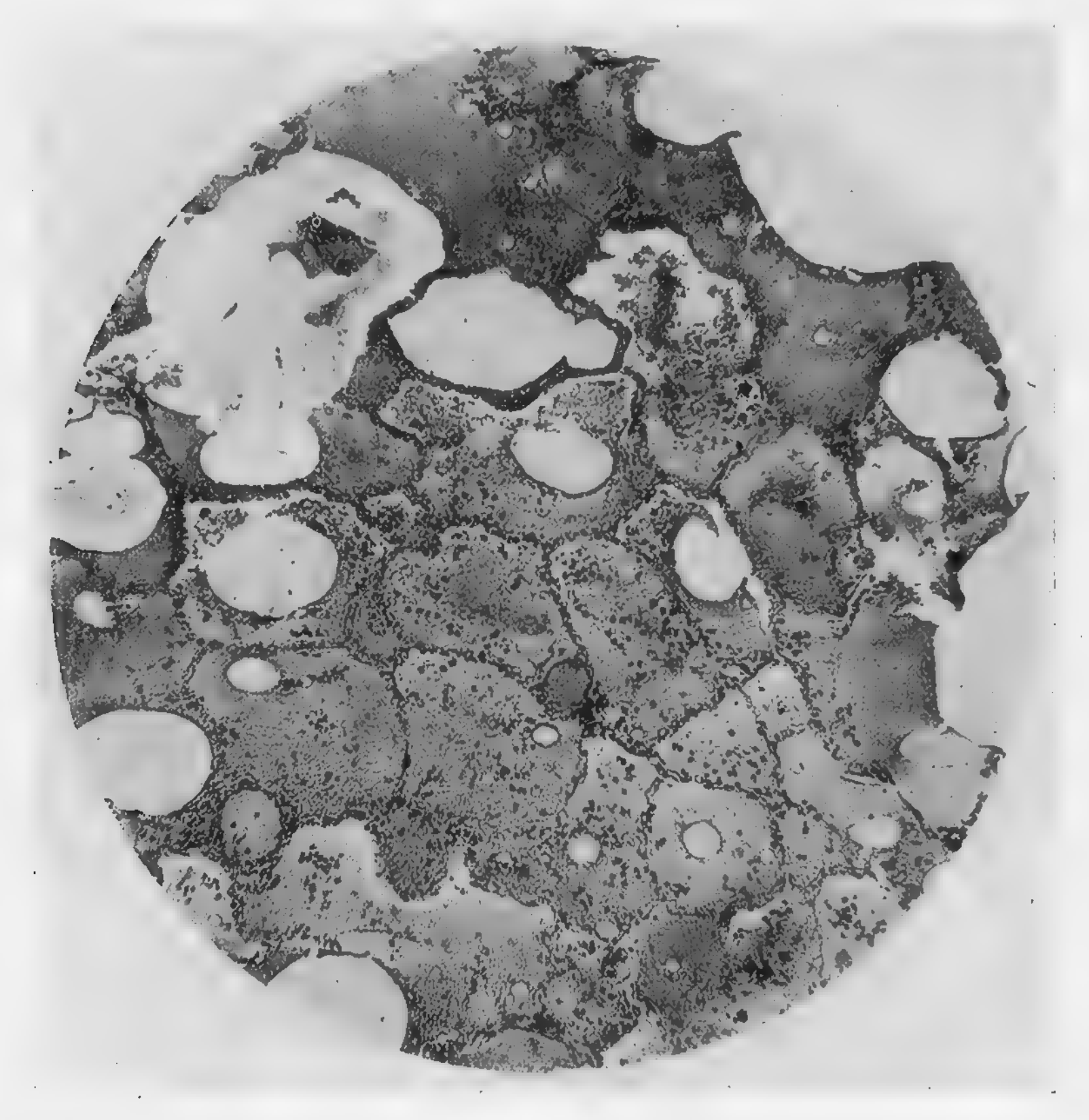
Nous avons donc, chez des chiens, injecté 10 centigrammes de polypeptides canins par kilogramme d'animal par une veine mésentérique. Chez les chiens non sensibilisés, aucune lésion ; mais chez des chiens sensibilisés, nous avons constaté des lésions pulmonaires, macroscopiques et histologiques analogues à celles que nous avons produites par l'injection dans la saphène.

Voulant nous mettre davantage encore dans les conditions de toute opération intra-abdominale sur le tube digestif, qui injecte dans le sang des polypeptides : 1° par la voie veineuse parentérale pour le temps pariétal de l'opération ; 2° par la voie portale pour le temps viscéral digestif,

nous avons injecté, chez le même animal sensibilisé, des peptides : 1° par la saphène; 2° au bout de cinq minutes par la mésaraïque.

Nous avons provoqué de très grosses lésions pulmonaires analogues aux précédentes [1].

L'expérimentation prouve donc que la barrière hépatique est insuffisante pour arrêter d'emblée la masse des polypeptides et que, malgré elle, ces substances toxiques peuvent créer des lésions pulmonaires.



Lésions pulmonaires post-opératoires chez l'homme. Infiltration sanguine alvéolaire, congestion, vasculaire, état emphysémateux vicariant de quelques alvéoles (Verne).

Ces résultats expérimentaux cadrent encore avec la clinique qui nous apprend la spéciale fréquence des lésions pulmonaires après les opérations intrapéritonéales, en particulier après celles qui portent sur le tube digestif.

En passant, nous tenons à signaler que les injections de polypeptides par une veine mésaraïque ont provoqué des lésions hépatiques disséminées, importante infiltration sanguine centro- et périlobulaire. Nous

1. Les chiens de ces deux séries d'expériences ont présenté des symptômes de shock.

reviendrons sur ce sujet, mais, déjà, nous croyons pouvoir noter le jour singulier que ces expériences portent, peut-être, sur la pathogénie des lésions hépatiques post-opératoires.

Ces deux séries d'expériences montrent la nécessité, pour produire des lésions pulmonaires, de la sensibilisation préalable du sujet.

Ne s'agit-il pas, chez les opérés présentant des complications post-opératoires, et surtout des lésions pulmonaires, d'une auto-sensibilisation préalable, d'une sensibilisation de l'organisme aux produits toxiques provenant de ses propres tissus?

C'est là une question qui peut être d'une importance primordiale.

Devant le fait que les accidents post-opératoires ne se produisent que dans certains cas seulement, qu'ils surviennent légers, graves, même mortels, dans des conditions jusqu'ici imprévisibles, chez des sujets en parfait équilibre biologique apparent, ne peut-on se demander si les sujets qui font des accidents post-opératoires, ne sont pas préalablement sensibilisés aux produits toxiques nés de leurs propres tissus?

La notion est bien séduisante, il faut le reconnaître. Aussi, avons-nous donné, à notre interne Claude Olivier, le conseil de rechercher chez nos malades, avant toute opération, la sensibilisation.

Il pratique actuellement des intradermo-réactions avec des polypeptides musculaires canins ou humains.

Ces recherches sont en cours.

Un dernier mot; à toutes ces expériences, il manquait l'étude anatomique comparative des lésions pulmonaires post-opératoires chez l'homme. Il était du plus haut intérêt de pouvoir examiner les lésions du poumon humain aussi près que possible de leur début, afin de connaître leur essence même, en dehors de toute infection secondaire. D'un autre côté, il fallait examiner le taux des polypeptides dans le sang des opérés présentant des lésions pulmonaires.

Le hasard nous a favorisés.

Mon interne Claude Olivier a pu recueillir dans le service de notre collègue Cadenat, que nous remercions de nous permettre d'utiliser ce cas, l'observation suivante :

G..., soixante-trois ans. Laparotomie exploratrice sous anesthésie paradurale 30 cent. cubes de stovaïne. Gros accidents pulmonaires avec 39°2 ; mort au quatrième jour par les lésions pulmonaires, sans aucun symptôme abdominal.

Deux jours après l'opération, l'urée sanguine est montée de 0 gr. 45 à 2 grammes; polypeptidémie, 80 (méthode de Cristol et Puech).

A l'autopsie, grosses lésions pulmonaires des deux lobes inférieurs [professeur Verne] (v. fig.).

Les alvéoles pulmonaires sont envahis par des globules rouges extravasés. Diapédèse intra-alvéolaire, congestion des vaisseaux. Etat emphysémateux vicariant de quelques alvéoles.

Voici donc un sujet qui, après une opération faite à l'anesthésie sans inhalation, présente une hyperpolypeptidémie considérable et des complications pulmonaires mortelles.

Les lésions pulmonaires sont exactement les mêmes que celles provoquées par l'injection expérimentale de polypeptides autogènes dans la circulation veineuse.

Le cycle est fermé, car la preuve est faite par cette observation cruciale. L'hyperpolypeptidémie post-opératoire crée chez l'homme des lésions pulmonaires.

M. **Raymond Grégoire** : Le sujet que vient de nous exposer Pierre Duval touche à une question du plus haut intérêt. Son étude est passionnante et les résultats encore imprécis qu'on peut percevoir préparent sans doute une pathologie toute nouvelle dont nous commençons à peine à entrevoir l'importance.

Depuis longtemps, ce sujet me préoccupe et les expériences que j'ai entreprises ont été faites dans un esprit différent, bien que les résultats soient assez identiques.

Pierre Duval obtient dans le poumon des plages d'infiltration sanguine avec encombrement des alvéoles. Il pense que les polypeptides libérés par l'opération gagnent le poumon par voie veineuse et provoquent ces lésions que depuis toujours nous appelons broncho-pneumonie post-opératoire.

J'ai obtenu des accidents comparables par une autre méthode. Au lieu d'injecter par voie veineuse des produits « intolérables », j'ai employé des albumines hétérogènes comme le sérum équin. Pierre Duval me fit observer que, normalement, notre sang ne transportait pas de sérum de cheval; en même temps un assistant du professeur Danis, de Bruxelles, M. Jonckeere, m'écrivait pour me faire remarquer que les accidents que j'obtenais rappelaient de très près ceux qu'on appelle le phénomène de Shwartzmann. J'écrivis à Mount Sinay's Hospital, au Dr Shwartzmann et lui demandai sa technique et sa toxine. Avec une amabilité dont je lui suis reconnaissant, ce savant m'expédia toutes ses publications, les résultats de ses recherches et le moyen d'en obtenir de semblables. J'eus, dès lors, la satisfaction de réussir dans une proportion de 50 p. 100 des cas environ.

Je cherchais à réaliser des infarctus intestinaux et il m'est arrivé souvent de constater qu'il s'était produit des infarcissements tout autres au niveau du pancréas, du rein ou du poumon, par exemple.

Or, mes injections n'avaient pas été faites dans la voie sanguine, mais au niveau de la voie nerveuse viscérale, soit le long du splanchnique, soit en plein plexus mésentérique ou cœliaque.

L'irritation du système neuro-végétatif par la toxine du colibacille produit donc sur place ou à distance des accidents d'infiltration sanguine tout à fait semblables à ce que Pierre Duval réalise par l'injection intraveineuse de déchets tissulaires.

Mais, en clinique humaine, sont-ce bien les polypeptides qui provoquent les accidents pulmonaires? Est-ce que la résection d'un appendice ou la suture d'une gastro-entérostomie libère une quantité de polypeptides suffisante pour produire des accidents importants? Il n'en est pas d'une opération bien réglée, comme des grands traumatismes que nous a

montres la guerre où les accidents de choc par résorption tissulaire étaient incontestables.

Je veux bien accepter que l'opération est la cause des accidents pulmonaires. Les examens histologiques montrent des lésions tellement semblables dans mes expériences et dans les cas que nous a montrés Pierre Duval qu'on peut se demander si elles ne sont pas de même cause.

M. **Louis Bazy** : La communication de mon maître le professeur Pierre Duval souligne une fois de plus toute l'importance que les chirurgiens doivent attacher aux phénomènes anaphylactiques. Je crois aussi avec le professeur Grégoire que la sensibilisation de l'organisme peut reconnaître des causes multiples. M. Pierre Duval signale l'influence de corps dermiques et M. Grégoire celle des toxines microbiennes. Je vous ai moi-même, depuis près de vingt ans, très souvent entretenu de la sensibilisation aux microbes et de la manière de la mettre en évidence par des intra-dermo-réactions appropriées. J'ai précisément à ce sujet publié en octobre 1934 dans la *Gazette Médicale de France*, n° 16, p. 813, un article où je montrais que l'anaphylaxie aux germes microbiens, déclenchée par l'acte opératoire, amenait la production de lésions d'apoplexie pulmonaires de tous points comparables à celles que nous ont rapportées mes maîtres les professeurs Pierre Duval et Raymond Grégoire.

En me plaçant à un autre point de vue, je voudrais rappeler le rôle que Reilly et ses collaborateurs attribuent au système neuro-végétatif dans la genèse des lésions intestinales de la fièvre typhoïde. Or l'observation de mon ami Cadenat, rapportée par M. Pierre Duval, concerne un homme opéré sous anesthésie paradurale. On a cru longtemps que les anesthésies rachidiennes ou paradurales permettraient d'éviter plus sûrement les complications pulmonaires post-opératoires. L'expérience clinique a montré qu'il n'en était rien et les recherches expérimentales nous font penser qu'il y aurait peut-être lieu de reviser cette notion.

En tout cas je voudrais signaler à mon maître le professeur Grégoire, pensant l'intéresser, que j'ai vu bien souvent des intra-dermo-réactions positives, provoquées par l'injection intra-dermique de suspensions de corps microbiens, disparaître avec l'anesthésie générale et se reproduire souvent d'ailleurs, au réveil.

M. **Pierre Duval** : Les expériences de Grégoire par injection dans le plexus mésentérique sont fort intéressantes, mais on pourrait lui objecter que les liquides injectés dans les plexus nerveux ont diffusé et ont été résorbés par voie veineuse.

Grégoire fait intervenir le système neuro-végétatif ; les lésions pulmonaires que nous avons obtenues sont exactement celles que Villaret et Justin-Besançon ont provoquées dans leurs embolies pulmonaires expérimentales, et pour la production desquelles ils font intervenir ce système nerveux.

Dans toutes ces lésions, le système neuro-végétatif intervient. Mais il faut une cause excitatrice pour en provoquer le trouble. Et je crois que

cette cause est la résorption de produits « intolérables » à des organismes « intolérants », pour me servir de termes volontairement très vagues : polypeptides dans nos expériences; toxines, albumines microbiennes dans celles de Grégoire. Aussi bien, peut-être n'y a-t-il entre ces corps aucune différence.

M. **Raymond Grégoire** : Me sera-t-il permis de conclure et de me demander si les accidents pulmonaires sont bien réellement produits par les polypeptides nées des tissus traumatisés ou si une toxine émanée des colibacilles, par exemple, et résorbée au niveau des tranches de section n'est pas à l'origine de ces accidents. La question n'est pas résolue et nécessite encore de longues recherches.

Colpoplastie pour absence congénitale de vagin par un procédé amélioré de greffes de Tiersch montées sur tuteur rigide,

par MM. **Robert Monod** et **Marc Iselin**.

La confection d'un vagin doit être une opération bénigne, au même titre que toutes les interventions orthopédiques.

Quelle que soit la méthode employée, le résultat sera nécessairement imparfait; il ne permet habituellement ni reproduction, ni plaisir.

Seule la question psychologique, la situation morale de la femme qui réclame l'intervention la justifie.

Notre opérée souffrait gravement de son infirmité; âgée de vingt ans, elle nous est amenée par sa mère parce qu'elle n'a jamais été réglée.

C'est une gentille jeune fille, au visage intelligent, bien constituée, qui possède tous les caractères sexuels secondaires habituels : poitrine bien développée, hanches larges, système pileux normalement abondant; elle ne présente, par ailleurs, aucune autre anomalie congénitale apparente.

La région vulvaire bien conformée n'a rien d'anormal, ni du côté des grandes lèvres, ni du côté du clitoris.

En écartant les grandes lèvres, on ne trouve pas d'orifice vaginal; à sa place, existe une surface plane, cutanée, sans trace d'infundibulum vaginal; juste, sous l'urètre, existe une petite dépression à peine marquée de 1/2 centimètre de profondeur.

Le toucher rectal ne permet pas de sentir l'utérus ni les annexes.

Avant de nous arrêter à un procédé opératoire, nous pratiquons une laparotomie exploratrice; elle permet de vérifier une aplasie partielle de l'appareil génital mullérien, portant strictement sur l'utérus dédoublé et accolé à chaque ovaire qui, de chaque côté, a un volume à peu près normal.

Appendus à chaque ovaire, deux utérus minuscules ont le volume d'une petite noisette, ces deux ébauches étant réunies l'une à l'autre par une membrane très mince falciforme qui flotte entre la vessie et le rectum.

Dans ces conditions, la possibilité d'un raccordement du néo-vagin à un utérus normal ne se posait pas.

L'on ne pouvait songer à ouvrir une route permettant la fécondation, tout au plus pouvions-nous essayer de créer une impasse suffisante.

Tenant compte, d'une part, des risques des procédés intestinaux, soit *vagin-grêle* (procédé de Baldwin-Mori) dont la léthalité post-opératoire pour les seuls cas publiés est de 21 p. 100, et des ennuis du *procédé vagin-rectum* (procédé de Schubert) qui, avec une mortalité moindre 7 à 8 p. 100, expose à des complications relativement fréquentes (fistule stercorale, incontinence des matières, rétrécissement ano-rectal), tenant compte, d'autre part, que, pas plus que les autres méthodes, ces procédés ne mettent à l'abri, quelque soit le calibre initial, d'un rétrécissement inodulaire progressif, nécessitant le recalibrage périodique, nous nous arrêtâmes à une méthode de vaginoplastie par greffe.

Rejetant le procédé par revêtement cutané (procédé du tube cutané de Pozzi), celui de Brindeau à l'aide des membranes ovulaires d'un œuf à terme, nous nous arrêtâmes au procédé le plus simple qui utilise, comme revêtement du néovagin, les greffes épidermiques de Tiersch.

Abbé, en 1898, et Forgue en 1901, semblent bien être les initiateurs de ce procédé qui mérite de porter leur nom.

Le dernier emploie des greffes en lambeaux recouvrant un doigt de gant, bourré de gaze, ce qui, soit dit en passant, nous semble un mandrin d'un volume un peu modeste.

Kirschner et Wagner ont rénové la méthode en 1930, par le procédé du greffon unique. A l'aide d'un véritable rabot de menuisier monté sur un moteur, véritable microtome mécanique, ils prélèvent un vaste greffon mesurant 34 centimètres sur 8, et l'enroulent autour d'un mandrin taillé dans une éponge de caoutchouc, un manche de stétoscope, représentant l'axe rigide de ce cylindre de caoutchouc.

Nous avons modifié le procédé de la façon suivante : confiants dans la prise et la vitalité des larges greffes de Tiersch, à la condition de les maintenir sur un moule exact rigide, en cire de dentiste (inlay), moule, qu'à l'imitation de Gillès, nous utilisons depuis près d'un an, dans le service pour toutes nos greffes cutanées, nous l'avons appliqué à ce cas particulier, de réfection vaginale.

Nous avons, dans ce but, procédé de la façon suivante :

1° Fabrication préalable d'un tuteur lisse rigide, en pâte Colombia, que nous avons fait perforer de trous, pour empêcher la macération des greffons. Ce tuteur a été réalisé sur nos indications, par les soins de notre élève Arviset.

2° L'intervention est ensuite pratiquée et comporte deux temps différents, avec deux équipes opératoires : *a*) Création par clivage d'une cavité qui constituera le nouveau vagin.

Sonde urétrale ; incision transversale, périnéale ; clivage vésico-rectal qui se fait assez facilement, sans hémorragie. Le tissu feutré de la région se laisse facilement refouler. On aperçoit de chaque côté le bord des rele-

veurs, surtout le gauche qui est très développé, et l'on pousse le décollement jusqu'au Douglas, en donnant au canal des dimensions hypernormales.

b) Pendant ce temps opératoire, des prélèvements de greffons cutanés sont faits sur la peau voisine, de préférence la face interne des cuisses, et 4 grandes lanières de 10/6, sont ainsi prélevées.

c) Le mandrin est habillé par les greffons qui sont cousus ensemble et placés sur le tuteur à l'envers, la face dermique en dehors.

d) On place le mandrin ainsi garni dans la cavité qui vient d'être creusée où il entre très aisément; on l'assujettit par 4 crins que l'on fixe à la peau de la cuisse et du périnée.

Quelques compresses sont mollement tassées dans la cavité dn mandrin, et la sonde urétrale à demeure est maintenue.

L'intervention ainsi conduite est des plus simples, non sanglante, et donne l'impression d'une intervention de petite chirurgie.

Les suites ont été un peu douloureuses, mais tout à fait bénignes.

Le troisième jour, le mandrin est retiré, et toutes les greffes adhèrent, sauf une, au niveau de la partie gauche, qui s'est un peu déplacée.

Le mandrin est remis en place, mais notre opérée se montre très indocile; ne pouvant tolérer le mandrin, elle l'enlève. On le refixe alors par des fils à la peau des deux cuisses; elle coupe les fils.

Malgré ces incidents, au huitième jour, on constate que les greffes sont parfaites, et ont très bien pris sur les trois quarts environ, de la surface du néo-vagin.

A ce moment, malheureusement, la technique que nous appliquions pour la première fois a présenté une lacune : l'opérée étant butée et refusant d'endurer plus longtemps le mandrin, un peu volumineux, le seul que nous possédions, nous avons dû le retirer et, n'ayant pas fait préparer à l'avance des mandrins de modèle plus réduit, nous nous sommes contentés de substituer au tuteur une bougie de Hégar à demeure, en attendant que les autres mandrins que nous avions commandés, soient exécutés.

Cette bougie, de par sa forme était expulsée à la moindre contraction; son maintien était très difficile à réaliser.

Nous avons perdu à ce moment une bonne partie du volume de la cavité — surtout en profondeur —. Actuellement, nous possédons des mandrins de trois tailles : grande, moyenne et petite, que nous devons à l'obligeance de M. Croquefer, stomatologiste de l'hôpital Broussais, qui les a fait construire en pâte Colombia utilisée pour les appareils moulés de dentiste. Leur utilisation améliorera certainement le procédé.

Au 1er janvier, la cicatrisation du revêtement vaginal est complète, mais le fonds de la cavité s'est rétrécie; il est partiellement oblitéré et l'on sent, en avant de lui, comme un ressaut.

On pratique alors des séances de recalibrage, mais qui sont très irrégulières, la jeune fille se prêtant mal au traitement.

Trois mois après, nous constatons cependant un gros progrès, le canal un peu réduit par rapport à son volume initial, n'a pas subi de rétraction;

au contraire, il est souple, et les greffes ont subi une transformation mucoïde remarquable, avec léger suintement.

Actuellement, le vagin est parfaitement habitable par un spéculum, et admet l'index jusqu'à la racine (voir photos).

Au total, nous vous présentons un résultat satisfaisant, datant de six mois, réalisant un néovagin bien épidermisé, ne paraissant pas pour l'instant exposé à une rétraction cicatricielle ultérieure.

Néanmoins, nous envisageons, comme après les autres procédés, des séances de recalibrage périodiques, la jeune fille étant sage.

Le revêtement de ce vagin a été obtenu par une intervention minime, ne faisant courir aucun risque, il est satisfaisant et a été obtenu grâce à une application particulière de la méthode générale des greffes sur moule rigide, méthode que nous utilisons systématiquement. Le point original consiste dans l'utilisation d'une prothèse *rigide*, jusqu'ici redouté par la majorité des auteurs qui lui préfèrent des moules plastiques dans la crainte non justifiée de la destruction des greffes par compression exagérée.

Nous croyons, au contraire, que l'utilisation des tuteurs rigides moulés (Méthode de Gillès) réalise un progrès considérable, et nous vous présenterons ultérieurement une série de résultats acquis qui plaident en faveur de la méthode.

M. **Baumgartner** : La communication de M. Robert Monod est très intéressante, et le cas qu'il nous rapporte semble lui avoir donné un résultat satisfaisant. Je serais toutefois heureux d'avoir des nouvelles de son opérée à plus longue échéance, la durée de six mois écoulés depuis son opération étant un peu courte pour apprécier un résultat définitif. On trouve en effet, à la lecture des observations publiées sur la création d'un vagin aux dépens des greffes, la mention de rétrécissements tardifs qui laissent une cavité vaginale cicatricielle un peu courte et étroite.

M. Robert Monod, ayant parlé dans sa communication du procédé de Baldwin, je me permets de vous rappeler que j'ai publié dans nos Bulletins, en 1922, un cas personnel de création d'un vagin aux dépens d'une anse grêle. Cette malade vous a été présentée en 1925. Son opération *datait de quatre ans*. Notre collègue Pierre Duval, qui voulut bien examiner ma malade dans son service, put vous dire ici-même que le résultat lui semblait parfait à tous points de vue. J'ai, depuis cette époque, opéré deux autres cas d'absence de vagin, dont les observations ont été publiées dans la thèse récente de mon interne M. Hutin, par le même procédé, et avec le même bon résultat. Chez une malade, l'opération *date de trois ans*; cette jeune fille a malheureusement contracté la syphilis, et l'accident primitif semble bien avoir été un chancre « vulvo-intestinal ». Chez l'autre, l'opération *date de vingt mois*; elle s'est mariée, comme le fit ma première opérée, et se déclare parfaitement heureuse.

La qualité des résultats de l'opération de Baldwin, telle qu'elle est mentionnée dans les travaux publiés sur cette question, est très bonne. Il est évident que les dimensions du néo-vagin sont toujours suffi-

santes, puisque le calibre d'une anse grêle est bien approprié à la largeur d'une cavité vaginale, et qu'on peut donner au segment d'anse isolé et abaissé à la vulve la longueur nécessaire. Le seul rétrécissement qui peut se produire est celui qui résulte de la suture circulaire au niveau de l'abouchement de la muqueuse intestinale à la vulve, rétrécissement linéaire cicatriciel, analogue à celui qu'on a reproché à la cure radicale des hémorroïdes par le procédé de Whitehead.

Or, j'ai fait à l'opération de Baldwin une modification, ou plutôt ajouté un temps complémentaire qui permet d'obvier à ce rétrécissement. On sait que, dans le Baldwin, l'anse grêle est abouchée à la vulve non pas par une de ses extrémités, comme dans la technique de Mori, mais par son bord convexe. On choisit un point de ce bord qui soit, non pas au milieu, mais près d'une des extrémités, de telle sorte qu'il existe deux vagins ouverts par un même orifice, un long qui sera seul utilisé, un court placé en arrière. Si l'orifice vaginal est rétréci par une cicatrice ultérieure circulaire, j'en excise la partie postérieure, et j'y interpose un lambeau muqueux prélevé précisément sur la muqueuse du vagin court. Ce lambeau descend de l'éperon formé par l'adossement en canon de fusil des deux vagins, passe en rideau devant le vagin court et est suturé dans la partie postérieure excisée de la vulve. Ainsi se trouvent supprimés, par une petite intervention et du même coup, le vagin court inutile, l'éperon qui peut former un butoir douloureux et expose aux fausses routes, et le rétrécissement orificiel.

Ce temps complémentaire m'a précisément permis d'obtenir chez chacune de mes trois opérées un vagin unique, à parois souples, qui admet facilement un spéculum d'adulte, et dont la longueur est plus que suffisante.

On a reproché à l'opération de Baldwin sa gravité. Je n'ai pas eu d'ennuis post-opératoires chez mes malades. Cette opération est peut-être d'une technique délicate, mais je ne la crois pas dangereuse. Elle comporte bien une résection intestinale, mais cette résection se fait sur un intestin sain et ne peut être comparée à une résection intestinale pour cancer ou tuberculose. Il s'agit d'une intervention bien réglée, anatomique, sur un sujet en parfaite santé, intervention qui ne devrait pas comporter d'autres aléas que ceux inhérents à tout acte chirurgical.

J'ai eu l'impression, en lisant les travaux publiés sur les différents procédés utilisés dans la création d'un vagin artificiel, que les résultats tardifs, obtenus par la méthode de Baldwin, étaient infiniment meilleurs que ceux que procurent les autoplasties et les greffes. Mais il est bien possible que les modifications apportées par M. Robert Monod à l'opération de Kirschner et Wagner en améliorent les suites, et c'est avec la publication de résultats éloignés qu'on en pourra juger.

M. **Rouhier** : J'ai eu, il y a quatre ans, l'occasion de faire un néo-vagin chez une jeune fille parfaitement constituée en dehors de cette anomalie, dont les caractères sexuels secondaires féminins étaient normaux, et qui

présentait, entre des lèvres vulvaires très convenablement développées, une surface plane à la place de l'orifice vaginal.

Cette jeune fille tenait beaucoup à être rendue normale, au moins en apparence. J'étais très tenté de pratiquer chez elle le procédé de Baldwin qui a donné à mon ami Baumgartner de si beaux résultats, mais c'est tout de même là une opération sérieuse; aussi, j'ai dit à cette jeune fille qu'il y avait deux procédés possibles : l'un qui donnerait sans doute un plus beau résultat, mais qui était d'une certaine gravité et comportait un risque appréciable, l'autre sans doute un peu moins parfait, mais sans gravité quant à la vie. Sans hésiter elle a choisi le moins dangereux. J'ai donc eu recours au procédé *autoplastique* de Pozzi dont j'ai l'expérience, car j'ai été son chef de clinique, et je l'ai aidé à le pratiquer plusieurs fois, procédé autoplastique que j'ai complété par des *greffes*.

Ce procédé de Pozzi est je crois trop méprisé actuellement. Sans doute, il ne peut donner un revêtement vaginal complet, mais au moins donne-t-il un bon lambeau postérieur, prérectal, large, étoffé, bien vivant qui, si on ne cherche pas à faire d'autres lambeaux autoplastiques peut avoir facilement 6 centimètres de long. Enfin, s'il ne donne pas de lambeaux latéraux, au moins en donne-t-il facilement l'amorce sur les côtés avec un néo-orifice vulvaire sans tendance au rétrécissement.

Comme mon ami Monod, j'ai remarqué la facilité avec laquelle on dédouble le périnée. C'est assez émotionnant, car on manque de point de repère et on peut craindre de se trouver tout à coup dans la vessie ou dans le rectum. Eh bien, il n'en est rien, et dès qu'on a incisé la peau et sa doublure musculaire, on tombe presque immédiatement, en allant avec précaution, dans un tissu feutré qui se laisse dédoubler facilement jusqu'au Douglas.

Comme matériel de greffe pour les faces latérales, j'ai employé des prépuces d'enfants que j'ai convoqués le même jour pour les circonscrire, ce qui fut fait par mes aides pendant que je pratiquais moi-même les premiers temps de mon opération.

C'est évidemment le matériel de greffe dont la structure se rapproche le plus de la muqueuse vaginale.

Après la communication de Monod, si j'avais à refaire cette opération, j'emploierais le mandrin rigide.

Chez mon opérée, je me suis borné à bourrer le vagin d'un paquet de tulle gras formant une sorte de mandrin maintenu avec un gros tampon et des bandes d'emplâtre adhésif.

Évidemment, ces néo-vagins valent ce que vaut le calibrage ultérieur que donne l'usage de l'organe.

Dans ce cas, le résultat paraît avoir été bon. J'ai eu récemment des nouvelles de mon opérée, d'après lesquelles elle est très satisfaite de son opération. Je compte la rechercher et vous la présenter.

Le Secrétaire annuel : M. ANDRÉ MARTIN.

Paris. — A. MARETHEUX et L. PACTAT, imp., 1, rue Cassette.

MÉMOIRES

DE

L'ACADÉMIE DE CHIRURGIE

Séance du 1er Juillet 1936.

Présidence de M. Henri ROUVILLOIS, *président.*

PROCÈS-VERBAL

La rédaction du procès-verbal de la précédente séance est mise aux voix et adoptée.

CORRESPONDANCE

La correspondance comprend :

1° Les journaux et publications périodiques de la semaine.

2° Des lettres de MM. BASSET, GATELLIER, LANCE, LEVEUF, R.-Ch. MONOD s'excusant de ne pouvoir assister à la séance.

3° Une lettre de M. JUDET posant sa candidature au titre d'associé parisien.

4° Un travail de MM. BRUN, associé national, et JAUBERT DE BEAUJEU (Tunis), intitulé : *Quelques réflexions sur les kystes hydatiques du poumon et leurs images radiographiques.*

5° Un travail de MM. P. RAUL et Ch. GRUNINGER (Thionville), intitulé : *Deux cas de tumeur villeuse du rectum*, est versé aux Archives de l'Académie sous le n° 125.

6° Un travail de M. Robert DIDIER (Paris), intitulé : *Occlusion après appendicectomie* est versé aux Archives de l'Académie sous le n° 126.

Des remerciements sont adressés aux auteurs.

7° MM. R.-G. BRUN, associé national, et A. JAUBERT DE BEAUJEU font hommage à l'Académie d'un exemplaire de leur ouvrage, intitulé : *Les kystes hydatiques intrathoraciques centraux et pariétaux.*

Des remerciements sont adressés aux auteurs.

Publication périodique hebdomadaire.

NÉCROLOGIE

Décès du médecin général Ferraton, associé national.

Mes chers Collègues,

J'ai le regret de vous annoncer la mort du médecin général Ferraton, qui appartenait à notre Compagnie depuis 1897, date à laquelle il a été élu membre correspondant de la Société nationale de Chirurgie.

Successivement répétiteur d'anatomie à l'École du Service de Santé militaire, Professeur agrégé, puis Professeur de chirurgie de Guerre au Val-de-Grâce, il y a enseigné pendant de nombreuses années et a laissé le souvenir d'un professeur méthodique dont l'enseignement était très apprécié des élèves.

L'Académie de Chirurgie lui est redevable de plusieurs travaux parmi lesquels je rappellerai surtout une très intéressante communication sur la « hanche à ressort », affection à laquelle son nom est resté attaché avec celui de Maurice Perrin.

Pendant la guerre, il a successivement rempli, de 1915 à 1918, les fonctions de Directeur du Service de Santé du 14e Corps d'armée et de chef supérieur du Service de Santé de la 1re Armée où ceux qui l'ont connu ont pu apprécier la valeur du technicien et la bienveillance du chef.

Autrefois très assidu à nos séances, il s'était, après la guerre, confiné, en raison de son état de santé, dans une retraite absolue.

Je crois être votre interprète en adressant à sa famille l'expression de notre douloureuse sympathie et de nos plus vives condoléances.

RAPPORTS

Septico-pyohémie à staphylocoques : action heureuse de l'anatoxine antistaphylococcique,

par M. **Mirallié** (de Nantes).

Rapport de M. L. Capette.

Il s'agit d'un enfant de onze ans et demi chez qui on constate une angine rouge et une réaction articulaire tibio-tarsienne droite d'où, pour un diagnostic de rhumatisme articulaire, une thérapeutique salicylée intra-

veineuse. Sept jours après, on diagnostique une arthrite suppurée tibio-tarsienne; on pratique une ponction évacuatrice et on injecte dans l'article deux ampoules de bactériophage antistaphylococcique; à la culture, staphylocoque doré. En même temps, l'angine devient à fausses membranes et on pratique une injection de sérum antidiphtérique. Le lendemain, paralysie du voile du palais et pendant quatre jours une injection de sérum antistreptococcique de Vincent.

Peu après, arthrotomie de drainage, et, pendant cinq jours, une injection intraveineuse de glycocholate de cuivre, puis une injection de lantol.

Hémoculture positive (staphylocoque doré); anémie intense, aussi, au dix-neuvième jour, transfusion sanguine, 150 grammes de sang pur; au vingtième jour, localisation ostéomyélitique au tiers inférieur du tibia droit; débridement d'un abcès sous-périosté et trépanation du tibia; une série de six injections sous-cutanées de lipovaccin antipyogène.

Au trente-cinquième jour, l'état est toujours mauvais; facies infecté, teint subictérique, torpeur diurne et agitation nocturne; c'est alors que l'on commence l'anatoxine antistaphylococcique de l'Institut Pasteur. Trois injections à cinq jours de distance; amélioration de l'état général et évolution vers la convalescence, malgré une ostéomyélite du maxillaire inférieur (trépanation) et une poussée douloureuse au calcanéum, sans suite évolutive.

Que conclure? Action heureuse de l'anatoxine antistaphylococcique, surtout sur l'état général, dit M. Mirallié; je veux bien, mais il faut remarquer la multiplicité des injections intraveineuses et sous-cutanées de produits variés depuis le début de la maladie jusqu'au trente-sixième jour de la maladie, ce qui peut fausser l'appréciation de ce qui revient à tel ou tel médicament.

Nous devons, en tout cas, admirer la grande résistance de l'organisme de ce jeune garçon et remercier M. Mirallié de l'envoi de cette observation de septicopyohémie à staphylocoques, observation détaillée et minutieusement prise, mais peut-être peu probante pour l'action de l'anatoxine antistaphylococcique.

Un cas de rupture splénique secondaire à une descente de parachute,

par M. **Redon.**

Rapport de M. F. M. Cadenat.

L'intérêt de l'observation que nous adresse notre collègue M. Redon tient aux circonstances mêmes dans lesquelles s'est produit l'accident. Il me faudra cependant, d'après une enquête que j'ai faite à son sujet, rectifier quelque peu le mécanisme invoqué par M. Redon, dont je transcris tout d'abord l'observation.

Observation. — Le 2 avril 1935, dans l'après-midi, un avion exécutait des vols d'essai sur la base de X..., aux environs de Paris. Il s'agissait d'un biplace de combat et le blessé occupait la tourelle de mitrailleuse. Voici les conditions de l'accident telles que les a rapportés un témoin, car après la chute du lieutenant X..., l'avion est venu s'écraser sur le sol et le pilote est mort sur le coup.

On a donc vu tomber successivement de l'avion, à un intervalle de quelques secondes, la mitrailleuse puis le lieutenant X..., dont le parachute s'ouvrit normalement et qui fit une descente parfaitement correcte ; il prit terre debout et tomba aussitôt en arrière sans être traîné sur le sol comme il arrive parfois.

Le témoin de l'accident, accouru aussitôt, trouva un blessé complètement inanimé et en fut tout d'abord étonné, car les conditions de chute avaient été complètement normales.

Le blessé fut alors très vite transporté en automobile dans un centre chirurgical voisin où son état fut jugé très grave. On institua les médications d'usage chez les choqués, mais malheureusement la surveillance de la nuit fut assez mal organisée et je suis seulement appelé à le voir le lendemain matin, 3 avril, à 7 heures. Son état est alors très grave : l'anémie est extrême, le ventre ballonné, sans la moindre contracture, le pouls presque incomptable.

On trouve, par ailleurs, quelques ecchymoses sur la paroi antéro-latérale de l'abdomen, comme il est fréquent chez les parachutés et, en outre, des signes certains de fracture des deux dernières côtes. L'abdomen est douloureux dans son ensemble mais surtout au niveau de la région sous-costale gauche, il existe enfin indiscutablement un épanchement intrapéritonéal. Il n'y a pas eu d'hématurie.

Le diagnostic de rupture de la rate s'impose, avec d'autant plus de rigueur que le blessé est paludéen, et que le Dr Lucciandi, son cousin, affirme qu'il avait une grosse rate.

Dans les conditions matérielles où je me trouvais, il était impossible de pratiquer une transfusion et, devant une situation aussi désespérée, je n'avais qu'à tenter une intervention désespérée ou ne rien faire.

Je fis donc instiller une injection massive de sérum intraveineux et donner au blessé quelques bouffées d'éther, puis j'abordai la région sous-diaphragmatique par l'incision en L dont mon maître, M. Grégoire, m'a montré les immenses avantages : elle a, en particulier, celui de permettre d'aller vite, ce qui était essentiel dans ce cas ; je trouvais, en effet, une rate de volume triple de la normale, un peu grenue mais à long pédicule et sans adhérences, elle est éclatée littéralement en quatre ou cinq morceaux. Une pince est rapidement posée sur le pédicule, puis une ligature, et la paroi est refermée aussitôt en un plan aux fils de bronze.

A ce moment, le blessé fait une syncope, dont aucune thérapeutique ne vient à bout : l'injection d'adrénaline intracardiaque, en particulier, n'amène que quelques fibrillations désordonnées.

L'autopsie a vérifié l'intégrité de tous les autres organes intra-abdominaux, à l'exception d'une éraillure séreuse siégeant sur le grêle à 40 centimètres de l'angle duodéno-jéjunal et qui montre bien la violence localisée, due à la traction de la ceinture du parachute. Je n'insiste pas sur les ecchymoses sous-cutanées que j'ai déjà signalés et qui étaient aussi localisées à la région sous-costale gauche.

Je crois pouvoir affirmer que la rupture splénique a bien été causée par la tension de la ceinture, car le corps ne portait aucune autre trace de contusion et l'examen du point de chute m'a montré à l'évidence qu'il n'y avait eu aucun traumatisme à l'atterrissage, le sol détrempé portait à peine l'empreinte de l'aviateur.

Cette observation, ajoute M. Redon, m'a suggéré quelques remarques :

1° On pouvait tout d'abord déplorer l'absence, aujourd'hui comblée, d'un

poste de secours outillé pour assurer le sauvetage des victimes d'accident d'aviation ;

2° On pourrait aussi poser la question de savoir si, avec l'actuel amarrage des parachutes militaires français, il ne serait pas sage d'interdire le vol aux paludéens à grosse rate, puisqu'on risque d'arriver au paradoxe de blessés tués par le parachute qui les a une première fois sauvé ?

3° Enfin, cette observation pose la question beaucoup plus importante du mode d'attache des parachutes :

Le lieutenant X... portait un parachute récent, datant de 1933 (parachute Aloz 100) et susceptible de résister à une vitesse de chute de 250 kilomètres à l'heure, vitesse certainement très supérieure à celle du blessé. Ce modèle, comme tous les modèles français, est maintenu par une ceinture placée au-dessus de l'ombilic et simplement munie de bretelles dont le rôle est exclusivement de supporter le parachute. L'accrochage est dorsal, ce qui est nécessité par les aménagements de bord et ne peut donc être discuté, mais on pourrait peut-être, sans compliquer outre mesure le harnachement, s'opposer à la rotation de la ceinture, de manière à répartir la pression sur l'ensemble de la paroi antérieure de l'abdomen.

A ce sujet, il est à remarquer que les parachutes étrangers, tous plus ou moins dérivés du système Irwin, comportent outre la ceinture des sangles sous-cuisses, ce qui a pour effet de répartir les pressions de déclanchement et d'assurer plus de confort pendant la descente ; il serait évidemment souhaitable que les parachutes français utilisent un mode de suspension analogue.

Avant de reprendre ces réflexions, il est nécessaire de rétablir les faits tels qu'ils se sont vraisemblablement passés d'après les constatations des enquêteurs. Ce n'est pas la secousse normale que provoque l'ouverture d'un parachute lorsqu'un aviateur se jette de son appareil qui a déterminé la rupture de la rate. C'est dans des conditions très différentes que s'est produit l'accident. L'officier était au poste d'observation debout dans la tourelle lorsque son parachute s'ouvrant d'une façon intempestive l'entraîna brutalement vers la gauche, arrachant une mitrailleuse (qu'on vit tomber la première) provoquant une rupture de l'arceau de la tourelle. L'observateur énucléé de son poste vint, de son pied gauche (qui en portait la trace) heurter et rompre une des cordes à piano qui fixe le plan de stabilisation horizontale puis, enfin libéré il atterrit normalement. L'appareil, déréglé, fit près de deux tours à droite, puis une abattée sur l'aile et prit feu en touchant le sol.

Il y a une grande différence entre la violence du traumatisme survenu dans ces conditions et la secousse due à une chute normale en parachute. Il est vraisemblable que sous la traction de la voilure du parachute, l'hypocondre gauche est venu buter sur l'arceau de la tourelle (les vêtements du blessé portaient des traces de peinture) et dès lors une rate, même non hypertrophiée, pouvait se rompre. Les faits présentés récemment à cette tribune, ceux que j'ai fait moi-même réunir par mes élèves Loutfalla et Morwa dans la *Revue de Chirurgie* (n° 2, 1932) le démontrent amplement.

Par contre, il ne semble pas qu'il y ait encore d'exemples de rupture splénique, à la suite d'une descente normale en parachute. Le harnachement par simple ceinture et bretelles suffit lorsqu'il s'agit d'avions de

vitesse moyenne. Au contraire, pour les appareils à grande vitesse (300 kilomètres et au-dessus) l'usage des sous-cuisses complémentaires permettant de répartir les pressions est adopté en France, tant dans l'aviation civile que militaire. Ces parachutes sont de plus, munis d'amortisseurs de choc. Ce mode de fixation couviendrait, en effet, particulièrement aux paludéens auxquels il semble difficile d'interdire le vol pour cause de splénomégalie, car beaucoup d'excellents pilotes sont d'anciens coloniaux et paludéens.

Je sais gré à notre collègue Redon, de me donner, à propos de ce cas de chirurgie aéronautiqne, l'occasion d'insister sur la nécessité de voir le Corps médical s'occuper de plus en plus des choses de l'air. Ce mode de transport soulève d'importants problèmes de physiologie en rapport avec l'altitude, avec la vitesse accélérée, que celle-ci s'exerce dans le sens horizontal (appareils rapides) ou dans le sens vertical (ouverture retardée du parachute). Au point de vue pathologique, les médecins étudient avec un intérêt croissant l'influence des cures aériennes sur certaines maladies (telle la coqueluche, l'asthme, etc.), et les réactions des appareils déficients (circulatoire, respiratoire, etc.) à ces différents facteurs. Une thèse très documentée a pu être récemment soutenue à la Faculté de Paris, sur la médecine aéronautique, par Jean Leduc.

Pour nous en tenir strictement à la chirurgie, il n'est pas inutile de connaître les avantages de rapidité et de confort que présente pour certains de nos malades, douloureux ou fatigués, l'aviation sanitaire, même dans le cercle relativement étroit de la métropole. Les aérodromes sanitaires inaugurés l'an dernier à Berck et à Reims, en sont un vivant témoignage. Mais, pour ne pas discréditer ce mode d'évacuation, il convient d'en connaître les contre-indications.

Nous ne devons pas non plus, et je rentre pleinement dans l'objet de ce rapport, nous désintéresser de la façon dont sont compris sur trop de terrains d'aviation les secours chirurgicaux d'urgence. Assistant, il y a quelques mois, comme médecin, au départ d'une compétition, je me vis offrir comme tout matériel, sur ce terrain fréquenté et proche de Paris, un peu de coton et une petite lampe à alcool de voyage. Nous n'eûmes heureusement pas à nous en servir. Mais ailleurs, un mécanicien s'étant fait par imprudence, faucher les deux bras par une hélice, l'issue fut fatale et l'insuffisance des premiers soins en fut au moins en partie responsable. Le service de prompt secours, là comme ailleurs en France, est déplorable et nous avons le devoir de faire tous nos efforts pour y remédier.

L'exemple que nous apporte M. Redon en est une nouvelle preuve. Appelé à temps, l'habile chirurgien que nous connaissons en lui eut sans doute sauvé son malade.

M. **Desplas** : J'ai eu l'occasion de soigner des victimes d'accidents d'aviation. En particulier, en 1928, un aviateur célèbre qui, dans une chute sur l'aérodrome d'Orly, fit une double fracture des membres inférieurs dont une compliquée. Sur l'aérodrome, il n'y avait ni organisation de secours, ni pansements, ni appareil d'immobilisation, ni voiture d'ambulance.

Les fractures saignantes n'avaient pas été immobilisées, et les foyers de fracture profondément souillés de boue, de cambouis, de débris divers, étaient à peine protégés par un bandage de fortune.

Le blessé avait été transporté à la Pitié avec deux de ses camarades, dans une camionnette et pendant ce trajet retardé et lent les fractures non immobilisées l'avaient fait « affreusement souffrir ». Il avait beaucoup saigné pendant ce transport douloureux.

Malgré toutes les thérapeutiques, il succomba quelques heures après son entrée. Les lésions primitives ne justifiaient pas cette fin précipitée.

En 1928, venant d'Orly, le service 9 de la Pitié reçut 6 blessés aviateurs, dans les mêmes conditions de soins et d'évacuation qu'on peut dire au moins inexistantes.

Nous avons eu à déplorer une mortalité de 50 p. 100. En 1928, nous nous retrouvions dans les mêmes conditions lamentables de 1914. L'expérience de la guerre n'avait servi à rien.

A l'époque, j'ai jeté un cri d'alarme à propos de l'inorganisation sanitaire des aérodromes. J'approuve sans réserve ce qui vient d'être dit à ce sujet par mon ami Cadenat.

M. **Oudard** : Le ministre de l'Air a récemment adopté à l'instigation de la Marine un coffre de secours comprenant tout ce qui est nécessaire pour donner les soins urgents aux blessés de l'Air, *hors des centres d'aviation.* Ce coffre est fixé à l'avion, par des moyens de tenue très simple.

Un grand nombre d'avions en sont déjà pourvus, et je crois qu'avant un an, l'équipement de tous les avions militaires sera réalisé.

Dans les centres militaires d'aviation (guerre ou marine), l'organisation des secours d'urgence, en accord avec le ministre de l'Air, est prévue minutieusement et complètement pour chaque centre, suivant un plan d'ensemble réglementaire.

M. **René Bloch** : Je voudrais faire remarquer que dans les meetings d'aviation il y a toujours un service médical avec d'innombrables infirmières. On a fait allusion à des accidents qui se produisent sur les aérodromes, je voudrais faire observer qu'ils sont très exceptionnels au-dessus de l'aérodrome même, et qu'ils se produisent en général plus loin, sur la campagne.

Luxation des deux extrémités de la clavicule. Traitement sanglant. Résultat éloigné,

par M. **Pierre-Paul Prat** (de Nice).

Rapport de M. F. M. Cadenat.

Les observations de luxation bipolaire de la clavicule sont rares : la clavicule se fracture plus facilement qu'elle ne se luxe. Dans le cas que

nous adresse M. Prat, un certain nombre de points méritent de retenir notre attention. Voici, résumée, cette observation :

Observation. — Le 17 février 1934, M. G..., boulanger, étant à bicyclette, est renversé par une automobile. Son épaule gauche entre en contact violent avec le sol, le choc portant sur la partie externe du moignon. Le blessé se relève, souffrant peu, et peut se servir de son bras gauche ; mais celui-ci devient rapidement douloureux et impotent.

Le malade se rend alors à la consultation externe de l'hôpital Saint-Roch, où l'interne de garde constate une luxation acromio-claviculaire gauche, puis chez son médecin habituel. Dans l'escalier de ce praticien, à l'occasion d'un mouvement, notre boulanger perçoit une sensation de déboîtement au niveau de l'extrémité interne de la clavicule gauche, et immédiatement les douleurs deviennent intolérables. Son médecin diagnostique la double lésion, fait radiographier le malade et nous l'adresse.

Le blessé se présente à nous avec une impotence complète du membre supérieur gauche, la tête inclinée du côté lésé, la main valide soutenant le coude gauche. Il existe une dyspnée légère, le blessé ne respirant pas à fond par crainte de la douleur. La clavicule est nettement plus oblique, en bas et en dedans, que la clavicule droite ; de plus, elle paraît plus courte. Au niveau de l'articulation acromio-claviculaire, la luxation sus-acromiale est évidente, avec mobilité en touche de piano. Au niveau de l'articulation sterno-claviculaire, l'extrémité interne de la clavicule est engagée en arrière du sternum.

On sent très nettement, sous la peau, l'arête antérieure de la surface sternale de l'articulation ainsi qu'une partie de la surface articulaire. La partie interne de la clavicule est complètement immobile, comme coincée en arrière du sternum.

Si la réduction de la luxation externe est aisément réalisée, celle de la luxation sterno-claviculaire est impossible par manœuvres externes.

Intervention le 19 février 1934.

Anesthésie générale à l'éther. Incision horizontale sur l'articulation sterno-claviculaire. L'extrémité claviculaire est tout entière engagée en arrière du sternum. La clavicule saisie avec un davier de Farabeuf est amenée en bonne position. Mais la luxation, à ce moment, se reproduit aisément. La capsule articulaire est dilacérée. Les points coupent les fragments capsulaires et la réparation anatomique de la luxation paraît impossible. On place alors une agrafe de Jacoël, une branche enfoncée dans l'épiphyse claviculaire, une branche enfoncée dans le sternum. Cette dernière est placée avec précaution, du fait du voisinage du tronc brachio-céphalique.

Une incision externe permet une réduction facile de la luxation acromio-claviculaire ; là aussi, la réduction est également maintenue par une agrafe de Jacoël. Les suites opératoires sont des plus simples, une radiographie de contrôle permet de s'assurer de la réduction. Le blessé sort de la clinique le 27 février.

Au mois d'avril, les deux agrafes, immédiatement sous-cutanées, entraînent une légère gêne ; elle sont aisément retirées sous anesthésie locale.

Ce boulanger a repris sa pénible profession, et nous avons eu l'occasion de le revoir au mois de janvier 1936. A peine note-t-on une légère atrophie du deltoïde et du grand pectoral gauche. La force musculaire est égale dans les deux membres supérieurs. L'articulation acromio-claviculaire n'est nullement ankylosée et seul le fait de porter de lourds fardeaux placés de champ sur la clavicule entraîne quelques douleurs. Cette impotence, très relative, est du reste sanctionnée par incapacité de travail estimée à 10 p. 100.

Par contre, sur une radiographie pratiquée ces derniers temps, nous avons eu la surprise de voir des ostéophytes développés au niveau des deux articulations, acromio-claviculaire et sterno-claviculaire. Au niveau de cette dernière articulation, la néoformation osseuse est particulièrement volumineuse.

M. Prat a pu réunir 27 autres exemples de cette rare lésion (25 recueillis par Chavannaz et Loubat, 1 de Morais [de Rio] et 1 de Morestin) et il en discute le mécanisme. La première condition est une solidité particulière de l'os « dont la corticale à la radiographie est presque aussi épaisse que celle de l'humérus ». Dans le cas présent, la luxation sterno-claviculaire ne fut pas constatée au premier examen, fait par l'interne de garde ; elle s'est produite secondairement, à l'occasion d'un simple mouvement. Et frappé de ce fait, M. Prat se demande s'il n'existe pas, à l'origine de cette lésion, « une certaine prédisposition congénitale, laxité ligamentaire ou défaut de coaptation des surfaces articulaires ». Il rapporte des cas de luxations presque spontanées, par exemple chez une jeune fille à l'occasion d'un simple geste de toilette. On peut incriminer, en effet, étant donné la rareté de la lésion, une certaine prédisposition, mais, dans le cas présent, où le traumatisme fut violent, il faut bien admettre que le choc (sous une incidence sans doute particulière) a rompu d'emblée les ligaments tant internes qu'externes, mais que le déplacement, du côté sternal, ne s'est produit que secondairement.

Lorsqu'on observe avec soin la radiographie, il semble bien qu'en dehors, au niveau de l'articulation acromio-claviculaire, il ne s'agisse que d'une luxation incomplète. L'obliquité de l'incidence radiographique exagère la déformation, mais on ne constate pas le chevauchement sus-acromial qui se produit lorsque les puissants ligaments à distance, coraco-claviculaires, sont complètement rompus. Ceci explique, à mon avis, la luxation interne secondaire, car il fallait bien une résistance externe pour donner point d'appui.

Les clichés ne permettent pas de bien se rendre compte de ce qui s'est passé en dedans. La luxation a été rétro-sternale, ce qui est exceptionnel car le plus souvent l'os file en avant ou en haut. De ce côté, le puissant ligament costo-claviculaire joue un rôle comparable à celui des coraco-claviculaires en dehors, mais je n'aurais garde de reprocher à M. Prat de ne l'avoir pas vérifié, car la présence des gros tronc veineux oblige à une extrême prudence.

Réduire une semblable déformation est relativement facile, mais la contenir est tout autre chose. Il est rare qu'on y parvienne par une simple suture capsulaire, comme dans le cas de Baradouline. M. Prat a obtenu, de la mise en place d'une simple agrafe de Jacoël à chaque extrémité, un excellent résultat et nous ne pouvons que l'en féliciter puisque le blessé a pu reprendre son dur métier de boulanger. Mais il est vraisemblable que si la luxation externe avait été complète, seule une syndesmopexie coraco-claviculaire, suivant les principes du professeur Delbet, eût permis de maintenir la clavicule en place, tout en conservant la mobilité de l'articulation acromio-claviculaire.

A propos de la chirurgie des états diabétiques. Influence favorable d'une gastro-entérostomie sur un cas de diabète grave,

par MM. F. **Bertrand**, M. **Sendrail** et **Lassale**.

Rapport de M. Pierre Fredet.

M. Bertrand, chirurgien des hôpitaux de Toulouse, et ses collaborateurs, nous communiquent l'observation d'un diabétique, atteint d'ulcus pylorique, qui a été radicalement guéri de son diabète, connu depuis neuf ans, à la suite d'une gastro-entérostomie.

En soi, le fait n'est pas extraordinaire : on a vu le diabète rétrocéder dans nombre de cas, après des opérations entreprises pour les maladies les plus variées et portant sur les organes les plus divers, ceux mêmes auxquels on ne songe guère à attribuer le pouvoir de créer ou d'entretenir le diabète. Mais, comme tous les cas de ce genre, celui de M. Bertrand soulève des questions intéressantes.

Il s'agit d'un homme de cinquante-neuf ans, vieux colonial, qui avait subi les atteintes du paludisme et dont le foie avait été touché (« coliques hépatiques ? » sept ans avant l'intervention). Il se présentait pour une gangrène d'orteil, avec artérite du type diabétique : c'est au cours du traitement de cette gangrène que l'existence d'un ulcus pylorique, avec stase gastrique, a été reconnue.

Le trouble métabolique du sucre était peu marqué, puisque au début du traitement pré-opératoire, la glycosurie ne dépassait pas 15 grammes par vingt-quatre heures (avec 105 grammes d'hydrates de carbone ingérés). L'acétonurie n'est signalée qu'une fois; on ne précise pas dans quelles conditions et avec quel réactif elle a été décelée; elle n'a pas été mesurée. Le taux de la glycémie est donné au troisième jour du traitement, 2 gr. 50 p. 1.000; on ne dit pas qu'elle ait été déterminée à jeun. Évidemment, il y a dans l'observation des lacunes qui retirent au fait une valeur expérimentale rigoureuse; la pénurie de renseignements ne permet pas d'apprécier le degré de gravité réelle du diabète, mais, sous ces réserves, il semble bien qu'on ait été en présence d'un diabète vrai.

Ce diabète était complètement guéri, deux mois environ après l'opération : on a dès lors supprimé toute injection d'insuline, le malade ne suit aucun régime, la glycosurie est nulle, la glycémie à jeun normale, ainsi que la courbe de glycémie provoquée. Cette heureuse situation se maintient depuis seize mois.

Comment expliquer un tel résultat?

Les auteurs, qui ont noté au cours de l'opération une sclérose du pancréas, sont tentés de l'attribuer à « l'activation fonctionnelle » de la glande, « par amélioration du régime circulatoire ». C'est là une hypothèse plausible.

A mon avis, on peut en formuler d'autres qui cadrent mieux avec les faits. Le rétablissement rapide du métabolisme des hydrates de carbone, après l'opération, semble démontrer que le pancréas insulaire était peu touché. D'ailleurs, ne sait-on pas qu'il suffit d'un dixième de la masse totale d'un pancréas sain, pour fournir la sécrétion hormonale qui assure un métabolisme normal?

Dans le cas particulier, le sujet présentait manifestement une insulino-résistance, car pour faire disparaître les 15 grammes de sucre éliminés par le rein, il a fallu atteindre 90 unités d'insuline. Je sais bien que l'insuline n'est pas le médicament de l'hyperglycémie et de la glycosurie, qui sont habituellement réfrénées par un régime bien conçu, mais l'insuline a un pouvoir hypoglycémiant et abaisse par suite le taux de la glycosurie. On admet communément qu'une unité d'insuline est capable de faire disparaître, *au minimum*, 1 gramme de sucre dans l'urine.

Il y a donc une énorme disproportion entre la faible quantité de glucose qu'on se proposait de détruire et le nombre élevé d'unités insuliniques qu'on a dû employer pour cela !

J'en infère que pour expliquer la guérison, il faut rechercher les causes de l'insulino-résistance sur lesquelles l'opération a pu agir de façon définitive. J'en vois au moins deux :

1° Suppression du foyer septique constitué par l'ulcus pylorique. On sait que toute infection se traduit, chez les diabétiques, par une insulino-résistance qui enraye les effets de la sécrétion hormonale du pancréas. Cette résistance disparaît quand le foyer infectieux est enlevé.

2° Suppression de l'action irritative locale sur les ganglions et les filets du plexus cæliaque. En effet, l'observation dit expressément qu'une zone inflammatoire existait autour du pylore malade; le pylore adhérait au foie et à la vésicule biliaire; le pancréas montrait des signes évidents d'inflammation chronique.

Or, j'ai déjà attiré l'attention, ici, sur les constatations cliniques de Stelling : chez les sujets laparotomisés après anesthésie par infiltration du plexus solaire, l'acétonurie post-opératoire est rare. Si l'acétonurie et la diacéturie existaient avant l'opération, elles diminuent nettement après. L'excitation du plexus déclencherait, par voie réflexe, l'excitation des surrénales et la sécrétion d'adrénaline, antagoniste de l'insuline. Cette observation a même été le point de départ d'essais de traitement chirurgical du diabète. Stelling a obtenu des effets temporaires en anesthésiant le plexus avec la novocaïne adrénalinée. Ciceri et Gabrielli, en utilisant l'alypine et le sulfate de sodium, ont montré, sur des sujets normaux, qu'on obtenait ainsi une inhibition réelle des surrénales et en particulier un abaissement du taux de la glycémie.

* * *

Quoi qu'il en soit, il semble bien que la disparition des troubles métaboliques du diabète, constatée par M. Bertrand à la suite de son opération, n'est pas fortuite. On sait depuis longtemps que toute affection survenant

chez un diabétique, qu'elle dérive du diabète ou qu'elle en soit indépendante, aggrave l'état diabétique. En supprimant la complication intercurrente, on améliore cet état. Lorsqu'il s'agit d'une affection chirurgicale susceptible de guérir par une opération, cette opération doit être faite. L'état diabétique renforce l'indication opératoire et on peut aujourd'hui la remplir sans danger, à condition de soumettre le sujet à un traitement rationnel et vraiment actif du diabète, avant, pendant et après l'opération.

Messieurs, je vous propose de remercier M. Bertrand et ses collaborateurs de leur observation et de la déposer dans nos archives. (*Archives de l'Académie n° 127.*)

Subluxation de l'extrémité inférieure du cubitus en avant. Opération de Louis Bazy et M. Galtier,

par M. J. **Dor** (de Marseille).

Rapport de M. Louis Bazy.

Dans le *Journal de Chirurgie* de juin 1935, j'ai décrit, avec mon assistant et ami Marcel Galtier, une opération destinée à remédier à l'infirmité, parfois si gênante, que constitue la luxation traumatique en avant de l'extrémité inférieure du cubitus. Elle consiste à réséquer l'extrémité inférieure du cubitus, d'ailleurs souvent profondément modifiée dans sa structure et douloureuse. Comme on pourrait craindre que le carpe, privé d'appui en dedans, fût attiré vers le haut par la rétraction des muscles et qu'il ne s'en suivît une main bote, la résection du cubitus doit être complétée par l'établissement d'une butée osseuse qui joue le même rôle d'arrêt, de butoir que possédait l'extrémité inférieure du cubitus réséqué. Dans la technique que nous proposions, nous recommandions de tailler un petit volet osseux quadrangulaire sur l'extrémité inférieure du radius et de le rabattre en dedans. Ainsi, toute l'opération se passait dans un seul foyer. Nous ne nous étions permis de recommander cette technique que parce que nous l'avions effectivement et personnellement exécutée sur un blessé et qu'à lointaine échéance elle nous avait donné un résultat satisfaisant.

M. Jacques Dor, peu de temps après avoir lu notre article, a trouvé l'occasion d'appliquer chez un malade l'opération que nous avions réglée et il déclare en avoir obtenu un résultat très satisfaisant.

L'indication n'était pourtant pas pure ; il s'agissait bien dans le cas de M. Dor d'une subluxation de l'extrémité inférieure du cubitus en avant, mais secondaire à une fracture de l'extrémité inférieure du radius. Celle-ci fut incomplètement réduite, probablement à cause du déplacement du cubitus. Elle consolida fort bien, mais en position défavorable et la subluxation cubitale persista.

M. Dor fut amené à donner ses soins à cette femme quatre mois après son accident ; elle avait, à ce moment, un poignet douloureux et immobile.

Après quelques hésitations thérapeutiques, il pensa qu'il pouvait employer chez elle le traitement que j'avais préconisé avec Marcel Galtier pour la luxation isolée du cubitus.

Voici d'ailleurs l'observation de M. Dor.

Mme M. M... entre à l'hôpital dans le service de notre maître M. le professeur Imbert, le 21 mai 1935, pour un traumatisme du poignet gauche datant de plus de quatre mois. Elle apporte des radiographies faites au moment de l'accident qui montrent une fracture de l'extrémité inférieure du radius (type Pouteau-Colles) et un déplacement du cubitus en avant plus net que la saillie habituelle de la tête cubitale; ce n'est pas tout à fait une luxation, mais plutôt une subluxation du cubitus avec fracture de l'apophyse styloïde. Il y a eu un essai de réduction, mais la radiographie de contrôle donne une image à peine plus favorable. L'immobilisation a été prolongée pendant vingt jours, puis à nouveau pendant le même laps de temps à cause de la persistance des douleurs, du gonflement et de l'impotence lors de la suppression du premier appareil.

A son arrivée, elle se plaint de sensations douloureuses imprécises dans le poignet, la main et l'avant-bras gauches. Elles sont exagérées par les essais de mobilisation. D'autre part, l'impotence de la main est presque absolue; les mouvements passifs et actifs de son poignet sont d'une amplitude insignifiante, la prosupination, abolie totalement. Les doigts ont leur flexion réduite de moitié et ont perdu toute force de préhension. Le poignet est un peu augmenté de volume, déformé par une saillie antéro-interne qui n'est pas autre chose que la tête cubitale luxée. Il existe aussi un léger déjettement de la main en dehors. Celle-ci est plus colorée, plus moite, plus froide que sa symétrique; elle est d'aspect un peu succulent, les doigts sont effilés, luisants.

La palpation du poignet est très pénible, surtout en avant de la tête du cubitus: la mobilisation est insupportable; les deux apophyses styloïdes sont sur le même plan. L'atrophie de l'avant-bras gauche est manifeste, celle du bras moins marquée.

Nous avons parlé de la radiographie de contrôle; elle montrait aussi une décalcification marquée du poignet et des extrémités osseuses antibrachiales. L'examen clinique et électrique des nerfs médian et cubital ne montre aucune déficience.

La prédominance des symptômes vaso-moteurs et trophiques, nous a déterminé tout d'abord à tenter une intervention sympathique.

Effectivement, une sympathectomie péri-humérale est faite le 23 mai 1935, elle n'amène pas le résultat escompté bien que les douleurs de l'avant-bras et du poignet s'atténuent considérablement en dehors de la mobilisation. La malade n'accepte d'ailleurs pas d'autre intervention et elle sort de l'hôpital le 27 juin 1935, tout en continuant à suivre un traitement mécanothérapique et radiothérapique intensifs.

Elle devait rentrer à nouveau, le 16 octobre 1935, pour les mêmes raisons que la première fois. L'impotence absolue de son poignet l'inquiète de plus en plus et la gêne considérablement; la moindre mobilisation est vraiment très douloureuse.

L'étude très attentive de la radiographie que nous avions fait faire en juin, nous engage alors à retenir le rôle mécanique de la subluxation cubitale dans cette impotence et peut-être aussi dans ces douleurs et troubles trophiques; aussi bien, malgré l'insuffisante réduction de sa fracture du radius, nous décidons de ne pas toucher à ce cal et de pratiquer une résection de la tête cubitale suivant le procédé de Bazy et Galtier.

Cette intervention a lieu, le 24 octobre 1935, sous anesthésie locale. Ses différents temps sont rigoureusement ceux qu'ont suivis ces auteurs. Nous avons noté comme eux l'aspect poreux et friable de l'os. La prise et le rabattement de

la petite butée radiale, que nous taillons trop mince, nous donne quelques difficultés. Après l'opération, plâtre en supination pendant quinze jours.

Cicatrisation par première intention. Mobilisation intense consécutive. Le résultat orthopédique et fonctionnel un mois et demi après l'opération est très satisfaisant. Les douleurs de toute nature ont disparu ; les mouvements actifs et passifs de la main et des doigts sont améliorés : flexion dorsale du poignet de 25° environ, flexion palmaire de 30°, flexion latérale bien près de la normale, supination complète, demi-pronation. Les doigts se fléchissent presque complètement. La force est remarquablement revenue ; la main n'a plus son aspect trophique anormal ; la malade se considère comme guérie et a repris ses occupations.

M. Dor a fait suivre son observation des quelques considérations suivantes :

« Chez cette malade trois éléments pouvaient être à l'origine des troubles fonctionnels graves précédemment notés : l'ostéoporose, la consolidation défectueuse de la fracture du radius et la subluxation secondaire de l'extrémité inférieure du cubitus. On a d'abord retenu le premier, mais après l'échec de la sympathectomie, on a dû songer aux autres. Et c'est le rapprochement des symptômes dont se plaignait notre malade et de ceux du blessé de Louis Bazy et Galtier qui nous a convaincu de l'importance de la luxation cubitale et de la nécessité de son traitement. Chez ce blessé, la luxation cubitale était réelle, alors que chez notre malade la subluxation n'était que relative : tout s'est passé, ici, comme si le cubitus était resté en place pendant que le fragment inférieur du radius et le carpe se déplaçaient en arrière. Le résultat était le même : le cubitus formait, au devant de l'articulation du poignet, une attelle gênante. Il ne fallait pas songer à le remettre en place sans refracturer le radius ; il était inutile de le fixer comme Sauvé et Kapandji l'ont fait dans un cas de luxation intermittente du cubitus, puisqu'il s'agissait d'une situation stable et défavorable. Nous avons préféré extirper son extrémité inférieure. Cette résection est utilisée parfois dans le cas de fracture de la diaphyse radiale, non consolidée ou vicieusement consolidée avec luxation inférieure du cubitus. Elle a été envisagée aussi dans certains cas de fracture de l'extrémité inférieure du radius associée également à une luxation du cubitus. Nous l'avons préférée à l'ostéotomie du cal suivie de reposition de l'extrémité radiale. Cette intervention eut été manifestement plus compliquée et on pouvait douter du résultat final en regardant le versant interne de l'extrémité inférieure du radius.

« La technique de résection employée par Louis Bazy et Galtier est d'ailleurs très séduisante. Nous avons pu la réaliser sous anesthésie locale sans incident. Le seul point un peu délicat concerne la taille et le rabattement du volet radial. On travaille assez profondément et le fragment, s'il n'est pas assez épais, est très friable. Ce temps de l'intervention n'a pas été aussi satisfaisant que nous l'aurions voulu. On voit d'ailleurs sur la radiographie de contrôle que la butée est assez précaire. En tout cas elle nous a suffi. Et la dernière radiographie que nous venons de faire pratiquer nous la montre considérablement développée, encore que très transparente. La calcification paraît améliorée.

« L'opération a amené la sédation remarquable des douleurs, aussi bien de celle que l'on provoquait au devant de la tête cubitale que de celles du poignet et de l'avant-bras. Ces dernières avaient été déjà atténuées par la sympathectomie.

« Le résultat orthopédique obtenu est d'autre part satisfaisant. La radio-carpienne, maintenant indolore, a récupéré plus de la moitié de sa mobilité normale. Le gain le plus appréciable concerne la pro-supination.

« Il n'y a aucune ébauche de main bote cubitale et la malade est enchantée; elle se sert de cette main comme de l'autre, fait son ménage, tricote, et a beaucoup plus de force dans la main et les doigts.

« Nous tenions à signaler ce succès de la technique de Louis Bazy et Galtier; il vient à l'appui des conclusions de leur travail. »

Je n'ai moi-même qu'une réflexion a ajouter à celles de M. Jacques Dor. Elle a trait à la difficulté que l'on peut éprouver à tailler facilement et correctement le petit lambeau osseux destiné à constituer la butée. Je voudrais donc préciser que ce détail n'est pas ce qui caractérise l'opération que j'ai décrite avec Galtier.

Après avoir passé en revue tous les procédés qui pouvaient être opposés à la luxation invétérée de l'extrémité inférieure du cubitus, nous avons pensé qu'en tout état de cause la résection du cubitus s'imposait en raison des douleurs dont il était le siège. C'est d'ailleurs ce qui a également déterminé M. Jacques Dor. Quant à la butée osseuse destinée à éviter la main bote, nous avions envisagé diverses manières de la réaliser. Nous n'avons décrit la taille d'un lambeau osseux radial que parce que nous avions pu l'exécuter avec une grande aisance. Mais nous étions tout prêts à y renoncer pour peu que des difficultés aient surgi. Nous avions le choix entre une cheville d'ivoire ou un greffon osseux prélevé soit sur l'extrémité inférieure du cubitus réséqué, soit en dernière analyse sur la crête du tibia. Nous aurions fiché la cheville d'ivoire ou le greffon osseux dans l'extrémité inférieure du radius, comme on le fait quand on pratique ces arthrorises dont on vous a récemment entretenus. Je crois que l'un quelconque de ces procédés est peut-être d'application plus simple que celui qui a été décrit récemment par MM. Sauvé et Kapandji dans le *Journal de Chirurgie* et qui, au moment où leur article était publié, n'avait pas encore été l'objet d'une application sur le vivant.

Il semble bien en tout cas que la résection du cubitus suivie de l'établissement d'une butée osseuse soit un procédé digne d'être recommandé dans la luxation invétérée du cubitus en avant, et c'est pourquoi je vous propose de recueillir dans vos Mémoires l'observation de M. Dor et de le remercier de nous l'avoir envoyée.

M. **Sauvé** : Je remercie mon ami Bazy d'avoir rappelé le procédé que j'ai décrit avec Kapandji. Il est sans doute d'une exécution un peu complexe, quoique je l'aie employé avec succès sur le vivant. Mais on peut le remplacer par un procédé plus simple, que Kapandji et moi avons décrit dans l'avant-dernier numéro du *Journal de Chirurgie*. C'est l'extrémité

inférieure du cubitus qui sert elle-même de butée; nous la faisons sûrement et simplement à sa place articulaire normale, après avoir pratiqué à 3 ou 4 centimètres une résection diaphysépiphysaire du cubitus avec interposition musculaire. Nous obtenons ainsi la fixation certaine de l'extrémité luxée, et la pseudarthrose créée quelques centimètres plus haut permet la mobilité complète du radius autour de l'axe cubital dans la pronation supinatoire.

COMMUNICATIONS

Un cas d'abcès pulmonaire chronique persistant guéri par la lobectomie en un temps. Son indication dans les abcès du poumon,

par M. **Robert Monod.**

La persistance d'un abcès dans le poumon, bien que compatible pendant quelque temps avec une vie sociale plus ou moins normale, est une affection grosse de menaces. Subitement peut survenir une complication de la dernière gravité : hémoptysie foudroyante, abcès du cerveau, poussée aiguë prenant rapidement l'allure d'une gangrène extensible; d'une façon plus habituelle l'on verra l'abcès se compliquer progressivement de lésions secondaires : bronchectasies, pyosclérose extensive, et aboutir à la dissémination dans toute l'étendue d'un lobe et même de tout un poumon de multiples cavités suppurantes.

C'est parce que notre pratique des abcès pulmonaires nous a fourni de multiples occasions d'observer l'apparition de l'une ou l'autre de ces redoutables complications que nous sommes actuellement convaincus des réels dangers auxquels expose la persistance d'un abcès qui a résisté aux thérapeutiques usuelles, y compris l'abord direct chirurgical par pneumo-résections réitérées.

L'ouverture chirurgicale d'un abcès pulmonaire, pratiquée en deux temps au travers d'une zone de plèvre rendue adhérente, est une excellente opération permettant dans la majorité des cas d'obtenir la guérison complète.

Cependant ces forages, en raison de leur champ d'action forcément limité, ne sont pas toujours adaptés à l'étendue des lésions ; suffisants pour l'abcès solitaire, jeune, superficiel, non compliqué, ils risquent souvent d'être incomplets lorsqu'il existe des types de suppuration à cavités multiples ou des lésions surajoutées disséminées autour du foyer primitif. Même un Graham élargi, réparti sur des séances espacées ne permet pas

toujours de détruire la totalité du foyer, dont il est par surcroît impossible d'apprécier les limites.

Ce sont ces insuffisances, maintes fois constatées, de ces pneumo-résections, même étendues, qui ont conduit notre pratique personnelle a considérer la lobectomie comme une dernière ressource capable de modifier une situation paraissant en dehors d'elle sans issue.

A côté de la bronchectasie localisée qui représente l'indication majeure



Fig. 1. — Lobe inférieur droit vu par sa face externe montrant le large orifice de l'abcès. L'abcès a creusé le lobe presque de part en part; remarquer la minceur presque déhiscente de la paroi profonde.

de la lobectomie, l'on est ainsi amené à l'envisager pour certains malades atteints d'abcès pulmonaires chroniques persistants.

Le cas que je vais vous communiquer nous paraît en tout cas justifier cette façon de voir.

Observation. — La femme que je vous présente âgée de quarante-deux ans a été atteinte, en novembre 1931, d'une affection thoracique aiguë avec point de côté droit, fièvre élevée, toux bientôt accompagnée d'une expectoration abondante fétide. L'état s'améliore, mais la toux et l'expectoration persistent. En avril 1934, la malade entre à Beaujon dans le service du Dr Harvier qui porte le diagnostic d'abcès de la base du poumon droit.

La malade est passée en chirurgie et est drainée par un de nos collègues;

l'état s'améliore, mais il persistait une fistule pariétale sécrétante et une expectoration purulente abondante. La malade est vue dans cet état par mon ami le Dr Madier qui voulut bien l'envoyer dans notre service où elle entre il y a environ un an (6 juin 1935).

Les renseignements fournis et l'étendue de la collection visible sur les films nous orientent tout d'abord vers le diagnostic d'empyème chronique en rétention partielle. Nous décidons d'élargir et de perfectionner le drainage. A l'intervention, faite le 14 juin 1935, nous constatons avec surprise que la vaste cavité que nous venons d'ouvrir est criblée dans la profondeur par de multiples orifices bronchiques, certains de calibre considérable.




Fig. 2. — **Lobe inférieur vu par sa face médiastinale montrant les volumineuses bronches du pédicule. Le crin visible sur le cliché sort de la bronche de drainage principale de l'abcès.**

Il s'agit donc bien d'un vaste abcès intrapulmonaire fistulisé à la paroi.

Après désossement de la paroi, nous agrandissons l'ouverture de l'abcès. Cette intervention eut comme résultat immédiat de supprimer complètement l'expectoration et de déterminer un redressement rapide de l'état général.

Ce drainage complété par des pneumorésections réitérées au bistouri électrique nous permit de désinfecter progressivement cette vaste cavité.

Bientôt la suppuration n'était plus entretenue que par les bronches dont les orifices fistuleux laissaient écouler un pus épais visqueux et abondant.

Pendant des mois nous avons essayé en vain de tarir cette suppuration et d'oblitérer cette cavité. Tout fut tenté : séances de broncho-aspiration par la plaie, libération du poumon de la paroi et destruction ignée des orifices bronchiques au bistouri électrique.

Finalement je confiai la malade au Dr Cottenot qui, pendant des semaines, l'a

soumise à l'action de la radiothérapie. Le résultat obtenu fut insignifiant et la situation était la suivante : malgré un état général remarquablement satisfaisant, cette femme atteinte d'un abcès du poumon depuis trois ans conservait dans son poumon une cavité suppurante ouverte à la paroi, nécessitant des pansements quotidiens.

Etait-elle condamnée, tout en restant exposée à de graves complications, à passer sa vie dans un hôpital ou un hospice. En face de cette situation, nous avons pris la décision de tenter chez elle une lobectomie du lobe inférieur droit. Elle s'annonçait dans des conditions évidemment défavorables, en raison d'une part du blindage de la paroi résultant des nombreux régénérats costaux consé-



Fig. 3. — L'opérée, trois semaines après la lobectomie, avec le tube de drainage.

cutifs aux multiples interventions qui avaient été pratiquées, et d'autre part du fait des adhérences anciennes qui devaient fixer ce lobe infecté depuis plusieurs années. L'intervention fut pratiquée le 3 juin dernier, avec l'assistance du Dr Iselin, Arvizet et Aliker, internes de service. Avant d'atteindre le lobe la libération de la paroi, la destruction des régénérats et la résection de la plèvre épaissie demanda trois quarts d'heure de travail pénible.

Par contre, malgré des adhérences très étendues la libération du lobe ne présenta pas de très grandes difficultés, ce qui nous permit de pratiquer la lobectomie en un temps, avec suture étanche du moignon lobaire.

En raison de son état la paroi ne put être que partiellement refermée. La brèche où s'ouvrait antérieurement l'abcès fut laissée ouverte et un tamponnement à la Mickulicz fut établi au travers dans la profondeur.

Suivant les sages conseils de mon ami Métivet, je ne touchais pas ce tamponnement pendant dix jours ; à ce moment le sac fut retiré, la brèche fut hermétiquement obturée par quelques compresses recouvertes par un large leucoplaste.

Un drain fut introduit dans la cavité pleurale assurant un drainage par aspiration, pour aider à la réexpansion des lobes sus-jacents et favoriser le comblement de la cavité.

Les suites de l'intervention furent paisibles ; l'opérée est actuellement convalescente, se lève, et la plaie sera sans doute d'ici peu complètement cicatrisée (fig. 3).

Le lobe volumineux était creusé presque de part en part par un vaste abcès (fig. 1 et 2).

Les indications de la lobectomie pour les abcès du poumon se présentent dans des conditions différentes.

Il n'est pas question, cela va sans dire, de recourir à la lobectomie pour traiter un abcès aigu. Les dangers de dissémination de l'infection, déjà si considérables pour ces suppurations refroidies, non fébriles, que l'on ne doit systématiquement opérer qu'en dehors de toute poussée inflammatoire, seraient trop considérables à la phase aiguë d'un abcès pour que l'on songe à cette intervention, même si — ce qui est le cas habituel — la grave atteinte de l'état général et la gêne cardio-respiratoire ne s'ajoutaient pour interdire tout acte chirurgical, le moins choquant soit-il.

L'indication de la lobectomie, au cours de l'évolution d'un abcès du poumon, ne se posera donc que pour les abcès chroniques, et d'une façon générale, qu'après échec de la pneumotomie.

Deux éventualités peuvent se présenter suivant que la lobectomie est dirigée contre des séquelles de l'abcès ou contre l'abcès lui-même.

Première éventualité : La pneumotomie a permis d'ouvrir et de tarir un abcès atteignant gravement l'état général.

La plaie s'est cicatrisée, le patient est apyrétique et bien portant, mais conserve une expectoration purulente. Une bronchographie lipiodolée montre l'existence de dilatations bronchiques périlésionnelles, autour de l'abcès qui a disparu.

L'indication de la lobectomie est dans ce cas presque celle de la bronchectasie, à cela près, que celle-ci n'est pas pure, mais est associée à des foyers de pyosclérose, également séquelles de l'ancien abcès.

J'ai opéré une malade du Dr Ameuille, qui correspondait à cette indication, et nous vous l'avons présentée ici il y a deux ans : elle est guérie, reste complètement guérie et travaille depuis cette époque.

Deuxième éventualité : La lobectomie est dirigée contre l'abcès lui-même, soit que, comme dans notre cas, il s'agisse d'un très gros abcès, fistulisé à la paroi, soit que la pneumotomie ait manqué l'abcès ou n'ait assuré qu'un drainage insuffisant.

L'abcès, dans ce cas, n'est pas guéri — ou n'est qu'incomplètement guéri — et sa persistance laisse soit une menace, soit une infirmité.

A côté de ces deux éventualités, où la lobectomie n'intervient qu'*après la pneumotomie*, pour permettre de sortir d'une impasse thérapeutique, peut-on envisager une troisième indication de la lobectomie : la lobectomie, non plus appliquée aux séquelles de la pneumotomie, mais *pratiquée d'emblée*?

Cette attitude nous paraît parfaitement soutenable quand on a à traiter des abcès *multiples*. C'est celle qu'ont adoptée John Alexander et Overholt, ce dernier, si les abcès sont disséminés dans plusieurs lobes, n'hésitant pas à pratiquer une pneumonectomie totale comme il l'a fait et réussi.

En présence d'un abcès *unique*, la lobectomie d'emblée est plus discutable. Cependant, la question mérite d'autant plus d'être posée qu'elle a déjà été solutionnée par l'affirmative et avec succès.

Au Brompton Hospital, à Londres, dans l'admirable petit musée anatomopathologique, annexé au service chirurgical, nous avons vu dans des bocaux plusieurs lobes pulmonaires atteints d'abcès centraux, qui avaient été enlevés par Tudor Edwards et Roberts. Ce dernier nous a même confirmé sa tendance à traiter par lobectomie l'abcès bien net, solitaire, dès l'instant où après quelques semaines d'essai il ne paraît réagir, ni au traitement médical, ni au drainage de posture, ni à la broncho-aspiration.

Selon nous, le type d'abcès le plus susceptible d'être traité par lobectomie d'emblée serait l'abcès profond, difficile à atteindre : l'abcès centro-lobaire ou voisin du hile, dès l'instant où il n'a pas cédé, à deux ou trois séances au plus de broncho-aspiration.

Quand on sait par avance la durée du traitement qu'exigent ces abcès défavorablement situés, la multiplicité des temps opératoires qu'il demande, les risques auxquels exposent ces forages profonds qui offrent, en outre, de mauvaises conditions pour faire une intervention complète, on ne peut qu'être tenté par la solution élégante, rapide et satisfaisante, qu'apporte une lobectomie suivie de succès. L'indication, pour être audacieuse, n'en mérite pas moins d'être retenue.

Un cas de kyste traumatique du ménisque externe du genou,

par MM. **B. Desplas** et **Yovanovitch**.

Nous communiquons le fait suivant :

C... (Dimitri), quarante-cinq ans, ouvrier, entre dans notre service à Issy-les-Moulineaux, le 11 mai 1935, pour une petite tuméfaction siégeant au niveau du genou gauche.

En septembre 1934, le malade a fait une chute sur le genou gauche en abduction et rotation en dehors. Le jour même apparaît un épanchement qui va en augmentant et qui gêne la marche. Sous l'influence du repos et de pansements compressifs, le genou est redevenu normal au bout de trois semaines. Cependant, le malade a gardé un endolorissement de son articulation et surtout a éprouvé quelques crises rappelant le blocage du genou. C'est alors qu'apparaît progressivement une tuméfaction non douloureuse au début, puis douloureuse par périodes, qui gênait la marche.

A l'examen, la tumeur siège du côté externe, à la partie moyenne de la face latérale du genou, exactement au niveau de l'interligne articulaire.

Elle présente le volume d'une petite noix, sa forme est arrondie, ses limites

assez imprécises, sa consistance assez dure. Elle est fixée au plan profond et recouverte d'une peau normale. La palpation est légèrement douloureuse. La tumeur suit les mouvements du ménisque et s'efface dans la flexion du genou.

L'articulation paraît normale; pas d'épanchement articulaire.

Les mouvements du genou sont normaux, sauf une limitation de la flexion forcée. L'hypertension est douloureuse. Le creux polypé est normal.

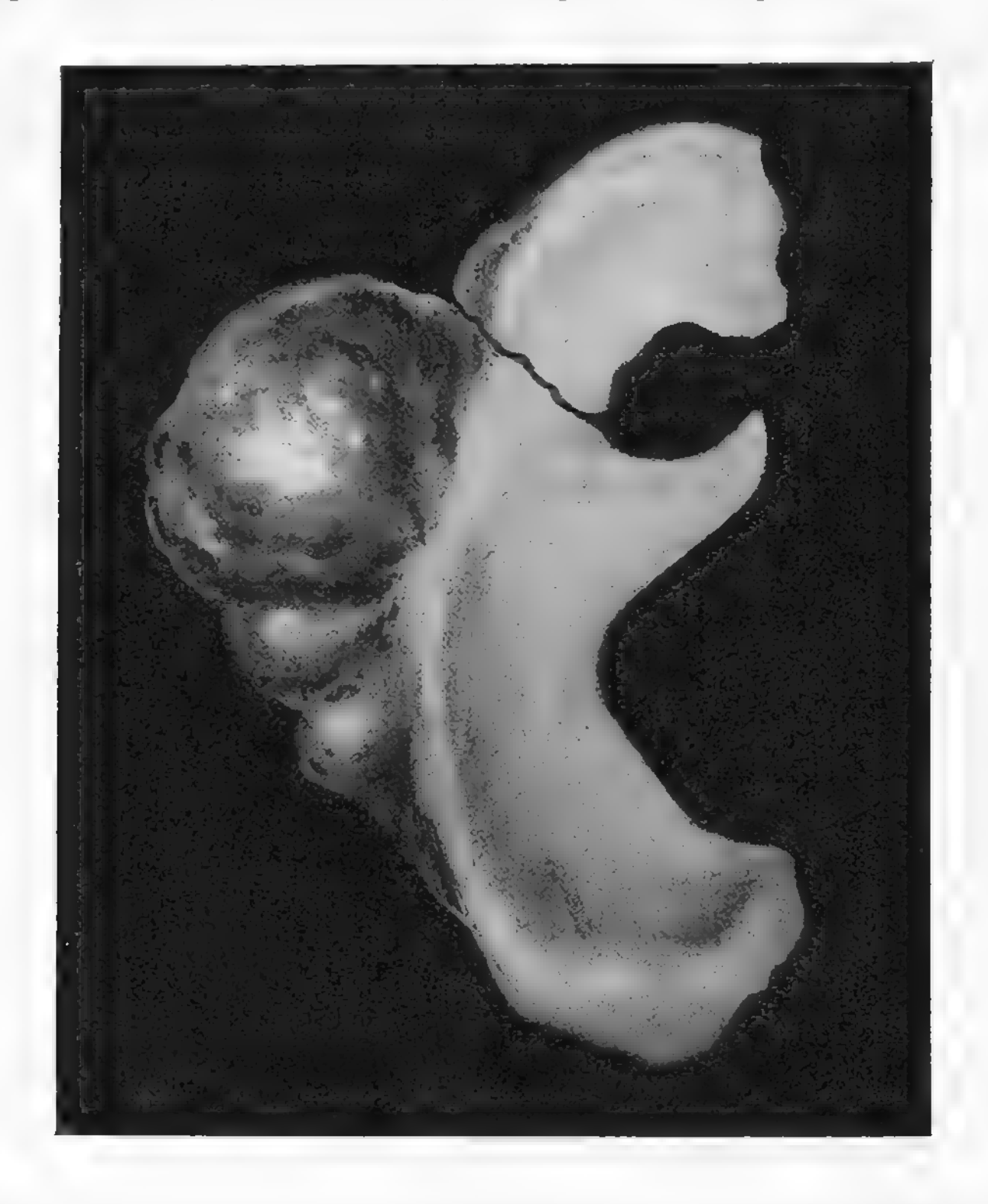
Atrophie du quadriceps de 3 centimètres.

La ponction n'a pas été pratiquée.

Le Wassermann dans le sang est négatif.

La radiographie ne montre rien d'anormal.

Le diagnostic du kyste du ménisque du genou a été posé.



Opération le 22 *mai* 1935 (Desplas-Yovanovitch). Après l'anesthésie à l'éther, on fait une incision verticale des téguments passant par le milieu de la tumeur. On dissèque les lèvres cutanées. La tumeur fait corps avec le plan fibreux capsulaire. On incise la capsule verticalement et on libère les deux lèvres aponévrotiques. La tumeur apparaît sous forme d'une masse kystique, qui se mobilise avec le ménisque. Ce dernier est fracturé à l'union de son tiers antérieur et de ses deux tiers postérieurs, juste au niveau de l'insertion du kyste sur le ménisque. En plus, le ménisque présente à ce niveau une petite languette qui se prolonge vers l'échancrure intercondylienne et un aspect nettement inflammatoire avec rougeur et proliférations. On fait une méniscectomie totale.

Hémostase facile. Réfection de l'appareil capsulo-synovial et ligamenteux en deux plans au catgut. Fermeture de la peau aux crins sans drainage.

Suites normales. La mobilisation passive a été commencée dès le deuxième jour. Le malade se lève le dixième jour et quitte l'hôpital le quatorzième jour.

Revu six mois après, il présente une intégrité fonctionnelle parfaite du genou.

Examen macroscopique de la pièce (v. fig.).

En coupant la pièce, on voit que le kyste contient plusieurs cavités remplies d'un liquide gélatineux et incolore.

Les deux tiers antérieurs du ménisque présentent des lésions inflammatoires macroscopiques indiscutables, avec rougeur et proliférations. Au niveau de l'insertion du kyste, le ménisque est fracturé et le bout postérieur envoie une languette vers l'échancrure intercondylienne; cette languette semble atteinte de lésions inflammatoires.

Examen histologique, pratiqué par M. Albot, préparateur à la Faculté.

La paroi de ce kyste multiloculaire est constituée par un tissu conjonctif un peu scléreux, avec des vaisseaux un peu volumineux, entourés de cellules conjonctives un peu grosses, signant l'existence d'une très légère irritation chronique. La paroi du kyste est tapissée par une seule couche de cellules plates.

L'examen de la languette méniscale montre un fragment tendineux sans aucune formation pathologique.

Quelques points de cette observation nous paraissent pouvoir retenir l'attention :

Cliniquement : Le kyste était typique (homme adulte, apparition après le trauma, ménisque externe, siège au niveau de l'interligne, la tumeur suit les mouvements du ménisque). Aussi le diagnostic pouvait-il être porté avec certitude.

Étiologiquement, son origine est nettement traumatique (chute sur le genou, blocages frustes, ménisque fracturé). Nous pensons en effet que le traumatisme joue un très grand rôle dans la pathogénie de ces kystes. Nous admettons volontiers que le traumatisme provoque la dégénérescence kystique du tissu fibro-cartilagineux, dont le point de départ serait un hématome ancien.

Au point de vue opératoire, enfin, nous croyons que la méniscectomie doit toujours être totale; elle seule peut éviter les récidives et aboutir à une restitution intégrale des fonctions du genou.

Sur un mode de stérilisation rationnelle des salles d'opération,

par MM. **B. Cunéo** et **J. Zagdoun.**

Il est indiscutable que l'agencement actuel des salles d'opérations — tel au moins qu'il est réalisé en France — ne répond plus d'une façon satisfaisante aux besoins de la chirurgie moderne. L'asepsie, qui est à la base de cette chirurgie, était considérée jusqu'ici comme parfaite; elle devait permettre, en conséquence, des interventions de plus en plus audacieuses et étendues. Or, de telles interventions sont souvent longues et délabrantes. Leurs résultats immédiats sont loin d'être toujours parfaits : de petits accidents septiques sont devenus fréquents et ont pu aboutir, dans certains

cas, heureusement rares, à de véritables désastres. Cependant, les techniques paraissent impeccables, les chirurgiens y sont de plus en plus entraînés et il n'est plus question à l'heure actuelle d'incriminer un défaut de stérilisation des instruments, fils ou objets de pansement.

Les chirurgiens se sont souvent demandé pour quelle raison telle intervention articulaire importante, par exemple, exécutée cependant selon les règles précises de l'asepsie moderne, donnait lieu à des suites opératoires plus ou moins troublées. Gudin a eu le très grand mérite de nous montrer que ces incidents étaient dus à la septicité de l'air dans les installations chirurgicales modernes. Il a cherché les moyens de s'en préserver et a abouti à la conception, qu'il nous a exprimée récemment ici-même, de la « stérilisation totale » de la salle d'opérations. Nous rappellerons seulement que Gudin obtient cette stérilisation totale par le formolage prolongé et sous pression du bloc opératoire et qu'il réalise en même temps la stérilisation de ses instruments, gants et objets de pansement, préalablement placés dans la salle d'opérations.

Cette conception, *a priori* parfaite, se heurte néanmoins à des critiques dont un certain nombre ont été formulées ici même. Si, en effet, l'on peut considérer comme satisfaisante la stérilisation atmosphérique, il paraît démontré à l'heure actuelle que le formolage constitue un procédé de stérilisation insuffisant en ce qui concerne les instruments, gants et objets de pansement. D'autre part, la conception de Gudin aboutit à un changement d'habitudes opératoires vraiment considérable, puisqu'il appartient au chirurgien lui-même d'aller chercher les instruments ou objets de pansement dont il a besoin, d'ouvrir lui-même les tubes de catgut ou de crins, de manipuler lui-même le malade ou la table d'opération.

Nous pensons que de telles manipulations, même faites sur des objets en principe stériles, peuvent et doivent entraîner quelques fautes d'asepsie.

Enfin, la stérilisation, telle que la réalise Gudin, n'est vraiment valable au cours d'une séance opératoire, que pour les premières interventions ; les suivantes se passent évidemment dans une atmosphère moins sûrement aseptique et surtout de plus en plus lourde, chaude et viciée, étant donné l'étanchéité absolue de la salle, condition évidemment primordiale.

Pour toutes ces raisons, et tout en reconnaissant le bien-fondé des théories de Gudin, nous avons cherché à en obtenir la réalisation pratique par des moyens mieux appropriés et qui aient l'avantage de ne pas modifier de façon considérable nos habitudes opératoires.

Nous ne nous dissimulons pas que, même ainsi, nous nous heurterons à de nombreux obstacles et surtout à de nombreuses routines. C'est affaire d'organisation et de discipline, consentie aussi bien par le chirurgien que par ses aides et par le personnel infirmier.

Notre conception du bloc opératoire moderne est basée sur deux principes intimement liés l'un à l'autre :

Des modifications architecturales d'une part,

Le conditionnement et la filtration de l'air d'autre part.

Nous vous proposons de vous exposer successivement ces deux points.

1° Modifications architecturales du bloc opératoire. — Les salles d'opérations doivent être *petites*, *étanches* et ne contenir comme personnel que le *minimum indispensable*, c'est-à-dire l'opéré, l'anesthésiste, le chirurgien et ses deux aides, une panseuse.

L'accès de la salle d'opérations doit être rigoureusement interdit à toute autre personne. Les élèves et assistants doivent pouvoir suivre l'intervention dn dehors, à travers des glaces transparentes. Le meilleur système nous paraît être constitué par un étage supérieur tel qu'il est réalisé déjà dans certains hôpitaux (service du professeur Ombrédanne aux Enfants-Malades, Hôpital Saint-Michel).

a) *Les salles doivent être petites.* Les dimensions suivantes : longueur 4m50, largeur 4 mètres, hauteur 3 mètres, nous paraissent largement suffisantes pour contenir la table et le personnel opératoire, et pour permettre de s'y mouvoir aisément.

b) *Les salles doivent être étanches* afin de ne pas permettre l'arrivée d'air extérieur souillé de poussières et de germes; tout déplacement d'air devra être évité à l'aide d'un système de compartimentage. Les portes de la salle d'opérations doivent être à glissière et non à battants; chaque porte doit être commandée par une petite pièce qui s'ouvre sur l'extérieur par une autre porte à glissière et qui peut être hermétiquement close : salle d'anesthésie, d'habillage, etc. ; ainsi se trouve réalisée une fermeture à double porte, dont une seule doit s'ouvrir à la fois.

Toute fenêtre, toute verrière doit être supprimée; l'éclairage au scialytique, partout utilisé actuellement, rend inutile la lumière naturelle et donne d'ailleurs son maximum d'efficacité dans une pièce obscure. En outre, les variations de température seront ainsi réduites au minimum.

2° Le conditionnement de l'air dans le bloc opératoire. — Un tel agencement n'est réalisable qu'à deux conditions :

a) *Le renouvellement constant de l'air*, rapidement vicié;

b) *La climatisation de l'air*, qui doit rester à une température et à un degré hygrométrique constants; les conditions optima étant : température, 25°; degré hygrométrique, 50 p. 100.

La réalisation en est obtenue par le conditionnement de l'air, d'ailleurs couramment utilisé dans ce but depuis plus de dix ans en Amérique et en Allemagne. Il constitue pour le chirurgien et même pour le malade un confort inappréciable. Chacun sait combien il est pénible d'opérer pendant plusieurs heures dans une atmosphère surchauffée et humide; la tension nerveuse et la fatigue du chirurgien s'accroissent rapidement et l'intervention se ressent toujours d'avoir été pratiquée dans de telles conditions. En outre, la transpiration de la peau de l'opéré et des mains du chirurgien peuvent être la source d'accidents septiques.

Mais le conditionnement de l'air n'a pas seulement pour but le confort du chirurgien ; il fournit également, grâce à sa filtration, un air purifié et pratiquement aseptique comme il ressort des expériences que nous avons effectuées.

Nous avons eu, en effet, la curiosité d'étudier la teneur, en germes microbiens, de l'atmosphère d'une salle d'opérations. A cet effet, des boîtes de Petri contenant de la gélose solidifiée, ont été disposées ouvertes au voisinage des plateaux d'instruments pendant une heure. Mises ensuite à l'étuve à 37° pendant vingt heures, elles se sont révélées contenir en moyenne 40 à 50 colonies (*staphylocoque*, *subtilis*, etc.) par boîte.

Signalons qu'au cours d'une séance opératoire qui avait attiré dans la salle d'opérations de nombreux assistants, la boîte de Pétri, toujours placée auprès des instruments, montra dans les mêmes conditions la présence de 150 colonies.

Nous avons répété les mêmes expériences en plaçant des boîtes de Pétri à la sortie d'une gaîne d'air conditionné [1]. Après trois heures d'exposition et quarante heures d'étuve, nous avons décelé 1,33 colonies en moyenne par boîte.

Nous pouvons donc admettre que le conditionnement et la filtration de l'air amènent dans la salle d'opérations un air pratiquement stérile. D'autre part, son renouvellement total s'effectue environ cinq à six fois par heure, ce qui permet d'opérer constamment dans une atmosphère purifiée et agréable. Notons au passage que ce renouvellement s'effectue d'une façon très douce sans provoquer de déplacement d'air appréciable (0m10 à la seconde) [2].

Ce procédé nous paraît donc le meilleur pour assurer l'asepsie atmosphérique de la salle d'opérations. Il ne modifie en rien la stérilisation préalable des instruments, gants et objets de pansement qui continue à s'effectuer à l'autoclave, procurant ainsi la sécurité absolue habituelle.

Ces principes exposés, voici comment nous concevons l'installation et le fonctionnement d'un groupe opératoire et de son personnel médical et infirmier. Notons de suite que l'air doit être conditionné dans toutes les pièces constituant le bloc opératoire; il doit se trouver en outre sous une pression légèrement positive, afin que l'air extérieur ne puisse pas pénétrer

1. Nous tenons à remercier tout particulièrement M. Carrel, directeur général de la Compagnie Frigidaire, qui a mis à notre disposition avec une entière bonne grâce l'installation d'air conditionné qu'il a réalisée dans son magasin et nous a permis d'y effectuer nos expériences.

2. Le schéma d'une installation d'air conditionné est le suivant (fig. 2) :

Dans la pièce à conditionner aboutit une gaine A par laquelle arrive l'air conditionné; de cette même pièce part une gaine E par laquelle s'évacue l'air vicié. Cet air vicié est aspiré par un ventilateur VE. Une partie est évacuée définitivement; le reste est repris et se mélange à l'air extérieur.

Ce mélange est aspiré par un ventilateur VA qui l'envoie dans la gaine A; mais auparavant il passe successivement :

a) A travers des filtres spéciaux F. Ce sont des filtres à viscosité, constitués par un certain nombre de paniers métalliques ajourés, qui contiennent de la grenaille de fer enduite d'huile.

b) A travers une batterie B composée d'éléments réfrigérants, et d'éléments chauffants. Les éléments réfrigérants provoquent la condensation de la vapeur d'eau contenue dans l'air et complètent ainsi l'action des filtres. Les éléments chauffants donnent à l'air la température et le degré hygrométrique désirés.

L'ensemble du système est commandé par un thermostat et un humidistat placés dans la pièce et réglables à volonté.

dans ces pièces. D'autre part, chirurgiens, anesthésiste et panseuse sont bottés et cagoulés tandis que le malade, complètement déshabillé, est entouré d'une alèze propre.

Les dessins ci-contre vous permettront de suivre sans difficultés la disposition des pièces et les étapes parcourues par l'opéré et le personnel médical et infirmier (fig. 1).

A. — La disposition du bloc opératoire. — Le bloc opératoire schématique doit comprendre :

a) Deux salles d'opérations identiques A et B, surmontées chacune d'un étage réservé aux spectateurs. (fig. 2).

b) 3 petites pièces (au moins) qui doivent constituer autant de compar-

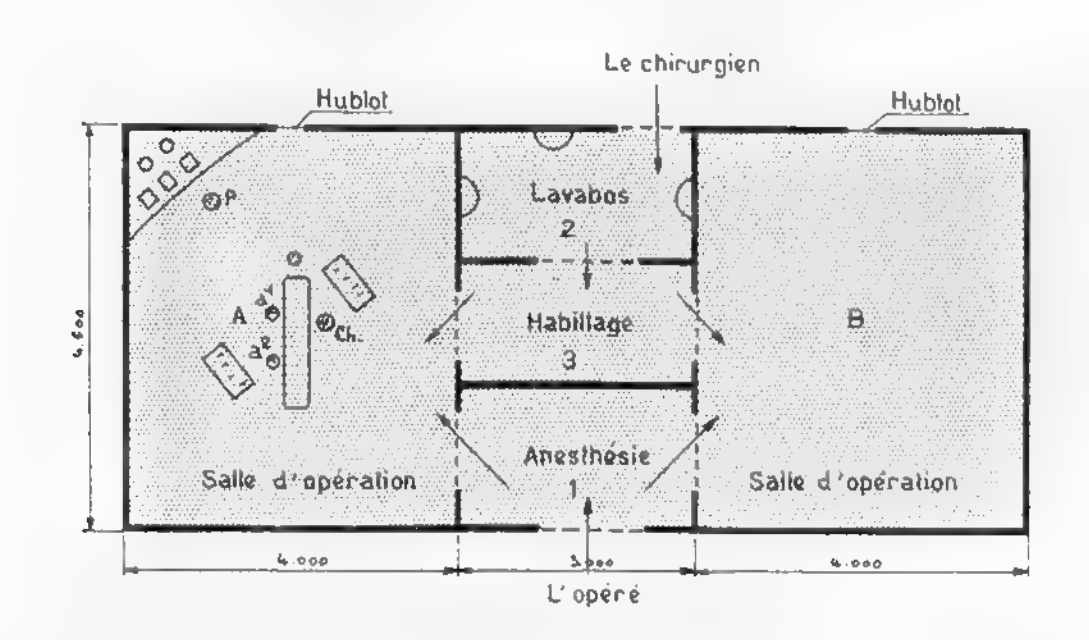


Fig. 1. — Coupe horizontale du bloc opératoire.
Les portes à glissières (en pointillé) sont supposées ouvertes.

timents étanches, à savoir : une salle d'anesthésie (1) qui communique : d'une part avec l'extérieur, d'autre part avec chacune des salles d'opérations. Une salle de lavabos (2) qui communique : d'une part avec l'extérieur, d'autre part avec la salle d'habillage. Une salle d'habillage (3) qui communique : d'une part avec la salle de lavabos, d'autre part avec chacune des salles d'opérations.

La disposition des pièces n'est pas obligatoirement celle que nous indiquons, celle-ci n'étant donnée qu'à titre de schéma. De même leur nombre peut en être augmenté (salle de radiographie et de développement, laboratoire, etc.).

B. — Le chemin a suivre (fig. 1). — 1° *L'opéré*. — *a*) Venu de l'extérieur, il pénètre dans la salle d'anesthésie (1).

Il est placé d'emblée sur la table d'opération montee sur roulettes. Le chariot qui l'a amené se retire. La porte extérieure est refermée.

b) L'anesthésie une fois effectuée, la porte à glissiére donnant sur la salle d'opération est ouverte; la table d'opération est poussée par l'anesthésiste sous le scialytique. La panseuse bloque la table et referme la porte.

2° *Le chirurgien et ses aides*. — *a*) Venus de l'extérieur, ils pénè-

trent d'abord dans la salle des lavabos (2). Ils s'y lavent les mains.

b) Ils passent ensuite dans la salle d'habillage (3). La panseuse les habille.

c) La panseuse ouvre la porte donnant dans la salle d'opération. Le chirurgien et ses aides y pénètrent, suivis de la panseuse qui referme la porte.

3° *La panseuse.* — Bottée et cagoulée, elle est entrée en même temps que le chirurgien dans la salle des lavabos puis dans la salle d'habillage. Elle y attend le chirurgien, l'habille et entre avec lui dans la salle d'opérations. Elle n'en sortira plus pendant toute la durée de l'intervention. Un hublot

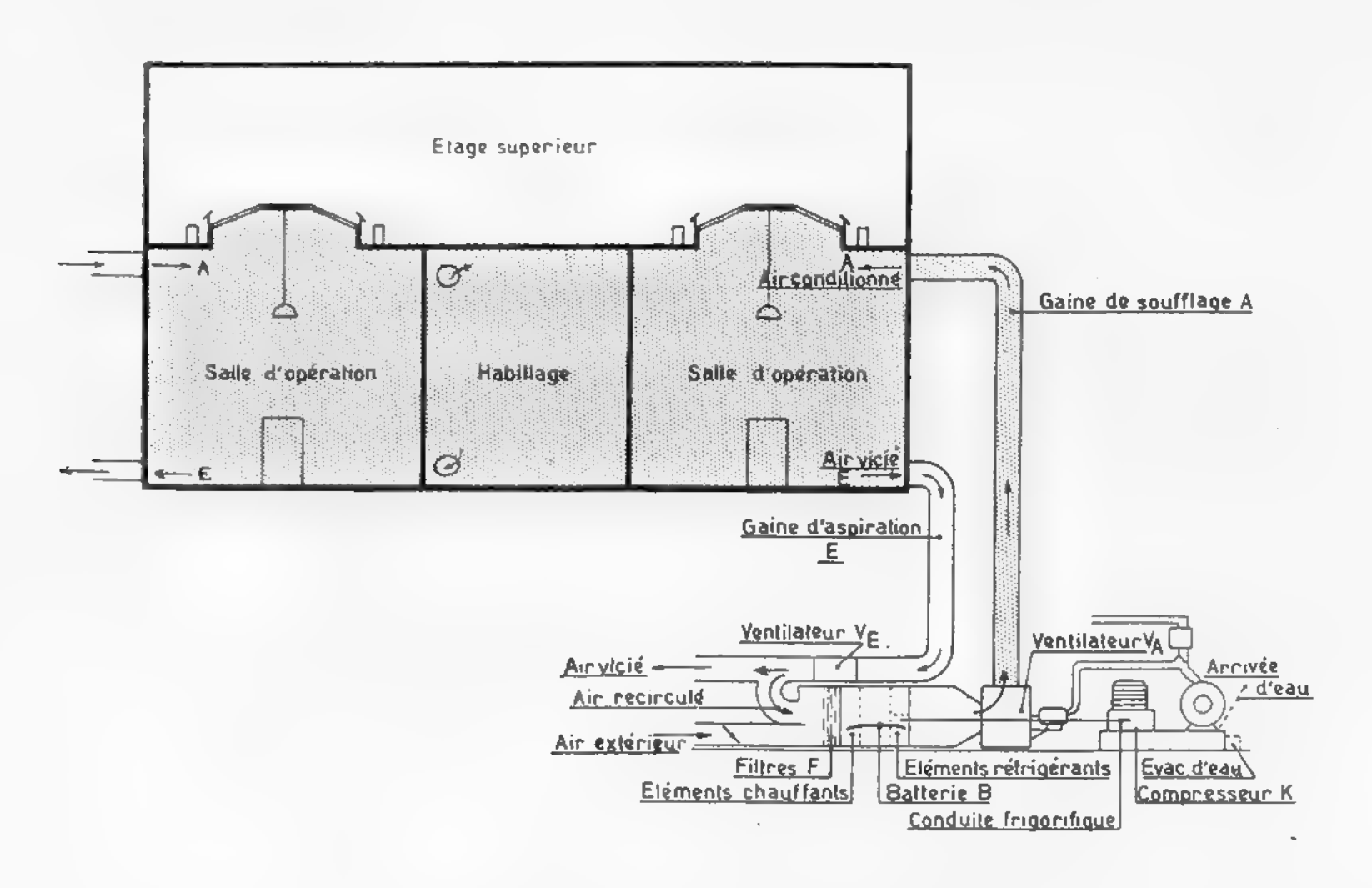


Fig. 2. — Coupe verticale du bloc opératoire.
Les parties en grisé sont conditionnées.

percé dans le mur de chaque salle d'opération lui permet en cas de besoin de recevoir un instrument ou un objet quelconque.

4° Quant aux élèves et assistants, ils ont gagné l'étage supérieur par un escalier extérieur au bloc opératoire et ne peuvent à aucun moment entrer en contact avec le chirurgien.

A la fin de l'intervention, l'opéré et l'anesthésiste ressortent par la salle d'anesthésie. Le chirurgien, ses aides et la panseuse ressortent par la salle d'habillage et gagnent la salle des lavabos.

Telle est l'installation qui nous paraît logique et souhaitable et que nous allons tenter de réaliser dans notre service. Nous en soumettons le projet à votre jugement et à vos critiques. Certes, rien de tout ceci n'est bien nouveau et notre conception n'a pas l'originalité de celle de Gudin. L'interdiction de l'accès des salles d'opérations aux élèves et assistants a été réalisée (plus ou moins complètement d'ailleurs) par bien des chirurgiens. L'air conditionné est utilisé dans les cliniques et hôpitaux en Amérique et en

Allemagne depuis plus de dix ans. Mais, à notre avis, et c'est là le point capital, chacune de ces mesures prise isolément reste inopérante. C'est leur groupement logique, ainsi que l'observance stricte des règles qui en découlent, qui fera, croyons-nous, leur efficacité.

M. **Pierre Fredet** : Vous m'avez chargé d'un rapport, que je n'ai pas encore pu vous présenter, sur une communication de M. Trénel, chirurgien à Vienne. M. Trénel a réalisé une salle d'opération qui ne reçoit que de l'air conditionné. Je suis allé voir, sur place, cette installation; elle est fort intéressante. La salle forme enceinte hermétique; l'air y est envoyé filtré, stérilisé, réchauffé ou refroidi selon les besoins et chargé d'eau pour le porter au degré hygrométrique optimum. Il pénètre sous la pression de 4 millimètres d'eau et, par suite, s'évacue automatiquement en refoulant une sorte de soupape. Cette installation vous sera décrite en détail.

Les questions qui préoccupent à juste titre M. Cunéo ont déjà été envisagées par M. Walter, l'architecte qui a construit le nouveau Beaujon; il a conçu une salle d'opération idéale pour le centre hospitalier de Lille. Il part du principe que ne doivent pénétrer dans une salle d'opération que le malade, le chirurgien et ses aides. Les visiteurs, porteurs et générateurs de poussières, en sont exclus; la salle d'opération peut donc être relativement petite. M. Walter lui a donné la forme d'un quart de paraboloïde; d'un côté, elle est obturée par une paroi plane, fermée par une glace. A l'extérieur, se trouve une source lumineuse qui envoie dans la salle, au travers de la glace, un faisceau de rayons parallèles au sol. Ces rayons vont frapper la surface parabolique, s'y réfléchissent et convergent au foyer de celle-ci, où l'on place la table d'opération. On obtient ainsi un excellent éclairage du champ opératoire, sans avoir au-dessus de lui un appareil d'éclairage mobile.

Sur le paraboloïde, qui forme toit, on a pratiqué une ouverture en fer à cheval, fermée par des glaces, et qui permet aux assistants, installés à l'extérieur, de voir admirablement l'opération, car leur regard plonge verticalement au-dessus du champ opératoire, dont ils ne sont séparés que par une courte distance.

Pour purifier l'air des salles d'opération, M. Terrier a préconisé, ici même, en 1890, la précipitation des poussières par la vapeur d'eau. Ici encore, en 1902, Quénu, dans l'exposé de ses très importantes recherches sur les éléments septiques contenus dans l'air, a repris la méthode de M. Terrier, mais en substituant à la vapeur d'eau des pulvérisations d'eau oxygénée.

J'ai ouï dire que Carrel, à l'Institut Rockefeller, épure l'air au moyen de la vapeur d'eau, dans les pièces où il exécute les repiquages de ses cultures de tissus, et qu'il s'en trouve bien.

M. Walter utilise le même procédé pour purifier l'air de sa salle d'opération, avant qu'on y pénètre. La vapeur d'eau, en se condensant sur le sol qui forme paroi froide, y entraîne les poussières qui sont ensuite facile-

ment évacuées au dehors, par un courant d'eau. Cela fait, la salle d'opération ne reçoit plus que de l'air filtré et stérilisé.

Il y a beaucoup à dire sur les microbes en suspension dans l'air. M. Trillat poursuit depuis longtemps des études sur ce sujet à l'Institut Pasteur.

Je reparlerai de toutes ces recherches au cours de mon rapport.

M. **Roux-Berger** : Jamais on ne fera trop pour améliorer l'asepsie de nos conditions opératoires. La faible mortalité des opérations courantes, nous fait facilement oublier nos accidents et il faut bien comprendre que, maintenant, c'est par un surcroît de précautions — malheureusement beaucoup les jugent peu intéressantes — que nous ferons tomber de quelques décimales les pourcentages des complications post-opératoires.

Nos salles d'opérations ne sont pas toujours tenues comme il le faudrait. il y a chez nous encore une négligence, un laisser-aller déplorables. Il est incroyable que, dans pas mal de salles d'opérations, à Paris, on laisse pénétrer qui que ce soit sans toque, sans bavette et sans bottes.

Réalisation expérimentale d'un syndrome vasculaire rappelant la thrombo-angéite de Buerger, De l'origine surrénalienne des oblitérations artérielles et veineuses dans cette maladie,

par MM. **René Leriche**, associé national, et **René Froehlich**.

On a, souvent, cherché à prouver que les artérites oblitérante étaient d'origine surrénalienne, comme l'avait supposé Oppel. Personnellement, avec Stricker, puis à Lyon avec Ph. Frieh, nous avions vainement essayé. En 1933, Nicolo Maggi et Ernest Mazzochi ont publié[1] un travail, dans lequel ils disaient avoir obtenu chez le lapin, par la greffe surrénalienne, des lésions rappelant celles de l'endartérite humaine, et l'examen de leurs coupes montrait, en effet, des aspects assez proches de ceux que l'on trouve chez l'homme.

Nous avons aussitôt repris leurs expériences. Chez le lapin, nous avons fait des séries de greffes surrénaliennes. Tous les quatre jours, un fragment de surrénale de lapin était introduit sous la peau. Chez des animaux témoins, nous mettions des fragments de testicule ou d'ovaire. Leurs artères et leurs veines sont restées intactes. Chez tous les animaux à greffe surrénalienne, nous avons, au contraire, vu apparaître peu à peu des lésions artérielles et veineuses assez identiques à ce que nous avons vu dans les

1. N. Maggi et E. Mazzochi : *Archivio Italiano di Chirurgia*, 35, fasc. 4, 1933.

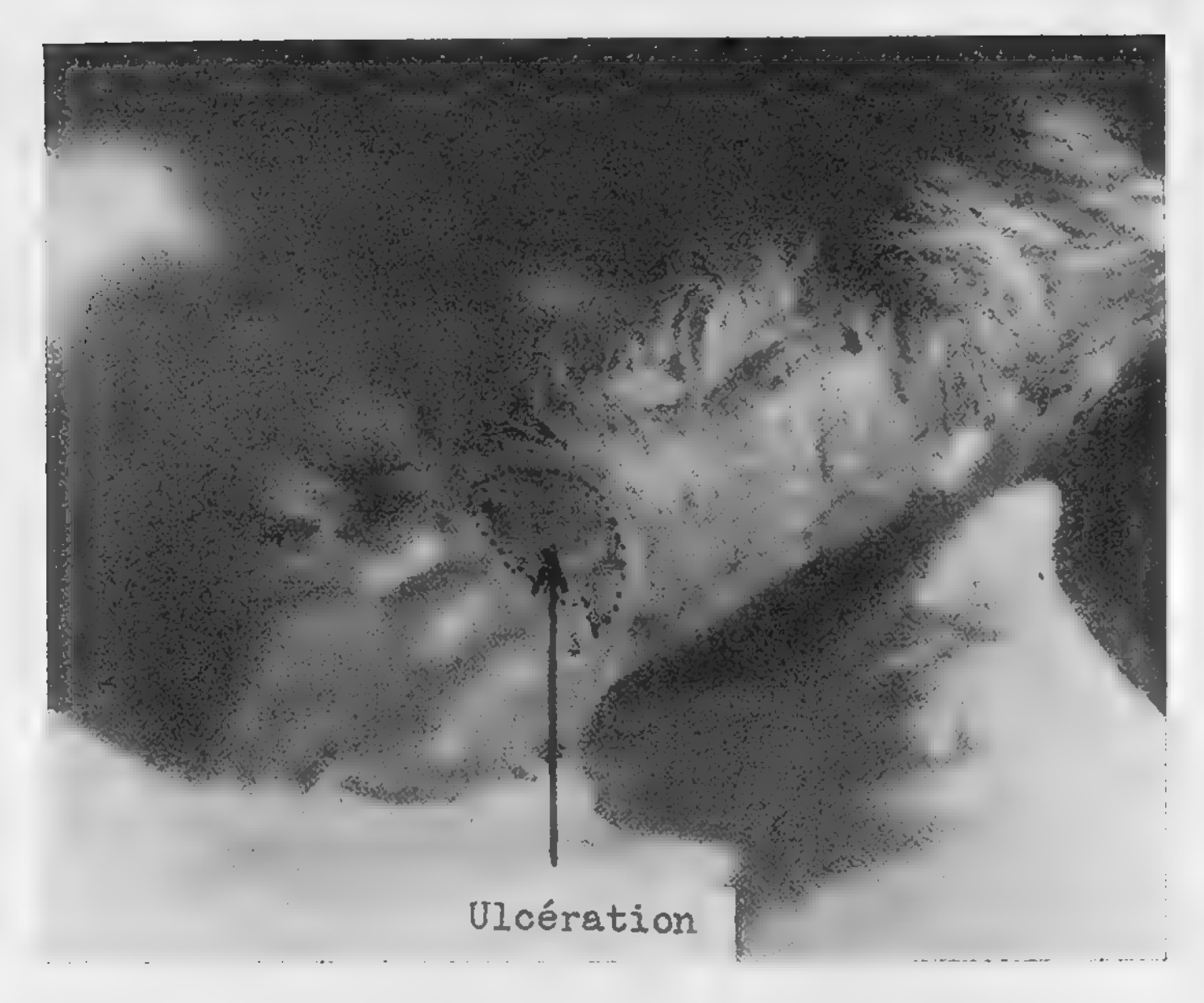


Fig. 1. — Lapin n° 5. Ulcération de la région dorsale de la patte postérieure droite.



Fig. 2. — Lapin n° 5. Coupe 321-5. Artère iliaque. Gr. 350/1.

artérites de l'homme. Les lésions étaient peu prononcées chez ceux n'ayant eu que 6 à 10 greffes. Elles étaient considérables chez ceux ayant eu 20 greffes et plus, et qui ont été sacrifiés au bout de quatre à six mois.

En substance, les phénomènes histologiques observés ont été les suivants : rétrécissement considérable de la lumière artérielle ; contraction générale de l'artère ; festonnement de l'endothélium qui est épaissi par



Fig. 3. — Lapin n° 5. Coupe 321-5. Veine de la patte postérieure. Gr. 350/1. Oblitération presque complète par prolifération endothéliale.

places ; avec multiplication du réseau élastique ; l'épaississement forme, par endroits, une grosse saillie dans la lumière artérielle ; il se fait une thrombose à son contact ; il y a, parallèlement, transformation conjonctive élastique de l'endothélium au niveau des épaississements surtout ; disparition de la limitante élastique interne ; certaines cellules de la mésartère paraissent s'infiltrer dans l'endartère ; dissociation de la musculaire ; remplacement des fibres musculaires par un tissu de sclérose qui paraît né sur place ; disparition du tissu élastique à ce niveau.

Sur certaines veines, des lésions de même ordre ont été vues, sauf la thrombose. Mais la lumière de certaines veines était presque complètement oblitérée par une prolifération endothéliale considérable.

Enfin, sur un lapin ayant eu 39 greffes, qui fut observé six mois et sept jours, et dont la fémorale était pratiquement bouchée, il est apparu une ulcération chronique de la patte qui est demeurée sans tendance à la cicatrisation.

De ces faits, nous rapprocherons ceux observés par Fontaine avec l'in-



Fig. 4. — Lapin n° 5. Artère fémorale. Coloration à l'orcéine. Gr. 80/1. Néoformation élastique considérable faisant saillie dans la lumière.

jection quotidienne de cholestérine. Au bout de six mois, artères et veines étaient oblitérées et thrombosées.

Si l'on songe que la médullo-surrénale joue un rôle fondamental dans le métabolisme des cholestérols, on est conduit à penser que la thrombo-angéite, avec lésions artérielles et veineuses, est l'expression d'une maladie surrénalienne.

Et ceci cadre avec les résultats que nous avons obtenus chez l'homme

avec la surrénalectomie ou la section des splanchniques, qui énerve partiellement la surrénale. On doit même se demander si la section unilatérale des splanchniques que l'on peut aisément combiner à l'ablation du 1er ganglion lombaire, ne devrait pas être systématiquement pratiquée aux lieu et place de l'ablation de L2 à L4.

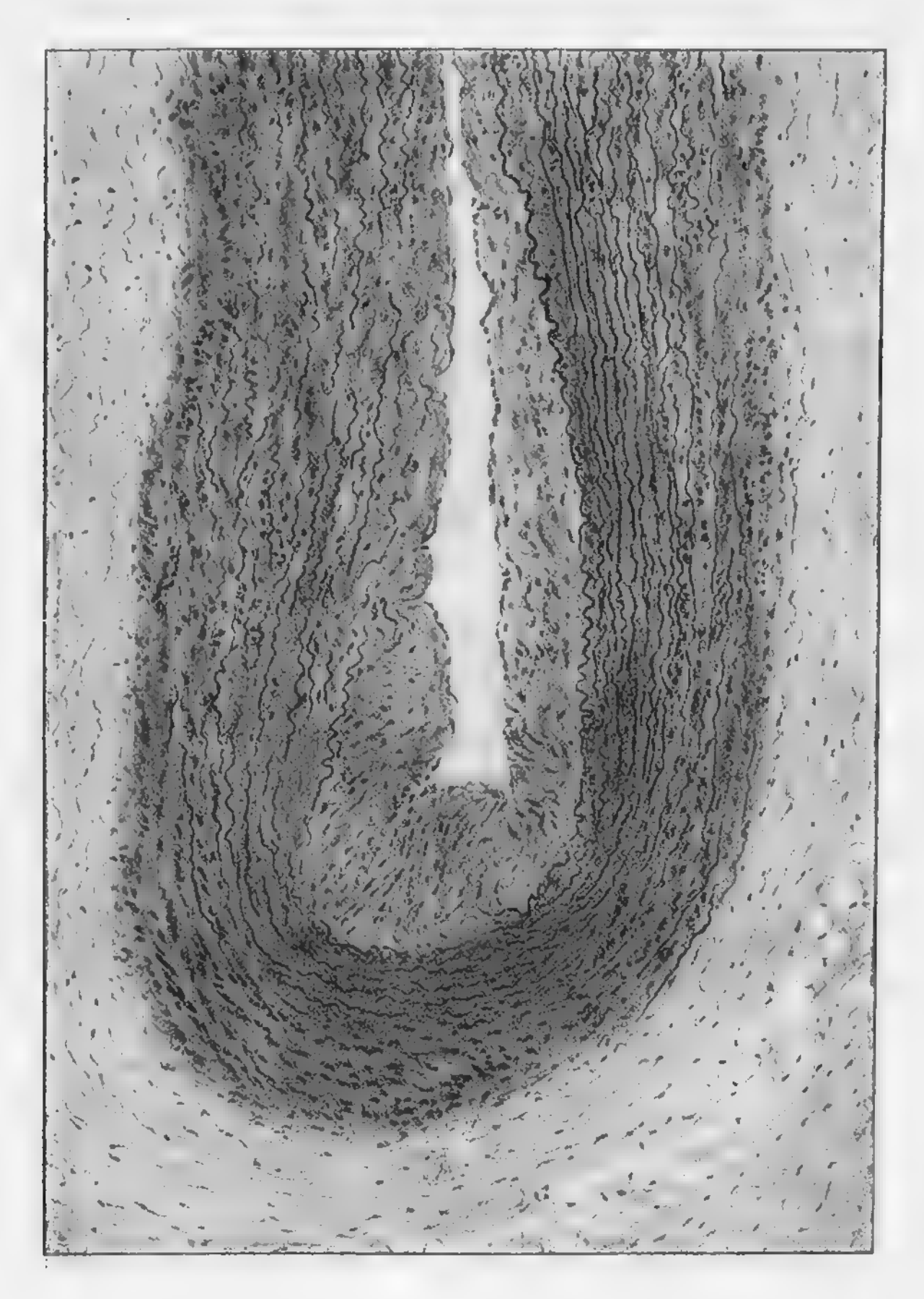


Fig. 5. — Lapin n° 2. 10 greffes. Deux mois d'expérience. Coupe de l'aorte abdominale. Hypertrophie de toutes les couches, notamment de l'endothélium. Effacement par endroits de la limitante interne, lumière très diminuée.

Nous apporterons prochainement, avec R. Fontaine, l'exposé de recherches à ce sujet.

PRÉSENTATION D'APPAREIL

Appareil universel pour le traitement des fractures du membre supérieur,

par M. H. **Rouvillois**.

Sous le nom d'appareil universel pour le traitement des fractures du membre supérieur, je vous ai déjà présenté, il y a dix ans (séance du 23 juin 1926) un appareil qui n'était lui-même qu'une modification de ceux




Fig. 1. — L'appareil démonté. De gauche à droite : 1° La partie humérale mise à plat, grâce à la rotation de l'anneau; 2° la partie antibrachiale mise à plat, grâce à la rotation de sa tige inférieure; 3° le dispositif d'abduction mis à plat.

que je vous avais présentés dans les séances des 13 mai 1925 et 23 mai 1923.

L'appareil que je vous présente aujourd'hui n'est que l'appareil de 1926 ayant subi une série d'améliorations qui ont été suggérées par une expérience déjà longue.

Comme le modèle de 1926, celui que je soumets à votre examen comprend :

1° Une attelle huméro-antibrachiale démontable en deux parties, l'une humérale, l'autre antibrachiale.

2° Un dispositif d'abduction.

De l'attelle huméro-antibrachiale, seule, la partie humérale a été modifiée; au lieu d'avoir une longueur fixe comme dans l'appareil ancien, elle a une longueur variable qui peut être réglée selon la taille du sujet. Dans ce but, l'axe de rotation de l'arc axillaire, au lieu d'être en un point fixe, peut être appliqué à trois hauteurs différentes grâce à trois orifices échelonnés sur l'extrémité supérieure des 2 tiges humérales qui sont aplaties en

conséquence. Cette extrémité supérieure possède en outre 2 crochets, l'un antérieur, l'autre postérieur, destinés à la fixation de l'appareil. Dans l'appareil nouveau, ces crochets n'appartiennent donc plus comme dans



Fig. 2. — L'appareil démonté dont les trois parties mises à plat sont superposées en vue de l'empaquetage ou du stockage.

l'ancien, à l'arc axillaire, et ce dernier, au lieu d'être limité dans son mouvement de rotation, peut pivoter complètement autour de son axe. Il en résulte qu'il peut, à volonté et selon les indications, être utilisé en




Fig. 3. — Corset interchangeable destiné à l'application de l'appareil.

position axillaire, en position sus-scapulaire ou même supprimé complètement.

Le dispositif d'abduction a été complètement transformé. Au lieu de prendre deux points d'appui limités, sur la crête iliaque et sur la base du thorax, le dispositif nouveau prend largement point d'appui non seulement sur la crête iliaque mais encore et surtout sur toute la hauteur du thorax

par 2 montants verticaux articulés à la partie supérieure de l'appareil et sur lesquels pivotent les deux supports percés de trous qui permettent l'abduction en position variable. Celle-ci est plus étendue qu'avec le précédent appareil et peut atteindre 90°. La fixation du dispositif d'abduction à la partie supérieure de l'appareil contribue à donner plus de fixité à l'ensemble et à maintenir l'écartement des deux tiges humérales dans le cas de suppression de l'arc axillaire.

Pour faciliter l'application de l'appareil, j'ai fait confectionner une sorte de corset en toile forte, interchangeable comme l'appareil lui-même et comprenant 4 lacs : les 3 lacs inférieurs, horizontaux, fixent le support

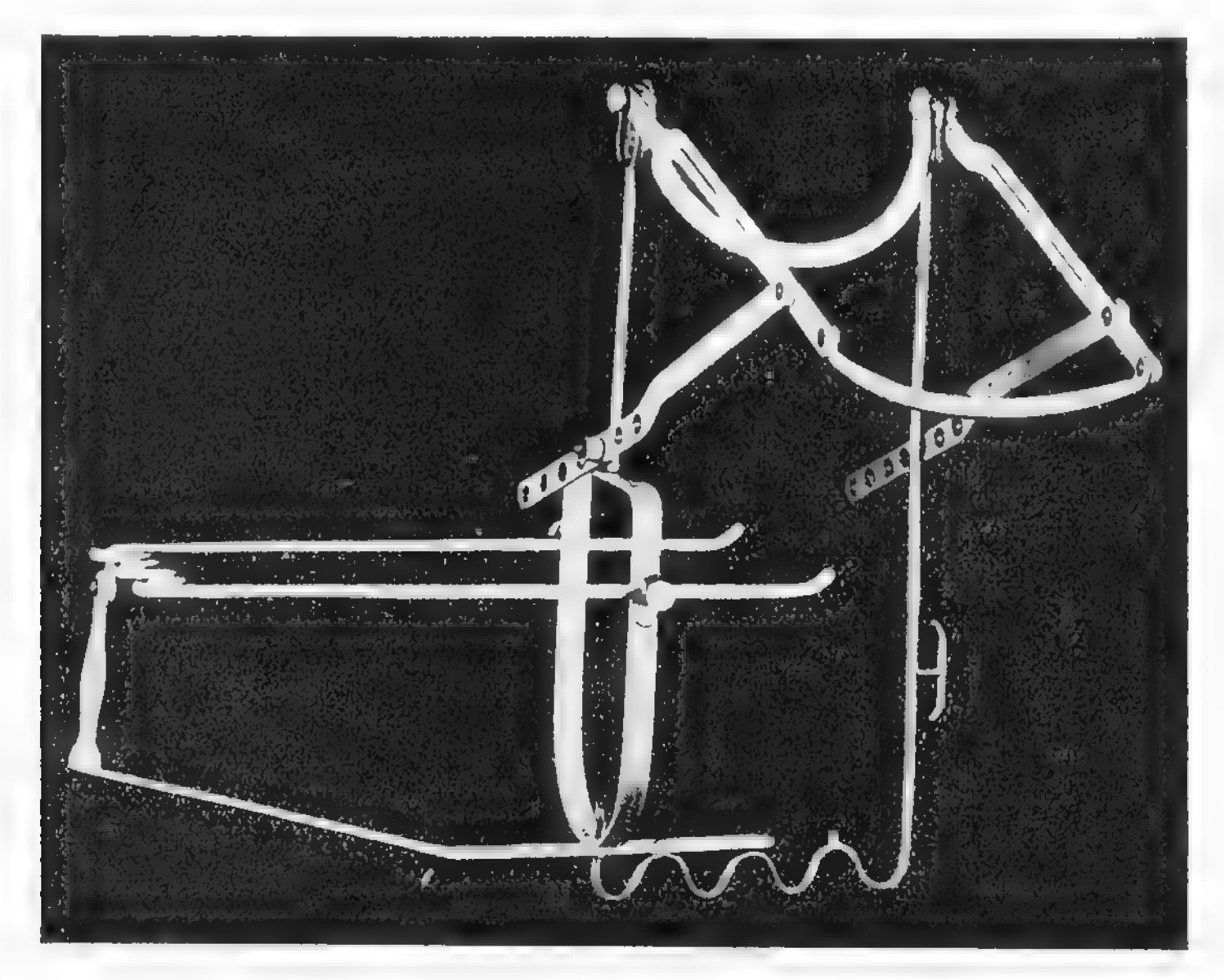


Fig. 4. — L'appareil monté et réglé pour une abduction moyenne.

d'abduction au thorax en passant dans les rainures ménagées dans ses 2 montants verticaux; le lac supérieur est destiné à suspendre l'appareil aux crochets de l'extrémité supérieure des tiges humérales; après avoir cravaté la partie supérieure de l'épaule malade, il est ramené du côté opposé par dessus l'épaule saine, et fixé à la partie antérieure du corset.

J'ajoute enfin que, pour alléger l'appareil, j'ai fait construire en duraluminium toutes les parties qui n'étaient pas destinées à supporter de gros efforts (arc axillaire, pièce antibrachiale, dispositif d'abduction). Dans ces conditions, j'ai pu diminuer le poids initial de l'appareil de près de moitié (1.200 grammes au lieu de 2.300 grammes).

Pour toutes ces raisons, l'appareil que je vous présente aujourd'hui est nettement supérieur au modèle de 1926 qu'il est d'ailleurs appelé à remplacer prochainement. Il est réglable, plus léger, mieux toléré, d'application plus facile et permet une abduction plus étendue.

Conçu principalement, comme ceux que j'ai déjà présentés pour le traitement des fractures exposées et notamment des fractures de guerre, il trouve tout naturellement sa place dans les ambulances chirurgicales. Il est néanmoins applicable à certaines fractures fermées de la pratique civile.

Depuis plusieurs années, il a été utilisé maintes fois au Val-de-Grâce, dans différents services, et y a donné toute satisfaction.

Le Secrétaire annuel : M. ANDRÉ MARTIN.

Paris. — A. MARETHEUX et L. PACTAT, imp., 1, rue Cassette.

MÉMOIRES

DE

L'ACADÉMIE DE CHIRURGIE



Séance du 8 Juillet 1936

Présidence de M. Henri ROUVILLOIS, *président.*

PROCÈS-VERBAL

La rédaction du procès-verbal de la dernière séance est mise aux voix et adoptée.

CORRESPONDANCE

La correspondance comprend :

1° Les journaux et publications périodiques de la semaine

2° Des lettres de MM. AMELINE, René BLOCH, BRAINE, DENIKER, R.-Ch. MONOD, Robert MONOD, OUDARD, s'excusant de ne pouvoir assister à la séance.

3° Une lettre de M. Clovis VINCENT posant sa candidature au titre d'associé parisien.

4° Une lettre de M. FIÉVEZ (Malo-les-Bains) posant sa candidature au titre d'associé national.

5° Un travail de MM. PESME, COUDANE et SIFFRE (Armée), intitulé : *Deux cas de fracture isolée du trapèze.*

M. MAISONNET, rapporteur.

6° Un travail de M. MERLE D'AUBIGNÉ (Paris), intitulé : *Fracture isolée de la petite apophyse du calcanéum traitée par ostéosynthèse.*

M. WILMOTH, rapporteur.

7° Un travail de M. HOEFFEL (Remiremont), intitulé : *Occlusion intestinale due à un cancer du côlon avec tuberculose et présence de nombreux corps étrangers.*

M. OKINCZYC, rapporteur.

Publication périodique hebdomadaire.

A PROPOS DU PROCÈS-VERBAL

Technique de l'extirpation de la rate brisée dans les traumatismes hypochondraux,

par M. G. Rouhier.

Dans la séance du 17 juin dernier, notre collègue Madier nous a fait un très intéressant rapport sur 4 observations d'éclatement de la rate, envoyées par MM. Bocquentin, de Charleville, et Voncken, de Bruxelles. Il en résulte que, dans la plupart des cas, le diagnostic n'étant pas absolument fixé, les opérateurs commencent par faire une laparotomie médiane. C'est seulement lorsqu'ils ont reconnu l'origine des accidents et l'éclatement de la rate que, pour pouvoir extirper l'organe, ils sont conduits à brancher, sur leur incision de laparotomie verticale médiane, une incision transversale sectionnant le droit en travers. C'est là une pratique de nécessité qui n'est pas sans inconvénients, car elle demande une réparation plus difficile et plus longue de la paroi chez un blessé dont l'état d'anémie aiguë réclame autant que possible une intervention extrêmement rapide et, si la réparation est faite trop hâtivement, la solidité de la paroi abdominale peut être gravement compromise.

Si le diagnostic d'éclatement de la rate était posé avant l'intervention, on pourrait sans doute avoir recours à une incision conduisant plus directement sur l'organe, telle que l'incision oblique costo-ombilicale gauche préconisée par Lecène et Deniker et à laquelle Jean Quénu donne la préférence dans sa thèse d'agrégation de 1926. En pratique, le diagnostic sera rarement assez assuré pour qu'il soit possible d'aller droit à la rate, et d'ailleurs, à mon avis, une incision latérale haute ne saurait permettre, dans ces cas d'hémorragies intrapéritonéales profuses, un asséchement de la cavité péritonéale comparable à ce que permet la laparotomie médiane. D'ailleurs, même de telles incisions, à moins qu'elles n'intéressent assez largement le rebord costal, peuvent ne pas donner de très grandes facilités. La rate de volume normal des sujets jeunes et sains est très généralement haut située, elle est appliquée sur la grosse tubérosité de l'estomac comme une épaulette sur l'épaule d'un soldat. Si son pédicule est long, mince et souple, ce qui arrive quand elle est plus ou moins ptosée, on peut l'attirer et l'enlever facilement par n'importe quelle incision. Si, au contraire, elle est bien en place, si son pédicule est court et large, et il y en a qui s'étendent presque d'un pôle à l'autre de l'organe, il est difficile de l'attirer sans s'exposer à l'avoir par morceaux, surtout quand déjà elle est déchirée.

Pratiquement donc, on fera toujours une laparotomie médiane sus-ombilicale qu'on prolongera plus ou moins bas au-dessous de l'ombilic, suivant les besoins. Ces besoins seront la toilette du péritoine, l'enlève-

ment des caillots et du sang liquide emplissant le ventre jusqu'au fond du Douglas, car, pour la rate elle-même, il est presque toujours facile de l'enlever par une simple laparotomie médiane sus-ombilicale de longueur modérée, à condition de savoir l'amener sûrement hors du ventre sans tirer sur elle et risquer de l'arracher. C'est ce petit tour de main, auquel je suis arrivé un peu par hasard, et un peu par l'expérience de très nombreuses explorations gastriques et d'un certain nombre de splénectomies, dont je veux vous parler aujourd'hui. Bien d'autres l'ont peut-être employé comme moi-même, je n'y attache aucun amour-propre d'auteur, bien que je ne l'aie vu décrit nulle part.

Ce petit point de technique repose entièrement sur le fait que la rate tient au grand cul-de-sac de l'estomac, qu'elle en est solidaire et qu'elle vient avec lui quand on l'attire.

Il ne faut donc jamais essayer de tirer sur la rate elle-même pour l'amener dans le champ opératoire, car elle est essentiellement friable et déjà déchirée, mais se plaçant *à droite du blessé*, condition indispensable sur laquelle a bien insisté Jean Quénu, car elle permet seule l'exploration facile de l'hypocondre gauche, dès qu'on a reconnu la blessure de la rate comme source de l'hémorragie, on se garde d'essayer de l'attirer elle-même, mais on saisit à deux mains le corps de l'estomac avec des compresses pour l'empêcher de glisser et l'attirant à soi lentement et progressivement, avec une certaine force mais sans aucune secousse, on voit s'abaisser et sortir sans aucune difficulté la partie haute de la grande courbure coiffée de la rate. On confie alors à un aide qui se tient également à droite du malade et à gauche de l'opérateur le soin de maintenir l'estomac. Cet aide ne doit plus bouger sous aucun prétexte jusqu'à la fin de l'extirpation et on peut alors en toute tranquillité, hors du ventre, comme on fait une suture intestinale, lier son pédicule, en plusieurs paquets s'il y a lieu, et bien vérifier son hémostase, puis on vide l'hypocondre de ses caillots, on en fait une toilette complète, et, seulement alors, l'aide figé à son poste peut laisser filer l'estomac qui reprend immédiatement sa place.

J'ai eu recours trois fois à ce procédé. J'ai été chaque fois surpris de la facilité qu'il m'a donnée pour exécuter en toute sûreté une opération que j'avais considérée jusque-là toujours comme assez difficile et pas toujours comme parfaitement satisfaisante quant à la sécurité de l'hémostase.

Une seule condition pourrait s'opposer à son emploi, c'est l'existence d'adhérences de la rate à l'hypocondre et plus encore, bien entendu, les adhérences de l'estomac lui-même, l'infiltration ou la fragilité anormale et pathologique de ses parois. Mais ce sont là des conditions exceptionnelles chez les sujets généralement jeunes qui sont victimes des grands traumatismes hypocondraux.

Ce petit artifice serait encore plus précieux dans des cas comme celui de Friant où la rate, complètement détachée, flottait dans le ventre et où il dut être peu commode de retrouver et de lier correctement le pédicule profondément rétracté et caché derrière l'estomac.

Bien plus, il met la rate si bien sous l'œil et dans la main qu'on pourrait envisager sa réparation plutôt que son extirpation. J'y ai pensé dans mon dernier cas, mais ce blessé était fort bas et j'ai cru plus rapide et plus sûr d'enlever l'organe.

Quoi qu'il en soit, pour extirper ou pour réparer, essayez à l'occasion cette manière de faire, je crois pouvoir vous assurer que vous en serez satisfaits.

RAPPORTS

Deux observations d'infarctus génital :
1° Sur un cas d'infarctus génital,

par M. **A. Chauvenet** (de Thouars) ;

2° Infarctus tubo-ovarien consécutif à une injection d'eau savonneuse,

par M. **Redon** (de Paris).

Rapport de M. J. Sénèque.

M. M. Chauvenet (de Thouars) et notre collègue M. Redon, chirurgien les Hôpitaux de Paris, nous ont adressé chacun une observation d'infarctus génital sur lesquelles vous m'avez chargé de faire un rapport.

Ces observations ne se ressemblent ni dans leur étiologie, ni dans leur symptomatologie, elles n'ont qu'un point de commun : leur évolution mortelle.

Voici les cas :

1° Observation de M. Chauvenet. — Mme C..., âgée de vingt-huit ans, a été prise, il y a quelques heures, de violentes douleurs abdominales, avec atteinte rapide de l'état général, vomissements, arrêt des gaz.

Ces douleurs coïncident avec l'apparition de pertes abondantes de sang par le vagin.

La première impression est qu'il s'agit d'une histoire abortive et c'est dans ce sens que nous aiguillons notre interrogatoire.

La malade, mère de deux enfants, mariée, nie toute grossesse récente, et *a fortiori*, toute idée de manœuvres abortives.

En l'interrogeant bien, nous apprenons cependant que les dernières règles n'ont pas été absolument normales, qu'elles sont arrivées avec plusieurs jours de retard et qu'elles ont été plus abondantes et plus douloureuses que de coutume.

Par ailleurs, cette malade souffrait de temps à autre de la zone génitale : on avait parlé de métro-salpingite ; elle avait été soignée pour cela.

Nous devons dire que ces explications n'ont pas entièrement levé notre doute et que nous avons quelque raison morale de penser encore qu'une manœuvre a été pratiquée.

L'examen montre une femme très pâle, en état de choc. L'abdomen est le siège d'une contracture intense, plus marquée à l'hypogastre. La palpation en est extrêmement douloureuse.

Le toucher montre un utérus augmenté de volume, peu mobile, très sensible. Mais le maximum de sensibilité siège dans le cul-de-sac latéral gauche qui donne une sensation d'empâtement très spéciale.

La température est de 37°8, le pouls bat à 120.

Notre impression devant ces accidents aigus est assez décevante. Nous pensons bien qu'il s'agit d'une chose grave ; par principe, c'est au diagnostic de grossesse tubaire gauche rompue que nous nous arrêtons, mais cela sans fermeté aucune, car le facies de la malade est plus plombé, plus terreux, que pâle, et il nous reste un doute sur la possibilité de manœuvres intra-utérines (dont nous n'avons jamais pu avoir l'aveu).

Intervention le 25 avril 1932, sous anesthésie à l'éther. Laparotomie médiane sous-ombilicale.

La présence d'un peu de sang rouge dans la cavité péritonéale nous fait d'abord croire qu'il s'agit bien d'une rupture de grossesse tubaire.

Nous sommes frappés par l'aspect de la trompe gauche qui est noire comme une anse infarcie. Le ligament ovarien est de la même couleur et cette teinte diffuse sous le péritoine utérin en débordant un peu à droite de la ligne médiane. Il existe un peu d'œdème sous-séreux.

Les annexes droites ont un aspect un peu congestif, mais il n'y a pas de ce côté les gros vaisseaux infarcis que l'on sent et que l'on voit à gauche.

Il s'agit d'un infarctus tubo-ovarien gauche, avec participation de l'hémi-utérus et dont la cause nous échappe.

Nous pratiquons une hystérectomie subtotale que l'aspect du col, à demi-infarci lui aussi, nous fait « totaliser ».

Craignant qu'il ne s'agisse d'un accident d'origine infectieuse, nous drainons par un Mickulicz. Paroi en un plan.

Les suites sont d'abord simples, puis, la malade est reprise de douleurs rectales, de ténesme vésical, son état s'aggrave et elle meurt, en faisant des rectorragies et des hématuries abondantes.

Nous avons fait pratiquer l'examen bactériologique de caillots prélevés dans les vaisseaux thrombosés : il s'est montré absolument négatif après examen direct et après ensemencement (Dr Vialle).

L'examen histologique a été pratiqué par Mlle E. Dubreuihl : « Les différents fragments ont été examinés. On y reconnaît :

1° Une trompe enflammée et œdématiée dont la paroi contient de nombreux capillaires sanguins et de larges infiltrations sanguines ;

2° Des fibres musculaires lisses (utérus) à fibres dirigées dans tous les sens et dissociées par un gros œdème et par des plages d'infiltration sanguine ;

3° Un paquet vasculaire formé principalement de veines, dont quelques-unes sont très grosses.

Tous ces vaisseaux sont bourrés de globules rouges et l'on voit d'importantes hémorragies péri-vasculaires.

4° Un gros caillot au sein duquel on distingue plusieurs capillaires.

En résumé, on trouve une trompe enflammée et des tissus complètement infiltrés de sang. Partout, les globules rouges sont en parfait état, ce qui indique une infiltration sanguine toute récente. Il n'y avait, dans la cavité utérine, aucun tissu d'aspect placentaire, ce qui a été confirmé histologiquement ».

2° Observation de M. Redon. — En avril 1935, j'étais appelé, comme chirurgien de garde, dans le service de M. Bernard Desplas, aux Ménages, auprès d'une

jeune fille de vingt et un ans, Mlle B..., qui venait d'être admise et inquiétait à juste titre l'interne de garde.

Voici les quelques renseignements que j'obtins d'abord de la malade :

Mlle B..., enceinte de quatre mois et demi, se donne elle-même une injection intra-utérine d'eau savonneuse le samedi 13 avril.

Le dimanche matin, elle expulse un fœtus, mais depuis, aucun débris placentaire n'est mêlé aux caillots qu'elle ne va pas cesser de perdre pendant trente-six heures.

Dès le dimanche soir, son état est grave, elle souffre beaucoup, est *dyspnéique* et devient *jaune*.

Le lundi matin, on appelle enfin un médecin qui conseille son transport à l'hôpital où, dans la soirée, je suis appelé à la voir, presque moribonde.

La malade, franchement ictérique, est dans un véritable état de choc toxique et présente en particulier une dyspnée impressionnante.

La température est à 38°3, mais le pouls, petit, filiforme dépasse 160.

Depuis le matin, elle n'a uriné que quelques centimètres cubes d'urine.

L'examen de l'abdomen révèle une contracture nette, mais surtout marquée dans la région sous-ombilicale.

Au toucher, le col est d'une mollesse extraordinaire et complètement ouvert ; on perçoit facilement l'utérus très augmenté de volume et, lui aussi, d'une mollesse extrême.

Devant ces symptômes quelque peu paradoxaux, je pense aussitôt à la nécrose « alcaline » et j'obtiens sans difficulté la confession de la malade.

Je décide aussitôt l'intervention et, sous anesthésie à l'éther, je pratique une laparotomie sous-ombilicale qui confirme immédiatement le diagnostic.

L'utérus est très volumineux, mais surtout ce qui frappe, c'est sa teinte rouge foncé, noirâtre, avec par places, des placards noir d'acier ou aubergine qui sont absolument caractéristiques.

Au voisinage de l'origine de la trompe droite, deux éraillures de la séreuse laissent sourdre du liquide hémorragique : il ne s'agit nullement de perforation utérine et ces éraillures communiquent seulement avec un foyer de nécrose musculaire : on a l'impression d'une véritable « autolyse musculaire ».

Les annexes gauches sont triplées de volume, œdémateuses et infarcies ; il existe là aussi des taches aubergine. L'infiltration hémorragique remonte à plus de 10 centimètres le long du pédicule utéro-ovarien et envahit aussi le ligament rond. Les annexes droites sont saines.

Par ailleurs, un œdème diffus et par endroits hémorragique infiltre et dissèque en quelque sorte toute la base des ligaments larges.

Dans le péritoine, il y a seulement quelques centimètres cubes de sérosité hémorragique.

Je fais alors avec la plus grande facilité une hystérectomie totale, et établis un large drainage vaginal et sus-pubien.

La malade a relativement bien supporté l'opération mais urine à peine et malgré toutes les thérapeutiques mises en œuvre finit par mourir le dixième jour, dans le tableau de l'ictère grave et en anurie presque complète.

Telles sont ces deux observations : dans ces deux cas il s'agissait d'un infarctus tubo-ovarien gauche, les annexes droites étaient normales, mais tandis que dans l'observation de M. Chauvenet l'infarctus ne s'étendait qu'à la moitié gauche de l'utérus, dans le cas de M. Redon la totalité de l'utérus était atteinte par le processus.

La question de l'infarctus génital a été soulevée pour la première fois à cette tribune à la séance du 15 juin 1932 au cours de laquelle M. Mondor fit un rapport très documenté sur deux observations de M. Braicin ; une

série de cas ont été depuis publiés et vous les trouverez tous rapportés dans le magnifique ouvrage que notre collègue Mondor vient de faire paraître sur *Les Avortements mortels*.

La question des infarctus de l'utérus, des infarctus par eau de savon y est si complètement traitée que je dois m'abstenir de m'étendre et je me contenterai de discuter les points particuliers de chacune de ces deux observations.

Dans celle de M. Chauvenet, il s'agit d'un infarctus dont l'étiologie n'a pas pu être précisée; l'observation est en effet très complète; des examens bactériologiques et anatomo-pathologiques ont été pratiqués; or, l'examen bactériologique des caillots s'est révélé négatif après examen direct et ensemencement, de même l'examen anatomo-pathologique n'a montré aucun tissu d'aspect placentaire dans la cavité utérine. Il semble donc que l'on puisse éliminer l'origine infectieuse de cet infarctus; la température, du reste, n'était qu'à 37°8 avant l'intervention. Reste la possibilité de manœuvres intra-utérines, car au fond, en dehors de l'infection et du traumatisme local, on ne voit pas quelle serait, à l'heure actuelle, la cause susceptible de provoquer un infarctus localisé au milieu de l'utérus et des annexes. L'examen macroscopique et anatomo-pathologique n'a pas révélé la présence de débris placentaires, mais cela n'exclut pas la possibilité de manœuvres intra-utérines; cette malade ayant eu un retard de quelques jours lors des précédentes règles a pu se croire enceinte, alors qu'elle ne l'était pas, et une manœuvre intra-utérine a très bien pu être faite ou pratiquée qui n'a laissé aucune trace et a provoqué une complication à évolution mortelle. Dans le livre de Mondor on retrouve un certain nombre d'observations dans lesquelles de malheureuses femmes, se croyant enceintes, se sont livrées à des manœuvres intra-utérines ayant entraîné la mort, alors qu'il n'y avait aucune grossesse en évolution.

En ce qui concerne l'observation de M. Richon, l'étiologie est nette, la malade ayant avoué aussitôt qu'elle s'était donné elle-même une injection intra-utérine d'eau savonneuse. Il faut féliciter M. Redon d'avoir aussitôt songé, en présence de cette malade, à une telle étiologie et d'avoir dans ce sens aiguillé son interrogatoire. Cette infection s'est aussitôt compliquée d'un état très grave que notre collègue Mondor a décrit dans son ouvrage sous le nom de syndrome ictéro-azotémique. En effet, au moment où M. Redon vit sa malade, elle était dans un état toxique, dyspnéique, ictérique et n'avait émis, depuis le matin, que quelques centimètres cubes d'urine. Aussi n'est-il pas étonnant que, malgré l'hystérectomie totale aussitôt pratiquée, suivie de drainage vaginal et sus-pubien, cette malade ait fini par décéder dix jours après l'intervention.

Je regretterai simplement (et M. Redon s'est fait les mêmes reproches) que cette observation soit fort incomplète. Il aurait été intéressant d'être renseigné sur l'examen des urines avant l'intervention (recherche de l'hémoglobinurie, du *perfringens*), sur l'examen du sang (formule anémique, hémoglobinémie, taux de l'urée sanguine). Dans la cavité péritonéale M. Redon a constaté la présence de liquide hémorragique, il eût été

intéressant d'en prélever pour le soumettre à l'examen bactériologique, de même aucun examen bactériologique, ni anatomo-pathologique n'a été pratiqué sur la pièce enlevée. La malade ayant malheureusement décédé, on peut enfin déplorer que l'autopsie n'ait pu être pratiquée pour examiner l'état du foie et des reins.

Que M. Redon m'excuse de ces quelques critiques, car ce n'est pas en réalité à lui qu'elles s'adressent; c'est comme chirurgien de garde qu'il a opéré cette malade, et tant que la chirurgie de garde restera dans les conditions actuelles, le côté scientifique des cas que l'on est appelé à opérer sera toujours sacrifié, malgré les utiles enseignements que l'on pourrait en retirer pour le traitement des autres malades.

Je vous propose de remercier MM. Chauvenet et Redon de nous avoir adressé ces intéressantes observations et de les publier dans nos Bulletins.

Péritonite aiguë streptococcique primitive. Opération tardive. Guérison,

par M. P. **Roques**.

Rapport de M. J. Sénèque.

M. P. Roques, professeur de clinique chirurgicale à l'École d'application des Troupes coloniales de Marseille, nous a adressé une très belle et très complète observation de péritonite streptococcique aiguë primitive, sur laquelle vous m'avez chargé de faire un rapport.

Voici tout d'abord l'observation.

Mme H..., vingt ans, est prise brusquement, en se levant, le vendredi 3 octobre 1935, d'une violente douleur dans le bas-ventre. Elle prend une tasse de café, qu'elle vomit aussitôt. Elle se sent très « faible », à la limite de la perte de connaissance, et se recouche immédiatement. Sa température est sans doute très élevée, car elle présente un *frisson* qui dure plusieurs heures. Dans le cours de la matinée, elle vomit à trois reprises un liquide bilieux et va deux fois à la selle, en *diarrhée.*

Un médecin appelé vers midi ordonne de mettre de la glace sur l'abdomen.

Les douleurs intolérables, diffuses dans tout le ventre, persistent pendant quarante-huit heures et font décider son hospitalisation à l'hôpital militaire de Marseille, dans notre service, où elle entre le 5 octobre à 9 heures du soir, après un trajet de quatre heures en auto-ambulance.

A son arrivée, sa pâleur est impressionnante, le nez est pincé, les yeux creux, le son de la voix à peine perceptible. Abattue et prostrée, elle conserve toutefois son entière connaissance et l'on devine qu'elle mesure toute la gravité de son état.

Le ventre est uniformément douloureux. En quelque endroit qu'on le palpe, et de la façon la plus douce, on arrache des cris à cette malade, et sans qu'il soit possible de déceler une zone plus particulièrement sensible. Il est très modérément ballonné; nulle part, il n'existe de contracture.

Sur toute la surface on recueille, à la palpation, une impression de résistance élastique. La limite inférieure de la matité hépatique avoisine le rebord chondro-costal. La rate n'est ni palpable, ni percutable.

Au toucher vaginal, le cul-de-sac de Douglas est horriblement douloureux, mais il ne bombe pas. L'utérus est mobile, en position normale, les culs-de-sac latéraux sont libres, autant qu'il est possible d'en juger par le toucher vaginal seul, car il ne faut pas songer à le combiner à un palper sus-pubien efficace.

Température : 39°4; pouls : 110. Dyspnée modérée. Rien de particulier à l'auscultation.

Un examen rapide sous l'écran radioscopique nous montre l'absence de pneumo-péritoine et aussi l'absence d'images de dilatations intestinales avec niveau liquidien.

S'il est facile d'éliminer la perforation d'un organe creux, il est beaucoup plus malaisé de faire le départ entre une appendicite aiguë, une pelvi-péritonite d'origine génitale, ou une péritonite primitive : péritonite pneumococcique, péritonite aiguë bacillaire, début de typhoïde; toutes les hypothèses sont possibles en présence de cette jeune mariée, surmenée, arrivée depuis quinze jours dans une garnison du midi où l'eau de boisson peut être suspectée.

De l'interrogatoire, nous ne retirons que des probabilités. Nous apprenons cependant que la douleur a été d'emblée généralisée et en particulier qu'à aucun moment elle n'a été plus marquée, même au début, dans la fosse iliaque droite. Pendant la semaine qui a précédé l'apparition des accidents aigus, la malade se sentait lasse, mais à aucun moment elle n'a remarqué qu'elle souffrait du côté droit. Le médecin qui l'a vue le premier jour n'a pas noté non plus qu'il existait de douleur plus marquée à droite. La simultanéité de l'apparition de la douleur, des vomissements et de la fièvre, qui s'annonce par un frisson, est précisée par l'entourage de la malade. Les vomissements ne se sont pas reproduits depuis le premier jour; les gaz n'ont pas subi d'arrêt; la diarrhée (qui date déjà d'une semaine) persiste. La malade émet chaque jour quatre à cinq selles liquides, jaunâtres, non sanglantes. Ajoutons que cette jeune femme, toujours bien réglée, *attendait ses règles pour le 5 ou le 6 octobre et qu'elles n'ont pas apparu*. Enfin, dans son enfance, elle a toujours eu une assez bonne santé, bien qu'elle fût *sujette aux angines*. Le mari accompagne la malade. Nous vérifions qu'il ne présente aucun écoulement suspect.

L'absence totale de tout signe de localisation est un argument important contre le diagnostic d'appendicite.

L'apparition des accidents à l'époque des règles, la diarrhée, la fièvre élevée du début militent en faveur de la péritonite pneumococcique.

Mais nous ne pouvons, évidemment, être affirmatif. Aussi une exploration, sous anesthésie locale, de la région appendiculaire est-elle proposée. Elle est refusée par la malade. Nous devons nous contenter de faire mettre de la glace sur l'abdomen et d'administrer de la morphine et du sérum isotonique.

La nuit est assez bonne. Le 6 au matin, la température est à 37°2. Mais elle est à 39° le soir. Sa courbe présente les mêmes oscillations (37°5 le matin, 39-40 le soir) pendant trois jours. Puis les écarts sont moindres, restant entre 37°5 et 38°8.

Le ventre reste très douloureux mais ne présente pas de météorisme. Les vomissements ne reparaissent pas. Les selles liquides persistent. Le pouls bat vers 110-120. L'état de la malade reste inquiétant mais il faut bien convenir, toutefois, qu'il ne s'aggrave pas. La glace est maintenue en permanence, le cœur soutenu par les toniques habituels et le sérum artificiel largement administré.

La diurèse est assez abondante (800 à 1.200 grammes par jour).

Le 7, on trouve des traces de sucre et 2 grammes d'albumine au litre dans l'urine.

Le 10, une nouvelle analyse donne les résultats suivants :

Albumine, par litre.	0,40
Sucre	Néant.
Urée, en grammes	26
Chlorures, en grammes.	4
Pigments biliaires	Néant.
Sels biliaires.	Néant.

L'examen hématologique montre, le 10, une légère anémie avec légère hyperleucocytose :

Globules rouges.	4.000 000
Globules blancs.	8.400

Formule leucocytaire :

Lymphocytes	4 p. 100
Mononucléaires	15 —
Polynucléaires	76 —
Eosonophiles	5 —

L'hémoculture pratiquée les premiers jours est restée stérile après quatre jours d'étuve.

L'agglutination au mélitensis est, le 15 octobre, nulle, quel que soit le taux.

C'est vers cette même époque, *dix jours après le début de la maladie*, que pour la première fois, derrière une paroi moins douloureuse, nous percevions l'existence d'un empâtement de la fosse iliaque droite dont la limite supéro-interne, assez imprécise d'ailleurs, forme une courbe régulière tangentant l'ombilic. En même temps qu'il diminue d'étendue, cet empâtement devient plus perceptible. En quelques jours nous voyons se constituer, dans la fosse iliaque droite, une collection manifestement liquidienne, mate, rénitente, débordant l'arcade d'une paume de main environ.

Les oscillations thermiques s'accentuent, la malade ressent dans le flanc droit des élancements douloureux. La formule leucocytaire montre une hausse de la polynucléose.

Formule leucocytaire au 23 octobre :

Globules blancs.	8.900
Lymphocytes	1
Mononucléaires	16
Polynucléaires	83

Le 25 octobre, nous drainons très simplement cette collection suppurée.

Incision de Roux, longue de 10 centimètres, à 3 centimètres au-dessus de l'arcade et parallèlement à elle, en zone mate.

Incision de l'oblique dans la direction de ses fibres.

Dès qu'on a dépassé le plan du grand oblique, on se rend compte que déjà, sur le plan du petit oblique et du transverse, la paroi est infiltrée.

Ponction à la seringue en vue d'un examen bactériologique. Pus jaune, bien lié, sans odeur.

Incision du petit oblique, du transverse et du péritoine accolés.

Aspiration de 5 à 600 grammes de pus jaune contenant en suspension d'assez nombreux flocons. La cavité de l'abcès est nettoyée à la compresse ; elle est limitée en dehors par la paroi de la fosse iliaque interne, en haut par le bas-fond cæcal. Dans son angle inféro-interne, par un orifice arrondi, sourd du pus

venant du petit bassin. On agrandit l'incision vers la ligne médiane. Hémostase de l'épigastrique sectionnée. On ouvre alors aisément une deuxième poche, descendant en arrière de l'utérus et limitée en haut et en avant par les anses grêles accolées.

L'appendice n'est pas vu. Les trompes sont difficilement reconnaissables. L'ensemble de la paroi de ce vaste abcès est rouge vineux et saigne au contact de la compresse. Pas de fausses membranes. Mise en place de deux drains, l'un dans le Douglas, l'autre en position latéro-cæco-colique. Deux points de part et d'autre des drains rétrécissent, en un seul plan, la voie d'accès. Anesthésie générale à l'éther. Durée : vingt minutes.

Nous pensions avoir drainé une péritonite enkystée à pneumocoques. Le laboratoire est venu, au contraire, affirmer qu'il s'agissait de streptocoques.

Voici, d'ailleurs, le détail des examens pratiqués.

Examen du pus prélevé par ponction le 25 octobre 1935 :

A l'examen, après coloration par la méthode de Gram, on note la présence de cocci à Gram positif, disposés en chaînettes courtes de quatre à dix éléments, ou parfois isolés ou seulement réunis en diplocoques. Ces cocci ne paraissent ni lancéolés, ni capsulés. Le germe en cause doit donc appartenir au groupe : pneumocoque, entérocoque, streptocoque, ses caractères morphologiques rappelant plutôt l'aspect du streptocoque.

Après vingt-quatre heures de culture à l'étuve à 37° le pus, ensemencé sur gélose ordinaire inclinée, donne une culture moyennement abondante sous forme de colonies blanchâtres ressemblant à des grains de semoule.

Sur gélose T inclinée, pas de culture apparente.

Sur eau peptonée, développement faible.

Sur bouillon ordinaire, culture donnant un trouble léger uniforme, puis un dépôt, et dans laquelle on trouve des chaînettes de 5 à 15 éléments.

Sur bouillon T additionné de 1/10 de bile de bœuf, rien.

Sur bouillon-sérum de Marmorek (de formule : bouillon ordinaire : 2 parties, sérosité d'ascite, 1 partie), culture abondante montrant de longues chaînettes.

Enfin la culture de vingt-quatre heures en bouillon ordinaire additionnée de 1/10 de bile de bœuf et examinée après une demi-heure montre que les chaînettes n'ont pas été dissoutes (phénomène de Menfeld négatif).

Telle est l'observation que nous adresse M. Roques.

Dans les commentaires qui suivent, M. Roques, tout en reconnaissant que le diagnostic aurait pu être soupçonné, déclare que si la malade et son entourage y avaient consenti, il serait tout de même allé vérifier au début l'état de la région appendiculaire, ce qui permit dans un cas rapporté par Diamant-Berger (*Bulletin Médical* du 16 novembre 1935) de rectifier son diagnostic, de préciser l'existence de la péritonite streptococcique primitive et d'instituer un traitement spécifique.

Il est bien évident qu'en présence d'une douleur abdominale brusque, accompagnée de phénomènes généraux survenant chez une jeune femme chez laquelle on peut éliminer la péritonite gonococcique, le premier diagnostic auquel on pense est celui d'appendicite, et étant donné les formes cliniques extrêmement variables que cette affection peut revêtir, on songe avant tout à ne pas laisser évoluer sans intervenir des lésions appendiculaires qui peuvent conduire à la mort. On comprend donc parfaitement que M. Roques ait songé à intervenir en pareil cas, étant donné l'extrême fréquence de l'appendicite et la rareté des péritonites streptococciques.

Toutefois, si le diagnostic de péritonite à streptocoques est rarement

posé, cela tient surtout au fait que cette maladie étant rare, on n'y pense pas suffisamment, car si l'on en relit l'excellente description donnée par notre collègue Mondor dans son ouvrage devenu classique sur les « Diagnostics urgents », on peut se rendre compte que tous les signes classiques de la péritonite à streptocoques existaient justement chez cette malade.

Début brusque, frisson, ventre uniformément douloureux, diarrhée, collapsus, tous ces signes joints à un état angineux antérieur et s'accompagnant d'une perturbation menstruelle, pouvaient mettre dans la voie d'une péritonite à streptocoque.

Dans un cas à peu près semblable, Mondor conseilla la ponction du Douglas qui permit par l'examen bactériologique de pus recueilli, d'affirmer la nature streptococcique de la péritonite. M. Roques a cru plus prudent de s'abstenir dans cette manœuvre, car, nous dit-il, le Douglas douloureux n'était nullement tendu, ne bombait en aucune façon, et on pouvait courir le risque de blesser une anse grêle. Je crois pour ma part que cette pratique mérite d'être maintenue, mais à la ponction du Douglas, je préfère l'*incision*, la colpotomie qui a l'avantage de donner une ouverture plus large et après l'incision simple de la muqueuse vaginale, je préfère effondrer les tissus sous-jacents avec un instrument mousse ou avec le doigt, plutôt que d'enfoncer à l'aveugle une aiguille dans un cul-de-sac qui ne bombe pas. En restant strictement sur la ligne médiane, la colpotomie ainsi pratiquée ne risque pas d'entraîner à des mésaventures.

N'ayant pas eu immédiatement la clef du diagnostic, M. Roques a donc attendu et bien lui en a pris, car un abcès s'est collecté dans la fosse iliaque droite et à la suite de cette simple ouverture d'abcès suivie de drainage, la malade a parfaitement guéri, alors que, au contraire, dans les cas de Grenet, de Marion, cités par Mondor, la mort est survenue après la laparotomie suivie de drainage, pratiquée d'urgence.

Il est certain qu'à côté des formes suraiguës, il existe comme le dit Mondor des formes aiguës évoluant un peu comme les péritonites à pneumocoque qui consentent à traîner et à s' « abcéder », et il cite dans ce cas l'observation de Boidin et Douay, les 3 cas d'Erhinger (3 cas avec abcès drainés et guérison). Dans l'observation de M. Roques, le début était celui d'une péritonite suraiguë, de par les signes qu'il nous en donne dans cette observation remarquablement prise, et il n'est pas certain que cette malade aurait guéri aussi simplement s'il était intervenu précocement. Ainsi se pose cette question difficile de l'intervention précoce ou retardée dans les péritonites streptococciques. Seules des observations aussi détaillées et aussi précises que celle de M. Roques permettront de répondre.

M. Roques a pratiqué au cinquième jour une hémoculture qui s'est montrée négative, et le fait n'est pas pour surprendre, car nous dit Mondor, elle est négative dans la plupart des cas, et il n'en cite que 2 cas où elle fut positive : cas de Rabinowitz à la trente-sixième heure, cas de De la Chapelle au cinquième jour. Dans l'observation de M. Roques, cette recherche pratiquée cependant au cinquième jour se montra négative.

Dernier point enfin, M. Roques n'ayant eu connaissance du diagnostic

exact que tardivement par le laboratoire, nous dit qu'il était évidemment trop tard pour instituer à ce moment un traitement sérothérapique mais que ceci « ne diminue en rien sa confiance au sérum de Vincent, dans le traitement des infections streptococciques ». Il est bien certain que si la ponction du Douglas avait été pratiquée, si l'on avait fait au début le diagnostic de péritonite streptococcique, on n'aurait pas manqué d'instituer aussitôt un traitement spécifique par le sérum de Vincent et la localisation de la suppuration ainsi que l'heureux résultat obtenu n'auraient pas manqué d'être attribués à cette thérapeutique. Or, le diagnostic bactériologique n'ayant été posé que tardivement, aucune sérothérapie ou vaccinothérapie n'a été instituée, et cette malade a guéri très simplement, ce qui prouve que des cas peuvent parfaitement guérir sans aucune thérapeutique spécifique, même quand ils se révèlent au début avec une allure clinique, aussi grave que chez la malade de M. Roques.

Je vous propose de remercier M. Roques de nous avoir adressé une aussi belle observation et de l'insérer dans nos Bulletins.

M. **Bréchot** : Je voudrais demander si M. Roques a recherché la leucocytose. C'est en effet un point intéressant, car elle est parfois considérable, jusqu'à 40.000. Il y a là un point important pour le diagnostic différentiel.

Fistule urétéro-vaginale partielle. Résultat éloigné,

par MM. **Mourgue-Molines** et **Truc** (Montpellier).

Rapport de M. R. Gouverneur.

MM. Mourgue-Molines et Truc nous ont envoyé une très belle observation parfaitement étudiée et suivie de fistule urétéro-vaginale partielle ; elle est un exemple typique de plaie latérale de l'uretère après hystérectomie. Ces plaies latérales de l'uretère sont tout à fait différentes des sections complètes du canal tant au point de vue clinique qu'au point de vue de leur évolution, et elles doivent être complètement différenciées des sections totales.

Observation. — Mme R..., quarante-cinq ans. Opérée le 17 mai 1934, pour *fibrome hémorragique et ulcération du col.*

Rachianesthésie (scurocaïne : 13 centigrammes). L'utérus a le volume d'une tête fœtale ; il est irrégulièrement bosselé par de nombreux noyaux de fibromes sous-séreux ; il est mobile et « monte » sans difficulté. En raison de l'état suspect du col, on pratique une *hystérectomie totale*. L'intervention se déroule très simplement. On ne note aucun incident au moment du pincement et de la ligature des artères utérines. Le vagin est refermé autour d'un petit drain, drainant l'espace sous-péritonéal ; péritonisation facile du pelvis ; fermeture du ventre en trois plans.

Le soir même de l'opération, la température s'élève à 38° et le lendemain à

près de 39°. La fièvre persiste les jours suivants. Cependant, l'état général de la malade est assez satisfaisant; les premiers gaz sont rendus le troisième jour; un pansement vaginal est fait le troisième et le cinquième jour : on ne trouve rien d'anormal; le septième jour le drain vaginal est supprimé : il était bouché, mais son ablation n'est suivie d'aucun écoulement. A noter que, depuis l'inter-



vention, les urines ont été rares et n'ont pas dépassé 600 cent. cubes, malgré l'hydratation de la malade par du sérum sous la peau et par goutte-à-goutte rectal.

Les fils cutanés sont enlevés le dixième jour : cicatrisation parfaite. Cependant, ce même jour, la température monte à près de 40° et la malade se plaint d'un écoulement vaginal anormal : au spéculum, on voit sourdre dans le fond du vagin, au point où se trouvait le drain, un liquide clair, qui a tous les caractères de l'urine. La malade dégage du reste une forte odeur urineuse.

Le 27 mai, au soir, un examen vésical est pratiqué. La vessie est remplie d'un liquide coloré, qui ne passe pas par le vagin.

La cystoscopie permet de constater que la muqueuse vésicale est rouge, ecchymotique au niveau du trigone; la région para-urétérale *gauche* est œdémateuse, déformée et donne l'impression d'être refoulée en avant et de gauche à droite.

Le méat urétéral gauche est très vascularisé; il ne présente pas d'éjaculations rythmées, mais on voit cependant sortir de cet orifice un peu d'urine trouble, qui doit venir de la poche urineuse formée à l'endroit de la fistule urétérale. Du côté droit, méat urétéral normal, avec éjaculations rythmées d'urines claires.

On tente de cathétériser l'uretère gauche : une sonde est enfoncée dans cet uretère, mais elle bute à environ 8 à 9 centimètres. La sonde donne à ce moment un débit précipité d'urine trouble, que l'on recueille, en laissant la sonde en place. Le cathétérisme urétéral du côté droit est rapidement fait, aux fins d'exploration fonctionnelle.

L'examen des urines recueillies par les deux sondes donne les résultats suivants :

REIN DROIT	REIN GAUCHE
Urine claire.	Urine trouble.
Culot de centrifugation peu important, cellules épithéliales, absence de germes.	Culot de centrifugation formé par du pus et des bacilles morphologiquement identiques au bactérium coli.
Culture négative.	

Examen fonctionnel :

	SONDE URÉTÉRALE droite	SONDE URÉTÉRALE gauche	SONDE vésicale
Quantité totale, en centimètres cubes.	3	2	1,5
Urée au litre, en grammes.	2,5	4,6	8,7
Urée, quantité réelle éliminée, en grammes.	0,007	0,009	0,013
Chlorures au litre, en grammes. . . .	0,9	1,5	2,2
Chlorures quantité réelle éliminée, en grammes	0,002	0,004	0,003

Les trois jours suivants, la fièvre persiste élevée et la malade est constamment mouillée.

Le 31 mai, on fait une nouvelle tentative de cathétérisme urétéral. Auparavant, le toucher vaginal montre que le cul-de-sac latéral gauche est fortement refoulé par une collection fluctuante douloureuse. A l'examen cystoscopique, on retrouve le même refoulement de la vessie qui est très enflammée. On tente d'introduire une sonde dans l'uretère gauche : cette tentative est suivie de succès; on monte sans difficulté une sonde n° 13; à 9 centimètres, on perçoit un ressaut, après quoi la sonde est poussée sans peine jusqu'au bassinet. L'uretère droit étant cathétérisé à son tour, on recueille les urines des deux reins. Leur examen donne les résultats suivants :

Examen cyto-bactériologique :

REIN DROIT	REIN GAUCHE
Absence de pus et de germes.	Absence de pus et de germes.
Culture négative.	Culture négative.

Examen fonctionnel :

	REIN DROIT		REIN GAUCHE	
	Première prise	Deuxième prise	Première prise	Deuxième prise
Quantité totale, en cent. cubes . . .	1,5	3	8	7
Urée au litre, en gr.	8,12	10,3	4,61	3,79
Urée, quantité réelle éliminée, en gr.	0,012	0,030	0,036	0,026
Chlorures au litre, en gr.	2,40	3,30	0,3	0,6
Chlorures quantité réelle éliminée, en gr.	0,003	0,009	0,002	0,004

La sonde urétérale gauche est laissée à demeure.

Dès le lendemain, on constate qu'il ne passe plus d'urine par le vagin : la mèche vaginale n'est pas imbibée, elle n'est pas colorée en bleu, bien que la malade ait absorbé du bleu de méthylène.

La sonde est parfaitement bien tolérée. Antisepsie urinaire *per os*, lavages quotidiens de la sonde. Celle-ci est changée le sixième jour, sans difficulté.

Suppression de la sonde le douzième jour. On s'aperçoit, le lendemain soir, qu'il passe à nouveau un peu d'urine par le vagin (mèche vaginale tachée de bleu). On remet donc une nouvelle sonde à demeure. Elle est enlevée définitivement après six jours. La fistule est fermée. La sonde urétérale est restée à demeure en tout pendant dix-huit jours et a été fort bien supportée. La température, qui était au-dessus de 39°, quand la sonde a été mise en place, est progressivement descendue au-dessous de 38°. Elle est remontée immédiatement après l'ablation définitive de la sonde, mais était en rapport avec l'apparition d'un petit épanchement pleural, à droite, qui s'est rapidement résorbé.

La malade a quitté la clinique le cinquantième jour après son opération.

Bien que la malade ait été prévenue de la nécessité de se soumettre à des examens ultérieurs pour contrôler la perméabilité de l'uretère gauche et la valeur fonctionnelle du rein, elle a refusé de répondre à nos convocations, se déclarant en parfaite santé. Nous n'avons pu la revoir qu'après vingt et un mois.

Examen de contrôle le 19 *mars* 1936. — Mme R... se déclare en excellente santé et mène une vie active. Elle a des mictions normales d'urines claires. Elle ne ressent aucune douleur.

L'état général est très bon. Les reins ne sont ni douloureux ni perceptibles à une palpation attentive. La pression des divers points costo-vertébraux pyélo-urétéraux ne réveille aucune douleur. Le toucher vaginal ne révèle rien d'anormal. Bonne cicatrice abdominale.

La cystoscopie montre une vessie saine. Méats urétéraux gauche et droit normaux, éjaculant de façon rythmique. Une sonde urétérale n° 13 est montée facilement du côté gauche, sans que l'on ait perçu de ressaut. On vide alors la vessie et les urines sont recueillies par la sonde urétérale pour le rein gauche, par la sonde vésicale pour le côté droit, que l'on a jugé inutile de cathétériser.

Examen cyto-bactériologique :

SONDE VÉSICALE (rein droit)	SONDE URÉTÉRALE (rein gauche)
Ni pus, ni germes. Culture négative.	Ni pus, ni germes. Culture négative.

Examen fonctionnel :

	REIN DROIT	REIN GAUCHE
Quantité totale, en centimètres cubes . .	6	3
Urée au litre, en grammes	12	14,50
Urée quantité réelle éliminée, en grammes.	0,073	0,055
Chlorures au litre, en grammes	8	8,20
Chlorures, quantité réelle éliminée, en grammes.	0,049	0,031

Une *pyélographie ascendante* effectuée ensuite, montre que l'uretère gauche n'est ni coudé ni déformé, mais présente une légère dilatation ; dans sa portion pelvienne basse, il paraît partiellement rétréci, comme s'il était englobé dans une gangue fibreuse. Il existe un certain degré d'hydronéphrose.

Cette observation appelle quelques réflexions. Tout d'abord en ce qui concerne la blessure opératoire de l'uretère, il est probable qu'elle a porté sur la partie haute de l'uretère pelvien au voisinage du détroit supérieur et qu'elle s'est produite au cours de la péritonisation. Le pincement de l'utérine gauche avait été facile et sa ligature précise. Les auteurs, par contre, ont le souvenir que, par suite de l'insertion très basse du mésocôlon, les derniers points du surjet de péritonisation ont été passés un peu à l'aveugle, de sorte qu'il est possible qu'à leur insu l'aiguille ait traversé l'uretère. La possibilité d'un pareil accident, qui ici-même a été discuté, paraît corroboré par la zone relativement élevée où s'est arrêtée la sonde urétérale lors de la première tentative de cathétérisme. L'évolution des suites opératoires est également en faveur de cette hypothèse; on peut donc penser que le long du fil traversant l'uretère, un peu d'urine s'est immédiatement écoulée, en trop petite quantité pour s'échapper au dehors par le drain vaginal, mais suffisamment pour infiltrer et infecter l'espace sous-péritonéal et provoquer la fièvre apparue si rapidement après l'intervention; la chute de l'escarre, à la suite de la nécrose de la paroi urétérale sous la striction du fil, a entraîné la production de la fistule.

Nous-mêmes avons observé un cas de fistule urétéro-vaginale partielle par chute d'escarre survenue sous l'influence de l'infection après une hystérectomie pour une tumeur pelvienne. Voici l'observation :

Mme B..., quarante-six ans, vient consulter pour des symptômes de compression pelvienne, douleurs dans la cuisse avec crampes; au toucher, le col utérin est complètement refoulé à droite par une volumineuse masse développée dans la moitié gauche de la cavité pelvienne, masse qui arrive jusqu'au tiers supérieur du bord gauche du vagin. Le 12 octobre 1933, après laparotomie, on trouve un utérus petit, et à gauche une masse fibromateuse du volume d'une tête d'enfant tout à fait indépendante de l'utérus, incluse dans le ligament large, et dont le pôle inférieur plonge en bas jusqu'à atteindre le plancher pelvien qu'elle repousse. Hystérectomie, puis, en incisant le péritoine du côté droit, on énuclée assez facilement cette tumeur fibromateuse et, de son ablation, il résulte une grosse cavité du volume d'un très gros poing, à surface irrégulière qui saigne légèrement. Péritonisation, des mèches sont tassées mollement dans la cavité. Les suites opératoires sont d'abord très simples. Le 17 octobre, on retire une

partie des mèches qu'on remplace par un drain. Le soir, la température monte à 38°; la plaie a peu suinté; les jours suivants, la température se maintient à 38 et 39°, avec un ventre légèrement ballonné et un état de fatigue et d'asthénie de la malade. Le 29 octobre, dans la nuit, la malade souffre, a des frissons et, au toucher vaginal, on perçoit une masse fluctuante entre la main abdominale palpant la fosse iliaque gauche et le doigt vaginal; il existe là une collection latéro-vaginale gauche qui s'est produite dans la cavité résultant de l'ablation du fibrome. Le 29 octobre, ponction par le vagin avec une aiguille de la collection qui ramène du sang noirâtre; on fait une incision très petite au bistouri de la paroi vaginale et une pince de Kocher agrandit légèrement l'orifice et donne issue à 250 cent. cubes environ d'un mélange de sang et de pus. Un drain est mis en place. Cette ponction, par suite de la situation de la collection, a dû être faite par le cul-de-sac latéral du vagin au point où la collection bombait. A partir de ce moment, la fièvre tombe, l'état général s'améliore et la malade paraît guérie. Le 12 novembre, soit un mois après la première intervention et quatorze jours après la colpotomie, on constate la présence d'un écoulement d'urine par le vagin au niveau de l'orifice du drainage; il existe manifestement une fistule urétéro-vaginale qui s'est produite par l'ulcération de l'uretère au niveau de la zone infectée. La cystoscopie montre une vessie normale, l'orifice droit donne des éjaculations régulières, une sonde urétérale monte facilement, l'orifice gauche est un peu tuméfié, une sonde urétérale pénètre bien dans le méat, mais bute à 6 centimètres. Il ne s'agit pas d'une fistule vésico-vaginale. Le 27 novembre, même aspect cystoscopique. Le 11 décembre, un nouvel essai de cathétérisme urétéral n'est pas suivi de succès, la sonde continuant à buter. Le 16 décembre, l'écoulement vaginal a cessé, il ne se reproduira plus, la malade a pu être revue à plusieurs reprises, les urines sont claires, la cystoscopie montre des deux côtés des éjaculations régulières, une sonde urétérale peut monter à droite et à gauche, mais la malade n'a pas consenti à un examen fonctionnel.

Ces deux observations, celle de MM. Mourgue-Molines et Truc et la nôtre, sont des cas de fistule latérale de l'urètre. Or, il semble bien que, si les sections totales du canal ont retenu à plusieurs reprises l'attention, les fistules partielles ont été peu étudiées et cependant la différenciation avec les précédentes est essentielle. La fistule totale est habituellement permanente; abandonnée à elle-même, le bout central subit un rétrécissement progressif compliqué d'infection rénale, ascendante, qui aboutit à la destruction fonctionnelle du rein plus ou moins rapide, et, dans les cas où ces fistules totales se tarissent, ce n'est que par l'atrophie du rein correspondant qu'elles y aboutissent. Par contre, la guérison spontanée d'une fistule partielle peut s'observer, avec conservation ou diminution légère de la valeur fonctionnelle du rein.

Le mécanisme de la formation de ces fistules est intéressant; au cours des recherches expérimentales que nous avons faites sur le fonctionnement de l'uretère, en détruisant par grattage ou par alcoolo-phénolisation le plexus artériel péri-urétéral d'un tronçon du canal, nous avons pu voir que la nécrose commence le plus souvent par la tunique interne de l'uretère. Parfois, une partie de la paroi externe du canal reste encore vivante, et la fistule est évitée, mais il en résulte alors une sténose du canal avec production consécutive d'une hydronéphrose. Ce type, que nous avons pu reproduire expérimentalement, est l'analogue clinique de certains faits de dénudation étendue d'un uretère au cours d'une opération de Wertheim par

exemple, où le canal est enclavé dans une gangue inflammatoire ou néoplasique. Il arrive que la nécrose frappant un point limité du canal, l'urine filtre peu à peu, par en bas, arrive au niveau de la cicatrice vaginale et la fistule s'organise ainsi.

En France, ces fistules latérales sont considérées comme négligeables par la plupart des auteurs et on n'a pas suffisamment insisté sur l'utilité qu'il y a à les connaître, Israël, puis Ottow, en Allemagne, leur ont consacré de bonnes études; comme eux nous pensons que les fistules latérales sont plus fréquentes qu'on ne l'admet. Trop souvent, en présence d'une fistule urétérale, l'échec d'une seule tentative de cathétérisme urétéral fait admettre qu'il s'agit d'une section complète du canal et on ne tente aucun nouvel essai. Nous avons vu des observations où, après une ou plusieurs tentatives infructueuses, un nouveau cathétérisme peut être suivi de succès. Comme nous, Bœckel, Israël, Ottow échouèrent à plusieurs reprises avant de pouvoir introduire une sonde dans l'uretère lésé. Il y a donc lieu de répéter à plusieurs jours d'intervalle, les essais de cathétérisme. On a même conseillé l'introduction de bougies filiformes, enfoncées prudemment sans effort pour éviter une fausse route. L'évolution de ces fistules partielles est tout à fait différente des fistules totales. Il est admis qu'elles peuvent s'oblitérer spontanément et il n'est pas douteux qu'il y a intérêt à hâter la guérison par un procédé simple et inoffensif comme l'est la mise en place d'une sonde à demeure. Ce procédé a d'ailleurs été peu utilisé depuis l'opération princeps de Jeanbrau. En France, il n'a été employé à notre connaissance que par Bœckel, Heully et Grandineau, Chalier et Richer. En Allemagne, nous n'avons relevé que le cas d'Israël et 2 cas d'Ottow. Le cas de Sigwart, un peu différent, peut y être ajouté; récemment, dans un cas non de fistule mais de plaie de l'uretère par coup de feu, le procédé de la sonde à demeure a été heureusement employé. Au total, le nombre des observations de lésions urétérales traitées par la sonde à demeure est restreint, mais il est probable que tous les faits n'ont pas été publiés.

L'observation de MM. Mourgue-Molines et Truc apporte le résultat éloigné de la fistule avec le recul nécessaire, et ce résultat paraît suffisant étant donné l'impossibilité dans laquelle ils ont été de pouvoir surveiller suffisamment la malade, et pratiquer des cathétérismes successifs. Vingt et un mois après la fermeture de la fistule, le rein correspondant ne contient ni pus ni germe et sa valeur fonctionnelle est bonne.

La pyélographie ascendante révèle un certain degré d'hydronéphrose, qui, pour l'instant, n'entraîne aucune gêne appréciable. On note sur le cliché que la partie terminale du conduit urétéral est indiscutablement rétréci; il existe comme une virole sténosante que le cathétérisme n'a pas permis de reconnaître; il est regrettable de n'avoir pu pratiquer une urétéro-pyélographie rétrograde, mais l'opérée n'avait consenti qu'à une seule exploration aussi réduite que possible. Il est vraisemblable que la poche urineuse pelvienne consécutive à l'infiltration d'urine dans le tissu cellulaire a eu pour conséquence la formation d'une gangue scléro-cicatricielle qui a enserré la partie terminale de l'uretère; l'existence d'un

telle gangue fibreuse suffit d'ailleurs, comme nous l'avons rappelé dernièrement, au cours de la discussion engagée par la communication de Soupault, pour gêner considérablement la motricité urétérale et provoquer une dilatation pyélo-rénale. Mais on peut espérer que si la malade veut bien se faire dilater sa sténose urétérale, on ne verra pas se produire l'évolution progressive de la dilatation pyélo-rénale.

MM. Mourgue-Molines et Truc attachent une grosse importance au point de vue thérapeutique à la mise en place de la sonde urétérale, et ils pensent que celle-ci a contribué grandement à la guérison de leur malade. Nous sommes, quant à nous, convaincus que si le cathétérisme a eu un très heureux effet, et doit être recommandé, la guérison peut cependant s'observer sans la sonde, et notre observation personnelle en est un exemple. Il n'en reste pas moins cependant que quand elle est possible, la mise en place d'une sonde est un excellent procédé qui rendra plus rapide la guérison de la fistule, mais la dilatation urétérale consécutive est pour le moins aussi importante pour prévenir les accidents de dilatations pyélo-rénales et d'hydronéphrose.

RÉFÉRENCES

CHALIER et RICHER : *C. R. Soc. franç. Gyn.*, n° 6, octobre 1933, p 167.
BOECKEL : *Journ. Urol.*, septembre 1913, p. 409.
HEULLY et GRANDINEAU : *Soc. Obst. et Gyn. Nancy*, 16 février 1931, p. 166.
HNIDEI : *Spitalul.*, janvier 1935, *Anal. in Journ. Chir.*, novembre 1935, p. 827.
JEANBRAU : *Soc. Chir.*, 19 décembre 1906, p. 1100 (rapp. P. Bazy).
LÉVY : *Th. Paris*, n° 411, 1928.
ISRAEL : *Zentr. f. Gyn.*, **59**, 1930, p. 1096.
OTTOW : *Zentral. f. Gyn.*, **55**, 12 décembre 1931.
SIGWART : *Zentr. f. Gyn.*, **56**, 30 avril 1932, p. 1113.

M. **Moulonguet** : J'ai été très intéressé par le rapport de mon ami Gouverneur. J'ai trouvé, en effet, dans le service, en rentrant de vacances de Pâques, une malade opérée de fibrome qui présentait un écoulement d'urine par le vagin. J'avais porté un pronostic assez fâcheux, croyant que cet accident conduirait fatalement à la mort du rein droit. J'avais essayé de passer une sonde dans l'uretère droit, mais j'avais été arrêté à 8 centimètres. J'ai laissé la malade rentrer chez elle, en la prévenant qu'elle devrait sans doute revenir pour une opération : je pensais à la néphrectomie.

Or, j'ai eu des nouvelles de cette malade par son médecin, elle a parfaitement guéri en quelques semaines.

Ceci montre qu'en présence d'une fistule post-opératoire de l'uretère : 1° il ne faut pas se presser de porter un pronostic, et, *a fortiori*, d'enlever le rein ; 2° la mise en place d'une sonde urétérale, quoique théoriquement préférable, n'est pas absolument nécessaire pour obtenir la guérison.

M. **Édouard Michon** : Certes, les fistules latérales de l'uretère peuvent guérir, mais M. Gouverneur a raison d'insister sur le rôle favorable de la sonde à demeure dans l'uretère. Lorsqu'on a la chance de pouvoir placer

cette sonde, la guérison sera à la fois plus rapide et de qualité meilleure.

Le hasard a voulu que j'aie revu, il y a peu de jours, une malade chez qui avait existé une fistule latérale, dans des conditions un peu différentes. Celle-ci ne communiquait pas avec le vagin. A la suite d'une hystérectomie pour fibrome, avec fermeture totale de l'abdomen, on avait dû, vers le cinquième ou sixième jour, en présence de réactions péritonéales, faire une incision dans la fosse iliaque droite, ouvrant une collection formée par de l'urine. Une fistule urétéro-cutanée s'était constituée.

Or, la mise à demeure d'une sonde urétérale se fit sans difficulté; elle demeura en place une quinzaine de jours, on obtint ainsi, d'emblée, une guérison complète et définitive.

Cette malade a été revue au bout d'environ trois mois. Le rein droit, côté blessé, a une fonction uréique à peine déficiente; le bassinet, après pyélographie descendante, n'est pas dilaté; le cathétérisme de l'uretère est facile, ne montre pas le moindre obstacle. Il sera certes intéressant de suivre cette malade. Mais, actuellement, le résultat obtenu est parfait.

M. **Gouverneur** : Je remercie MM. Michon et Moulonguet d'avoir apporté leurs faits personnels qui viennent à l'appui de mes conclusions.

Les fistules latérales de l'uretère valent d'être mieux connues et d'être tout à fait différenciées des sections totales du conduit.

La mise en place d'une sonde à demeure est à conseiller, elle permet la cicatrisation de la fistule d'une façon rapide et simple, mais parfois le passage de la sonde n'est pas possible, celle-ci butant au niveau de la plaie latérale de l'uretère; dans ces cas, la guérison et la cicatrisation de la fistule peuvent parfaitement s'observer, malgré cela.

Plus tard, il est recommandable de procéder à quelques dilatations urétérales.

Sur dix-huit cas de perforation d'ulcère gastrique ou duodénal. Treize gastrectomies,

par MM. **Georges Carayannopoulos**, chirurgien en chef de l'hôpital Évangholismas, à Athènes,
et **N. Christeas**, assistant du service.

Rapport de M. Pierre Brocq.

Dans leur intéressant travail, MM. Carayannopoulos et Christeas nous communiquent les résultats qu'ils ont obtenus dans 18 cas de perforation d'un ulcus (pylorique ou duodénal) en péritoine libre.

Sur l'âge, le sexe des malades, le siège de la perforation, le mémoire de nos collègues grecs ne nous apporte aucune modification aux notions

classiques : 17 hommes, 1 femme. 11 ulcères pyloriques, 6 duodénaux, 1 de la petite courbure.

Par contre, plusieurs points dans la statistique des auteurs sont, à des degrés divers, dignes de retenir notre attention : la *précocité de l'intervention*, la *faible mortalité* et les *excellents résultats immédiats et éloignés du traitement de la perforation par la gastrectomie*.

Les opérations ont été remarquablement précoces : Sur 18 malades, 12 ont été opérés avant la quatrième ou la cinquième heure, ce qui n'est possible que grâce à une organisation particulièrement efficace des urgences.

La mortalité globale se résume à 1 décès sur 18 cas, soit 6 p. 100.

Dans ces 18 cas, MM. Carayannopoulos et Christeas ont pratiqué :

a) 13 *gastrectomies larges* avec 13 guérisons, dont une seule a été retardée par une fistule duodénale, d'ailleurs tarie rapidement. Ces 13 gastrectomies ont été exécutées dans un délai de trois à huit heures après la perforation de 7 ulcères pyloriques (dont 2 calleux) et de 5 ulcères duodénaux (dont 1 calleux). Le procédé utilisé a été celui de Finsterer après suture provisoire de la perforation pour éviter l'écoulement du contenu gastrique pendant les manœuvres d'exérèse.

b) *Une excision large*, suivie de guérison, pour un ulcère perforé de la petite courbure.

c) 4 *sutures* sur 4 malades en état précaire (3 ulcères du pylore, 1 du duodénum) avec 3 guérisons et 1 mort.

Le seul décès est survenu chez un homme de quarante-deux ans, opéré en pleine péritonite diffuse, trente-deux heures au moins après le début des signes de perforation.

Lorsque la suture de la perforation rétrécit le canal pyloro-duodénal, MM. Carayannopoulos et Christeas pensent qu'il faut compléter l'opération par une large gastro-entéro-anastomose antérieure, placée très à gauche, vers le fond de l'estomac, avec jéjuno-jéjunostomie à la Braune, et exécuter trente ou quarante jours plus tard une gastrectomie.

Après gastrectomie, excision ou suture, le péritoine a été vidé complètement à l'aspirateur électrique.

Le drainage a été pratiqué douze fois (onze fois drainage épigastrique seul, une fois drainage sous-hépatique et pelvien).

La suture totale de la paroi a été exécutée six fois.

Le mode d'anesthésie est indiqué douze fois :

9 anesthésies au protoxyde d'azote;

1 anesthésie générale sans autres précisions;

2 anesthésies loco-régionales.

Dans le cas de perforation, les auteurs utilisent fréquemment le protoxyde d'azote, malgré leur habitude d'opérer les estomacs à l'anesthésie loco-régionale, parce que la sensibilité de ces malades atteints de perforation est, disent-ils, trop grande.

Voici le résumé des observations :

1° *Cas de gastrectomie.*

Observation I. — I. T..., dix-neuf ans, ouvrier. Depuis une année, de vagues symptômes d'ulcère. *Quatre heures* avant son entrée à l'hôpital, douleur lancinante au niveau de l'épigastre. Au moment de son entrée, on constate : défense musculaire à la région épigastrique qui est douloureuse à la pression. Le reste de l'abdomen est beaucoup plus souple et moins douloureux. Matité hépatique existe. Le Douglas est sensible et légèrement abaissé. Aussitôt entré à l'hôpital, le 23 mars 1934, il a été opéré à l'anesthésie générale au protoxyde d'azote. On trouve du liquide libre dans la cavité péritonéale, dû à un ulcère pylorique perforé. Large gastrectomie et anastomose selon le procédé de Finsterer. Suture totale. Guérison.

Obs. II. — C. D..., soixante ans. Depuis trois ans, des signes nets d'ulcère interrompus par des périodes d'accalmie. *Six heures* avant son entrée, douleur brusque lancinante, lipothymique, au niveau de l'épigastre. Au moment de son entrée, défense musculaire généralisée. Douleur spontanée et à la pression dans toute l'étendue de l'abdomen. Matité hépatique supprimée. Douglas plein. Opération le 2 avril 1934, à l'anesthésie générale au protoxyde. Liquide libre à la cavité péritonéale. Ulcère pylorique, calleux, perforé. Orifice de perforation grand comme une lentille. Large gastrectomie. Anastomose selon le procédé de Finsterer. Drainage épigastrique. Guérison.

Obs. III. — G. H..., vingt-huit ans. Pas d'antécédents d'ulcère. Après un repas copieux, arrosé d'une grande quantité de vin, le malade ressent une brusque douleur au niveau de l'épigastre accompagnée de vomissements et de sueurs froides, *trois heures* avant son entrée à l'hôpital. Au moment de son entrée, défense musculaire épigastrique. Matité hépatique n'existe pas. Le cul-de-sac de Douglas est plein. Opéré immédiatement le 30 avril 1934. Ulcère calleux duodénal perforé. Large gastrectomie. Anastomose selon le procédé de Finsterer. Suture totale. Guérison.

Obs. IV. — K. T..., vingt-huit ans, chauffeur. Tuberculeux depuis trois années. Signes gastriques depuis dix jours, qui consistent en des renvois aigres et des douleurs continues au niveau de l'épigastre. *Deux heures* avant son entrée, douleur brusque, aiguë, épigastrique avec vomissements. Au moment de son entrée, défense musculaire dans tout l'abdomen. Matité hépatique de beaucoup diminuée. Le cul-de-sac de Douglas douloureux à la pression. Opération le 6 juin 1934. Anesthésie locale au début, générale ensuite au protoxyde. Ulcère pylorique perforé. Large gastrectomie. Anastomose selon Finsterer. Drainage épigastrique. Guérison.

Obs. V. — C. G..., vingt-deux ans, fonctionnaire. Il ressentait des douleurs périodiques au niveau de l'épigastre qui survenaient trois à quatre heures après le repas sans vomissements et qui dataient de quelques années. *Quatre heures* avant son entrée, douleur brusque intense au niveau de l'épigastre. Au moment de son entrée, défense musculaire généralisée. Le cul-de-sac de Douglas sensible et plein. Matité hépatique supprimée. Liquide libre intrapéritonéal. Ulcère de la face antérieure du duodénum perforé. Large gastrectomie. Anastomose selon Finsterer. Suture totale. Guérison.

Obs. VI. — D. H..., trente-quatre ans, ouvrier. Depuis quatre ans, troubles gastriques périodiques, qui consistent en des douleurs deux à trois heures après le repas. *Une heure* avant son entrée à l'hôpital, a été pris d'une douleur subite

à l'épigastre et il a été transporté immédiatement à l'hôpital avec température à 38° et 100 pulsations. Défense musculaire généralisée. Palpation très douloureuse. Matité hépatique supprimée. Le cul-de-sac de Douglas plein et douloureux à la pression. Il a été opéré aussitôt son entrée à l'hôpital, le 11 septembre 1934. Anesthésie générale au protoxyde d'azote. Ulcère pylorique perforé. Orifice grand comme une lentille. Large gastrectomie et anastomose selon le procédé de Finsterer. Drainage épigastrique et suture. Quatre jours après l'opération, écoulement de la bile par le drain qui cesse au bout de dix jours. Guérison.

Obs. VII. — P. P..., officier, quarante ans. Pas d'antécédents gastriques. *Deux heures* avant son entrée, il a été pris d'une douleur intense et brusque au niveau de l'épigastre. Transporté immédiatement à l'hôpital, on constate une défense musculaire généralisée. Abdomen douloureux à la palpation. Diminution de la matité hépatique. Cul-de-sac de Douglas plein. Pouls à 100°. Il a été opéré aussitôt après son entrée, le 10 décembre 1934 avec le diagnostic de perforation gastrique. Anesthésie locale et splanchnique. Ulcère duodénal, perforé, situé au niveau de la face antéro-supérieure du duodénum. Large gastrectomie. Anastomose selon le procédé de Finsterer. Drainage épigastrique. Ablation du drainage au bout de quatre jours. Le malade quitte l'hôpital douze jours après l'opération, complètement guéri.

Obs. VIII. — Th. A..., trente ans. Troubles gastriques périodiques depuis une année, qui consistent en des douleurs trois ou quatre heures après le repas. Depuis deux jours, il se plaint de nouveau de douleurs après le repas. *Cinq heures* avant son entrée, il a été pris d'une douleur aiguë subite au niveau de l'épigastre. On constate une défense musculaire surtout localisée au niveau de l'épigastre. Matité hépatique de beaucoup diminuée. Cul-de-sac de Douglas plein et douloureux à la pression. Il a été opéré le 19 novembre 1935, *six heures et demie* après la perforation. Anastomose générale au protoxyde. Ulcère duodénal perforé. Large gastrectomie. Anastomose selon le procédé de Finsterer. Drainage épigastrique. Suites opératoires normales. Guérison.

Obs. IX. — K. G..., trente ans. Depuis trois ans, troubles gastriques périodiques. *Quatre heures* avant son entrée, il a été pris d'une douleur aiguë et brusque au niveau de l'épigastre. Transporté à l'hôpital, il a été opéré immédiatement, le 17 juillet 1935 à l'anesthésie loco-régionale avec le diagnostic d'ulcère perforé. On trouve un ulcère pylorique perforé et on fait une large gastrectomie. Anastomose selon le procédé de Finsterer. Drainage épigastrique. Suites opératoires normales. Guérison.

Obs. X. — Z. M..., trente-cinq ans. Depuis une année des troubles gastriques périodiques. *Quatre heures* avant son entrée, douleur aiguë lipothymique localisée à l'épigastre, accompagnée de sueurs froides. Au moment de son entrée, défense musculaire généralisée. Douglas sensible, légèrement saillant. Matité hépatique supprimée. Il a été opéré aussitôt après son entrée, le 5 juin 1935, avec le diagnostic de perforation gastrique. On trouve un ulcère pylorique calleux perforé. Large gastrectomie. Anastomose selon le procédé de Finsterer, drainage épigastrique. Suites opératoires normales. Guérison.

Obs. XI. — A. G..., vingt-cinq ans. Depuis quelques années, des troubles gastriques périodiques, révélant l'existence d'un ulcère. *Cinq heures* avant son entrée, il a été pris d'une douleur aiguë au niveau de l'épigastre avec sueurs froides. Au moment de son entrée, on constate une défense musculaire au niveau de l'épigastre. Douglas légèrement saillant et douloureux. Matité hépatique diminuée. Il a été opéré le 25 décembre 1935 à l'anesthésie générale au protoxyde. Ulcère

duodénal perforé. Gastrectomie, anastomose selon le procédé de Finsterer. Suture totale. Guérison.

Obs. XII. — C. C..., trente-cinq ans. Depuis plusieurs années des troubles gastriques. *Deux heures* avant son entrée, douleur aiguë au niveau de l'épigastre. Au moment de son entrée, on constate une défense musculaire généralisée. Matité hépatique un peu diminuée. Douglas libre. Il a été opéré immédiatement après son entrée, le 13 octobre 1935. Ulcère pylorique perforé. Large gastrectomie. Finsterer. Suture totale. Guérison.

Obs. XIII. — L. N..., cinquante ans, officier. Troubles gastriques périodiques depuis vingt ans. *Sept heures* avant son entrée, douleur aiguë, lipothymique, au niveau de l'épigastre. Au moment de son entrée, défense musculaire généralisée et intense au niveau de l'épigastre. Matité hépatique existe. Douglas vide et non douloureux. Opération le 16 octobre 1935. Anesthésie générale. Ulcère pylorique perforé. Gastrectomie large. Finsterer. Drainage épigastrique. Suites opératoires normales. Guérison.

2° *Cas de suture.*

Observation I. — Mme E. K..., quarante-cinq ans. Depuis six ans, syndrome ulcéreux. Dernièrement, vomissements et douleurs fréquents. Etat général mauvais: amaigrissement, vomissements, déshydradation. Pendant qu'elle était hospitalisée pour être examinée et préparée à l'opération, elle a senti une subite et forte douleur au niveau de l'épigastre et elle a été opérée *immédiatement le 22 novembre* 1935, avec le diagnostic de perforation gastrique. Anesthésie générale au protoxyde. Grand ulcère perforé de la petite courbure de l'estomac. L'orifice de perforation a la grandeur d'une pièce d'un sou. Autour de l'orifice, une infiltration étendue loin de l'orifice nous empêche de procéder à la suture de l'orifice. Pour obtenir la suture, nous sommes obligés d'enlever au couteau une grande partie de l'estomac autour de l'orifice de perforation. Drainage sous-hépatique. Pas de sténose médiogastrique après la suture. Nous avons l'impression qu'il s'agit d'un néoplasme, mais l'examen histologique nous a démontré qu'il s'agissait d'un simple ulcère. La malade a guéri, et huit mois après l'opération son poids a augmenté et elle ne ressent plus aucun trouble gastrique.

Obs. II. — P. J..., trente-deux ans. Depuis quelques jours seulement, troubles gastriques qui consistent en une pesanteur au niveau de l'épigastre surtout après les repas. Le 15 avril 1935 a été pris d'une douleur lipothymique au niveau de l'épigastre avec sueurs froides. Il a été opéré *sept heures* après avec le diagnostic de perforation gastrique. Anesthésie au protoxyde. La cavité péritonéale est pleine de liquide gastrique. Perforation d'un ulcère pyloro-duodénal. Comme son état général n'est pas brillant, nous avons fait une simple suture. Drainage épigastrique. Guérison.

Obs. III. — V. M..., cinquante ans. Depuis quinze ans souffre périodiquement de crises gastriques avec vomissements. Il a été pris brusquement d'une douleur aiguë, lipothymique, au niveau de l'épigastre avec sueur froide. Etat général mauvais. Râles aux deux poumons. Il a été opéré *deux heures après*, le 15 mai 1935, avec le diagnostic de perforation gastrique. On a trouvé un ulcère calleux pylorique. Pour arriver à suturer, on a été obligé d'enlever les bords de l'ulcère et de couvrir le tout avec une languette d'épiploon. Drainage épigastrique. Guérison.

Obs. IV. — C. G..., quarante-trois ans. Troubles gastriques qui datent de deux ans. Quatre heures avant son entrée à l'hôpital, douleur aiguë,

lipothymique, au niveau de l'épigastre, accompagnée de vomissements. Diagnostic : perforation d'un ulcère. *Opération quatre heures après*, le 16 mai 1935. Anesthésie au protoxyde. Ulcère calleux duodénal. Après l'ablation d'une grande partie des bords de l'ulcère, suture. On place aussi une languette épiploïque sur la suture. Drainage épigastrique. Guérison.

Obs. V. — P. C..., quarante-deux ans. Il y a quatre mois, il a eu une douleur aiguë au niveau de la fosse iliaque droite avec une forte température. On a fait le diagnostic d'appendicite et institué un traitement conservateur. Il n'a jamais accusé d'autres troubles gastriques. *Trente-deux heures* avant son entrée, il a été pris de nouveau d'une douleur très aiguë localisée à la moitié droite de l'abdomen, accompagnée de fièvre. Au moment de son entrée, défense musculaire localisée à la moitié droite de l'abdomen et surtout accusée à la fosse iliaque droite. Opération le jour même de son entrée, le 16 août 1935. Diagnostic : perforation appendiculaire. On trouve d'abord l'appendice et le cæcum qui ne présentent rien d'anormal en dehors d'une congestion. La cavité péritonéale est pleine d'un liquide séro-purulent. On trouve un ulcère calleux pylorique perforé. Suture simple. Drainage du Douglas et sous-hépatique. Mort le septième jour après l'opération.

Voici les conclusions des auteurs :

« Il est entendu, disent-ils, que la qualité de la guérison après gastrectomie est bien meilleure que la qualité de la guérison après une simple suture. Les malades gastrectomisés sont obligés de suivre un régime pendant quelques mois, mais après ils peuvent manger ce qu'ils veulent sans ressentir aucun trouble gastrique. Il faut noter cependant qu'un petit nombre de ces gastrectomisés, malgré l'absence de troubles gastriques, malgré une alimentation substantielle et normale, restent, pendant des mois, faibles et anémiques et reviennent lentement à l'état normal. Chez eux, l'examen du suc gastrique révèle une anachlorhydrie et l'examen du sang une anémie avec surtout un abaissement du taux de l'hémoglobine. Cette anémie subsiste longtemps après l'opération. Au contraire, parmi les malades qui ont subi la simple suture, il y en a beaucoup qui continuent à souffrir. Il faut cependant noter que certains, ayant subi la simple suture, n'ont plus aucune gêne. Nous préférons, en outre, la gastrectomie à la suture avec gastro-entérostomie parce que, comme il a été démontré par par M. Makkas (*Brüns' Beitrage zur Klinischen Chirurgie*, 15 août 1933), l'ulcère peptique est beaucoup plus fréquent dans ces cas d'anastomose après perforation que dans les simples anastomoses à froid.

« On ne peut pas, ajoutent les auteurs, faire la gastrectomie chez tous les malades, même s'ils arrivent à temps, c'est-à-dire pendant les six premières heures après la perforation. Le succès de l'opération dépend de l'état général et surtout de l'état cardio-pulmonaire, et nous pouvons assurer que les malades, dont la perforation est survenue, l'estomac étant vide, sont plus aptes à subir une gastrectomie que les malades dont la perforation est survenue pendant que leur estomac était plein d'aliments. »

Permettez-moi de remarquer que la belle statistique de MM. Carayannopoulos et Christeas s'explique d'une part par la précocité de leurs interventions, le choix judicieux des cas où ils ont appliqué la gastrectomie et

leur entraînement à cette chirurgie. Je n'en veux pour preuve que les 151 gastrectomies qu'ils ont pratiquées depuis 1934 avec 6 cas de mort (4 p. 100).

Devons-nous enregistrer simplement leurs très remarquables résultats et les féliciter grandement de leurs succès?

Ou bien, à l'occasion de ce rapport, n'est-il pas légitime de chercher objectivement *la place actuelle en France et à l'étranger de la gastrectomie dans le traitement de la perforation des ulcères en péritoine libre* ?

C'est ce que nous avons essayé de faire avec mon ancien interne Pierre Aboulker, prosecteur des Hôpitaux, tout en nous défendant de chercher à rouvrir sur cette question, encore controversée, les discussions, soutenues ici il y a quelques années, en particulier par les professeurs Pierre Duval, Lecène, Grégoire, Hartmann et mon ami Mondor, avec une autorité dont nous ne saurions approcher.

Néanmoins, on ne peut se défendre de la curiosité d'une incursion dans les nombreux documents touchant l'objet de ce travail. La question n'a-t-elle pas évolué depuis quelques années?

Nous avons cherché à apprécier la mortalité de la gastrectomie et à la comparer à celle de la suture avec ou sans gastro-entérostomie. Pour éviter les critiques adressées comme il est d'usage aux statistiques, nous n'avons colligé que des statistiques récentes, datant au plus de 1929, étendues à 10 cas au moins, intégrales, provenant du même chirurgien ou du même service hospitalier. En y ajoutant les 13 cas de MM. Carayannopoulos et Christeas, nous avons réuni, pour servir de base à l'étude en question, la *masse de 1.220 gastrectomies appartenant à 23 chirurgiens allemands, autrichiens, italien, russe et tchèque.* Il n'y a pas de série française assez étendue et qui remplisse les conditions auxquelles nous nous étions arrêtés. Nous nous sommes efforcés, en recueillant ces statistiques étrangères, à nous rapporter autant qu'il a été possible au travail original ou au moins à une analyse détaillée. Nous avons éliminé les cas de perforations couvertes, de perforations de cancers gastriques ou d'ulcères peptiques post-opératoires; cela expliquera les différences, parfois très sensibles, entre le nombre de cas publiés et celui des cas que nous avons utilisés. De même, nous avons pris soin de ne pas additionner les mêmes observations publiées sous deux titres différents et à des dates différentes. Ces précautions sont indispensables pour avoir des documents à peu près exempts d'erreur.

Aux résultats issus de cette somme de 1.220 gastrectomies nous comparerons les résultats fournis par l'étude de 747 cas de suture avec ou sans gastro-entérostomie, provenant de 13 auteurs et publiés dans les Bulletins et Mémoires de la Société nationale de Chirurgie, dans le *Journal de Chirurgie*, dans la *Revue de Chirurgie*, le *Lyon chirurgical* et dans les thèses de Paris, Lyon et Toulouse. Il s'agit là aussi de statistiques complètes et intégrales, dont la moitié vient des Services parisiens.

TABLEAU I. — MORTALITÉ DE LA GASTRECTOMIE DANS LA PERFORATION D'ULCÈRE GASTRIQUE OU DUODÉNAL.

AUTEUR	DATE de la publication	NOMBRE de cas opérés	NOMBRE de morts
Alessandri	1934	12	3
Angerer	1935	90	13
Bager	1929	84	21
Carayannopoulos	1936	13	0
Carsky	1935	109	21
Curt Boehm	1931	18	4
Eichelter	1930	38	7
Friedemann	1933	55	7
Graves	1935	44	5
Henle	1930	12	1
Judine	1929	49	4
Judine	1931	95	13
Judine	1933	168	10
Kleinschmidt	1930	10	2
Kreuter	1932	80	17
Kuchel	1930	15	2
Kunz	1930	54	4
Muhsam	1931	22	4
Neuber	1933	23	4
Peters	1935	50	5
Rapant	1933	25	3
Richard	1931	21	0
Rieder	1931	113	21
Wohlleben	1930	20	5
		1.220	176

Sur 1.220 opérés de gastrectomie au cours d'un ulcère gastro-duodénal perforé en péritoine libre, 176 ont succombé : la mortalité globale atteint 14,4 p. 100. Kunz ne perd que 4 malades sur 54 opérés, c'est-à-dire 7,4 p. 100. Judine 27 sur 312 : 8,6 p. 100. Richard opère 21 malades, Carayannopoulos 13, sans aucune mortalité.

Si nous classons, suivant l'usage, les observations d'après le nombre d'heures écoulées entre la perforation et l'intervention, nous trouvons sur les 479 cas, utilisables à ce sujet, les chiffres suivants :

Dans les six premières heures : 221 opérés, 16 morts ; 7,2 p. 100.

De la sixième à la douzième heure : 79 opérés, 12 morts ; 15,1 p. 100.

De la douzième à la vingt-quatrième heure : 37 opérés, 13 morts ; 35,1 p. 100.

Après la vingt-quatrième heure : 20 opérés, 9 morts ; 45 p. 100.

On peut encore dire que si la mortalité est de 7,2 p. 100 dans les six premières heures, elle atteint dans les douze premières heures le taux de 10,1 p. 100 avec 43 morts sur 423 opérés. Après la douzième heure, la mortalité atteint 38,6 p. 100.

*
* *

Relevons maintenant le taux de la mortalité après la suture gastrique avec ou sans gastro-entérostomie :

Sur 747 suturés avec ou sans gastro-entérostomie, 191 morts : la mortalité globale est de 25,5 p. 100. Nous avons cherché la mortalité de la suture simple et celle de la suture avec gastro-entérostomie; leurs chiffres sont très voisins. On peut donc réunir, sans risque d'erreur, ces deux interventions conservatrices.

En classant les observations d'après l'heure de l'intervention, nous trouvons que :

Dans les six premières heures : 241 opérés, 26 morts; 10,7 p. 100.

De la sixième à la douzième heure : 184 opérés, 37 morts; 20 p. 100.

De la douzième à la vingt-quatrième heure : 98 opérés, 42 morts; 42,8 p, 100.

Après la vingt-quatrième heure : 51 opérés, 39 morts; 76,4 p. 100.

On peut encore dire que la mortalité est dans les six premières heures de 10,7 p. 100, dans les douze premières heures de 14,8 p. 100 et de 54,3 p. 100 après la douzième heure.

Si nous comparons maintenant la mortalité de la gastrectomie à la mortalité de la suture, nous constatons que pour les deux interventions la mortalité augmente peu jusqu'à la douzième heure, et qu'après ce délai elle triple. Notons également que la mortalité de la gastrectomie est légèrement inférieure à la mortalité de la suture, mais il est tant de facteurs variables dans l'apparition des complications mortelles post-opératoires et, en particulier, le mode d'anesthésie, qu'il serait prématuré de trouver dans ce léger avantage en faveur de la gastrectomie un argument convaincant.

Tableau II. — Mortalité de la suture avec ou sans gastro-entérostomie.

Auteur	Date de la publication	Nombre de cas opérés	Nombre de morts
Bourde	1931	13	4
Calvet	1935	43	13
Chabrut	1931	25	5
Chognon	1934	42	12
Delrez	1936	141	30
Desplas	1933	55	11
Gandy	1934	177	49
De Mourgues	1932	166	41
Polony	1929	11	2
Rousselin	1933	32	12
Wilmoth	1930	42	12
		747	191

Nous apporterons enfin une dernière preuve, que la gastrectomie, lorsque l'indication de cette intervention est bien posée, n'est pas plus grave que la suture : c'est *la comparaison de la mortalité des deux modes opératoires suivant l'âge de l'opéré* : on sait depuis longtemps que la mortalité de la perforation des ulcères croît avec l'âge des malades.

Nous avons divisé nos observations en deux groupes *en fixant à quarante-cinq ans la ligne de partage* : avant quarante-cinq ans, la mortalité globale de la gastrectomie est de 15 p. 100; après quarante-cinq ans, elle atteint 25 p. 100, doublant presque. Les résultats de la suture avec ou sans gastro-entérostomie sont exactement superposables : avant quarante-cinq ans, la mortalité globale est de 20 p. 100; après quarante-cinq ans, de 43 p. 100. Le mode de traitement n'influe donc pas sensiblement sur l'augmentation de la mortalité.

*
* *

Mais, dira-t-on, si la suture avec ou sans gastro-entérostomie entraîne une telle mortalité, c'est qu'elle est appliquée à tous les cas, aux bons comme aux mauvais, tandis que la gastrectomie, comme le montre la lecture des observations de MM. Carayannopoulos et Christeas, n'est faite que sur des sujets résistants, sur de bons cas : si les malades gastrectomisés avaient été simplement suturés, la mortalité serait peut-être encore plus basse. C'est là une objection d'autant plus forte que, jusqu'à présent, on n'a pu y répondre. Nous avons donc recherché la mortalité globale des interventions pratiquées dans les ulcères perforés par les auteurs dont nous avons cité les statistiques. Les chirurgiens partisans de la gastrectomie, comme l'est M. Carayannopoulos, reconnaissent des contre-indications à cette intervention, mais peu d'entre eux publient le résultat des opérations qu'ils ont faites quand la gastrectomie était impossible.

Nous avons pu, néanmoins, relever 530 sutures avec ou sans gastro-entérostomie, faites par les partisans de la gastrectomie déjà nommés et dont ils ont publié les résultats en même temps que ceux de 751 gastrectomies. Comme nous pouvions nous y attendre, la mortalité des gastrectomies est peu élevée puisqu'avec 113 morts elle n'atteint que 15,3 p. 100, et la mortalité de la suture avec ou sans gastro-entérostomie est plus élevée : 172 morts sur 530 opérés : 32,4 p. 100. Mais, fait important pour notre discussion, la mortalité globale de ces 1281 opérations est de 285 morts, c'est-à-dire 22,4 p. 100 exactement comparable à celle obtenue par les chirurgiens qui ne font que la suture avec ou sans gastro-entérostomie, et qui atteint, comme nous l'avons vu, 25,5 p. 100. C'est là un argument de valeur.

*
* *

L'étude de ces statistiques conduit donc à cette conclusion importaute que, dans certaines conditions, que nous essaierons de préciser plus loin, on peut traiter par la gastrectomie un grand nombre de perforations d'ulcères gastriques ou duodénaux (751 sur 1.281 c'est-à-dire près de 60 p. 100 des cas), et cela sans faire courir au malade un risque plus grand qu'en traitant la perforation par la suture avec ou sans gastro-entérostomie.

*
* *

De plus, la gastrectomie d'urgence protège les malades atteints de

perforations ulcéreuses de certaines complications post-opératoires, auxquelles ils demeurent exposés avec la suture simple ou avec gastro-entérostomie. Ce sont les hémorragies post-opératoires, les perforations itératives, les dégénérescences néoplasiques, qu'a rappelées Oliviez dans une bonne thèse récente.

Les hémorragies post-opératoires après suture d'une perforation ulcéreuse ne sont pas rares ; nous citerons, en particulier, le cas de Monod qui a suturé une perforation d'ulcère calleux de la petite courbure et qui a perdu son malade au quatrième jour avec des signes d'hémorragie interne : la perforation était le siège d'une abondante hémorragie qui paraissait provenir d'une branche de l'artère coronaire stomachique. Bizard et Malatray rapportent le cas récent d'un malade opéré à la onzième heure, qui meurt le jour même après une hématémèse grave. D'autres cas encore : ceux de Krummer, de Wallis, où la mort survint trente-deux jours après la suture d'une perforation.

Les perforations itératives sont sans doute peu fréquentes, si on élimine les perforations d'ulcères peptiques survenues près d'une bouche de gastro-entérostomie, faite comme temps complémentaire de la suture de la perforation. Ces perforations itératives peuvent siéger au niveau de l'ulcère, déjà suturé lors de la première intervention et continuant à évoluer. Elles peuvent être le fait d'un deuxième ulcère, situé en un autre point de l'estomac, ou, argument important en faveur de la gastrectomie, coexistant avec le premier. On sait la fréquence des ulcères multiples, estimée à 5 p. 100 dans la grande statistique des médecins d'Edimbourg : Judine, examinant 30 estomacs, en a rencontré sept fois. A supposer même que la suture d'une perforation gastrique permette à l'ulcère qui en est la cause de guérir, l'évolution ultérieure du second ulcère peut exposer le malade à une nouvelle perforation, et le fait n'est pas exceptionnel, même après gastro-entérostomie : Chifoliau, Delagenière, Mac Quillan ont rapporté des perforations itératives, survenues jusqu'à dix ans après la première intervention.

Quant à *la perforation d'ulcères dégénérés ou de néoplasmes*, elle n'est pas rare. Sans doute Guibal, Patel reconnaissent le néoplasme à l'intervention, mais Miginiac, Horn, Milianitch et Radoievitch ont rapporté des cas traités par suture et gastro-entérostomie et reconnus comme dus à des cancers par l'évolution fatale en quelques mois.

*
* *

Mais, si les seuls avantages de la gastrectomie n'étaient que son innocuité relative, la prévention qu'elle assure contre des complications immédiates dont la gravité ne doit pas faire surestimer la fréquence, ce seraient de pauvres arguments en sa faveur. L'étude de l'avenir des malades atteints de perforation d'ulcères gastriques ou duodénaux va nous montrer les mérites de la gastrectomie, mérites précieux, quoique plus lents à se manifester.

*
* *

Etudions d'abord *les résultats éloignés de la suture avec ou sans gastro-entérostomie*; Calvet, Chabrut, Gandy, de Mourgues, Rousselin ont recherché leurs anciens opérés.

Calvet a revu 15 opérés sur les 30 survivants. 5 étaient complètement guéris, 2 avaient de légères douleurs.

Chabrut examine 16 anciens malades : 9 sont guéris, 7 n'ont aucune amélioration, 4 d'entre eux doivent être réopérés.

Gandy a revu 69 malades : 34 sont guéris, 35 non améliorés : 23 de ces malades ont subi une deuxième intervention, après laquelle 4 sont morts.

De Mourgues a revu 63 malades. Si 42 sont guéris, 21 continuent à souffrir; 2 d'entre eux ont un ulcère peptique post-opératoire, 2 sont atteints de néoplasme gastrique.

Rousselin examine 30 malades, 15 sont guéris, 7 ont encore de légères douleurs, 8 continuent à souffrir beaucoup : 6 de ces malades ont été réopérés et un est atteint de néoplasme gastrique.

Tels sont les résultats éloignés de la suture avec ou sans gastro-entérostomie complémentaire. Sur 193 malades revus, on note 105 guérisons complètes, 54,4 p. 100, 9 améliorations notables, 79 mauvais résultats : 41 p. 100 avec 3 ulcères gastriques, 2 ulcères peptiques, 38 réinterventions suivies de 4 morts.

Ces résultats médiocres ont été observés par les auteurs étrangers partisans de la gastrectomie, chez les malades traités par suture avec ou sans gastro-entérostomie.

Curt Boehm examine 22 malades : 6 souffrent d'ulcères peptiques.

Judine revoit 48 malades, chez qui il a adjoint à la suture une gastro-entérostomie : il ne compte que 25 guérisons.

Kuchel est obligé de réintervenir chez 17 suturés : il reconnaît 4 ulcères peptiques.

Neuber revoit 38 malades, traités par la suture simple : 4 sont guéris, 34 souffrent. 18 malades ont eu une suture plus une gastro-entérostomie : 3 sont guéris, 15 souffrent dont 3 d'ulcère peptique. 17 malades sont réopérés et subissent la gastrectomie : 2 morts.

Rapant examine 27 anciens malades traités par la suture avec ou sans gastro-entérostomie : 13 guérisons, 4 améliorations, 10 malades souffrent d'ulcère peptique, de sténose pylorique, d'ulcère gastrique ou duodénal en activité : il doit en réopérer 3.

Rieder revoit 15 malades, 7 sont guéris, 8 souffrent toujours, dont 2 d'ulcère peptique.

Ces résultats, qu'il soit permis de le répéter, sont médiocres : 59 p. 100 de guérisons seulement. On a recherché et prouvé que si la gastro-entérostomie donnait un pourcentage plus élevé, les *ulcères peptiques post-opératoires étaient par contre fréquents*. La suture simple donnerait de meilleurs résultats quand l'ulcère siège sur une paroi gastrique souple et qu'il n'y a

pas d'antécédents ulcéreux. Le fait important est qu'il faut, dans la moitié des cas, réopérer ces malades qui continuent à souffrir et que ces réinterventions sont grevées d'une mortalité appréciable : 4 sur 38, c'est-à-dire 10 p. 100, ce qui augmente encore la gravité de la suture avec ou sans gastro-entérostomie dans le traitement de la perforation des ulcères. *Ces réinterventions sont en effet souvent difficiles, chacun le sait. La coexistence d'une gastro-entérostomie rend la réintervention encore plus laborieuse, surtout s'il s'est produit un ulcère peptique post-opératoire*, de la chirurgie duquel M. le professeur Gosset a montré les difficultés techniques dans son rapport récent au Congrès de Chirurgie.

*
* *

A ces résultats médiocres, péniblement améliorés par des réinterventions, comparons les résultats donnés par la gastrectomie :

Bazer revoit 41 opérés, 33 sont guéris. Carsky examine 41 malades : 38 guérisons. Curt Boehm note 7 guérisons sur 14 opérés, Kuchel 32 sur 34 malades. Sur les 37 opérés de Kunz, 24 guérisons complètes, 10 améliorations notables. Peters revoit 45 malades, 43 sont guéris ; Neuber a 15 guérisons sur 16 cas ; Wohlleben 4 guérisons et 4 améliorations sur 8 opérés ; Rieder 53 guérisons complètes ou améliorations notables sur 57 opérés ; seul Rapant, qui sur 57 malades a 47 guérisons complètes et 6 grandes améliorations, voit apparaître 4 ulcères peptiques post-opératoires.

Sur 320 malades revus par ces chirurgiens, 255 sont guéris complètement : 79,6 p. 100 ; 26 sont améliorés notablement, ce qui porte le pourcentage des guérisons complètes ou partielles acquises d'emblée à 87,8 p. 100 ; il n'y a que 12,2 p. 100 d'échecs.

De ces observations, on peut conclure que *la gastrectomie donne des résultats éloignés de beaucoup supérieurs à ceux que donnent les interventions conservatrices. Celles-ci donnent 41 p. 100 de mauvais résultats, celle-là 12 p. 100.*

*
* *

En groupant tous ces éléments, *nous tenterons de préciser les indications de la gastrectomie dans le traitement des ulcères perforés en péritoine libre.* Voici cet essai :

Il est d'abord des indications de nécessité, reconnues par beaucoup : impossibilité de suturer une perforation gastrique, soit parce qu'elle est trop étendue, soit que les tissus qui l'entourent empêchent, malgré tous les artifices techniques, de fermer l'orifice ; présence de deux perforations simultanées. Il semble qu'un certain nombre de gastrectomies publiées en France soient des *gastrectomies de nécessité* et que les chirurgiens qui les ont faites n'ont eu recours à ce procédé opératoire que dans l'impossibilité de recourir aux autres : M. Michon, dans les commentaires qui accompagnent son observation publiée à la Société Nationale de Chirurgie en 1920,

déclare : « Comme il s'agissait d'un ulcère calleux avec une induration périphérique telle que toute suture me parut impossible, je tentai d'obturer la perforation à l'aide de l'épiploon : mais cela était tellement insuffisant que je me décidai à faire une pylorectomie ».

En dehors de ces cas, il est possible d'appliquer la gastrectomie à un nombre important d'ulcères perforés. Quelles conditions respecter pour escompter de bons résultats?

Le *premier facteur* à considérer est celui de l'*infection péritonéale.* Comment l'apprécier? On sait qu'il ne faut rien attendre des ressources de la bactériologie, soit que le secours du laboratoire ne puisse être assuré d'urgence, la nuit, soit que les renseignements fournis soient trompeurs. L'examen extemporané du liquide péritonéal, recueilli dès l'ouverture du péritoine, ne décèle souvent que de rares microbes que la culture révélera virulents quelques heures plus tard; la morphologie même des microbes ne donne que des probabilités et non des certitudes sur leur action pathogène. Aussi n'avons-nous aucun moyen actuel de mesurer cet élément de pronostic au moment même de l'intervention. Certes l'abondance et l'aspect du liquide péritonéal, l'hyperémie du péritoine, la dilatation des premières anses jéjunales doivent être notées avec soin : en réalité, le signe le meilleur de l'infection péritonéale, quoique indirect et contingent, est le laps de temps écoulé entre le début clinique de la perforation et l'intervention : c'est classique; *on peut espérer que jusqu'à la sixième heure l'épanchement péritonéal reste stérile ou peu virulent; aussi est-ce ce délai de six heures qui nous paraît ne pas devoir être dépassé.* Cette restriction permettrait cependant de traiter par la gastrectomie un nombre important d'ulcères perforés, car sur les 574 malades traités par la suture, 241 ont été opérés dans les six premières heures, plus de 40 p. 100.

Un *deuxième facteur* important est l'appréciation de l'atteinte de l'état général et c'est ce qu'expriment schématiquement les tables de mortalité suivant l'âge de l'opéré, qui montrent l'inégale gravité de l'affection avant et après quarante-cinq ans, quel que soit le procédé opératoire employé. On ne pourra pratiquer avec succès la gastrectomie que chez des malades résistants, dont on recherchera l'intégrité de l'appareil cardio-pulmonaire. C'est ce que fait Judine. MM. Carayannopoulos et Christeas ont préféré la suture à la gastrectomie chez 3 malades vus trois heures, quatre heures et même deux heures après le début de l'affection, malades âgés de quarante-trois, quarante-cinq et cinquante ans qui avaient un mauvais état général, mais qui ont guéri. Par contre, ils n'ont pas hésité à faire une gastrectomie chez un homme vigoureux de soixante ans, qui a parfaitement guéri. La juste appréciation de la résistance du malade est un élément important du succès.

Le facteur anatomique qui conditionne la simplicité et la facilité de la gastrectomie constitue un troisième point important : la gastrectomie doit pouvoir être exécutée facilement et sûrement. L'adiposité considérable du malade, l'étroitesse d'ouverture de l'angle inférieur du thorax, entraînent des difficultés opératoires, non négligeables, pour suturer une

perforation gastrique : quels obstacles ne constituent-elles point dans l'exécution d'une gastrectomie d'urgence !

Le siège de l'ulcère peut interdire cette intervention; l'ulcère de la partie haute de la petite courbure qui oblige à des gastrectomies très étendues (Judine n'a-t-il pas fait des gastrectomies totales) est difficilement accessible et il faut craindre les tiraillements et les déhiscences des sutures. Les ulcères duodénaux à siège bas, remarque Ulrich, c'est-à-dire les ulcères au niveau de la papille de Vater, ne sont guère justiciables d'une exérése gastro-duodénale, eu égard à la difficulté d'une fermeture étanche du moignon duodénal, au moins dans les conditions de l'urgence. De même les ulcères duodénaux plus haut situés, mais entourés de tissus œdémateux et friables, dont la suture peu rassurante expose à la fistule duodénale. MM. Carayannopoulos et Christeas en ont observé 1 cas, vite guéri. Nous avons cherché à préciser le taux de la mortalité de la gastrectomie suivant le siège de l'ulcère et son type anatomique, mais les observations ne le permettent pas habituellement.

Voilà les trois facteurs, à peser, suivant l'heureuse expression de Mondor, avant de décider une gastrectomie d'urgence. Quelque encourageants que soient deux de ces facteurs, la négligence du troisième suffirait à modifier complètement la gravité de l'intervention, et nous dirons même que la conjonction favorable des trois éléments de bon pronostic ne donnera ses résultats heureux que si on respecte certaines conditions techniques.

L'*anesthésie* doit être peu agressive. Judine opère sous anesthésie loco-régionale, commencée sous anesthésie à l'éther; MM. Carayannopoulos et Christeas emploient le protoxyde d'azote, l'anesthésie régionale et splanchnique. Les complications pulmonaires constituent une cause importante de mortalité post-opératoire. Quelle que soit leur pathogénie, on doit reconnaître qu'elles sont moins fréquentes après les anesthésies loco-régionales. Sans aucun doute, par le silence abdominal qu'elles procurent, par l'extrême douceur des gestes à laquelle elles contraignent, elles permettent d'éviter les traumatismes opératoires, la désintégration tissulaire, dont les recherches de MM. P. Duval et L. Binet ont montré le rôle dans les manifestations pulmonaires post-opératoire. Nous croyons que la gravité de la suture simple ou avec gastéro-entérostomie complémentaire diminuerait si l'anesthésie loco-régionale et splanchnique était préférée à l'anesthésie à l'éther.

Mais surtout pour faire avec succès la gastrectomie dans les perforations d'ulcères, il faut *du temps*, il faut des *aides*, il faut un *entraînement* de l'opérateur. Ces conditions sont-elles facilement réunies dans l'exercice de la chirurgie de garde à Paris ? L'organisation de la vie hospitalière au delà de nos frontières n'est pas étrangère au succès de la gastrectomie. Quels que soient leur dévouement et leur instruction, tous les aides de garde sont-ils habitués à aider aux résections gastriques ? A-t-on souvent un collaborateur assez instruit pour épargner à l'opérateur la fatigue sup-

plémentaire de l'anesthésie loco-régionale et splanchnique? Le chirurgien de garde a-t-il le temps, au cours d'une nuit de surmenage, de consacrer une heure et demie au moins à tous ces gestes? Espérons qu'une organisation nouvelle de la chirurgie d'urgence des hôpitaux de Paris nous permettra bientôt de réaliser ces interventions d'avenir, dans les conditions d'assistance, de confort, de sécurité désirables.

Je vous propose de féliciter MM. Carayannopoulos et Christeas de leurs remarquables résultats et de les remercier de nous avoir adressé leur beau travail qui nous a permis d'aborder une fois de plus, et avec des documents massifs et plus précis, ce point encore discuté de la chirurgie d'urgence.

COMMUNICATIONS

Quelques réflexions sur les kystes hydatiques du poumon et leurs images radiographiques,

par MM. **Brun**, associé national,
chirurgien-chef de l'hôpital Sadiki à Tunis
et **Jaubert de Beaujeu**, radiologiste des hôpitaux de Tunis.

Nous n'avons l'intention dans cette courte note que de préciser deux points particuliers de l'histoire radiologique des kystes hydatiques du poumon : a) *l'influence des scissures sur leur forme et leur direction*; b) *les images radiologiques pathognomoniques* (*les images à double coque*).

Le développement du kyste hydatique obéit aux lois de la symétrie et de la mécanique physique, la forme sphérique réalisant la tendance générale des corps à réduire leur surface libre et donnant le maximum de résistance aux pressions, mais s'il existe des obstacles au développement naturel du kyste, sa forme est déterminée avant tout par les barrages qu'il rencontre : organes médiastinaux, parois thoraciques, diaphragme, scissures interlobaires enfin, dont le rôle trop longtemps méconnu est pourtant capital.

Dans leur rapport au Congrès de la Fédération des Sciences médicales de l'Afrique du Nord de 1935, Le Genissel, Goinard, Tillier avaient déjà attiré l'attention sur le rôle des plans scissuraux et rappelé que certains auteurs avec Le Picard avaient signalé des lésions de symphyse scissurale au voisinage des kystes hydatiques du poumon, même non suppurées et Le Génissel pouvait, à la Société d'Électro-radiologie d'Alger, présenter des images très démonstratives du rôle de barrage par les scissures.

Au début de cette année, nous avons eu l'occasion d'examiner et d'opérer une malade qui présentait un volumineux kyste du lobe supérieur

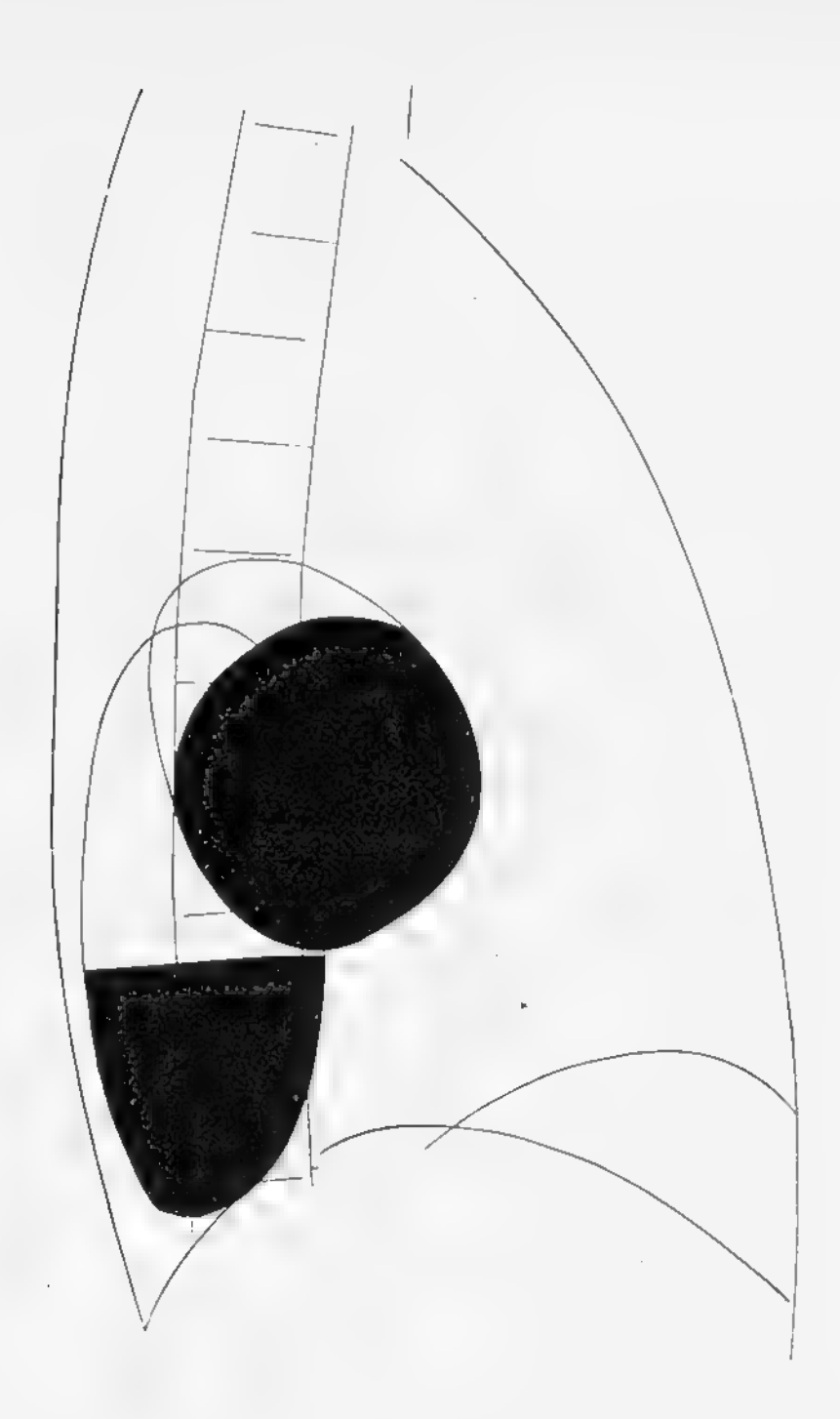


Fig. 1. — Calque de la téléradiographie. Profil.
Kyste ouvert et kyste à double coque dans le même poumon.

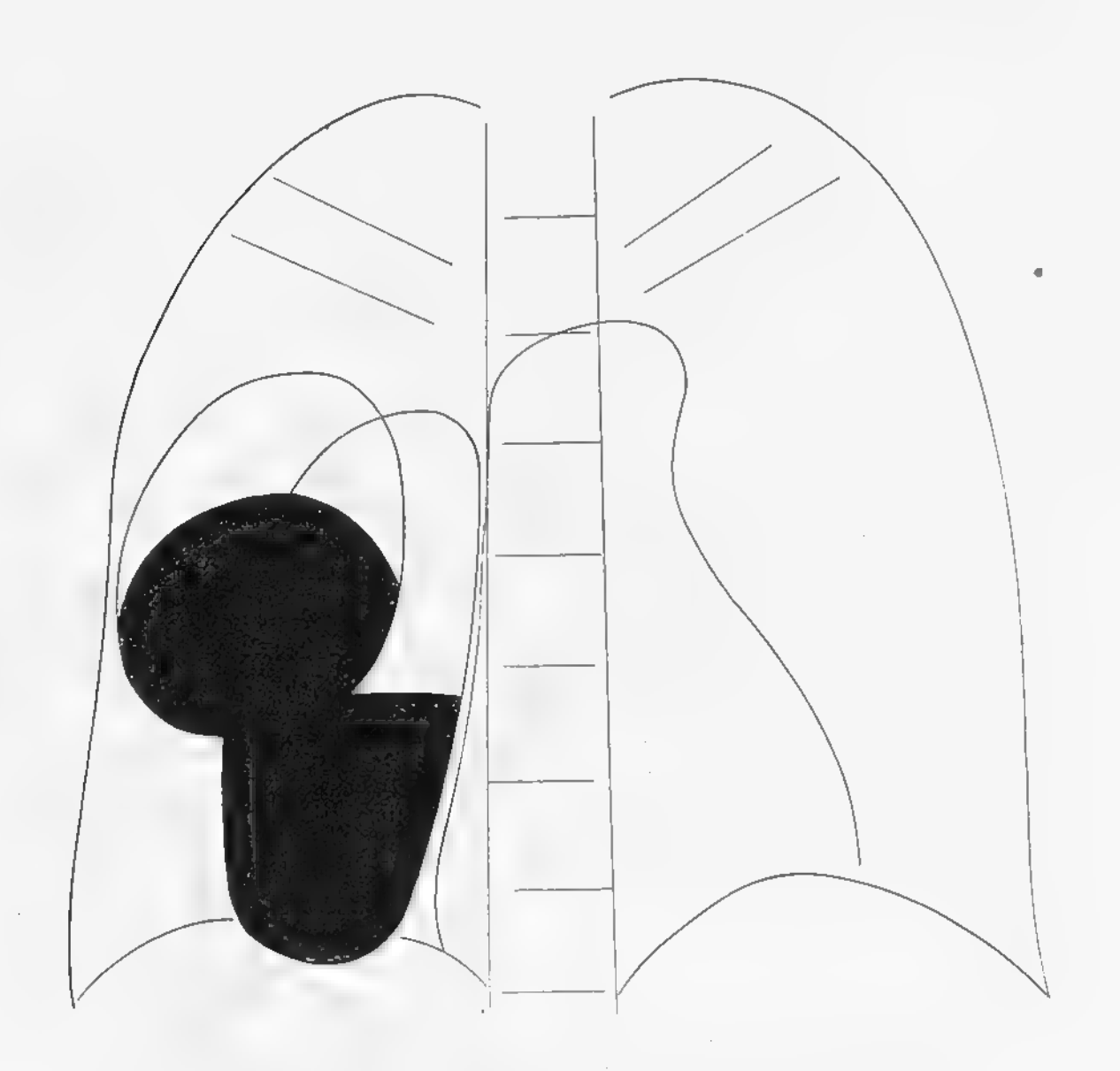


Fig. 2. — Calque de la téléradiographie. Face.
Kyste ouvert et kyste à double coque dans le même poumon.

du poumon gauche. La radiographie de face montre une ombre homogène à contours polycycliques nets occupant les deux tiers inférieurs du poumon, de profil toute la partie supérieure du thorax est sombre, mais l'image du kyste se présente sous la forme d'un ballon de foot-ball posé obliquement, d'avant en arrière, de haut en bas. L'extrémité supérieure en contact en arrière avec la colonne vertébrale, l'inférieure avec le sinus costo-diaphragmatique antérieur. Par contre, toute la partie postérieure du thorax en forme de sabot est claire.



Fig. 3. — Téléradiographie à 4 mètres. Face.
Kyste ouvert et kyste à double coque dans le même poumon.

Il n'est pas douteux que c'est bien la scissure qui a formé un barrage et a obligé le kyste à glisser sur le plan incliné qu'elle forme et à venir prendre contact par son pôle inférieur avec la paroi thoracique.

De même, dans une monographie que nous avons publiée en 1933, chez Maloine, nous avons reproduit les radiographies de kystes développés dans le lobe inférieur et dans le lobe moyen dont la forme et les dimensions étaient nettement conditionnées par les scissures.

Pratiquement, la connaissance de ces faits démontre péremptoirement la nécessité de pratiquer toujours des radiographies de face et de profil

Fig. 4. — Téléradiographie à 4 mètres. Face. Lobite hydatique supérieure gauche.



Fig. 5. — Téléradiographie à 4 mètres. Profil. Lobite hydatique supérieure gauche.

pour ne pas risquer, sous le seul examen d'une radiographie prise de face, une erreur de topographie et une faute technique.

Dans notre premier cas, comme il s'agissait d'une femme et que le point de contact du pôle inférieur était en avant sous le sein, nous avons pu tout à la fois par une incision sous-mammaire, faire une incision esthétique et aborder le kyste en son point déclive.

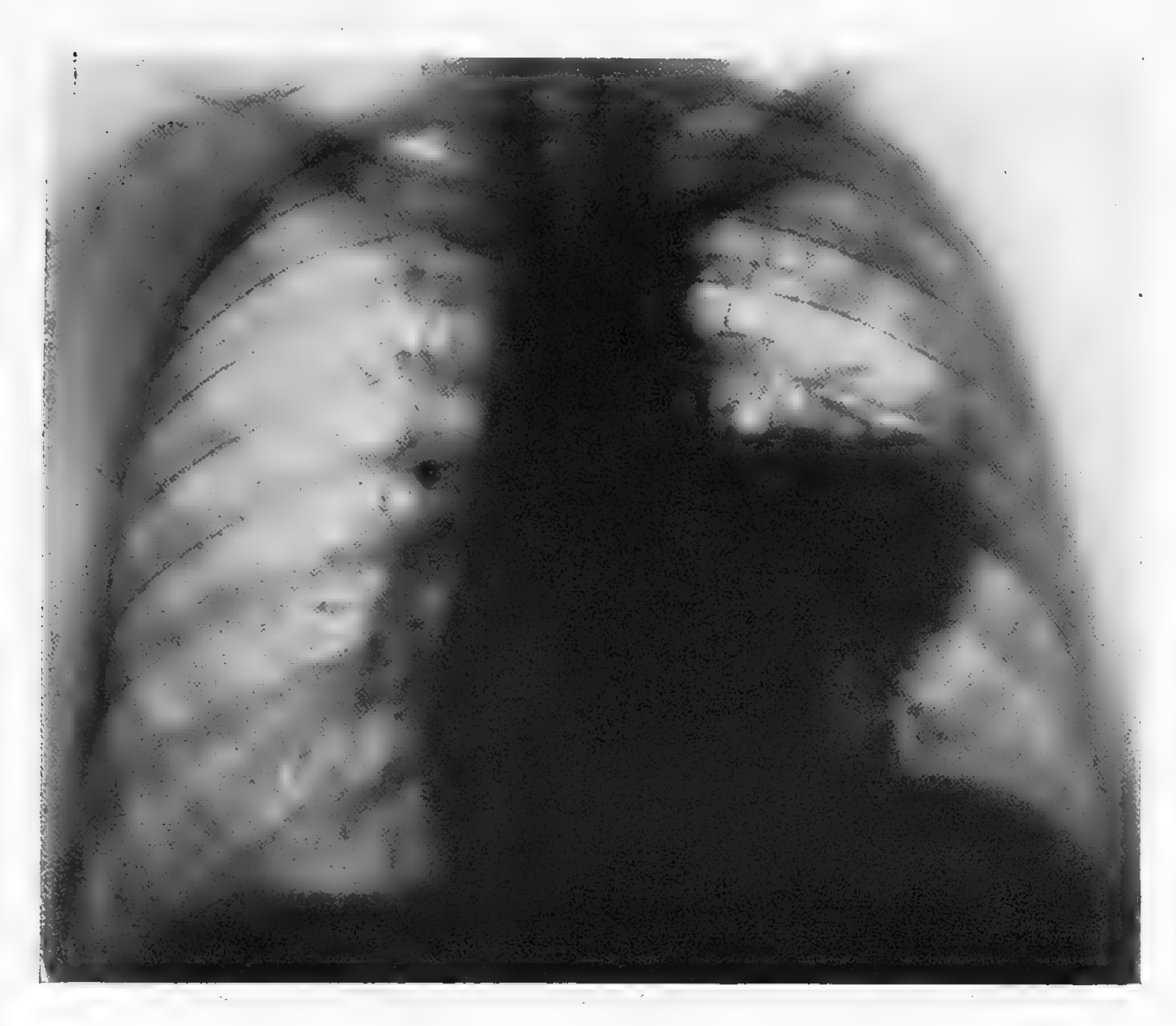


Fig. 6. — Téléradiographie à 4 mètres. Face.
Lobite hydatique supérieure gauche. Après vomique. Membrane flottante.

* * *

Tout le monde connaît la description magistrale et classique que Béclère fit de l'image radiologique des kystes hydatiques du poumon ; ombres arrondies à contours nettement limités et comme tracées au compas.

Les tumeurs hydatiques ne sont pas les seules qui puissent donner de pareilles images. Mais affirmer comme le professeur argentin Escudero que « quand il voit une image à contours nettement arrêtés, il rejette le diagnostic de kyste hydatique et qu'il ne s'est jamais trompé », nous paraît être une affirmation par trop paradoxale. Il n'en fallait pas moins pour qu'elle fût propagée en France.

Dans un pays où l'échinococcose est particulièrement fréquente, comme dans l'Afrique du Nord, nous pensons que ce serait une erreur et une faute de ne pas penser au kyste hydatique devant une image à contours nets et arrondis.

Notre opinion est basée sur plus de 200 examens radiographiques où, sur le simple examen de pareilles images, nous avons porté le diagnostic de kyste hydatique; *ce diagnostic s'est confirmé chez 63 malades pour qui l'opération a été jugée nécessaire et acceptée.*

Mais si une controverse peut s'établir de la valeur de la définition de Béclère en ce qui concerne leurs images radiologiques, il existe malgré

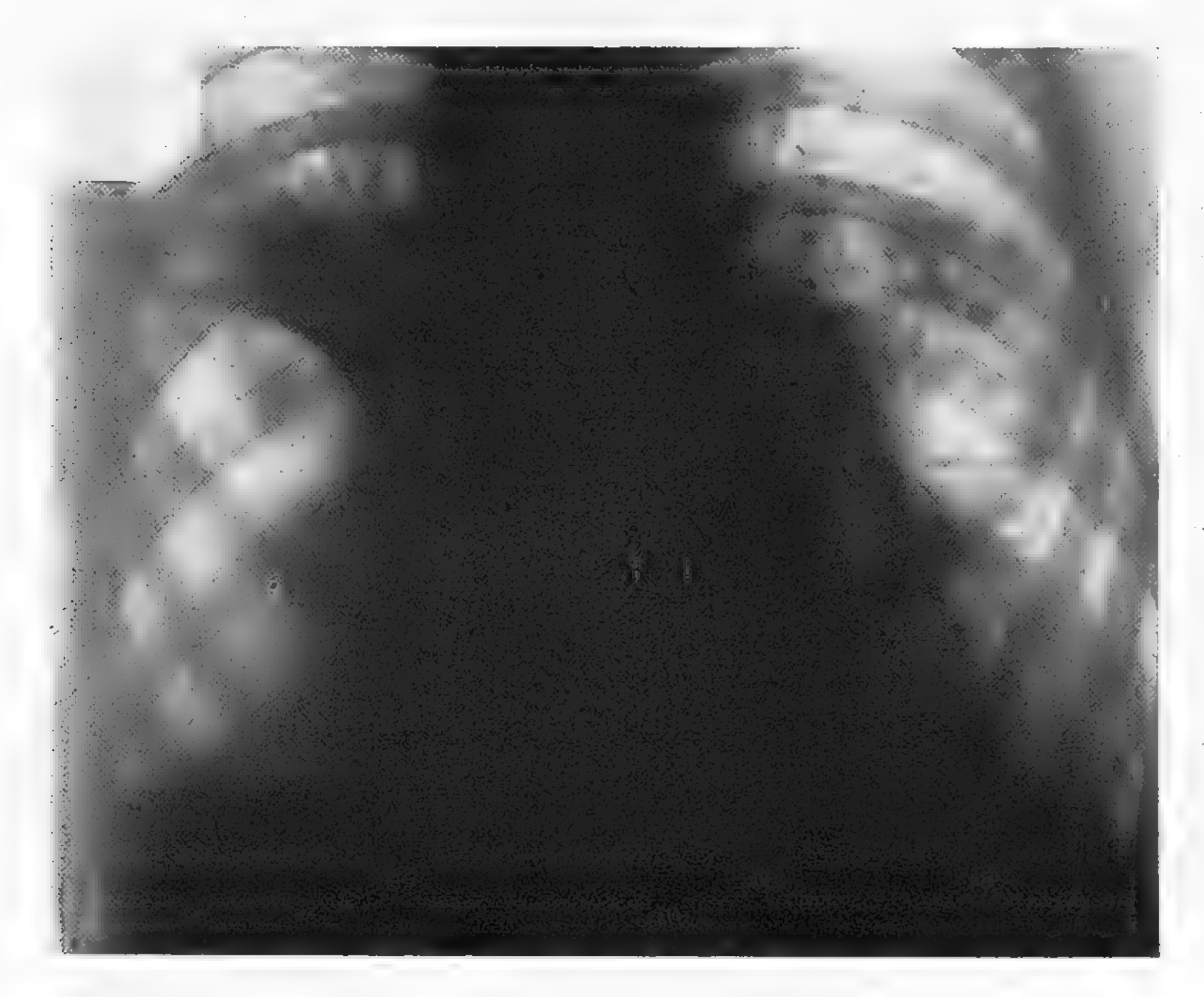


Fig. 7.

tout des images qui à elles seules imposent le diagnostic de kyste hydatique du poumon.

Ces signes pathognomoniques sont :

1° La membrane ondulante ou flottante. Très bien décrite par Bellol dans *La Presse Médicale* d'avril 1936;

2° L'image à double coque, terme que nous préférons à celui de décollement, car il ne préjuge rien de la signification de ce signe.

Le premier s'observe surtout dans les kystes en partie évacués par vomique.

Au-dessus du niveau liquide horizontal, on voit très nettement une ombre arrondie plus claire, qui reste comme flottante au-dessus d'un

niveau liquidien et représente la membrane anhyste du kyste. Elle se voit très nettement sur la radiographie. Chaque fois que nous avons eu l'occasion de constater ce signe, nous avons trouvé un kyste hydatique en partie vidé avec une membrane hydatique renfermant du liquide.

Le deuxième signe pathognomonique « la double coque » semble bien avoir été observé et reproduit par nous pour la première fois dans notre monographie sur les kystes du poumon publié chez Maloine en 1933.

L'image kystique arrondie est comme coiffée par un croissant qui s'applique sur elle comme un chapeau d'Arlequin et dont les cornes très nettes sont effilées sans aucun niveau liquidien. La limite extérieure du croissant est formée par la condensation du tissu pulmonaire refoulé et comprimé par le développement du kyste, elle est dessinée par un trait noir très accusé, tandis que la limite interne du croissant est formée par la membrane anhyste.

Nous avons déjà observé plusieurs fois cette image radiologique depuis que nous avons eu l'attention attirée sur elle. S'agit-il d'un décollement, d'une fissuration avec évacuation partielle, d'un nouveau kyste développé dans une poche déjà évacuée de son contenu? Nous ne discuterons pas la pathogénie de cette image pour aujourd'hui, qu'il nous suffise d'affirmer que chaque fois que nous l'avons rencontrée il s'agissait bien d'un kyste hydatique du poumon.

Nous apportons aujourd'hui un nouvel exemple de la fidélité de ce signe chez un malade qui, dans un même poumon, présentait à la fois un kyste ouvert avec niveau liquidien et au-dessus et en arrière du premier un deuxième kyste coiffé de son chapeau d'Arlequin. Kyste fermé et à liquide clair.

Un cas de méningocèle cervicale. Considérations générales sur les méningocèles,

par M. **Jacques Leveuf.**

Le rapport que vous a fait mon ami Petit-Dutaillis sur l'intéressante observation de M. Funck-Brentano[1] m'engage à vous communiquer un cas de méningocèle cervicale, opéré par moi il y a deux ans et demi. Cette observation fait partie d'un groupe de 9 méningocèles que j'ai étudiées : les 8 autres cas sont, suivant la règle de fréquence, des méningocèles lombo-sacrées.

A cette occasion, je voudrais vous montrer quelques documents sur les méningocèles, documents qui permettront d'interpréter certains détails de l'observation de Funck-Brentano.

Observation. — G... (Thérèse). Belle fille de deux mois. Née à terme avec un volumineux *spina bifida* cervical inférieur recouvert d'une peau normale. Troisième enfant. Les deux autres sont tout à fait bien portants. Wassermann négatif chez les parents et chez l'enfant.

1. *Mém. Acad. Chir.*, **62**, n° 14, 29 avril 1936.

A l'examen, on constate que la tumeur est distendue par du liquide dont la pression augmente lorsque l'enfant fait des efforts. C'est un nourrisson bien conformé. On ne trouve aucun signe de déficit nerveux, en particulier aucun signe d'incontinence des urines. Pas d'hydrocéphalie.

Une injection de lipiodol dans la poche montre qu'il existe une communication facile avec les espaces arachnoïdiens par l'intermédiaire d'un pédicule long et grêle. Le lipiodol descend jusqu'au cul-de-sac inférieur de la dure-mère qui est situé à sa hauteur normale.

A l'opération (décembre 1933) on trouve une cavité prolongée dans la profondeur par un pédicule gros comme une plume d'oie. Il n'existe pas de cordon



nerveux dans le sac. Dissection et ligature du pédicule. Suture des muscles et des plans superficiels. La guérison se fait sans aucun incident.

A l'examen de la pièce, les coupes transversales en série montrent une structure typique de méninge molle épaissie parfois très proche de la normale, de nombreuses cellules méningées, surtout à la périphérie du sac, de très abondants rognons fibreux dont certains contiennent quelques fibres musculaires lisses. On ne trouve aucune trace de névroglie.

L'enfant a été revue en juin 1936, âgée de deux ans et demi. La croissance de l'enfant a été tout à fait normale. Elle a marché à seize mois. Elle a parlé de bonne heure. Elle était propre à un an, et ne présente par conséquent aucune incontinence des urines et des matières. Enfant splendide, sans aucune déformation. Au niveau des membres inférieurs on constate que les réflexes tendineux, rotuliens et achilléens sont normaux ; il existe simplement un léger degré d'hypotonie au niveau des pieds et un signe de Babinski bilatéral, ce qui n'est pas extraordinaire étant donné l'âge du sujet. Pas de troubles de la sensibilité, autant qu'on peut s'en rendre compte à cet âge. Aucun signe d'hydrocéphalie. L'enfant paraît avoir une intelligence normale et même éveillée.

Dans l'observation que je viens de résumer, tous les points mis en relief (injection de lipiodol dans le sac, structure histologique de la paroi, absence de signe de déficit nerveux) prouvent qu'il s'agit d'une méningocèle vraie. Il en a été ainsi dans la plupart des 9 observations qui sont à la base de mon étude. Toutes sont publiées dans un livre sur le *Spina bifida* qui paraîtra en octobre prochain. L'une de ces observations appartient à mon assistant Henri Godard : son importance est de premier ordre en ce que l'autopsie du nourrisson a été faite deux mois après l'intervention. On a pu constater que la moelle épinière était en place dans le canal rachidien et ne prenait aucune part à la constitution du sac.

Contrairement à l'affirmation de Denucé pour qui la méningocèle n'existe pas en tant que variété anatomique des *spina bifida*, je peux dire que la méningocèle existe sans aucune contestation possible : elle représente la variété la plus bénigne de la malformation connue sous le nom de *spina bifida*.

Dans les méningocèles le sac distendu par du liquide céphalo-rachidien est constitué uniquement par une méninge molle plus ou moins malformée et revêtue de peau atrophiée.

La dure-mère ne dépasse guère la fissure vertébrale : l'os et la méninge dure ont une origine mésodermique commune et leur malformation est de même ordre.

La moelle n'est pas ectopiée comme dans les autres variétés de *spina bifida* : elle ne fait pas directement partie de la malformation, ce qui ne veut pas dire que la moelle épinière ne puisse présenter des troubles légers dans son évolution (arrêt de l'« ascension » de la moelle par exemple).

Au point de vue de leur aspect extérieur les méningocèles ressemblent trait pour trait aux *spina bifida* dont l'aire médullaire est revêtue d'épiderme : même tumeur plus ou moins saillante, même tégument malformé avec aspect cicatriciel en certains points. Pour discriminer ces deux variétés il est indispensable d'ouvrir le sac et d'en examiner le contenu. Si aucun cordon médullaire ne sort du canal rachidien par le pédicule pour traverser la cavité du spina et venir s'insérer à la paroi, c'est qu'il s'agit certainement d'une méningocèle.

En clinique lorsqu'on examine un nouveau-né atteint de *spina bifida*, on peut supposer (mais supposer seulement) qu'il s'agit d'une méningocèle lorsqu'on ne découvre aucun signe de déficit nerveux. Mais chez le nourrisson il est impossible de faire un examen neurologique minutieux. Aussi en pratique n'est-on autorisé à porter le diagnostic de méningocèle que dans les conditions suivantes :

Tout d'abord avoir injecté du lipiodol dans le sac et pris une série de radiographies pour montrer que la cavité du spina communique directement avec les espaces sous-arachnoïdiens de la moelle dont la méningocèle n'est qu'un diverticule.

Ensuite avoir constaté au moment de l'opération que la cavité n'est pas traversée par un cordon médullaire et que le pédicule laisse échapper du liquide céphalo-rachidien.

Enfin, avoir examiné la paroi du sac sur des coupes bien orientées : coupes transversales du pédicule dans son entier et coupes sériées de la paroi.

L'examen histologique qu'on serait tenté de croire un critère infaillible du diagnostic de méningocèle réserve quelquefois des surprises dont voici un exemple :

Chez un de mes opérés, l'absence de signes de déficit nerveux, l'injection de lipiodol dans la cavité du spina, l'absence de cordon nerveux dans la cavité du sac, avaient permis de conclure à une méningocèle. Les examens histologiques montrèrent la constitution habituelle du sac : méninge molle épaissie avec ses déformations habituelles. En particulier, les coupes transversales du pédicule ne contenaient que de la méninge. Et cependant, en un point de la paroi du sac, il existait un gros îlot de névroglie avec un petit groupe de cellules ganglionnaires. La présence de cet îlot de névroglie dans la paroi d'une méningocèle authentique a représenté pour moi, pendant plusieurs années, un problème insoluble. Dans la suite j'ai découvert des îlots analogues dans deux autres parois de méningocèle, en particulier chez le sujet de Godard où le diagnostic de méningocèle ne peut pas être suspecté, puisqu'il a été vérifié par une autopsie.

Ces faits m'ont conduit à étudier de plus près la structure et l'origine des méninges rachidiennes. La malformation du *spina bifida* se prête admirablement à une étude de ce genre. Chez le sujet normal, en effet, les deux parties de la méninge molle, arachnoïde et pie-mère, sont séparées. A l'heure actuelle, je dois dire, entre parenthèses, que les auteurs ne sont pas d'accord sur la structure de ces deux feuillets.

Dans les *spina bifida*, au contraire, où la moelle est restée adhérente en surface, il existe une continuité directe entre les deux feuillets de la méninge molle dits pie-mère et arachnoïde. Ces notions topographiques m'ont été d'un grand secours pour interpréter certains aspects de la méninge molle.

D'autre part, il existe dans le *spina bifida* une malformation des méninges, véritable caricature de la structure normale, qui grossit, jusqu'à les rendre évidents, certains traits difficiles à percevoir chez le sujet sain.

Je ne puis entrer dans les détails de cette étude si intéressante dont je m'excuse de ne vous donner que les grandes lignes.

En premier lieu, on trouve toutes les formes de transition entre les grandes malformations des *spina bifida* avec aire médullaire à nu, les *spina bifida* revêtus d'épiderme et les méningocèles. Dans toutes ces variétés de la malformation les méninges ont une structure identique, épaississement de la couche collagène, présence de rognons fibreux et de granulations de Pacchioni, présence de fibres musculaires lisses et enfin îlots de névroglie.

Aujourd'hui je ne veux insister que sur la signification de ces îlots de névroglie dans la paroi des méninges.

Dans les formes banales de *spina bifida*, où il existe une aire médullaire, on pourrait interpréter ces îlots de tissu nerveux comme de la

« névroglie aberrante » et c'est là le nom que je leur avais donné tout d'abord. Mais une interprétation de ce genre n'est plus valable pour les méningocèles où la moelle ne fait, à aucun degré, partie du sac. Une observation plus attentive m'a montré en certains points *une transformation progressive tout à fait indéniable de la névroglie en tissu méningé.* J'ai demandé bien entendu à des collègues, dont l'autorité est indiscutable, Oberling par exemple, d'examiner mes coupes et de vérifier le bien-fondé de mes conclusions.

Toute une série d'autres faits, dans le détail desquels je ne saurais entrer, m'ont conduit à admettre une *communauté d'origine entre la névroglie et la méninge molle*; l'une et l'autre sont des tissus neuro-ectodermiques dérivés de l'invagination de l'ectoderme au niveau de la gouttière médullaire primitive. Rien d'étonnant à ce qu'on puisse trouver dans une malformation comme le *spina bifida* des îlots de tissu nerveux et des cellules ganglionnaires en plein tissu méningé.

J'en viens maintenant à l'interprétation du cas de Funck-Brentano : j'ai étudié les coupes que l'auteur a eu l'amabilité de me communiquer. Dans l'ensemble, on trouve sur ces coupes la structure générale de la paroi d'une méningocèle. Mais, au centre, il existe deux grosses cavités tapissées de cellules épendymaires. La paroi même de la cavité est constituée par du tissu collagène à structure méningée. En quelques points, on rencontre quelques amas de névroglie. Ces îlots névrogliques ont tous les caractères que je viens d'indiquer : on y voit très bien, en certains endroits, la transformation de la névroglie en une trame à structure collagène d'aspect méningé.

Ces cavités revêtues d'épendyme sont bien des kystes surajoutés et non la paroi de la cavité de la méningocèle elle-même. On se rend compte sur les coupes que le pédicule de la tumeur, tranché par le bistouri au moment de l'intervention, est indépendant de ces kystes et n'est pas tapissé de cellules épendymaires.

J'ai rencontré une fois un kyste méningé situé à la face postérieure d'un *spina bifida*, mais sa paroi ne présentait pas de revêtement épendymaire. Je m'empresse d'ajouter que j'ai vu à plusieurs reprises des îlots de « névroglie aberrante » (c'est-à-dire tout à fait indépendants de la moelle malformée) creusés en leur centre d'une cavité tapissée d'épendyme.

Si l'on veut bien se rappeler les étapes embryonnaires du développement de la moelle épinière, on concevra aisément la présence de ces kystes revêtus d'épendyme au niveau de la ligne d'invagination ectodermique de la gouttière médullaire primitive.

Aussi bien ne puis-je admettre l'interprétation de Petit-Dutaillis, pour qui il s'agirait en pareil cas d'une « myélocystocèle », autrement dit d'une dilatation du canal central de l'épendyme, développée surtout en arrière de la moelle.

Personnellement, je n'ai rencontré sur 80 spina bifida *aucune observation de myélocystocèle, et il n'existe dans la littérature aucun cas indiscutable*

de cet ordre. On comprend les raisons pour lesquelles j'ai regretté que M. Funck-Brentano n'ait pas fait une injection de lipiodol dans la cavité du *spina bifida*, ce qui aurait précisé d'une manière incontestable la limite des cavités et leur communication, soit avec le canal de l'épendyme, soit avec les espaces sous-arachnoïdiens de la moelle sous-jacente, communication qui ne peut pas être affirmée par l'examen histologique.

D'autre part, une malformation aussi étendue de la moelle que la soi-disant myélocystocèle devrait s'accompagner obligatoirement de troubles nerveux marqués surtout d'ordre sensitif. Or, l'examen neurologique de ce sujet adulte, qui a été fait avec grand soin, n'a décelé aucune lésion nerveuse.

D'après les données qui nous ont été fournies, je ne pense pas qu'il puisse s'agir dans le cas de M. Funck-Brentano d'autre chose que d'une méningocèle avec présence d'un kyste épendymaire développé sur le trajet de la ligne d'invagination de la gouttière médullaire primitive.

Mais une interprétation correcte est impossible lorsqu'on ignore, et l'existence de ces amas de névroglie dans la paroi d'une méningocèle authentique, et la communauté d'origine neuro-ectodermique de la névroglie et de la méninge molle. Si Denucé avait connu ces faits, il n'aurait pas nié l'existence des méningocèles en tant que variété anatomique des *spina bifida*.

M. **Jacques Leveuf** : Malgré les arguments de mon ami Petit-Dutaillis, j'avoue ne pas comprendre qu'une distension volumineuse du canal de l'épendyme, capable de donner une tumeur de la région cervicale, ne s'accompagne d'aucun signe de déficit nerveux. Ce n'est pas cette observation qui me fera admettre l'existence des myélocystocèles, dont je ne connais aucun exemple incontestable.

A propos des cas de tumeurs des os de diagnostic difficile : 1° Avantages de l'intervention locale complète suivie de contrôle histologique, sur la biopsie préopératoire; 2° Utilité des greffons ostéo-périostiques, tumoro-résistants, pour combler les gros évidements osseux locaux,

par M. **Yves Delagenière** (du Mans), associé national.

Je n'envisagerai ici que les cas où le diagnostic de tumeur osseuse, et de la malignité de cette tumeur, est difficile et reste douteux, malgré un examen clinique et radiologique complet.

Les divers auteurs qui m'ont précédé ici même ont dit, en effet, tout ce qui peut être établi aujourd'hui par ces procédés d'exploration. Par ailleurs, dans les cas où la radiographie donne des signes aussi nets que ceux schématisés récemment par Ledoux-Lebard ou précisés par Braine, le

diagnostic de la nature même de la tumeur ne saurait présenter de grosses difficultés. Malheureusement, d'après une vingtaine de cas appartenant à la statistique de mon père ou à la mienne, le diagnostic de nature et de malignité et, en conséquence, le choix de la thérapeutique à employer, restent très hésitants dans plus de la moitié des cas.

Je n'envisagerai donc ici, je le répète, que les cas de diagnostic difficile, pour y défendre l'intervention locale et conservatrice, aux dépens d'une part de l'intervention radicale d'emblée, d'autre part de la biopsie.

I. — Peut-on, en cas de diagnostic douteux, soutenir qu'il vaut mieux amputer ou désarticuler d'emblée? Cela me paraît difficile, d'autant plus difficile que les résultats éloignés des interventions radicales d'emblée, seules légitimes dans des cas de malignité certaine, ne sont pas brillants. Tous les cas de ce genre appartenant à la statistique de mon père — sauf un dont je n'ai pas de nouvelles — sont morts de généralisation malgré l'amputation ou la désarticulation ; or dans tous ces cas de diagnostic facile, l'opération mutilante a toujours été pratiquée d'emblée, sans qu'aucune biopsie ait été faite avant l'intervention. Ainsi, *même sans biopsie préalable, la généralisation des tumeurs osseuses malignes semble être presque la règle* : les malades survivants après trois ans ne sont que de bien rares exceptions (notons toutefois que Campbell a publié récemment 14 cas de survivance de deux à douze ans après l'intervention). Aussi peut-on se demander si, dans l'intéressante série rapportée par Huet, la biopsie a réellement joué un rôle néfaste : que l'unique survivance observée l'ait été précisément dans le seul cas sans biopsie, ne représente sans doute qu'une coïncidence heureuse...

Il me semble d'ailleurs que si la biopsie conduit trop facilement à des erreurs, ce n'est pas du fait de l'examen histologique, mais à cause des conditions d'exécution du prélèvement. Pourquoi, en cas de diagnostic hésitant, s'en tenir à un prélèvement limité? *Ce qui fait la gravité possible de la biopsie, ce n'est pas son étendue c'est l'effraction de la tumeur qu'elle réalise*, effraction qui va à l'encontre de nos principes généraux d'ablation des tumeurs malignes.

Dès lors pourquoi, LORSQUE NOTRE DIAGNOSTIC RESTE HÉSITANT, *ne pas faire d'emblée et systématiquement un évidement complet de la tumeur*? Il n'est pas de raisons pour que l'effraction étendue soit plus dangereuse au point de vue généralisation qu'une effraction plus limitée ; d'ailleurs, sur les 14 cas de survivance étudiés par Campbell (*Journ. of Amer. Med. Assoc.*), *sept* avaient subi avant l'amputation une intervention locale étendue. Celle-ci en tous cas présente un avantage considérable : celui de *permettre un examen histologique détaillé, multiplié, portant sur tous les points suspects*, et non sur un seul point pris au hasard.

Cet avantage est certainement des plus importants. Nous en trouvons une première preuve dans le cas d' « ostéomyélite avec nécrose blanche » rapporté ici par M. Mauclaire : la biopsie, douteuse, a entraîné le sacrifice du membre, et pourtant les examens ultérieurs plus complets n'ont pu déceler nulle part le moindre signe de malignité. Voici de plus un exemple personnel très proche de celui de M. Mauclaire :

Observation I (inédite). — Mme R..., cinquante et un ans, après des troubles variés pendant un mois, attribués à une septicémie, présente un gros empâtement autour du genou droit et un petit abcès en haut de la cuisse droite. L'intervention (14 novembre 1934) évacue une collection suppurée à diplocoques située entre les muscles antérieurs de la cuisse et la partie supracondylienne du fémur; le petit abcès contient du streptocoque.

La fièvre tombe d'abord, puis retombe, une douleur apparaît à la tête du péroné droit; une radiographie montre que cette tête est presque détruite. Le 13 décembre, je découvre la tête du péroné et la curette soigneusement; je débarrasse en même temps le trajet ancien au-dessus du genou de fongosités qui s'y sont accumulées autour du drain.

L'examen histologique de ces fongosités fait penser qu'il peut s'agir d'un *myélome*; une nouvelle radiographie, faite au début de janvier, montre un tel éclaircissement des condyles fémoraux que le diagnostic de tumeur osseuse apparaît probable et qu'une amputation est envisagée. Cependant, les coupes sont soumises à mon ami Huguenin, qui estime que l'on peut affirmer la malignité.

Dans ces conditions je pratique, le 14 janvier 1935, une trépanation du fémur avec *évidement complet du tiers inférieur de l'os*; la cavité, énorme, est touchée à l'acide phénique, et le membre est plâtré. Macroscopiquement, les fragments enlevés ont l'aspect d'os spongieux à travées détruites, celles-ci étant remplacées par un tissu d'aspect graisseux infiltré de sang. Microscopiquement, on ne peut trouver, en des coupes multiples, que des aspects d'*ostéomyélite chronique*. Aux dernières nouvelles, la malade n'a présenté aucun accident nouveau et semble guérie.

Cette observation ressemble singulièrement à celle de M. Mauclaire, mais ici la temporisation et l'emploi de l'intervention purement locale ont permis de sauver le membre. A côté d'elle, je puis signaler un cas de *tumeur à plasmocytes*, tumeur extrêmement rare, de la clavicule, opéré il y a dix jours; cliniquement et radiologiquement, j'hésitais entre tuberculose et tumeur à myéloplaxes; l'examen histologique a apporté la preuve du diagnostic, et impose un traitement ultérieur par la radiothérapie, les tumeurs à plasmocytes ne donnant d'ailleurs pas de métastases.

En résumé, je crois donc qu'il est sage de ne pas considérer l'examen histologique comme un moyen de diagnostic préopératoire, mais comme un moyen de contrôle post-opératoire. *Clinique et radiographie doivent suffire à dicter soit l'intervention mutilante, soit l'intervention d'ablation locale.*

Par ailleurs, *c'est de cette dernière seule que relèvent les cas douteux*[1], à la condition qu'un examen histologique approfondi et multiplié soit ensuite pratiqué sur toute la masse enlevée; dans de telles conditions, l'examen histologique présente une valeur incomparable par rapport à la simple biopsie, et permet alors, le plus souvent, d'établir si l'intervention locale réalisée est suffisante, ou si l'on doit y ajouter la radiothérapie ou l'amputation.

II. — Dans un ordre d'idées un peu différent, plus thérapeutique que diagnostique, je crois devoir signaler les curieux faits suivants. On peut se

1. Telle était la conclusion, sous une autre forme, de M. Schwartz, dont je n'ai eu connaissance qu'après la rédaction de ma communication.

demander si une intervention locale complète ne risque pas de laisser un os irrémédiablement compromis, appelé à s'effondrer soit avant que la réparation ait pu être suffisante, soit du fait que la réparation ne se fait pas.

Dans l'observation inédite rappelée plus haut, j'ai signalé la précaution prise de mettre le membre dans un appareil plâtré après le large évidement



Fig. 1. — Radiographie du 6 février 1935.

local réalisé ; l'épaisseur de la coque osseuse conservée rendait ce moyen suffisant.

Dans certains cas, en particulier lorsqu'il s'agit de tumeurs à myéloplaxes, *la destruction osseuse locale est telle qu'il ne reste, pour ainsi dire, plus d'épiphyse* ; *c'est ici que les greffes ostéo-périostiques vont nous apporter un secours singulièrement précieux.*

L'observation suivante, accompagnée de la série de radiographies que je vous présente, va vous montrer ce qu'on en peut attendre.

Obs. II (inédite). — M. T..., âgé de quarante-cinq ans, vient me voir en février 1935 pour des douleurs du poignet droit ; l'articulation est libre et les

douleurs sont limitées au radius ; elles sont d'ailleurs spontanées et nullement réveillées par la pression.

Une *première radiographie*, faite le 6 février 1935, montre une zone claire importante dans toute l'extrémité inférieure du radius, et une autre vers la styloïde cubitale ; je pense à une décalcification tuberculeuse et fais plâtrer le malade.

Le 19 mars 1935, une *deuxième radiographie* du membre plâtré montre que la



Fig. 2. — Radiographie n° 3 du 14 octobre 1935 avec greffons ostéopériostiques.

zone claire a plutôt augmenté, et qu'elle présente des contours nets : cette fois, je pense soit à un kyste osseux, soit à une tumeur à myéloplaxes ; le cubitus paraît également suspect. Le 22 mars 1935, j'aborde le radius par sa face externe : la coque de l'os est si mince qu'elle se coupe au bistouri ; je découpe aux ciseaux une ouverture sur la face externe de près de 1 centimètre de diamètre, par laquelle je réussis à curetter complètement la cavité de l'épiphyse. Le tissu enlevé est épais, granuleux, rougeâtre ; il présente l'aspect assez caractéristique des *tumeurs à myéloplaxes. Ce diagnostic est confirmé par l'examen histologique* (Dr Beauchef).

Tout va bien pendant quatre mois, puis le malade recommence à souffrir

fin juillet; son poignet recommence à grossir. En septembre, une nouvelle radiographie confirme que l'os s'est considérablement soufflé et élargi, et que la coque osseuse est réduite à une mince pellicule, sans aucune tendance à la réparation. Le 20 septembre 1935, nouvelle ouverture de l'os : je trouve un véritable kyste osseux contenant du liquide séreux abondant; la cavité de l'épiphyse radiale a le volume d'un petit œuf de poule; elle est entièrement tapissée sur sa face interne d'une très mince couche de tissu de même aspect que celui

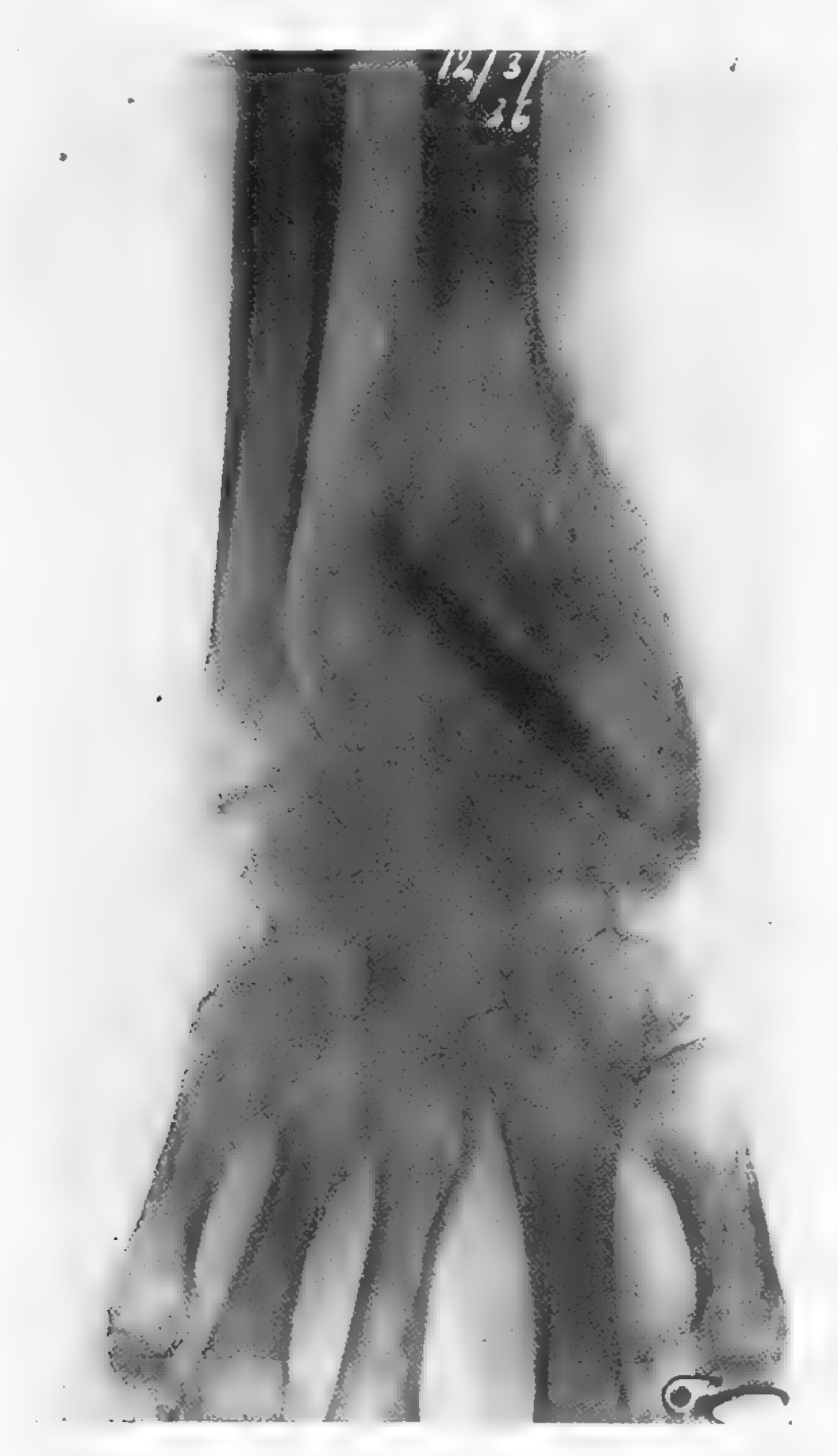


Fig. 3. — Radiographie n° 4 du 12 mars 1936 (greffons datant de six mois).

enlevé lors de la première intervention : la coque osseuse a l'épaisseur d'une feuille de papier fort. Je prélève sur le tibia deux forts *greffons ostéo-périostiques* de 6 centimètres de long sur 15 millimètres de large, et les place en biais dans la cavité, dans la position qu'indique bien la radiographie ultérieure, et qui renforce particulièrement la styloïde; pour finir, je modèle l'os par simple pression directe pour réduire son volume excessif, et remets un appareil plâtré.

Une nouvelle radiographie (n° 3) montre, le 14 octobre 1935, que l'os s'est soufflé à nouveau; le 16, sous anesthésie, je modèle encore l'os qui s'efface assez facilement sous le doigt. La zone consolidée par les greffons paraît solide.

En décembre, je conseille d'essayer un traitement de radiothérapie. Le Dr Sourdeau fait, en trente-quatre jours, 28 séances d'irradiation, donnant 5.600 R au total; ce traitement est terminé le 18 janvier; je revois T... dix jours plus tard : contrairement à ce que l'on observe d'habitude, les Rayons X ont provoqué une forte poussée d'accroissement de la tumeur; l'os s'élargit de façon très sensible, et les lésions semblent remonter vers la diaphyse.

Dans ces conditions, je réinterviens le 1er février 1936; j'évacue à nouveau un tissu tumoral abondant, de même aspect; *la curette vide ainsi une cavité du volume d'un œuf de poule, au milieu de laquelle je retrouve mes greffons ostéo-périostiques absolument intacts, solidement fixés dans la position même où je les avais mis.* Ce qui restait du radius lui-même est réduit à de minces parcelles dispersées, et *l'épiphyse inférieure n'est plus représentée que par les greffons, que la tumeur n'a pas réussi à entamer.*

Dans les jours qui suivent, l'hémorragie (toujours très importante dans ces tumeurs) persiste et oblige à des tamponnements répétés; c'est sans doute au cours d'un de ces tamponnements que se produit une légère infection de la plaie, qui rend un liquide louche séro-purulent. Depuis ce moment s'est installée une très petite fistulette, qui n'a pas empêché le malade de reprendre son travail d'écritures; par contre, à l'heure actuelle, soit *cinq mois après cette dernière intervention, il n'y a pas trace de reprise d'activité de la tumeur.* On peut se demander si ce n'est pas à la légère infection observée que serait dû cet arrêt prolongé de l'évolution.

La dernière radiographie (n° 4) du 12 mars 1936, soit six semaines après ma dernière intervention, montre une *reprise très intense de l'ossification normale*, en particulier autour des extrémités des greffons ostéo-périostiques.

Cette observation illustre admirablement la thèse que je soutenais tout à l'heure : en cas de diagnostic douteux, s'en tenir à l'intervention locale, mais complète et renouvelée au besoin. Quant aux greffons ostéo-périostiques, ils se sont montrés ici encore parfaitement aptes aux rôles divers — de reconstruction directe, d'une part, d'excitants de l'ossification d'autre part — que nous sommes habitués à leur voir jouer. Enfin, je tiens à souligner qu'au moment où la récidive locale évoluait avec son maximum de virulence (exaltée par la radiothérapie, contrairement à ce qui avait été signalé jusqu'ici dans les tumeurs à myéloplaxes), au moment où la tumeur achevait littéralement de pulvériser l'os normal, *les greffons faisaient preuve d'une remarquable résistance, d'une part, à la radiothérapie à dose cancéricide, d'autre part, à l'envahissement par les éléments tumoraux eux-mêmes.*

Conclusions. — *Bref, dans les cas de tumeurs osseuses de diagnostic douteux, je crois qu'il faut s'en tenir à l'intervention locale, d'ailleurs complète, suivie de contrôle histologique détaillé : celui-ci décide si la thérapeutique locale suffit ou s'il faut y ajouter la radiothérapie ou l'opération mutilante. Pour parer aux dangers fonctionnels possibles des larges brèches ainsi réalisées, et hâter la reconstruction de l'os, les greffons ostéo-périostiques semblent particulièrement précieux, grâce à leur singulière résistance à l'envahissement par les tumeurs d'évolution purement locale.*

Un nouveau cas d'accouchement normal après élargissement définitif du bassin. Étude radiographique de cet élargissement dans sept observations,

par M. **Yves Delagenière** (du Mans), associé national.

Le 19 mars dernier, j'apportais à l'Académie de Médecine la relation d'un premier cas d'accouchement normal après élargissement définitif du



Fig. 1.

bassin par le procédé que j'ai publié dès 1933. Pour plus de clarté, je résume très brièvement cette première observation :

Observation I. — Jeune femme de dix-neuf ans, primipare ; travail durant depuis quatre jours ; symphysiotomie le 19 octobre 1934, enfant vivant de 2.500 grammes. Elargissement définitif du bassin le 17 décembre 1934 par deux greffons ostéo-périostiques. Le 26 janvier 1936, après une deuxième grossesse sans incident, accouchement spontané, normal et rapide d'un enfant de 3.250 grammes.

Après ma communication, deux de mes Maîtres présents voulurent bien m'inviter à vous apporter ici même — malgré le côté obstétrical du sujet — les radiographies de mes opérées. J'entrepris aussitôt de convoquer celles-ci : presque toutes (7 sur 9) répondirent à mon appel. Or, l'une d'elles se trouvait justement enceinte et presque à terme : elle a accouché normalement quelques jours plus tard. C'est son histoire que je veux vous donner d'abord aujourd'hui :



Fig. 2.

Obs. II. — Mme F..., vingt-deux ans, primipare, entre à la clinique le 1er juin 1934. Le Dr Papin, chirurgien-adjoint de la clinique, appelé par le Dr Lavoipierre auprès de la malade, a tenté à domicile plusieurs applications de forceps au détroit supérieur, mais en vain. La tête de l'enfant semble très grosse.

Je pratique aussitôt une symphysiotomie classique, à ciel ouvert, par une incision verticale ; mais l'arcuatum extrêmement épais résiste, et je suis obligé de le couper dans ses 3/4 supérieurs : un écartement de 3 cent. 1/2 se produit alors, et une application de forceps termine facilement et rapidement l'accouchement. L'enfant, vivant, pèse 5.000 grammes.

Les jours suivants, le décubitus dorsal suffit à maintenir un écart interpubien de 3 cent. 1/2 à 4 centimètres. Le 12 juin 1934, sous anesthésie rectale à l'éther, excellente, je prélève sur le tibia gauche deux greffons ostéo-périostiques de 6 centimètres de long. La plaie de symphysiotomie est rouverte : l'espace

interpubien est rempli de sérosité claire. Un peu inquiet de ce fait anormal, je rugine les surfaces angulaires des pubis et rapproche par quelques points de catgut chromé le surtout ainsi décollé. Je place les greffons en avant de ce surtout, qui isole ainsi la cavité suspecte; mais les greffons ne reposent sur l'os que par 2 à 3 millimètres à leurs extrémités; quelques points de catgut les fixent au plan aponévrotique suturé derrière eux. Surjet sur la peau. La malade quitte la clinique guérie le dix-huitième jour, avec une petite ceinture plâtrée.



Fig. 3. — Greffons datant de deux ans et dix mois.

Le 9 mai 1936, soit près de deux ans après l'intervention, la malade convoquée revient à la clinique pour faire radiographier son bassin. Or, elle est enceinte à nouveau, et le terme peut être fixé autour du 12 mai. L'examen clinique montre qu'il s'agit encore d'un gros enfant : l'écart interpubien, nettement perceptible, est de 4 centimètres environ ; il existe une dépression interpubienne nette, mais il n'y a pas de mobilité anormale ; la malade mène d'ailleurs depuis son opération, sans aucune gène, une vie très active de cultivatrice. Au toucher, la tête est facilement perceptible et couvre le promontoire qu'on ne peut atteindre, mais il n'y a pas encore d'engagement.

La radiographie (n° 1) confirme que l'écartement des deux pubis s'est maintenu. Des greffons, on ne voit que des fragments ossifiés ; peut-être ces fragments sont-ils plus importants qu'il ne paraît, car le temps de pose de la radio

a été un peu augmenté à cause du volume du ventre, comme le montre bien d'ailleurs la clarté anormale des branches pubiennes. Quoi qu'il en soit, il est bon de noter dès maintenant que cette malade est la seule, des sept que nous présentons, chez qui les greffons ostéo-périostiques soient peu perceptibles radiographiquement.

La comparaison sur le cliché des diamètres de la tête fœtale et du bassin élargi, s'ajoutant aux constatations cliniques, me permet d'affirmer que l'accouchement peut se passer normalement. En effet, Mme F... perd les eaux le 15 mai au matin, ressent les premières douleurs le 16 à 9 heures et accouche sans incident, à 14 heures, d'un enfant de 4.500 grammes.



Fig. 4. — Greffons datant de quatre ans.

Le Dr Lavoipierre, qui a assisté à l'accouchement, croit avoir observé une petite diminution de l'espace interpubien immédiatement après l'accouchement. Je revois avec lui la malade le 31 mai : il semble en effet possible, avec un gros effort, de réduire l'écart interpubien, mais à peine de 1/2 centimètre, sans éveiller aucune douleur. Depuis lors, la malade a repris son travail, sans aucune gêne, et le Dr Lavoipierre n'a pu constater aucune mobilité anormale du bassin.

Telle est l'histoire de cette malade. Elle peut se résumer en quelques mots : *bassin limite interdisant un premier accouchement par les voies normales ; symphysiotomie suivie de maintien du bassin en position élargie, selon la méthode que j'ai décrite ; deuxième accouchement, d'un enfant presque aussi gros que le premier, évoluant spontanément et sans incident en cinq heures.*

L'élargissement du bassin, disais-je dès 1933, doit :

1° *Ne comporter aucun inconvénient pour la femme* ;

2° *Permettre un accouchement ultérieur normal.*

Mes 9 observations actuelles démontrent que la première de ces conditions est rigoureusement remplie dans tous les cas. Quant à la seconde condition, théoriquement possible, elle est pratiquement réalisée dans les deux observations que je viens de vous présenter.

II. — Voici maintenant la série de radiographies que j'ai fait faire à votre intention et d'abord, bien entendu, la radiographie de la malade dont je viens de rappeler l'histoire. L'écartement des pubis y est très visible, les greffons le sont assez peu du fait de la longueur anormale du temps de pose ; vous verrez que sur toutes les autres les greffons sont beaucoup plus visibles.

J'ai étiqueté n° 2 la radiographie de ma première malade, non pas première opérée, mais première accouchée après élargissement définitif du bassin (voir *Bull. de l'Acad. de Méd.*, 19 mars 1936). Chez elle, contrairement au cas précédent, les greffons sont très nettement visibles, mais l'écartement des pubis est moindre. La radiographie a été faite dix-huit mois après l'opération et trois mois après l'accouchement spontané qui l'a suivie.

Les cinq radiographies suivantes, numérotées de 3 à 7, dont l'une (n° 3) fut faite dès 1933 et les autres tout récemment, nous montrent nos opérées après un intervalle de temps post-opératoire très variable. Je les ai classées par intervalles grandissants, c'est-à-dire que le temps écoulé entre l'opération et la prise du cliché a été de :

Pour le n° 3	3 mois.
Pour le n° 4	9 mois.
Pour le n° 5	2 ans 8 mois.
Pour le n° 6	2 ans 10 mois.
Pour le n° 7	4 ans.

On remarque tout de suite que le temps écoulé ne semble nullement intervenir en tant que facteur de conservation ou de diminution des greffons. Or, il convient de souligner que ceux-ci sont ici employés dans des conditions particulièrement défavorables, puisqu'il ne s'agit plus de remplacer par eux de l'os normal manquant, mais de maintenir une brèche ouverte ; malgré cela, vous pourrez voir que les greffons n'ont jamais subi de résorption totale, qu'ils ont tous laissé des traces radiographiques très nettes, et que certains d'entre eux semblent être encore aujourd'hui de même taille qu'au moment de leur mise en place.

Conclusions. — Je ne saurais mieux faire en terminant que de rappeler mes anciennes conclusions : *La symphysiotomie simple me semble devoir être aujourd'hui complétée par une intervention facile et plus rationnelle : l'élargissement définitif du bassin. Cet élargissement, assuré et maintenu par des*

greffons ostéo-périostiques d'Henry-Delagenière unissant les surfaces angulaires des pubis, donne aux opérées, d'une part une statique excellente qui permet les travaux les plus durs, d'autre part la possibilité d'accouchements ultérieurs spontanés entièrement normaux.

PRÉSENTATIONS DE MALADES

Réimplantation terminale d'un tendon fléchisseur profond du médius droit sectionné. Avantages de l'ionisation iodée après l'intervention,

par M. **Paul Mathieu.**

Je vous présente un blessé qui fut atteint de section du tendon fléchisseur profond du médius droit à la partie moyenne de la 2e phalange, le 15 novembre 1935. Il était très gêné par l'attitude permanente en extension de l'extrémité de son doigt et l'impossibilité de fléchir la dernière phalange. Je pratiquai, le 11 janvier 1936, une opération qui consiste à libérer la coulisse digitale du tendon, à rechercher dans la paume l'extrémité proximale du tendon sectionné, à réséquer le bout distal et à réimplanter par un crin l'extrémité du tendon sur la base de la 3e phalange. Le doigt resta plusieurs semaines en forte flexion permanente par suite du raccourcissement du tendon et des difficultés de glissement de ce dernier dans sa gaine. J'utilisai alors l'ionisation iodée pour obtenir un assouplissement des mouvements du doigt et favoriser sa mobilisation thérapeutique. Le résultat fut obtenu en quelques semaines. Je puis aujourd'hui vous montrer la fonction parfaite du tendon réparé. C'est, je le répète, surtout pour insister sur le rôle de l'ionisation iodée que je fais cette présentation.

M. **Alglave** : Je vais faire une remarque après la présentation de notre collègue Mathieu. C'est qu'il est pour ainsi dire constant, après une suture même parfaite du tendon fléchisseur, que le mouvement de flexion ne soit pas retrouvé tout de suite.

Cela tient à la symphyse de la gaine synoviale qui s'est produite à l'occasion de l'accident, et il faut un certain temps, quand le tendon a été suturé, pour que la gaine se reconstitue et pour que le tendon puisse jouer normalement dans sa gaine. Il faut souvent plusieurs semaines, même plusieurs mois.

Thrombo-phlébite du membre supérieur gauche consécutive à une fracture de la clavicule du même côté,

par M. J. **Madier.**

La malade que je vous présente est âgée de trente-deux ans et exerce le métier de plongeuse.

Vers le 15 juin dernier, elle s'est réveillée le matin avec une douleur siégeant à la partie interne de la clavicule gauche. Cette douleur étant suffisamment vive pour l'empêcher de travailler, elle se fait admettre le lendemain à l'hôpital de la Pitié où elle entre dans un service de chirurgie. On constate chez elle une fracture de l'extrémité interne de la clavicule gauche et on lui pose un appareil consistant en deux lacs de toile réunis en arrière par un lien élastique.

Quelques jours après son entrée, elle présente un gonflement douloureux de la région épitrochléenne s'étendant à la face interne du bras dans sa moitié inférieure, et à la partie supérieure du bord cubital de l'avant-bras du même côté.

Je n'ai pu savoir si un traitement avait été fait, ni si cette complication s'était accompagnée d'une élévation de température.

Tout ce que la malade a pu préciser, c'est que l'œdème était localisé à la région indiquée, et que le membre, dans son ensemble, était très pesant.

Quoi qu'il en soit, il ne semble pas que l'attention ait été particulièrement attirée à la Pitié sur cet incident et elle a quitté cet hôpital à la fin du mois de juin. Comme elle souffrait encore, elle est venue se présenter au vieux Beaujon, où elle avait déjà été soignée pour une fracture du radius, et je l'ai vue à son arrivée, à peu de chose près, dans l'état où je vous la présente aujourd'hui.

A l'extrémité interne de la clavicule gauche, à 2 centimètres environ de l'articulation sterno-claviculaire, existe une tumeur osseuse grosse comme une petite prune qui est manifestement un cal. Si l'on en doutait, il suffirait de regarder la radiographie que je vous montre ici.

Ce cal n'est pas encore ossifié ; il est encore douloureux.

A la partie interne du coude, il existait, le 3 juillet dernier, une tuméfaction allongée, sans rougeur importante de la peau et constituée par plusieurs cordons très nettement perceptibles, durs et douloureux, répondant d'une façon très précise au bras à la veine basilique, à l'avant-bras, à la médiane basilique, à la cubitale et à la partie supérieure d'un de ses affluents. Au point de jonction de ces cordons veineux existait une sorte de placard allongé en avant de l'épitrochlée, dû vraisemblablement à de la périphlébite.

C'est, en effet, d'une thrombo-phlébite localisée à certaines veines superficielles de l'avant-bras qu'il s'agit certainement chez cette malade. On sent encore très nettement maintenant, bien que les lésions aient

régressé, le cordon formé par la veine cubitale et la veine basilique.

Il n'y a presque plus aucun œdème et il n'y a plus qu'une très légère sensibilité.

Je me suis tout d'abord demandé comment cette femme s'était fracturé la clavicule; j'ai appris que, dans l'enfance, elle avait eu des convulsions et que, il y a quatre ans, elle avait été traitée, à la Salpêtrière, pour des crises convulsives. Depuis qu'elle est dans mon service, elle a présenté plusieurs crises comitiales incontestables.

Je ne sais pas encore si cette malade est spécifique, car je n'ai pas le résultat de sa réaction de Wassermann, ni si elle a de ce fait une fragilité osseuse particulière. En tout cas, il me paraît certain qu'elle s'est fait sa fracture de la clavicule au cours d'une crise nocturne. Il semble, au surplus, qu'elle fasse une rapide consolidation.

En ce qui concerne la thrombo-phlébite, je ne puis m'empêcher d'établir une relation de cause à effet entre elle et la fracture claviculaire.

Je sais bien que les trhombo-phlébites des membres supérieurs sont souvent infectieuses (j'en possède moi-même une observation incontestable) et que le reste du temps elles sont « soi-disant par effort ». Mais elles ne sont pas toujours infectieuses.

Cette malade est plongeuse : elle pourrait avoir facilement de petites plaies infectées des doigts. Mais il faut noter que lorsque la phlébite s'est déclarée, elle ne travaillait plus depuis huit jours et était en traitement à l'hôpital. Elle est formelle et affirme qu'elle n'avait aucune lésion infectée de la main et elle n'en porte actuellement pas la moindre trace.

D'autre part, les thrombo-phlébites des membres supérieurs sont trop exceptionnelles pour qu'on puisse invoquer ici une simple coïncidence.

J'en reviens donc à ce que je disais tout à l'heure et je la crois consécutive à la fracture ou au traumatisme qui a causé la fracture.

La pathogénie des thrombo-phlébites en général et de celles des membres supérieurs en particulier est encore trop obscure et trop discutée pour que j'aie omis de vous présenter cette malade.

PRÉSENTATIONS DE RADIOGRAPHIES

Luxation en avant de la colonne cervicale. Réduction sous anesthésie générale,

par M. **Rouhier**.

Voici les radiographies, avant et après réduction, d'un homme entré dans mon service du nouvel hôpital Beaujon le 3 juillet dernier avec une luxation de la colonne cervicale. Je résume brièvement l'histoire de ce blessé :

Observation. — Alcide B..., cinquante et un ans, employé de commerce, se présente à l'hôpital le 3 juillet 1936 pour une simple raideur du cou survenue après une chute sur la tête datant de six jours. Il raconte que, le dimanche 28 juin 1936, en s'entraînant à faire des escalades de rochers en forêt de Fontainebleau, il a glissé et est tombé d'abord sur les pieds d'une hauteur de 2 à 3 mètres, puis, après un ressaut, il a fait une deuxième chute d'une hauteur de 3 mètres environ et est tombé, tête première, sur du sable. Il s'est reçu à terre sur l'épaule gauche et sur le côté gauche de la tête, mais, par un mouvement

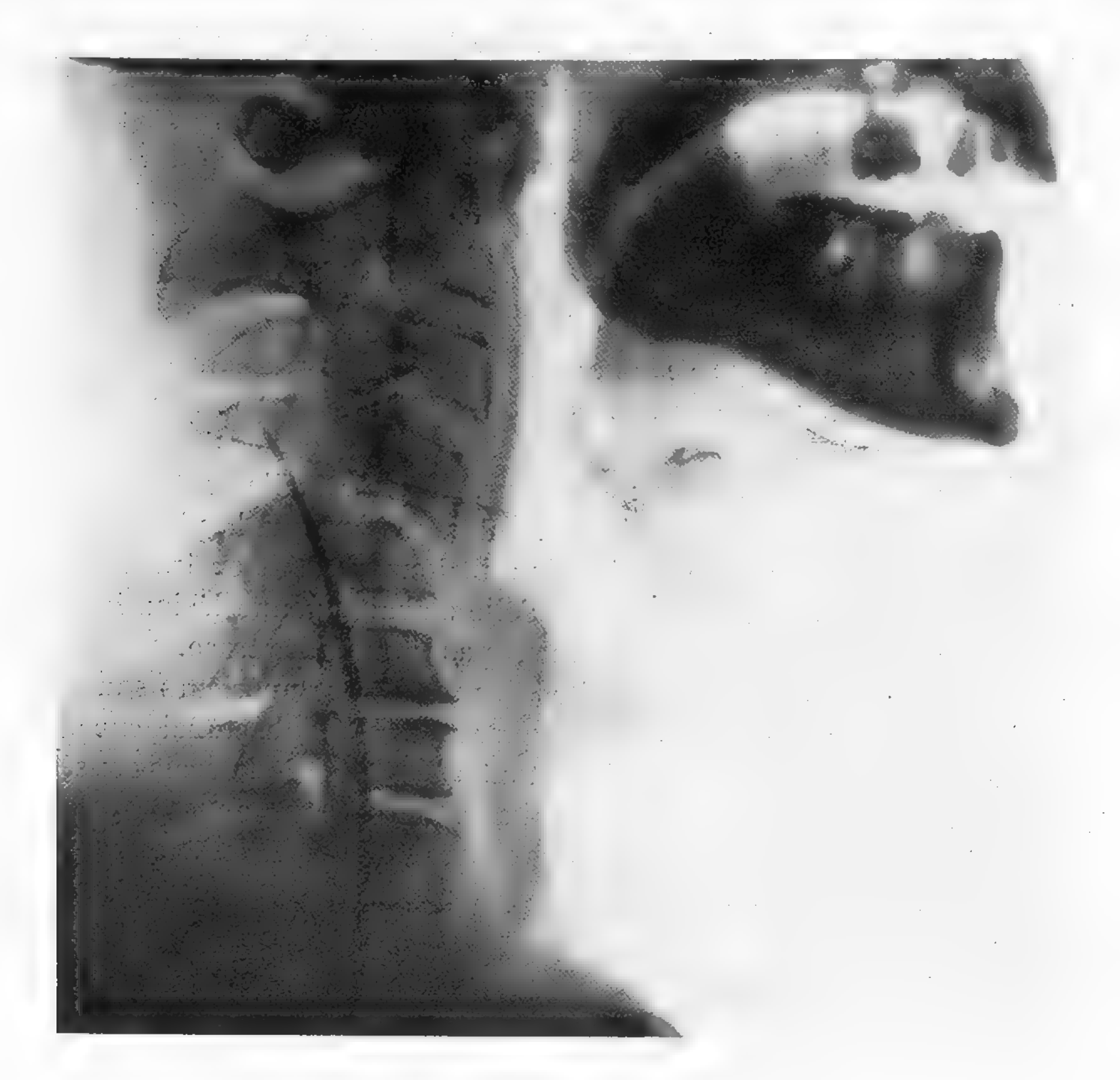


Fig. 1. — Colonne cervicale luxée.

de renversement, il est retombé sur le côté droit du corps, après une sorte de torsion au niveau du cou.

Le blessé s'est relevé immédiatement, un peu étourdi et ne ressentant qu'une légère raideur dans les mouvements du cou, accompagnée bientôt après d'un peu de douleur, mais très minime. Le lendemain matin, les signes persistaient de façon identique, et le malade précise qu'il lui était impossible de pencher la tête en avant et qu'il lui était aussi impossible de s'asseoir quand il était couché. Par contre, il pouvait relever légèrement la tête, et n'était nullement gêné pour tourner la tête ni à gauche ni à droite. Aussi, cet homme a-t-il continué à aller et venir, ne ressentant qu'un peu de fatigue dans la colonne cervicale après station debout prolongée.

Un médecin consulté à ce moment pense à une simple déchirure musculaire

et conseille des frictions au synthol. Cependant, au bout de quatre jours, le blessé ne ressentant aucune amélioration, son médecin lui conseille de venir se faire radiographier à l'hôpital Beaujon où on découvre une luxation très marquée de la 4e cervicale sur la 5e, comme le montre la première radiographie ci-jointe.

Aussitôt, à son grand étonnement, on est très ému, on l'admet à l'hôpital, on le couche, on l'engage à ne pas bouger et à ne s'agiter en rien.

Je le vois à la fin de la matinée. Il me confirme qu'il souffre très peu. Je constate l'existence d'un ressaut très net au niveau de la 5e cervicale et lorsque



FIG. 2. — La même colonne cervicale, après réduction.

j'appuie dans la fossette sus-jacente je détermine une légère douleur mais peu intense, plutôt une sensibilité douloureuse qu'une vraie douleur. Il n'existe chez cet homme absolument aucun trouble moteur, aucun trouble sensitif ni vaso-moteur. Les réflexes tendineux sont parfaits, le Babinski est en flexion. Pas de troubles sphinctériens, pouls à 84. L'absence de troubles nerveux avec une pareille dislocation de la colonne cervicale est remarquable; néanmoins il est indispensable de réduire la luxation et comme il y a déjà six jours qu'elle s'est produite, qu'ainsi c'est déjà une luxation ancienne, je crains que l'extension continue ne donne pas un résultat suffisant et je décide de procéder à la réduction immédiate sous anesthésie générale.

Le blessé est endormi sur la table radioscopique. La narcose est poussée

jusqu'à la résolution musculaire complète (éther). Il est attiré alors jusqu'au bout de la table, les épaules reposant sur le bord même de la table, soulevées par un coussin plat, la tête et le cou dans le vide. Pendant que mes assistants s'arc-boutent sur les membres inférieurs pour maintenir le blessé, je porte doucement la tête en hyperextension, puis, empaumant solidement les angles maxillaires et les mastoïdes, j'exerce avec prudence une traction lente, très progressive, sans secousse et finalement assez forte. Un claquement se produit, analogue à celui qui accompagne la réduction d'une luxation de l'épaule, claquement qui donne une sensation à la fois tactile et auditive, très nettement perçue par le chirurgien et par ses aides. Le blessé est alors remis dans son lit et on installe pour quelques jours, afin de maintenir la réduction, une traction continue de 2 kilogrammes sur sa tête, à l'aide d'une sangle passant sous le maxillaire inférieur, le blessé étant dans le décubitus dorsal, sur un lit dur, dont les pieds, du côté de la tête, sont soulevés de 30 centimètres pour assurer la contre-extension.

Pas plus après la réduction qu'avant elle, il n'y a le moindre signe nerveux. Le blessé va très bien, il se lèvera dans quelques jours et je vous le présenterai ultérieurement.

La radiographie faite après l'intervention montre une réduction parfaite.

Il me paraît y avoir lieu de retenir la remarquable intégrité de la moelle et des troncs nerveux malgré le déplacement important de la 4e vertèbre cervicale et l'innocuité des manœuvres de réduction auxquelles je n'ai eu recours qu'avec une grande appréhension.

De tels faits ne sont possibles qu'à la colonne cervicale par suite de la disproportion entre le vaste canal médullaire et le calibre de la moelle. Les conditions, qui, normalement, permettent la libre et extrême mobilité de la région cervicale ont également permis la bénignité d'un traumatisme aussi important.

A propos du diagnostic des tumeurs osseuses,

par M. **Mauclaire.**

Voici les radiographies de 2 cas intéressants à propos du diagnostic des tumeurs osseuses.

Première radiographie : C'est la radio du cas difficile à diagnostiquer que j'ai présenté dans ma communication il y a un mois.

La radiographie est plus démonstrative que la figure qui accompagne ma communication. Malgré la biopsie et la radiographie, mon diagnostic avait été hésitant. Dans le doute, j'ai fait, il y a deux ans, la désarticulation de l'épaule. Le malade n'a actuellement aucune trace de métastase.

Or, je viens de lire le livre de MM. Sabrazès, Jeanneney et Mathey-Cornat sur les tumeurs osseuses et j'y trouve, page 149, un cas semblable au mien et intitulé : « Ostéite fibreuse ». Je crois donc que dans mon cas il s'agit aussi d'une *ostéite fibreuse hypertrophiante, que j'ai prise pour un osteosarcome.*

Deuxième radiographie : C'est un cas d'ostéite fibro-géodique de Recklinghausen à lente évolution. Le malade a actuellement quarante-huit ans. C'est il y a vingt ans que la lésion a débuté. Ici le diagnostic est évident



grâce à la radiographie. Mais cette *forme tumorale* de l'ostéite fibreuse fibro-kystique de Recklinghausen est assez rare (v. fig.). L'ostéite fibreuse se présente sous des aspects très polymorphes.

M. le Secrétaire général rappelle que les lettres de candidature aux places d'associés nationaux, qui pourront être déclarées vacantes d'ici la fin de l'année, doivent être envoyées avant le 1er octobre prochain à l'adresse

suivante : Monsieur le Secrétaire général de l'Académie de Chirurgie, 12, rue de Seine, Paris (6e).

Ces lettres doivent être accompagnées de l'exposé des titres du candidat comprenant l'indication du sujet et la date de la thèse ainsi que la bibliographie des travaux et des communications à la Société nationale de Chirurgie ou à l'Académie de Chirurgie.

La prochaine séance aura lieu le *mercredi 14 octobre 1936*.

Pour faciliter la mise en pages et l'impression des Mémoires le Secrétaire général serait particulièrement reconnaissant à MM. les auteurs de bien vouloir ne remettre les figures qu'ils désirent voir reproduire qu'après les avoir numérotées et avoir indiqué le sens dans lequel elles doivent être placées.

Le Secrétaire annuel : M. André Martin.

Paris. — A. Maretheux et L. Pactat, imp., 1, rue Cassette.

MÉMOIRES

DE

L'ACADÉMIE DE CHIRURGIE



Séance du 14 Octobre 1936.

Présidence de M. Henri ROUVILLOIS, *président.*

PROCÈS-VERBAL

La rédaction du procès-verbal de la dernière séance est mise aux voix et adoptée.

CORRESPONDANCE

La correspondance comprend :

1° Les journaux et publications périodiques reçus pendant les vacances.

2° Des lettres de MM. René BLOCH, R.-Ch. MONOD, SAUVÉ, WELTI, ROUX-BERGER, MADIER, s'excusant de ne pouvoir assister à la séance.

3° Une lettre de M. DESMAREST, sollicitant un congé jusqu'au 4 novembre.

4° Une lettre de M. Bernard FEY sollicitant un congé jusqu'au 15 novembre.

5° Des lettres de MM. DELAYE (Armée), Pierre ERRARD (Vendôme), FOLLIASSON (Grenoble), FONTAINE (Strasbourg), MEYER-MAY (Hanoï), PANIS (Commercy), PELLÉ (Rennes), RICHER (Lyon), ROQUES (Armée), SALMON (Marseille), posant leur candidature au titre d'associé national.

6° Une lettre de M. PASTEAU posant sa candidature au titre d'associé parisien.

7° Un travail de M. MICHAÏLOWSKY (Sofia), intitulé : *Un cas de macroglossie congénitale.*

M. BROCQ, rapporteur.

8° Un travail de M. Michel SALMON (Marseille), intitulé : *Torsion de l'hydatide de Morgagni chez la fillette.*

M. MOUCHET, rapporteur.

Publication périodique hebdomadaire.

9° Un travail de M. Michel SALMON (Marseille), intitulé : *Trois cas d'ostéomyélite aiguë. Abstention chirurgicale. Vaccination à l'anatoxine. Ponction. Antisepsie locale. Guérison.*

M. LEVEUF, rapporteur.

10° Un travail de M. DÉJOU (Armée), intitulé : *Lymphangiome pédiculé inguinal suppuré.*

M. OUDARD, rapporteur.

11° Un travail de M. L. DÉJOU (Armée), intitulé : *Cinq observations de tumeurs du cordon au cours de la funiculite endémique antillaise.*

M. OUDARD, rapporteur.

12° Deux travaux de M. RICHER (Lyon), le premier intitulé : *Restauration de l'urètre féminin par le procédé de tunellisation de Marion*; le second intitulé : *Opération de Goebell-Stoeckel simplifiée pour incontinence; résultat éloigné.*

M. B. FEY, rapporteur.

13° Un travail de MM. Georges BAUDET, associé national, et L. et P. DAMBRIN (Toulouse), intitulé : *Deux cas de luxation de la hanche observés chez les automobilistes* est déposé aux Archives de l'Académie sous le n° 128.

Des remerciements sont adressés aux auteurs.

14° En vue de l'attribution du prix DUBREUIL, M. Henri FISCHER (Bordeaux) adresse à l'Académie son ouvrage intitulé : *La comptodactylie et son syndrome clinique.*

NÉCROLOGIE

Décès de Charles Harrison Frazier. Allocution de M. le Président.

J'ai le regret de vous annoncer la mort de Charles Harrison Frazier, Associé étranger de notre compagnie à laquelle il appartenait depuis 1924.

Après avoir fait ses études à l'Université de Pensylvanie, il alla se perfectionner à Berlin auprès de Virchow et de Von Bergmann, et revint en qualité de chirurgien, puis de professeur à l'Université de Pensylvanie.

Frazier est surtout connu par ses travaux de neuro-chirurgie, dont les plus importants ont été consacrés à la chirurgie des nerfs craniens, et notamment à celle du trijumeau. Il est également l'auteur d'un ouvrage sur la chirurgie du rachis et de la moelle, en collaboration avec Allen.

En 1918, il a été chirurgien consultant de l'Armée américaine, et, à ce titre, il a dirigé un grand hôpital où étaient centralisés les blessés du système nerveux évacués de France.

Avec Frazier disparaît un grand chirurgien qui a honoré non seulement la chirurgie de son pays, mais la Chirurgie tout entière.

Décès de lord Moynihan.
Allocution de M. le Président.

Lord Berkeley, George, Andrew Moynihan, Associé étranger de notre compagnie à laquelle il appartenait depuis 1924, est mort à Leeds, le 7 septembre dernier, à l'âge de soixante et onze ans.

Avec lui disparaît un des plus grands chirurgiens de la Grande-Bretagne.

Après avoir fait ses études aux Universités de Leeds, de Londres et de Berlin, il exerça la chirurgie à l'Hôpital général de Leeds et fut nommé, en 1912, professeur de clinique chirurgicale à l'Université de cette ville.

Lord Moynihan a consacré la plupart de ses travaux à la chirurgie abdominale; parmi eux nous signalons ses ouvrages sur les maladies de l'estomac, l'ulcus duodénal, les maladies du pancréas et la lithiase biliaire.

Il a fait partie, pendant la guerre, de la délégation anglaise qui siégeait à la Conférence chirurgicale interalliée et y a joué un rôle particulièrement important.

Ancien président du Collège Royal des Chirurgiens d'Angleterre, lord Moynihan a été l'objet, de la part du Gouvernement britannique, des plus hautes distinctions.

Quelques semaines avant sa mort, il nous avait été donné de le voir à Londres au cours d'une fête donnée en son honneur par le Collège Royal des Chirurgiens d'Angleterre, et rien ne faisait supposer la disparition prochaine de ce grand chirurgien, dont la perte met en deuil nos collègues de Grande-Bretagne auxquels nous adressons l'hommage de nos sentiments attristés.

A PROPOS DU PROCÈS-VERBAL

M. **P. Fredet** : Dans la séance du 1er juillet, j'ai rapporté une observation intitulée : « Influence favorable d'une gastro-entérostomie sur un cas de diabète *grave* », observation communiquée par M. Bertrand, de Toulouse, qui avait associé à son nom celui de MM. Sendrail et Lassale.

Le texte qui m'a été remis, ne contenant, en ce qui concerne le diabète, que des renseignements sommaires sur les examens de laboratoire avant l'opération, j'ai émis des réserves sur la légitimité du qualificatif *grave*. M. Sendrail, agrégé à la Faculté de Toulouse, m'a écrit ultérieurement que ces examens avaient été faits complètement par lui et il m'en a donné le détail. Dans ces conditions, aucun doute ne peut subsister sur les caractères du diabète présenté par le malade en question.

RAPPORTS

Septicopyohémie à staphylocoque doré. Bactériophage intraveineux. Guérison,

par M. J. **Bréhant**, interne des hôpitaux.

Rapport de M. B. Desplas.

Mon interne J. Bréhant nous a envoyé une très belle observation de septicopyohémie à staphylocoque guérie par l'injection intraveineuse de bactériophage; je rapporte intégralemeut le texte de Bréhant :

M. S..., employé de l'Assistance publique, se fait, le 27 octobre 1934, une piqûre septique de la paume de la main droite, en manipulant du linge souillé.

Le surlendemain, malgré la désinfection sommaire qu'il s'est faite lui-même, au niveau de sa blessure, apparaît une rougeur centrée d'un point blanc analogue à un furoncle. En même temps, la température monte subitement à 40°, accompagnée de grands frissons. Il consulte son médecin qui lui fait deux piqûres de propidon et l'envoie à la Charité où il est hospitalisé salle Boyer, le 3 novembre 1934.

Au moment où nous l'examinons, nous trouvons un malade dans un état toxi-infectieux grave : frissons, température qui se maintient assez régulièrement autour de 39°. Localement, on constate un œdème diffus du poignet et de l'avant-bras sans signe de collection localisée : aspect clinique d'un phlegmon diffus de l'avant-bras. On fait un large débridement antibrachial antérieur et postérieur qui confirme le diagnostic de cellulite de l'avant-bras. A l'incision n'apparaît pas de pus, mais une sérosité louche.

Les jours suivants, malgré ce drainage large et le traitement institué (2 cent. cubes. 4 cent. cubes, 5 cent. cubes de propidon), la cellulite a tendance à s'étendre, et la courbe de température se maintient entre 38° et 39°. On pratique des contre-incisions à la face antérieure de l'avant-bras qui donnent issue à un liquide séro-purulent et à des débris sphacélés de tissus. On fait un prélèvement de ce liquide pour examen microbiologique. Mais sans attendre le résultat (qui montrera par la suite la présence de *staphylocoque*), on fait au malade les 14, 15 et 16 novembre une injection de 40 cent. cubes de sérum antistreptococcique intraveineux, et les jours suivants, des injections intraveineuses de septicémine. Aucune amélioration.

L'état du malade nécessite de nombreuses contre-incisions de drainage qui donnent issue à un liquide de plus en plus purulent, et la température reste aux alentours de 39°, avec une tendance oscillante plus nette. Le 25 novembre apparaît dans la région trochantérienne gauche un abcès incisé quarante-huit heures après, qui donne issue à du pus franc, contenant du *staphylocoque doré* à l'état de pureté.

Le 1er décembre, apparition d'un nouvel abcès à staphylocoque, du mollet gauche.

Entre temps, une hémoculture pratiquée le 29 novembre, au moment d'une poussée thermique, décèle la présence du *staphylocoque dans le sang* (une hémoculture précédente était restée négative).

On institue alors un traitement par le bactériophage intraveineux : huit injections journalières de 5 cent. cubes, injections diluées dans 250 cent. cubes

de sérum physiologique, injections poussées très lentement (durée trois quarts d'heure). On emploie d'ailleurs un bactériophage en milieu *non peptoné*, ce qui diminue les chocs pendant l'injection.

Ce traitement a un effet remarquable sur l'évolution de la maladie. Cet homme guérit rapidement, ses abcès métastasiques, les lésions de l'avant-bras rétrocèdent, et la courbe thermique, à partir de ce moment tend progressivement vers 37°. Le malade sort apparemment guéri le 13 janvier 1935 Nous le revîmes après une convalescence d'un mois présentant un excellent état général.

Mais il devait revenir un mois plus tard, porteur d'un phlegmon périnéphrétique droit, qui fut ouvert le 12 mars 1935, à l'hôpital des Petits-Ménages. L'incision ne donna pas issue à du pus franc, mais toujours à cette sérosité louche contenant du *staphylocoque doré à l'état de pureté*.

Le malade guérit parfaitement de cette nouvelle localisation de sa septico-pyohémie, et sortit de l'hôpital le 4 avril 1935.

Nous l'avons suivi assez régulièrement depuis lors; et la guérison semble s'être maintenue depuis dix mois.

Notons ce beau résultat, mais discutons un peu :

Il y a des staphylocoques dans le sang, c'est d'accord, mais il y a aussi des localisations multiples et accessoires.

Accident initial : foyer d'inoculation à la paume de la main — phlegmon diffus consécutif — puis abcès rétro-trochantérien, puis abcès du mollet gauche, enfin, après une guérison apparente, et malgré le bactériophage, un gros phlegmon périnéphritique, peut-être abcès de fixation, après lequel la guérison fut établie et maintenue.

Notons que les injections intraveineuses de sérum anti-streptococcique ont été vaines.

Le staphylocoque n'a été constaté dans le sang que le 29 novembre. Précédemment, l'hémoculture était négative.

Le bactériophage intraveineux semble avoir arrêté l'évolution dramatique, et fait rétrocéder les localisations métastasiques. Il n'a pas empêché l'ultime localisation périnéphrétique.

J'ai signalé dans un cas semblable ici-même le très heureux effet de l'immuniso-transfusion ; je souligne l'efficacité du bactériophage, mais ces vertus thérapeutiques ne doivent pas faire naître des espoirs absolus. Il y a des septicémies qui, hélas, sont irréductibles !

Je vous propose, Messieurs, de remercier M. Bréhant, de l'envoi de son intéressant travail et de le publier dans les Mémoires de l'Académie.

Invagination de l'appendice avec mucocèle enkystée,

par M. **Yovanovitch**, interne des Hôpitaux de Paris.

Rapport de M. B. Desplas.

Mon interne Yovanovitch vous a adressé l'observation suivante, sur laquelle vous m'avez chargé de faire un très court rapport :

B... Marcel, vingt-huit ans, entre d'urgence dans le service de notre maître B. Desplas pour un syndrome douloureux aigu de la fosse iliaque droite. Le

début des accidents remonte à dix heures : douleurs à type de coliques violentes à répétition, avec pâleur et angoisse, état nauséeux permanent. La tension est à 37°, le pouls à 100 bien frappé, l'état général bon. A l'examen, douleur vive provoquée dans la fosse iliaque droite avec hyperesthésie cutanée ; pas de contracture, pas de ballonnement. Dans les antécédents, on trouve une crise analogue il y a dix ans, ayant cédé sous l'influence de la glace au bout de vingt-quatre heures. Pendant dix ans, l'état intestinal a été parfait ; jamais de constipation ni de diarrhée, jamais de douleurs, pas de sang dans les selles.

On fait le diagnostic de l'appendicite aiguë et on opère (Yovanovitch, en présence de M. Meillère, chirurgien de garde).

Incision de Mac Burney. On tombe sur une invagination isolée de trois quarts de l'appendice dans le cæcum ; l'extrémité proximale de l'appendice, transformée en une tumeur grosse comme un œuf de poule, est invaginée dans le cæcum sur une étendue de 7 à 8 centimètres, et facilement palpable à travers la paroi antérieure du cæcum ; l'extrêmité distale à l'appendice, blanche, scléreuse et très épaissie, fait saillie à la face inférieure du cæcum sur une étendue de 2 centimètres ; adhérences très serrées entre l'appendice invaginée et le cæcum, dont les parois sont souples et macroscopiquement normales ; le méso-appendice est réduit à un cordon très grêle et scléreux ; pas de ganglions dans l'angle iléo-cæcal.

La désinvagination est impossible. On incise la paroi antérieure du cæcum, par où l'on extériorise l'appendice invaginé.

Appendicectomie. Fermeture du cæcum en trois plans au fil de lin. Fermeture du cæcum en trois plans au catgut. Agrafes sur la peau.

Suites très simples, guérison.

Examen macroscopique de la pièce : tumeur kystique de la grosseur d'une petite pomme, se continuant avec la portion distale de l'appendice, de 9 centimètres de long sur 3 centimètres de large. La tumeur est de consistance molle, fluctuante. Sténose cicatricielle de son orifice cæcal.

A la coupe, appendice dilaté, kystique, aux parois amincies, au contenu muqueux, blanchâtre, fragmenté comme des œufs de grenouille.

L'examen histologique a été pratiqué par le Dr Busssat, chef de laboratoire de l'hôpital Necker.

L'examen direct du magma blanchâtre montre la présence de nombreux cristaux, et aucun élément figuré reconnaissable. Ce magma nécrotique est particulièrement muci-carminophile.

La paroi de la poche kystique est amincie, la muqueuse très atrophiée. Il s'agit d'une vieille mucocèle enkystée.

Cette observation présente quelques particularités sur lesquelles je voudrais insister :

C'est d'abord sa grande rareté. L'invagination isolée de l'appendice kystique, est en effet, une lésion très rare, et nous n'avons pu trouver dans la littérature qu'un cas analogue (E. Ranzi, *Wien. med. Woch.*, mai 1926).

Yovanovitch pense qu'étiologiquement, la mucocèle semble, dans notre cas, consécutive à la cicatrisation d'une ancienne lésion inflammatoire au niveau de l'orifice cæcal de l'appendice. Cette ancienne lésion inflammatoire semble être en relations avec la crise aiguë d'il y a dix ans, que nous avons retrouvée dans les antécédents du malade.

Cliniquement, la mucocèle évoluait d'une façon absolument latente (jamais de constipation ni de diarrhée, jamais de douleurs).

Au point de vue opératoire, nous croyons qu'en cas d'invagination irréductible de l'appendice, l'incision de la paroi antérieure du cæcum avec extériorisation et résection de l'appendice, est une méthode beaucoup plus rapide et plus simple que la résection plus ou moins importante du fond du cæcum. Cette dernière peut entraîner des troubles du fonctionnement de l'orifice iléo-cæcal, comme le montrent quelques cas publiés.

Je vous propose de remercier M. Yovanovitch de nous avoir adressé cette intéressante observation et de la publier dans les Mémoires de notre Académie.

Traitement des gangrènes des membres inférieurs consécutives à la thrombo-angéite oblitérante par l'extirpation du sympathique ganglionnaire lombaire par voie transpéritonéale médiane,

par MM. **C. Stoian**, médecin chef du service,
et **Pierre Costesco**, chirurgien des hôpitaux,

Rapport de M. P. Moure.

MM. C. Stoian et P. Costesco nous ont adressé un intéressant travail sur le traitement des gangrènes des membres inférieurs par thrombo-angéite oblitérante.

Ils rappellent tout d'abord les notions maintenant classiques concernant le mécanisme de la gangrène.

L'oblitération vasculaire (dont la cause reste toujours aussi obscure) est compensée par le développement de la circulation anastomotique qui assure la nutrition du membre d'une façon toutefois précaire.

Mais le segment vasculaire thrombosé constitue une épine irritative, le point de départ possible d'un réflexe sympathique aboutissant à une vaso-constriction artérielle, laquelle suffit à faire apparaître la gangrène.

Mise à part la thérapeutique qui vise les causes mêmes de la thrombose, les méthodes qui recherchent l'interruption du réflexe vaso-constricteur semblent parfaitement logiques :

Suppression du fragment artériel thrombosé, point de départ du réflexe.

Interruption de l'arc réflexe par section ou résection du sympathique.

Ce sont ces méthodes que MM. Stoian et Costesco ont employées avec succès. Voici du reste leur observation :

Un malade, âgé de quarante-huit ans, entre, le 25 mars 1933, dans le service chirurgical de l'hôpital militaire « Regina Elisabeta » pour une gangrène du gros orteil droit avec œdème important du pied et de la jambe et douleurs insupportables dans tout le membre.

Les troubles ont débuté neuf mois auparavant par de vives douleurs au gros orteil et à la plante du pied droit, douleurs plus accentuées pendant la marche et irradiant à la jambe. Une ulcération est rapidement apparue à l'extrémité de

l'orteil, s'est agrandie, dégageant une odeur fétide. L'orteil, le pied et la jambe entière sont devenus le siège d'un énorme œdème. Les douleurs se sont accentuées, devenant intolérables, déterminant le malade à entrer à l'hôpital civil de Constantza, d'où il est sorti après un mois et demi dans le même état.

C'est alors qu'il entre à l'hôpital « Regina Elisabeta ».!

Il s'agit d'un malade au facies fatigué, qui depuis des mois ne peut rester qu'assis, les pieds pendant hors du lit, en raison des douleurs qu'il éprouve. Il existe un œdème énorme de la jambe et du pied droit. Le gros orteil présente,

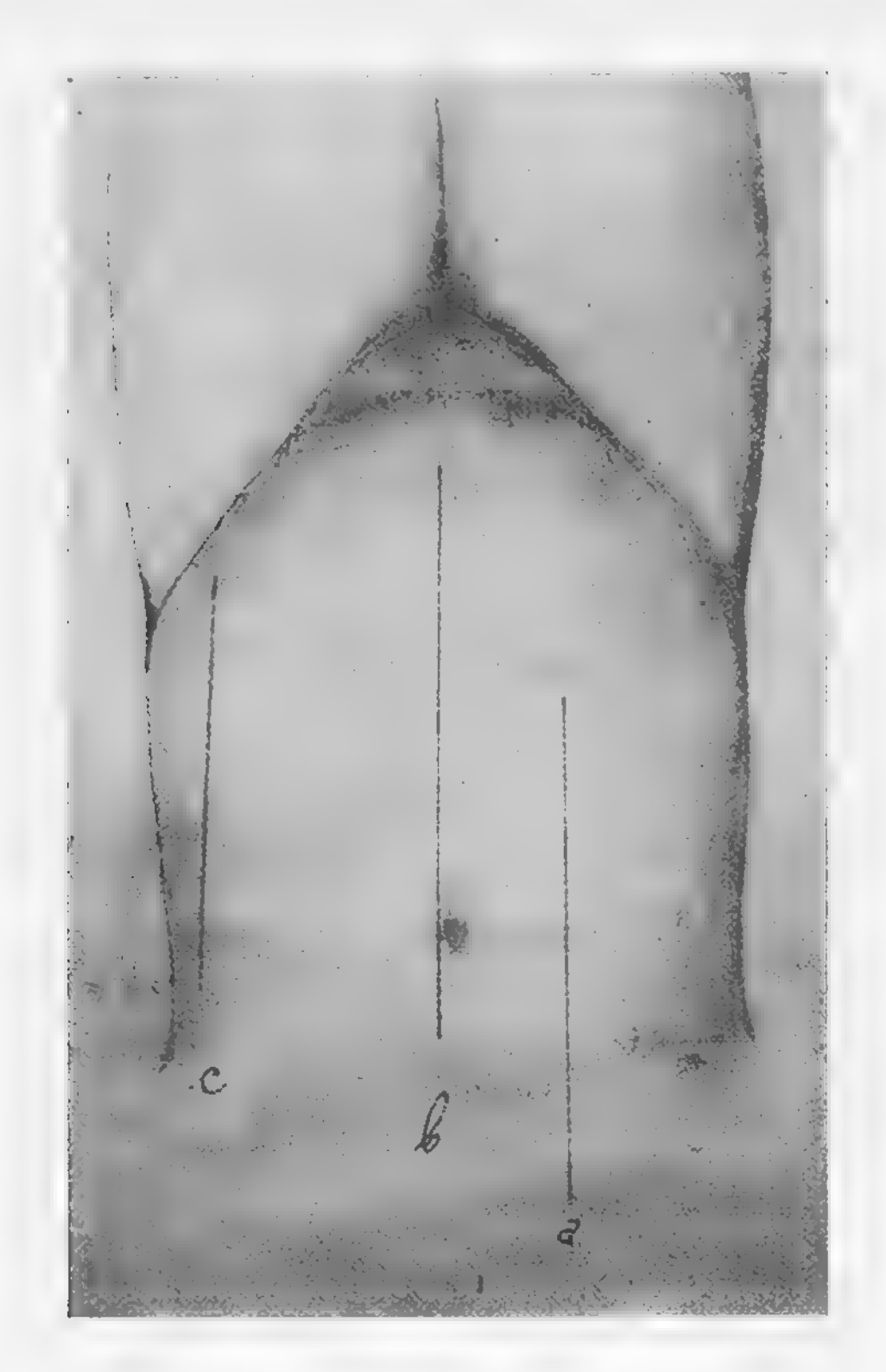


Fig. 1. — Trois incisions de la paroi abdominale : *a*) incision paramédiane employée dans le procédé extrapéritonéal ; *b*) incision médiane employée par nous dans la voie transpéritonéale médiane ; *c*) incision paramédiane droite ou gauche employée par Diez dans son procédé avec le décollement pariétocolique.

à l'extrémité et à la face dorsale, une ulcération à bords irréguliers de la taille d'une pièce de 5 francs all nt jusqu'au périoste, qui dégage une odeur fétide.

A la face interne de la jambe, au tiers moyen, il existe une autre ulcération de la grandeur d'une pièce de 5 francs.

La température locale est de 36°1 pour le pied gauche, de 33°5 pour le pied malade.

La tension artérielle au bras : 15-11 au Pachon.

A la cuisse gauche : 19-11.

A la cuisse et à la jambe malades, pas d'oscillations au Pachon.

Le Bordet-Wassermann sanguin est négatif. L'urée sanguine, 0,30 p. 1.000.

A noter comme antécédents :

Variole de l'enfance.
Blennorragie, chancre mou.
Typhoïde.
Le malade est un fumeur passionné (40 à 50 cigarettes par jour).
Pas d'antécédents collatéraux.
On décide de pratiquer une *artériectomie.*

Le 3 avril 1933, sous rachianesthésie à la novocaïne-adrénaline, on procède à la découverte des vaisseaux fémoraux au niveau de la pointe du triangle de Scarpa.

L'artère fémorale apparaît comme un cordon dur, irrégulier, sans pulsations.

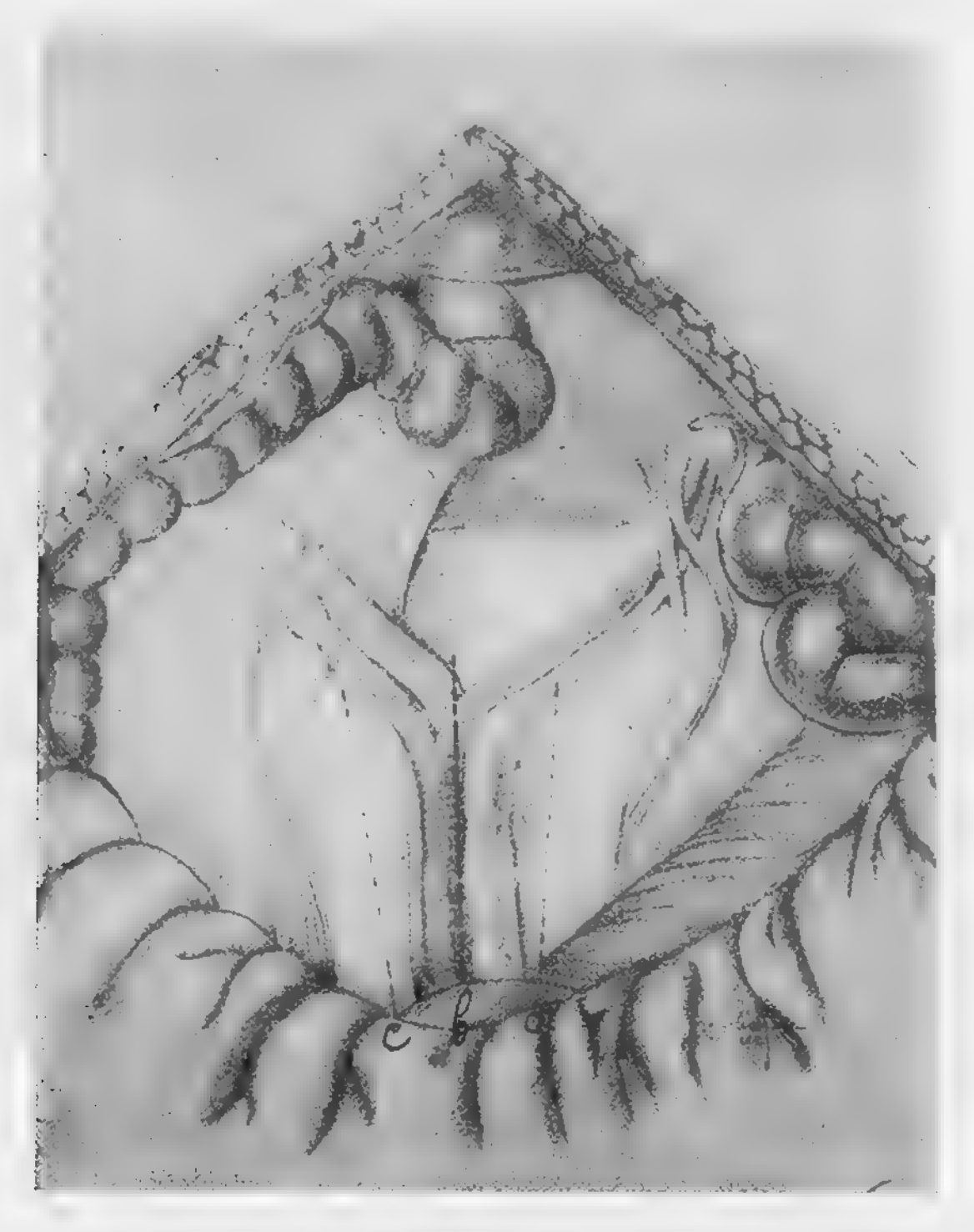


Fig. 2. — La paroi postérieure de l'abdomen avec les grands vaisseaux et avec les trois incisions péritonéales : *a* et *c*) incision paramédiane employée au commencement par Diez ; *b*) incision médiane du promontoire jusqu'à la racine du mésentère préconisée par nous, par laquelle on peut extirper les deux chaînes ganglionnaires sympathiques lombaires du côté droit et gauche dans la même séance opératoire.

La veine a des parois épaissies. On sectionne l'artère à ce niveau après l'avoir séparée de sa gaine. Le bout central ne donne pas. Le bout périphérique donne, non en jet continu et puissant, mais en jet faible comme venant d'une veine. Les deux segments ne battent pas.

On relève, en le libérant, le cordon artériel jusqu'à l'origine de la fémorale profonde qui est aussi thrombosée.

On résèque la fémorale superficielle sur une largeur de 8 centimètres, ainsi que la veine fémorale sur environ 6 centimètres.

L'examen anatomo-pathologique montre un processus d'artérite oblitérante avec thrombus d'organisation relativement récente.

Les suites opératoires immédiates sont excellentes.

Deux jours après l'opération l'œdème et les douleurs ont complètement disparu. Le malade peut dormir horizontalement. C'est pour la première fois depuis six mois qu'il peut se reposer.

La température locale à la face dorsale des deux pieds est égale : 36°2.

Les ulcérations de la jambe et du gros orteil commencent à se déterger, n'ont plus cette odeur fétide, et présentent une tendance à la cicatrisation.

Mais ce résultat ne dura que deux semaines. Les phénomènes se reproduisirent exactement comme avant l'intervention.



Fig. 3. — On observe l'aorte déplacée à gauche et la veine cave déplacée à droite, tandis qu'au milieu la colonne vertébrale est un peu vers la droite; la chaîne ganglionnaire lombaire sympathique de droite, avec le second et le troisième ganglion que nous avons extirpé.

C'est alors que l'on se décide à pratiquer la *sympathectomie lombaire.*

L'intervention a lieu le 12 mai 1936 sous rachi. Novo : 10 centigrammes; adrénaline : V gouttes.

Premier temps : Laparotomie médiane allant du pubis jusqu'à environ 5 centimètres au-dessus de l'ombilic, en position de Trendelenbourg.

On refoule la masse intestinale avec des champs mous en exposant le promontoire jusqu'à la racine du mésentère avec l'aorte et la veine cave inférieure.

Deuxième temps : Incision du péritoine pariétal postérieur sur la ligne médiane en allant de la bifurcation aortique jusqu'à la racine du mésentère entre l'aorte et la veine cave.

Avec une sonde cannelée on écarte les bords de l'incision péritonéale.

Immédiatement en avant des vaisseaux, on rencontre une chaîne ganglionnaire lymphatique que l'on décolle au doigt vers la gauche, et on arrive très facilement sur les gros vaisseaux.

Travaillant seulement avec les doigts, on passe sous le bord interne de la veine cave et on la récline en dehors facilement. La face latérale droite de la colonne vertébrale est découverte et aussitôt apparaît la chaîne ganglionnaire sympathique dont on ne voit que deux ganglions : le deuxième et le troisième.

Troisième temps : L'aide tenant avec les doigts de la main droite la veine cave réclinée en dehors et à gauche, déplaçant à l'aide de la main gauche l'aorte vers la gauche, on a assez de jour pour travailler sur les deux ganglions qui apparaissent sur la face latérale du rachis.

Entre deux veines lombaires qui partent de la veine cave vers la gauche, on met une pince sur le ganglion inférieur dont on sectionne les branches internes, et on libère le cordon sympathique. On procède de même pour le deuxième ganglion lombaire.



Fig. 4.



Fig. 5.

Fig. 4. — Le malade avant l'opération.

Fig. 5. — Le malade douze mois après l'intervention, guéri.

On extirpe ainsi les deux ganglions lombaires droits.

Quatrième temps : Fermeture de l'incision péritonéale postérieure.

Cinquième temps : Fermeture de la paroi en trois plans.

Les suites, mis à part un incident de paroi (éventration), sont excellentes.

L'œdème et les douleurs disparaissent dès le lendemain, la température locale du pied malade s'élève de 1°.

Le malade dort très bien.

Les ulcérations se détergent, bourgeonnent et évoluent rapidement vers la cicatrisation.

Le malade est gardé dans le service pendant trois mois pour y être surveillé. Il quitte l'hôpital guéri, reprenant son service de gardien de villa.

Sept mois après l'extirpation du sympathique lombaire, le malade nous écrit qu'il se sent très bien et qu'il s'acquitte normalement de son service de gardien, n'a plus aucune douleur même après une longue marche. L'œdème et les ulcérations ne se sont plus reproduites.

Les auteurs ajoutent à leur observation quelques commentaires :

1° Ils n'ont pas, par la sympathectomie lombaire, la prétention de guérir la thrombo-angéite oblitérante. L'intervention vise seulement à rétablir l'équilibre circulatoire et à supprimer ainsi les atroces douleurs qui ne cèdent qu'à l'amputation.

2° La voie médiane transpéritonéale qu'ils ont employée leur paraît préférable à la voie extrapéritonéale et à la voie transpéritonéale avec décollement pariéto-colique qui leur paraissent mériter les reproches suivants :

1° Allongement de l'opération pour la réfection de la paroi musculaire dès les deux méthodes;

2° Changer d'hématomes et d'adhérences intestinales pour la deuxième.

Le procédé qu'ils ont employé leur paraît peu traumatisant, peu dangereux, à condition d'employer comme écarteur les mains de l'aide.

Bien qu'ils n'aient pas pratiqué la sympathectomie lombaire gauche en raison de l'absence de phénomènes anormaux de ce côté, ils croient la sympathectomie bilatérale parfaitement possible en passant, pour le côté gauche, entre l'aorte et la mésentérique inférieure.

Je ne veux pas, à propos de cette observation de MM. Stoïan et Costesco, revenir sur la pathogénie de la thrombo-angéite oblitérante.

Bien que l'hypothèse de l'origine surrénalienne ait été fortement contestée, il ne semble pas qu'il faille la rejeter sans appel.

Si Oppel et Leriche, qui ont beaucoup pratiqué la surrénalectomie, ont eu des échecs, ils ont eu aussi quelques succès extraordinaires.

D'autre part, le fait que des greffes surrénaliennes répétées, pratiquées sur l'animal par Masochi en Italie, par Leriche et Frœlich en France, ont produit des oblitérations artérielles et veineuses analogues à celles de la thrombo-angéite, me paraît devoir être pris en considération.

La surrénalectomie, seule méthode permettant d'agir sur le processus oblitérant lui-même, ne peut être complètement oubliée et doit, à mon sens, être combinée aux interventions sympathiques qui, elles, n'agissent que sur la motricité : artériectomie et sympathectomies ganglionnaires.

Pour l'abord de la chaîne sympathique, chacun suivant ses préférences choisit la voie transpéritonéale ou la voie sous-péritonéale.

Il est je crois plus commode, si la sympathectomie doit, en raison des lésions, être bilatérale de la pratiquer par voie transpéritonéale. Elle nécessite une grande laparotomie, un Trendelenbourg accentué, ce qui ne me paraît pas sans inconvénients chez un artéritique.

A moins d'utiliser les décollements colo-pariétaux, l'incision du péritoine postérieur, pour l'abord du sympathique, est bridée vers le haut par

le 3e duodénum, qu'elle soit médiane (Stoïan et Costesco) ou bien latéro-vasculaire (Leriche).

C'est pourquoi la voie sous-péritonéale ne me semble pas devoir être rejetée pour les opérations unilatérales. Le jour qu'elle donne est plus grand. Le schok opératoire est moindre et les adhérences intestinales ne sont pas à redouter. Par contre, la voie transpéritonéale médiane, employée par MM. Stoïan et P. Costesco, me paraît préférable pour pratiquer, en une séance une sympathectomie lombaire bilatérale.



Nécroses des maxillaires consécutives à la curiethérapie interne,

par M. **Dechaume**, stomatologiste des hôpitaux.

Rapport de M. Louis Bazy.

On sait la vogue extraordinaire dont jouissent, en particulier dans le traitement des rhumatismes chroniques, les injections de sels radio-actifs par lesquelles on met en œuvre ce que l'on appelle la curiethérapie interne. Ce que l'on connaît moins, en général, ce sont les accidents redoutables auxquels peut exposer cette thérapeutique, bien qu'ils aient été décrits depuis fort longtemps et notamment en France par M. A. Lacassagne. En effet, dès 1925, les auteurs américains, Hoffmann et Martland, attiraient l'attention sur les nécroses des maxillaires observées chez les ouvriers qui peignent les cadrans lumineux des horloges au moyen d'une préparation de sulfure de zinc rendue phosphorescente à l'état permanent par l'adjonction d'une très faible quantité d'un sel de radium. Dans ce cas particulier, l'accident s'explique aisément par le fait que ces peintres spéciaux avaient la fâcheuse habitude de porter leur pinceau à leurs lèvres pour en faciliter l'appointage. Il s'agit donc là d'une véritable maladie professionnelle.

Mais la nécrose des maxillaires a été aussi observée lorsque les sels radio-actifs sont introduits par injections sous-cutanées, intramusculaires ou intraveineuses, comme c'est le cas en particulier pour les sels de thorium si fréquemment utilisés actuellement en thérapeutique humaine.

M. Dechaume, stomatologiste des hôpitaux, a observé 3 cas de cette curieuse affection et en même temps que de très beaux documents radiographiques, il nous a fait parvenir un très beau travail d'ensemble auquel j'emprunterai les éléments de ce rapport.

Le grand danger des injections de sels radio-actifs est leur accumulation dans l'organisme. Notamment le thorium et le mésothorium auxquels je fais plus spécialement allusion forment des composés complexes et insolubles qui ont une affinité élective pour le tissu réticulo-endothélial et notamment celui des organes hémato-poïétiques (foie, rate, moelle osseuse). Fixés dans ces organes ils émettent des radiations jusqu'à leur désinté-

gration complète, qui, on le sait, ne se produit qu'au bout d'un temps fort long.

L'accumulation des sels radio-actifs est d'ailleurs variable suivant les sujets. Il en est qui, en raison de conditions physiques personnelles, ont une tendance à les emmagasiner dans leurs os où ils produisent à la longue des désordres. Le danger principal de la curiéthérapie interne est justement la longueur du temps qui peut s'écouler entre la fin du traitement et l'apparition des premiers symptômes cliniques.

D'autre part, le fait que l'accumulation des principes radio-actifs est variable suivant lès sujets ne permet pas de préciser quelle est la dose

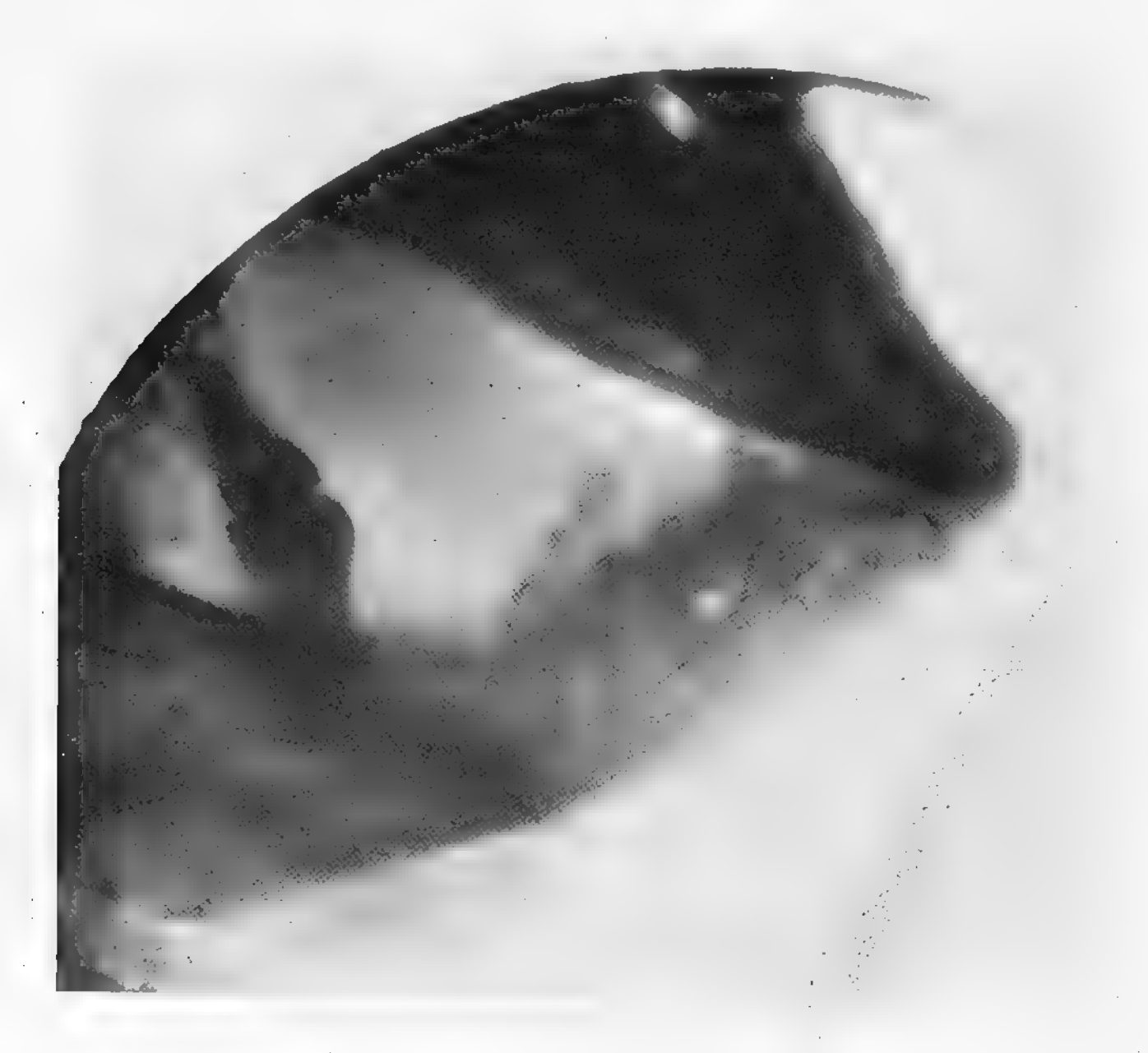


Fig. 1. — Nécrose en évolution.

limite qu'il ne faut pas dépasser. Ruppe et Lebourg ont soigné pour nécrose des maxillaires 3 malades dont les accidents sont apparus à la cinquième série d'injections de thorium X environ chacune de 1.050 microgrammes. Mais un des malades de M. Dechaume a vu survenir des accidents pour avoir reçu 200 microgrammes de mésothorium en injections et en avoir absorbé 100 microgrammes par ingestion.

Un des auteurs, Flinn, qui a le mieux étudié la question reconnaît d'ailleurs qu'on ne peut actuellement établir la quantité de corps radio-actifs qui peut être supportée sans danger. D'après Flinn, l'étude des modifications du sang est insuffisante et seul l'examen électroscopique des sujets permettrait de savoir quelle quantité de substance radio-active est introduite et de suspendre les injections à la moindre indication de rétention. Malheureusement les examens électroscopiques sont tellement délicats et ils

exigent de telles précautions pour être probants qu'ils ne peuvent trouver place dans la pratique courante.

Bien que les éléments radio-actifs soient susceptibles de s'accumuler dans tous les os et d'y produire des désordres, on comprend aisément que les maxillaires soient les plus facilement touchés car l'action des radiations est facilitée par l'infection qui existe toujours plus ou moins au niveau des dents, par le fait aussi que les sels radio-actifs s'éliminent en partie par les glandes salivaires et entretiennent une irritation des gencives.

La nécrose des maxillaires, consécutive à la curiethérapie interne,



Fig. 2. — Élimination de la plus grande partie des maxillaires supérieur et inférieur.

présente quelques caractères spéciaux qui peuvent permettre de la dépister. Tout d'abord, elle possède un début extrêmement insidieux, si bien que lorsque le malade vient consulter, on trouve, en général, des lésions très avancées. Lorsque l'évolution de la nécrose est commencée, elle se poursuit d'implacable façon, toujours très lentement, durant des mois et même des années, sans grands phénomènes généraux ou locaux, sauf s'il y a rétention de pus derrière les séquestres. La cicatrisation est toujours très lente et semble ne devoir se terminer qu'après élimination de la majeure partie, pour ne pas dire de la totalité des maxillaires.

Ces caractères assez tranchés et surtout l'interrogatoire que l'on ne doit pas manquer de faire subir au malade sur les traitements qu'il a pu suivre, permettent de faire le diagnostic. La radiographie n'offre pas de signes

décisifs. Mais on a noté dans un grand nombre d'observations que l'examen radiologique déclenchait souvent une poussée inflammatoire.

Quant à administrer, en dehors de la clinique, la preuve que la nécrose des maxillaires est bien due à la curiethérapie interne, cela paraît bien difficile. M. Dechaume a fait examiner les séquestres prélevés chez ses malades, et grâce à M. Belot il a pu faire rechercher leur radio-activité à l'Institut Curie. Ces investigations n'ont pas donné de résultats non plus que l'examen de la radio-activité de l'air expiré, ni les radiographies du foie et de la rate pour mettre en évidence l'accumulation de produits radio-actifs.

Seuls les examens de sang, montrant chez tous les sujets une anémie marquée, ont été positifs.

M. Dechaume s'est aussi demandé s'il était possible de fixer la date de terminaison des accidents par élimination complète du corps radio-actif. Or, nulle réponse ne peut être fournie à cette question car l'on sait encore mal ce que deviennent les corps radio-actifs dans l'organisme et nous ne sommes pas davantage fixés sur le processus de leur destruction. M. Dechaume avait cru trouver dans le dosage des phosphatases un élément de pronostic pensant qu'il était logique de conclure avec Pautrat : « qu'une hyperphosphatasémie témoigne d'un pouvoir de défense de la moelle osseuse et qu'une diminution de la phosphatasémie est d'autant plus forte que la maladie est plus grave. »

Or les examens que M. Dechaume a fait pratiquer sur ses malades ont montré :

Chez l'un, avec une anémie à 2.300.000 globules rouges et où l'élimination des séquestres paraissait terminée : phosphatase normale;

Chez le second, en cours de séquestration ; phosphatase basse;

Chez le troisième, avec une nécrose évoluant très lentement : phosphatase normale.

En somme, dans cette curieuse affection que constitue la nécrose des maxillaires par curiethérapie interne, tout se passe comme si, sous l'influence des corps radio-actifs l'organisme en général et la moelle osseuse en particulier étaient sidérés et incapables de réagir. M. Dechaume en conclut très justement qu'il faut être très sobre d'interventions chirurgicales car elles sont décevantes. Toute intervention même large n'est pas suivie de cicatrisation et la nécrose se poursuit inexorablement.

Les interventions ne seront donc faites que si les accidents infectieux les nécessitent et elles resteront toujours aussi limitées que possible : extraction des dents, résection de l'os *à la demande*. Ce peu de tendance à la cicatrisation fait que les greffes osseuses pour pallier aux pertes de substance n'ont, en général, qu'une valeur relative.

Alors que pour Martland il n'existerait aucun moyen connu de faire éliminer ou même de neutraliser les corps radio-actifs une fois qu'ils sont fixés dans l'organisme puisqu'ils diminuent seulement par leur décomposition, Flinn croit au contraire que l'ergostérol irradié (vitamine D) qu'il utilise sous forme de viostérol accélérerait l'élimination des sels de radium

et améliorerait ainsi l'état de l'os, à la condition que ce traitement soit continué assez longtemps. M. Dechaume a essayé cette thérapeutique chez un de ses patients : il semble en avoir obtenu quelque effet.

Les dangers des sels radio-actifs en injections ne se bornent pas d'ailleurs à la nécrose des maxillaires. Il y a quelques mois, M. Béclère[1] nous a indiqué, d'après Martland, la proportion véritablement effrayante (27 p. 100) de sarcomes ostéogéniques rencontrés chez les ouvriers en cadrans lumineux. Flinn a observé des fractures spontanées, en particulier chez une jeune femme qu'il a traitée en 1931 et qui n'avait pas travaillé dans la peinture lumineuse depuis 1918. Il insiste à ce propos sur la longue durée de l'action des corps radio-actifs et sur leurs effets tardifs.

On a pris des mesures pour éviter les maladies professionnelles par les corps radio-actifs. Il nous faut veiller de notre côté à ne pas augmenter la liste des *maladies d'origine thérapeutique* à laquelle bientôt, si l'on n'y prend garde, il faudra consacrer un chapitre entier de la pathologie. Aussi, ne puis-je personnellement que m'associer aux conclusions de M. Lacassagne, lorsque, parlant des accidents dus aux corps radio-actifs, il écrit : « La connaissance de ces faits impose aux médecins la plus grande prudence dans la pratique des injections de corps radio-actifs à vie longue ». C'est cette prudence qui m'avait inspiré moi-même lorsque, désireux de profiter des immenses avantages que peut procurer dans certains cas l'artériographie, j'avais manifesté ma répugnance à employer le thorotrast. C'est d'ailleurs aussi sur cette note prudente que termine M. Dechaume en pensant qu'il est nécessaire « de réagir contre l'emploi abusif des injections de corps radio-actifs (au titre du diagnostic et du traitement) et de restreindre leurs indications à un minimum d'affections graves qui ne sont curables par aucune autre thérapeutique. »

Je vous propose, Messieurs, de remercier M. Dechaume de nous avoir adressé un travail si plein d'intérêt.

BIBLIOGRAPHIE

Traité de Lazarus 1913. Mise en évidence par l'autoradiographie des organes des localisations histologiques du polonium injecté dans l'organisme.

A. Lacassagne et J. Lattes : *Bulletin d'Histologie appliquée à la physiologie et à la pathologie, et de technique microscopique*, juin 1924.

Lacassagne : Coup d'œil sur l'état actuel de la thérapeutique interne par les corps radio-actifs. *Paris médical*, 7 février 1925.

Frédérick L. Hoffmann : Nécrose par mésothorium. *Journal of American Medical Association*, **85**, 26 septembre 1925, p. 961.

Harrisson S. Martland : Some unrecognized Dangers in the use and Handling of radio-active substances. *Proceedings of the New York Pathological Society*, **25**, n°s 6-8, novembre-décembre 1925.

Harrisson S. Martland, Philip Coulon et Joseph P. Knef : Some unrecognized Dangers in the use and Handling of radio-active substances. *Journal of American Medical Association*, **85**, 5 décembre 1925, p. 1769-1776.

1. Séance du 17 juin, page 922.

LACASSAGNE : Un nouvel accident professionnel des manipulations de corps radio-actifs : la nécrose des maxillaires. *Paris médical*, n° 6, 16e année, 6 février 1926, p. 132.
DUFIEUX : Contribution à l'étude de l'ostéo-radio-nécrose tardive du maxillaire inférieur (Rôle du système dentaire dans son déterminisme. Sa prophylaxie par la stomatologie). *Thèse*, Paris, 1927.
J. LATTES et A. LACASSAGNE : Elimination du polonium injecté dans l'organisme. *Journal de Radiologie et d'Electrologie*, n° 1, janvier 1928.
CASTLE WILLIAM, K. R. DRINKER et C. R. DRINKER : Nécrose de la mâchoire chez des ouvriers employés au travail avec un colorant lumineux contenant du radium. *Journal of Industrial Hygiene*, **11**, n° 1, 1929, p. 161.
HARRISSON S. MARTLAND : Occupational poisoning in Manufacture of Luminous Watch Dials. *Journal of the American Medical Association*, 9 et 10 février 1929.
Frederick FLINN : Some precautions to be taken when making tests for radio-activity in the living body. *The American Journal of Roentgenology and Radiumtherapy*, **22**, n° 6, décembre 1929, p. 554-556.
Edmund MAC GUFFIE : Contribution à l'emploi du thorium X dans le traitement des coxarthries. *Thèse*, Paris 1930.
Frederick B. FLINN : Elimination of radium salts from the human body. *Journal of the American Medical Association*, **96**, 23 mai 1931, p. 1763-1765.
HARRISSON S. MARTLAND : The occurence of malignancy in radio-active persons. *The American Journal of Cancer*, **15**, n° 4, octobre 1931.
Von Rudolf HOTZ : Nécroses des maxillaires. *Revue mensuelle suisse d'Odontologie*, janvier 1932.
James T. LAKE : Intoxication par le radium. *The Journal of American Medical Association*, 26 mars 1932, p. 1077.
Frederick B. FLINN : Dangers of Internal Radium Therapy. *The American Journal of Physical Therapy*, juin 1932.
RUPPE et LEBOURG : A propos de deux cas de nécrose des maxillaires survenue à la suite d'un traitement par le thorium X. Société de Stomatologie. Paris, 21 juin 1942. *Revue de Stomatologie*, août 1932, p. 462.
A. O. GETTLER : Intoxication par l'eau contenant des traces de radium. *The Journal of American Medical Association*, n° 6, février 1933, p. 400.
F. R. SABIN, DOAN et FROKXER : La production de sarcomes ostéogéniques et les réactions de la moelle osseuse et des ganglions lymphatiques après les injections intraveineuses de chloride de radium et de mésothorium chez le lapin. *Journal of Experimental Medecine*, **56**, 1932, p. 267.
ZIMMERN : L'Emanothérapie artificielle. *Monde Médical*, 1er-15 juin 1934.
DECHAUME : Nécroses des maxillaires à caractères exceptionnels chez des malades ayant reçu des injections de thorium. Soc. Derm. et Syphil., Paris, 19 avril 1934. *Bulletin*, avril 1934, p. p. 637.
Dr POLLET : *Maladies professionnelles. Leur législation*, 1935.
Bureau International du Travail. Radium et autres corps radio-actifs. Fascicule 128.
ROMEY : Un cas de radio-nécrose probable du maxillaire inférieur. Société de Médecine du Bas-Rhin, 25 mai 1935.
GUÉRIN : Ostéo-thorionécrose tardive des maxillaires. *Thèse*. Paris 1935.
ZAEIER : Complications maxillo-dentaires, consécutives à un traitement rœntgenthérapique épilatoire de la lèvre supérieure. IIe Congrès international de Stomatologie, Bologne, avril 1935.
RUPPE, LEBOURG et GUÉRIN : Ostéoradionécrose tardive des maxillaires. *Revue de Stomatologie*, juillet 1935, p. 456.

M. **Moulonguet** : Les travaux de M. Dechaume sont très intéressants, mais, au point de vue pratique, je crois que le diagnostic de radionécrose du maxillaire est bien difficile à établir. Je n'en veux pour preuve que l'observation suivante. Il s'agit d'un Argentin soigné par notre collègue Dechaume lui-même, avec le diagnostic de radionécrose du maxillaire : cet homme avait reçu, pendant plusieurs années, plusieurs séries d'injections de mésothorium. Quand j'ai vu ce malade, il avait une panostéite du maxillaire inférieur avec des clapiers purulents dans la bouche et plusieurs

fistules géniennes et sous-maxillaires. Nous avons cherché, MM. Dechaume, Mallet et moi à faire la preuve du diagnostic de radionécrose ; or, les recherches physiques (curigraphies, etc.) furent négatives. J'étais donc resté septique et j'avais, par des biopsies et des prélèvements, cherché à asseoir d'autres diagnostics : mycose, néoplasme, etc., mais nos recherches étaient restées négatives. Le malade est reparti chez lui à peu près dans le même état. Dernièrement, j'ai reçu de ses nouvelles par mon ami le Dr P. Jauréguy (de Buenos-Ayres) : de nouvelles recherches faites là-bas auraient permis de découvrir dans les foyers maxillaires *l'actinomyces*. Ce cas serait donc un exemple d'actinomycose du maxillaire inférieur.

Voilà qui montre bien la difficulté de faire le diagnostic de radionécrose du maxillaire, en se basant uniquement sur l'anamnèse d'un traitement de curiethérapie interne.

M. **A. Béclère** : D'une manière générale, en tenant compte de tous les faits connus, faits cliniques et faits expérimentaux, je crois qu'on peut encore aller plus loin que ne le fait M. Bazy. Il me paraît légitime de dire non pas seulement qu'on doit être prudent dans l'emploi des sels radioactifs, mais qu'on devrait renoncer absolument à introduire quelque substance radioactive que ce soit, même en quantité minime, dans l'organisme soit en vue du diagnostic comme dans l'artériographie, soit surtout dans une intention thérapeutique, ce qui entraîne la répétition des injections.

Toute introduction de substance radioactive dans l'organisme, comme moyen de diagnostic ou comme agent de traitement, comporte, en dépit de son innocuité immédiate deux dangers qui pour apparaître tardivement n'en sont pas moins redoutables : d'une part des lésions du squelette, d'autre part, à une date encore plus éloignée, des néoplasmes, des ostéosarcomes.

On devrait, à l'avenir, renoncer absolument à toute introduction de ce genre et surtout abandonner complètement la curiethérapie interne.

A la demande de M. Pierre Duval, l'Académie décide de nommer une Commission, composée de MM. Ant. Béclère, Pierre Duval, Cl. Regaud, Rouhier et Louis Bazy, chargée de formuler un avis sur l'usage des corps radio-actifs en injections.

Cellulo-dermite récidivante inguino-crurale, d'origine indéterminée,

par MM. **J. Dupas**, chirurgien des hôpitaux de la Marine,
G. Daydé et **X. Soubigou**.

Rapport de M. ALBERT MOUCHET.

La communication récente à notre Académie par le professeur Lombard (d'Alger), d'un cas de cellulite torpide inguino-crurale (séance du 26 février dérnier) a incité MM. Dupas, Daydé et Soubigou à nous

adresser une observation très intéressante et très fouillée qui paraît entrer dans le cadre tout nouveau de cette affection sur laquelle le professeur Favre en 1933 [1], puis MM. Chevallier et Fiehrer en 1934 [2] ont attiré l'attention. Je dois dire tout de suite que cette cellulite décrite par Favre n'a rien de commun avec la maladie de Nicolas-Favre, appelé à tort lymphogranulomatose et que Favre lui-même veut qu'on désigne — pour éviter toute confusion — dorénavant sous le nom de *poradénite*.

Cavill... (Victor...), dix-neuf ans, matelot canonnier à bord du « *Foch* », entre à l'hôpital maritime de Ste-Anne (Toulon) le 14 août 1933 avec le diagnostic « contusion de l'aine droite, hématome à surveiller ».

Trois jours auparavant, ce marin aurait été victime d'un accident et aurait reçu au niveau de l'aine droite le choc d'un appareil métallique pesant 35 kilogrammes.

A l'examen, nous constatons dans cette région une tuméfaction inflammatoire importante intéressant la peau et le tissu cellulaire sous-cutané. Cette tuméfaction circonscrite ne siège pas dans l'aire du *triangle de Scarpa*, mais en dehors d'elle, le long *de son bord externe* ; elle s'étend du haut en bas depuis l'épine iliaque antéro-supérieure jusqu'à l'union du tiers supérieur avec le tiers moyen de la cuisse droite et en dehors gagne la face externe du membre.

La peau à son niveau est rouge violacé, œdématiée, douloureuse et dure à la pression sauf en un point central ramolli et fluctuant.

Quoique la température atteigne 39° et le pouls 110, l'état général est peu touché.

Il n'existe aucune *porte d'entrée* infectieuse visible.

Le malade a présenté en 1931 et en juin 1933, une adénite inguinale droite sur l'origine de laquelle il ne peut donner de précision ; il nie toute affection vénérienne et n'accuse aucune autre maladie dans ses antécédents. Ces deux adénites ont du reste guéri très rapidement sans suppuration.

Actuellement, il *n'existe aucune réaction ganglionnaire*.

Etant donné le traumatisme, le diagnostic que nous posons est celui d'*hématome infecté phlegmoneux*.

Sous anesthésie générale au kélène, le jour même de l'entrée, la tuméfaction est incisée au niveau du point fluctuant. Issue abondante de sérosité hématique avec tissus sphacélés formant une véritable éponge.

La température et les signes inflammatoires locaux régressent rapidement.

Sur un prélèvement fait au cours de l'intervention, le laboratoire nous répond : « absence de germes à l'examen direct et après culture ».

Sous l'influence des seuls soins locaux (pansements humides au Dakin), tout semble rentrer dans l'ordre et nous pensons à une affection banale lorsque, le 3 septembre, la plaie opératoire étant cicatrisée, une *nouvelle tuméfaction* inflammatoire se développe et évolue au même endroit.

Le 5 septembre, la tuméfaction atteint le volume du poing, est nettement fluctuante, tandis que tout autour les téguments sont le siège d'un œdème dur, douloureux. La température monte à 39°.

Le 7 septembre, on incise la nouvelle collection : issue abondante d'une sorte de pus visqueux légèrement hématique et tout rentre à nouveau dans l'ordre.

Ces phénomènes inflammatoires aigus (placard induré et formation d'abcès

1. Cellulites torpides en nappe de l'aine. *Annales de dermatologie*, n° 10, octobre 1933, p. 909.

2. Cellulité torpide en nappe de la région abdomino-inguinale. *La Presse Médicale*, n° 29, 11 avril 1934, p. 577.

n dehors du triangle de Scarpa) devaient se *reproduire encore deux fois* et nécessiter deux nouvelles incisions les 29 septembre et 26 octobre 1933.

Puis, finalement, tout disparaît et le malade sort de l'hôpital apparemment guéri et porteur d'une vaste cicatrice à la racine de la cuisse droite.

Un examen du contenu de l'abcès incisé, le 29 septembre, a montré encore : « Ni pus ni germes à l'examen direct et, après culture, absence de réaction leucocytaire » (Dr Marcandier).

Cette première manifestation de la maladie ne nous a pas intrigués outre mesure malgré ses caractères bien spéciaux. Il n'a pas été pratiqué d'autres examens pendant cette période, sauf une analyse des urines qui n'a montré ni sucre ni albumine, et une formule sanguine, formule-type d'une suppuration aiguë banale (G. R., 4.800.000 ; G. B., 12.600 ; polyn., 79 : éosinop., 0 ; lympho., 16 ; mono., 5).

Notre attitude expectative devait être assez bien récompensée puisque survint alors une *période de onze mois pendant laquelle le malade ne se plaignit plus de rien.* Il assure normalement son service et la cicatrice de la cuisse ne le gêne en aucune façon.

Cependant, tout n'était pas fini.

Brusquement, sans cause apparente, en octobre 1934, il voit réapparaître les accidents et revient dans notre service avec le diagnostic : « abcès chaud de la racine de la cuisse droite au niveau d'une cicatrice chéloïdienne opératoire ».

Nous constatons en effet que la cicatrice de l'affection ancienne est le siège d'un placard inflammatoire large comme une paume de main, rouge vineux, remarquable par sa consistance : elle est dure, ligneuse.

Ce placard, douloureux à la pression, peut être mobilisé en bloc sur les plans sous-jacents. Il est uniquement pariétal. En son centre, il présente une zone ramollie fluctuante.

Cette tuméfaction, toujours située en dehors de l'aire du triangle de Scarpa, ne s'accompagne d'aucune gêne des mouvements de la hanche. Les ganglions inguinaux, cruraux et iliaques restent indemnes et ne sont pas douloureux. Il n'y a pas de périadénite.

L'état général est peu touché. La température, qui était de 38°9 à l'entrée, tombe dès le lendemain à la normale. Rien à signaler par ailleurs. L'examen et le toucher ano-rectal sont négatifs.

Le 26 octobre, jour de l'hospitalisation, la zone abcédée est incisée sous anesthésie générale au kélène. Du pus séro-gommeux, glaireux, grisâtre est évacué. L'exploration au doigt de la cavité nous montre que le processus inflammatoire touche uniquement la paroi (peau et tissu cellulaire), la transformant en une véritable masse scléreuse et que l'aponévrose et tout ce qui existe au-dessous est intact.

A l'examen *bactériologique*, pas de germes à l'examen direct ni après culture (Dr Pirot).

La plaie opératoire se cicatrise bien, mais l'induration tégumentaire persiste et l'évolution de l'affection va se poursuivre avec un caractère plus tenace et récidivant qu'elle ne l'avait déjà manifesté onze mois auparavant.

En effet, le 9 novembre 1934, cette cellulodermite présente une *nouvelle poussée aiguë* avec formation d'un abcès qu'on incise.

Le 14 novembre, *récidive*, puis le 20 novembre, le 28 novembre, le 11 décembre, le 22 décembre, le 11 janvier 1935 et ainsi de suite. En tout, le malade va présenter dans la même région et jusqu'au 4 septembre 1935 — soit en deux ans — *42 poussées inflammatoires aiguës avec abcès consécutifs* ayant nécessité 31 interventions (certains abcès s'étant évacués seuls après sphacèle de la peau).

Chacune de ces collections a présenté le même type clinique : développement au niveau d'un placard induré, cartonné, de cellulo-dermite siégeant à la racine de la cuisse droite, le long du bord externe de la région du triangle de

Scarpa ; contenu d'aspect tantôt séro-gommeux, tantôt formant une masse glaireuse gélatiniforme sans germes décelés ; signes généraux infectieux fugaces ; formule leucocytaire de suppuration ; absence de réaction ganglionnaire nettement caractérisée.

Cette évolution à caractère tenace et récidivant, échelonnée sur une aussi longue période, n'a pas été sans épuiser notre arsenal thérapeutipue et sans exercer nos recherches.

Et, en effet, malgré tous les traitements locaux et généraux auxquels a été soumis le malade : pansements aux antiseptiques divers, aux bouillons-vaccins, etc., pyothérapie, injections de septicémine, de sérum de Vincent, de vaccins polyvalents, de sels de Cu, d'As, etc., l'affection a évolué sans que rien n'y fasse. Toutes nos recherches pour donner une étiquette à la maladie ont été vaines.

12 examens de pus ou sérosité sur 14 pratiqués *n'ont décelé de germes ni à l'examen direct ni après culture* sur milieux aérobies et ont montré, dans presque tous les cas, *l'absence de réaction leucocytaire.*

2 examens seulement furent positifs, l'un révéla du staphylocoque, l'autre du streptocoque, germes d'infection surajoutée très probablement.

Une culture en milieu *anaérobie* (gélose de Veillon) est restée négative.

Une culture sur milieu de Sabouraud *pour mycose* est demeurée stérile après vingt jours d'étuve

Une culture sur milieu de Lœwenstein fut également négative.

Un cobaye inoculé fut sacrifié et son autopsie ne montra rien d'anormal.

La recherche du *bacille de Ducrey* ne donna aucun résultat positif.

Un examen *anatomo-pathologique* d'un fragment des tissus formant le fond d'une des plaies fut fait le 16 février 1935 : « Il s'agit de tissu conjonctif adulte fibreux enserrant dans ses mailles par endroits du tissu de granulation », nous répondit le laboratoire (Dr Buge).

Le Vernes syphilis = 0. Le Vernes tuberculose = 15. *Deux réactions de Frei* furent négatives.

De nombreuses *formules sanguines* ne donnèrent comme médication qu'une *hyperleucocytose* variant entre 10.000 et 15.000 globules blancs avec polynucléose variant entre 79 et 81 p. 100. Une *radiographie* de la région malade ne montra aucune lésion perceptible du squelette.

Enfin, à partir de septembre 1935, le placard inflammatoire induré de la cuisse s'assouplit et il ne se produit plus d'abcès. Le 16 septembre, le malade sort de l'hôpital. Il présente une cicatrice, large, étalée, souple, au niveau de laquelle les tissus ne sont plus infiltrés. Il n'existe aucune adhérence profonde. Pas de gêne des mouvements, pas de troubles circulatoires du membre inférieur. On signale seulement quelques troubles sensitifs hyperesthésiques à la partie inférieure de la cicatrice. L'état général du malade est excellent.

En résumé, l'affection chronique qu'il a présentée et qui menaçait de durer et d'entraîner la réforme est entrée spontanément dans la voie d'une guérison sans séquelles importantes.

Cette guérison s'est confirmée depuis et le marin que nous avons revu en janvier 1936 a repris son service sans interruption nouvelle.

Nous nous trouvons donc en présence d'un malade qui pendant deux ans a présenté dans la région de l'aine et de la racine de la cuisse droite toute une série de collections fluctuantes aiguës se manifestant sur un fond de cellulo-dermite inflammatoire, épaisse et dure, dépassant largement en importance le foyer de ramollissement. Collections pseudo-purulentes de nature particulière, à contenu glaireux, gélatiniforme, de couleur jaune grisâtre quelquefois hématique, sans germes décelables ni cultivables sur

les milieux habituels : collections s'accompagnant de signes généraux infectieux fugaces et dans l'intervalle desquelles l'état général du sujet était remarquablement bon.

Cette affection est survenue chez un sujet en apparence sain et à la suite d'un traumatisme se bornant à une CONTUSION SANS PLAIE VISIBLE.

Elle a *guéri spontanément* et les divers traitements mis en œuvre pour la combattre n'ont jamais donné l'impression d'influencer d'une façon quelconque son évolution.

Les nombreux examens biologiques et bactériologiques pratiqués n'ont pas permis de déceler son origine. La réaction ganglionnaire de voisinage a été nulle ou presque.

*
* *

Cette observation est à quelques détails près analogue à celle présentée par M. le professeur Lombard. Elle diffère par certains points de celles publiées par le professeur Favre et MM. Chevallier et Fiehrer.

Chez le malade de MM. Dupas, Daydé et Soubigou, comme chez celui de Lombard, on remarque une évolution plus longue, une allure moins torpide puisqu'il y a eu une succession de poussées aiguës avec formation de ramollissement, de pseudo-abcès ayant nécessité presque tous l'intervention chirurgicale. Cependant, étant donné que ces collections se sont manifestées sur un fond de cellulo-dermite épaisse, ligneuse, étant donné la négativité de tous les examens faits pour déceler son étiologie, les auteurs pensent que cette affection doit être rattachée à la cellulite torpide de Favre et Chevallier et constitue dans le cadre de cette maladie une forme clinique itérative à poussées aiguës.

Malgré la négativité des cultures, on peut se demander si cette cellulite n'est pas le fait d'un microbisme latent du carrefour lymphatique inguino-crural, mettant en cause un germe anaérobie atténué, primitivement attiré vers un lieu de moindre résistance (contusion, cicatrice opératoire, injections médicamenteuses). De pareils germes pourraient en effet provoquer selon la valeur du terrain sur lequel ils évoluent des déterminations voisines de celles que nous ont appris à connaître l'étude expérimentale de l'infection anaérobie atténuée chez l'animal : œdème gélatiniforme dans la profondeur, cartonné en surface, tendance au sphacèle, absence de réaction ganglionnaire, rareté ou absence apparente des germes en cause, chimiotactisme négatif des éléments leucocytaires.

*
* *

Aux considérations fort judicieuses exposées par MM. Dupas, Daydé et Soubigou, je voudrais ajouter les réflexions suivantes :

Je tiens d'abord à souligner le fait étiologique un peu spécial dans cette observation, c'est-à-dire l'*existence d'une violente contusion de l'aine droite*. Dans les observations antérieures de Favre, de Chevallier et Fiehrer, de Lombard, on ne trouve aucune espèce de cause à l'apparition de la cellulite :

pas la moindre plaie, pas le plus minime traumatisme local. Ici, il y a eu une contusion grave par un appareil métallique du poids de 35 kilogrammes.

Si j'insiste sur ce point, c'est que, tout récemment, au cours d'une expertise sur un cycliste renversé par un autobus il y a six mois et soigné à l'Hôtel-Dieu pour une fissure transversale sans déplacement de la branche ischio-pubienne idéalement consolidée, j'ai constaté une cellulite des deux régions inguino-crurales avec vergetures de la peau. Les téguments étaient pâles et il n'y avait aucune menace de suppuration.

Je voudrais enfin rappeler, comme l'a fait notre collègue Lombard, que ces cellulites torpides qui suppurent à la façon de celle qu'il nous a communiquée le 26 février 1936, et du cas nouveau apporté par MM. Dupas, Daydé et Soubigou, doivent être rapprochées de ces *phlegmons ligneux* décrits dès 1893 par Reclus dans ses Cliniques de la Pitié.

Le dernier mot n'est pas dit sur toutes ces cellulites, sur leur classification, sur leur étiologie qui reste encore énigmatique.

Ainsi que vous le voyez, venant après les études de Favre, de Chevallier et Fiehrer, après la communication de Lombard, l'observation de MM. Dupas, Daydé et Soubigou apporte une importante contribution, à l'étude des cellulites torpides et récidivantes de la région inguino-crurale.

Je vous demande, Messieurs, de remercier MM. Dupas, Daydé et Soubigou, de leur très intéressante observation et de la publier dans nos Mémoires.

COMMUNICATIONS

Un cas de lymphangite avec gangrène de la main,

par **M. G. Métivet.**

Le 14 mars 1936, dans la matinée, M. Lev..., trente-huit ans, tailleur, se pique la face dorsale de l'auriculaire gauche avec un fragment de « vieux bois ». Quelques heures plus tard, apparaît au niveau de la piqûre, une phlyctène à contenu brunâtre, spontanément douloureuse.

Le soir : état fébrile, céphalée, courbature. Le Dr Lair, appelé par le malade, constate la présence de cette phlyctène et une lymphangite avec légère tuméfaction de l'annulaire et de l'auriculaire. Il pratique une injection de sérum antitétanique et prescrit des applications humides et chaudes. Au cours d'un bain de main : perte de connaissance.

Le 15 mars : état stationnaire, avec tendance à l'amélioration. Le gonflement des deux derniers doigts diminue.

Le 16 mars : la courbature, la céphalée ont disparu ; l'état fébrile persiste. La main est enflée dans son ensemble et l'on constate l'existence de phlyctènes à contenu citrin sur le dos de la main. Dans la soirée et dans la nuit, apparaissent sur les trois premiers doigts, au niveau de leur face dorsale, des phlyc-

tènes à contenu brunâtre. Ces doigts sont le siège de *douleurs spontanées atroces*, qui éveillent des idées de suicide.

Le 17 mars, le malade entre dans mon service. Malade pâle, déprimé, couvert de sueurs, fébricitant. Gonflement en battoir de la main gauche, des doigts et de la partie inférieure de l'avant-bras, sans démarcation nette entre les tissus sains et les tissus malades. Sur la face dorsale de l'avant-bras : placards et traînées de lymphangite. Sur la face dorsale de la main : larges phlyctènes à contenu citrin et fibrineux. Sur la face dorsale des trois premiers doigts, empié-



tant sur leurs faces latérales : phlyctènes à contenu séro-hémorragique, recouvrant un derme grisâtre et insensible. Traitement : ablation de l'épiderme des phlyctènes, bains et pansements humides. Traitement général banal. Et, comme le liquide des phlyctènes paraît contenir une association de streptocoques et de staphylocoques : injections de sérum de Vincent. Dans les jours qui suivent, le processus gangréneux se limite aux trois premiers doigts.

Au traitement local, on adjoint les applications de cataplasme. Et au traitement général, on ajoute des injections de sérum antigangréneux, et l'administration d'acécholine et de rubiazol. Lentement, les parties sphacélées s'éliminent spontanément. On doit ouvrir deux collections séro-purulentes de la face dorsale de la main et de la partie inférieure de l'avant-bras. Finalement les plaies se cicatrisent.

Actuellement, la main est encore volumineuse. Et malgré des massages fréquents, les deux derniers doigts n'ont récupéré qu'une partie de leur flexion active.

J'ai cru devoir vous apporter cette observation. Rien dans l'examen du malade, dans l'étude oscillométrique, dans les recherches de la glycémie ou des réactions sérologiques de la syphilis, ne m'a paru susceptible d'expliquer une telle complication d'une lymphangite. Peut-être faut-il faire jouer un rôle à l'association streptocoque-staphylocoque. Je serais heureux si l'un de vous avait une explication pathogénique à proposer.

A propos de l'anus artificiel sous-angulo-colique gauche à la manière de Chevassu,

par M. G. **Rouhier.**

Dans la séance du 30 mars 1933, mon ami le professeur Chevassu, dans une communication à propos de l'anus sous-angulo-colique par l'incision du flanc qu'il nous a décrit en 1919 et qui a fait le sujet de la thèse de Godard en 1924, constatait que peu d'entre nous paraissaient avoir adopté cette opération qu'il pensait être à peu près seul à pratiquer avec quelques-uns de ses élèves.

Je puis assurer à Chevassu que, depuis qu'il m'a montré lui-même sa technique lors d'un remplacement que j'ai fait jadis dans son service comme chirurgien du bureau central, je l'ai très souvent mise en pratique avec des indications diverses, et je n'ai jamais eu qu'à me louer de cette excellente opération.

Je suis tout à fait d'accord avec lui pour reconnaître qu'elle n'a que des avantages sur l'anus iliaque gauche, que l'anus sous-angulo-colique se nettoie aussi facilement, qu'il est très facile à appareiller, qu'il laisse le ventre libre et propre, et enfin qu'il est beaucoup plus continent par suite de l'épaisseur des couches musculaires traversées qui lui font par leur tonicité un sphincter passif et par leur contraction un sphincter actif, volontaire, souvent capable de couper la colonne fécale, et au moins plus effectif que les minces couches des muscles larges de la fosse iliaque. Enfin, il est suffisamment bas sur le gros intestin pour ne pas nuire à la digestion et pour que les matières soient à peu près aussi formées que quelque 20 ou 25 centimètres plus bas.

Si, cependant, je ne l'ai pas, dans tous les cas de ma pratique, substitué à l'anus iliaque, c'est que ce dernier est souvent l'aboutissant d'une laparotomie exploratrice qui n'a pu se terminer par une exérèse. Dans ce cas, il est beaucoup plus simple, et moins shokant pour l'opéré, de passer l'S iliaque qu'on a dans la main à travers la paroi de la fosse iliaque que de refermer l'incision médiane ou latérale pour faire ensuite l'incision du flanc.

Par contre, je pratique toujours exclusivement l'anus sous-angulo-colique de Chevassu dans deux catégories de circonstances : 1° dans les cas où l'S iliaque est difficile à attirer dans la plaie iliaque, soit qu'elle soit trop

courte, ou trop rétractée, soit qu'elle soit œdémateuse et déjà envahie par la tumeur de voisinage, en sorte que l'anse pourrait se déchirer sous les tractions et qu'en tous cas l'anus artificiel serait lui-même envahi de bonne heure par la propagation de la tumeur.

2° Dans tous les cas où j'établis un anus artificiel comme temps préliminaire à une amputation du rectum ou au moins avec la pensée de pouvoir la faire dans l'avenir, car l'anus artificiel sous-angulo-colique ne peut gêner en aucune façon ni les manœuvres intra-abdominales, ni l'abaissement du côlon ; il est en effet séparé de toute la partie qu'il peut être nécessaire d'abaisser par le côlon descendant fixé. C'est véritablement dans ce cas l'opération de choix.

Enfin, je veux vous raconter un cas plus exceptionnel où l'anus artificiel à la manière de Chevassu m'a rendu grand service.

Mlle X... entre d'urgence à l'hôpital Boucicaut, dans le service de Dujarier pour une obstruction intestinale par rétrécissement du rectum. Un anus iliaque est pratiqué par notre collègues des hôpitaux Redon, alors interne du service.

Les jours suivants, je constate chez cette malade un rétrécissement du rectum assez tolérant et je me prépare à le faire dilater avec des bougies, quand on me vante les bons effets de la diathermie, que je consens à laisser tenter. Cette diathermie fut pratiquée dans un service spécialisé des hôpitaux de Paris, dans les conditions techniques les meilleures, et le résultat fut que ce rétrécissement tolérant, ce rétrécissement large, si je puis ainsi m'exprimer en empruntant ce terme à mon maître Pozzi, fut transformé incontinent en un rétrécissement serré, filiforme, infranchissable. Mais, cela, c'est une autre histoire dont je vous reparlerai en vous présentant les radiographies de cette malade.

Quoi qu'il en soit, cette pauvre femme fut ramenée dans le service peu de temps après, en état d'obstruction intestinale nouvelle et présentant un énorme prolapsus de son gros intestin, au niveau de l'anus artificiel, une anse de gros intestin longue de plus de 30 centimètres pendant au dehors, irréductible et étranglée.

J'essayai sans succès de la réduire par taxis sous anesthésie générale; je dus finalement ouvrir le ventre sur la ligne médiane, réduire par l'intérieur, et je complétai par une colopexie étendue.

Le résultat fut excellent pendant un an. Au bout d'un an, cette malade revint à Boucicaut avec un prolapsus intestinal pareil au précédent, aussi étendu, mais non étranglé. Pendant l'année écoulée, M. Dujarier avait prématurément disparu et le service avait été pris par mon maître et ami Labey. Je montrai cette malade à Labey, je lui demandai de bien vouloir s'en charger et il lui fit en ma présence une résection de toute la partie intestinale herniée.

Le résultat fut encore très bon et dura un an. Au bout de ce temps, de nouveau la malade revint à Boucicaut avec un prolapsus pareil aux deux premiers et Labey me la renvoya à Necker, au pavillon Bilgrain dont j'étais devenu le chirurgien. Que faire? La colopexie avait duré un an, la résec-

tion n'avait pas donné un résultat plus durable. J'essayai de cercler les deux orifices d'un fil d'argent, comme Lenormant nous a appris à le faire pour les prolapsus rectaux.

Dès que la malade se leva, le prolapsus se reproduisant, je craignis un étranglement sur les fils et je dus les enlever très vite.

En désespoir de cause, je fis à cette malade, par l'incision du flanc, un anus sous-angulo-colique à la manière de Chevassu, espérant qu'à ce niveau l'intestin, mieux fixé, ne serait pas aussi exposé à se prolaber, et dès que le fonctionnement de l'anus sous-angulo-colique fut bien établi, je fermai complètement l'anus iliaque et reconstituai la paroi au-dessus de lui.

Mon espoir s'est trouvé justifié.

Je ne vous dirai pas que l'intestin ne se hernie pas quelque peu au niveau de ses deux bouts, formant un petit prolapsus en T. Cependant, depuis plusieurs années, il n'a pas progressé et reste compatible avec la vie et les occupations de la malade, tandis que les prolapsus successifs de l'anus iliaque mettaient cette femme continuellement sous la menace de l'occlusion et ne lui permettaient aucune activité, car on ne peut être qu'une infirme avec 60 ou 80 centimètres de gros intestin poisseux et saignant pendant sur le ventre dans un pansement vaseliné.

En cette occasion encore, l'opération de Chevassu m'a donc été extrêmement précieuse.

M. **Maurice Chevassu** : Je remercie mon ami Rouhier d'avoir apporté ici le résultat de sa très longue et très instructive expérience.

Je recommande en effet, depuis bien longtemps, de remplacer l'anus iliaque habituel par un anus artificiel haut sitné, dont Rouhier vient de souligner les avantages.

Je désirerais adresser à mes collègues deux requêtes. La première, c'est de vouloir bien essayer le procédé, au moins une fois. La deuxième, c'est de lui conserver le nom d'anus sous-angulo-colique, qui me paraît préférable à toute autre appellation.

L'injection intraveineuse de scopolamine, morphine, narcotine, éphédrine comme complément de l'anesthésie locale (méthode de Kirschner),

par MM. **Jacques-Charles Bloch**, **Pierre Rolland** et **Roger Vieillefosse**.

L'emploi systématique de l'anesthésie locale dans certains types d'interventions — chirurgie gastrique par exemple — se heurte parfois à des difficultés du fait de la grande sensibilité de certains malades. Or, les

avantages de ce mode d'anesthésie, principalement dans les opérations de longue durée, nous ont incités à en faire bénéficier le plus grand nombre de sujets possible, en diminuant, par l'emploi d'agents pharmacodynamiques, la sensibilité générale des patients.

Certains malades, une bonne majorité d'ailleurs, supportent parfaitement, sans se plaindre ni souffrir, les douleurs qu'entraînent à un degré variable, une opération faite sous anesthésie locale; il nous paraît inutile, dans ces cas, de chercher à atténuer la sensibilité de ces sujets et nous préférons ne faire un traitement complémentaire qu'à ceux qui en ont réellement besoin.

Malheureusement, il est difficile, sinon presque impossible, de prévoir quelles seront les réactions d'un sujet au cours de l'intervention sous anesthésie locale. Tel malade qui nous apparaît nerveux et craintif, sera parfois d'une sagesse exemplaire, tel autre paraissant très calme, se révélera, au contraire, d'une sensibilité rendant le travail du chirurgien difficile. Dès les premiers coups de bistouri, parfois au cours de l'anesthésie même, sous l'influence des piqûres de l'aiguille, le malade va révéler sa vraie sensibilité, C'est à ce moment qu'il est intéressant de pouvoir modifier cette sensibilité le plus rapidement possible : *la voie intraveineuse* apparaît alors comme la plus adéquate pour l'introduction de l'agent correctif.

Nous avons utilisé dans ce but différents alcaloïdes dont certains ont déjà été employés avec succès en Allemagne par Kirschner [1] et quelques autres auteurs [2], [3].

Si nous avons modifié quelque peu les combinaisons employées par Kirschner, nous tenons cependant à lui attribuer dès maintenant le mérite de l'originalité de cette technique.

Avant de passer à l'étude clinique, nous avons tenu à faire nous-mêmes une courte expérimentation chez l'animal. Sans doute, les alcaloïdes que nous avons utilisés (morphine, scopolamine, narcotine, éphédrine) sont bien connus et leur action pharmacodynamique bien établie. Il ne saurait donc s'agir ici d'un travail de physiologie parfaitement inutile, mais nous avons voulu nous assurer qu'il n'y avait aucune accumulation d'effet toxique à craindre, par l'emploi simultané de ces substances et des solutions employées pour l'anesthésie locale.

Nous avons utilisé constamment pour l'anesthésie locale la solution de Kirschner, mélange à parties égales de novocaïne, 1 p. 200 et de percaïne, 1 p. 4.000. Cette solution fut injectée avec l'appareil à pression de gaz carbonique, précédemment décrit par l'un de nous [4].

EXPÉRIMENTATION ANIMALE. — Nous avons expérimenté sur des chiens éveillés et sur des chiens anesthésiés au chloralose.

Chaque animal a reçu une dose de solution anesthésique — novocaïne,

1. KIRSCHNER : *Der Chirurg.*, n° 9, 1935, p. 265.
2. PHILIPPIDES : *Der Chirurg.*, n° 13, 1935, p. 451.
3. SIEBNER : *Z. für Chirurg.*, 62, 1935, p. 388-391.
4. J.-C. BLOCH et VAUTHIER : *Anesthésie et Analgésie*, 1935, p. 107.

percaïne — oscillant entre 30 et 45 cent. cubes, ce qui, ramené au kilogramme d'animal, représenterait 210 à 315 cent. cubes chez un homme de 70 kilogrammes. Dans chacun de ces essais nous avons pris un tracé au polygraphe de Jacquet [1].

L'enregistrement du pouls fémoral et du rythme respiratoire suivi chaque fois pendant plus d'une heure, nous a permis d'étudier sans aucune interruption les réactions de l'animal en expérience. A aucun moment, même avec des doses surajoutées, nous n'avons eu d'animal en danger. Les modifications des rythmes cardiaque, pulmonaire et de la pression artérielle qui se sont produites sont toujours restées faibles. Tous nos chiens, même ceux qui furent chloralosés, étaient parfaitement normaux le lendemain de l'expérience.

Mieux que de longues digressions les tracés numéros 1, 3, 5 et 6, relatifs aux essais correspondants décrits plus loin, confirment ces observations. Autant qu'il est permis d'intégrer du chien à l'homme, nous avons considéré que ces résultats nous permettaient de passer à l'étude clinique.

Étude clinique. — Expérimentant cette méthode depuis plus de six mois, nous n'avons cependant recueilli que 17 observations. On comprendra ce faible nombre d'observations, si l'on veut bien se rappeler, ainsi qu'il a été dit plus haut, que nous avons réservé cette technique aux patients qui se sont révélés particulièrement difficiles, sinon impossibles à opérer avec la seule anesthésie locale. En fait, si nous n'avions pas utilisé ces injections intraveineuses, nous aurions souvent dû pratiquer l'anesthésie générale pour pouvoir effectuer l'intervention dans de bonnes conditions.

Pour les trois quarts de ces malades, il s'agissait d'opérations d'une durée d'une heure et demie à deux heures. Même avec l'anesthésie au protoxyde d'azote, c'est-à-dire par le produit le moins toxique, nous ne sommes pas certains qu'aucun d'eux n'aurait présenté de complications post-opératoires pulmonaires ou autres.

Or, chez tous ces malades, particulièrement difficiles et ayant subi des interventions graves, les suites opératoires furent très bonnes. Nous croyons donc pouvoir recommander cette technique.

Les premiers essais furent faits avec la solution E [2] utilisée par Kirschner (obs. I à IV).

Par la suite, nous avons utilisé la solution P [3] (obs. VII à XVII) à la dose de 1 c. c. 5 à 2 cent. cubes.

1. Le polygraphe de Jacquet a été utilisé de préférence aux appareils classiques parce qu'il permet de prendre facilement des enregistrements de très longue durée, plusieurs heures, sans interruption.

2. Solution E (solution d'Eucodal Merk) : 1 cent. cube contient : bromhydrate de scopolamine, 1/2 milligramme ; éphétonine, 2 milligrammes ; chlorhydrate de dihydro-oxycodéinone, 10 milligrammes.

Ce dernier corps est inscrit dans le tableau B au même titre que la morphine dont il peut d'ailleurs être considéré du point de vue chimique comme un dérivé.

3. Solution P (Phlébafine du Dr Pierre Rolland) : 2 cent. cubes contiennent : bromhydrate de scopolamine, 1/2 milligramme : chlorhydrate de morphine, 5 milligrammes ; chlorhydrate de narcotine, 25 milligrammes ; chlorhydrate d'éphédrine, 25 milligrammes.

L'injection intraveineuse doit être poussée lentement (deux minutes au moins) ce qui permet de proportionner la dose suivant l'effet obtenu, parfois le malade est calmé instantanément, plus fréquemment il faut attendre quelques minutes. En général, le patient est devenu très somnolent en dix minutes et reste dans cet état jusqu'à la fin de l'intervention et dans les premières heures qui suivent.

La tension artérielle ne subit jamais de variation importante. Elle passe de 15-12 à 15 1/2-11 1/2 dans l'observation V, de 14 1/2-6 à 13 1/2-6 dans l'observation VIII; de 14 1/2-5 1/2 à 13-5 1/2 dans l'observation XVII.

Le pouls ne paraît pas subir de variation systématique; parfois, un peu plus rapide à la suite de l'injection (obs. VII, VIII), nous le voyons dans certains cas légèrement ralenti (obs. V, IX, XII).

Dans les opérations sur l'estomac on observe assez fréquemment des nausées, nous n'en avons observé ici que deux fois (obs. XIII et XVII).

Nous avons eu deux échecs (ob. II et X). Dans le premier cas (obs. II) l'injection de solution *E* ne ramena le calme que pendant quelques instants puis très vite le malade recommença à se plaindre et à s'agiter et nous dûmes l'endormir à l'Ombrédanne. Dans le second cas (obs. X) nous avons observé de même avec 1 c. c. 6 de solution P, un calme de quelques instants, puis le malade recommença à s'agiter. Nous essayâmes alors de l'endormir au protoxyde, mais le patient se révéla particulièrement résistant et au bout d'une demi-heure, il n'avait pas encore perdu connaissance. Nous lui enlevâmes alors le masque et le malade resta absolument calme jusqu'à la fin, le protoxyde l'avait plutôt excité. L'observation ultérieure d'autres cas nous a amenés à penser que, chez ce malade, l'injection avait agi, mais plus lentement.

En résumé, nos malades ne nous ont à aucun moment inquiétés pendant et après l'intervention, et nous croyons qu'il y a lieu d'essayer cette technique sur une plus large échelle.

Essais sur l'animal.

Essai n° 1. — Chien de 10 kilogrammes.

14 h. 30 : L'animal reçoit d'abord 1/2 centigramme de morphine sous-cutané.

14 h. 45 : Nous lui injectons en dix minutes 45 cent. cubes de mélange novocaïne percaïne sous la peau de la région épigastrique.

15 h. 15 : Nous commençons l'enregistrement de la respiration et du pouls fémoral.

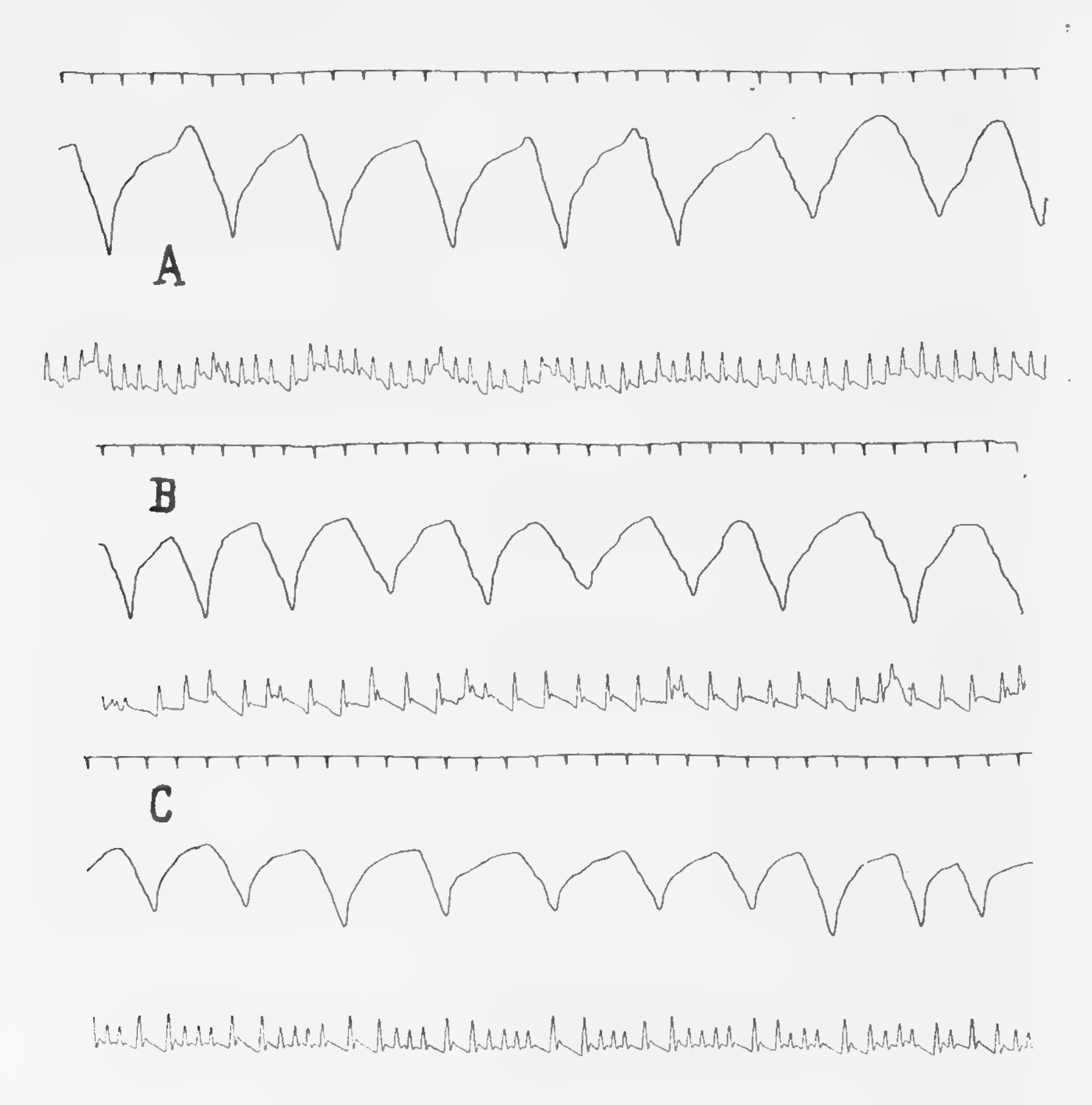
15 h. 25. Sous l'influence de la morphine et du mélange novocaïne-percaïne, l'animal se calme un peu (tracé n° 1, A).

Nous lui injectons alors dans la saphène 0 c. c. 25 d'un mélange de morphine-scopolamine-éphédrine représentant : 1 milligr. 25 de chlorhydrate de morphine; 0 milligr. 06 de chlorhydrate de scopolamine; 3 milligr. 25 de chlorhydrate d'éphédrine.

L'animal réagit un peu au moment de la piqûre, il présente pendant une minute environ un ralentissement du pouls qui de 100 passe à 50 (tracé n° 1-B), puis qui remonte rapidement pour dépasser son régime initial pendant quelques minutes.

Le rythme respiratoire n'est pas modifié.

Par la suite l'animal reste parfaitement calme; nous continuons l'enregis-



Tracé n° 1 (essai n° 1). — Enregistrement de la respiration et du pouls fémoral chez un chien éveillé. A, l'animal est sous la seule influence de l'anesthésique local; B, immédiatement après l'injection de la solution intraveineuse, il présente pendant quelques secondes un ralentissement du pouls; C, quarante-cinq minutes après l'injection intraveineuse, les rythmes pulmonaire et cardiaque sont sensiblement à leur valeur initiale. L'animal, quoique éveillé, reste parfaitement calme.

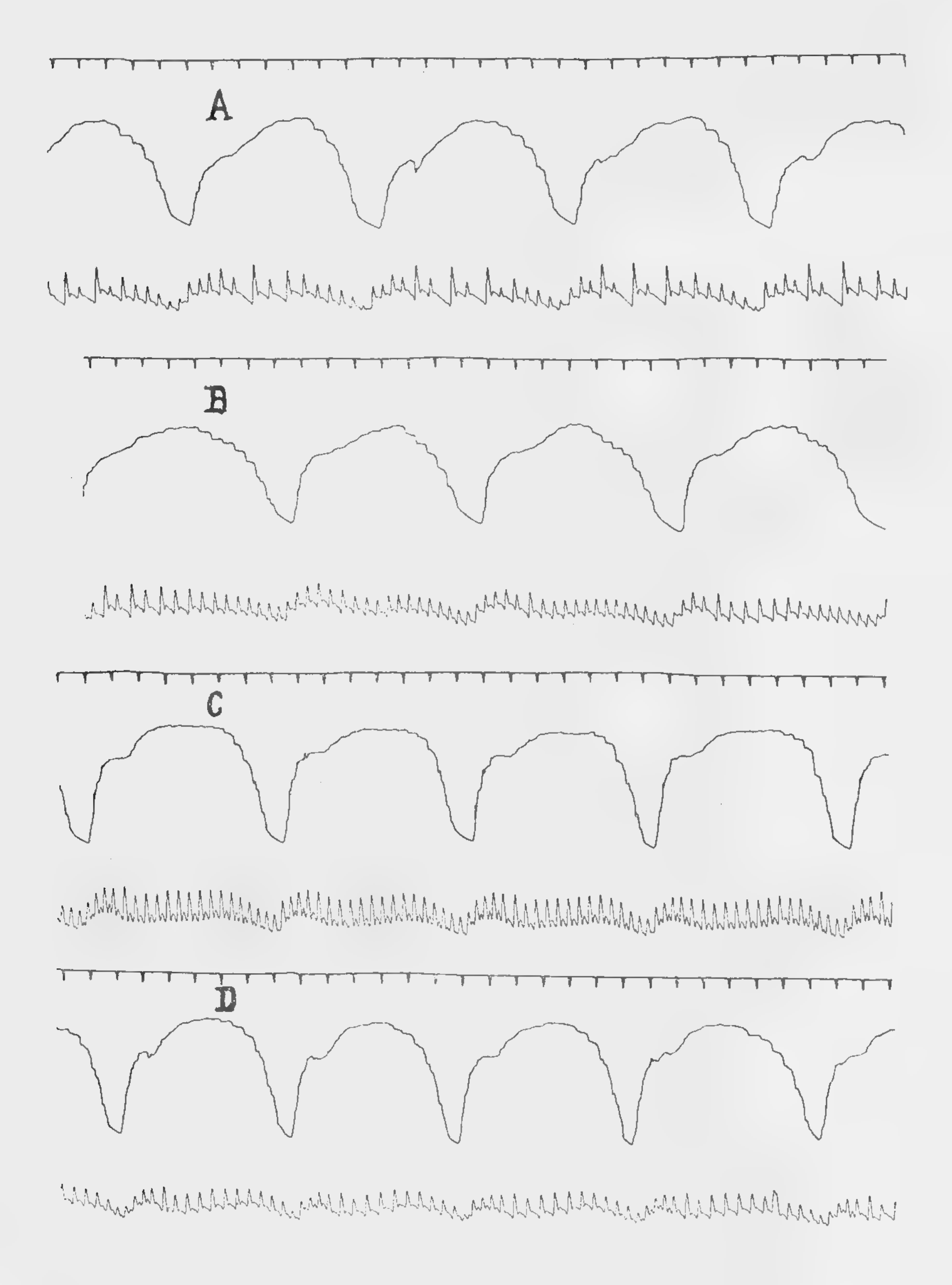
trement pendant une heure sans noter d'agitation. Le chien reste cependant attaché par les quatre pattes sur la table.

Les rythmes respiratoires et cardiaques ne subissent aucune modification notable ainsi qu'en témoigne le tracé n° 1-C relevé à 16 h. 10 soit quarante-cinq minutes après l'injection.

Essai n° 2. — Chien de 10 kilogr. 300.

Nous suivons le même protocole que dans l'essai n° 1, mais avec une dose de 0 c. c. 4 de la même solution.

L'animal réagit sensiblement de la même façon.



Tracé n° 2 (essai n° 5). — Enregistrement de la respiration et du pouls fémoral chez un chien chloralosé. A, l'animal est sous la seule influence du chloralose et de l'anesthésique local ; B, immédiatement après l'injection d'une solution de morphine, scopolamine, éphédrine, nous notons une diminution de l'arythmie ; D, après une injection de narcotine pure, nous observons une régularisation du pouls ; D, nous n'observons aucun trouble à la fin de l'essai.

Essai n° 3. — Chien de 12 kilogrammes. Chloralosé.

15 h. 20 : L'animal est endormi au chloralose (10 centigrammes par kilogramme).

15 h. 55 : Il reçoit sous la peau 40 cent. cubes de mélange novocaïne-percaïne.

16 heures : Le tracé montre une respiration assez irrégulière avec un rythme fémoral rapide (150 pulsations à la minute).

Nous injectons alors dans la saphène 0 c. c. 25 de solution E et nous observons immédiatement une régularisation du tracé, tant pulmonaire que cardiaque correspondant à un sommeil plus profond (tracé n° 3).

16 h. 10 : Nous notons l'apparition d'un rythme respiratoire avec pauses qui s'atténuent à la fin de l'anesthésie.

Ce chien est tout à fait normal le lendemain matin.

Essai n° 4. — Chien de 12 kilogrammes. Chloralosé.

12 h. : L'animal est endormi avec 10 centigrammes de chloralose par kilogramme. Il a un rythme respiratoire lent (6 respirations par minute) et un pouls fémoral à 75.

16 h. 15 : Il reçoit sous la peau au niveau du dos 30 cent. cubes de mélange novocaïne-percaïne.

16 h. 20 : Le rythme respiratoire se ralentit encore un peu.

16 h. 25 : Nous injectons intraveineux 0 c. c. 5 de mélange morphine-scopolamine-éphédrine correspondant à 1 milligr. 25 de chlorhydrate de morphine ; 0 milligr. 125 de chlorhydrate de scopolamine ; 6 milligr. 2 de chlorhydrate d'éphédrine ; nous observons une accélération du pouls qui passe à 140 à 16 h. 30 pour se ralentir progressivement.

16 h. 40 : Nous injectons 2 milligr. 5 de narcotine intraveineux, il n'en résulte aucune modification du pouls ni de la respiration.

Le chien est revenu à son état normal le lendemain matin. La dose reçue correspond sensiblement à 2 c. c. 5 de solution P pour un homme de 70 kilogrammes.

Essai n° 5. — Chien de 12 kilogrammes. Chloralosé.

L'animal est endormi avec du chloralose (10 centigrammes par kilogramme).

17 h. 45 : Nous injectons 40 cent. cubes de mélange novocaïne-percaïne sous la peau.

17 h. 50 : L'animal reçoit 0 c. c. 4 de mélange scopolamine-morphine-éphédrine correspondant à : 1 milligramme de chlorhydrate de morphine ; 0 milligr. 1 de chlorhydrate de scopolamine ; 5 milligrammes de chlorhydrate d'éphédrine.

Le rythme respiratoire n'est pratiquement pas modifié. Le pouls montre une diminution de l'arythmie (tracé n° 5, B).

18 h. 3 : Nous injectons assez rapidement 10 milligrammes de narcotine intraveineux.

L'animal fait cinq ou six respirations rapides témoignant de l'action connue de la narcotine sur le centre respiratoire.

Le pouls devient un peu plus simple et plus régulier (tracé n° 5, C).

18 h. 10 : Nous réinjectons une nouvelle fois 10 milligrammes de narcotine, la réaction est rigoureusement la même.

18 h. 25 : Le tracé n° 5, D, ne montre aucune altération des rythmes.

18 h 30 : L'animal commence à se réveiller, nous interrompons le tracé.

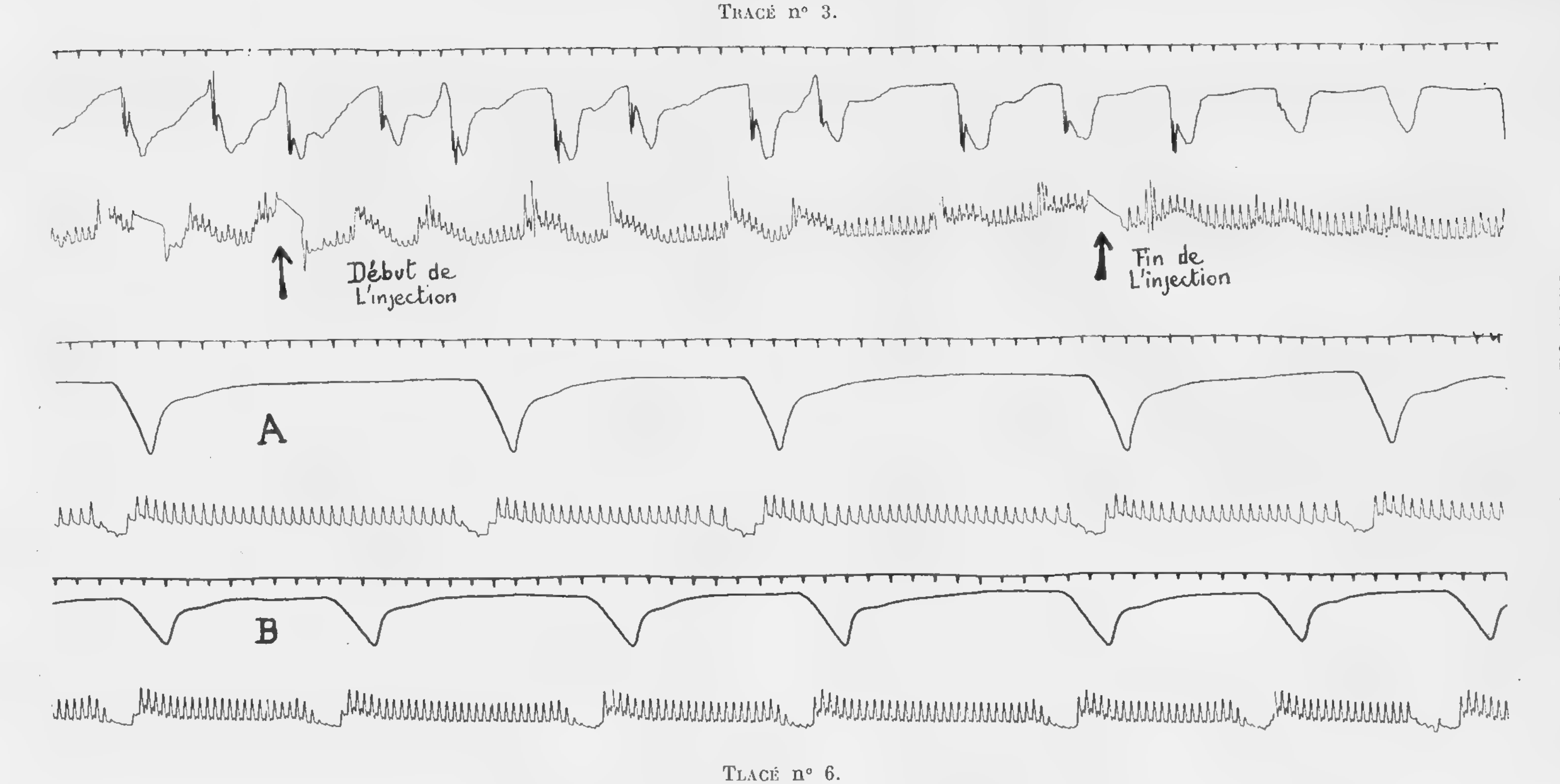
Le lendemain le chien est normal et court dans le chenil.

Essai n° 6. — Chien de 10 kilogrammes. Chloralosé.

Ce chien est celui de l'essai n° 1.

15 h. 30 : L'animal reçoit 10 centigrammes par kilogramme de chloralose.

Tracé n° 3.



Tlacé n° 6.

Tracé n° 3 (essai n° 3). — Enregistrement de la respiration et du pouls fémoral chez un chien chloralosé. Influence de l'injection de 1/4 de centimètre cube de solution « E ».

Tracé n° 6 (essai n° 6). — Enregistrement de la respiration et du pouls fémoral chez un chien chloralosé. A, l'animal est simplement soumis à l'influence du chloralose et de l'anesthésique local ; B, l'animal, au bout d'une heure d'expérience, a reçu en plusieurs fois une dose de solution P correspondant au triple de la dose normale chez l'homme.

15 h. h. 40 : Nous lui injectons 40 cent. cubes de mélange à parties égales de novocaïne-percaïne.

16 h. : L'animal présente un rythme respiratoire irrégulier et un pouls à 140 (tracé n° 6, A).

16 h. 2 : Nous injectons 0 milligr. 1 de scopolamine.

Le rythme respiratoire est un peu ralenti, le pouls n'est pas sensiblement modifié.

16 h. 10 : Nous injectons 4 milligrammes d'éphédrine.

La respiration est modifiée, l'animal prenant une respiration de type périodique.

Le rythme et l'amplitude du pouls fémoral sont nettement diminués pendant quelques minutes.

16 h. 25 : Les rythmes respiratoire et fémoral sont revenus à leur valeur initiale.

16 h. 30. : Nous injectons 10 milligrammes de narcotine.

Le rythme respiratoire est très légèrement accéléré.

16 h. 50 : Nous injectons 0 c. c. 4 de mélange morphine-scopolamine-éphédrine correspondant à : 1 milligramme de chlorhydrate de morphine; 0 milligr. 1 de chlorhydrate de scopolamine; 5 milligrammes de chlorhydrate d'éphédrine, sans produire aucun trouble.

17 h. : Nous arrêtons le tracé, l'animal est en excellent état (tracé n° 6). Après avoir reçu en une heure : 0 milligr. 2 de scopolamine; 1 milligramme de morphine; 9 milligrammes d'éphédrine; 10 milligrammes de narcotine, ce qui, ramené à un homme de 70 kilogrammes correspondrait à près de 6 cent. cubes de solution E, soit trois fois la dose employée.

Observations cliniques.

Observation I. — M. S..., quarante-cinq ans, sommelier. Ulcère duodénal.

Laparotomie médiane sus-ombilicale ; ulcère duodénal avec infiltration jusqu'à D2; le décollement est pratiquement impossible. Gastrectomie pour exclusion avec résection de la muqueuse pylorique.

Le malade se plaint beaucoup dans les premiers temps de l'opération. Nous lui injectons 0 c. c. 8 de solution E. Il est calmé immédiatement et somnole pendant tout le temps de l'intervention.

Obs. II. — M. Alexandre B..., trente-trois ans. Ulcère duodénal.

Ulcère anciennement perforé et suturé, très adhérent au pancréas, gastrectomie avec résection duodénale étendue.

Ce malade est pusillanime et extrêmement nerveux. Il reçoit avant l'intervention deux piqûres de morphine à une heure d'intervalle. Dès les premières piqûres de l'anesthésie locale, il commence à s'agiter et devient vite impossible.

Une injection de 0 c. c. 8 de solution E intraveineux amène une courte période de rémission, puis assez rapidement le malade recommence à se plaindre et il doit être endormi. L'anesthésie est difficile à obtenir et exige des quantités massives d'éther.

Les suites opératoires sont excellentes.

Obs. III. — M. Claude C..., trente-huit ans, mécanicien. Goitre basedowien.

Hémithyroïdectomie subtotale gauche chez un basedowien opéré il y a trois ans d'hémithyroïdectomie droite.

Le malade n'ayant pas eu de morphine préalable reçoit avant le début de l'intervention 0 c. c. 4 de solution E. Il reste calme pendant les trente premières minutes de l'opération, puis commence ensuite à s'agiter. Nous lui injectons alors à nouveau 0 c. c. 4 de solution E, ce qui ramène immédiatement le calme jusqu'à la fin de l'intervention.

Obs. IV. — M. P..., restaurateur. Sténose du duodénum par adhérences.

Gastrectomie compliquée et rendue particulièrement difficile par suite d'adhérences nombreuses.

Ce malade a déjà été opéré trois fois.

Il a reçu une piqûre de morphine une heure avant l'intervention. Nous lui faisons tout de suite après son anesthésie locale, qui a provoqué des réactions douloureuses, une injection intraveineuse de 0 c. c. 7 de solution E. Le malade continue à souffrir pendant quelques minutes, puis se calme et reste somnolent pendant toute l'intervention qui dure une heure trente.

Obs. V. — M. Louis D..., quarante-quatre ans, garde-champêtre. Sympathicectomie périfémorale sous l'arcade pour troubles trophiques d'un moignon.

Tension artérielle : 15-12. Pouls : 90.

Dès les premiers temps de l'opération le malade qui n'a pas eu de morphine paraît beaucoup souffrir.

Nous lui injectons 0 c. c. 7 de solution E et presque immédiatement le patient déclare qu'il souffre beaucoup moins. Tension artérielle dix minutes après l'injection : 15 1/2-11 1/2 ; pouls : 85.

Obs. VI. — M. Paul B..., quarante-deux ans, mécanicien. Ulcère duodénal non retrouvé ; simple intervention exploratrice.

Ce malade, extrêmement sensible, commence à gémir et à s'agiter dès l'ouverture de la paroi, rendant l'opération particulièrement difficile.

Une injection intraveineuse de 0 c. c. 8 de solution E ramène assez vite le calme (environ dix minutes).

Obs. VII. — M. Georges B..., trente ans. Laparotomie exploratrice sur diagnostic d'ulcère duodénal non retrouvé.

Le malade s'agite beaucoup dès le début de l'intervention, une injection de 1 c. c. 5 de solution P amène un calme suffisant au bout de quelques minutes.

Le pouls, qui était à 120 avant l'injection, passe à 130 immédiatement après. Il est à 128 à la fin de l'intervention.

Obs. VIII. — M. F..., vingt-huit ans, monteur. Ulcère pylorique.

Gastrectomie suivant le procédé de Finsterer.

Le malade a eu une piqûre de morphine une heure avant le début de l'intervention.

Tension artérielle : 14 1/2-6 ; pouls à 92.

Dès l'ouverture de la paroi, le malade paraissant beaucoup souffrir, nous lui injectons 1 c. c. 5 de solution P.

Cinq minutes après le malade est calmé et nous notons : tension artérielle : 13 1/2-6 ; pouls à 120.

L'intervention se poursuit normalement pendant deux heures quinze sans qu'à aucun moment le patient gêne l'opérateur.

Le pouls est à 88 au bout d'une heure. A la fin de l'intervention, nous notons : tension artérielle : 14 1/2-9 ; pouls : 88.

Obs. IX. — Mme D..., quarante-cinq ans, ménagère. Gros néoplasme pylorique.

Exérèse large avec le pédicule ganglionnaire et résection gastrique, type Finsterer.

Une agitation sérieuse dans les premiers temps opératoires est calmée au bout de quelques minutes par l'injection de 1 c. c. 5 de solution P.

Le pouls a 108 avant l'injection, passe à 104 quelques minutes après ; il reste bien frappé.

La malade reste somnolente pendant toute l'intervention qui dure deux

heures trente. De temps en temps, un tiraillement lui fait ouvrir les yeux ou la fait gémir pendant quelques secondes et elle redevient absolument calme.

La fermeture de la paroi provoquera cependant quelques plaintes.

Obs. X. — M. B..., cinquante-neuf ans. Ulcère de la petite courbure perforé, bouché dans le mésocôlon transverse.

Libération et gastrectomie.

Le malade est très agité et se plaint fortement dès le début de l'intervention.

Nous lui injectons 1 c. c. 6 de solution P. Nous obtenons assez vite un calme relatif, mais, au bout de peu de temps, le malade recommence à souffrir et à s'agiter, rendant le travail impossible.

Nous essayons alors de l'endormir au protoxyde d'azote : nous obtenons ainsi un calme relatif, mais pas le sommeil. Chaque fois que la douleur est un peu plus vive, le malade recommence à crier et à s'agiter. Au bout d'une demi-heure nous retirons le masque à notre patient qui n'a jamais dormi, et nous avons la surprise de le voir rester absolument calme et somnolent à peu près jusqu'à la fin de l'intervention.

Obs. XI. — M. Stéphan G..., quarante-cinq ans, manœuvre. Ulcère de la petite courbure.

Laparotomie médiane pour ulcère de la petite courbure, à la partie médiane libre. Gastrectomie large.

Dès les premières injections de novocaïne, le malade commence à s'agiter sur la table.

Nous lui injectons seulement 1 cent. cube de solution P. Le patient continue à s'agiter pendant encore dix minutes, puis il se calme et ne gêne plus l'opérateur jusqu'à la fin, se contentant de pousser un gémissement discret, mais presque permanent. Le pouls reste au voisinage de 100 et très bien frappé jusqu'à la fin de l'intervention qui dure deux heures trente.

Obs. XII. — Mme M..., cinquante ans. Ulcère du duodénum.

Laparotomie médiane; petit ulcère induré mais non adhérent; gastrectomie large par le procédé de Finsterer.

Très nerveuse, la malade s'agite avant l'intervention et crie aux premières piqûres de l'anesthésie locale.

Son pouls est à 120; une injection intraveineuse de 1 c. c. 5 de solution P ramène le calme en cinq minutes environ, puis la malade reste somnolente jusqu'à la fin de l'intervention qui dure deux heures.

Le pouls reste bien frappé et voisin de 100.

Obs. XIII. — M. L..., soixante-neuf ans. Ulcère géant de la petite courbure.

Gastrectomie avec ablation de l'ulcère adhérent au mésocôlon transverse et au pancréas.

L'injection intraveineuse de 2 cent. cubes de solution P chez ce malade très agité depuis le début de l'intervention ramène immédiatement le calme. Au bout d'un quart d'heure, le patient est somnolent et reste calme jusqu'à la fin de l'intervention. Cependant le malade présente, à un moment, quelques nausées.

Obs. XIV. — M. François M..., cinquante et un ans, journalier. Ulcère du pylore avec sténose.

Gastrectomie large par le procédé de Finsterer.

D'abord courageux, le malade s'abandonne brusquement avec intempérance de langage et agitation très gênante.

Nous lui injectons 1 c. c. 5 de solution P. Le patient se calme progressivement, mais cependant assez rapidement.

Une demi-heure après l'injection, le malade est très somnolent et il restera dans cet état jusqu'à la fin de l'intervention qui dure deux heures. Il présentera de courtes phases de sommeil qu'un grognement vient interrompre par moments.

Obs. XV. — M. Ernest S..., trente-huit ans, manœuvre. Néoplasme du pylore.

Gastrectomie large, décollement coloépiploïque, ablation des ganglions rétro-pylorique ainsi que ceux de la petite courbure.

Le malade, un peu agité dès le début, reçoit d'abord intraveineux 1 c. c. 5 de solution P qui ramène immédiatement le calme. Recommençant à se plaindre au bout d'une heure et demie, nous pratiquons une nouvelle injection de 1 cent. cube qui calme le patient jusqu'à la fin de l'intervention.

Obs. XVI. — M. Marius D..., vingt-neuf ans, garçon de café. Ulcus de la petite courbure.

Gastrectomie par le procédé de Finsterer; petit épiploon très infiltré rendant difficile la fermeture du duodénum qu'on n'arrive pas à extérioriser ; fermeture par enfouissement.

Le patient reçoit 1 c. c. 8 de solution P dès l'ouverture de la paroi, car il se révèle très sensible. Il est immédiatement soulagé et calmé et ne gêne plus l'opérateur, cependant il pousse de temps quelques gémissements et ne présente que de courtes périodes de sommeil. Son pouls, qui était à 97 avant l'injection, est passé à 100 tout de suite après et reste à 100 jusqu'à la fin de l'intervention.

Obs. XVII. — M. Charles J..., trente-cinq ans, monteur. Enorme néo gastrique adhérent au pancréas et au mésocôlon transverse.

Décollement coloépiploïque, libération difficile du néo. Résection gastrique large avec épiploon et ganglions sous- et rétro-pyloriques. Ablation des ganglions de la petite courbure.

La tension artérielle étant de 14 1/2-5 1/2, le malade reçoit 1 c. c. 2 de solution P. Le patient est calmé, mais insuffisamment, étant donné les particularités opératoires très douloureuses. Sa tension passe quelques minutes après l'injection à 13-5 1/2. Nous faisons à nouveau, quinze minutes après, une nouvelle injection de 1 cent. cube. Le malade continuera encore à gémir de temps en temps mais ne gênera plus l'opérateur.

M. **Gernez** : Si M. Arrou avait été là, il aurait certainement pu donner sur la Scopolamine les renseignements les plus circonstanciés : j'essaierai de le faire, mais moins bien que lui.

Il y a trente-deux ans, j'assistai dans le service de mon maître Terrier aux premiers essais de l'action de la Scopolamine et depuis cette époque je suis resté fidèle à son emploi.

1° *Remarques générales.* — Au début nous n'avions pas en notre possession un produit parfaitement stable et titré, d'autre part sa posologie n'était guère bien précise.

Peu à peu tout s'est classé : les effets physiologiques sur l'organisme humain ont été parfaitement étudiés avec un produit toujours identique quelle qu'en soit la marque.

2° *Son emploi dans les anesthésies loco-régionales.* — Depuis plus de vingt ans je ne fais aucune anesthésie de ce genre sans l'employer de la

façon suivante : 75/10 de milligramme associés à 1 centigramme de morphine une heure avant l'intervention.

(Yeux bandés, oreilles bouchées, le malade est laissé dans une salle sombre, sans aucun bruit).

L'anesthésie loco-régionale peut être ainsi pratiquée le plus aisément du monde sans ratés dus à la pusillanimité ou au nervosisme du malade.

J'abaisse la dose suivant le poids du malade, son état général, la nature de l'intervention et sa durée. Toutes les interventions sur l'estomac et le gros intestin ont été ainsi pratiquées. J'ai pu mener à bien un bon nombre d'interventions sur la vésicule.

Depuis huit ans, j'opère ainsi en position assise toutes les lésions bucco-cervico-faciales, quelle que soit leur étendue, dans le centre anticancéreux de l'hôpital Tenon.

La cause est donc entendue, pour moi du moins.

Mon collègne Bloch fait une injection intraveineuse suivant la formule de Kirschner (avec association d'éphédrine) au moment de l'intervention. Je fais une injection sous-cutanée avant l'intervention, sans adjonction d'autre produit.

Peu importe : ce qui est à retenir, c'est que, depuis longtemps, pour obtenir des anesthésies loco-régionales agréables pour le chirurgien et l'opéré, j'employais comme il le fait des doses *assez élevées* et *innocentes* de Scopolamine.

J'ajouterai que je n'ai usé que trois fois de la Géno-Scopolamine, produit moins toxique préparé suivant les principes de Polonowsky, professeur de chimie à la Faculté de Lille. Lambret a de ce produit une assez longue expérience.

M. Capette : Peut-être faut-il remettre exactement les choses au point. Le bromhydrate de scopolamine a été rapporté d'Allemagne en 1904 par Desjardins et c'est chez Walther qu'eurent lieu les premiers essais. Le produit était employé en Allemagne à doses élevées, en gynécologie et en obstétrique ; mais Walther n'employa que des doses faibles, 1/4 de milligramme associé à 1 centigramme de morphine, le tout injecté une heure avant l'intervention. M. Arrou augmenta la teneur de la scopolamine, employant couramment 1/2 milligramme. Ce qu'il y a de certain, c'est que depuis plus de trente ans, presque tous les élèves de Walther et de M. Arrou ont employé et emploient encore ce produit. Mais ceci n'a pas trait à la communication de J.-C. Bloch et j'y reviens. Depuis la fin de 1935, j'emploie couramment comme anesthésique de base, le mélange Scopolanine-Eucodal-Ephétonine par injections sous-cutanées. Fort étudié depuis 1926 et employé par Kirschner, par Borgard, Dax et Weigand en Allemagne, par de Meuron à Lausanne depuis 1932, ce produit préparé par Merck est conditionné suivant deux dosages, l'un faible, l'autre fort. J'ai essayé les deux et je considère le dosage faible comme presque toujours suffisant. Chaque ampoule de 1 cent. cube contient 1/2 milligramme de bromhydrate de scopolamine, 1 centigramme d'eucodal et 2 milligr. 1/2 d'éphétonine, produit semblable

à l'adrénaline, destiné à compenser les propriétés toxiques de la scopolamine.

En donnant la veille au soir et le matin de l'opération, trois heures avant, du véronal ou du phanodorme, en pratiquant une heure et demie avant l'opération une injection sous-cutanée du contenu d'une ampoule, en répétant une injection semblable trois quarts d'heure avant, on obtient un sommeil souvent profond et pouvant alors remplacer toute narcose par inhalation; j'ai pu ainsi pratiquer diverses opérations dont une amputation du sein avec curage axillaire, des appendicites, des hernies, une fermeture d'anus iliaque et plusieurs amputations des membres inférieurs.

Dans d'autres cas, il a fallu compléter par quelques bouffées d'éther; on peut enfin pratiquer une anesthésie locale que l'on proportionne aux réactions de l'opéré.

J'ajoute que le produit n'est certainement pas très toxique; une erreur de transmission des ordres provoqua le même jour, dans mon service de Bichat, l'emploi de doses fortes associées à des doses supplémentaires de morphine; les deux opérés dormirent toute la journée, et l'un d'eux, plus âgé n'urina que bien peu durant dix-huit heures; mais tout rentra rapidement dans l'ordre et il n'y eut aucun accident retardé.

Il s'agit donc d'un produit anesthésique intéressant qui mérite d'être étudié et employé en France, comme il l'est depuis plus de dix ans en Allemagne.

M. **Rouhier** : Je ne puis que m'associer à mes amis Gernez et Capette pour rappeler que, depuis trente-deux ans, exactement depuis 1904, la scopolamine est employée comme anesthésique de base par M. Walther et par M. Arrou avec les meilleurs résultats. Tous les élèves ici présents de ces deux maîtres ont longuement employé ce mode d'anesthésie rapporté par Desjardins et expérimenté dans le service de Walther.

Cependant, je crois devoir me séparer quelque peu de Capette pour la question de dose. Il faut se rappeler que la scopolamine, telle que Desjardins l'avait rapportée, devait être employée comme anesthésique sans adjuvant et qu'on devait faire trois injections de 1 milligramme quatre heures, deux heures et immédiatement avant l'opération. M. Pozzi, dont j'étais alors l'interne, me chargea de me documenter sur la scopolamine et de préparer la première anesthésie. La documentation, je la cherchai auprès de M. Dastre, alors professeur de physiologie à la Sorbonne. Dastre considérait le produit comme excessivement dangereux et conseilla de ne pas l'employer, ou de ne l'employer qu'avec une extrême prudence.

C'est avec cet avertissement que j'ai pratiqué ma première injection hypodermique à 5 heures du matin. Je ne constatai, à sa suite, qu'une accélération modérée du pouls, un peu de congestion de la face et un notable ralentissement de la respiration qui tomba à 12 à la minute. A 7 heures du matin, seconde injection de 1 milligramme. Cette fois, le pouls monta à 150 et la respiration se ralentit à 5 ou 6 à la minute. Je jugeai prudent de ne pas faire la troisième, et M. Pozzi, à 9 heures du

matin, fit donner quelques bouffées de chloroforme à la malade pour pouvoir pratiquer son opération.

Si je rappelle cette vieille observation, c'est pour mettre en garde contre l'emploi des doses fortes, même espacées.

Quant à l'emploi des doses faibles, elle n'est plus à discuter, ayant fait ses preuves. D'ailleurs, la scopolamine est d'usage absolument courant, puisqu'elle est un des éléments du Sedol.

Je dois reconnaître que, comme l'a dit Gernez, la préparation de la scopolamine a dû être fort améliorée depuis cette époque et le produit est devenu beaucoup plus constant dans sa nature et dans son action.

M. **Picot** : Je voudrais faire remarquer à mon ami Charles Bloch qu'il n'est peut-être pas prudent de s'appuyer sur l'expérimentation chez le chien pour apprécier la toxicité d'un produit à base de morphine, car cet animal supporte sans inconvénient de très fortes doses de cet alcaloïde.

Si je me le rappelle bien, il faut, pour endormir un chien à la morphine, employer par voie sous-cutanée 1 centigramme de morphine par kilogramme.

M. **J.-C. Bloch** : La question n'est pas de discuter ici les mérites de la scopolamine. J'ai désiré au contraire vous montrer son utilisation non pas en qualité d'anesthésique de base, mais au contraire comme anesthésique de complément, au cours d'une anesthésie locale rendue difficile, soit par la sensibilité du malade, soit par les manœuvres opératoires.

Utilisée à cet effet par voie veinense, associée à la morphine et à l'eukodal (solution de Kirschner), ou à la morphine et à la narcotine (solution de P. Rolland), elle constitue un procédé très efficace et rapide. Elle est de plus inoffensive, ainsi qu'en témoignent les expériences que je vous ai rapportées et les observations où elle a été utilisée.

Comme le dit enfin M. Picot, l'expérience sur le chien n'a qu'une valeur relative, étant donné le peu de sensibilité de cet animal à la morphine; néanmoins les doses utilisées chez l'animal ont pu être cinq fois plus élevées que la dose maxima utilisée chez l'homme sans provoquer d'accident, et même jusqu'à vingt-cinq fois sans provoquer la mort de l'animal, ce qui constitue tout de même un important élément d'appréciation de la faible toxicité du produit.

PRÉSENTATIONS DE MALADES

Un cas de greffe temporaire de la verge sur le scrotum pour hypospadias péno-scrotal,

par M. **Jacques Leveuf**

J'ai l'honneur de vous présenter un garçon de vingt-trois ans, que j'ai opéré d'hypospadias péno-scrotal suivant une technique qui a été exposée



FIG. 1. — L'urètre a été rempli jusqu'au niveau de l'urètre membraneux. Radiographie de profil qui montre le large calibre de l'urètre reconstitué.

dans un article du *Journal de Chirurgie* publié récemment, en collaboration avec Henri Godard.

Ce garçon atteint d'hypospadias péno-scrotal avait subi en province deux opérations antérieures : l'une à l'âge de treize ans et l'autre à l'âge de dix-huit ans. Dans les 2 cas, l'opération avait complètement échoué. Je l'ai réopéré le 14 mai 1936 suivant la méthode générale de greffe temporaire de la verge sur le scrotum, dont je vous ai déjà entretenus, mais avec une variante qui

présente quelque intérêt : au lieu de construire l'urètre avec la peau du scrotum, j'ai utilisé exclusivement la peau de la région pénienne; la greffe de la verge sur le scrotum a été réservée à la reconstruction du plan superficiel.

Cette variante dans la technique a un avantage certain, qui est de sup-



Fig. 2. — L'injection a été poussée plus loin. Radiographie de face montrant l'urètre postérieur. Sur ce cliché, l'urètre antérieur (encore fixé sur le scrotum) est déformé monstrueusement par suite d'une projection défectueuse.

primer la présence de poils au niveau de la plastie cutanée destinée à reconstituer l'urètre. Bien qu'on puisse discuter sur les inconvénients des poils au niveau de la plastie urétrale, l'artifice que nous avons employé met fin à toute critique.

Par contre, cette modification de technique sur notre procédé initial a l'inconvénient d'exiger une cystostomie préalable. C'est, du moins, ce que

nous a montré l'expérience acquise dans les premiers cas où cette technique a été mise en œuvre.

Je vous présente l'opéré avant que le temps de libération de la verge n'ait été exécuté. Mais comme vous le savez, ce temps est tout à fait accessoire et l'on doit considérer dès aujourd'hui l'opéré comme guéri. L'opération s'est passée sans incident. Tout au plus, peut-on signaler l'apparition d'un petit hématome à gauche qui, en s'évacuant, a laissé une petite fistulette que j'ai dû fermer secondairement par avivement sous anesthésie locale.

Pendant tout le temps nécessaire à la bonne cicatrisation, ce jeune homme a parfaitement supporté la greffe temporaire de la verge sur le scrotum. Lors d'érections, il n'a été gêné en rien : les bourses ont suivi le mouvement de la verge.

J'ai demandé au professeur Chevassu de bien vouloir exécuter une urétrographie de l'urètre ainsi reconstitué. Comme vous le voyez sur le cliché de profil (fig. 1), le canal présente une largeur plus que satisfaisante, à tel point qu'on peut se demander si la cystostomie que nous avons imposée à ce garçon n'a pas été un temps inutile.

Avec cette technique, il n'y a aucune raison d'être ménager de la peau du pénis pour faire le canal de l'urètre, puisqu'on est sûr d'avoir avec la greffe sur le scrotum assez de téguments pour reconstituer les plans superficiels. Ces autoplasties larges ont l'avantage d'assurer le succès de l'intervention. L'avenir montrera si l'on peut éviter une dérivation temporaire des urines, qui nous paraît à l'heure actuelle la rançon de ce procédé de cure des formes graves de l'hypospadias.

Récidive ganglionnaire d'un cancer de la langue quinze ans après l'opération,

par M. **P. Moure.**

J'ai l'honneur de vous présenter ce malade, que j'ai opéré en 1921 d'un cancer infiltré de la pointe de la langue, du type spinocellulaire. Il refusa alors le curage ganglionnaire que je lui proposais. Depuis cette époque, je l'ai revu régulièrement plusieurs fois par an, et l'évolution semblait lui donner raison. Or, quinze ans après l'intervention, voici qu'entre deux examens, c'est-à-dire en l'espace de trois mois, est apparu un ganglion carotidien dont la nature ne fait aucun doute.

Ce fait nous montre d'abord que le curage ganglionnaire est une nécessité impérieuse dans la cure du cancer de la langue et ensuite qu'il faut être très modeste lorsque nous parlons de la guérison des cancers.

DÉCLARATION DE VACANCES

M. le Président déclare la vacance de quatre places d'Associés parisiens. Les candidats ont un mois pour faire connaître leurs titres et envoyer leurs lettres de candidature.

Le Secrétaire annuel : M. ANDRÉ MARTIN.

Paris. — A. MARETHEUX et L. PACTAT, imp., 1, rue Cassette.

MÉMOIRES

DE

L'ACADÉMIE DE CHIRURGIE

Séance du 21 Octobre 1936.

Présidence de M. Henri Rouvillois, *président.*

PROCÈS-VERBAL

La rédaction du procès-verbal de la précédente séance est mise aux voix et adoptée.

CORRESPONDANCE

La correspondance comprend :

1° Les journaux et publications périodiques de la semaine.

2° Des lettres de MM. Petit-Dutaillis, Welti, J. Ch.-Bloch, Picot s'excusant de ne pouvoir assister à la séance.

3° Une lettre de M. Papin sollicitant un congé de trois mois.

4° Une lettre de M. Dufourmentel posant sa candidature au titre d'associé parisien ;

5° Un travail de MM. Costantini et Ferrari, associés nationaux, intitulé : *Colpoplastie pour absence congénitale du vagin par le procédé de Baldwin amélioré, le méso n'étant pas sectionné.*

6° Un travail de MM. d'Anella et Tourenc (troupes coloniales) intitulé : *Invagination intestinale aiguë provoquée par un lipome sous-muqueux du cæcum.*

M. P. Brocq, rapporteur.

7° Un travail de MM. d'Anella et Tourenc (troupes coloniales) intitulé : *Splénectomie pour grosse rate polykystique*, est versé aux Archives de l'Académie sous le n° 128.

8° Un travail de MM. d'Anella et Tourenc (troupes coloniales) intitulé : *Sur un cas de rupture du rein de cause directe* est versé aux Archives de l'Académie sous le n° 129.

Des remerciements sont adressés aux auteurs.

Publication périodique hebdomadaire.

PRÉSENTATION D'OUVRAGE

M. Jean Berger fait hommage à l'Académie d'un exemplaire de son ouvrage intitulé : *Gestes et procédés techniques de chirurgie générale.*

Des remerciements sont adressés à l'auteur.

NÉCROLOGIE

Décès de Custodio Cabeça.
Allocution du Président.

Le professeur Custodio Cabeça, Associé étranger de notre Compagnie, vient de mourir à Lisbonne après une longue maladie.

Titulaire de la chaire de clinique chirurgicale à la Faculté de Médecine de Lisbonne depuis 1903, il est l'auteur de nombreux travaux qui honorent la littérature médicale de langue portugaise. Parmi ceux-ci, il y a lieu de citer ceux qu'il a consacrés aux kystes de l'ovaire, aux tumeurs du sein et aux calculs biliaires, sans oublier ses ouvrages d'anatomie pathologique et de clinique chirurgicale.

Chirurgien d'une grande habileté opératoire, chef d'école éminent, il a contribué largement à la formation de l'élite actuelle des chirurgiens du Portugal.

Sa perte est unanimement regrettée par ses élèves, par ses malades, notamment les humbles qu'il entourait de sa constante sollicitude, et par tous ceux qui ont eu l'occasion d'apprécier les belles qualités de l'homme, du professeur et du chirurgien.

A PROPOS DU PROCÈS-VERBAL

Sympathectomies lombaires.

M. **Georges Lardennois** : Je voudrais très succinctement appuyer les conclusions du rapport de M. Moure sur la communication de MM. Stoian et Costesco à la dernière séance [1].

1. *Cf.* Ces Mémoires, séance du 14 octobre 1936, p. 1113.

Au cours de ces deux dernières années, j'ai pratiqué pour troubles trophiques graves des membres inférieurs, d'origine artérielle, des sympathectomies lombaires basses par voie médiane.

J'ai utilisé sept fois le procédé décrit par M. Dan Theodoresco dans la *Revue de Chirurgie* de juin 1934, p. 482, sous le nom de méthode de Danielopolu.

La technique est de toute facilité. Une laparotomie médiane sus- et sous-ombilicale, avec position de Trendelenbourg, permet de faire en quelques minutes la résection des deux ou trois ganglions lombaires inférieurs, voire, s'il est jugé à propos, celle du 1er ganglion sacré.

La même incision médiane du péritoine pariétal postérieur suffit pour découvrir à droite et à gauche les deux chaînes sympathiques.

Lorsqu'il s'agit de sujets âgés, fatigués, la simplicité de ce procédé est vraiment très tentante.

Je veux apporter aussi le témoignage de l'efficacité de ces résections basses. Cette efficacité est évidente, indéniable. On voit en quelques jours se cicatriser des ulcérations nécrotiques qui paraissaient difficilement curables.

Des sympathectomies par voie latérale ont été également pratiquées dans mon service. Les résultats obtenus ne m'ont pas semblé supérieurs à ceux que peut assurer le procédé par voie médiane si simple et si expéditif.

RAPPORTS

Fracture isolée de la petite apophyse du calcanéum traitée par ostéosynthèse,

par M. **R. Merle d'Aubigné.**

Rapport de M. Wilmoth.

Le Dr Merle d'Aubigné, chirurgien des hôpitaux, nous a adressé une observation de fracture du *sustentaculum tali* que vous avez jugée digne de vous être relatée.

Mme H... Germaine, âgée de quarante-quatre ans, est admise à l'hôpital de Vaugirard pour un traumatisme du pied droit. La veille au soir, en voulant monter sur une chaise, cette femme est tombée et a touché terre en se recevant sur le talon et sur le bord externe du pied droit. M. d'Aubigné insiste sur la position du pied en varus lorsqu'il prend contact avec le sol.

A l'examen, le 13 décembre 1935, on constate que les malléoles sont effacées par le gonflement des parties molles, qui est prédominant à la face interne.

Le pied est légèrement dévié en varus. A la palpation, on trouve un point douloureux vif sous la malléole interne; sous la malléole externe, on note une saillie osseuse, formée par le corps du calcanéum qui a basculé de dedans en dehors. La radiographie faite aussitôt après l'examen clinique montre : *sur le cliché de profil* une éclipse partielle de l'astragale derrière l'écran calcanéen; l'astragale, de forme normale, paraît enfoncé dans le calcanéum qui a gardé un contour normal; l'angle de Böhler n'est pas modifié, la plage sous-thalamique est nette; l'ombre de la petite apophyse est visible, ses contours sont facilement délimités, son bord supérieur situé au-dessous de la surface articulaire de




Fig. 1.

l'astragale limite avec elle un interligne normal, son bord inférieur abaissé déborde en bas le profil plantaire du corps.

Le *cliché dorsoplantaire rétrotibial* montre le fragment sustentaculaire triangulaire à sommet inférieur, qui a détaché et entraîné, avec lui, une notable portion de la corticale de la face interne du corps calcanéen; ce fragment est déplacé et est venu se loger dans la gouttière calcanéenne: le corps du calcanéum a subi un simple déplacement; translation en dehors, bascule en varus, ascension qui met sa face supérieure au contact de la pointe de la malléole externe fissurée.

Le diastasis interfragmentaire est patent.

A juste raison, M. d'Aubigné estime que le modelage et l'appareil plâtré seront impuissants à corriger et à maintenir une pareille fracture; aussi, décide-t-il de faire une ostéosynthèse, qu'il exécute sept jours après l'accident. Deux broches de Kirschner, l'une transtibiale, l'autre passée dans la grosse tubérosité du calcanéum, celle-ci munie d'un étrier à traction, permettent d'exercer extension et contre-extension; une radiographie faite aussitôt montre que sur le profil la réduction est satisfaisante, mais une radiographie dorso-plantaire rétrotibiale révèle la persistance de l'écart interfragmentaire. M. d'Aubigné procède alors à une ostéosynthèse, en découvrant le sustentaculum tali, selon

la méthode de Boppe, par une incision passant entre le tendon du jambier postérieur et le tendon du fléchisseur commun, puis en faisant une incision externe en arrière et au-dessous des tendons péroniers. Une tige filetée traverse le corps du calcanéum puis le sustentaculum tali. Un écrou fixé à chaque extrémité de cette tige et serré permet une coaptation exacte du fragment sustentaculaire.

Le résultat anatomique comme le montrent les radiographies projetées est très satisfaisant.

Quatre mois après cette intervention, l'opérée de M. d'Aubigné marche sans

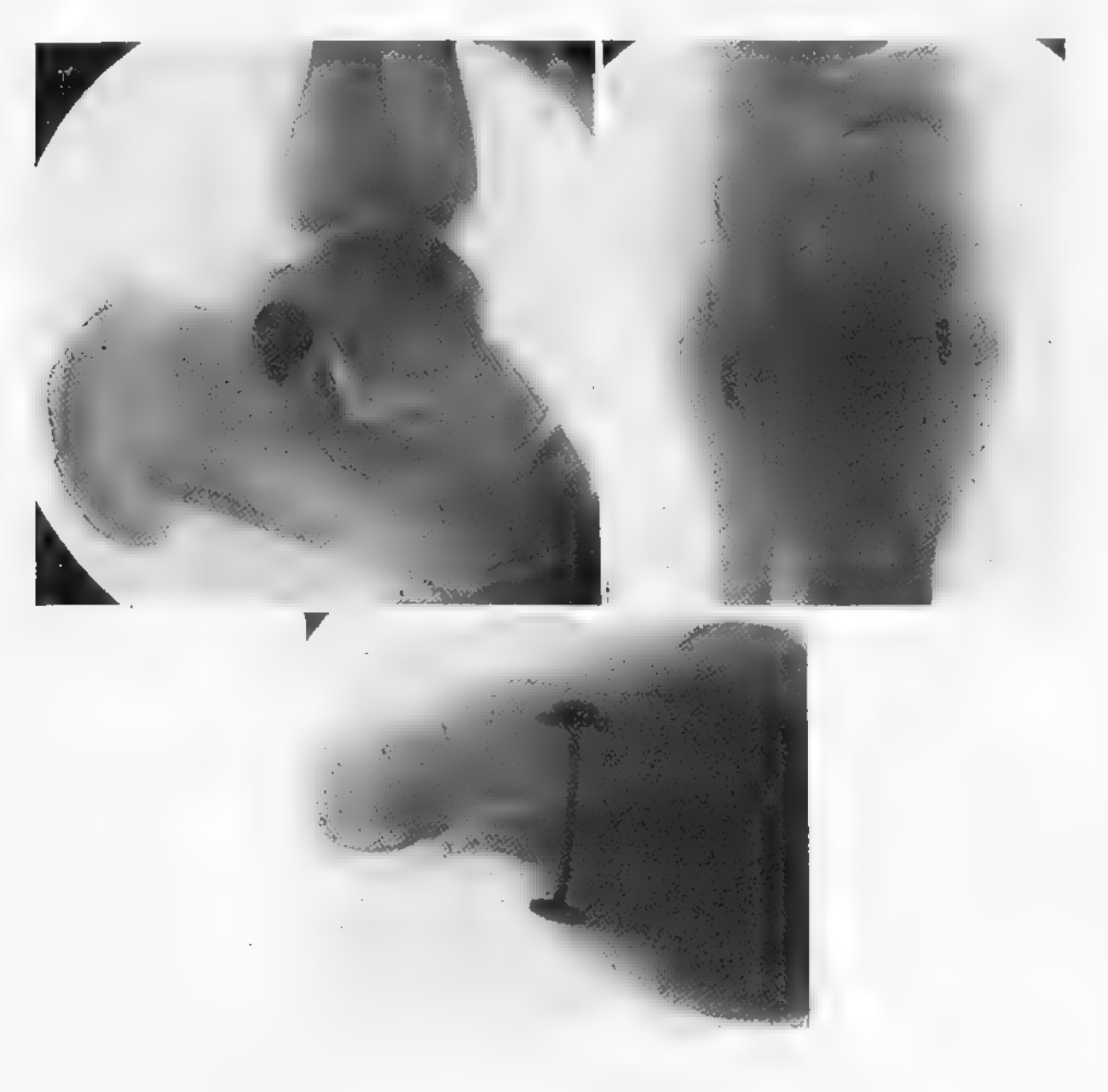


FIG. 2.

difficulté, sauf en terrain accidenté. Aux dernières nouvelles, en septembre 1936, la récupération fonctionnelle est complète.

Dans son travail, M. d'Aubigné insiste sur les points suivants :

Fréquence relative de cette fracture qui selon les auteurs varie de 4 à 10 p. 100.

Importance de la radiographie dorso-plantaire, rétro-tibiale, qui seule permet de certifier la fracture du sustentaculum, d'apprécier l'importance du diastasis interfragmentaire, et enfin de préciser que la fracture détache seule la console ou avec elle une écaille plus ou moins importante de la gouttière calcanéenne.

Albert Mouchet (*Bull. et Mém. de la Soc. Nat. de Chir.*, 30 mai 1923, p. 843) a relaté une fracture du seul sustentaculum, sans écaille, chez un enfant de sept ans et a constaté une guérison complète sans intervention.

Le déplacement du calcanéum en varus.

La gravité habituelle de ces fractures, au point de vue fonctionnel.

L'utilité de l'ostéosynthèse pour la réduction exacte, réduction que la méthode de Böhler ne peut procurer dans ce cas particulier.

Aux réflexions de mon ami M. d'Aubigné, je me permettrai d'ajouter quelques remarques.

Dans son observation très précise, notre collègue des hôpitaux insiste sur la chute du pied en varus, et la persistance de la déviation du pied en varus après le traumatisme. Or, Tanton, Paitre, rapporteur au Congrès de chirurgie de 1935, donnent la déviation du pied en valgus, dans cette sorte de fracture, comme étant le plus souvent mentionnée par les observateurs : « par suite de la suppression de la corniche qu'elle constitue (la petite apophyse), l'astragale bascule en bas et en dedans, la voûte plantaire s'affaisse, la courbure du pied disparaît, le pied se dévie en valgus » (Tanton) : « l'astragale mal étayé par l'écornure interne du thalamus subit un mouvement de rotation, s'éverse en bas, en avant, en dedans, de telle sorte que le pied plat valgus se constitue, sans qu'il y ait effondrement de la voûte externe » (Paitre).

La variété de fracture sustentaculaire, observée par M. d'Aubigné avec sa déviation en varus serait donc la plus rare. Cependant, Abel (de Stettin), en 1878, signalait déjà la déviation du pied en varus, dans la fracture sustentaculaire, et il incriminait la chute du pied en varus, comme M. d'Aubigné.

Si la constatation faite par Abel est exacte (celle de M. d'Aubigné la confirme, et la bascule du calcanéum de dehors en dedans est si évidente, que cet os en venant appuyer contre la malléole externe l'a fracturée), le mécanisme qu'il invoque, arrachement du *sustentaculum tali*, tant en adduction et rotation interne (*varus*) qu'en adduction (*valgus*), par les ligaments devient incompréhensible. De quels ligaments s'agit-il ? Du ligament tibio-scapho-glino-sustentaculaire ? J'ai recherché, dans le laboratoire de M. le professeur Hovelacque, sur cinq pièces qu'il avait obligeamment mises à ma disposition, le rôle de ce ligament. En *valgus*, ce ligament, dans sa portion tibio-sustentaculaire, est très nettement mis en tension. Peut-il arracher le *sustentaculum*, c'est possible, cela est vraisemblable, mais la preuve n'en a pas été fournie. En *varus*, c'est l'astragale qui cale fortement ce *sustentaculum*. J'ai réussi, sur la pièce que je vous présente, à reproduire une fracture identique à celle observée par M. d'Aubigné ; pour cela il m'a fallu porter violemment le calcanéum en varus. Mais tandis que dans les quatre premières expériences, je n'avais pu casser le *sustentucalum*, dans la cinquième expérience, en continuant le varus forcé à un mouvement de forte adduction de l'avant-pied, j'ai pu détacher le *sustentaculum* et une large écaille de la face interne du calcanéum. Il y aurait donc, dans cette fracture en varus du *sustentaculum* à faire intervenir un double mécanisme : la pesée de l'astragale ou si l'on mieux aime, la butée constituée par l'astragale, l'immobilisation de cet os par la position en adduction de l'articulation médio-tarsienne.

Ce n'est évidemment qu'une expérience *in vitro*, mais elle permet d'expliquer le mécanisme de cette fracture quand le calcanéum est placé en varus.

M. d'Aubigné a jugé sur le champ que seule l'ostéosynthèse était sus-

ceptible de procurer une réduction satisfaisante. Celle qu'il a obtenue est parfaite; le résultat fonctionnel qu'il a procuré à son opérée est excellent.

A l'appui du traitement sanglant de cette sorte de fracture du calcanéum, j'ajouterai une seconde observation, identique, qu'il m'a communiquée alors que ce rapport était déjà rédigé. Il s'agit d'un homme de cinquante-sept ans, pesant 100 kilogrammes et présentant une fracture du *sustentaculum* avec large écaillure de la face interne du calcanéum. Le traitement a consisté en bains chauds et pose d'un appareil plâtré. Le résultat fonctionnel est franchement mauvais.

Je vous propose de féliciter M. d'Aubigné de son succès de thérapeutique chirurgicale pour une fracture du *sustentaculum tali*.

Un nouvel emploi systématique post-opératoire du vaccin Delbet,

par **M. Constantin Hristu** (de Bucarest).

Rapport de M. Jacques Leveuf.

La probité d'usage m'oblige à conserver à la communication de M. Hristu le titre qu'il lui a donné. Nous verrons dans quelle mesure les termes de « nouvel emploi systématique post-opératoire du vaccin Delbet » méritent d'être maintenus.

Les faits que M. Hristu fournit à l'appui de son travail sont de deux ordres très différents.

Dans une première catégorie d'observations, il s'agit d'interventions d'urgence (appendicites à chaud au nombre de « plus de 20 cas »), soit d'actes opératoires, gynécologiques en particulier, au cours desquels le chirurgien a ouvert une collection purulente « aseptique ou même à microbes plus ou moins virulents » (plus de 200 cas, dit M. Hristu).

Employée de la sorte, la vaccination post-opératoire avec le propidon est loin d'être une nouveauté. Le vaccin de M. Delbet est en principe une méthode curative des infections. Son action sur l'organisme est quasi-immédiate, sans temps de latence (la « phase négative » de Wright). C'est d'ailleurs la raison pour laquelle les biologistes ont si longtemps refusé d'assimiler cette thérapeutique à une vaccination proprement dite où l'effet d'immunité n'est acquis qu'après un certain temps de préparation.

Au début, cette vaccination était dirigée contre les microbes pyogènes. Dans les infections à staphylocoques de la peau, du tissu cellulaire, des ganglions, des synoviales tendineuses, etc., on a enregistré des résultats indéniables de son action. Néanmoins l'expérience a montré que le pro-

pidon agit admirablement sur des foyers infectieux, tels que les abcès dentaires, où les variétés microbiennes aérobies et anaérobies sont associées. J'ai été quelque peu étonné de voir M. Hristu avancer que le vaccin Delbet donne de moins bons résultats dans les affections portant sur « les tissus d'origine mésodermique et ectodermique » que sur « les tissus d'origine endodermique » (je reproduis ici les termes bien particuliers employés par M. Hristu à plusieurs reprises dans son travail).

Par affection des tissus d' « origine endodermique », M. Hristu entend surtout les appendicites aiguës. Grâce à l'usage du vaccin Delbet, après les opérations M. Hristu se réjouit d'avoir pu supprimer le drainage du péritoine et d'avoir vu disparaître toute complication post-opératoire sérieuse, la péritonite généralisée en particulier.

Je ne voudrais pas réveiller la vieille dispute du drainage à la suite des appendicectomies à chaud. Mais en se plaçant strictement sur le terrain des observations de M. Hristu, « fermeture du péritoine et vaccination post-opératoire », force est bien de dire que M. Hristu a été largement précédé dans cette voie. Je citerai seulement M. Ombrédanne qui a défendu la fermeture du péritoine après l'ablation à chaud de l'appendice. Quelques années plus tard, M. Ombrédanne a injecté systématiquement du propidon à ses opérés après l'intervention. Grâce à cela, il a pu enregistrer des guérisons de meilleur aloi sans formation de ces abcès pariétaux que l'on observe si fréquemment chez les sujets opérés sans drainage, mais non traités par le propidon (*Bull. de la Soc. de Chir.*, 1921, p. 306).

Pour ce qui est de l'ouverture des collections annexielles au cours d'une hystérectomie faite à froid, nous savons qu'en pareil cas, le pus est amicrobien ou contient des microbes peu virulents. L'expérience a montré que dans ces cas le drainage est superflu. On peut dire que ces observations n'appartiennent pas à la catégorie des infections constituées, que j'envisage actuellement.

A cette première série de faits, M. Hristu adjoint un grand nombre de cas de vaccination pratiquée chez des sujets traités en consultation externe, et qui présentaient des infections variées, à microbes pyogènes pour la plupart d'entre elles. Ces observations (pour lesquelles M. Hristu indique le chiffre de « plus de 80.000 ») ne rentrent pas exactement dans les limites du titre que l'auteur a donné à sa communication. Je ne les envisage ici que pour discuter cette affirmation de M. Hristu, que le vaccin Delbet agit moins bien dans le cas particulier que dans les appendicites à chaud.

Ceci vient, à mon avis, de ce que le mode d'emploi du vaccin, préconisé par M. Hristu, diffère beaucoup de celui que M. Delbet a toujours recommandé.

M. Hristu injecte, en effet, de faibles doses de propidon (2 cent. cubes en général). Sur les feuilles de température qu'il m'a communiquées on ne voit aucune réaction thermique à la suite des injections. Il n'est pas douteux que pour des adultes, la dose de 2 cent. cubes ne soit tout à fait

insuffisante. M. Delbet tient le plus grand compte de la fièvre post-vaccinale qui, en pratique, traduit les réactions utiles de l'organisme sous l'influence du produit injecté. C'est donc faute d'avoir employé correctement le propidon que M. Hristu n'a pas obtenu, dans les infections à pyogènes des téguments et de leurs annexes, les beaux résultats qu'on est en droit d'attendre et qu'une expérience de plus de vingt années n'a fait que confirmer.

*
* *

Dans une deuxième catégorie d'observations, M. Hristu a employé la vaccination post-opératoire « après n'importe quelle opération, afin d'éviter les complications des suites opératoires, lesquelles tout en étant rares, peuvent exister néanmoins ». Ces observations atteindraient le nombre de « presque 600 cas ».

En réalité, ces observations sont presque toutes des appendicites chroniques, des hernies, des varicocèles, etc. Ce sont là variétés d'opérations pour lesquelles les suites opératoires sont simples en général, sans qu'il soit nécessaire d'employer un vaccin, aussi actif qu'il puisse être. Mais je veux bien admettre que, dans les conditions où il opère, M. Hristu ait vu la nécessité d'ajouter cette garantie à ses opérés.

En pareil cas, l'emploi du vaccin ne peut avoir qu'une heureuse influence sur les suites opératoires. Dans les travaux qu'il a faits, en collaboration avec Berceanu, M. Delbet a montré que le propidon agit sur les organes hématopoïétiques, de la série blanche et de la série rouge. Dans la série blanche, en particulier, l'injection déclenche une lyse immédiate des globules blancs en même temps qu'elle excite l'hématopoïèse : celle-ci se produit sous forme de vagues successives de nouveaux leucocytes qui seront lysés à leur tour.

Ainsi s'expliquent, en grande partie, les réactions favorables de l'organisme à la suite de l'emploi du propidon.

L'idée première d'utiliser cette action du vaccin Delbet, pour mettre les opérés à l'abri des complications post-opératoires appartient à M. Blanco Acevedo. Cet auteur a publié à l'Académie de Médecine de belles statistiques obtenues dans les opérations les plus difficiles de la chirurgie générale. La conduite de ce chirurgien a été suivie depuis par un grand nombre de ses collègues.

M. Hristu nous propose de faire l'injection de vaccin seulement après l'opération. En principe, cette conduite ne me paraît pas logique. Mais, étant donné que l'injection de vaccin amène de façon quasi-immédiate les réactions favorables de l'organisme, on peut admettre, à la rigueur, les injections de vaccin après une opération aseptique pour mettre les opérés à l'abri de complications toujours possibles.

Je dois avouer, cependant, que la plupart des observations qui nous ont été adressées par M. Hristu représentent des actes opératoires trop bénins pour qu'on puisse juger de l'efficacité d'une vaccination ainsi conduite.

J'espère qu'à l'avenir M. Hristu aura l'occasion de nous communiquer

des observations enregistrées à la suite de grandes interventions, gastrectomies par exemple, où les chirurgiens redoutent plus particulièrement l'apparition de complications post-opératoires.

Phlegmon temporo-facial gangréneux, d'origine dentaire,

par M. **Flavien Bonnet-Roy.**

Rapport de M. Raoul-Ch. Monod.

Vous m'avez chargé de vous faire un rapport sur une intéressante observation du Dr Flavien Bonnet-Roy, concernant un phlegmon temporo-facial gangréneux, d'origine dentaire.

Vous savez tous la gravité du mal et l'énergique thérapeutique que nous devons mettre en œuvre pour arrêter la gangrène en voie de diffusion. Cette observation en apporte une nouvelle preuve.

M. D..., cinquante-quatre ans, vient consulter le 4 juillet 1935, ayant subi deux ou trois jours avant l'extraction de la 1re molaire supérieure droite. Presque aussitôt après, apparaît une tuméfaction assez marquée de la région vestibulaire et de la joue avec des douleurs très violentes. L'extraction avait été cependant fort simple, la dent étant pyorrhéique.

A l'examen, on constate l'existence d'une tuméfaction dure, du volume d'une grosse noix, nettement perceptible à la palpation du vestibule buccal et de la joue. Le malade souffrait violemment, mais il n'avait pas eu de température.

On le fait mettre au lit avec des pansements humides chauds.

L'interrogatoire apprend que, trois ou quatre ans plus tôt, M. D... avait eu une sinusite maxillaire suppurée consécutive à une infection dentaire (deuxième grosse molaire). La sinusite n'avait pas été opérée, mais la dent avait été extraite.

Par ailleurs, le malade était un ancien syphilitique, et, sans être alcoolique, avait une légère tendance à user du whisky et du porto.

Le 5 juillet, au matin, la nuit ayant été mauvaise et la température ayant atteint 38°, le malade vient à la maison de santé.

Première intervention. — Sous anesthésie générale au balsoforme, incision du vestibule buccal à la hauteur de la tuméfaction après avoir ponctionné celle-ci sans ramener de pus. La muqueuse se décolle très aisément du plan osseux, particulièrement en arrière où l'on est conduit vers la tubérosité du maxillaire supérieur et la fosse ptérygo-maxillaire. L'exploration, par voie buccale, de la tuméfaction inflammatoire ne donne pas issue à la moindre goutte de pus.

Le malade est ramené dans son lit; on prescrit 2 cent. cubes de propidon. Le soir il a 39°6.

Le lendemain, la température descend à 38°8 et 38°4, la tuméfaction est moins marquée, moins indurée; il semble même que le malade ait craché un peu de pus. On est fondé à espérer que l'ostéo-phlegmon soit en voie de maturation.

Dans la journée du 7, la température monte de 38°2 à 39°2 et l'œdème s'étend. La joue droite jusques et y compris la région massétérine et la région temporale sont infiltrées et très tendues. Les douleurs ont repris, le malade est prostré; le pouls est très bon.

Le 8, au matin, la situation étant sans changement, après consultation avec son médecin traitant, le Dr Boudon et un de ses amis, notre confrère Cambrelin, de Bruxelles, de passage à Paris, une nouvelle intervention est décidée.

Deuxième intervention. — Sous anesthésie générale légère au balsoforme, on pratique tout d'abord une incision de 5 ou 6 centimètres au niveau de la région sous-angulo-maxillaire droite que l'on réunit à travers la joue à l'incision intra-buccale précédente par un gros drain.

On pratique ensuite une seconde incision temporale verticale de 4 centimètres environ que l'on réunit également par un gros drain à l'incision buccale, en passant sous l'arcade zygomatique. Cette seconde incision a donné issue à du pus brunâtre, chocolat, mal odorant, mais non gazeux. Pansements humides chauds sur toute la face.

Le soir, la température est descendue de 38°8 à 38°. On fait absorber au malade des comprimés de Rubiasol.

Le lendemain (9 juillet), l'état local ne présente pas de changement notable, la région temporale est toujours très tendue, très œdématiée et, détail nouveau, la palpation révèle de la crépitation gazeuse.

Une consultation a lieu avec M. le professeur Sébileau, à la suite de laquelle on décide d'ouvrir plus largement la région temporale.

Troisième intervention. — A l'anesthésie locale, en présence de M. Sébileau, on fait une longue incision horizontale, étendue de la région mastoïdienne supérieure à l'angle orbitaire externe, passant par l'incision temporale de la veille, sur 10 centimètres de long. L'incision donne issue à un liquide sale, fétide, non purulent, et à des gaz. La région temporale et temporo-zygomatique est décollée au-dessus et au-dessous de l'incision, sur toute son étendue. On replace le drain qui descend vers le vestibule buccal sous l'arcade zygomatique et on panse avec des compresses imprégnées de sérum antigangréneux.

Injection intramusculaire d'une ampoule de sérum antigangréneux.

Le lendemain matin, la température est à 38°1 le matin et à 39° le soir.

A la contre-visite, vers 5 heures, l'œdème a gagné la paupière inférieure droite et cet œdème est crépitant. Le Dr Coutela constate l'intégrité de l'œil.

Quatrième intervention. — Mais, en raison de l'extension des phénomènes infectieux à la paupière, on incise celle-ci sur 5 centimètres environ, prolongeant ainsi la longue incision de la veille jusqu'à l'angle orbito-nasal. Au niveau de la paupière, l'infiltration et le décollement sont très marqués.

Le pouls reste bien frappé et régulier, les urines assez abondantes (de 750 grammes les jours précédents, elles ont passé à 1.750 grammes dans la journée), mais le malade est prostré, subdélirant. Dans la soirée, il a de la carphologie. Le pronostic, étant donné le caractère gangréneux du processus et sa tendance à l'extension, est considéré comme très sombre.

On refait du sérum antigangréneux (deux ampoules) et on irrigue la plaie au Dakin.

Le 11 juillet, la température ne dépasse pas 38°8 le soir. La large plaie opératoire a un aspect nettement sphacélique, les tissus sont brunâtres, terreux et se laissent enlever par larges lambeaux gangréneux. Toute la journée, on pratique, sur le conseil du Dr Cambrelin, de demi-heure en demi-heure, des insufflations sur la plaie et dans ses anfractuosités, d'oxygène sous pression et on la laisse à découvert sans pansement, sous une seule compresse.

Le 12, la plaie, qui a une hauteur variable, mais qui atteint 4 à 5 centimètres par endroits et dont les bords, surtout en haut, sont décollés sur 2 ou 3 centimètres, est d'aspect un peu meilleur. Elle suppure par places. A chaque nettoyage, on enlève à la pince, sans résistance, de vastes lambeaux du muscle temporal.

La partie inférieure de la joue est tuméfiée, mais sans tension et sans crépitation. On perçoit de la fluctuation.

Cinquième intervention (12 juillet). — Cette collection de la joue est incisée sous

anesthésie locale : incision de 4 centimètres environ parallèle au canal de Sténon et au-dessous de lui, donnant issue à du pus bien lié. On réunit cette incision par un drain à l'incision buccale primitive et à l'incision sous-angulo-maxillaire précédente.

Les jours suivants, la température descend progressivement. A partir du 17, elle n'atteint plus 38°.

La plaie temporale, qui mesure 12 centimètres de long sur 4 ou 5 centimètres de hauteur se nettoie. Elle suppure abondamment, mais d'un pus grumeleux et bourbillonneux. Le muscle temporal est éliminé presque en totalité et le décollement de la lèvre supérieure de la plaie disparaît.

Puis l'étendue et surtout la hauteur de la plaie se réduisent peu à peu. Celle-ci bourgeonne.

Lorsque le malade quitte la maison de santé, le 26 juillet, la situation se présente de la façon suivante :

La plaie temporale est divisée en deux parties, une postérieure et une antérieure, séparées par un pont de bourgeons assez consistants. Ces deux moitiés de la plaie communiquent en profondeur avec la plaie buccale du vestibule au niveau de laquelle le maxillaire supérieur est dénudé, à la hauteur de la dent causale.

Les lavages au Dakin, faits sous pression par la plaie temporale, s'écoulent aisément par la bouche.

D'autre part, l'os temporal est recouvert de bourgeons, sauf au niveau de sa partie antérieure où il est sec et à nu, ainsi que l'apophyse externe du frontal.

La suppuration est très abondante et la pression sur la joue, au niveau de l'arcade zygomatique, fait sourdre du pus en grande quantité par la plaie temporale.

Par ailleurs, les incisions de la région sous-angulo-maxillaire et de la joue se ferment rapidement sans rétention.

Le trismus est intense.

Etant donné l'aspect de l'os dans sa partie dénudée et l'abondance de la suppuration, il y a tout lieu de penser qu'un séquestre est en voie de formation au niveau de la région zygomatique.

C'est dans ces conditions que le malade, qui va bien au point de vue général, s'alimente, se lève et même sort chaque jour, quitte Paris et se rend à Bruxelles où il est confié au Dr Cambrelin, le 14 août.

Celui-ci, mis au courant, est frappé par l'abondance du pus, confirme l'éventualité d'un gros séquestre, fait faire des radiographies.

Mais l'empâtement nouveau de la joue et une reprise de la température à 38°5 l'incitent à intervenir dès la première quinzaine d'août.

Son intervention a consisté à curetter le foyer temporo-zygomatique dont il a dû extraire toute l'apophyse zygomatique, ostéitique et séquestrée. De même, en explorant l'incision jugale, il a ramené un séquestre du maxillaire supérieur. Drainage du foyer par la joue.

Les jours suivants, la suppuration se tarit et le malade peut partir en convalescence au bord de la mer.

Le Dr Bonnet-Roy le revoit à Bruxelles le 23 septembre.

Les cicatrices de la joue sont minimes (l'une d'elles a même été réséquée le jour même par le Dr Cambrelin). La plaie temporale s'est transformée en une cicatrice de 10 centimètres en gouttière, de 1 centimètre de largeur et de profondeur, étendue de la région sus-auriculaire à l'angle externe de l'œil. La paupière inférieure est le siège d'un œdème violacé et mou. Le trismus est très accentué.

Le malade a été revu depuis à Paris, en octobre et en décembre. La cicatrice temporale s'est un peu comblée et l'œdème palpébral a régressé.

Il faudra évidemment intervenir pour réséquer la cicatrice et réduire le trismus, mais dans plusieurs mois seulement.

Cette observation se rapporte à un cas de phlegmon diffus de la face, de caractère gangréneux et d'origine dentaire. Il entre dans le cadre des phlegmons périmaxillaires odontopathiques décrits par le professeur Sébileau, il y a trente ans, et se rapproche plus précisément des phlegmons profonds de la face décrits par Petit-Dutaillis [1], Leibovici et Lattes et dans la thèse de Longuet [2].

Le début fut ici particulièrement insidieux. La dent responsable avait été enlevée sans aucune difficulté. Le malade est resté apyrétique ou presque pendant plusieurs jours et tout faisait penser au début à une poussée de périostite banale. Seule l'induration extrême de la joue et la violence des douleurs étaient assez anormales. Mais ni la ponction, ni l'incision exploratrice ne ramenèrent de pus. On ne pouvait non plus, de ce fait, s'alarmer aussitôt. Il arrive bien souvent, en effet, d'assister à la suite d'un accident infectieux dentaire à une poussée d'ostéo-périostite plastique qui met plusieurs jours à suppurer ou même ne suppure pas si l'extraction de la dent a été précoce.

Ce n'est qu'à la seconde intervention, pratiquée le 7 juillet, deux jours après la première, que l'incision de la fosse temporale donne issue à du pus brunâtre et mal odorant. Cependant, ce jour-là encore, il n'y avait pas de gaz. Ils n'ont fait leur apparition qu'à la troisième intervention.

De même que dans les observations publiées par Petit-Dutaillis ou Longuet, l'extension de la gangrène s'est faite vers la région jugale, massétérine et même sous-angulo-maxillaire et, d'autre part, sous le zygoma vers le muscle et la fosse temporale. La fosse ptérygomaxillaire elle-même semblait intéressée : dans l'observation, en effet, on trouve noté que le décollement postérieur conduisait vers la tubérosité maxillaire. Aux grands maux les grands remèdes : les incisions doivent être multipliées et généreuses. Il faut inciser partout où l'infiltration apparaît et les foyers nouveaux sont, avec avantage, mis en communication avec le foyer buccal paradentaire initial.

Le Dr Bonnet n'a pas utilisé le thermocautère, ne partageant pas, nous dit-il, la réprobation de Petit-Dutaillis contre le bistouri. J'avoue, en ce qui me concerne, n'attacher au choix de l'instrument qu'une importance médiocre.

A l'acte chirurgical capital ont été associés pansements au sérum antigangréneux ou au Dakin et même injections de sérum antigangréneux. Tout ceci est de rigueur, mais d'influence douteuse. Les injections de sérum antigangréneux ont été d'ailleurs pratiquées avec modération et sans grande confiance (sept ampoules en tout).

Par contre, le Dr Bonnet nous dit avoir eu l'impression très nette que les insufflations pendant plusieurs jours d'oxygène, répétées toutes les deux heures, ont été profitables. Les injections étaient faites sous pression avec

1. D. Petit-Dutaillis, R. Leibovici et A. Lattes : Les phlegmons gangréneux de la face, d'origine dentaire. *La Presse Médicale*, n° 58, 20 juillet 1932.

2. J. Longuet : Les phlegmons profonds de la face à extension temporale. *Th. de Paris*, 1933. L. Arnetti, édit.

une canule longue et fine qui allait porter l'oxygène dans toutes les anfractuosités de la plaie.

En moins de quarante-huit heures, l'aspect terreux, grisâtre et l'odeur fétide de la plaie se sont modifiés radicalement et la suppuration s'est établie.

L'évolution secondaire des lésions a été telle qu'il était facile de le prévoir dès que les accidents gangréneux ont été conjurés. Le malade a guéri, mais non sans séquestres au niveau des points frappés d'ostéite, séquestres qu'il a fallu extraire secondairement. De même que le trismus et les cicatrices adhérentes doivent être l'objet d'une thérapeutique assez tardive pour ne pas risquer de réveiller le processus infectieux.

Messieurs, je vous propose de remercier le Dr Flavier Bonnet-Roy de son intéressante observation qui attire, une fois encore, notre attention sur une grave complication des accidents d'évolution ou de carie dentaire et de le féliciter d'avoir guéri son malade, gravement atteint, grâce à l'énergique thérapeutique qu'il a délibérément mise en œuvre.

Syndrome de Volkmann typique. Intervention. Intégrité de l'artère humérale. Compression du médian. Sympathectomie péri-humérale. Neurolyse. Désinsertion des épitrochléens. Résection partielle du carpe. Résultats anatomique et fonctionnel nuls,

par M. **André Folliasson** (de Grenoble).

Rapport de M. E. Sorrel

M. A. Folliasson nous a envoyé une fort intéressante observation de syndrome de Volkmann, que je résume rapidement.

Le 7 juillet 1935, un enfant de huit ans tombe et se fracture l'extrémité inférieure de l'humérus gauche; il aurait été de suite traité par un médecin qui, sans examen radiographique, sans anesthésie, aurait réduit, immobilisé, puis, plus tard, massé la fracture.

M. Folliasson voit l'enfant pour la première fois le 10 septembre 1935 (deux mois après l'accident) : à ce moment il existait un syndrome de Volkmann typique, comme en font foi la description qu'en donne M. Folliasson et la photographie qui accompagne son observation. Les troubles trophiques, de plus, étaient graves: la main était émaciée, les doigts cyanosés, froids au palper, amincis, fuselés. Cependant, le pouls radial était aussi net à l'examen au Pachon et battait aussi fortement que l'autre; la tension artérielle et l'indice oscillométrique étaient identiques des deux côtés.

Les troubles nerveux étaient importants : il existait une « perte de la sensibilité à tous les modes dans le domaine du médian, et l'examen électrique confirmait l'existence de troubles importants dans son territoire ».

Le coude était déformé : le fragment huméral supérieur faisait fortement

saillie en avant et on sentait une induration cicatricielle qui occupait la gouttière bicipitale interne et descendait jusqu'à la partie moyenne de la face antéro-interne de l'avant-bras.

M. Folliasson opéra l'enfant le lendemain : il réséqua le tissu de cicatrice et mit largement à jour le paquet vasculo-nerveux : l'*artère* était intacte, le calibre normal, elle battait régulièrement ; elle fut complètement dégagée jusqu'à sa bifurcation en radiale et cubitale qui elles aussi étaient intactes ; cependant, par acquit de conscience, pourrais-je dire, et pour obéir aux idées qui ont eu cours ces temps derniers, M. Folliasson fit une sympathectomie péri-humérale : l'artère se contractait bien.

Le *médian*, lui, présentait des lésions importantes : sur 3 centimètres de longueur environ, il était fortement soulevé par la pointe du fragment huméral supérieur ; sa gaine était très épaissie ; il était, de plus, engainé dans un tissu cicatriciel extrêmement dense, dans lequel il fallut le sculpter ; il ne retrouvait un aspect à peu près normal qu'au niveau de la fourche du rond pronateur. M. Folliasson réséqua l'éperon osseux qui sous-tendait le nerf, et interposa entre eux un faisceau du brachial antérieur.

Restait à agir contre la rétraction musculaire ; pour cela, M. Folliasson fit tout d'abord une *section de l'épitrochlée* à sa base, et une *désinsertion* haute des muscles fléchisseurs des doigts, le superficiel étant détaché de sa ligne d'insertion sur le faisceau moyen du ligament latéral, et le profond de la face interne du cubitus : les fibres musculaires étaient épaissies, grisâtres, criant sous le bistouri, et leur section fut exsangue. Puis, il fit par voie dorso-radiale une *résection de la deuxième rangée des os* du carpe, à l'exception du trapèze et de l'apophyse cunéiforme de l'os crochu.

Le poignet et les doigts purent alors facilement être redressés en hyperextension, et cette hyperextension fut maintenue par un appareil plâtré, laissant libres les 2e et 3e phalanges.

Le lendemain, la main et les doigts étaient un peu plus chauds et leur coloration était redevenue normale ; l'enfant ébaucha quelques mouvements. Mais cette amélioration ne fut que très discrète et fort éphémère, car trois jours après l'opération, les doigts avaient repris leur attitude en griffe.

L'enfant fut revu fin décembre 1935. L'attitude vicieuse du poignet et des doigts restait semblable. Les troubles trophiques constatés avant l'opération, n'étaient en rien modifiés.

Bains chauds, mobilisation, électrisation, ionisation furent longuement pratiqués.

Le 15 avril 1936, il n'y avait toujours aucun changement. Et M. Folliasson se propose de faire une résection diaphysaire « en chevron » des deux os de l'avant-bras suivant la technique que j'ai décrite l'an dernier, ce qui permettrait tout au moins de remettre le poignet et les doigts en position d'extension. Il se demande aussi s'il ne ferait pas bien de faire une résection suivie de greffe du segment comprimé du médian.

Quelques points de cette observation, ou plutôt de ce début d'observation puisque le malade est toujours en traitement, sont intéressants et M. Folliasson les met en lumière.

Tout d'abord, c'est encore un cas où l'artère humérale était intacte et, où la sympathectomie n'eut aucun effet sur l'évolution de l'affection. Plus les observations précises se multiplient et plus il apparaît évident que le rôle des lésions artérielles et le rôle des vaso-moteurs ont été, au cours de ces dernières années, très notablement exagérés. Certes, il est des cas dans lesquels il semble bien que ces facteurs aient dû avoir une certaine influence :

après Trocello[1] qui en 1919 a insisté sur le rôle que pouvaient jouer les lésions sympathiques, Leriche[2], Lance[3], Carcassonne[4], Mathieu[5] ont cité des observations probantes, et on doit en tenir compte. Mais il en est d'autres plus nombreuses encore dans lesquelles il n'y eut aucune raison de croire à une lésion artérielle ou à une lésion des vaso-moteurs (3 sur 4 par exemple des cas que j'ai observés[6]; et il en est aussi dans lesquels une sympathectomie ou une artériectomie n'ont été suivies d'aucun effet; Leriche[7] nous en a dernièrement ici rapporté une observation.

Mais dans le cas de M. Folliassson, alors que ni l'artère ni les vaso-moteurs n'étaient altérés, il y avait une lésion fort nette du *nerf médian.* Il existait, dit M. Folliasson, « une compression exercée par la pointe du fragment huméral supérieur, pointe sur le flanc de laquelle avait glissé l'artère humérale, qui avait ainsi échappé à tout traumatisme »; et cette lésion du nerf médian lui paraît de si grande importance qu'après avoir constaté l'échec de la sympathectomie péri-humérale et de la libération simple du nerf médian, M. Folliasson se demande s'il ne ferait pas bien de réséquer toute la partie contuse du nerf, et de faire une greffe.

Or, il faut bien reconnaître que plus les interventions sont fréquentes dans le syndrome de Wolkmann, plus les lésions de compression, de perforation, de déchirure partielle ou totale des gros troncs nerveux, et en particulier du médian, sont signalées par les chirurgiens; et les neurologistes, dont les méthodes d'examen sont de plus en plus précises, signalent eux aussi avec insistance la fréquence et l'importance des lésions nerveuses; dans le rapport que Massard a présenté à la Société d'Orthopédie l'an dernier, Bourguignon avait écrit un fort long chapitre sur ce sujet. En lisant les travaux publiés en ces dernières années sur le syndrome de Volkmann — et ils sont singulièrement nombreux — on a donc l'impression fort nette qu'à la suite de quelques plaidoiries particulièrement

1. E. Trocello : Pathogénie de la maladie de Volkmann. (*Annale di Médicina Navale e Coloniale*, **8**, fasc. 5-6, mai-juin 1919, p. 415-430. Analysé par Deniker in *Journal de Chirurgie*, 1920, p. 95).

2. R. Leriche : Sur la pathogénie et le traitement du syndrome de Volkmann. De la contracture des fléchisseurs simulant la contraction ischémique. (*Lyon Chirurgical*, 14 janvier 1926 et *Gazette des Hôpitaux*, n° 18, 3 mars 1926); R. Leriche : Rétraction isolée des fléchisseurs et pronateurs après fracture sus-condylienne de l'humérus et rupture sèche de l'artère humérale. Artériectomie. Guérison. *Bull. et Mém de la Soc. nat. de Chir.*, 8 février 1928.

3. M. Lance : 1° Maladie de Volkmann ancienne avec oblitération de l'humérale. Résection tardive de l'artère oblitérée. Amélioration. *Bull. et Mém. de la Soc. nat. de Chir.*, n° 14, 3 avril 1933, p. 82; 2° Un syndrome de Volkmann traité par artériectomie humérale. *Bull. et Mém. de la Soc. nat. de Chir.*, 1er mars 1933.

4. Carcassonne (Rapport de Darcourt) : Les directives nouvelles fournies par l'artériographie dans le traitement du syndrome de Volkmann. Société de Chirurgie de Marseille, 18 décembre 1933.

5. P. Mathieu, Padovani, Letulle et Normand : Syndrome de Volkmann traité par artériectomie. Etude histologique de l'artère humérale oblitérée (*La Presse Médicale*, n° 92, 17 novembre 1934, p 1819).

6. André-Thomas, E. Sorrel et Mme Sorrel-Dejerine : Quatre cas de syndrome de Volkmann. *Revue Neurologique*, **63**, avril 1935, p. 505.

7. R. Leriche : A propos d'un échec de la sympathectomie péri-humérale et d'une artériectomie dans un syndrome de Volkmann typique amélioré ultérieurement par la désinsertion des fléchisseurs. *Bull. et Mém. de la Soc. nat. de Chir.*, 9 mars 1935, p. 295.

habiles, mais contenant plus d'hypothèses brillantes que de faits indiscutables, l'opinion médicale s'est, si j'ose employer cette expression, « emballée » un peu vite sur la valeur du facteur vasculaire et vaso-moteur dans la production du Volkmann ; une réaction assez vive se produit en ce moment, et la fréquence, pour ne pas dire plus, des lésions nerveuses, du médian et du cubital en particulier, font penser qu'on ne leur a pas accordé jusqu'ici de valeur suffisante dans la genèse du syndrome.

Et de cette constatation peut, je crois, résulter une sanction thérapeutique, comme je vais y revenir dans un instant.

Les observations de maladie de Volkmann ne sont pas très fréquentes : je vois chaque semaine, depuis pas mal d'années, plusieurs fractures récentes ou anciennes du coude. Je n'en ai jamais fait un compte exact ; mais cela doit faire un chiffre assez important. Or, je n'ai rencontré jusqu'ici que quatre syndromes de Volkmann, qui étaient d'ailleurs constitués quand j'ai examiné les enfants. D'après les travaux qu'ils ont publiés, il me semble que ceux de mes collègues qui, comme moi, sont spécialisés en chirurgie osseuse, n'en voient pas davantage.

L'expérience de chacun de nous est donc restreinte, et force est bien de nous appuyer, pour essayer de comprendre le mécanisme de l'affection, sur les observations des autres. Lorsqu'elles contiennent, comme celles de M. Folliasson, des faits précis, elles méritent d'être enregistrées soigneusement.

Car ce mécanisme reste encore fort mystérieux ; pour ma part, je ne suis pas capable de dire quel il a été dans les 4 cas qu'avec Mme Sorrel-Dejerine et André-Thomas, nous avons minutieusement étudiés, opérés et longuement suivis. Et dans un mémoire qu'il a récemment publié dans la *Revue d'Orthopédie*, Leveuf [1] conclut que lorsqu'un enfant fait un syndrome de Volkmann, c'est qu'il présente une prédisposition congénitale ; ce qui me semble, une autre façon d'exprimer la même pensée que moi.

Notons en passant qu'il est une autre affection musculaire présentant bien des points communs avec la rétraction des muscles de l'avant-bras, et que nous ne comprenons pas davantage : c'est le torticolis congénital, et pourtant les cas en sont infiniment nombreux.

L'observation de M. Folliasson présente aussi de l'intérêt au point de vue thérapeutique.

La *sympathectomie* n'a produit aucune amélioration. Il n'y a pas lieu de s'en étonner, puisque l'artère battait normalement et paraissait se contracter de façon régulière. Mais on peut, par contre, trouver curieux que M. Folliasson, dans un cas semblable, ait cru devoir faire une sympathectomie ; et on peut, une fois de plus, répéter que c'est une manœuvre dont à l'avenir il faut soigneusement s'abstenir lorsqu'il n'y a aucune raison pour la pratiquer.

1. J. Leveuf : Le syndrome de Volkmann. *Revue d'Orthopédie et de Chirurgie de l'Appareil moteur*, janvier 1936, p. 5.

La *désinsertion des fléchisseurs* au niveau de l'épitrochlée, et la *résection de la deuxième rangée des os du carpe* n'ont pas permis l'allongement des doigts : ce sont là, certainement, des moyens tout à fait insuffisants lorsque la rétraction musculaire est prononcée. C'est un point sur lequel j'ai déjà insisté, et M. Folliasson veut bien le rappeler : je crois que, seule, dans les cas importants, une résection antibrachiale étendue peut donner un raccourcissement suffisant du squelette, et il est bon d'y ajouter la désinsertion des fléchisseurs et des pronateurs. C'étaient d'ailleurs déjà les conclusions de la thèse de Jean Berger[1] en 1912. La résection des os de l'avant-bras est une intervention assez délicate, mais on n'a pas le choix, et si l'on sait manier une scie électrique et qu'on veuille bien faire l'ostéotomie en « chevron » que j'ai décrite, on pourra, même après des résections étendues, obtenir une très bonne coaptation des extrémités osseuses.

C'est bien à cette résection des os de l'avant-bras que M. Folliasson a l'intention de recourir maintenant, mais il craint que, même après cela, l'impotence persiste, car les lésions qu'il a constatées sur le médian sont graves, et il se demande s'il ne ferait pas bien de faire une résection du nerf suivie de greffe. Peut-être, mais encore faudrait-il, pour obtenir un bon résultat, *que les muscles eux-mêmes ne soient pas trop altérés.* De toute façon, l'avenir paraît assez sombre, et le retour des mouvements fort compromis ; et je crois bien qu'il en est toujours de même dans des cas aussi graves et aussi tardivement traités.

Par contre, on peut se demander si, lorsqu'il existe une compression nerveuse aussi nette que chez le malade dont nous parlons, une intervention précoce, une libération du nerf et une remise en place des fragments osseux qui le comprimaient *dès les premiers jours de la fracture*, n'auraient pas pu empêcher la production du syndrome de Volkmann ; ce n'est évidemment qu'une hypothèse, et ce ne sera jamais une certitude puisqu'il s'agit d'un traitement *préventif* et qu'on ne pourra jamais affirmer que, sans lui, un syndrome de Volkmann se serait produit ; mais il existe des faits qui poussent dans cette voie : j'ai tout dernièrement vu dans mon service un enfant qui, à la suite d'une fracture sus-condylienne à grand déplacement, fit un œdème énorme du bras, de l'avant-bras et de la main, avec refroidissement du membre, cyanose des téguments, insensibilité et impotence presque complète des doigts ; bref, tout un ensemble de signes qui permettaient autant que faire se peut, de présager l'apparition d'un syndrome de Volkmann. Je l'ai opéré par voie antérieure ; l'artère humérale ou plutôt les deux artères radiale et cubitale, car il y avait une division prématurée de l'humérale, étaient soulevées par le bord inférieur du fragment supérieur ; le médian l'était encore bien davantage : il était pris dans le foyer de fracture, et distendu de telle sorte par les fragments qui chevauchaient, qu'il paraissait bien être le facteur principal des accidents fort graves qui s'étaient produits. Beaucoup plus facilement que je ne le

1. Jean Berger : La maladie de Volkmann. Myosite rétractile des muscles long fléchisseurs des doigts et rond-pronateur. *Thèse Paris*, 1912, Vigot frères, éditeurs.

pensais, j'ai pu, par cette voie antérieure, à travers le brachial antérieur en grande partie rompu, remettre les fragments osseux en place, et un appareil plâtré a maintenu la réduction. Tous les phénomènes inquiétants ont immédiatement cessé : en vingt-quatre heures, l'œdème avait disparu, la sensibilité et la mobilité des doigts étaient revenues. L'intervention ne date que d'une quinzaine de jours et je ne sais quel sera le résultat, mais tout permet de penser que la fracture se consolidera très simplement et qu'aucune séquelle ne persistera [1].

Cette conduite, je crois qu'il faudrait à l'avenir la tenir plus souvent que nous n'avons l'habitude de le faire.

Jusqu'ici, nous nous sommes surtout attachés au traitement du syndrome de Volkmann *constitué*. Les résultats obtenus sont loin d'être brillants, puisque en dernier ressort nous en sommes souvent réduits aujourd'hui, comme en 1912, à faire des opérations purement palliatives : des résections du squelette, des désinsertions musculaires, qui améliorent sans doute la situation, mais sont bien loin de donner une vraie guérison et de permettre le retour d'une fonction normale du membre.

Et il ne saurait en être autrement, car les interventions que nous faisons tardivement sur les vaisseaux ou sur leurs nerfs vaso-moteurs, ou sur les gros troncs nerveux des membres, puisque tous ces facteurs semblent jouer un rôle dans la pathogénie du syndrome, n'ont plus guère d'effet lorsque les muscles sont déjà depuis longtemps rétractés, fibreux et dégénérés.

Ces mêmes interventions au contraire, si nous les pratiquions dans les premiers jours de la fracture, empêcheraient peut-être la production du syndrome et les altérations musculaires.

Notons d'ailleurs que toujours, ou presque toujours, les fractures, à la suite desquelles on voit des syndromes de Volkmann, sont des fractures sus-condyliennes transversales à grand déplacement, et pratiquement irréductibles par les moyens orthopédiques.

Le blessé a donc tout à gagner à une intervention précoce. Je croyais jusqu'ici que la voie antérieure qu'il faut fatalement prendre pour faire une bonne exploration des vaisseaux et des nerfs ne permettrait que difficilement l'abord du foyer de fracture et sa réduction. Dans le cas que je viens d'opérer, j'ai été très heureusement surpris de voir qu'il n'en était rien. Le brachial antérieur était largement déchiré ; la fracture s'est trouvée très largement exposée, et rien n'a été plus simple que de la réduire. Le nerf médian était d'ailleurs imbriqué de telle sorte dans le foyer, que si je ne l'avais pas eu très bien sous les yeux, les deux extrémités osseuses auraient pu fort bien le blesser avec leurs tranches coupantes au cours des manœuvres de réduction.

Le maintien de la réduction a été assuré par un appareil plâtré.

L'opération s'est faite avec une facilité qui m'a heureusement étonné.

Et pour ma part, à l'avenir, lorsque je me trouverai en face de ces

1. Ce rapport a été écrit il y a 5 mois. J'ai revu l'enfant il y a 8 jours : il est en parfait état. Cependant, la cicatrice antérieure un peu rétractile limite encore les mouvements d'extension.

fractures graves sus-condyliennes à grand déplacement osseux avec œdème important du bras et de l'avant-bras, impotence partielle des doigts, etc., j'interviendrai de suite par voie antérieure ; si je trouve des lésions des artères ou des nerfs, comme chez mon malade, je me féliciterai de l'avoir fait, car je me dirai que de cette façon j'aurai peut-être évité un Volkmann ultérieur ; et si je n'en trouve pas, je n'aurai pas à regretter, je pense, mon intervention, puisque j'aurai simplement fait par voie antérieure une réduction que sans cela j'aurais dû faire les jours suivants par voie postérieure ou externe.

C'est, je crois, la seule conclusion pratique qu'il convient de tirer de tous les travaux récents sur le syndrome de Volkmann.

Je vous propose, Messieurs, de remercier M. Folliasson de l'intéressante observation qu'il a eu l'amabilité de nous adresser.

M. **P. Moure** : J'ai observé et opéré un cas de maladie de Volkmann survenue chez un jeune garçon à la suite d'une fracture des deux os de l'avant-bras. J'avais opéré cet enfant tout jeune d'un torticolis. Peut-être cette double sclérose musculaire est-elle survenue chez un sujet prédisposé chez lequel l'hérédo-syphilis a pu jouer un rôle. Cette coïncidence est en tout cas digne de remarque.

M. **André Martin** : J'approuve entièrement ce que mon ami Leveuf vient de dire : les lésions des nerfs dans le syndrome de Volkmann sont particulières. Je n'ai pas trouvé de sections, mais le nerf médian était déformé entouré de tissu fibreux.

J'ai observé trois cas de syndrome de Volkmann : un a été examiné, amélioré par M. Bourguignon et est en voie de guérison. Il y avait atteinte du médian et du cubital. Si j'ai, dans l'avenir, à traiter une lésion de cet ordre, je ne recourrais jamais à la résection carpienne, car je ne vois pas comment elle peut améliorer cette affection.

M. **Paul Mathieu** : Pour la clarté de la discussion il y aurait intérêt à distinguer les syndromes de Volkmann avec altérations purement musculaires, et les syndromes de Volkmann avec troubles nerveux surajoutés (troubles sympathiques en particulier).

Trois cas de luxation astragalo-scaphoïdienne irréductible par fragment osseux embarré ; opérations ; guérisons,

par M. **Joseph Fièvez** (Malo-les-Bains).

Rapport de M. Georges Kuss.

M. Joseph Fièvez nous a adressé trois observations de luxation astragalo-scaphoïdienne dont l'irréductibilité était causée par fragment osseux provenant de la tête de l'astragale, embarré dans l'angle astragalo-sca-

phoïdien (voir schéma, fig. 1). Notre confrère est intervenu chirurgicalement dans ces trois cas avec un plein succès. L'extraction du fragment osseux, pratiquée respectivement cinq jours, cinq semaines et cinq mois après le traumatisme accidentel causal, a toujours permis la réduction parfaite de la luxation et a été suivie de guérison et de restauration fonctionnelle parfaites.

Voici les trois observations :

OBSERVATION I. — Cette observation, qui date de 1920, a déjà été publiée dans la thèse inaugurale de P. Baudchon : « La luxation astragalo-scaphoïdienne et sa forme irréductible » (*Thèse de Lille* 1922).

Elle se résume en deux mots : Jeune fille de vingt-quatre ans, qui se tord le pied, avec sensation de craquement, au cours d'un bal. Le pied reste « de

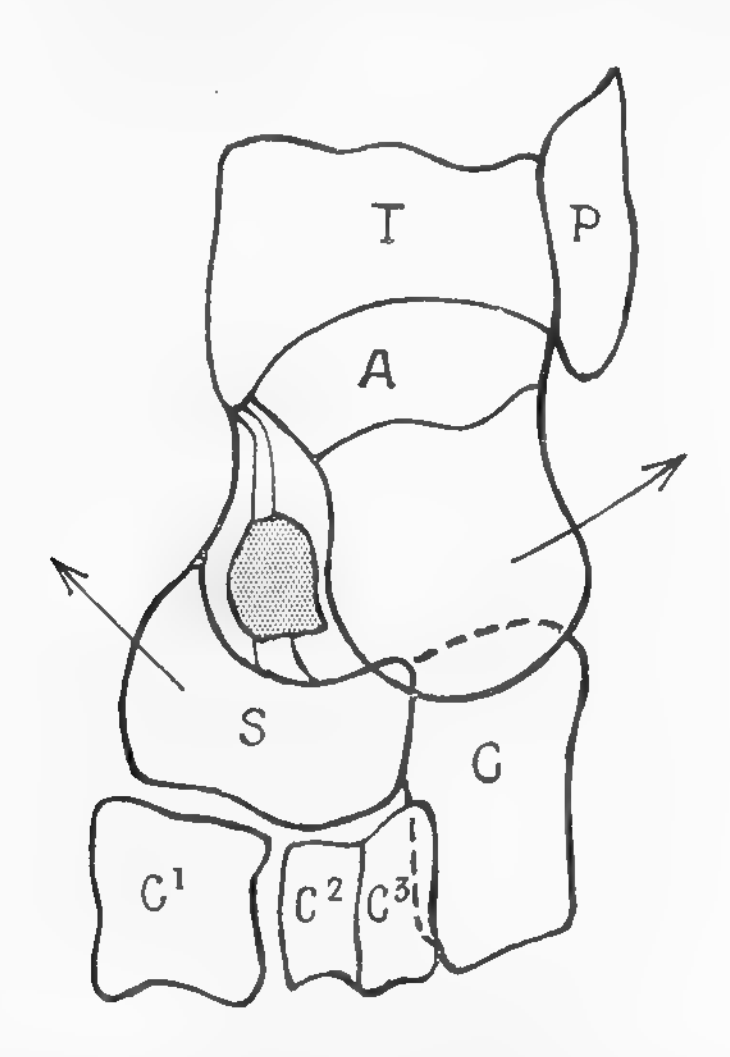


FIG. 1. — Schéma d'après les radiographies.
Le fragment osseux interposé (en grisé) conditionne l'irréductibilité.
L'espace triangulaire où il s'encadre ici représente l'aire capsulaire, tibio-calcanéo-scaphoïdienne.

travers », avec varus corrigeant un valgus antérieur à l'accident et bilatéral aussi bien, avec gêne progressive de la marche... *L'extraction*, cinq semaines plus tard, d'un fragment osseux embarré, permit de réduire entièrement la luxation astragalo-scaphoïdienne, avec guérison complète en quatre mois.

Il est pourtant utile de revenir après coup sur ce cas : En le comparant à l'observation III, très voisine, en relisant les radiographies, médiocres à vrai dire, on peut lever l'incertitude où Baudchon avait laissé l'origine du fragment osseux détaché. La vue verticale du pied — c'est l'incidence capitale pour le diagnostic radiologique, je le répéterai plus loin — montre que ce fragment appartient non pas au cuboïde comme Baudchon penchait à le croire, mais à la partie inférieure et interne de la tête astragalienne. On s'explique ainsi que l'incision externe, choisie en me basant trop exclusivement sur la radiographie de profil, n'ait pas permis l'extraction ; celle-ci, par contre, fut rendue possible par l'incision interne, avec laquelle je pus dégager complètement et soulever la tête de l'astragale.

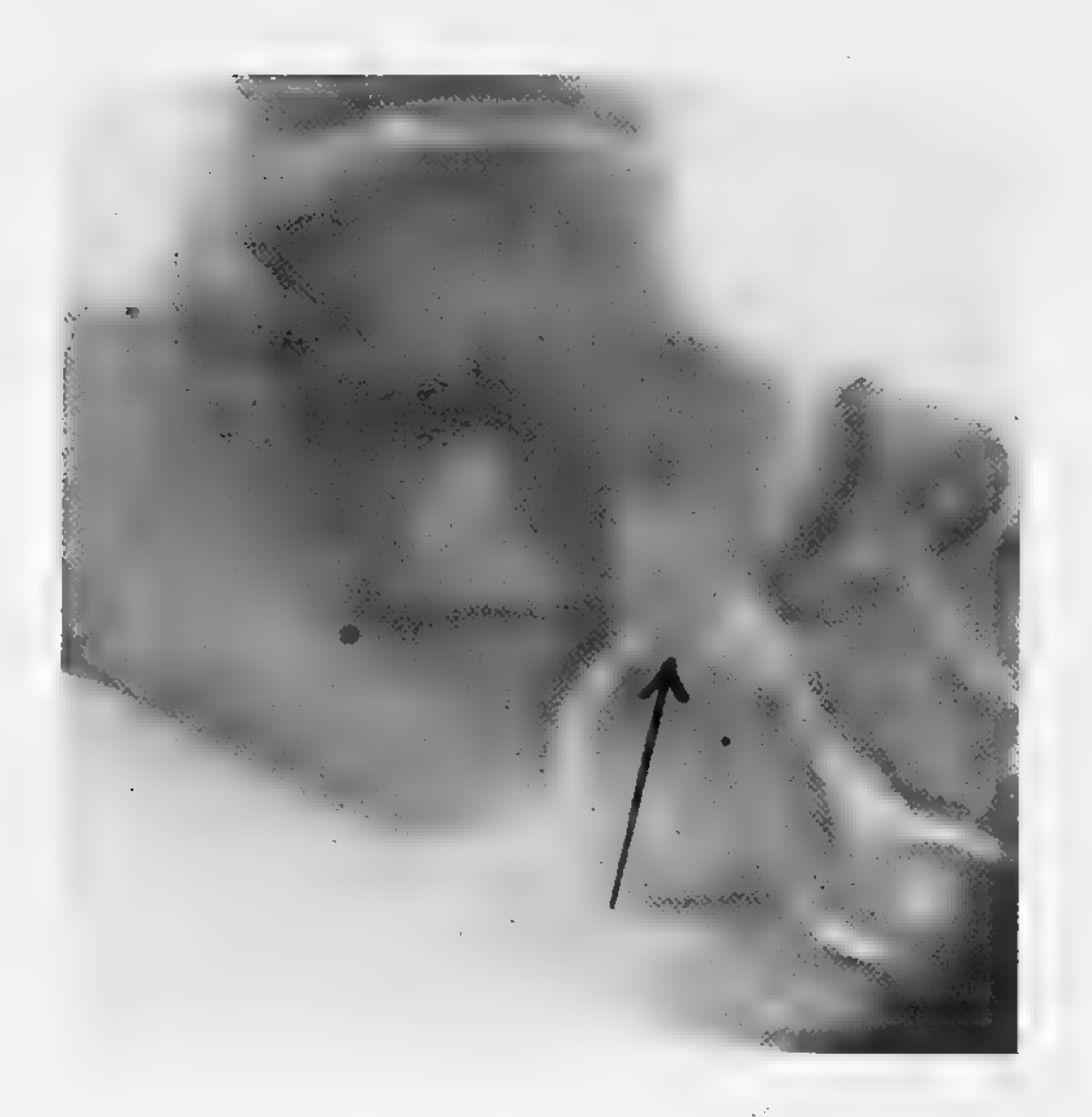


Fig. 2.

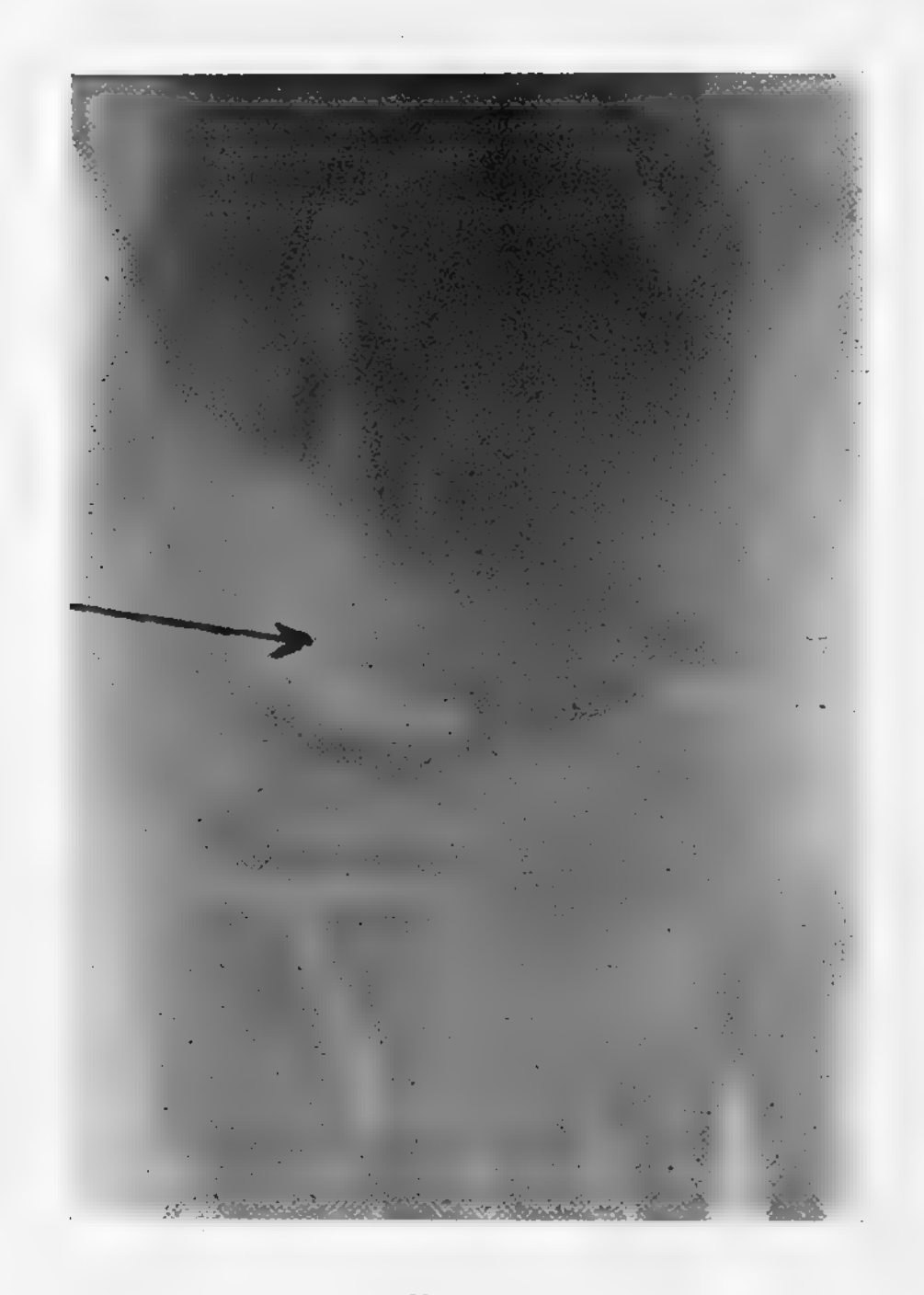


Fig. 3.

Obs. II. — M. L... I..., cinquante-cinq ans, m'est amené le 2 février 1928, pour une lésion traumatique du pied gauche, datant de quatre jours.

Le dimanche 29 janvier, dans la soirée, il a été culbuté par une auto dont il venait de descendre et dont le conducteur, par fausse manœuvre, avait immédiatement fait marche arrière. Il fut relevé avec des contusions un peu partout, et une grosse lésion du pied, dont il est incapable d'expliquer le mécanisme. Ce qui est sûr, c'est que ce pied était complètement dévié en dedans, replié sur lui-même. Et que le Dr H..., d'Hazebrouck, appelé immédiatement, ne put, malgré de multiples tentatives, réduire ce déplacement que très partiellement.

A l'examen, en effet, le pied est toujours en équin varus très prononcé. Avec une grosse saillie osseuse au dos du pied, saillie qui soulève et distend la



Fig. 4.

peau, rouge bleuâtre, et qui semble en imminence de perforation ou plutôt de sphacèle. Il n'est pas difficile de faire le diagnostic de luxatiou astragalo-scaphoïdienne, mais la tête de l'astragale fait une telle saillie qu'on peut se demander s'il ne s'agit pas d'une énucléation au moins partielle.

La radiographie montre qu'il n'en est rien. L'astragale, du fait de l'extension du pied est très dégagée, en avant, de sa mortaise tibio-péronière, cette mortaise elle-même distendue et tordue par la torsion en dehors de l'astragale sur l'axe vertical de son corps ; mais l'ombre de l'os reste encadrée des deux ombres malléolaires, et par ailleurs les connexions avec le calcanéum sont normales.

De son côté, la vue verticale et prétibiale du pied explique d'emblée l'irréductibilité de la luxation : un gros fragment osseux, détaché de la partie antérieure de la tête astragalienne, dont l'ombre est échancrée, flanque la tête et le col de cet os ; basculé sur lui-même, il maintient l'astragale en dehors et l'avant-pied en dedans, et les empêche de reprendre leurs rapports normaux.

Intervention le vendredi 3 février. Sous rachianesthésie. Incision verticale entre le jambier antérieur et l'extenseur propre du gros orteil. Découverte de

la tête astragalienne, et ouverture large, à la rugine, de la capsule astragalo-scaphoïdienne ; en dedans de la tête, le fragment osseux enclavé, volumineux, est enlevé facilement. Instantanément, l'astragale reprend sa place et le pied, sa forme. Plâtre jusqu'au genou, qui sera laissé six semaines. Reprise progressive de la marche. Guérison en trois mois : l'expert du tribunal civil n'a pas accordé d'incapacité permanente. Revu fin 1935, le blessé ne conserve, apparemment, de son accident, que la cicatrice cutanée !

Obs. III. — M. B. G..., vingt et un ans, m'est présenté radiographiquement, par le Dr Delattre, d'Hazebrouck, le 17 octobre 1935, pour une infirmité post-traumatique du pied droit. Les clichés sont bons, mais les incidences réalisées



Fig. 5.

permettent seulement d'affirmer qu'il existe un fragment osseux détaché de la tête astragalienne.

Le 24 octobre, le blessé lui-même vient à la consultation, marchant péniblement, appuyé des deux mains sur une grosse canne, posant avec précaution la pointe et le bord externe du pied droit, manifestement douloureux.

Le jeune homme me raconte que ce pied bot varus équin traumatique est consécutif à un accident, survenu fin mai 1935. En sautant à la corde, au cours d'exercices de préparation militaire, il s'est « tordu le pied », de façon fort grave, puisque celui-ci était « complètement retourné en dedans. Conduit immédiatement dans un hôpital, il y fut, après radioscopie, déclaré atteint de « luxation médio-tarsienne », et soumis sous chloroforme pendant deux heures, à des essais de réduction répétés. Terminés par un plâtre, qui fut laissé un mois.

En sortant de ce plâtre, le blessé remarqua au dos du pied, en dehors de la tête astragalienne, une « bosse », douloureuse, laquelle ira en s'accentuant progressivement. Ce qui ne l'empêchera pas d'être pris bon pour le service

militaire, un mois plus tard. Au corps, il fut employé à la cuisine, pendant un mois, puis réformé temporairement.

Depuis lors, la marche est devenue de plus en plus difficile, le varus équin douloureux ne permettant plus l'appui que sur le côté externe de la pointe du pied.

L'examen montre que si la tibio-tarsienne reste relativement mobile, la médio-tarsienne est comme soudée, d'où l'irréductibilité du varus équin. A la pression, la douleur siège, de façon très précise et exclusive, en avant de la joue externe du corps astragalien, dégagé par l'extension du pied, de la mortaise tibio-péronière, au niveau de la « bosse » qui concentre l'attention de l'intéressé. De nouveaux clichés (vue verticale et profil interne du pied) montrent, nettement, cette fois, que le scaphoïde et l'astragale divergent, le scaphoïde transféré en dedans, la tête astragalienne déportée en dehors.

Le fragment osseux se profile sur le col et la partie postérieure de la tête de l'astragale, qu'il flanque étroitement (vue verticale).

Intervention le 7 novembre 1935. Avec l'assistance des Drs Decouvelaere et Delattre. Rachianesthésie : 8 centigrammes de syncaïne.

Incision le long et en dedans de l'extenseur propre du gros orteil, fendant le périoste et la capsule, avec milieu à l'interligne astragalo-scaphoïdien, qui se trouve ouvert. Le fragment osseux embarré se présente queue en haut ; à la rugine étroite, il est facilement décollé de la masse osseuse de l'astragale, à laquelle il n'adhère qu'assez faiblement, et il est extrait sans plus de difficulté. Il s'est créé ainsi un vide important en dedans et en bas de la tête astragalienne ; mais celle-ci ne réoccupe pourtant pas ce vide instantanément. Il faut, à la rugine encore, faire le tour de la tête et du col de l'os, et abraser ensuite la saillie que fait le bord supéro-externe de la tête, cette saillie qui correspond à la « bosse » du dos du pied. La tête astragalienne se trouve, en fin de compte, avoir sa face antérieure, articulaire (qui était large et épatée) réduite à peu près de moitié. Quelques manipulations vigoureuses la font réintégrer son lit, progressivement. Suture articulaire et aponévrotique par quelques points de catgut. Malgré l'importance des manœuvres de réduction, la peau est fermée sans drainage. Appareil plâtré, donnant, avec peine d'ailleurs, une très légère hypercorrection.

Ce plâtre est maintenu quinze jours en tout. Mais dès le dixième jour, le pied en est extrait, pour l'ablation des fils : il n'est plus douloureux, et sa déformation n'a aucune tendance à se reproduire. La mise sur pied et la reprise de la marche sont rapidement menées. Guérison totale en deux mois.

M. Fièvez fait suivre ces trois observations de quelques notes et réflexions dont nous ne retiendrons ici que l'essentiel en les analysant et en les commentant très brièvement.

Depuis la thèse de Houzel (*Les luxations médiotarsiennes*, Paris, 1914), l'irréductibilité primitive des luxations médio-tarsiennes partielles — et les trois observations de Fièvez concernent toutes des *luxations astragaloscaphoïdiennes partielles* — était généralement attribuée à l'interposition des tendons dorsaux du pied, jambier antérieur et extenseur propre du gros orteil qui sont situés en dedans de l'astragale; à ces tendons, passant en pont sur l'hiatus béant de l'ancienne articulation, vient s'ajouter l'extenseur commun des orteils dont la position ne varie pas et qui empêche, dans les tentatives de réduction, la tête astragalienne de passer au-dessous de lui.

A cette cause connue, vérifiée par Houzel dans un constat opératoire,

de l'irréductibilité par interposition de tendons, Fièvez ajoute donc, et ses observations l'y autorisent pleinement, une nouvelle cause d'irréductibilité : l'irréductibilité par cause osseuse, par fragment osseux embarré en dedans. Ce fragment est détaché de la tête astragalienne par le scaphoïde « passant comme un rabot » au-devant d'elle; il s'embarre entre la face interne de cette tête et du col et le système ostéo-ligamenteux tibio-calcanéo-scaphoïdien et empêche invinciblement les éléments de la médio-tarsienne de reprendre leurs rapports normaux.

Les observations de Fièvez démontrent encore que la réduction primitive est facile quand on enlève cet obstacle osseux (obs. II), mais qu'elle est encore possible, avec récupération fonctionnelle intégrale, par l'extirpation du fragment osseux embarré cinq semaines (obs. I) et même cinq mois (obs. III) après l'accident initial.

Fièvez argue des bons résultats qu'il a obtenus en intervenant pour condamner la pratique, préconisée jusqu'ici pour les luxations irréductibles anciennes, de l'abstention.

Lecène et Huet (*Chirurgie des os et des articulations des membres*, p. 260) ont écrit, en effet, que, dans ces luxations irréductibles anciennes « tous les auteurs sont d'accord pour ne conseiller l'opération que si la gêne fonctionnelle est vraiment considérable ». Personnellement, nous souscrivons encore à cette formule que, bien avant Lecène et Huet, j'avais défendue avec mon maître Quénu, dans nos travaux sur les traumatismes du pied. Le pied, siège de luxations non réduites, se réadapte de façon très satisfaisante bien souvent, et merveilleusement parfois, à ses normales fonctions.

Mais les malades de Fièvez avaient une irréductibilité de cause osseuse et présentaient nettement un caractère *progressif* des lésions anatomiques et des troubles fonctionnels.

Dans de pareils cas, on ne peut que souscrire aux conclusions de Fièvez et préconiser l'intervention sanglante qui, seule, permet de lever l'obstacle. Je ne puis qu'approuver encore ce que dit Fièvez concernant le caractère progressif des cas qu'il a eu à traiter, le diagnostic radiographique assez difficile du fragment osseux embarré et la technique opératoire qu'il a suivie.

« En résumé, dans les trois cas, il s'agit d'un pied bot varus équin traumatique, récent (cinq jours) dans l'observation II, ancien dans les deux autres (cinq semaines, cinq mois).

Ces deux derniers à caractère nettement progressif, amenant la malade de l'observation I à une opération qu'elle avait d'abord refusée, obligeant le blessé de l'observation III à une intervention itérative, que le peu de succès des premières tentatives rendait particulièrement indésirable à ses yeux.

« Ce caractère progressif semble en rapport avec la contracture réflexe qui tend à immobiliser l'ensemble du pied, mais qui limite surtout la mobilité de l'article médio-tarsien.

« La luxation astragalo-scaphoïdienne, substratum anatomique de ce pied bot, se caractérise cliniquement par les saillies divergentes de l'astra-

gale et du scaphoïde : saillie au dos du pied de la partie supéro-externe de l'astragale, saillie en dedans, presque jusque sous la malléole tibiale, du tubercule scaphoïdien.

« La radiographie met facilement en évidence la cause de l'irréductibilité de cette luxation : un fragment osseux, détaché de la tête astragalienne, et embarré en dedans de cette tête. Pour en préciser la forme, les dimensions, le siège, pour apprécier les modifications qu'il entretient dans les rapports osseux, il faut, systématiquement, faire, au moins, les trois radiographies suivantes : vue de face de la tibio-tarsienne ; profil interne du cou-de-pied et pied ; vue de face, plantaire, du pied prétibial. Mais c'est cette dernière incidence, verticale, qui donne une vue décisive des lésions (V. schéma).

« C'est en visant ce fragment osseux qu'il faut inciser : incision verticale, interne, parallèle en dedans au tendon de l'extenseur propre, laissant par conséquent largement en dedans le jambier antérieur déplacé avec l'avant-pied vers l'axe du corps. Quand le plafond de l'articulation astragalo-scaphoïdienne — ce qui en reste ou ce qui s'en est reconstitué — aura été largement ouvert, au bistouri ou à la rugine, le chirurgien, en rasant le flanc de la tête astragalienne, trouvera le fragment osseux enclavé, soit le long de ce flanc, soit plus profondément, presque en dessous de la tête. Cet obstacle fondamental levé, il sera possible de replacer cette tête (après un léger modelage supplémentaire, dans le cas III, le plus invétéré) dans sa loge, dans son hamac enveloppant tibio-calcanéo-gléno-scaphoïdien, où elle va pouvoir à nouveau glisser mollement.

« Un plâtre est utile toujours pour calmer plus rapidement les irritations du trauma initial comme du trauma thérapeutique, pour atteindre en bonne position la réparation des parties molles ; il est *indispensable* dans les cas anciens, pour que la tête astragalienne puisse bien distendre son lit capsulaire, y recreuser sa place, autrement dit pour empêcher que la rétraction des parties molles ne maintienne l'attitude vicieuse après que la cause en a été supprimée. Mais, de crainte d'un pied plat secondaire, on se contentera de la correction juste, tout au plus d'une très faible hypercorrection. De plus, ce plâtre ne sera pas laissé longtemps ; l'immobilisation fut trop prolongée, sans grand inconvénient d'ailleurs, dans les deux premières observations ; les quinze jours de la troisième suffirent amplement et amenèrent une guérison plus rapide, malgré l'ancienneté plus grande des lésions.

« Au total, les constatations cliniques, radiologiques, opératoires de ces trois cas, établissent comme suit le mécanisme de l'irréductibilité par obstacle osseux de la luxation astragalo-scaphoïdienne, type qui paraît au moins aussi fréquent que l'irréductibilité par obstacle tendineux :

« Un fragment osseux est détaché de la tête astragalienne, comme d'un coup de rabot, par l'avant-pied, par le bord inférieur du scaphoïde pour préciser, dans un mouvement brusque d'adduction, extension du pied. Suivant la direction et l'intensité de ce coup de rabot, la tête est abrasée, fracturée, plus ou moins écrasée, et le fragment détaché est plus ou moins

volumineux. Ce fragment est entraîné en dedans et en bas par le mouvement du scaphoïde, projeté (en se retournant parfois) dans le sinus ouvert entre la tête astragalienne et l'appareil ostéo-ligamenteux où elle glisse normalement. Il s'y enclave, s'accole à la tête astragalienne qu'il élargit de son épaisseur, malgré un modelage réciproque.

« L'irritation de cette présence détermine et entretient la contracture des muscles adjacents, principalement du jambier postérieur qui sous-tend le surtout ostéo-chondro-capsulaire mis en tension directement par le corps étranger.

« Cette contracture, que la clinique montre progressive, s'ajoute à l'interposition osseuse pour créer l'irréductibilité. »

Je vous propose, Messieurs, de remercier M. J. Fièvez de ses intéressantes observations qui enrichissent et modifient ce que nous savions des causes de l'irréductibilité des luxations astragalo-scaphoïdiennes.

COMMUNICATION

A propos d'un cas malheureux d'appendicectomie à chaud,

par M. G. **Métivet.**

Le samedi 3 octobre, entrait dans mon service d'Ivry, un jeune homme de dix-sept ans atteint d'appendicite aiguë.

Chez ce sujet, en excellente santé, la crise avait débuté dans la nuit du jeudi au vendredi. Elle s'était manifestée par des douleurs vives dans la fosse iliaque droite, des vomissements alimentaires, une ascension thermique à 38°.

Le vendredi, la crise paraissait terminée et le malade avait pu s'alimenter. Mais dans la nuit du vendredi au samedi, les douleurs et les vomissements reparaissent, la température monte à 39°. La mère du malade lui administre purge et lavements.

Le samedi, à notre visite, nous trouvons un jeune homme d'assez bonne apparence, ne présentant pas l'aspect d'un grand infecté. La température est à 39°; le pouls bat à 64. Les douleurs abdominales persistent, moins violentes que pendant la nuit. Les vomissements ont cessé. Il n'y a pas eu d'émission de gaz ou de selles. Dans la fosse iliaque droite, empiétant vers la région pubienne, existe une zone douloureuse, contracturée, empâtée. Mais il n'existe aucune douleur à la pression dans la région lombaire ou au niveau du Douglas. Le ventre est souple et indolore. *Manifestement, il n'existe aucune réaction péritonéale; le foyer est limité.*

Obéissant à la règle sacro-sainte des quarante-huit heures, je décide d'intervenir.

Anesthésie à l'éther. Mac Burney large. Ouverture d'un péritoine sec et sain. L'appendice n'est pas perçu immédiatement. On le découvre rétro-cæcal, par mobilisation de dehors en dedans du cæcum. L'appendice, enfoui sous des adhérences anciennes, baignant dans une petite quantité de pus fétide, est verdâtre et perforé au niveau d'un petit calcul stercoral. Appendicectomie laborieuse.

Méchage large et pose d'un drain dans le foyer. Pose de compresse-barrière autour du cæcum. Aucune tentative de fermeture, même partielle de la paroi.

L'opération terminée, je fis remarquer à mes élèves quels risques elle pouvait faire courir au malade, et la possibilité d'une diffusion, par elle, de l'infection.

Mes craintes étaient malheureusement justifiées.

Le dimanche, je téléphonai à l'hôpital pour avoir des nouvelles de mon opéré. Elles étaient bonnes. La température est à 38°5, le pouls à 80; le ventre est souple. Rien d'anormal au niveau du foyer. Dans la soirée le ventre se ballonne un peu et le malade accuse quelques coliques.

Le lundi matin, je le trouve en pleine *péritonite généralisée.*

La température est à 40°, le pouls à 120. Le visage est pâle et couvert de sueurs. Pas de douleurs abdominales spontanées, pas de vomissements. Mais le ventre est uniformément contracturé et douloureux au palper. Deux incisions, — sus-pubienne et iliaque gauche, — sont pratiquées à l'anesthésie locale. Elles permettent d'évacuer une abondante quantité de liquide séro-purulent et d'établir un large drainage. Le traitement habituel est institué.

Le mardi le malade est mourant, cyanosé, anhélant. Une gastrostomie est rapidement exécutée (les lavages gastriques pratiqués la veille ne pouvant être tentés). Elle permet d'évacuer 1 lit. 1/2 de liquide épais, marc de café. Elle calme l'angoisse du malade pendant les quelques heures de survie.

Je sais les critiques d'ordre technique qui peuvent m'être faites. On peut me dire que j'aurais dû pratiquer une incision de Roux, que j'aurais dû m'efforcer d'aborder le foyer par voie sous-péritonéale, que la pose d'un Mickulicz eût mieux valu que le méchage. En réalité, je crois que beaucoup de chirurgiens auraient opéré comme je l'ai fait.

Je pourrais, pour m'excuser de cet échec, accuser la sévérité de l'infection, signée par le *vomito negro*; et soutenir que la mort de mon opéré est survenue malgré mon intervention. Je pense, au contraire, que l'opération a propagé au péritoine une infection qui aurait naturellement évolué vers la formation d'un abcès rétro-cæcal, et que c'est elle qui est la cause de la mort. Et je veux, de cette pénible histoire, essayer de dégager une leçon.

*
* *

Il y a quelques années, dans *La Presse Médicale*, j'ai publié un article sur le traitement de l'appendicite aiguë. J'y conseillais, pour les cas observés relativement tardivement et dans lesquels existe un plastron inflammatoire, de mettre en œuvre le traitement médical et de ne recourir à une intervention large qu'après avoir constaté l'inefficacité de ce traitement, correctement appliqué, pendant quelques heures. Pour m'être déclaré l'adversaire de l'opération systématique et immédiate j'ai été vertement sermoné par M. Chalier. Mais cette polémique m'a valu des marques d'approbation venues de France et même de l'étranger. Ce que j'ai pu voir depuis cette époque et la malheureuse observation que je vous apporte me confirment dans cette opinion.

Schématiser dans une formule unique le traitement de l'appendicite aiguë; pratiquer dans tous les cas l'appendicectomie d'emblée; appliquer à des choses aussi différentes qu'une appendicite mésocœliaque, une

appendicite pelvienne ou une appendicite rétro-cæcale, un traitement omnibus, ne saurait nous satisfaire.

Évidemment, lorsque le diagnostic d'appendicite aiguë est posé dès les premières heures de la crise, personne ne saurait actuellement contester l'urgence de l'appendicectomie. Mais si ce diagnostic est généralement très précocement fait dans le cas d'appendicite méso-cæliaque, parce que le péritoine réagit bruyamment, il n'en est pas toujours ainsi dans les cas d'appendicite pelvienne ou rétro-cæcale.

1° Dans *l'appendicite pelvienne*, la douleur siège souvent à gauche, et la diarrhée est fréquente. Et chez la femme, l'appareil génital est là pour contribuer encore à nous égarer. Aussi, lorsque l'infection se cantonne dans le petit bassin, que le péritoine de la grande cavité ne réagit pas, est-ce souvent après plusieurs jours que le chirurgien est appelé auprès du malade. Ce que l'on constate alors, c'est l'existence d'un foyer inflammatoire pelvien, accessible par le toucher rectal et ne s'accompagnant d'aucun phénomène péritonéal. Je pense que, dans ces cas, toute intervention immédiate est inutile et peut même être dangereuse; et que le traitement médical doit être institué. Rarement, d'ailleurs, il permettra d'obtenir la résorption du foyer. Mais, après une période de rémission apparente et qui répond d'ordinaire au second septenaire de la maladie, on pourra assister au ramollissement du bloc inflammatoire. Faut-il alors l'ouvrir par voie rectale? Cette question a déjà été soulevée à plusieurs reprises à cette tribune. Pour ma part, si l'abcès ne tend pas à remonter au-dessus du pubis; si les épreintes, la béance de l'anus et l'écoulement par cet orifice de glaires abondantes permettent d'escompter une ouverture spontanée de l'abcès dans le rectum, j'attends, même en présence des accidents de subocclusion qui précèdent fréquemment cette ouverture spontanée. Je n'ai jamais eu à regretter d'avoir suivi cette pratique.

2° Dans *l'appendicite rétro-cæcale*, l'attention est bien attirée vers l'appendice en raison du siège des phénomènes douloureux. Mais l'absence fréquente de signes de réaction péritonéale; l'irradiation possible des douleurs vers la fosse lombaire, voire même vers l'épaule droite en cas d'appendice ascendant allant caresser le foie, peuvent pendant quelques heures ou quelques jours égarer le médecin. Aussi ne sommes-nous souvent consultés que lorsqu'un foyer inflammatoire nettement limité, un « plastron » est constitué. Je pense qu'ici encore, le traitement médical doit être appliqué. Plus souvent que dans les cas d'appendicite pelvienne, il pourra amener la résorption du plastron. Celui-ci sera d'ailleurs minutieusement surveillé, et dès qu'une fluctuation nette en traduira la suppuration, une minime incision pratiquée à l'anesthésie locale permettra d'évacuer le pus et de drainer le foyer. Mon maître Lucien Picqué m'a appris à aborder ces abcès rétro-cæcaux par voie sous-péritonéale, et il m'a souvent montré la nécessité d'évacuer deux collections : l'une à contenu purulent banal, l'autre, juxta-appendiculaire, à contenu brunâtre et fétide.

3° Je n'ai vu qu'exceptionnellement des plastrons péri-appendiculaires en *plein péritoine*. Je les ai toujours traités médicalement et me suis con-

tenté d'ouvrir l'abcès quand la suppuration était établie. Dans un cas, j'ai trop différé l'ouverture de l'abcès et sa rupture s'est faite dans le péritoine. Une triple ouverture de l'abdomen, sans attaque du foyer appendiculaire, m'a permis de guérir simplement mâ malade. Dans un autre cas, suivi par un médecin, j'ai été appelé quelques heures après la rupture de l'abcès dans le péritoine. Une simple intervention de drainage a assuré la guérison. Je concéderai volontiers que la surveillance de tels foyers, situés en plein péritoine, laisse au chirurgien moins de tranquillité que l'observation de foyers pelviens ou rétro-péritonéaux. Mais la surveillance continue et minutieuse de nos malades est une des obligations de notre profession.

* * *

Une hirondelle ne fait pas le printemps, mais elle l'annonce. Je serais heureux si la publication de ce cas mortel pouvait inviter les interventionnistes systématiques à publier les échecs dus à leur ardeur opératoire. Ainsi seraient apaisés les scrupules de ceux qui, comme moi, pensent que l'appendicectomie d'urgence, dans l'appendicite aiguë, et cela quelle que soit l'heure de la crise, n'est pas chose à formellement conseiller.

Un mot pour terminer. Jamais je n'aurais osé faire cette communication devant une assemblée de médecins. Je pense, en effet, que lorsqu'un médecin a porté un diagnosiic d'appendicite aiguë, il doit, *dans tous les cas*, faire *immédiatement* appel au chirurgien. Mais dès lors sa responsabilité est partagée ; celle du chirurgien est engagée. A celui qui doit exécuter l'acte opératoire de choisir l'heure qui lui paraît la plus proprice pour son intervention.

M. **Ameline** : Je demanderai à mon ami Métivet s'il a pratiqué ou fait pratiquer l'autopsie de ce malade, et en particulier, si le foie, les reins et les surrénales ont été examinés.

M. **Métivet** : Je répondrai à mon ami Ameline que l'autopsie de mon malade n'a pas été faite, mais la mort a été due certainement à une péritonite généralisée.

M. **Rouhier** : J'avoue que je ne comprends pas très bien les protestations soulevées par la courageuse communication de Métivet.

J'ai le souvenir très net des discussions qui ont eu lieu dans cette assemblée. Si l'appendicectomie immédiate s'impose chaque fois qu'une appendicite est vue dans les premières heures, et même dans les deux premiers jours, lorsqu'on peut espérer que les lésions sont encore localisées à l'appendice et qu'en tous cas on ne peut savoir comment elle va tourner, il me paraît clair que lorsqu'il existe déjà une ébauche nette de localisation, comme dans les formes à plastron, il y a lieu de laisser agir la nature et de recourir au traitement médical d'abord, quitte à pratiquer immédiatement l'intervention les heures ou les jours suivants, si l'état du malade

s'aggrave et si les barrières naturelles ont l'air de céder. C'est, pour ma part, ce que je fais toujours. Je dois dire que pratiquement, grâce à l'éducation maintenant faite à Paris des médecins et des familles, la plupart des appendicites que j'ai à traiter m'arrivent de très bonne heure, en sorte que je vois très rarement des formes plastiques et des plastrons déjà constitués. Dès que le diagnostic d'appendicite est posé, le chirurgien doit être immédiatement appelé, comme l'a dit Métivet. J'ajoute que toute appendicite nettement diagnostiquée doit être opérée pendant ou au plus tard à la fin de la crise, d'emblée ou après refroidissement, sans jamais commettre l'imprudence majeure d'attendre une nouvelle crise, mais vouloir dicter au chirurgien lui-même sa conduite et décréter que *dans tous les cas* toute appendicite aiguë doit être opérée *sans délai* quel que soit le moment où on la voit, ce serait une formule excessive et dangereuse comme toutes les formules trop impératives.

PRÉSENTATION DE MALADE

Fracture du calcanéum,

par M. **P. Wilmoth.**

Messieurs, je vous présente un blessé qui, à la suite d'une défénestration, a été atteint d'une fracture sous-thalamique du troisième degré avec de nombreux traits de refend.

Le résultat fonctionnel est excellent, comme vous le voyez, grâce à un allongement du tendon d'Achille qui a permis de placer sous le thalamus relevé deux gros greffons osseux. L'intervention date du mois de juin 1936.

VOTE POUR L'ÉLECTION D'UNE COMMISSION CHARGÉE D'EXAMINER LES TITRES DES CANDIDATS AUX PLACES VACANTES D'ASSOCIÉ NATIONAL

Nombre de votants : 50.

MM. Mouchet	50	voix.	Élu.
Labey	50	—	—
Grégoire	50	—	—
Bréchot.	50	—	—
Métivet.	50	—	—

Le Secrétaire annuel : M. André Martin.

Paris. — A. Maretheux et L. Pactat, imp., 1, rue Cassette.

MÉMOIRES

DE

L'ACADÉMIE DE CHIRURGIE



Séance du 28 Octobre 1936.

Présidence de M. Henri ROUVILLOIS, *président.*

PROCÈS-VERBAL

La rédaction du procès-verbal de la dernière séance est mise aux voix et adoptée.

CORRESPONDANCE

La correspondance comprend :

1° Les journaux et publications périodiques de la semaine.

2° Des lettres de MM. GATELLIER, R. CH.-MONOD s'excusant de ne pouvoir assister à la séance.

3° Des lettres de MM. Raymond BERNARD, FÈVRE, S. HUARD posant leur candidature au titre d'associé parisien.

4° Un travail de M. Louis PORTES intitulé : *A propos des suites éloignées de l'opération césarienne suivie d'extériorisation temporaire de l'utérus.*

M. HUET, rapporteur.

5° Un travail de MM. NINI et CANAAN (Tripoli) intitulé : *Un cas de torsion de trompe kystique causée par une formation anormale et rare.*

M. HUET, rapporteur.

6° Un travail de MM. HO-DAC-DI et TON-THAT-TUNG intitulé : *A propos de quelques étiologies rares de perforation de la vésicule biliaire.*

M. MOULONGUET, rapporteur.

7° Un travail de M. J. ROUSSET (Ploërmel) intitulé : *Invagination partielle du cæcum.*

M. P. BROCQ, rapporteur.

Publication périodique hebdomadaire.

8° Un travail de M. Fiévez (Malo-les-Bains) intitulé : *Un cas de phlegmon grave du bras, traité par l'immobilisation plâtrée* est versé aux Archives de l'Académie sous le n° 131.

Des remerciements sont adressés à l'auteur.

9° En vue de l'attribution du prix Dubreuil, M. Stefanini (armée) adresse un travail intitulé : *La luxation récidivante de l'épaule. Une technique opératoire simplifiée de son traitement par la butée coracoïdienne.*

10° Un mémoire intitulé : *Ménopause opératoire et greffes ovariennes* est adressé à l'Académie en vue de l'obtention du prix Laborie.

PRÉSENTATION D'OUVRAGE

M. Michel Salmon fait hommage à l'Académie d'un exemplaire de son ouvrage intitulé : *Artères des muscles de la tête et du cou.*

Des remerciements sont adressés à l'auteur.

A PROPOS DU PROCÈS-VERBAL

A propos de la communication de M. Mètivet sur l'appendicite aiguë.

M. **F. M. Cadenat** : Je ne m'étais pas inscrit pour la discussion qui eut lieu il y a quelques années à cette Société. Je croyais la question bien réglée et ne voulais pas prolonger le débat. La communication de mon ami Métivet me semble propre à jeter le trouble dans certains esprits et elle appelle quelques critiques. Il serait regrettable que le principe de l'opération précoce, qu'il fût si difficile de faire adopter, fût de nouveau discuté. Notre collègue nous a dit : « Je ne parlerais pas ainsi devant des médecins, je m'adresse à des chirurgiens ». Les médecins l'entendront, par delà notre tribune. Bien plus, il m'est arrivé plusieurs fois le matin, à l'hôpital, d'avoir à opérer d'urgence des malades entrés la veille et qui eussent certainement bénéficié d'une intervention plus précoce pratiquée par le service de garde.

Sans vouloir m'étendre longuement, je ne discuterai que trois points qui, si j'ai bien entendu Métivet, me semblent caractériser son observation : 1° l'heure de l'opération ; 2° la conduite à tenir en présence d'un plastron ; 3° la situation rétro-cæcale de l'appendice.

1° Métivet parle, non sans quelque ironie, de *la loi sacro-sainte des quarante-huit heures.* Certes, cette chirurgie au chronomètre prêterait à sourire si nous ne savions que c'est en disant d'abord vingt-quatre, puis quarante-huit heures, que ceux qui ont mené le premier combat sont arrivés à faire pénétrer dans les esprits les avantages de l'opération précoce. Il n'est plus guère de médecin, voire même de famille de malade, qui déconseille ou refuse l'opération des deux premiers jours. Notre rôle n'est donc pas de revenir sur ce point, mais de l'élargir, au contraire, et de faire accepter (sous les réserves que nous allons voir) l'opération immédiate même après quarante-huit heures. Il nous faut démontrer que la mauvaise réputation des opérations des troisième, quatrième jours et au delà, tient à ce qu'on n'opérait jadis à cette époque que les cas compliqués, donc particulièrement graves. Mais on a oublié la cause pour ne se rappeler que le résultat.

Pour ne pas me fier à une simple impression, mais pouvoir m'appuyer sur des faits, j'ai demandé à un de mes élèves [1] de reprendre pour sa thèse toutes les observations d'appendicites aiguës opérées après quarante-huit heures dans mon service. Je renvoie pour les détails à ce travail. Qu'il me suffise de dire que, sur 324 cas, la mortalité globale est de 7,32 p. 100, chiffre peu élevé si l'on veut bien considérer qu'il laisse volontairement de côté les cas opérés dans les deux premiers jours (et dont l'évolution est en général favorable) et qu'il comprend tous les mauvais cas.

Mais sait-on toujours d'une façon précise l'heure exacte d'une appendicite? Dans son cas, Métivet dit quarante-huit heures; or, il y avait déjà un plastron. Nous ne sommes guère habitués à voir un plastron aussi rapidement constitué. Est-il bien sûr d'avoir opéré en suivant la loi « sacro-sainte » des quarante-huit heures? Et ceci m'amène à aborder le second point : le plastron.

2° Nous nous entendons tous sur ce qu'est un *plastron.* Ce n'est plus cette rigidité que la contracture pariétale oppose à la main qui la palpe. C'est un empâtement, d'abord rétro-pariétal, parfois déjà adhérent à la paroi, dû aux réactions des tissus qui avoisinent l'appendice malade. C'est un plastron de défense. Comme tel, il représente un symptôme favorable, mais il constitue un obstacle à la découverte de l'appendice. Même en pareil cas, certains de nos collègues opèrent et trouvent toujours l'appendice. Je n'ai sans doute ni leur habileté, ni leur chance, car il m'est arrivé de ne rien trouver et, désormais, je m'abstiens d'un geste pour le moins inutile quand il n'est pas dangereux pour l'intestin. Je n'interviens que s'il y a des signes d'abcès et, dans ce cas, me borne à mettre un drain sans m'obstiner à trouver l'appendice, à moins qu'il ne se présente. Dans le cas de notre collègue Métivet, malgré l'existence d'un plastron, on est intervenu. Etait-ce bien indiqué ?

3° Le siège *rétro-cæcal*, donc sous-péritonéal, de l'appendice, implique à la maladie une allure particulière. Les signes de début sont souvent si

1. Michel LOUTFALLAH : *Thèse de Paris*, 1935.

frustes qu'il est encore plus difficile de savoir exactement de combien date la crise. La sensation de plastron est plus tardive car le gâteau épiploïque antérieur fait défaut. Les signes sont latéraux, parfois postérieurs, mais, lorsqu'elle commence à diffuser, cette cellulite devient rapidement grave. Moins bruyante que la péritonite dans ses manifestations, elle n'en est que plus dangereuse, et conseiller la temporisation peut amener des catastrophes. Il faut inciser tôt et large. Non seulement par l'incision sus-iliaque que conseillait Lecène, mais prolonger, s'il le faut, ce drainage jusque dans la région lombaire et user largement des vaccins locaux (Weinberg) et généraux (Propidon).

Pour que mon collègue et ami Métivet arrive à me convaincre des bienfaits du cataplasme en pareil cas, je lui demanderai de m'apporter non pas une observation malheureuse d'incision suivie de mort, mais une longue série où la méthode qu'il conseille se sera montrée supérieure à l'opération faite aussi précocement que possible, suivant ces principes, et avec ces réserves.

M. Pierre Duval : La triste observation que nous rapporte Métivet est malheureusement classique : c'est le cas type de l'appendicite en deux temps dont l'aggravation brutale a été au-dessus de toute thérapeutique.

Métivet veut en tirer une leçon générale sur le traitement de l'appendicite aiguë.

Sur certains points, je suis en plein accord avec lui, sur d'autres, je ne saurais partager son opinion.

Ce qu'il convient à notre Académie d'affirmer une fois de plus, c'est que toute crise d'appendicite devrait être opérée d'urgence dans les vingt-quatre premières heures de son évolution, et cela, sans aucune exception.

Notre Académie a le devoir de le rappeler aux médecins.

En ce qui me concerne personnellement, je vais plus loin et je considère que le médecin qui observe une crise d'appendicite à son début, dans les vingt-quatre premières heures, et n'appelle pas aussitôt un chirurgien, ou l'ayant appelé, n'insiste pas de toute sa puissance pour l'opération immédiate, engage gravement, lourdement, sa responsabilité.

Passé vingt-quatre à trente-six heures, l'appendicite entre dans cette fameuse seconde période dont le traitement a suscité tant de discussions.

Personnellement, je suis partisan et ardent conseiller de l'opération systématique. Mais je sais que l'attente et l'observation armée sont, par d'autres, pratiquées.

Je voudrais en tout cas consoler, si possible, Métivet de n'avoir pu sauver son malade. Il nous dit avoir opéré un foyer limité d'appendicite, mais dans ce foyer limité il y a du pus fétide, un appendice verdâtre, gangrené, perforé. Son malade est dans un état grave d'intoxication générale, il est en pleine discordance du pouls et de la température : il a 39° et son pouls bat à 64. Le pronostic préopératoire devait donc être des plus sombres.

Métivet pense que son opération a propagé l'infection au grand péri-

toine, et pourtant, que de précautions n'a-t-il pas prises : « méchage », compresses barricades ou barrière, même gastrostomie.

Je crois que sa conscience s'alarme à tort. Son malade avait une terrible appendicite. Sous la forme toxique, qui est la plus grave, et dont, parfois, aucune thérapeutique, même purement médicale, ne peut arrêter la progression fatale.

Je crois que l'Académie doit profiter de cette observation navrante pour affirmer une fois de plus l'impérieuse nécessité d'opérer toute crise d'appendicite dans les vingt-quatre ou trente-six premières heures, rappelant que plus l'opération est précoce, plus les résultats se rapprochent de ceux de l'appendicectomie à froid.

Si nous arrivons à ce résultat d'opérer toujours dans ce délai, nous n'aurons plus à discuter la conduite à tenir après quarante-huit heures, et pour arriver à ce but, tous, médecins et chirurgiens doivent collaborer dans la plus entière conviction.

RAPPORTS

Occlusion intestinale par tumeur cæco-colique et obstruction par de nombreux corps étrangers. Cancer et tuberculose associés, à l'examen histologique,

par M. **Hœffel** (de Remiremont).

Rapport de M. J. Okinczyc.

Le Dr Hœffel nous adresse l'intéressante observation que voici :

Une malade, âgée de quarante-deux ans, est admise à l'hôpital avec des signes d'occlusion datant de huit jours, le 5 mars 1936. Le début des troubles intestinaux remonte à novembre 1935 : douleurs abdominales et débâcles diarrhéiques.

A son entrée, on constate un tympanisme marqué et des ondes péristaltiques visibles. L'état général est encore assez bon.

Intervention immédiate à la rachianesthésie.

Cœliotomie médiane sous-ombilicale. On trouve une tumeur dans la fosse iliaque droite, peu mobile, mais qui paraît cependant extirpable. On ne trouve aucune métastase. Entérostomie à la Witzel sur l'iléon terminal.

Deuxième intervention le 30 mars 1936 à la rachianesthésie.

Incision latérale directe. Le Dr Hœffel pratique une hémicolectomie droite et une anastomose iléo-transverse termino-latérale.

La tumeur, très sténosante, assez volumineuse, présente des bords indurés. En amont du rétrécissement, on dénombre 114 noyaux de pruneaux, de cerises et de mirabelles, une dizaine de cailloux et plusieurs morceaux de bois.

L'examen histologique a été pratiqué au laboratoire du Dr Oberling qui a remis la note suivante :

Le fragment examiné montre la coexistence de deux lésions : cancer et tuberculose.

Le cancer présente la structure histologique d'un épithélioma cylindrique glandulaire, par places, muqueux; — la tuberculose est folliculaire avec peu de tendance vers la caséification.

Les suites opératoires sont très bonnes, et le 27 avril 1936, le Dr Hœffel procède à la fermeture de l'entérostomie.

Le 15 juin, la malade est en excellent état général et local; son poids a augmenté de 8 kilogrammes.

En dehors de la collection de corps étrangers trouvés dans l'intestin et qui révèle chez cette malade des goûts particuliers, tout l'intérêt de cette observation réside dans l'association sur la même lésion de cancer et de tuberculose.

Sans être exceptionnelle, cette association est rare. Je rappellerai qu'à cette tribune, en 1921, mon maître, M. Hartmann, en a rapporté une observation : la tumeur siégeait également sur le cæcum. Localisation de choix pour la tuberculose hypertrophique, c'est peut-être une raison de voir les deux maladies coexister dans cette région.

Je vous prie de remercier M. le Dr Hœffel de nous avoir adressé cette intéressante observation et de la publier dans nos Bulletins.

1° *Appendicite et occlusion,*

par M. **Philippe Mariau** (de Nice).

2° *Sept observations d'occlusion post-opératoire de l'intestin grêle,*

par M. **Henri Bompart.**

Rapports de M. Huet.

M. Mariau, de Nice, nous a adressé une observation d'occlusion de la fin du grêle, suite lointaine d'une appendicite non opérée. Je résume rapidement les points intéressants de son observation.

Il s'agit d'une dame de quatre-vingt-dix ans, parfaitement bien portante par ailleurs, que Mariau n'opéra que trente-six heures après le début des accidents, la malade ayant refusé de se laisser opérer plus tôt.

Il n'y avait ni fièvre, ni mouvements péristaltiques, ni vomissements. En raison de l'asymétrie du ballonnement, Mariau pensa qu'il s'agissait d'un volvulus du côlon pelvien.

Une laparotomie médiane lui montra qu'il s'agissait d'une occlusion de la dernière anse grêle qui s'était engagée sous une bride constituée par l'appendice : celui-ci, en position précæcale ascendante, était libre par sa partie moyenne et adhérait par sa pointe à la face antérieure du cæco-

ascendant. L'appendicectomie supprima la bride, leva l'occlusion et procura la guérison.

Je n'insisterai que sur quelques points. D'abord le grand âge de la malade qui, comme le dit justement Mariau, ne constitue pas une contre-indication opératoire lorsque la nécessité de celle-ci est pressante.

Je retiendrai de la disposition anatomique des lésions qu'elle représente un des sièges multiples d'adhérence possible de la pointe dont mon maître Mondor nous rappelle les multiples avantages. Je rappellerai seulement que, comme le diverticule de Meckel, l'appendicite peut être étiré au point d'être filiforme et méconnaissable. Il importe cependant de savoir l'identifier pour ne pas être exposé à le sectionner en croyant avoir affaire à une bride avasculaire banale.

Je pense que nous ne saurions faire grief à Mariau de son diagnostic préopératoire; une radiographie eut peut-être redressé son erreur, mais nous devons penser qu'il s'agissait d'une femme très âgée qui n'avait accepté l'intervention que tardivement et qu'un tel examen eût sans doute fatiguée.

Je vous propose, Messieurs, de remercier M. P. Mariau de sa belle observation et de le féliciter, non seulement de son beau succès opératoire, mais aussi de la décision qu'il a su prendre de ne pas se contenter d'une fistulisation.

Dans les 7 observations que M. Bompart nous a adressées, l'étiologie, l'évolution clinique et la thérapeutique ont varié suivant les cas.

Dù point de vue étiologique, 4 sont des occlusions consécutives à des interventions pour appendicite aiguë ou subaiguë ; 3 sont consécutives à des hystérectomies.

Les cas d'occlusion consécutifs à des appendicectomies ont été respectivement réopérés, quatre, sept, dix-huit et vingt jours après l'intervention première. L'occlusion a été observée, dans 3 cas, après intervention à chaud, une fois après appendicectomie en foyer subaigu sans drainage. Dans les 3 cas opérés en crise, l'auteur avait drainé de façon variable par drain, mèche ou Mikulicz; les accidents occlusifs ne semblent, dans aucun de ces cas, avoir été sous la dépendance directe du matériel de drainage; mais il semble, par contre, que, dans 1 cas, on puisse nettement incriminer le drain du Douglas (déjà supprimé au moment de l'occlusion) et qui, sans avoir évité la constitution d'un abcès pelvien, a été l'indiscutable créateur de la bride sous laquelle l'intestin s'étrangla au dix-huitième jour.

Techniquement, l'auteur procéda de façon variable : dans ces 4 cas, il procéda à la libération des adhérences : deux fois sans adjonction de fistule grêle : 2 guérisons ; deux fois avec fistulisation complémentaire du grêle : 1 guérison, 1 mort.

Les occlusions après hystérectomies ont été observées cinq jours, dix-sept jours et six semaines après l'intervention primitive. Elles ont été consécutives à des hystérectomies subtotales, pratiquées deux fois pour fibrome, une fois pour salpingite adhérente avec drainage par drain et mèches. Dans les deux premiers cas, l'intestin adhérait à la ligne de péri-

tonisation et à une cicatrice de cure opératoire de hernie ; dans le dernier cas, la cause de l'occlusion n'est pas précisée.

Ces cas ont été traités, une fois par libération des adhérences, une fois par iléo-transversostomie (2 guérisons), une fois par fistulisation du grêle (1 mort).

Telles sont, brièvement résumées, les observations de M. Bompart. Je remarquerai tout d'abord que les 4 cas traités par la recherche de la cause de l'occlusion ou une entéro-anastomose ont donné 4 guérisons. Les 3 cas où l'auteur a eu recours à la fistulisation intestinale ont donné 2 morts.

On peut objecter que celle-ci a précisément été imposée à Bompart par la gravité de l'état de ses malades; mais, dans son observation VII, les mouvements péristaltiques étaient nets dès le deuxième jour et ce n'est que le cinquième qu'eut lieu l'opération itérative. Je pense que l'auteur a perdu là un temps précieux, que la constatation de mouvements péristaltiques doit entraîner le diagnostic d'occlusion par obstacle mécanique contre laquelle la prostigmine, l'atropine et la rechloruration sont des méthodes inefficaces, voire même dangereuses, car, en dehors du temps qu'elles font perdre, elles risquent d'aggraver les lésions.

Bompart a eu, d'autre part, le mérite louable d'essayer de classer les cas qu'il a observés en se basant sur les signes cliniques en occlusion à début brutal, occlusion subaiguë à marche lente et progressive et occlusion avec crises successives et passagères. La lecture de ses observations ne justifie peut-être pas entièrement cette classification; il ne semble pas qu'elle lui ait permis d'assigner à chaque groupe un traitement univoque.

Ces observations sont néanmoins intéressantes et je vous propose de l'en remercier et d'insérer celles-ci dans nos mémoires.

Si nous ajoutons à ces huit observations, les 3 cas dont Didier nous a adressé la relation et qui ont été classés aux Archives le 1er juillet dernier sous le numéro 126, nous sommes en présence d'un ensemble de onze observations de l'occlusion de la fin du grêle, huit fois après appendicectomie, trois fois après hystérectomie.

Qu'il se soit agi d'occlusions survenues dans les suites opératoires immédiates ou tardives (quinze ans dans un cas), on peut, du seul point de vue thérapeutique, diviser ces observations en deux catégories.

Celles où il a été établi une fistule sur le grêle.

Celles où l'occlusion a été traitée directement ou indirectement par dérivation interne.

Dans la première série, entérostomie : 3 cas, 2 morts.

Dans la deuxième série : section de brides, libération d'adhérences, anastomoses : 8 cas, 8 guérisons.

Nous voici bien loin de la bénignité tant vantée par certains de la fistulisation systématique du grêle ; celle-ci, en dehors de ses conséquences redoutables, expose en effet à l'une des éventualités primitives suivantes : ou bien elle est pratiquée sans exploration préalable, et elle risque, comme y a insisté Braine, de laisser méconnu un foyer d'occlusion situé en amont

du point où on la pratique : le fait semble s'être produit dans une observation de Bompart. Ou bien elle est pratiquée après une exploration méthodique : seule méthode qui puisse donner une sécurité ; mais je pense alors qu'elle ne se différencie plus autant qu'on l'a dit des méthodes d'attaque directe de l'occlusion.

Ajouterai-je que ces faits ne font que me confirmer dans l'opinion que j'ai plusieurs fois eu l'honneur de défendre devant vous?

M. **Moulonguet** : Je crois qu'il est indispensable de distinguer les occlusions précoces après l'opération et les occlusions tardives ; c'est d'ailleurs le plan généralement adopté dans les travaux sur cette question.

La discussion ne porte que sur les occlusions précoces. Quand elles sont tardives, je pense, comme tout le monde, qu'il faut faire une laparotomie exploratrice : s'il s'agit d'une occlusion sur le grêle et par strangulation, n'est-ce pas la seule technique opératoire qui permette un traitement rationnel?

Mais quand il s'agit d'une occlusion précoce, quelques jours après l'appendicectomie (occlusions toujours mixtes, mécaniques et par péritonite), une laparotomie exploratrice est, d'après mon expérience, très grave. Au contraire, par l'iléostomie faite sans exploration, j'ai eu de si bons résultats que je reste partisan de cette petite opération.

M. **Roux-Berger** : J'ai observé des cas d'occlusion intestinale post-appendiculaire.

J'ai publié le premier cas à la séance du 19 mars 1924. Il s'agissait d'une appendicite aiguë suppurée et drainée. Je fis d'abord une libération avec iléostomie. Pour guérir la fistule iléale, je dus faire une excision de l'anse et une anastomose bout à bout. Un mois plus tard, de nouveaux accidents d'occlusion réapparaissaient ; une libération d'adhérences avec une ponction du grêle guérit la malade.

Le second cas se rapporte à un homme de cinquante ans, qui fut pris brutalement de douleurs abdomino-lombaires droites, à 4 heures du matin. Je l'avais opéré six mois avant d'une hernie et je pensai à la possibilité d'une anse fixée à l'orifice profond du canal inguinal. Le malade fut examiné par le Dr Wolfromm qui, par l'examen clinique et la radiographie élimina une colique néphrétique. J'opérai ce malade dix heures après le début des accidents et allai d'abord au cæcum. Il portait un minuscule appendice que j'enlevai. En agrandissant l'excision je découvris une anse dilatée qui me conduisit vers le promontoire où elle adhérait, se coudait à angle aigu et ébauchait une torsion, En libérant cette anse, je constatai, qu'elle adhérait à un foyer scléreux au milieu duquel je trouvai l'autre moitié de l'appendice sectionné : le malade guérit. J'appris que le malade avait eu autrefois une crise abdominale qui avait dû être une crise d'appendicite et sur ce vieux foyer s'était accolé le grêle.

Je crois que si l'on opère assez tôt, il est préférable de faire toujours une exploration complète pour trouver la cause de l'occlusion. L'iléostomie

systématique immédiate a donné des guérisons, mais elle peut conduire à des erreurs. Dans mon second cas, l'anse dilatée était l'anse distale, l'anse en amont se contractait. Si l'on avait pratiqué d'emblée l'iléostomie, on l'aurait posée sur l'anse dilatée, c'est à dire l'anse au-dessous de l'obstacle.

M. **Huet** : Je dirai à M. Moulonguet qu'il y a en effet intérêt à distinguer les occlusions précoces des occlusions tardives. Les occlusions tardives sont d'origine mécanique, tandis que les occlusions précoces sont, soit inflammatoires, soit mécaniques.

Je suis tout à fait d'accord avec M. Roux-Berger, que je remercie d'avoir apporté des arguments nouveaux en faveur des idées que j'ai toujours défendues.

DISCUSSION EN COURS

L'uretère « gynécologique » à la lumière de l'uretéro-pyélographie rétrograde,

par M. **Maurice Chevassu**.

Je m'excuse d'avoir autant tardé à clore la discussion d'une communication que j'ai faite en février et que j'avais destinée à vous montrer une fois de plus les mérites de l'uretéro-pyélographie rétrograde. Des commentaires qui ont suivi ma communication, il m'a paru que ce qui vous avait intéressé davantage en elle, c'était l'étude des lésions de l'uretère pelvien consécutives aux opérations gynécologiques et à l'hystérectomie en particulier. C'est sur ce dernier point seulement que je veux revenir aujourd'hui.

Un certain nombre d'hystérectomisées présentent en effet des modifications uretérales qui se traduisent à l'exploration uretéro-pyélographique avant tout par une dilatation des voies urinaires suspelviennes. Ces lésions sont dues à des modifications de l'uretère pelvien, tantôt enfoui dans une gangue de tissu inflammatoire ou cicatriciel, tantôt coudé ou tordu, apparemment par une ligature en masse faite à son contact, parfois dénudé sur une trop grande étendue, parfois enfin saisi dans la ligature ou même franchement sectionné.

Cliniquement, chez ces opérées, on observe tous les intermédiaires entre l'anurie post-opératoire et l'absence totale de symptômes, en passant par la fistule urinaire, la pyurie persistante, ou les simples douleurs lombo-abdominales. C'est pour étudier ces lésions que j'ai imaginé l'uretéro-pyélographie rétrograde. Les constatations auxquelles elle m'a conduit, ont été

exposées soit dans des articles d'ensemble sur l'uretéro-pyélographie rétrograde et son application à l'étude des hydronéphroses, soit dans des travaux spéciaux : l'article de mon élève Pétresco sur « Quelques lésions de l'uretère après les interventions gynécologiques » (1928), la thèse de mon interne Roger Petit, sur « les colibacilluries » (1929), la thèse de mon interne Abel Pellé sur les « rétrécissements de l'uretère pelvien chez la



Fig. 1.

femme » (1930). Mais j'avais tenu à apporter ici même les résultats de mes premières recherches dans une série de communications et de présentations que je fis à cette tribune en 1928, en 1929 et en 1930.

La méthode de l'uretéro-pyélographie rétrograde, qui paraissait devoir se développer rapidement, tant étaient lumineux les résultats qu'elle fournissait, n'a reçu, en France du moins, qu'un accueil assez froid. Je veux penser que c'est surtout parce que, peu après, est née la méthode de l'urographie descendante qui a laissé espérer qu'on parviendrait à obtenir de bonnes images de l'arbre urinaire supérieur au moyen d'une simple injec-

tion intraveineuse d'un produit opaque à élimination rénale. Le recul est suffisant aujourd'hui pour qu'on puisse affirmer que, dans la grande majorité des cas, les images fournies par l'urographie descendante sont infiniment moins précises que celles obtenues par voie cystoscopique. Mais surtout, dès qu'il s'agit d'étudier l'uretère, il n'est pas possible que la supériorité de l'uretéro-pyélographie rétrograde ne s'impose pas aux plus



Fig. 2.

récalcitrants. Il est exceptionnel que l'urographie descendante permette une bonne étude de l'uretère et en particulier de l'uretère pelvien, alors que celui-ci est toujours admirablement dessiné par l'uretéro-pyélographie rétrograde.

Pour vous en donner une fois de plus la preuve, je vais vous faire projeter une série d'uretéro-pyélographies rétrogrades d'uretères « gynécologiques ».

Les clichés sont dus, comme toujours, au talent de mon ami François Moret.

1° Les oblitérations totales. — A. Voici le cliché d'une malade auprès de laquelle un de mes assistants est appelé trois jours après une hystérectomie. La malade n'a pas émis une goutte d'urine depuis l'opération. L'injection faite par l'uretère gauche s'arrête net à la partie moyenne de l'uretère pelvien. Une réintervention pratiquée le lendemain rétablit immédiatement le cours des urines. On s'est contenté de faire sauter les ligatures du côté gauche, sans qu'on ait pu, paraît-il, se rendre nettement compte du point où l'uretère était oblitéré ni de la façon dont il l'était.

Si j'ai choisi cet exemple entre plusieurs autres, c'est parce qu'il est particulièrement instructif, en montrant que la malade vivait apparemment avant l'opération avec un seul uretère et un seul rein, car on n'était pas parvenu à injecter quoi que ce soit par l'orifice uretéral droit.

J'ai observé plusieurs exemples d'anuries suivant l'hystérectomie après lésion d'un seul uretère, l'autre manquant, soit congénitalement, soit par sclérose d'origine tuberculeuse dont le développement peut être extraordinairement sournois.

B. Voici, à l'opposé, l'uretéro-pyélographie rétrograde d'une femme qui a été hystérectomisée pour fibrome en 1920. Les suites opératoires ont été des plus simples. Rien n'a attiré l'attention du côté de l'arbre urinaire jusqu'en 1927. C'est seulement sept ans après son hystérectomie que la malade commence à sentir des douleurs dans la région du rein droit. L'uretéro-pyélographie rétrograde montre un arrêt total de la colonne liquide à la partie moyenne de l'uretère pelvien (voir fig. *Soc. de Chirurgie*, 7 novembre 1928, p. 1212), comme chez la malade précédente. Le palper de l'hypocondre droit décèle un gros rein hydronéphrotique dont le développement a été indolore jusqu'à ces derniers temps. Les douleurs sont d'ailleurs peu vives, car la malade, diabétique, s'est refusée à toute intervention.

C. Voici un autre exemple qui montre combien sournoises peuvent être les oblitérations complètes de l'uretère au cours d'une opération. Je suis appelé auprès d'une malade qui a été prise d'anurie totale en pleine santé apparente. Elle a été hystérectomisée deux ans auparavant pour néoplasme. L'uretéro-pyélographie rétrograde montre une interruption de la colonne liquide uretérale un peu au-dessous du détroit supérieur, mais le liquide parvient tout de même à franchir l'obstacle, apparemment dû à un ganglion néoplasique, et à remonter dans l'uretère dilaté sus-jacent. Or, du côté droit, l'injection s'arrête net à peu près au même niveau. Des explications que me fournit un médecin qui a assisté à l'hystérectomie, il résulte que l'uretère a dû être sectionné et lié au cours de l'opération. Malgré cela l'hystérectomie a évolué le plus simplement du monde et jamais la malade ne s'est plainte du côté droit.

2° Les fistules uretérales. — Je vous en ai déjà apporté maints exemples. Nos collègues Brocq et Gouverneur nous en ont projeté d'autres, et la fistule uretéro-colique de Brocq, si bien dessinée par l'uretéro-pyélographie rétrograde, constitue une lésion que je crois jusqu'à présent

unique. Les fistules habituelles sont uretéro-cutanées, et surtout uretéro-vaginales. Les fistules uretéro-cutanées ont tendance à la fermeture spontanée ; les fistules uretéro-vaginales ont moins de tendance à l'oblitération.

Mais il ne faudrait pas croire que lorsqu'une fistule uretérale se tarit, cela implique une restitution *ad integrum* de l'uretère, car une fistule uretérale peut se tarir de deux manières : par oblitération de son trajet, c'est la bonne manière, par oblitération de l'uretère, c'est la mauvaise. Encore la bonne manière n'est-elle pas toujours fameuse, car ces uretères à fistules oblitérées sont habituellement enfouis dans une gangue cicatricielle qui rend très incertain l'avenir du rein sus-jacent.

Tout cela, l'uretéro-pyélographie rétrograde le met fort bien en lumière.

A. *Fistule uretérale totale.* — 1° Hystérectomie totale pour néoplasme. Fistule uretéro-vaginale apparue immédiatement après l'opération. L'uretéro-pyélographie rétrograde montre à droite un arrêt brusque de la colonne liquide uretérale à la partie moyenne du bassin. Le liquide injecté a reflué dans la vessie. Rien ne passe dans l'arbre urinaire supérieur.

Même dans ces cas à oblitération totale, on arrive presque toujours à obtenir l'image de l'uretère supérieur en injectant le liquide opaque par le vagin. C'est très difficile si on veut l'injecter au moyen d'une sonde introduite dans l'orifice vaginal de la fistule, car il est presque toujours très étroit et plus ou moins caché par des bourgeons charnus. Mais on peut l'injecter très simplement de la manière que voici. Après désinfection préalable du vagin, on introduit dans celui-ci un ballon de caoutchouc traversé par une sonde. Lorsque le ballon vaginal est gonflé, le liquide injecté par la sonde au fond du vagin, ne pouvant pas sortir à l'extérieur, s'infiltre par l'orifice uretéral et remonte jusqu'au rein. Ainsi se trouvent dessinés sur la malade, le fond du vagin, le trajet fistuleux vagino-uretéral, le bout supérieur de l'uretère sectionné, habituellement étroit d'abord, car il est englobé dans un tissu de cicatrice, et au contraire dilaté plus haut avec fuseau lombo-sacré, siphon sous-rénal et dilatation pyélique.

Pareille exploration n'est pas indifférente, car en dessinant les lésions considérables de l'uretère au-dessus de la fistule, elle est un argument de plus en faveur de la néphrectomie. J'ai pratiqué celle-ci sur cette malade deux mois et demi après l'hystérectomie.

B. *Fistule uretérale latérale.* — Les fistules uretérales latérales m'ont paru plus fréquentes que les fistules totales.

1° Voici les clichés d'une malade chez laquelle l'injection de l'uretère pelvien aboutit à la partie moyenne de celui-ci à une énorme dilatation de l'uretère sus-jacent. Elle forme une sorte de cul-de-sac inférieur d'où part en dedans un gros trajet fistuleux qui se termine dans le vagin. L'uretéro-pyélographie rétrograde a injecté ici à la fois l'uretère au-dessus et au-dessous de la fistule, le trajet de celle-ci, la vessie et le vagin. Il s'agissait d'une hystérectomie pour fibrome. J'ai pratiqué la néphrectomie dix mois plus tard.

2° La fistule peut sembler totale alors qu'elle est latérale. Si le liquide

injecté par le moignon uretéral rencontre au niveau de la fistule un bout uretéral supérieur très étroit alors que le trajet fistuleux est plus large, l'injection peut refluer en totalité par le vagin sans monter dans un uretère qui reste pourtant perméable.

Pour injecter le bout uretéral supérieur, il faut alors s'opposer au reflux vaginal du liquide. C'est facile, en se servant du ballon vaginal dont je vous parlais tout à l'heure. Sur la malade que voici, ainsi explorée, on voit très bien (fig. 2) que, très peu au-dessus de l'orifice uretéral, probablement immédiatement en arrière de la traversée vésicale, la colonne opaque se dirige en dedans pour aboutir au vagin, exactement au point d'où part en montant un cordon très étroit qui aboutit lui-même bientôt à un uretère dilaté.

L'injection du bout uretéral supérieur par le vagin n'est recommandable, selon la technique du ballon vaginal, que si l'utérus est hystérectomisé. Chez une malade chez laquelle la fistule uretérale s'était produite après une périnéoraphie, ce qui doit être bien exceptionnel, l'injection est remontée non seulement dans l'uretère, mais dans l'utérus et la trompe. Cela constitue peut-être une manière d'injecter ceux-ci, mais elle ne me paraît pas recommandable en cas de fistule vésico-vaginale.

Une fois, j'ai observé une image étrange chez une malade qui avait été opérée pour salpingite neuf ans auparavant. La colonne opaque injectée dans l'uretère montait en se dirigeant en dedans pour décrire un angle brusque vers la partie moyenne de l'aire pelvienne, remonter de là en dehors en un canal très étroit qui se continuait plus haut par un uretère dilaté avec dilatation pyélique. Au niveau de la coudure uretérale, le trajet de l'uretère était barré par une opacité transversale qui aboutissait en dedans à une opacité irrégulière sans limites franches. Incontestablement, le liquide injecté se répandait dans une cavité communiquant avec l'uretère. Il n'y avait pas de fistule vaginale, pas de fistule cutanée, apparemment pas de fistule intestinale. Il semble que cet uretère-là présente une fistule latérale ouverte dans le tissu cellulaire pelvien sans communication viscérale. Je n'ai pas vu d'exemple analogue.

C. *Fistule uretérale oblitérée.* — Uretéro-pyélographie rétrograde d'une hystérectomie totale pour salpingite. Une fistule urinaire s'est produite par la plaie abdominale du treizième au vingtième jour. La malade, qui a souffert du rein gauche dès le lendemain de son opération, continue à souffrir. Le cliché de cette malade a été reproduit dans ma communication de février (figure 3, p. 228). La guérison a été obtenue par uretérotomie suivie de dilatation au moyen de la sonde uretérale ; un nouveau cliché montre que le calibre de l'uretère est à peu près rétabli.

3° Les rétrécissements de l'uretère. — Hystérectomie datant de quinze ans. L'uretère pelvien droit au lieu de décrire sa courbe habituelle, se porte verticalement en dedans pour aboutir, après 3 centimètres environ, à une sinuosité à laquelle fait suite sur une longueur un peu moindre un uretère particulièrement étroit que termine tout d'un coup une énorme dilatation uretéro-rénale (fig. 1).

Il n'y avait qu'à enlever ce système douloureux sans valeur fonctionnelle. Je l'ai fait avec l'intention de me rendre compte des lésions pelviennes. Mais quand j'ai voulu poursuivre l'uretère au-dessous du détroit supérieur, je suis arrivé dans une gangue de densité extrême dans laquelle plus rien n'était reconnaissable, et j'ai dû renoncer à pousser mon exploration plus loin.

Une fois, j'ai pu étudier anatomiquement la lésion, puisqu'il m'a été malheureusement donné d'en pratiquer la vérification nécropsique. L'hystérectomie datait de 1912. La malade s'était mise à souffrir du rein droit seulement au bout de treize ans. L'uretéro-pyélographie rétrograde montre une zone étroite au-dessus de la partie moyenne de l'uretère pelvien et un fuseau de dilatation de l'uretère limité à la région basse de celui-ci. J'ai cherché à dégager l'uretère et suis tombé sur un bloc cicatriciel extrêmement dense dans lequel il n'était plus possible de rien reconnaître. J'ai eu tort de vouloir poursuivre une libération impossible. La malade mourut le quinzième jour de péritonite après avoir fait une fistule intestinale. Sur la pièce d'autopsie, je suis parvenu à faire, dans un bloc fibreux très dense, une coupe passant exactement par l'uretère. Elle montre bien l'épaisseur de périuretérite qu'on peut rencontrer en pareil cas.

Voici donc des hystérectomisées chez lesquelles le rétrécissement de l'uretère et la périuretérite sont incontestables. Mais ces lésions sont-elles toujours consécutives à l'hystérectomie? Pour l'affirmer, il faudrait posséder une image de l'uretère obtenue avant l'hystérectomie. C'est ce que nous n'avons pas d'habitude. On est, dès lors, en droit de se demander si la lésion uretérale observée n'est pas antérieure à l'hystérectomie et tout simplement provoquée par la lésion pour laquelle on a cru devoir hystérectomiser la malade.

4° Le retentissement sur l'uretère des lésions gynécologiques. — Et ceci m'amène à vous rappeler rapidement quel est le retentissement sur l'uretère des divers types de lésions gynécologiques.

Il est indispensable de diviser ces lésions en deux catégories, selon qu'elles infiltrent ou non le ligament large.

Ce sont, naturellement, les lésions qui infiltrent le ligament large qui retentissent le plus volontiers sur l'uretère. Les deux grands types d'infiltration sont fournis par les lésions inflammatoires : type phlegmons du ligament large et des lésions néoplasiques, type cancer utérin infiltré inopérable. Voici un exemple de chacune de ces lésions dans lesquelles l'uretère est réduit sur une zone assez étendue à un trajet filiforme. Je ne possède pas d'uretéro-pyélographie de fibrome ou de kyste du ligament large qui me permette de vous dire quelle est l'image de l'uretère en pareil cas.

Lorsque la lésion est intrapéritonéale, il faut qu'elle atteigne un volume considérable pour troubler réellement l'uretère. Encore ai-je vu de très gros fibromes et de très gros kystes de l'ovaire dans lesquels l'image de

l'uretère n'était pas sensiblement modifiée. Je reviendrai tout à l'heure sur le rôle capital de l'utérus gravide.

Entre ces deux types de lésions, intrapéritonéales et sous-péritonéales, il y a celles qui, intrapéritonéales en apparence, sont capables de s'accompagner d'une grosse infiltration sous-péritonéale : ce sont les salpingites, auxquelles il faut ajouter les appendicites pelviennes, bien qu'elles sortent du cadre gynécologique que j'envisage aujourd'hui. J'ai même vu et contrôlé opératoirement un rétrécissement uretéral très serré, perdu dans une gangue inflammatoire considérable, chez une femme qui n'avait jamais été soignée que pour métrite et chez laquelle il n'existait pas de salpingite apparente. Le rôle des lymphatiques utérins péri-uretéraux est probablement capital en pareil cas.

Voici en tout cas quelques exemples de malades qui présentent des lésions uretérales très importantes avant toute hystérectomie. On conçoit combien il faut être prudent, les sections uretérales et les fistules urinaires mises à part, avant d'attribuer à l'hystérectomie une lésion uretérale qui peut-être existait avant elle.

5° Les stigmates de l'uretère gravidique. — Voyons maintenant l'image anatomique de l'uretère des femmes qui ont eu des enfants.

Si la grossesse évolue normalement sans infection urinaire, il faut atteindre en général le cinquième mois pour observer les déformations uretérales qu'elle provoque. Celles-ci consistent en une dilatation de l'uretère lombo-sacré à partir du détroit supérieur, une coudure uretérale souvent en siphon en zone sous-rénale et une dilatation pyélique. Des radiographies de profil permettent de se rendre compte que c'est exactement au détroit supérieur que commence la dilatation, ce qui permet de supposer que la compression de l'uretère sur le détroit supérieur par un utérus volumineux en est la cause essentielle. Protégé par l'interposition du côlon pelvien, l'uretère gauche présente, en général, des réactions beaucoup moindres et parfois nulles.

Si la grossesse s'accompagne d'infection urinaire, de pyélonéphrite gravidique, les lésions sont habituellement beaucoup plus accentuées, tout en restant du même type.

Après l'accouchement, la disparition de l'utérus compresseur permet à l'uretère qui n'est plus comprimé de tendre à retrouver son état normal. Mais il est assez rare qu'il y parvienne complètement. S'il y a eu pyélonéphrite, et si la pyélonéphrite guérit incomplètement après la délivrance, il faut s'attendre à ce que le système lésé conserve plus ou moins son fuseau lombaire, son siphon sous-rénal et sa dilatation pyélique, auxquels s'ajoute souvent une ptose. Mais alors même qu'il n'y a pas eu d'infection urinaire, il faut s'attendre à ce que l'uretère conserve des « stigmates de grossesse » qui le différencient à ce point d'un uretère normal, qu'il m'est arrivé à plusieurs reprises, sur le simple vu de l'uretéro-pyélographie rétrograde, de faire avouer à des femmes qui s'en défendaient qu'elles avaient eu un enfant.

L'année dernière, ayant pris au hasard dans ma collection d'uretéro-

pyélographies rétrogrades, 100 uretéro-pyélographies de femmes ayant eu certainement des enfants, je n'en ai trouvé qu'une sur laquelle l'image des deux uretères puisse être considérée comme normale. La voici.

Ces stigmates de l'uretère gravidique, il est indispensable de ne jamais les oublier lorsqu'on étudie l'image d'un uretère gynécologique, car il ne faut pas attribuer à des images de pathologie pelvienne des dilatations uretérales qui ne sont pas autre chose que des stigmates de grossesse.

Je vous fais, en terminant, projeter un cliché qui vous montrera combien l'interprétation des lésions uretérales peut être parfois difficile. C'est l'uretéro-pyélographie rétrograde d'une femme de trente-neuf ans qui a subi trois ans auparavant une opération de Wertheim et qui a commencé à souffrir du rein droit quinze jours après l'opération. L'image uretérale montre une énorme dilatation commençant au niveau du détroit supérieur. Or, cette femme a eu huit enfants. Il est très difficile de dire si la dilatation uretérale est ou non consécutive à l'opération de Wertheim, d'autant mieux qu'il n'y a pas de rétrécissement franc de l'uretère pelvien, bien que la partie moyenne de celui-ci soit un peu moins large que la partie sus-jacente.

Regardez maintenant l'image de l'uretère gauche. A la partie moyenne de sa région pelvienne, il présente une image de torsion brusque, qui rappelle d'assez près une image que je vous ai fait projeter en février et qui était certainement consécutive à une hystérectomie. L'hystérectomie est-elle en cause ici ? C'est probable, mais je n'oserais pas l'affirmer.

Voici en effet, l'image uretérale d'une femme qui n'a jamais présenté de pathologie pelvienne appréciable. Elle a une tuberculose rénale. Or, son uretère pelvien est, dans la même région, lui aussi étrangement coudé. Il est fort probable que les coudures de cet ordre se font sur le pédicule utérin. Mais cet exemple montre bien quelle prudence est nécessaire toutes les fois que l'on veut interpréter l'image anatomique d'un uretère gynécologique. Et c'est essentiellement pour arriver à cette conclusion que j'ai clos un peu longuement la discussion ouverte en février.

M. **Pierre Duval** : Je ne veux parler que des déformations urétérales siégeant au détroit supérieur et au niveau de la partie haute de l'uretère pelvien. Je laissai de côté toutes les lésions de l'uretère juxta-utérin.

Je suis heureux de voir que Chevassu a singulièrement tempéré ses affirmations au sujet de leur cause. Dans sa communication de février, il les rapportait toutes à l'acte opératoire lui-même.

Cela m'a paru grave, et je lui en ai parlé, au point de vue de la responsabilité du chirurgien, cela m'a paru aussi quelque peu inexact, et les quelques recherches que j'ai pu faire à ce sujet ont donné des résultats conformes à ceux que Chevassu nous a relatés aujourd'hui.

Dans les salpingites plaquées sur la paroi pelvienne et adhérentes à elles, nous savons tous combien est fréquente l'infiltration sous-péritonéale; celle-ci contemporaine de la salpingite englobe et déforme l'uretère.

Avec mon élève Rudler, nous l'avons constaté à plusieurs reprises. La déformation de l'uretère pelvien peut donc être due à la salpingite et non à l'acte opératoire. Il ne convient donc pas d'attribuer à l'opération une lésion constatée après son exécution, mais qui existait avant elle.

COMMUNICATIONS

Guérison opératoire d'un cancer du poumon enlevé par lobectomie,

par MM. **Rist**, **Robert Monod** et **Jacquet**.

Le cas de cancer du poumon que nous communiquons nous semble instructif à différents titres : il prête à discussion quant à sa nature; son évolution confirme la latence des cancers pulmonaires parenchymateux et la difficulté de leur diagnostic; enfin, le résultat opératoire favorable est une nouvelle preuve que cette chirurgie d'exérèse est réalisable et démontre que dans certains cas précocement diagnostiqués, le cancer du poumon ne doit plus être considéré comme au-dessus des ressources chirurgicales.

Il s'agissait, dans notre cas, d'une femme d'une soixantaine d'années, dont l'état de santé avait été excellent jusqu'en février 1935 où elle fit un épisode grippal et fébrile avec localisation pulmonaire.

Un seul fait à retenir dans son passé pathologique : elle a subi, il y a sept ans, une application de radium pour des métrorragies abondantes. Après biopsie du col, un examen histologique pratiqué à cette date, par le professeur Delbet, s'était montré négatif et avait fait éliminer la possibilité d'un cancer cervico-utérin. Une application de radium fut faite néanmoins à titre préventif, et bien que périodiquement examinée depuis cette époque, jamais la moindre lésion locale évolutive ne fut décelée au niveau de l'utérus.

L'évolution de la tumeur pulmonaire a été d'une latence remarquable jusqu'en novembre 1935; à cette date, la malade souffre d'une façon intermittente de crises de dyspnée passagère, alternant avec des crises de palpitation, et présente de temps à autre, une petite toux sèche revenant par saccades, elle n'a jamais eu d'expectoration.

Ces manifestations apparaissaient par crises rapprochées. En outre, la malade se plaignait d'une douleur qu'elle situait dans l'hypocondre gauche. Elle est vue et suivie à cette date par le D[r] Jacquet. Après trois semaines de détente, les troubles respiratoires reprennent et dans le courant de décembre, le D[r] Rist consulté, découvre, en passant la malade à l'écran, une ombre ronde du poumon gauche.

Une première *radio* montre une image parfaitement arrondie, homo-

gène et régulière, du volume d'une petite mandarine, en plein lobe gauche inférieur, rétro-cardiaque, suivant exactement les mouvements respiratoires du lobe et séparée par du tissu sain de la paroi postérieure et du diaphragme.

Un examen hématologique avait montré une formule normale, sans anémie, sans leucocytose et éosinophilie. Une première réaction de Casoni avait été entièrement négative.

Un deuxième examen radiologique fait le 14 janvier montre une image radiologique inchangée.

Le 12 mars, un troisième cliché montre une tendance très légère à l'augmentation.

Une deuxième réaction de Casoni pratiquée à cette date donne, après trois heures de latence, une réaction inflammatoire diffuse, étendue à tout l'avant-bras et douloureuse au point de nécessiter des pansements humides et dure près de dix-huit heures.

L'existence de cette réaction de Casoni, bien qu'atypique et bien que succédant à une première réaction négative, jointe aux caractères de l'image pulmonaire et à des troubles de sensibilisation présentés par la malade, font porter comme probable le diagnostic de kyste hydatique du poumon.

Une intervention fut décidée et le premier temps fut pratiqué le 22 avril :

Abord postérieur, résection de 3 côtes et des muscles intercostaux.

Le poumon apparaît libre sous la plèvre, qui est badigeonnée d'iode et tamponnée.

Retardée par une poussée congestive du poumon droit, le deuxième temps est pratiqué le 13 mai : Dès l'incision de la plèvre, la vue directe et le palper du poumon montrent qu'il s'agit, non d'un kyste mais d'une tumeur solide, dure, suggérant la possibilité d'un cancer.

Une ponction exploratrice ne ramène aucun liquide.

Le lobe est alors incisé et la tumeur, une fois atteinte, un fragment est prélevé pour un examen histologique.

L'examen histologique pratiqué par le Dr Lacassagne confirme le diagnostic de cancer et précise qu'il s'agit d'un épithélioma épidermoïde spino-cellulaire, du type cervico-utérin.

En présence de ce résultat de l'examen histologique, il paraissait logique d'admettre qu'il s'agissait, non pas d'un cancer primitif, mais d'une métastase d'un cancer du col utérin traité sept ans auparavant et guéri localement par une application de radium.

A la réflexion, cette éventualité soulève des objections valables.

Les métastases pulmonaires dans le cancer utérin sont rares : « en dix ans, écrit Huguenin [1], aucun cas n'a été rencontré à l'Institut du cancer, et quand elles se produisent, elles sont habituellement multiples ».

1. Huguenin, Brien Gardield-Boucateille : Aspect de cancer primitif du poumon après cancer de l'utérus. *Bull. assoc. fr. p. étude du cancer*, **25**, n° 3, juin 1936.

Une métastase pulmonaire unique, isolée est donc doublement exceptionnelle.

De plus, l'existence du cancer utérin, point de départ supposé de la métastase, n'est dans notre cas que présumée, la preuve histologique du cancer n'ayant pu être faite.

L'aurait-elle été que le diagnostic de métastase ne s'imposerait pas, car, comme l'a noté Huguenin, la survenue d'une lésion néoplasique nouvelle chez un malade qui a déjà eu un cancer est d'observation de plus en plus fréquente à mesure que nous savons mieux guérir les cancers, ce qui donne le temps à la nouvelle tumeur de se manifester.

Quant à l'argument histologique qui pourrait être invoqué en faveur d'une métastase, il n'est pas d'une valeur décisive ; sans doute il s'agit bien ici d'un épithélioma pavimenteux spino-cellulaire, mais certains cancers primitifs du poumon ont une structure très comparable à celle de certains cancers du col.

Dans un cas de cancer présenté par le Dr Santy, en avril dernier, à la Société Médicale de Lyon, qui est le premier cas de cancer du poumon guéri opératoirement en France, l'examen histologique montra qu'il s'agissait d'un épithélome épidermoïde.

Mais une étude minutieuse des préparations permit de vérifier en différents points la structure bronchique et d'affirmer qu'il s'agissait d'un cancer primitif bronchiolaire ayant subi la métaplasie épidermoïde. Or, sa malade avait également présenté des hémorragies utérines, de cause non précisée, qui, un an auparavant, avait nécessité une hystérectomie.

Dans notre cas, l'altération de la pièce résultant de la nécrose, consécutive à la ligature des pédicules lobaires, ne nous a pas permis de retrouver cette origine bronchique.

Bref, cancer primitif ou métastase unique d'un cancer utérin, aucun argument ne permettait chez notre malade de porter avec assurance l'un ou l'autre de ces deux diagnostics. L'intérêt de la question n'est pas seulement théorique. Conclure à une métastase, c'était admettre l'existence vraisemblable d'autres gîtes de cellules cancéreuses méconnues mais susceptibles de se manifester d'un moment à l'autre, auquel cas l'exérèse chirurgicale aurait été illusoire.

Conclure à un cancer primitif du poumon, étant donné qu'il s'agissait d'une tumeur circonscrite, centrale, justiciable d'une intervention, c'était mettre en balance des risques opératoires des chances accrues de guérison. Dans l'impossibilité où nous nous trouvions de conclure, nous nous sommes laissé guider par l'examen clinique. Celui-ci nous ayant démontré l'absence de propagation locale et régionale, l'absence de toute autre métastase dans les régions habituellement atteintes, des radiographies de tout le squelette en ayant montré l'intégrité, des radiographies de thorax n'ayant décelé aucune ombre ganglionnaire, ayant également tenu compte de la conservation intégrale de l'état général et du poids, nous fûmes amenés à nous conduire comme si nous nous trouvions en présence d'une tumeur primitive du poumon et à admettre le principe d'une intervention radicale.

Celle-ci fut acceptée par la famille, à laquelle nous n'en cachâmes pas les risques.

Le 2 juin, un pneumothorax partiel est fait par le Dr Rist. Le 4 juin, une consultation du Dr Laubry reconnaît le bon état de l'appareil circulatoire et autorise l'intervention projetée.

Celle-ci est pratiquée le 10 juin.

Intervention : On agrandit en arrière et en haut et en avant et en bas la cicatrice opératoire. L'on résèque deux côtes supérieures sur une longueur de 15 centimètres environ.

Ceci fait, on cherche une zone non adhérente de la plèvre pour l'ouvrir et l'on en trouve une en haut au voisinage de la scissure.

L'on a quelque peine à décoller le lobe inférieur de la plèvre pariétale qui adhère presque partout assez fortement.

De proche en proche, en réséquant la plèvre pariétale qui est très épaisse on arrive à libérer la face costale du lobe ; l'on a de la peine à pénétrer dans la scissure, néanmoins on arrive à trouver un clivage et la libération se poursuit d'une façon satisfaisante, sauf en un point très adhérent qu'on est obligé de sectionner aux ciseaux.

On libère ensuite le lobe du péricarde, on trouve des adhérences assez fortes à une des franges graisseuses.

Ceci fait on se porte sur le pôle supérieur du lobe et là on constate qu'il existe des adhérences très dures dans le fond de la gouttière costo-vertébrale. On a d'abord l'impression qu'il sera impossible de libérer le lobe à ce niveau ; néanmoins, en avançant prudemment, on arrive à trouver un clivage au contact de l'aorte descendante. En libérant l'aorte à ce niveau — libération qu'on poursuit presque jusqu'au niveau du diaphragme — on est arrêté par un brutal collapsus cardiaque précédé d'une respiration extrêmement irrégulière due peut-être en partie à la position de la malade, mais en relation avec des réflexes provenant de la gaine antique.

La tension qui avait subi des alternances très marquées au cours de l'intervention, mais se maintenait aux environs de 15, tombe à 5 et 4, puis devient imperceptible.

On interrompt immédiatement l'intervention, la brèche thoracique est comblée par des compresses chaudes, la malade est placée presque sur le dos et l'on fait une injection d'éphédrine.

La respiration se régularise, la tension se remonte un peu et l'on peut terminer en isolant le lobe aux trois quarts libéré dans un lit de compresses imbibées de tripaflavine ; la plaie est en partie saturée ; à ce moment la malade est assez pâle, le pouls rapide, la tension très basse, l'on fait une injection d'ouabaïne et l'on reprend le sérum glucosé intra-rectal.

L'état se remonte et la malade peut être transportée dans son lit où rapidement son état cesse d'être inquiétant.

Le 27 *juin* 1936 : 1° On repasse par la même incision, et l'on retrouve quelques adhérences en haut à la paroi, et également en bas, au-dessus du diaphragme.

On les libère, et l'on commence d'abord par retrouver la scissure. La libération de la scissure est assez facile.

Trois zones d'adhérences beaucoup plus fortes en dedans, vers l'extrémité inférieure du lobe supérieur et au péricarde. On commence par cette zone.

2° En bas, les adhérences au diaphragme sont très fortes, on est obligé de les sectionner aux ciseaux ; l'on sectionne entre deux pinces, que l'on ligature ensuite, une grosse veine qui, du diaphragme se rend au lobe inférieur, et l'on aborde en dernier lieu la zone d'adhérence aortique, au niveau de laquelle était survenue, au cours du premier temps, la chute de la tension.

La libération, difficile d'abord en bas, se poursuit de bas en haut, et l'on atteint ainsi le pôle supérieur du lobe qu'on peut contourner à la main et qu'on récline en bas.

Ceci fait, on se porte du côté du ligament triangulaire et on le sectionne jusqu'à ce qu'apparaisse la veine pulmonaire postérieure.

A ce moment, le lobe est complètement libéré, on place le tourniquet de Carr, qu'on met le plus profondément possible, on le serre en faisant trois reprises, et on le bloque.

On perfore alors un champ caoutchouté, et l'on introduit au travers de l'orifice le lobe et le tourniquet, et l'on isole ainsi complètement le lobe du reste de la cavité pleurale.

De longues mèches sont introduites entre le lobe et la lame de caoutchouc.

On place un crin à l'angle postérieur de la plaie, et la plaie est laissée ouverte.

Pansement.

Les suites immédiates furent d'abord satisfaisantes. Le lendemain, un état de choc assez grave se produit avec hyperthermie au-dessus de 40, un pouls à 130, 140 et un abaissement de la tension qui, le surlendemain 30 juin, est de 9 1/2-6.

L'état de la malade paraît alarmant; néanmoins, il n'existe aucun signe de défaillance cardiaque et l'on porte le diagnostic de collapsus périphérique, — collapsus qui, pendant deux jours, fut très heureusement combattu par des injections réitérées de demi-ampoules d'éphédrine, pratiquées toutes les trois heures.

A 9 heures du soir, le troisième jour, une transfusion sanguine est pratiquée, la température était à ce moment de 40°8, le pouls à 140. Immédiatement, après la transfusion de 250 grammes de sang, une transformation saisissante se produit dans l'état de la malade; l'amélioration se vérifie presque d'heure en heure : une demi-heure après la transfusion, la température est à 40° et le pouls à 106; trois heures après, à minuit, la température est à 39°6 et le pouls à 100.

A 6 heures du matin, la température est à 39°1 et le pouls à 96.

A partir de ce moment, l'état s'améliore progressivement; la température s'abaisse entre 37 et 38°, et les suites se poursuivent dès lors d'une façon satisfaisante.

Au quinzième jour, le lobe en voie de nécrose est réséqué; la plaie se nettoie et se comble rapidement et la malade quitte la clinique le 4 août, c'est-à-dire quarante jours après la lobectomie.

Actuellement, quatre mois après son intervention, la malade pèse 74 kilogrammes, ce qui est sensiblement son poids normal.

Les fistules bronchiques se sont complètement fermées, et seule la portion centrale de la cicatrice n'est pas entièrement épidermisée.

Un dernier point mérite selon nous d'être discuté dans notre observation, c'est la valeur de l'intervention pratiquée.

Nous savons qu'une lobectomie pratiquée au tourniquet laisse forcément dans le pédicule une partie du tissu lobaire.

D'autre part, cette intervention, en dehors des ganglions intrascissuraux, ne permet pas d'atteindre, s'ils existent, les groupes ganglionnaires étagés au-dessus, vers le hile.

La première malade guérie opératoirement en France d'un cancer du poumon et opérée de lobectomie par Santy a récidivé dans les trois mois qui ont suivi son intervention ; nous connaissons à l'étranger d'autres cas de récidive rapide après lobectomie. Par contre, des cas de guérison durable ont

été rapportés par Churchill, Eggers, Roberts, Nelson et Tudor Edwards.

Ce dernier compte plusieurs cas guéris depuis six, cinq et quatre ans.

Si l'on rapproche de ces résultats acquis la gravité immédiatement plus considérable des pneumonectomies totales (62 p. 100 de mortalité immédiate, pour 36 p. 100 pour la lobectomie), on comprendra qu'on puisse encore mettre en balance les deux interventions. Si l'on tient compte, en outre, des considérations suivantes particulières à notre cas et qui ont déterminé notre choix pour la lobectomie, à savoir : 1° l'âge de la malade (soixante ans), âge record pour la lobectomie ; 2° le fait que les multiples clichés pris dans differentes positions n'avaient décelé aucune ombre ganglionnaire péri-hilaire ou médiastinale ; 3° que la tumeur, si l'on admet une métastase, avait mis sept ans avant de se révéler, et d'autre part, si l'on admet un cancer primitif, que les examens radiologiques échelonnés entre le mois de janvier et le mois de mai n'avaient montré qu'un accroissement insignifiant de la tumeur qui s'avérait ainsi de nature peu extensive ; *qu'en quatrième lieu*, il s'agissait d'une tumeur périphérique, parenchymateuse, centro-lobaire, on reconnaîtra que nous avions des raisons valables pour rejeter l'idée d'une pneumonectomie totale, et pour nous décider pour une lobectomie avec le minimum de risques, c'est-à-dire en la pratiquant en plusieurs temps, en plèvre cloisonnée et au tourniquet.

En dépit de ces précautions, les suites, comme vous l'avez vu, ne furent pas des plus simples; au troisième jour, la malade se trouvait dans un état inquiétant, et c'est une transfusion qui réussit à triompher du choc périphérique qui, pendant quelques heures, a mis ses jours en danger.

Sans pouvoir maintenant prédire quels seront les résultats à distance de cette intervention, il est néanmoins intéressant d'avoir pu, par l'exérèse, enlever cette tumeur dans sa totalité. Pour l'instant, notre malade, qui a repris son poids et ses couleurs, est dans un état de santé florissant. Des épreuves radiographiques du thorax pratiquées il y a trois jours confirment actuellement l'absence de toute récidive locale quatre mois après la lobectomie; elles montrent également une expansion remarquable du lobe supérieur gauche qui occupe la totalité de l'hémithorax au point qu'une phrénicectomie que nous avions un moment envisagée ne nous semble pas nécessaire actuellement.

Un cas de métrorragie sénile due à une tumeur de l'ovaire,

par MM. **Moulonguet** et **Leveuf**.

L'un de nous a insisté autrefois sur l'importance de ce syndrome des métrorragies séniles dues à une tumeur de l'ovaire. De nombreux travaux ont été consacrés depuis lors à cette question [1] et notamment au pro-

1. Voir notamment WETTERWALD : *Schweiz. med. Woch.*, 58, 1928, p. 37.

blème diagnostique qu'elle pose avec les cancers du corps de l'utérus.

Mais, dans ces dernières années, de nouveaux faits ont été mis en lumière qui ont un peu modifié la position de la question et c'est pourquoi il nous a paru intéressant d'y revenir à propos d'une observation particulièrement démonstrative.

Il s'agit d'une personne de quatre-vingts ans, dont la vie génitale a été normale, qui a eu trois enfants et dont la ménopause s'est produite à cinquante-cinq ans. En avril 1936, Leveuf voit la malade pour une petite perte



Fig. 1. — Coupe de l'ovaire sénile entier.
Une petite tumeur occupe le cadre dans la région médullaire.

de sang; l'examen révèle un utérus de dimension normale; une biopsie est faite sur le col au niveau d'une petite ulcération et cette biopsie montre un col non cancéreux, avec des œufs de Naboth très développés. Six semaines plus tard, la malade a une deuxième hémorragie génitale plus abondante; de plus, elle signale que, depuis quelques mois, elle a une lourdeur dans les seins, « comme si elle avait du lait » dit-elle : à la palpation, on ne trouve que des glandes mammaires très atrophiées. Devant l'excellent état général de cette vieille dame, Leveuf pose l'indication d'une hystérectomie totale. Elle est exécutée le 5 mai 1936, elle réussit parfaitement et, actuellement, la guérison est complète.

L'examen de la pièce opératoire fut faite par M[lle] Dobkevitch. L'appareil génital a l'aspect habituel à cet âge; il faut noter cependant un noyau fibromateux dans l'utérus. Au microscope, les coupes de l'utérus montrent

une muqueuse non cancéreuse. Il est remarquable que, dans le corps comme au niveau du col, les glandes sont dilatées, mais sans qu'on puisse parler d'hyperplasie muqueuse véritable.

Quelle était donc la cause de cette métrorragie chez une femme de quatre-vingts ans? Il n'y avait pas de cancer et le petit noyau fibromateux (vérifié non dégénéré au microscope) était manifestement à cet âge hors de question. Nous avons alors pensé que la cause pouvait être ovarienne et, malgré l'aspect tout à fait normal à l'œil nu de ces ovaires, nous les avons

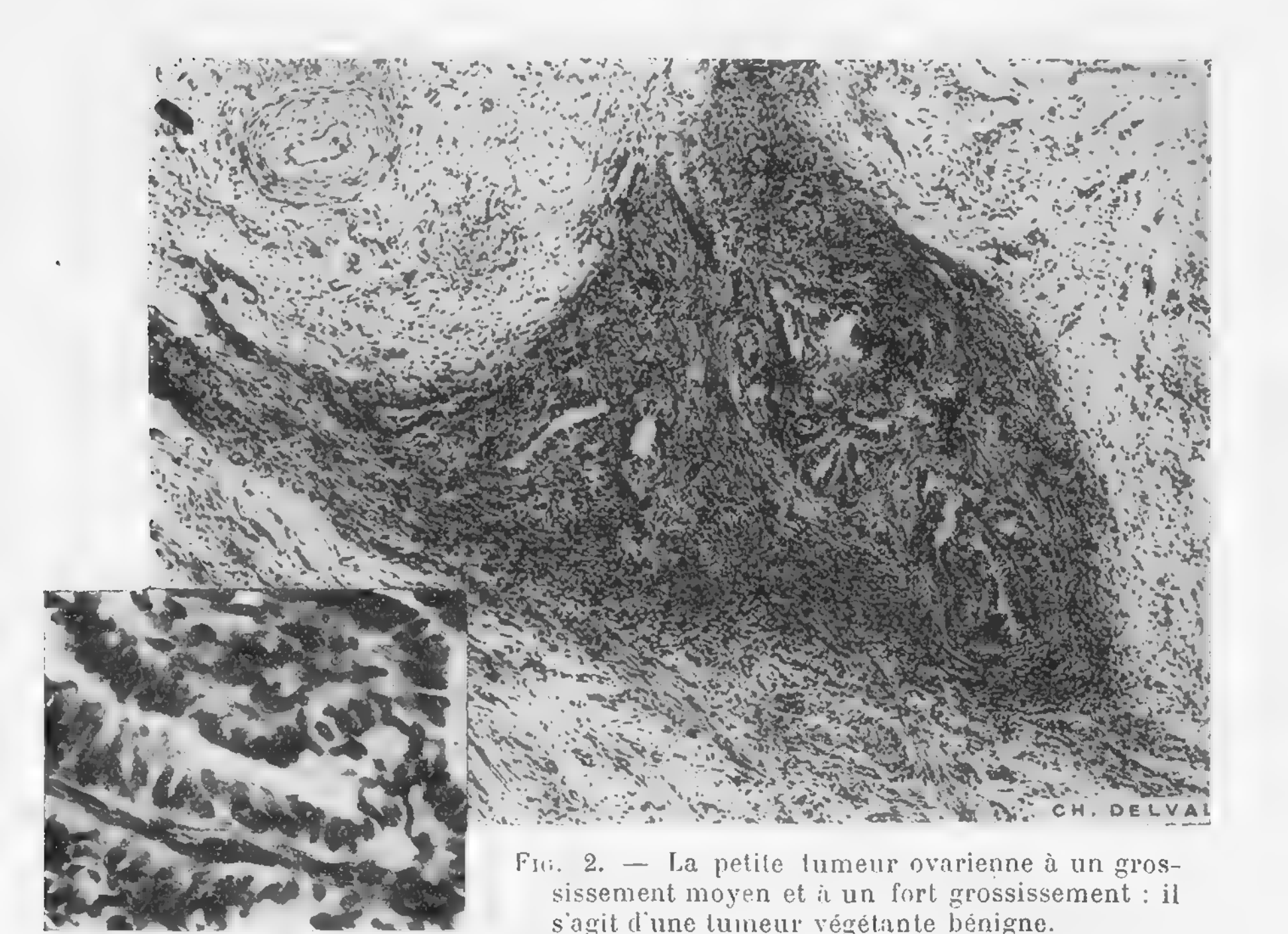


Fig. 2. — La petite tumeur ovarienne à un grossissement moyen et à un fort grossissement : il s'agit d'une tumeur végétante bénigne.

fait couper en série. Dans l'ovaire gauche, il existe, au niveau du hile, deux noyaux épithéliomateux, invisibles à l'œil nu, et qui ont la structure cylindrique basophile des tumeurs végétantes de l'ovaire. La bénignité de ce petit épithélioma paraît certaine. Sa présence dans la zone médullaire de l'ovaire nous paraît être l'explication nécessaire et suffisante de l'hémorragie génitale avec réactivation des appareils glandulaires utérins (et peut-être même troubles fonctionnels mammaires) présentée par cette femme très âgée.

* * *

Les métrorragies après la ménopause, dues à une tumeur ou à un kyste ovarien, ne sont contestées par personne. Il semble que ce soit Terrier qui

les ait, le premier, signalé. Mais leur fréquence qui est, à notre avis, grande, est méconnue pour les raisons suivantes :

Ou bien la tumeur ovarienne est petite, telles, par exemple, ces tumeurs psammeuses qui saupoudrent l'ovaire de grains de sable, et on ne songe pas à rapporter à cette lésion insignifiante le symptôme inquiétant de l'hémorragie post-ménopausique. L'examen histologique montrerait cependant l'infiltration de l'ovaire et, notamment, de sa région hilaire par les éléments épithéliomateux et expliquerait le retentissement sur l'utérus.

Ou bien l'attention est attirée sur les lésions hyperplasiques de la muqueuse utérine qui, par leur développement, leurs gros plis, ou au contraire leurs franges délicates, peuvent simuler le cancer et, sans pousser plus loin, on s'arrête à ce diagnostic. Or, l'examen histologique aurait montré que cette muqueuse exubérante ou fongueuse n'est pas atypique en ses éléments, qu'elle reproduit, malgré l'âge avancé, les aspects de la muqueuse prémenstruelle avec ses larges lumières glandulaires, en « fromage de gruyère » : il ne s'agit pas de cancer, mais d'une réactivation de l'utérus sénile dépendant de la région ovarienne. Sur ce point, l'un de nous a eu la précieuse confirmation de l'opinion du professeur Forgue qui lui écrit en avoir quelques exemples nets.

Parfois, l'utérus contient un polype et cela paraît une explication suffisante à l'hémorragie génitale. C'est oublier cette notion, que la thèse de Louis Michon (de Lyon) a si bien mise en lumière, que les polypes muqueux utérins sont toujours des lésions secondes, sous la dépendance d'une cause qu'il faut découvrir et qui, chez une femme âgée, sans infection pyométritique et sans cancer, a de fortes chances d'être une tumeur de l'ovaire.

C'est en suivant ces raisonnements que j'ai cherché et découvert dans notre observation la toute petite lésion ovarienne, microscopique, *primum movens* des accidents cliniques.

* * *

Comment faut-il comprendre l'effet surprenant de ces tumeurs de l'ovaire qui réveillent des hémorragies génitales, réactivent la muqueuse utérine lui faisant perdre sa structure de repos sénile pour reprendre celle de la période génitale active, et quelquefois même produisent des augmentations de volume et une certaine sécrétion mammaire (Müllerheim)?

Dans le travail de l'un de nous, en 1923, l'hypothèse d'une action nerveuse, par irritation des plexus nerveux ovariens, avait paru indiscutable. Depuis cette date, de grandes découvertes ont été faites concernant l'endocrinologie et un type tumoral mis en lumière, le folliculome ovarien qui, comme tous les adénomes des glandes endocrines, est susceptible de produire des troubles fonctionnels dystrophiques. De fait, on a trouvé, chez des femmes âgées, des folliculomes qui réveillaient les fonctions de l'appareil génital de façon plus ou moins complète (Lind), entraînant même, comme dans un cas de Lecène, le développement d'un volumineux myome utérin après la ménopause.

Faut-il donc, comme l'ont fait certains auteurs (R. Meyer), admettre que

le syndrome de la réactivation de l'utérus sénile ne peut se produire que sous l'action d'une tumeur endocrinienne, d'un folliculome? Certainement non, parce que les tumeurs ovariennes rencontrées sont parfois de telle structure que tout effet endocrinien peut être délibérément écarté : kyste mucoïde, fibrome pur de l'ovaire et même cancer secondaire à un épithélioma gastrique (tumeur de Krükenberg). Il est inconcevable que de telles souches néoplasiques aient une action hormonique et il faut bien admettre que, dans ces cas, les conséquences, quelque complexes qu'elles soient de la tumeur ovarienne, se font par incitation nerveuse réflexe. Le fait est très intéressant du point de vue de la pathologie générale.

C'est évidemment cette pathogénie qui vaut pour l'observation que nous vous rapportons où la structure du petit néoplasme évoque son origine wolffienne.

Nous avons pensé qu'il était intéressant de signaler ce nouvel exemple de faits relativement fréquents et encore mal connus.

M. **P. Brocq** : Mon ami Moulonguet a raison d'attirer de nouveau l'attention sur les métrorragies constatées après la ménopause et qui relèvent du développement d'une tumeur de l'ovaire.

J'en ai publié un cas à la Société d'Obstétrique et de Gynécologie (*Bull. de la Soc. d'Obst. et de Gyn.*, 1932, p. 326-328). Il s'agissait d'une malade de soixante-sept ans, qui m'avait éte adressée par mon maître, M. Siredey, pour des métrorragies répétées, d'abondance médiocre, sans périodicité, durant plusieurs mois. Examen gynécologique négatif, col normal, pas de masses annexielles perceptibles au toucher.

Curettage explorateur sous anesthésie générale. On profite de l'anesthésie pour examiner de nouveau la malade. On ne perçoit rien d'anormal. Le col est dilaté. On explore à la curette une cavité utérine petite et on ne ramène qu'un petit corps rouge, gros comme un pois. L'examen histologique montre qu'il s'agit d'un petit fibrome sous-muqueux.

Les métrorragies reprennent au bout de quinze jours. D'accord avec M. Siredey, je pratique une laparotomie : l'utérus, tout petit, sénile, est flanqué de deux tumeurs ovariennes molles et friables. La tumeur gauche semble avoir infiltré le méso-côlon iliaque.

Hystérectomie. Guérison opératoire.

L'examen histologique ne révèle dans l'utérus aucun tissu pathologique. Les tumeurs des ovaires sont des épithéliomas germinatifs.

Radiothérapie post-opératoire. Mort quatre ans plus tard par récidive.

Dans la majorité des faits voisins de celui-ci, les métrorragies liées à des tumeurs des ovaires sont irrégulières et n'ont aucun caractère de périodicité.

Au contraire, lorsqu'il s'agit de ces tumeurs rares, appelées folliculomes et auxquelles Moulonguet a fait allusion, il semble que tout se passe comme si l'ovaire était réactivé et les métrorragies prennent alors un caractère de périodicité, une allure de pertes menstruelles.

M. **Moulonguet** : Je ne pense pas qu'on puisse se baser sur la périodicité des hémorrgies postménopausiques pour asseoir le diagnostic de folliculome ovarien. Peut-être l'aspect histologique de l'hyperplasie muqueuse utérine donne-t-il un caractère différentiel : dans le folliculome l'hyperplasie porterait non seulement sur les glandes, mais encore sur le stroma qui subirait la transformation déciduale; dans les tumeurs non endocriniennes de l'ovaire, le stroma conserverait son aspect quiescent, l'hyperplasie serait exclusivement glandulaire. Encore, ce caractère différentiel n'est-il peut-être pas très assuré.

En tout cas, il me paraît démontré que ce syndrome si bien défini de la réactivation de l'utérus sénile comporte deux pathogénies : endocrinienne dans les folliculomes ovariens, nerveuse dans les tumeurs primitives ou métastatiques de l'ovaire qui ne peuvent avoir aucun effet hormonal.

Colpoplastie pour absence congénitale du vagin, par le procédé de Baldwin amélioré, le méso n'étant pas sectionné.

par MM. **Costantini** et **Ferrari** (Alger), associés nationaux.

MM. R. Monod et Iselin ayant présenté le 24 juin dernier une observation de colpoplastie pour greffes de Tiersch sur tuteur rigide, nous croyons utile de publier le cas suivant bien que le délai d'observation soit un peu court puisque l'intervention date du 15 juillet dernier.

Observation. — Il s'agit d'une jeune mauresque de seize ans qui, mariée récemment, ne peut avoir de rapports avec son mari. Elle n'a jamais été réglée.

Son habitus extérieur est normal. Elle est petite, mais les seins sont bien conformés, de même les hanches.

La vulve est normale. Les grandes lèvres, les petites lèvres, le clitoris, le méat urinaire sont normaux.

Mais l'orifice vaginal est absent. Il est remplacé par une lame muqueuse.

Le toucher rectal montre l'absence d'utérus et la présence de petites masses latérales qui doivent être les ovaires.

Les examens de laboratoire sont favorables. Urée : 0 gr. 37. Globules rouges : 2.250.000; globules blancs : 8.000.

Temps de saignement : trois minutes.

Temps de coagulation : quatre minutes trente secondes.

Signe du lacet < 0.

Cette jeune femme qui vient demander secours parce qu'elle est menacée de répudiation, est entrée dans le service de l'un de nous (Ferrari). Nous décidons de pratiquer une colpoplastie par le grêle le méso étant respecté.

Intervention le 15 juillet 1936. Anesthésie : Kélène, Ether, Co^2.

Premier temps. Clivage recto-vésical fait jusqu'au péritoine qu'on reconnaît à la graisse sous-péritonéale. Mise en place d'un tampon tenu par une pince.

Deuxième temps. Laparotomie. Il y a un rudiment d'utérus. A gauche, ovaire kystique. A droite, ovaire normal.

Isolement d'une anse intestinale (celle qui s'abaisse le plus facilement) sur

une longueur de 20 centimètres environ. Fermeture des quatre surfaces de section. Anastomose latéro-bilatérale très large.

Troisième temps. Effondrement du péritoine pelvien contre le tampon qui pousse la pince périnéale. Abaissement par cette brèche de l'anse grêle dont le sommet a été repéré par un fil.

Fermeture de la paroi.

Quatrième temps. Position gynécologique. Le sommet de l'anse grêle est attiré doucement à la vulve. Puis on l'ouvre. Les bords de la brèche intestinale sont fixés aux bords de la brèche vulvaire par points séparés. Mise en place d'une mèche tampon dans l'intestin.

Suites opératoires assez simples.

Au quatrième jour, on est obligé de supprimer les sutures pariétales, la paroi étant le siège de suppuration qui cède rapidement au traitement habituel. La mèche « vaginale » est enlevée le quatrième jour et on commence des irrigations à l'eau bouillie.

Le dixième jour, l'exploration digitale du nouveau vagin montre qu'il est entouré d'une gangue qui en limite le calibre.

On commence des séances de dilatation au doigt, suivie de la mise en place de bougies de Hegar que la malade garde une douzaine d'heures.

On complète ces séances par de la diathermie faite sur bougie de Hegar.

Le 13 septembre, c'est-à-dire moins de deux mois après l'intervention, l'un de nous (Ferrari) notait au moment où la jeune opérée sortait de son service que la paroi du nouveau vagin était souple. La nouvelle cavité était de profondeur convenable. La malade se déclarait très satisfaite. Peut-être pourrons-nous la suivre et savoir d'elle si les rapports qu'elle a avec son mari se font sans difficulté.

Si nous nous sommes décidés à publier cette observation, c'est pour rappeler que l'opération de Baldwin telle que nous l'avons améliorée ne présente pas peut-être le caractère de gravité dont on l'a jusqu'à présent accusée.

C'est en 1923 que l'un de nous a défendu ici-même d'abord, puis dans la *Thèse* de Rivière, ensuite dans un article paru dans *La Presse Médicale* :

1° Que presque tous les cas d'opérations de Baldwin terminés malheureusement (17 p. 100 d'après Rivière) s'étaient compliqués de péritonite par sphacèle partiel ou total de l'anse intestinale ;

2° Que ce sphacèle était dû à la section du méso, section qui paraissait alors nécessaire pour abaisser l'anse et rétablir la continuité intestinale par anastomose termino-terminale ;

3° Que non seulement cette taille du méso était nuisible mais qu'elle se montrait inutile car elle ne permet pas d'abaisser de 1 millimètre de plus l'anse grêle isolée.

Nous renvoyons pour le détail à la *Thèse* de notre élève Rivière (Alger, 1924).

Une déduction s'imposait :

Éviter à tout prix la section du méso.

Il fut facile de proposer et d'exécuter une technique simple qui permit cela.

L'anse choisie, on repère son sommet qui est éloigné du cæcum de 25 à 35 centimètres.

Puis on écrase le grêle deux fois à ras du méso de manière à exclure un segment de 20 centimètres environ.

Les deux zones écrasées étant divisées, on ferme rigoureusement par ligature et par bourse les quatre lignes de section.

La continuité intestinale est rétablie par large anastomose latéro-latérale. Il reste à abaisser l'anse dont le sommet a été marqué par un fil. La manœuvre est très simple car dans un premier temps on a réparé par la voie périnéale rectum et vagin.

Une pince périnéale effondre le péritoine, élargit la brèche et, saisissant le fil repère, permet d'abaisser l'anse très doucement.

Fermeture de la paroi puis ouverture large du grêle et sutures par points séparés des bords de la brèche intestinale aux bords de la brèche vulvaire.

Nous ne voulons pas entreprendre ici la critique des autres procédés de colpoplastie.

L'expérience en a retenu trois.

Encore est-il que celui de Schubert (vagin, rectum) est abandonné tout au moins en France parce qu'il est compliqué et qu'il expose aux fistules stercorales, à l'incontinence intestinale, etc.

Restent en présence le procédé de Baldwin et celui qu'utilisa récemment Monod et qui fut défendu par Abbé puis par Forgue.

Il consiste, on le sait, à tapisser l'espace intravésico-rectal de greffes de Tiersch étalées sur un mandrin.

Ce dernier procédé a pour lui son innocuité. Remarquons cependant que suivant le sage conseil de R. Monod, il est bon de le faire précéder d'une laparotomie préalable pour vérification des organes génitaux, en particulier de l'utérus qu'on enlèvera si nécessaire ou qu'on abouchera au nouveau vagin dans les cas rarissimes où il apparaîtra anatomiquement normal.

Cela fait deux opérations. Puis il y a les résultats éloignés. Ils ne sont pas toujours très brillants et cela se comprend.

Le procédé de Baldwin que nous défendons a pour lui des résultats éloignés souvent parfaits. La nouvelle cavité est en effet tapissée de muqueuse qui bientôt se présentera à l'observateur comme une muqueuse vaginale.

Il a contre lui une mortalité appréciable. Mais nous avons vu les raisons de cette mortalité.

La technique que nous avons proposée semble devoir les atténuer et peut-être les affirme-t-elle?

Si des faits assez nombreux viennent à l'appui de ce que nous avançons, il apparaît avec évidence que la colpoplastie par l'intestin grêle sans section du méso doit être considérée comme la technique de choix.

Nous devons ajouter deux restrictions :

1° Il convient de rejeter la technique de Mori, très élégante certes, mais qui se prête mal au respect anatomique absolu du méso, condition essentielle du succès.

2° On considérera le Baldwin comme dangereux chez les femmes fatiguées qui touchent la quarantaine et surtout chez les sujets gras, car il est difficile là aussi de respecter parfaitement un méso infiltré de graisse.

PRÉSENTATION DE PIÈCE

Cancer de la muqueuse du rectum. Excision de la tumeur Guérison datant de plus de trois ans,

par M. Raymond Grégoire.

Je vous demande la permission de vous présenter l'observation d'un cas assez exceptionnel pour mériter votre intérêt.

Une femme âgée de cinquante-deux ans, entre dans le service pour de petites hémorragies survenues après deux mois et demi. Celles-ci se produisent à peu près quotidiennement au moment de la défécation. En général, elles se limitent à quelques gouttes sanglantes qui recouvrent les matières. Quand la malade est constipée, ce qui lui arrive rarement, le saignement est nettement plus important.

C'est ce seul phénomène qui a conduit cette malade à consulter. Elle n'accuse aucune douleur au niveau du rectum ou de l'anus, pas même au moment de la défécation. Il n'existe aucun ténesme, pas de faux besoins, elle n'est pas constipée, il est vrai que la malade se surveille et prend fréquemment des laxatifs. Jamais elle n'a remarqué de glaires sanglantes.

L'état général est excellent, il n'y a aucune perte de poids.

L'examen de l'anus ne dénote rien d'anormal.

Le toucher rectal permet de constater à bout de doigt, sur la face postérieure de l'ampoule rectale, une plaque surélevée des dimensions d'une pièce de 2 francs.

Cette plaque fait une saillie régulière de 6 à 8 millimètres de hauteur, comme ferait un pion de jeu de dames posé sur la muqueuse. Celle-ci tout autour de la plaque donne une apparence normale. La plaque elle-même a dans l'ensemble une consistance dure, sa surface au contraire est molle et saignante au contact du doigt. Elle est complètement mobile sur la sous-muqueuse et par conséquent la couche musculaire du rectum.

Au rectoscope, la vue confirme les constatations du toucher et l'on voit que la tumeur est de coloration rouge foncé, sa surface tomenteuse ne saigne pas et tranche nettement sur le reste de la muqueuse de l'ampoule qui a gardé sa teinte rosée.

Un examen histologique pratiqué montre l'aspect habituel du néoplasme du rectum. C'est un *carcinome infiltrant* et non une tumeur villeuse transformée.

Le 15 juillet 1933, la malade est endormie au Schleich. L'anus est largement dilaté. On peut alors aisément vérifier la parfaite mobilité de la tumeur sur le reste des parois du rectum. Deux pinces érignent cette muqueuse à 3 ou 4 centimètres des bords réguliers de la tumeur et amènent celle-ci au dehors.

Une incision circulaire à distance de la tumeur atteint la zone sous-

muqueuse, permet de décoller la tumeur et de l'enlever sans entamer la musculeuse. Finalement, il reste une surface cruentée qui présente des dimensions un peu plus larges qu'une pièce de 20 francs en argent. Quelques points de suture au catgut rapprochent les bords de ce manque de substance.

La guérison se fit sans aucun incident.

Depuis le 15 juillet 1933, cette malade est revenue tous les trois mois se faire examiner. Je l'ai revue pour la dernière fois avant de partir en vacances. Son état général était excellent; localement, le toucher rectal ne permet de sentir aucune résistance, aucune saillie sur la muqueuse; le rectoscope ne permet pas de trouver la trace ni de la perte de substance ni de la cicatrice.

J'ai attendu que trois années se soient écoulées pour vous présenter cette observation. Je ne crois pas qu'on puisse aisément en trouver une semblable.

Il n'y a pas à douter de la nature maligne de la tumeur. Les coupes histologiques dont je viens de vous projeter les photographies ne permettent pas de contestation.

La tumeur a cependant été enlevée contre toutes les règles généralement admises et cependant, après plus de trois ans, la guérison est complète et durable.

Ce n'est pas là une ligne de conduite que je vous propose, mais cette observation pourra servir de preuve à qui prétend que le cancer est une affection locale et que son pronostic chirurgical dépend de la précocité du diagnostic et de l'opération. Je sais que notre collègue Cain et son élève Alfred Bensaude vont prochainement publier une étude de cette question dans les *Archives des maladies de l'appareil digestif*.

M. **Paul Banzet** : J'ai observé cette année un cas analogue. Une femme, présentant un syndrome clinique de néoplasme rectal, avait, sur la paroi antérieure du rectum, une ulcération mobile et indurée, arrondie, du diamètre de la pulpe de l'auriculaire.

Après dilatation anale, j'ai facilement extériorisé l'ulcération que j'ai enlevée en bloc, après incision de la muqueuse. La paroi rectale n'était pas infiltrée en profondeur.

J'ai suturé la muqueuse et je revois cette malade tous les mois. Jusqu'à présent (trois mois), elle est absolument guérie, sa paroi rectale est souple et on sent à peine au toucher la cicatrice opératoire.

L'examen histologique pratiqué par mon ami le Dr Delarue a montré qu'il s'agissait d'un néoplasme du rectum absolument typique.

L'Académie ne tiendra pas séance le mercredi 11 novembre. La prochaine séance aura lieu le ***mercredi 18 novembre 1936***.

Le Secrétaire annuel : M. André Martin.

Paris. — A. Maretheux et L. Pactat, imp., 1, rue Cassette.

MÉMOIRES

DE

L'ACADÉMIE DE CHIRURGIE



Séance du 4 Novembre 1936.

Présidence de M. Henri ROUVILLOIS, *président.*

PROCÈS-VERBAL

La rédaction du procès-verbal de la précédente séance est mise aux voix et adoptée.

CORRESPONDANCE

La correspondance comprend :

1° Les journaux et publications périodiques de la semaine.

2° Des lettres de MM. SÉNÈQUE, GOUVERNEUR s'excusant de ne pouvoir assister à la séance.

3° Des lettres de MM. DESJARDINS, FUNCK-BRENTANO, HERTZ, PORTES, SÉJOURNET posant leur candidature au titre d'associé parisien.

4° Un travail de MM. GUIBAL, associé national, et P. BERTRAND (Nancy) intitulé : *Trois observations de volvulus du grand épiploon.*

5° Un travail de M. Léo DÉJARDIN (Bruxelles) intitulé : *Un cas de section de la saphène interne par le ligament falciforme d'Allan Burns.*

M. ALGLAVE, rapporteur.

6° M. Jacques BOUDREAUX, en vue de l'obtention du prix Duval-Marjolin, adresse à l'Académie son ouvrage intitulé : *Les tumeurs primitives du rachis.*

7° Un mémoire intitulé : *Nouvelles recherches sur le phénomène d'Arthus au catgut. Cause insoupçonnée d'adhérences post-opératoires*, est adressé à l'Académie en vue de l'obtention du prix Edouard Laborie.

Publication périodique hebdomadaire.

A PROPOS DU PROCÈS-VERBAL

A propos des appendicectomies à chaud,

par M. R. Soupault.

Il y a quinze jours, notre collègue Métivet nous faisait une communication qui ne manqua pas de provoquer dans l'Assemblée ce qu'on peut appeler des « mouvements divers ».

J'ai voulu en lire le texte avant d'apporter mon sentiment qui traduira, je pense, celui d'un certain nombre d'entre nous.

Il convient tout d'abord de féliciter Métivet de la simple franchise avec laquelle il expose un cas malheureux et les débats de conscience qui l'ont suivi. Une appendicite sévère avec abcès rétro-cæcal, opérée à la trente-sixième heure, se termine par une péritonite hyperseptique en trois jours.

Métivet estime qu'il a eu tort d'opérer, il est persuadé que son malade avait des chances de guérir sans intervention. On a le droit d'en douter.

Se basant ensuite sur cet exemple particulier, Métivet, visiblement impressionné, passe à des considérations générales sur l'opportunité de l'appendicectomie à chaud.

Dans plusieurs publications pleines de courage, d'indépendance et de bon sens qui lui font grand honneur, notre collègue nous a habitués à ces rébellions contre des principes qui lui paraissent, à juste titre, trop routiniers et trop tyranniques.

Il a été cette fois-ci — c'est du moins mon opinion personnelle — moins bien inspiré.

Quand il nous rappelle le danger d'ouverture de certains foyers hyperseptiques juxta-péritonéaux (on pourrait d'ailleurs en dire autant de pas mal d'autres collections suppurées virulentes), je ne saurais trop l'approuver et ajouter qu'il faut prendre des précautions très minutieuses pour en mettre à l'abri la grande cavité péritonéale encore indemne, et n'ouvrir l'abcès qu'après une protection rigoureuse de la séreuse.

Quand il se demande, ou nous demande, si, dans *certains* (rares) cas d'appendicite à plastron ou pelviens, ou méso-cæliaques, ou même rétro-cæcaux, il n'y aurait pas intérêt à temporiser, il ne peut guère, sur une conception aussi vague, que trouver des approbations.

Mais, qui ne voit combien l'application en est délicate et dangereuse, car, enfin, ce n'est pas d'aujourd'hui que des chirurgiens éminents ont prévenu contre les risques de diffusion spontanée, brusque ou progressive, de ces péritonites hâtivement et fraîchement cloisonnées, ou contre celui

des septicémies, des pyohémies avec abcès métastatiques, des suppurations rétro-cæcales.

L'analyse des observations accumulées a ainsi conduit à la « loi sacro-sainte des quarante-huit heures » qui paraît moins mauvaise que ne serait une autre, et susceptible de sauver plus de vies qu'elle ne permet de décès.

Cette formule a été adoptée, répandue, et, *dans l'ensemble*, donne, chacun se plaît à le reconnaître, de bons résultats.

Comme toute formule très vulgarisée, elle est devenue, à l'usage, schématique à l'extrême, et c'est certainement contre cette corruption que l'exemple de Métivet s'insurge.

Mais il est important de ne pas semer le doute sur une question d'aussi vaste portée. Nos bulletins ne sont pas lus que par des médecins, et je redoute que tel jeune chirurgien, pris de scrupule, puisse désormais balancer trop longtemps au sujet de la décision opératoire et laisser passer l'heure propice. Tout le monde n'a pas l'expérience et le sens clinique de Métivet.

La chirurgie n'est pas une science exacte. *Théoriquement*, on pourra et on devra même toujours discuter des indications opératoires et ce n'est que *relativement* que nous pouvons conclure.

Mais notre rôle est de dire quelle est, *dans la pratique*, la manière de faire *généralement* la plus sûre, et que c'est en se conformant à elle qu'on aura, *en moyenne*, les meilleurs résultats.

« La loi sacro-sainte des quarante-huit heures », en matière d'appendicectomie à chaud, n'a pas d'autre prétention.

M. **Pierre Duval** : La communication de Métivet a réveillé la discussion sur l'opportunité de l'opération dans la seconde période de la crise d'appendicite aiguë, passé quarante-huit heures.

Dans mon service, toute appendicite est opérée aussitôt qu'elle est vue, à n'importe quel jour, même passé quarante-huit heures.

Je ne saurais mieux faire que de publier ma statistique. Du 1er janvier 1935 au 1er novembre 1936, il a été opéré 189 cas d'appendicite aiguë. Ces 189 cas ont donné 3 morts (une crise opérée au cinquième jour, une au huitième, une au neuvième). 3 morts sur 189 = 1,57 p. 100 de mortalité.

La formule de l'opération systématique, dans la crise d'appendicite, avec ablation de l'appendice, m'a donc donné un résultat des plus satisfaisants. Je souhaite que toute autre formule thérapeutique n'en donne pas un plus mauvais.

RAPPORTS

Hétérotopie osseuse appendiculaire dans un cas d'appendicite chronique,

par MM. J. Dupas, R. Pirot et J. Loyer (Marine).

Rapport de M. Albert Mouchet.

MM. J. Dupas, R. Pirot et J. Loyer (de la Marine) nous ont adressé une intéressante observation d'hétérotopie osseuse appendiculaire dans un cas d'appendicite chronique.

Les auteurs nous rappellent que les exemples d'ossification hétérotopique sont assez nombreux. On a signalé des formations osseuses dans des cicatrices de laparotomie, dans des muscles à la suite de traumatismes, dans des poumons tuberculeux, dans des parois d'anévrysmes, dans le corps thyroïde, la glande mammaire, l'ovaire, la trompe, la paroi intestinale, les méninges, le corps vitré, dans des tumeurs (épithélioma de la peau, polypes vésicaux, hypernéphromes), etc. ; à notre connaissance, il ne semble pas que le fait ait été décrit pour l'appendice.

Le cas, observé par MM. Dupas, Pirot et Loyer offre l'intérêt d'être nouveau par sa localisation et son évolution. Les auteurs en ont fait une étude anatomo-pathologique très complète qui apporte des précisions également très intéressantes sur le processus histologique de cette ossification anormale. Voici cette observation :

Il s'agit d'un ouvrier de l'arsenal de Brest, âgé de trente-deux ans, sans antécédents spéciaux, qui fut opéré le 4 novembre 1935 pour appendicite chronique.

Depuis deux ans, cet homme était sujet à des crises douloureuses de l'abdomen avec vomissements, constipation alternant avec des débâcles diarrhéiques, crises qui furent prises d'abord pour de l'embarras gastrique simple, puis après un examen radiologique pour de la colite droite.

Le 4 novembre 1935, à l'occasion d'une crise aiguë d'appendicite manifeste, il fut adressé au service de chirurgie où on l'opéra d'urgence.

On trouva un appendice enflammé, gros, dur, enserré dans des adhérences à la face postéro-inférieure du cæcum.

Les brides fibreuses sont particulièrement développées au niveau de la pointe de l'organe, qui est coiffée de quatre petites concrétions blanchâtres, dures, d'apparence calcaire, allant de la grosseur du grain de mil à celle d'un gros grain de blé.

Le reste de l'appendice est recouvert de fausses membranes jaunâtres.

1. La *Thèse* de M. Bouton n° 543, Paris, 1926, et le travail de Robert Didier, *Presse Médicale* du 15 mai 1935, résument la bibliographie des communications parues sur la question.

2. Cité par R. Leriche et A. Policard, dans « Position actuelle du problème de l'ostéogénèse ». *Presse Médicale* du 31 janvier 1934.

Nous commençons par libérer les adhérences ; un petit abcès juxta-appendiculaire est ouvert dans le décollement, et laisse sourdre quelques gouttes de pus qu'on recueille à la pipette.

L'appendice, recroquevillé, long de 7 centimètres, offre une consistance analogue à celle d'une artère sclérosée et calcifiée, il crisse sous le doigt et sous les instruments.

Son implantation, une fois isolée, est liée et sectionnée au thermocautère. Le moignon est enfoui, l'appendice est ensuite libéré après ligature de son méso rétracté.

Lavage à l'éther ; fermeture de la paroi après drainage.

Nous n'insisterons pas sur les suites opératoires, qui n'offrent aucun intérêt, et ont été normales. Nous notons seulement, avant de passer à l'exposé des constatations histo-pathologiques, les résultats des *analyses bactériologiques du pus et de l'appendice* : « exclusivement colibacille après cultures en aéro- et anaérobiose, séparation et identification du germe » (laboratoire de bactériologie de l'Hôpital maritime de Brest).

Les coupes pratiquées au voisinage de la pointe, et au niveau du corps de l'organe, ont montré des lésions banales d'appendicite chronique oblitérante, avec épaississement remarquable des couches musculaires, hyperplasie énorme du chorion, très fortement vascularisé (artérioles de volume déjà important, à parois musculaires épaisses); la lumière de l'appendice est réduite fortement, mais existe encore dans les différents segments. La muqueuse ne présente que peu de modifications, en dehors d'une légère aplasie. Les follicules clos ont totalement disparu. Dans l'atmosphère celluleuse du méso, mais fortement intéressés par la fibrose, on trouve, en plus, des vaisseaux artériels et veineux importants, des formations nerveuses assez développées et comprimées.

Plus haut, en remontant vers la base de l'organe, on note le développement d'un *noyau calcifié* important, irrégulièrement arrondi, et dont la section représente, dans sa partie la plus large, environ le tiers de la surface de l'appendice.

Son siège est dans le méso, au contact des couches musculaires; sa structure dominante est celle de l'os haversien, avec lamelles osseuses concentriques, ostéoblastes réguliers, garnis de cellules osseuses, avec moelle normale dans ses constituants, à caractère « rouge », hématogène indubitable; les cavités médullaires sont irrégulières, de volume variable; elles sont limitées, au contact de l'os, par une rangée, ordonnée et continue, « d'ostéoblastes » aplatis, au contact les uns des autres, d'aspect pseudo-endothélial. On saisit, sur certaines coupes, le lien vasculaire et conjonctif qui relie ces cavités à l'ambiance dans laquelle se trouve plongée la formation osseuse : isthme véritable, assez large, plus ou moins ouvert dans le tissu conjonctivo-musculaire au sein duquel elle est née.

Fait remarquable, la partie de la tumeur donnant les réactions histo-chimiques de l'os, avec acidophilie franche, accusée, est, en de nombreux points, en contact direct avec une zone étendue de précipités amorphes), fortement basophiles, opaques, où la structure tissulaire ne peut être définie, sauf un réseau fibrillaire difficile à mettre en évidence : il s'agit, selon nous, de *dépôts calcaires « pré-osseux » où les ostéoblastes ne semblent jouer aucun rôle.*

Cette première formation osseuse, de volume important, dénuée de toute activité ostéoclastique, est, vers le centre, en contact évident avec les couches musculaires, plus ou moins dissociées, de l'appendice. A ce niveau, les fibres longitudinales sont frêles, peu développées. En dehors, l'os a littéralement fait éclater les faisceaux musculaires, brusquement interrompus sur les côtés, et se trouve bordé, à la périphérie, par l'atmosphère celluleuse du méso. Cependant, selon la hauteur des coupes, selon l'épaisseur du nodule osseux à ce niveau, on peut encore retrouver quelques fibres, déliées, enserrant la néformation comme une capsule très fine et ajourée.

Cette *production osseuse au sein même du muscle* est particulièrement nette en deux autres points d'ossification, beaucoup plus limités, à un stade visiblement moins avancé, et qui nous offrent des images faciles à analyser, dans un champ plus restreint.

C'est dans la couche musculaire, et au contact de ses fibres, que commence le dépôt de sels de chaux. Le travail d'ossification véritable ne se produit que plus loin, excentriquement. Une condition nécessaire nous paraît être une haute vascularisation du muscle et du tissu conjonctif voisin, éventualité réalisée dans toutes les couches de cet appendice et à tous ses niveaux. Les fibres musculaires intéressées sont plus lâches, légèrement dissociées par un œdème interstitiel; plus loin, elles s'écartent pour limiter un dépôt calcaire déjà opaque, mais on peut noter, entre les fibres les plus proches de cet amas, un précipité de grains fins, nettement basophiles, et de même nature.

Enfin, et tandis que les deux formations précédentes ne nous ont montré aucun processus de remaniement, un autre petit foyer intramusculaire, au stade de dépôt calcaire, lui aussi, sans trace d'os vrai, présente quelques cellules plasmodiales, pauci-nucléées, accolées, comme dans les images classiques, à la masse calcaire. Par contre, aucun ostéoblaste.

Nulle part, on ne peut déceler, au contact de ces formations calcaires ou osseuses, d'autres signes inflammatoires qu'une vascularisation et une congestion prononcées; il n'existe, en particulier, aucune réaction du type lymphocytaire ou histiocytaire, comme on est accoutumé d'en voir dans les processus infectieux chroniques.

En conclusion, les points suivants nous paraissent devoir être mis en évidence :

a) Il existe dans cette pièce *un contact étroit, essentiel, entre l'os* (*ou la substance pré-osseuse*) *et le muscle* : celui-ci est présent, plus ou moins mélangé à des fibres conjonctives, partout où il se forme de l'os, mais les incidences de coupes pourraient faire croire, une fois l'ossification avancée, à l'origine conjonctive pure. D'après les constatations que nous avons pu faire, à de multiples niveaux, il n'en est rien, l'ossification est excentrique, la poussée osseuse refoule les tissus, les pénètre, l'os formé le premier, repoussé à la périphérie, peut entrer en contact avec l'atmosphère conjonctivo-vasculaire, mais c'est toujours *au contact du muscle* et de ses cloisons (d'origine conjonctive) que se fait *la précipitation calcaire que nous sommes fondés à considérer comme premier phénomène en date*, d'après l'existence de foyers minuscules, visiblement récents.

b) Au niveau de ces foyers de première formation, aucune image ne vient donner la preuve d'une activité ostéoblastique; ces ostéoblastes, par contre, se retrouvent nombreux, réguliers, dans la moelle de l'os déjà constitué, moelle osseuse en activité hématogène évidente. Nous ne discuterons pas ici leur rôle dans le remaniement secondaire de l'os.

c) *Dans ces zones de précipitation calcaire, tout se passe comme si le dépôt alcalin commençait au niveau même des fibres musculaires plus lâches, dissociées par l'œdème*, et peut-être mélangées à un tissu collagène très discret, de formation récente.

Je vous propose, Messieurs, de remercier MM. Dupas, Pirot et Loyer de leur observation. Ils ne se sont pas contentés de nous apporter une rela-

tion sommaire d'un cas exceptionnel ; ils en ont approfondi l'étude anatomique et ils ont ainsi apporté une contribution fort intéressante au processus de l'ostéogénèse tel qu'il a été envisagé par Leriche.

Torsion de l'hydatide de Morgagni chez la fillette,

par M. **Michel Salmon** (Marseille).

Rapport de M. Albert Mouchet.

La torsion de l'hydatide de Morgagni est exceptionnelle chez la fillette ; elle est rarement signalée. M. Michel Salmon a eu la bonne fortune d'en rencontrer 1 cas dont voici l'observation résumée :

Fernande B..., neuf ans et demi, nous est adressée le 26 février 1936 avec le diagnostic d'appendicite subaiguë.

Le 24 février, dans l'après-midi, subitement, cette enfant a ressenti, dans la fosse iliaque droite et la région hypogastrique une douleur d'intensité moyenne, bientôt suivie de deux vomissements alimentaires. Température : 39°3. Rapidement, tout rentre dans l'ordre. Les phénomènes pathologiques disparaissent.

Depuis un an environ, survenaient, de temps en temps, dans la fosse iliaque droite, des douleurs abdominales, sous forme de petites coliques qui duraient deux ou trois heures, sans vomissements, sans la moindre nausée.

Fernande a toutes les apparences d'une bonne santé. Ses antécédents sont peu chargés : on nous signale seulement une hypertrophie des amygdales qui a nécessité l'amygdalectomie. Température : 37°4. Pouls : 85. Examen local : douleur à la partie tout à fait inférieure de la fosse iliaque droite, à un doigt au-dessus de l'arcade fémorale et à trois doigts au-dessous du point de Mac Burney. Il n'existe aucune contracture, ni aucune défense. Depuis vingt-quatre heures, il n'y a plus eu de nausée ; la langue est propre. Selle normale le matin de l'entrée à l'hôpital.

Nous sommes un peu intrigué par la localisation basse de la douleur, bien au-dessous de la zone cæco-appendiculaire. C'est alors que nous faisons préciser par la famille les caractères des coliques accusées depuis un an par l'enfant :

Elles avaient un début brutal, survenaient sans cause apparente, à n'importe quelle heure de la journée. Elles étaient vives, s'accompagnaient même de « syncopes » (aux dires de la mère). Elles irradiaient vers la région lombaire, survenaient, tantôt à intervalles rapprochés (trois ou quatre jours), tantôt à intervalles éloignés (plusieurs semaines) et disparaissaient au bout de deux ou trois heures, sans laisser de traces, sauf un peu d'endolorissement.

Un examen *radiologique* (scopie et graphie après repas opaque) décèle : un léger retard du transit iléal ; une image cæcale d'apparence normale ; l'appendice n'est pas visible ; le point de la douleur maxima siège loin en dedans et au-dessous du cæcum.

L'évolution et les caractères de la douleur nous font penser à la possibilité d'une torsion des annexes droites.

Intervention le 29 février sous anesthésie générale au balsoforme.

Afin de pouvoir explorer en même temps l'appendice et les annexes, nous employons une *incision basse, incurvée*, longue de 6 centimètres, dont le milieu est situé à 2 centimètres au-dessus de l'arcade, et dont l'extrémité interne

mord sur le bord externe du muscle grand droit. Les muscles larges sont dissociés au-dessus du canal inguinal; la gaine du droit est ouverte; le muscle est récliné en dedans. L'appendice, libre, flottant, est un peu congestionné; on l'enlève. Grâce au Trendelenburg et à une valve, on a une vue parfaite sur les annexes des deux côtés et sur l'utérus.

Au premier coup d'œil, les annexes ont un aspect absolument normal; mais en écartant les franges du pavillon de la trompe droite, on découvre un petit corps allongé de 10 millimètres de long sur 3 de large, noir, violacé, retenu par un pédicule de 6 millimètres environ. Ce pédicule est tordu d'un tour et demi sur lui-même dans le sens des aiguilles d'une montre. Il est inséré à la base



d'une frange (voir dessin, d'après un croquis pris en cours d'intervention). On le résèque après ligature. Il s'agit manifestement d'une torsion de l'hydatide de Morgagni. Les annexes du côté gauche sont normales. Il existe un peu de liquide hématique dans le Douglas. Suture en quatre plans.

Cicatrisation *per primam*. L'examen anatomopathologique de l'hydatide n'a pu être fait, par suite d'une erreur de transmission. L'examen de l'appendice a décelé des lésions légères d'appendicite chronique (hyperplasie très marquée des follicules lymphoïdes).

A l'occasion de cette observation, M. Salmon a fait des recherches bibliographiques sur la torsion de l'hydatide pédiculée de Morgagni dans le sexe féminin et il n'a trouvé qu'un petit nombre de cas.

Il est certain que l'hydatide est inconstante chez la femme. Ballantyne et Williams (cités par Hovelacque) [1] l'ont rencontrée seulement dans

1. Hovelacque : Organes génitaux et périnée de la femme. *Traité d'Anatomie*, de Poirier et Charpy, 1923.

20 p. 100 des cas chez le fœtus, et dans 8 p. 100 des cas, chez l'adulte. Quant à Rieffel, il estime qu'elle n'existe qu'exceptionnellement. Les divergences d'opinion à ce sujet chez les anatomistes viennent d'une confusion assez fréquente de la véritable hydatide (insérée sur une frange du pavillon) avec les appendices du ligament large (insérés sur le méso-salpinx). Personnellement, M. Salmon a noté dans ses dissections que l'hydatide manquait très souvent.

La *torsion de l'hydatide* est très rare; bien que ce tout petit corps, à long pédicule inséré lui-même sur un organe mobile, soit anatomiquement dans des conditions remarquablement propices au volvulus, M. Salmon n'a pu relever dans les publications que 9 cas de torsion d'hydatide, dont presque toutes chez la femme adulte. Ce sont :

Celui de Russel [1] (le premier en date, semblerait-il), cité par Hovelacque; celui d'Okinczyc [2]; ceux d'Abernethy [3], de Mac Dermott [4]; celui de Tailhefer et Adrianopoulo rapporté à l'Académie de Chirurgie par Roux-Berger [5], enfin celui de Roudil [6] qui signale en outre 4 autres observations américaines.

L'observation de Roudil concerne une fillette.

Quant aux ouvrages traitant de la torsion des trompes saines ou des trompes malades, ils ne font aucune mention de la torsion de l'hydatide.

L'observation de M. Salmon paraît donc être la dixième connue, elle est *la troisième concernant une torsion d'hydatide chez la fillette.*

M. Salmon signale cependant que, en octobre 1933, il a rencontré un cas ayant quelques points de ressemblance avec celui qu'il nous présente aujourd'hui, sans qu'il ait été possible toutefois d'affirmer la torsion.

Il s'agissait d'une enfant de douze ans, Marguerite V..., souffrant de coliques abdominales localisées dans la fosse iliaque droite. En cours d'intervention (appendicectomie), nous avions eu l'idée, dit M. Salmon, d'explorer les annexes : à notre grande surprise nous avions découvert, insérés sur les franges du pavillon deux petits appendices pédiculés ayant l'aspect d'hydatides; l'un avait une coloration rose, l'autre une teinte violet noir. Nous nous sommes demandé s'il ne s'agissait pas d'une hydatide volvulée dont la torsion s'était réduite spontanément.

Les signes cliniques ne sont pas toujours d'une interprétation facile. Ils sont différents chez la femme adulte et chez la fillette.

Chez la femme, les accidents ont une évolution rapide. Le plus souvent,

1. Russel : A case in which Torsion of a hydatid of Morgagni. *The Journ. of Obstetrics and Gynecology of the British Empire*, **22**, n° 4, octobre 1912, p. 220-221.
2. Cité par Mondor : « Diagnostics urgents », 2e édition, p. 976.
3. Abernethy : Torsion and strangulation of hydatid of Morgagni. *British Med. Journ.*, 26 janvier 1929, p. 144.
4. Mac Dermott : Torsion of hydatid of Morgagni simulating acuite appendicitis. *British Med. Journ.*, 30 octobre 1934, p. 679.
5. Tailhefer et Adrianopoulo : Torsion de l'hydatide pédiculée de Morgagni chez une femme enceinte. *Mém. de l'Acad. de Chir.*, **62**, n° 22, 1936, p. 975.
6. Roudil : Sur un cas de torsion de l'hydatide pédiculée de Morgagni chez la fille. *Soc. Anatomo-clinique de Bordeaux*, in *Bordeaux chirurgical*, **3**, 1932, p. 351.

on pose le diagnostic d'appendicite aiguë. Johnstone[1], chez une jeune femme enceinte de cinq mois avait pensé à une rupture utérine, et Tractenberg[2], chez une femme de vingt-neuf ans, avait diagnostiqué une rupture de grossesse extra-utérine.

Chez la fillette, leur évolution est plus lente, plus torpide.

Il existerait ainsi deux formes de torsions d'hydatide : l'une aiguë, l'autre subaiguë. Celle-ci, ressemblant à une salpingite subaiguë, offre quelques points de comparaison avec l'orchite subaiguë des jeunes garçons.

Chez sa malade, M. Salmon remarque que certains signes pouvaient faire penser du reste à une torsion annexielle : ainsi, les petites crises douloureuses accompagnées d'angoisse (qu'on pouvait interpréter comme étant dues à une torsion incomplète), les douleurs situées très bas, l'état lipothymique, l'absence de toute contracture, l'élévation thermique.

Que serait-il arrivé si M. Salmon n'était pas intervenu ? Très probablement, l'hydatide se serait détachée de la trompe, puis aurait disparu dans la cavité péritonéale. La torsion aurait passé inaperçue.

On pourrait peut-être trouver là, dit M. Salmon, une des raisons pour lesquelles les observations de torsion de l'hydatide sont si rares. On croit à une petite crise d'appendicite chronique ; ou même à de simples coliques intestinales, on temporise, et tout rentre dans l'ordre. Hâtons-nous d'ajouter que cette évolution favorable ne doit pas être considérée comme la règle ; il serait dangereux de l'escompter. Dans le doute, l'intervention est obligatoire.

L'incision que M. Salmon a pratiquée lui a donné un large jour sur le petit bassin ; tout en lui permettant d'enlever l'appendice. Facile à exécuter, facile à suturer, cette incision laisse une paroi solide et une cicatrice peu visible. Elle est anatomique, respecte l'innervation et mérite d'être conseillée dans les interventions iléo-pelviennes.

Je vous propose, Messieurs, de remercier M. Salmon de son intéressante observation et de la publier dans nos *Mémoires*.

A propos des kystes folliculaires et lutéiniques de l'ovaire,

par M. **L. Portes**.

Rapport de M. P. MOULONGUET.

Notre collègue Portes nous a adressé un travail sur les kystes lutéiniques de l'ovaire. Il pense, en effet, que l'étude de ces formations, longtemps cantonnée dans le domaine de l'histologie pathologique, a été renouvelée récemment par l'emploi des méthodes biologiques permettant la

1. *The Brit. Med. Journ.*, février 1929, p. 320.
2. *Amer. Journ. of Obst. and Gyn.*, janvier 1936, p. 162.

reconnaissance qualitative et quantitative des hormones sexuelles. Je crois comme lui que ce sujet renouvelé mérite d'être évoqué devant vous.

Les observations sur lesquelles Portes base son étude sont au nombre de quatre. Elles montrent la variété des circonstances obstétricales et gynécologiques dans lesquelles ces kystes lutéiniques se rencontrent. La première observation concerne un chorio-épithélioma avec kyste lutéinique des deux ovaires. La seconde, une môle vésiculaire. La troisième une gestation normale, au terme de laquelle les kystes lutéiniques *prævia* constituaient l'indication d'une césarienne suivie d'hystérectomie. La quatrième observation, enfin, est celle d'un kyste lutéinique donnant des symptômes de pseudo-grossesse : je reviendrai tout à l'heure sur cette observation très intéressante.

Portes nous donne des détails cliniques et anatomiques sur ces différents cas, que l'on trouvera dans son mémoire, versé aux Archives de l'Académie sous le n° 132.

Je veux reprendre avec lui nos connaissances actuelles sur ces formations kystiques ovariennes, du point de vue histologique et biologique.

Il faut naturellement distinguer d'abord, d'une façon absolue, les kystes néoplasiques de l'ovaire de ces formations dystrophiques qui reproduisent en les modifiant seulement les aspects normaux de la glande ovarique au cours de son évolution cyclique. La maturation de l'ovule se fait au sein d'un kyste microscopique, le follicule de de Graaf. Le corps jaune, qui succède à la ponte ovulaire, présente toujours dans les premières heures de son évolution un centre kystique occupé par du plasma coagulé. C'est à ces deux états normaux de l'évolution ovarienne qu'il faut comparer les deux variétés connues d'ovarite kystique :

Les kystes folliculaires représentent le follicule de de Graaf énormément distendu, et la formation de ces grandes cavités entraîne la destruction de l'ovule : c'est pourquoi on les qualifie quelquefois de follicules atrétiques.

Les *kystes lutéiniques* représentent la transformation kystique du corps jaune ou, dans d'autres cas, la lutéinisation d'un follicule atrétique.

Au point de vue histologique, kystes folliculaires et kystes lutéiniques se distinguent des kystes néoplasiques par l'absence de tout élément cellulaire atypique : on ne trouve dans leur paroi que des cellules normalement rencontrées dans l'ovaire au cours de la vie génitale.

Comment se distinguent l'une de l'autre ces deux variétés, folliculaire et lutéinique? La reconnaissance en est parfois facile, mais parfois presque impossible et comme Keller et tous ceux qui se sont occupés de cette question, Portes insiste justement sur ce point.

Dans certains cas, en effet, on reconnaîtra aisément soit la couche granuleuse folliculaire, soit la paroi du corps jaune avec ses grandes cellules bourrées de corps gras. Même à l'œil nu, le kyste lutéinique peut présenter une couleur jaune bien caractéristique du corps jaune. Mais ces caractères ne sont pas constants et, surtout lorsque ces kystes dystrophiques atteignent un gros volume, les éléments cellulaires qui les forment peuvent

avoir perdu leurs caractères propres, en sorte que l'identification de ces formations est hésitante.

Les connaissances nouvellement acquises sur les hormones ovariennes peuvent heureusement permettre cette identification. Portes rappelle que dans le laboratoire de mon maître Lecène, j'ai montré, en 1928, que l'on pouvait caractériser dans le contenu de certains kystes dystrophiques de l'ovaire la présence de folliculine, tandis qu'au contraire certains autres de ces kystes ne contiennent pas de folliculine. Les premiers sont les kystes folliculaires; les seconds, les kystes lutéiniques; ces recherches ont été confirmées par Cotte et Mlle Pallot. Il conviendrait de les compléter par la caractérisation dans les kystes lutéiniques de la progestine, seconde hormone ovarienne qui est sécrétée par les cellules du corps jaune; malheureusement, la caractérisation de la progestine est encore aujourd'hui assez difficile, soit par la production de la dentelle ou du déciduome utérins, soit par l'entretien de la gestation chez une femelle castrée, soit par l'épreuve de Knaus sur la contractilité du myomètre *in vitro*. En tous cas, ces recherches de la progestine, faites par M. Simonet dans deux des cas étudiés par Portes, sont restées négatives.

On ne peut mieux démontrer l'intérêt de ces recherches qu'en vous rapportant tout au long la quatrième observation de Portes, qui soulève un problème de pratique gynécologique de très grand intérêt.

Mme M... entre à la Maternité le 22 octobre 1934, après une aménorrhée complète de trois mois, pendant laquelle elle a présenté des troubles sympathiques analogues à ceux qu'elle avait eus au début d'une gestation antérieure normale. Elle consulte parce que depuis cinq jours elle perd du sang rosé.

A l'examen, le col utérin est ramolli, le corps est globuleux et dépressible, mais son volume, peu hypertrophié, est en discordance avec la date des dernières règles : il n'atteint pas le bord supérieur de la symphyse; par contre, on trouve dans le cul-de-sac droit une masse arrondie, séparée de l'utérus par un sillon net et dont la pression est douloureuse. A gauche, on sent un ovaire un peu volumineux, mais non douloureux. Le diagnostic posé est celui de grossesse ectopique non rompue; il paraît confirmé par la réaction de Brouha-Friedmann qui est positive.

On se contente de ce résultat qualitatif, le tableau paraissant suffisamment démonstratif.

Laparotomie (Mayer) : utérus turgescent, violacé, légèrement augmenté de volume et ramolli. La masse droite est un kyste de l'ovaire du volume d'un gros œuf, divisé par des incisures peu profondes. L'aspect extérieur du kyste rappelle celui des kystes dermoïdes dont il a du reste la consistance et le poids. A gauche, l'ovaire est peu augmenté de volume, mais présente l'aspect scléro-kystique : sa surface est soulevée par des saillies arrondies microkystiques dont certaines ont le volume d'un pois. Le diagnostic opératoire, fait en présence de ces constatations, est celui d'un début de grossesse utérine chez une femme atteinte de kystes ovariens. On enlève le kyste droit, mais on ne touche pas aux microkystes du côté gauche, pour réduire l'opération au minimum et diminuer les risques d'interruption de la grossesse présumée. Suites opératoires normales.

L'examen du kyste, qui pèse 85 grammes et contient un liquide jaunâtre, montre déjà à l'œil nu la couleur jaune foncé du revêtement interne de la cavité.

L'examen histologique confirme qu'il s'agit d'un kyste lutéinique, dont la paroi est formée de plusieurs assises de cellules ayant l'aspect des cellules du corps jaune.

Dès les premiers jours qui suivent l'opération, les modifications des seins disparaissent; cependant il ne se produit aucun écoulement vaginal et l'on pense à la rétention d'un œuf mort. L'examen gynécologique montre qu'il n'en est rien : huit jours après l'opération, l'utérus est normal. Une nouvelle réaction de Zondek faite le vingt-quatrième jour est totalement négative.

Voici donc une observation qui démontre un fait nouveau, ou du moins encore très imparfaitement connu : la réaction de Zondek-Aschheim, réaction de la grossesse, peut être positive alors qu'il n'existe aucune formation placentaire, ni trophoblastique, mais une ovarite kystique qui justement provoque le tableau clinique habituel de la grossesse : aménorrhée suivie ou non de métrorragies, augmentation de volume de l'utérus, augmentation de volume des seins, troubles sympathiques gravidiques.

Une observation analogue a déjà été publiée par MM. Brindeau, Riehl et Hinglais (Soc. d'Obst. et Gyn., 1935), et une autre signalée par MM. Brindeau et Hinglais (*La Presse Médicale*, 1933).

Portes signale que notre collègue Desnoyers a constaté des faits analogues. Moi-même j'ai observé ces jours-ci le fait suivant : une femme de trente ans vient consulter pour des métrorragies ayant débuté deux mois et demi auparavant. De plus, elle accuse des douleurs dans le bas-ventre et, à plusieurs reprises, des nausées avec tendance syncopale. A l'examen gynécologique, on trouve une masse latéro-utérine droite. Une réaction de Zondek faite le 30 mai est positive. Le diagnostic paraît donc circonscrit entre grossesse ectopique ou grossesse angulaire droite, en voie d'avortement étant donné l'importance des métrorragies. Le 5 juin, il est fait une exploration endo-utérine qui permet d'écarter le diagnostic d'avortement; la curette ramène quelques débris de muqueuse dont on fait l'examen histologique : il montre ainsi que la muqueuse utérine a subi une transformation déciduiforme. Entre temps, la masse latéro-utérine a diminué de volume, ce qui s'accorde mal avec le diagnostic de grossesse tubaire : on ne sait plus quel diagnostic porter! Enfin, le 19 juin on retrouve la masse annexielle plus volumineuse et on décide l'opération pour grossesse ectopique. Ce n'en était pas une, mais bien un kyste folliculaire de l'ovaire droit du volume d'une orange. Le liquide kystique ne put être étudié, mais la paroi finement broyée fut insérée sous la peau d'une lapine pour rechercher la réaction de Zondek. Cette réaction au bout de quatre jours était négative. L'examen histologique montre la structure d'un kyste folliculaire avec assez forte charge lipidique des cellules granuleuses.

Nous devons être reconnaissants à Portes d'attirer notre attention sur ces faits qui, au point de vue pratique, présentent un réel intérêt. Sont-ils de nature à troubler notre confiance dans la réaction de Zondek ou ses succédanés? Non, si l'on s'astreint, comme nous le recommande M. Brindeau, à faire dans tous les cas douteux une recherche quantitative des hormones de grossesse. Dans l'observation de kyste ovarique ayant

donné des signes de pseudo-grossesse, qu'il a rapportée en 1935, en effet, le taux des hormones était de 120 unités par litre d'urine; dans celle de 1933, de 66 unités par litre. Dans une observation de Desnoyers, le taux des hormones était de 75 unités. Dans mon observation cette recherche quantitative n'a pas été faite, à tort puisqu'il y avait matière à hésitation. Le faible taux du Prolan B éliminé par les urines, inférieur à 150 unités, permettrait selon M. Brindeau d'écarter, dans de pareils cas, l'hypothèse d'une grossesse vivante et le doute ne pourrait subsister qu'entre une grossesse morte et un trouble endocrinien.

Mais un autre point de vue doit être évoqué ici ; c'est la conception théorique qui découle de ces faits nouveaux : un kyste folliculaire ou lutéinique de l'ovaire, sans grossesse en activité, peut donner naissance non seulement à une production anormale d'hormones de grossesse (prolan B), mais encore aux transformations de l'organisme féminin qui accompagnent normalement la grossesse. Jusqu'à présent le *corps jaune* est considéré comme la *glande de la grossesse*, indispensable à la nidation de l'œuf, mais il n'est pas tenu comme le lieu de production du Prolan, qui proviendrait, soit de l'ectoderme fœtal (trophoblaste, villosités placentaires, néoplasies choriales), soit de l'hypophyse. Faut-il admettre que le corps jaune est lui-même un lieu de production du Prolan B? Est-ce par l'intermédiaire de l'hypophyse qu'en l'absence de tissus placentaires le corps jaune peut amener la production en quantité notable de Prolan B? A défaut de réponses à ces questions, qu'il me soit permis de présenter une remarque : on sait que l'effet histologique du Prolan B, le test qui permet de le détecter dans les humeurs, est la provocation de la lutéinisation des follicules ovariens (réaction de Zondek-Aschheim). Les faits que nous venons de rapporter tendent à montrer que, dans certaines conditions, l'effet serait réversible et que la lutéinisation peut entrainer la production du Prolan B. On voit que cette observation clinique pose un problème d'endocrinologie fort important.

Comme nous l'avons vu plus haut, les autres observations de Portes concernent des kystes lutéiniques au cours de la grossesse normale, de la môle hydatiforme et du chorio-épithélioma. Ces faits sont mieux connus et vous avez entendu, il y a quelques mois, une communication de mes amis Michon et Lantuéjoul sur les rapports entre les kystes lutéiniques et l'évolution des néoplasies placentaires. Je n'y insiste donc pas.

Je pense que vous serez d'accord avec moi pour remercier notre collègue Portes d'avoir évoqué devant nous ces problèmes de gynécologie, branche de notre art qui ne peut manquer d'intéresser vivement l'Académie de Chirurgie.

M. **Menegaux** : Je voudrais demander à Moulonguet comment ont été réalisées les réactions biologiques de la grossesse ; est-ce sur la lapine ou le souriceau mâle? Il semble, en effet, acquis à l'heure actuelle que la seule réaction caractéristique du Prolan B est celle qui est faite sur le souriceau mâle.

M. **Moulonguet** : Je dois me retrancher derrière l'autorité de M. Brindeau auquel appartiennent les deux premières observations. On sait que ses recherches avec Hinglais ont porté sur la lapine, et les chiffres qu'il donne pour les cas qui nous intéressent se rapportent, je pense, à cet animal.

Dans le cas que j'ai observé personnellement dans le service de mon maître M. Gernez, nous avons utilisé la lapine.

Je sais cependant que, dans une observation appartenant à notre collègue Redon et concernant aussi un kyste folliculaire avec syndrome de pseudo-grossesse, la réaction a été positive sur le souriceau mâle.

L'évipan sodique peut-il léser le rein?

par MM. **J. Pervès** et **P. Badelon**.

Rapport de M. Pierre Brocq.

On affirme, en tenant compte surtout des travaux expérimentaux, que l'Evipan sodique est sans action sur le rein. MM. Pervès et Badelon ne sont pas disposés à l'admettre sans réserve, « ayant observé de l'albuminurie dans les suites opératoires avec une fréquence insolite et vu mourir de néphrite aiguë un opéré aux reins déjà atteints ».

S'ils avaient connu, avant, cette action nocive sur le rein, ils auraient choisi un autre mode d'anesthésie.

Dans le service chirurgical de l'hôpital Sainte-Anne (professeur P. Solcard) les auteurs ont étudié avec soin, avant et après opération, 47 malades jeunes et sans tares, n'ayant à subir que des interventions sans gravité :

14 d'entre eux ont présenté une albuminurie transitoire parfois assez élevée. La proportion atteint donc presque *30 p. 100.*

Les opérations pratiquées étaient :

11 cures chirurgicales de hernie inguinale.

1 résection veineuse pour varicocèle.

1 appendicectomie à froid.

1 blépharoplastie.

Sur les 14 opérés, 4 avaient dans l'urine, avant l'opération, des traces d'albumine, inférieures à 5 centigrammes. Voici le détail des cas :

Iss... (Africain), hernie inguinale récidivée. Avant l'opération, pas d'albumine; après l'opération, albumine, 5 centigrammes pendant deux jours.

Con... (Africain), hernie inguinale. Avant l'opération, traces (moins de 0 gr. 05); après l'opération, 0 gr. 10 pendant six jours.

Tour... (Européen), hernie inguinale. Avant l'opération, 0 gramme; après l'opération, traces pendant quelques jours.

Ton... (Africain), hernie inguinale. Avant l'opération, 0 gramme; après l'opération, 0 gr. 05 pendant deux jours.

Fouq... (Européen), appendicectomie à froid (très simple). Avant l'opération, traces (moins de 0 gr. 05) ; le lendemain, *3 grammes*; après deux jours, 0 gr. 20 ; après une semaine, traces.

Bir... (Africain), hernie inguinale. Avant l'opération 0 gramme ; après l'opération, traces pendant quatre jours.

Dra... (Africain), hernie inguinale. Avant l'opération, traces; pendant l'opération, 0 gr. 30 ; les deux mictions suivantes, 0 gr. 15 et 0 gr. 20 ; le lendemain, traces ; les jours suivants, 0 gramme.

Mam... (Africain), hernie inguinale. Avant l'opération, 0 gramme ; pendant l'opération, 0 gr. 10 ; le soir, 1 gr. 50 ; le lendemain, 0 gr. 05 ; le surlendemain, 0 gr. 10 ; les jours suivants, traces, puis 0 gramme.

Cur... (Européen), blépharoplastie. Avant l'opération, 0 gramme ; après l'opération, traces.

Laz... (Européen), varicocèle. Avant l'opération, traces (environ 0 gr. 05) ; après l'opération, 0 gr. 10 pendant deux jours ; 0 gr. 20 le troisième jour ; 0 gramme trois jours après.

Na... (Africain), hernie inguinale. Avant l'opération, 0 gramme ; le lendemain, 0 gr. 05 ; pendant six jours, traces.

Ha... (Africain), hernie inguinale. Avant l'opération, 0 gramme ; le lendemain, 0 gr. 20 ; pendant quatre jours, traces.

Bour... (Africain). Hernie inguinale. Avant, 0 ; pendant trois jours, 0,60 ; huit jours plus tard, 0,20 ; puis. 0[1].

Bio... (Africain), hernie inguinale. Avant, traces (moins de 0,05). Après, 0,15 pendant quatre jours.

Dans aucun de ces cas, l'albuminurie, même élevée, ne s'est accompagnée de signes de néphrite; ni hématurie, ni cylindrurie, ni œdèmes. L'urée sanguine ne s'est élevée anormalement que dans l'observation V (appendicectomie) : le malade a présenté, le lendemain de l'anesthésie, une albuminurie à 3 grammes, elle était ce même jour de 0,71 deux jours après de 0,54 : plus tard à 0,30 comme avant l'intervention. Dans ce cas particulier, ils ont interrogé soigneusement le malade et ont appris qu'en 1925, étant soigné pour pleurite, il avait eu pendant peu de jours une albuminurie légère à 0,10.

Les auteurs ne sont pas les premiers à signaler l'albuminurie transitoire dans les suites de l'anesthésie à l'Évipan sodique.

Menegaux et Sechehaye écrivent (*Journal de Chirurgie*, **44**, 1934, p. 386) : « Simenauer, Redman et Friedmann ont observé quelques cas d'albuminurie transitoire. Celle-ci ne peut pas être à notre avis imputée à l'Évipan, puisque toute l'étude expérimentale nous a montré que le produit ne lèse en rien le rein.

« Les constatations des auteurs ne leur permettent pas de partager cette opinion. Les expériences de Weese et d'autres auteurs, si rigoureusement conduites qu'elles aient été, ne suffisent pas pour conclure à l'identité absolue des réactions de l'animal et de l'homme.

« Il est certain que l'Évipian sodique est détruit par l'organisme très rapidement et qu'il en passe très peu en nature dans les urines : les

1. Sur 47 opérés, 31 étaient de race noire avec 10 cas d'albuminurie; 16 étaient de race blanche avec 4 cas d'albuminurie. Aucun des opérés africains n'était atteint de bilharziose urinaire.

auteurs allemands en auraient retrouvé en moyenne 2,8 p. 100, MM. Pervès et Badelon n'en ont pas décelé du tout, même sur des urines prélevées immédiatement après l'injection et dans les heures suivantes (on a employé la méthode microcristallographique de Denigès qui sur une solution d'essai au millionnième donnait en abondance des cristaux en losanges irréguliers, assez semblables à ceux du véronal). Cela prouve simplement que l'Évipan sodique est détruit avant d'arriver dans la vessie, mais certains corps libérés peuvent parfaitement exercer une action irritante passagère sur l'épithélium rénal (de nouvelles recherches cliniques devraient être entreprises).

« Il est certain que dans l'immense majorité des cas et sur des sujets non prédisposés, cette action est insignifiante, mais il peut n'en être pas de même chez certains, et cette hypothèse a une grande importance, car elle conduirait à *interdire l'emploi de l'Évipan sodique en chirurgie d'urgence*, et à exiger un examen préalable approfondi du malade. »

Telle est l'opinion de MM. Pervès et Badelon, depuis la mort par néphrite d'un opéré d'ulcère perforé. « Nous savons, disent-ils, que dans un cas d'ulcère perforé de l'estomac, nous n'aurions pas dû employer l'anesthésie à l'Évipan sodique, mais nous le savions moins bien à l'époque (janvier 1934) avant que parût le travail de Menegaux et Sechehaye, avant les discussions importantes de la Société de Chirurgie. En outre, dans le cas particulier, il était tentant de l'employer. Le malade, souffrant beaucoup, très agité, n'aurait pas supporté l'anesthésie régionale; son hypotension était un obstacle à la rachianesthésie; des signes de bronchite généralisée rendaient l'anesthésie par inhalation peut-être encore plus dangereuse que les autres. »

Voici cette observation :

F... François, trente-quatre ans. Second maître pompier, entre le 6 janvier 1934, à l'hôpital Sainte-Anne avec des signes évidents de péritonite par perforation d'ulcère gastrique ou duodénal datant de six heures.

Pour les raisons déjà énoncées, on décide d'employer l'Evipan sodique. Une injection lente de 7 c. c. 3 de la solution à 1/10, détermine une anesthésie profonde avec résolution complète, silence abdominal, qui dure vingt minutes sans nécessiter l'adjonction d'un anesthésique gazeux. On donne dans les cinq dernières minutes quelques bouffées de Kélène.

Opération pratiquée : suture et enfouissement d'un ulcère gastrique perforé (orifice punctiforme au voisinage de la petite courbure). Epiplooplastie, drainage du cul-de-sac de Douglas par incision sus-pubienne. Fermeture en un plan au bronze.

A la fin de l'opération, on injecte 20 c. c. de sérum salé hypertonique intraveineux et du sérum physiologique sous-cutané. Tonicardiaques habituels. Le lendemain état satisfaisant, mais l'opéré se plaint vivement des cuisses dans la zone d'injection du sérum physiologique. Il y a rougeur et œdème à ce niveau. Le 8, l'œdème a une apparence phlegmoneuse. La température élevée peut être aussi expliquée par l'apparition d'un foyer congestif à la base du poumon gauche. Aucun signe de péritonite — langue humide — urines en quantité suffisante ne contenant que des traces d'albumine. Ne voulant pas injecter du sérum sous la peau, on fait du 8 au 13, une injection intraveineuse quotidienne de 10 c. c. de sérum salé hypertonique à 1/10, sérum glucosé par voie

rectale (en outre, naturellement toni-cardiaques, diurétiques, révulsions, etc.).

Le 13, l'œdème des cuisses étant de plus en plus douloureux, on pratique une courte incision de chaque côté, il s'écoule en abondance un liquide clair, ne contenant pas de germes : on dirait que le sérum physiologique n'a pu être résorbé.

Le 14, pour la première fois, la langue est sèche, les urines ont diminué, elles contiennent 0,10 d'albumine, des hématies et des cylindres granuleux.

L'urée sanguine est à 2 gr. 84, le dosage des chlorures donne :

$$\frac{\text{Chlore globulaire}}{\text{Chlore plasmatique}} = \frac{1,38}{3,18} = 0,43.$$

Devant ces chiffres, pouvant faire penser à une azotémie par chloropénie, on refait du sérum salé hypertonique intraveineux.

Le 16 janvier, bien que les urines contiennent de l'urée à doses assez fortes (12 et 15 grammes par litre) avec seulement des traces d'albumine et des cylindres surtout hyalins, la situation sanguine s'est aggravée, urée sanguine : 3,96.

$$\frac{\text{Chlore globulaire}}{\text{Chlore plasmatique}} = \frac{1,42}{3,37} = 0,42.$$

La médication chlorurée intraveineuse n'a pas été continuée après le 16 janvier.

A partir du 17, apparaissent des hémorragies gastriques et intestinales, en même temps les signes urinaires de néphrite tendent à disparaître ; augmentation du volume, disparition du sang et des cylindres. Cependant, l'urémie augmente : 5,73 le 19; 6,15 le 20. L'anémie, déjà nette (3.800.000) avant l'apparition des hémorragies, devient intense (1.600.000, le 18).

Le décès survient dans la nuit du 22.

L'autopsie a montré :

Absence complète de péritonite. Ulcère bien suturé.

Pas d'apparence de dégénérescence hépatique.

Piqueté hémorragique de toute la grosse tubérosité gastrique.

Forte congestion de la moitié inférieure du poumon droit.

Cœur sensiblement normal.

Reins volumineux, violacés, durs à la coupe.

L'examen histologique des reins a montré : « Néphrite épithéliale, greffée sur une néphrite interstitielle subaiguë ancienne. »

Les auteurs ajoutent : « Cette observation complexe prête à discussion et même à critiques, nous le savons; en particulier, les premiers jours, l'évolution, en ce qui concerne le péritoine, étant très favorable, on n'a pas pratiqué assez d'examens d'urine et du sang; mais nous avons cru utile de la joindre, telle qu'elle est, au dossier de l'Evipan sodique.

« La mort a été causée par une néphrite aiguë, frappant des reins déjà malades, chez un opéré d'ulcère perforé (peu de temps après la perforation). La néphrite fut-elle due à la résorption de produits toxiques par le péritoine enflammé? Nous ne le croyons pas.

« Fut-elle due à un excès d'injection de solution concentrée de NaCl? On pourrait le croire et la curieuse intolérance du tissu cellulaire sous-cutané au sérum physiologique serait en faveur de cette hypothèse. Cependant, les dosages montrant une chloropénie avec abaissement du rapport $\frac{\text{Chlore globulaire}}{\text{Chlore plasmatique}}$ la contredisent.

« Fut-elle due à l'Evipan sodique? La profondeur de l'anesthésie, sa

durée supérieure à la moyenne, la notion, acquise depuis, de la fréquence de l'albuminurie après l'emploi de l'Evipan sodique, nous inclinent à le croire.

« Un cas mortel, parmi ceux signalés, nous paraît devoir être rapproché du nôtre. C'est celui de Duboucher, Mégnin et Sarlin, rapporté par P. Brocq à la Société nationale de Chirurgie, le 18 avril 1934 ; un homme de soixante ans, porteur d'une hydrocèle droite, reçut 8 cent. cubes d'Evipan sodique intraveineux. Agitation. Hypothermie. Anurie. Mort vingt-deux heures après l'opération.

« Les détails manquent sur les examens pratiqués avant et après l'intervention. P. Brocq, exposant les examens pratiqués en toute impartialité, a dit de cette mort qu'il fallait certainement la porter au passif de la méthode. N'était-ce pas une mort rénale, au moins autant qu'hépatique ou cardiaque?

Voici les conclusions de MM. Pervès et Badelon :

« Nous ne sommes pas des adversaires systématiques de l'anesthésie par injection. Bien au contraire, nous espérions avoir trouvé, avec l'Evipan sodique, un agent presque idéal d'anesthésie, en certaines circonstances (en temps de guerre en particulier, à terre ou sur mer). Nous ne l'employons désormais que sur des sujets bien connus, en tenant compte des contre-indications classiques auxquelles nous ajoutons : *toutes les insuffisances rénales.*

« Bientôt, viendra, peut-être — de France, espérons-le — un nouveau barbiturique, agissant aussi vite, aussi bien que l'Evipan, et dont on pourra user avec moins de crainte. »

Messieurs, je me contente d'enregistrer ces documents et de vous proposer de les publier dans nos Bulletins pour servir à l'étude de cette question, tout en remerciant les auteurs de nous les avoir adressés.

M. **Pierre Fredet** : Les faits rapportés par M. Brocq méritent d'être enregistrés, mais il ne faudrait pas se hâter d'en tirer des conclusions définitives, car les questions relatives à l'Evipan sont loin d'être toutes résolues.

Ces faits paraissent contredire les notions couramment admises. Un homme de laboratoire, tel que Weese, assure que l'Evipan ne lèse ni le foie ni le rein. Dans une thèse récente, très étudiée, Mlle Thierry a exposé le résultat de nombreuses expériences personnelles, sur divers animaux : si l'Evipan est capable de provoquer une hyperémie glomérulaire, il ne détermine de lésions dans les tubes contournés qu'en cas d'intoxication préméditée, par injection de doses trop élevées ou prolongation excessive de l'anesthésie. La toxicité se manifeste d'abord par la vacuolisation, et à un degré plus prononcé, par l'histolyse des cellules épithéliales.

Les chirurgiens qui possèdent de grandes séries d'anesthésies à l'Evipan, chez l'homme, déclarent que ce barbiturique ne lèse pas le rein. Ils fondent toutefois, en grande partie, leur affirmation sur ce dogme que l'Evipan est détruit dans l'organisme — en proportion de 97 p. 100 — et non éliminé par le rein. Mais, ce point demande à être sévèrement contrôlé. La recherche des barbituriques, en faibles quantités, dans les organes et les liquides organiques est fort délicate et ne peut être confiée qu'à des chi-

mistes très avertis et rompus à ce genre d'analyses. Il est possible que certaines méthodes d'isolement aboutissent à la perte ou à la destruction du barbiturique qu'il s'agirait de recueillir.

Pour le moment, les observations qui nous sont présentées doivent être interprétées avec réserve; il est sage de rester dans l'expectative jusqu'à plus ample informé.

M. **Robert Monod** : Je voudrais appuyer ce que vient de dire M. Fredet : la question de l'Evipan se rattache à celle de l'intoxication par les barbituriques où les lésions rénales ne semblent pas prédominer, qu'il s'agisse d'intoxications d'ordre chirurgical ou médical.

L'année dernière, à la Société d'Anesthésie, nous avons mis la question de l'anesthésie par les barbituriques à l'ordre du jour et nous avons fait appel à des compétences diverses : chimistes, biologistes, médecins, etc. Nous avons eu trois rapports de MM. Joltrain, Flandin, Mme Bertrand-Fontaine qui ont étudié le retentissement des barbituriques et en particulier de l'Evipan sur le rein et le foie. Leurs conclusions ont été que, certaines lésions hépatiques peuvent survenir au cours d'une anesthésie par un barbiturique qui est détruit par le foie; au contraire, leurs conclusions basées sur l'expérimentation n'ont pas confirmé les lésions rénales : il ne semble pas d'autre part que l'expérience chirurgicale ait confirmé la production de lésions rénales à la suite d'une anesthésie par un barbiturique et l'Evipan en particulier. Différents chirurgiens préconisent l'emploi de cette anesthésie en urologie. Perrin, de Lyon, se basant sur 200 cas, considère l'Evipan comme le procédé de choix pour la prostatectomie chez les vieillards.

Un fait m'a frappé dans ce que vient de dire M. Brocq, c'est que tout en disant que leur malade allait très bien, les auteurs indiquent qu'il a fallu lui faire le lendemain du sérum hypertonique à haute dose. On peut se demander dans ce cas si le sérum n'a pas contribué à léser un rein déjà malade, d'autant qu'on ne nous dit pas si dans cette observation on avait étudié, avant l'injection, le fonctionnement rénal qui, peut-être, était déjà déficient, puisque l'autopsie a révélé des lésions de néphrite interstitielle.

M. **P. Brocq** : Je suis d'accord avec M. Fredet quand il dit qu'il ne faut pas se presser de conclure. Cependant, je voudrais lui demander s'il connaît parmi ceux qui usent de l'Evipan sodique, des chirurgiens qui ont fait systématiquement examiner, avant et après l'opération, les urines de leurs malades. A ce propos, je rappelle que, sur 44 malades ayant subi des opérations relativement bénignes, MM. Pervès et Badelon en ont trouvé 14 qui présentèrent une albuminurie transitoire d'une certaine importance. 4 seulement parmi ces 14 opérés avaient, avant l'opération, des traces d'albumine ne dépassant pas 5 centigrammes en vingt-quatre heures.

D'autre part, je ne suis pas absolument d'accord avec M. Fredet sur la valeur absolue de l'expérimentation sur le chien. Le chien, sur lequel on expérimente un toxique, est souvent un animal sain. En outre, le chien, comme le montre l'exemple clinique de sa résistance à la morphine,

supporte souvent des doses de certains toxiques que l'homme même sain ne supporterait pas.

Enfin, les auteurs, dont je viens de rapporter le travail, estiment que l'Evipan sodique n'est dangereux que chez les malades dont le rein était déjà antérieurement lésé.

A mon ami Robert Monod, je veux dire que MM. Pervès et Badelon n'ont pas affirmé d'une façon obsolue que l'Evipan sodique était certainement la cause de la néphrite, dont leur malade est mort. Ils l'ont simplement supposé. En effet, ils ont émis trois hypothèses : Ou bien le rein a été lésé par des résorptions toxiques à point de départ péritonéal. Ou bien, le rein a mal supporté les hautes doses de sérum salé, et en particulier de sérum hypertonique, que les circonstances post-opératoires les ont conduits à employer. Ou bien enfin, l'Evipan sodique serait l'origine des accidents rénaux. C'est à cette troisième hypothèse qu'ils se sont ralliés, tout en convenant que leur observation est complexe et sujette à discussion.

Néanmoins, ils admettent comme conclusion de leur travail que l'Evipan sodique doit être rejeté en chirurgie d'urgence quand on n'a pas de renseignements sur l'état général du malade et en particulier sur l'état de ses reins; et, d'une façon générale, ils ajoutent aux contre-indications de l'Evipan sodique les insuffisances rénales.

COMMUNICATION

Un cas d'infarctus du grêle post-opératoire,

par M. **Anselme Schwartz.**

Voici le fait curieux et rare que l'ai eu l'occasion d'observer tout récemment :

G. W..., huit ans, a présenté, le 4 mai, un point douloureux dans la région appendiculaire qui persista pendant trois jours sans s'accompagner d'aucune autre manifestation.

Le 4 juin, incident colitique avec diarrhée et vomissements, sans douleur à droite et qui dura un jour.

Le 13 juin, une poussée thermique à 39° sans aucun autre symptôme qui dura également un jour.

Appendicectomie le 24 juin à 9 h. 30. L'opération fut très laborieuse, d'abord parce que le cæcum, à méso court, fut difficile à extérioriser et ensuite parce que l'appendice, très long, était complètement rétro-cæco-colique et pour ainsi dire incrusté dans la paroi de l'intestin, si bien qu'il fallut, sur toute sa longueur, le libérer au bistouri.

Cependant l'opération s'acheva sans incident, mais je laissai dans la partie

inférieure de l'incision un tout petit drain de sûreté avec l'intention de l'enlever le lendemain.

Ici, un fait important est à noter : au moment de rentrer l'intestin, je fus frappé, et mon aide également, par l'existence, sur le mésentère de l'anse iléale qui avait été extériorisée, d'un piqueté hémorragique intense et diffus. Je dois avouer que je n'ai, à ce moment, attaché aucune importance à cette constatation.

Coupe de l'appendice : folliculite hémorragique intense sur toute la muqueuse.

Le soir, vers 17 heures, tout paraît normal. L'enfant a commencé à boire et son facies est excellent. Température : 38°1, pouls : 120.

La nuit n'est pas très bonne, ce qui est assez habituel puisque c'était la première, et le matin 25 juin, au moment où j'arrive, l'enfant dort tranquillement; mais, tandis que la température est descendue à 37°2, le pouls est resté à 120. Quoique le facies soit très bon, cette discordance m'inquiète un peu et je pense, en raison des difficultés opératoires précédemment signalées, à la possibilité d'une hémorragie. Mais le petit drain n'a rien donné.

Je suis mal impressionné par un autre fait. Chez l'enfant très souvent — du moins je l'ai constaté — les gaz partent dans les vingt-quatre heures; or, ici, il n'y a pas eu de gaz.

Je quitte donc l'enfant avec une arrière-pensée et je reviens le voir à midi. Il vient d'avoir un vomissement. Mais mon examen ne me révèle absolument rien. Le facies est très bon, le ventre est parfaitement souple et la pression ne réveille de douleur nulle part, mais les gaz n'ont pas commencé à partir.

Je revois le petit opéré à 18 heures : il a vomi dans l'après-midi cinq fois, vomissement tantôt noirâtre, tantôt bilieux et verdâtre. Il n'y a toujours pas eu de gaz. La figure resta très bonne, la langue est humide, le ventre est souple et indolore, mais tandis que la température est à 37°, le pouls reste rapide, aux environs de 120.

Un lavement hypertonique à 10 p. 100 provoque très rapidement une abondante émission de gaz et une selle très importante qui est formée presque uniquement de sang noir, presque liquide.

Je suis évidemment en présence d'une hémorragie assez importante qui ne peut venir que du grêle, et je pense de suite à la possibilité d'un infarctus dû à mon acte opératoire. C'est alors que je me suis rappelé, tout d'un coup, les suffusions sanguines du mésentère, dont l'étiologie devait être la même que celle de l'hémorragie intestinale; les deux symptômes ne pouvaient qu'être deux manifestations d'un même syndrome.

Mais rien ne paraissait vraiment inquiétant. Les gaz continuaient à être évacués, spontanément, accompagnés de sang noir liquide. Tout le reste était parfait et je quittai l'enfant non sans me dire que je ne dormirais pas d'un bon sommeil.

A 3 heures du matin, 25 juin (fin du deuxième jour) je suis appelé par téléphone. La situation s'est modifiée et quelque peu aggravée. Le pouls est toujours aussi rapide et moins bien frappé; mais surtout l'enfant est un peu agité, la langue est sèche. Cependant la figure reste bonne et le ventre souple.

J'ai eu un instant, je l'avoue, de fâcheuse hésitation; j'enlève le petit drain et même je désunie la suture cutanée. Heureusement, je m'arrête là, et tout en prescrivant du sérum hypertonique intraveineux, je fais appeler mon ami Grégoire et le Dr Debré.

Le sérum hypertomique améliore nettement la situation. Le pouls devient meilleur; il y a une abondante évacuation de gaz, avec encore beaucoup de sang noir liquide.

Mes collègues confirment mon diagnostic et Grégoire conseille une injection d'adrénaline; mais on n'injecte que 1/4 de milligramme et on refait une deuxième injection de sérum hypertonique intraveineuse. Nous sommes d'accord

tous les trois, que le pronostic ne paraît pas mauvais et qu'il ne faut pas intervenir chirurgicalement.

Le matin, à 9 heures (quarante-huit heures de l'opération), la situation paraît bonne ; le pouls est meilleur, entre 100 et 110, mieux frappé ; le facies est bon ; la langue est humide ; le ventre est souple et non douloureux.

Mais dans la journée la situation change de nouveau, pour s'aggraver. L'émission des gaz s'est complètement arrêtée ; le ventre se tend et l'enfant présente des douleurs spontanées et provoquées par la pression.

A 18 heures, on fait 250 grammes de goutte à goutte rectal rapide avec du sérum physiologique, mais on n'obtient aucun gaz, pas plus qu'avec trois suppositoires donnés successivement, dont le dernier ramène une petite selle avec du sang, et à 20 heures il se produit un vomissement.

A ce moment, l'état est assez inquiétant : pas de gaz spontanés. Ventre nettement tendu et douloureux ; l'enfant est agité. Un lavement hypertonique provoque une selle noire abondante et l'émission d'abondants gaz.

Sur le conseil de Grégoire on fait une injection intramusculaire d'une ampoule entière d'adrénaline (1 milligramme).

Rapidement l'enfant s'endort ; il dort toute la nuit d'un sommeil très calme et le matin, visiblement le drame est terminé.

Le 26 juin, en effet, à 9 heures du matin, l'état est parfait. Le pouls est à 100, bien frappé, la tension est 36-9, le ventre est souple et indolore, les gaz partent spontanément, le facies est excellent et l'enfant boit normalemnt.

Le 27, il y a une selle spontanée, toujours noire, mais non liquide et, à partir de ce moment les selles deviennent normales, de moins en moins noires et la guérison se poursuit sans autre incident.

Tel est le fait que j'ai observé. Comment l'interpréter ? Tout permet de penser, sinon d'affirmer, qu'il s'est agi d'un infarctus du grêle, d'une de ces formes, aujourd'hui bien connues, qui sont spontanément curables.

En présence de cette hémorragie intestinale importante survenant à la suite d'une appendicectomie et qui venait manifestement du grêle on aurait pu, tout au plus, penser à une origine meckelienne. Mais j'avoue que je n'y ai pas pensé et ceci parce que quand j'observe, après une intervention chirurgicale, une complication quelconque, j'ai une tendance naturelle et invincible à attribuer cette complication à l'opération qu'elle a suivie. Et puis, ici, il y avait ce piqueté hémorragique du mésentère qui était véritablement la signature du diagnostic. Les deux manifestations devaient avoir une même cause et appartenir au même syndrome.

Enfin, l'évolution du syndrome et l'action bienfaisante de l'adrénaline achèvent d'éclaircir le problème.

Il me paraît impossible d'expliquer ce que j'ai vu autrement qu'en en faisant un sujet hémorragique à la fois dans le mésentère et dans la lumière intestinale, autrement dit, un infarctus du grêle.

Comment expliquer la genèse de ce syndrome hémorragique ? Je pense que c'est dans le système neuro-végétatif du grêle qu'il faut en chercher l'explication. Il a été démontré expérimentalement qu'une action toxique ou électrique agissant sur le système splanchnique peut provoquer les désordres de l'infarctus. Mais pourquoi une influence traumatique ne pourrait-elle pas aboutir au même résultat ? Il n'est pas douteux que mon intervention a été traumatisante : appendice très long, rétro-cæco-colique,

incrusté dans la paroi intestinale et cæcum relativement fixé et difficile à extérioriser ; donc manœuvres traumatismales, tiraillement important et prolongé du sympathique, du mésentère, de l'anse iléale, avec comme conséquence, les troubles vaso-moteurs qui sont l'essence même de l'infarctus.

C'est parce que le diagnostic ne m'a pas paru discutable que j'ai fait appel à mon ami Grégoire, dont vous connaissez les remarquables travaux sur cette question et par conséquent sa particulière compétence. Grégoire n'hésita pas à accepter mon diagnostic et il dirigea, heureusement, la thérapeutique.

Il s'est agi, ici, de cette variété d'infarctus, bien connu, qui est « spontanément curable » et dont on connaît, aujourd'hui, de nombreux exemples. Elle a consisté en une hémorragie intestinale et en une paralysie de l'intestin avec arrêt tenace des gaz, laissant, presque constamment, un état général satisfaisant et un très bon facies.

Quant à la thérapeutique employée, le lavement salé hypertonique, le sérum hypertonique intraveineux ont incontestablement amélioré, par deux fois, la situation, mais j'ai bien l'impression, pour ne pas dire la certitude, que c'est l'adrénaline qui a sauvé la situation.

M. **Sauvé** : La question des entérorragies post-opératoires est des plus complexes, et je les ai étudiées dans trois mémoires successifs du *Journal de Chirurgie*. A mon sens, on ne peut, dans le cas de mon maître et ami Schwartz poser le diagnostic d'infarctus intestinal. Bien d'autres causes peuvent être invoquées, puisqu'il n'y a pas eu, heureusement, de constatation anatomique : le traumatisme opératoire, les troubles neuro-sympathiques, et même des troubles de la crase sanguine sur laquelle je regrette que l'observation rapportée ne donne pas de renseignements.

Les entérorragies peuvent se produire dans des conditions bien plus mystérieuses ; voici une des premières que j'ai publiées et qui appartient à notre regretté collègue Chastenet de Géry. Il opère dans le service de notre maître Quénu une hernie : il ne voit ni épiploon ni intestin. Opération très simple. Le sixième jour, entérorragies ; le huitième jour, mort. A l'autopsie : exulcérations de la partie gauche du gros intestin. Rien d'autre.

M. **Raymond Grégoire** : Il est infiniment regrettable pour la thèse que vient défendre devant nous mon ami Schwartz que les circonstances n'aient pas permis la constatation *de visu* de la lésion. Aussi, pourra-t-on toujours contester la réalité de l'infarctus intestinal dans ce cas.

Cependant, quand on relit avec attention cette observation, n'y trouve-t-on pas des phénomènes cliniques bien étranges et qui rappellent l'infarctus de l'intestin : la faiblesse prononcée du pouls, l'état de lypothymie, l'accélération du cœur, la douleur localisée de l'abdomen, enfin l'hémorragie intestinale?

Il nous est arrivé à tous d'opérer avec plus ou moins de peine des appendicites adhérentes, d'être obligé de traumatiser l'intestin. Qui de nous a vu dans ces cas se produire ces phénomènes alarmants, apparaissant en

quelques heures et faisant croire que l'opéré va mourir? Qui de nous a vu apparaître ces hémorragies abondantes dont parlait Schwartz? On nous dira qu'il est probable que la muqueuse a été tiraillée, déchirée et qu'un ou plusieurs vaisseaux ont saigné. Mais alors ne trouvez-vous pas surprenant qu'il ait suffi d'une injection d'adrénaline pour rendre en *quelques minutes* les apparences de la santé à un malade qui semblait devoir succomber ? Les accidents généraux et l'hémorragie dont on vient de nous entretenir rappellent-ils en quoi que ce soit ce qui se passe en cas de rupture tubaire, par exemple, ou il y a aussi phénomènes généraux graves et hémorragie.

Il faut bien admettre, dans le cas de Schwartz, quelque chose de tout à fait différent de ce que la clinique nous montre habituellement. Mais il manque, évidemment, la preuve sans conteste qu'aurait donnée la vue du « boudin noir » de l'infarctus de l'intestin.

Nous avons l'habitude d'envisager toute la pathologie chirurgicale sous quatre rubriques très générales : les traumatismes, le parasitisme, les infections, enfin les dystrophies bénignes ou malignes. L'affection que vient proposer à nos réflexions le cas de Schwartz ne peut rentrer dans aucune de ces catégories. Il faut ouvrir un chapitre nouveau de pathologie qu'on pourrait intituler « choc d'intolérance par lésions du système neuro-végétatif ». Je comprends que certains d'entre vous s'opposent à cette conception qui n'est pas admise jusqu'ici, et ils ont raison. Une idée neuve n'a de valeur et de durée que si elle peut résister à la critique.

Déjà, l'expérimentation démontre que l'irritation, le traumatisme, l'électrisation du système neuro-végétatif de l'abdomen peuvent entraîner des phénomènes généraux et locaux graves, allant parfois jusqu'à la mort. Il a semblé que l'on pouvait proposer de réunir ces accidents sous le nom de *chocs d'intolérance* et je vous ai apporté quelques exemples de pathologies humaines qui semblent de même nature. Je crois que l'observation de Schwartz pourrait venir s'y ajouter.

M. H. Mondor : Le tableau, très intéressant, dont M. Schwartz nous a donné les détails ne me paraît pas celui d'un infarctus de l'intestin; ou plutôt il ne peut pas nous paraître irrésistiblement convaincant.

L'infarctus est un syndrome abdominal remarquable, à peu près toujours, par les atroces douleurs, qui en marquent, dès le début, l'évolution. D'autre part, si l'on admet la possibilité de cas sans douleurs, l'état de l'abdomen de l'enfant, guéri par M. Schwartz, n'a pas été celui qui est habituel dans les cas d'infarctus bien observés. Certes, l'entérorragie est un signe, d'ailleurs incertain, de l'infarctus; mais les entérorragies postopératoires, de toute autre explication, ne sont pas très exceptionnelles; dans le cas qui nous est proposé et pour lequel je ne peux penser que la suffusion mésentérique vue à la fin de l'opération ait été le début d'un infarcissement si lentement inquiétant, d'autres explications ne seraient pas très difficiles à imaginer; par exemple, celle d'une suffusion d'abord sous-séreuse et sous-muqueuse et puis intracanaliculaire.

M. **Gatellier** : Je m'associe aux paroles de Mondor. Il y a quelques jours, j'opérai l'un de nos confrères, particulièrement distingué et entouré de l'affection de tant d'entre nous, pour des troubles intestinaux mal individualisés. Les diagnostics de néoplasme, de tuberculose avec brides, de typhlite et de pérityphlite avaient été successivement abordés. Après laparotomie exploratrice, je ne trouvai finalement qu'un appendice scléreux avec pérityphlite. Il fut enlevé de la façon la plus simple. Or, dans l'après-midi même, l'opéré fut pris de douleurs particulièrement intenses, rappelant avec exagération les crises douloureuses qui avaient fait décider d'intervenir. Avec notre collègue Boidin nous avons pensé que la réceptivité nerveuse de notre opéré expliquait l'intensité de cette réaction. Durant deux jours, sans température, sans entérorragie, sans vomissements, les douleurs persistèrent avec un ballonnement accentué, qui ne céda ni aux lavements, ni au sérum hypertonique, ni à la prostigmine. Au troisième jour de cet état qui devenait des plus inquiétants, je décidai de réintervenir. J'ai trouvé alors un infarctus total du grêle depuis le duodénum jusqu'au cæcum, ce dernier, ainsi que le côlon ascendant et la moitié du transverse, étant dilatés et livides. Au contraire, tout le territoire de la mésentérique inférieure étant indemne. Je fis, en désespoir de cause, un anus cæcal, et mon opéré mourut vingt-deux heures après cette deuxième opération. En reprenant l'observation des symptômes, il nous paraît certain que les troubles pathologiques accusés par notre malheureux ami avaient été mal interprétés et qu'il souffrait depuis longtemps d'une artérite mésentérique. Mais en tous cas, nous avons eu la vérification des lésions, et nous pouvons dès lors insister sur l'importance primordiale, capitale, du syndrome douleur dans cette affection, en dehors de tout autre signe.

M. **Anselme Schwartz** : Je pensais bien que l'on me dirait que je n'ai pas le droit de faire le diagnostic d'infarctus du grêle parce que je n'ai pas *vu* la lésion; mais il est bien permis quelquefois de porter un diagnostic basé uniquement sur les symptômes cliniques. Et puisqu'il a été dit que j'avais porté un diagnostic « médical », je répondrai que lorsque les médecins font le diagnostic d'une pneumonie ou d'un rétrécissement mitral, ils n'ont pas, non plus, *vu* la lésion.

Mon ami Mondor m'objecte qu'il manque, dans mon cas, le symptôme principal, la *douleur*, qui est absolument caractéristique et constante. Mais, en pathologie, aucun symptôme n'est *absolument* caractéristique et constant et tous les symptômes peuvent, dans certains cas, manquer. On a vu des péritonites aiguës généralisées venir à pied à l'hôpital et la douleur, plus que tout autre, peut manquer. *Nimium ne crede dolori*, disait mon maître Reclus.

Il a pu s'agir, ici, d'une forme légère où la douleur a pu être absente.

Mais ce qu'il y a eu, surtout, de caractéristique dans mon cas particulier, c'est, avec l'association de l'entérorragie et des suffusions sanguines du mésentère, l'action héroïque de l'adrénaline; c'est au moment où la situation commençait à devenir traumatique, où le ventre était tendu et dou-

loureux, où le poids était plus mauvais et l'enfant agité, au moment où certainement j'aurais pris la décision d'intervenir s'il n'y avait pas eu de changement, c'est à ce moment précis que l'injection intramusculaire d'une ampoule d'adrénaline a subitement changé la face des choses en supprimant tous les symptômes.

Aussi, sans pouvoir rien affirmer, puisque je n'ai pas *vu* les lésions, je crois que j'ai le droit de penser, avec mon ami Grégoire, qu'il s'est agi d'un infarctus du grêle, léger probablement, et qui a guéri spontanément.

PRÉSENTATION DE MALADE

Pelvitrochantéropexie à la soie pour hanche ballante paralytique,

par M. **Boppe**.

Il s'agit d'une enfant âgée actuellement de six ans. Atteinte de poliomyélite depuis quatre ans et qui présente une monoplégie absolument complète du membre inférieur droit, véritable membre breloque avec un raccourcissement discret de 2 cent. 5.

Il y a sept mois maintenant, j'ai cherché à remédier à la paralysie complète des abducteurs de la hanche. Le grand dorsal en arrière, le grand oblique en avant, furent amarrés sous tension par deux grosses soies n° 7 au grand trochanter. Puis l'immobilisation plâtrée fut réalisée en hyperextension et abduction de 30° pendant quatre semaines. Ultérieurement. j'ai pratiqué une arthrorise antérieure du pied.

Actuellement, la myoplastie à la soie fonctionne en décubitus latéral gauche, l'enfant faisant contracter ses muscles abdominaux décolle parfaitement le membre paralysé, et le maintient quelques instants en abduction instable. A ce moment, on perçoit très nettement tendues sous la peau les soies entourées d'une gaine conjonctive (néo-tendon de Lange).

La paralysie complète du moyen fessier a persisté depuis l'opération.

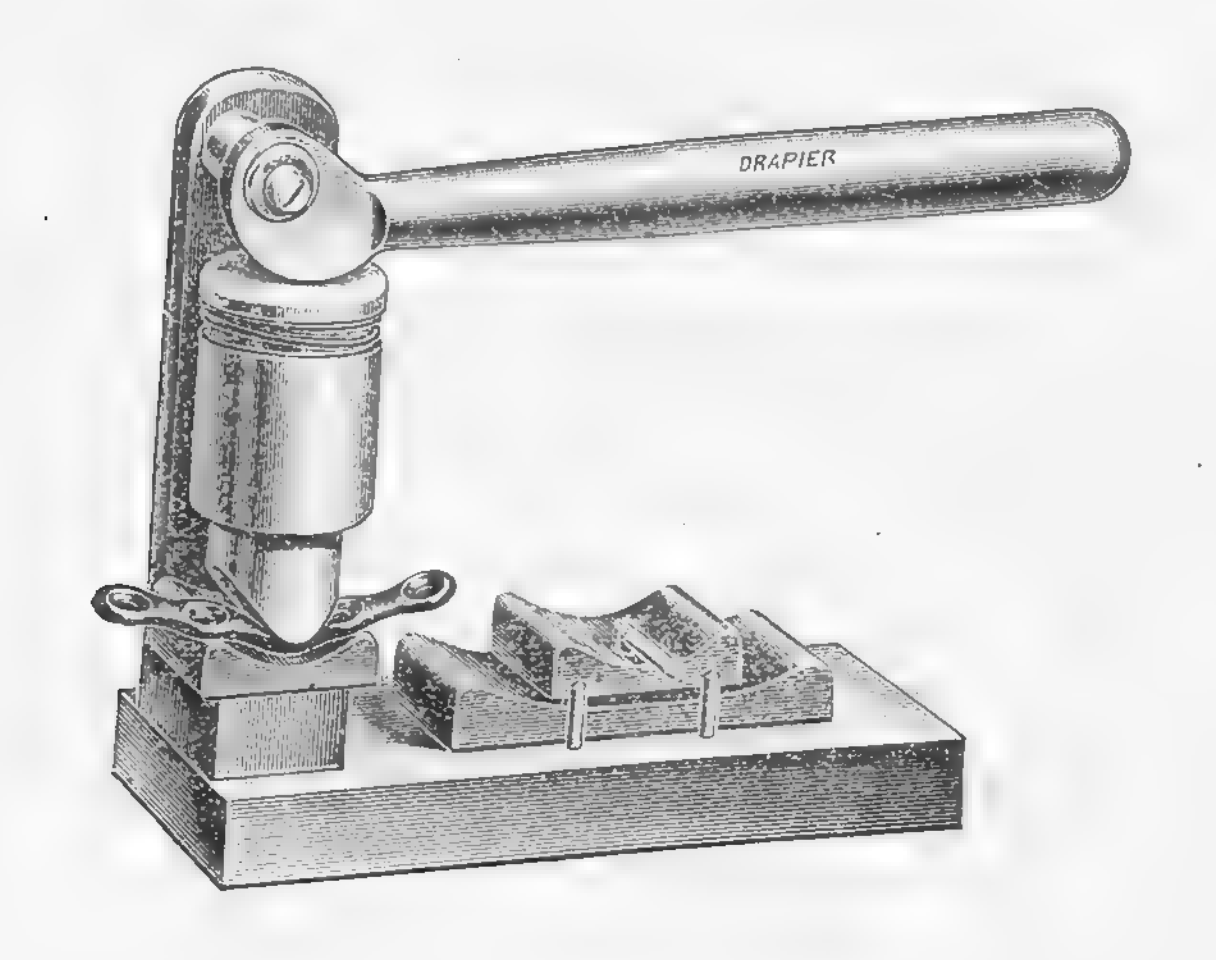
PRÉSENTATION D'INSTRUMENT

Presse modelante du Dr Hartglass pour façonner les plaques d'ostéosynthese en acier inoxydable,

par M. **Boppe**.

Les nouvelles plaques de Sherman en acier inoxydable sont, on le sait, extrêmement résistantes et les gauchisseurs en usage ne peuvent les infléchir.

Pour rendre facile le modelage parfois indispensable de ces plaques, le



Dr Hartglass a imaginé la presse modelante que je vous présente. Cet instrument réalisé par la Maison Drapier me paraît bien conçu et appelé à rendre des services au cours d'une ostéosynthèse.

PRÉSENTATION D'APPAREIL

Appareil pour le traitement des fractures de la clavicule.

par M. **Madier.**

J'ai l'honneur de vous présenter un appareil qui a été imaginé et mis au point dans mon service de Beaujon par mon interne M. Faugeron.

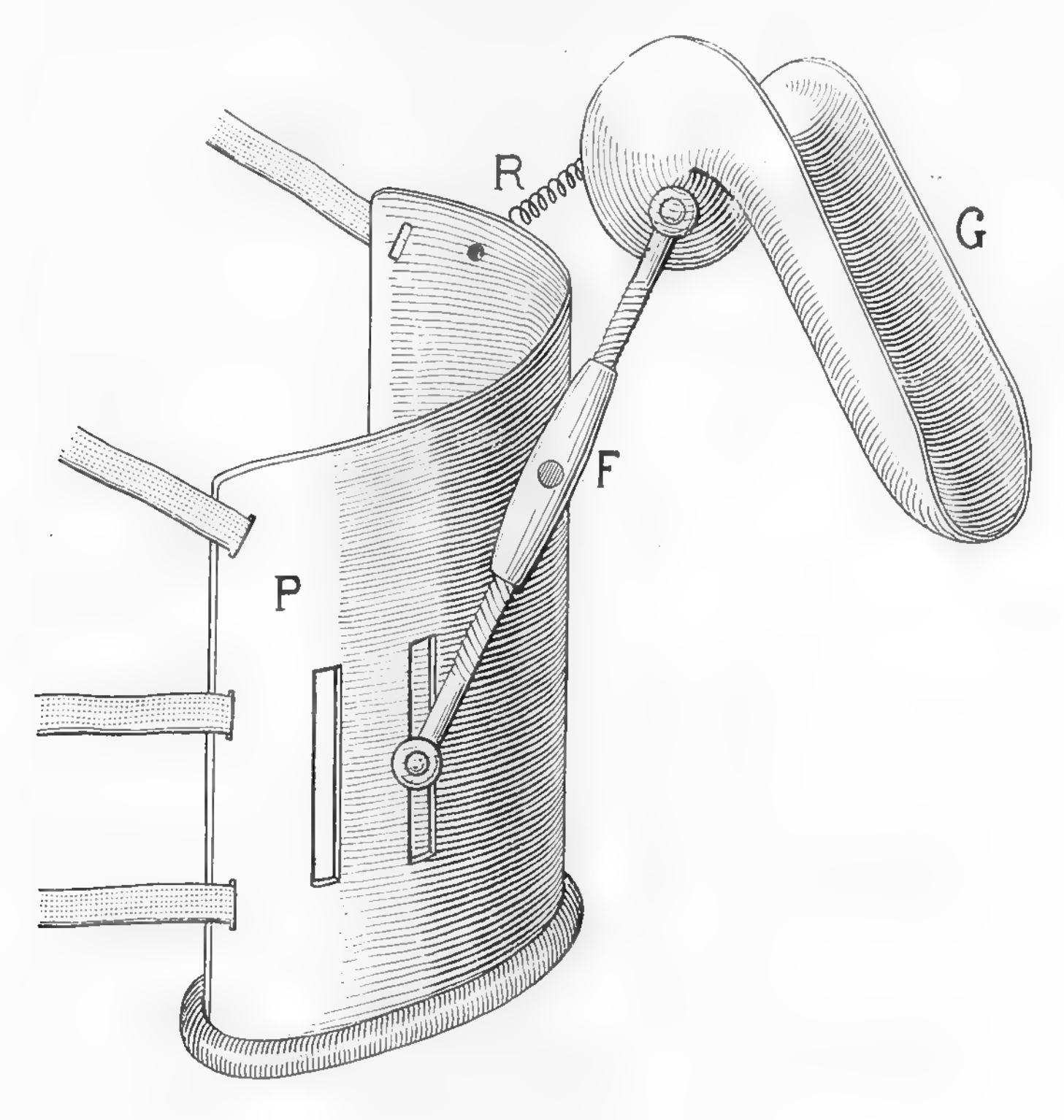


Fig. 1.

La plupart des appareils et bandages proposés et employés jusqu'ici ne m'ont pas donné satisfaction. En effet, si ces appareils réussissent plus ou moins à rejeter en arrière l'épaule, ils ne produisent pas l'écartement des deux extrémités de l'os fracturé et n'élèvent pas le fragment externe qui a toujours tendance à s'abaisser.

L'appareil qu'a fait construire M. Faugeron répond à la double indication que je viens de signaler : écartement et élévation du fragment externe, par l'intermédiaire du moignon de l'épaule.

Il se compose (fig. 1) d'une plaque (P) latéro-thoracique en aluminium, analogue à celle de l'appareil de Pouliquen, maintenue sur le blessé par des courroies, et d'autre part d'une gouttière (G) axillo-brachiale également




Fig. 2. — Avant l'opération.



Fig. 2. — Après l'opération.

en aluminium, bien matelassée, dans laquelle repose la partie supérieure du bras.

Cette gouttière est reliée en avant à la plaque latéro-thoracique par une tige (F) munie d'un double filetage qui permet d'en faire varier la longueur.

Le point de fixation de cette tige peut être modifié sur la plaque et sur la gouttière de façon à en modifier l'obliquité.

D'autre part, pour éviter un mouvement de bascule de la gouttière, elle est fixée en arrière à la plaque par un petit ressort (R).




Fig. 3. — Avant l'opération.



Fig. 3. — Après l'opération.

L'appareil est placé sur le blessé, la tige filetée étant raccourcie autant que nécessaire, puis le double filetage est utilisé pour allonger cette tige. Son allongement repousse en haut et en dehors le moignon de l'épaule.

Avant que le blessé n'accuse une gêne par compression, la réduction est obtenue.

Vous voyez ici un blessé muni d'un de ces appareils; vous pouvez constater en palpant sa clavicule qu'il n'existe pas de saillie du fragment interne.

Un autre appareil est posé dans mon service. Voici les radiographies des clavicules de ces deux blessés avant et après la réduction. (fig. 2 et 3).

Comme vous le voyez le résultat est excellent dans les deux cas.

ÉLECTION DE COMMISSIONS POUR LES PRIX DE L'ACADÉMIE

Nombre de votants : 52.

A l'unanimité de 52 votants, l'Académie a élu les membres des Commissions ainsi qu'il suit :

PRIX DUVAL-MARJOLIN.

MM. Houdard . . . . 52 voix.
Maurer . . . . 52 —
Truffert . . . . 52 —

PRIX EDOUARD LABORIE.

MM. Gosset . . . . 52 voix.
Grégoire . . . . 52 —
Soupault . . . . 52 —

PRIX DUBREUIL.

MM. Robineau . . . . 52 voix.
Madier . . . . 52 —
Huet . . . . 52 —

Le Secrétaire annuel : M. ANDRÉ MARTIN.

Paris. — A. MARETHEUX et L. PACTAT, imp., 1, rue Cassette.

MÉMOIRES

DE

L'ACADÉMIE DE CHIRURGIE

Séance du 18 Novembre 1936.

Présidence de M. Henri ROUVILLOIS, *président.*

PROCÈS-VERBAL

La rédaction du procès-verbal de la précédente séance est mise aux voix et adoptée.

CORRESPONDANCE

La correspondance comprend :

1° Les journaux et publications périodiques reçus pendant les vacances.

2° Des lettres de MM. MENEGAUX, Robert MONOD s'excusant de ne pouvoir assister à la séance.

3° Une lettre de M. FEY sollicitant un congé jusqu'au 1er décembre.

4° Une lettre de M. Jean SCHNEIDER, président de la Fédération nationale des médecins du front remerciant l'Académie d'avoir pris part à la cérémonie commémorative de l'Armistice à la Faculté de Médecine.

5° Une lettre de Sir CUTHBERT WALLACE, président du Collège royal des chirurgiens d'Angleterre, remerciant l'Académie des condoléances envoyées à l'occasion de la mort de Lord Moynihan.

6° Des lettres de MM. Robert DIDIER, DOUAY, THALHEIMER posant leur candidature au titre d'associé parisien.

7° Un travail de M. André CHALIER (Lyon), associé national, intitulé : *A propos de l'appendicectomie à chaud.*

8° Un travail de M. Pierre LOMBARD (Alger), associé national, intitulé : *A propos de cent vingt-huit cas de traumatismes cranio-cérébraux observés chez des enfants.*

Publication périodique hebdomadaire.

9° Un travail de M. Contiadès (Athènes) intitulé : *Invagination iléo-cæcale du nouveau-né. Lavement opaque. Intervention. Guérison.*

M. d'Allaines, rapporteur.

10° Un travail de M. Roger Petrignani (La Rochelle) intitulé : *A propos d'un cas de volvulus du testicule.*

M. Albert Mouchet, rapporteur.

PRÉSENTATIONS D'OUVRAGES

MM. Hovelacque, Olivier Monod, Henri Evrard font hommage à l'Académie de leur ouvrage intitulé : *Le thorax. Anatomie médico-chirurgicale.*

MM. Raymond Imbert, Michel Mosinger et H. Haimovici, de Marseille, font hommage à l'Académie de leur ouvrage intitulé : *Les métrorragies ménopausiques et post-ménopausiques.*

Des remerciements sont adressés aux auteurs.

NÉCROLOGIE

Décès du Dr Brousses, associé national de l'Académie. Allocution de M. le Président.

J'ai le regret de vous annoncer le décès, à l'âge de quatre-vingt-trois ans, du Dr Jean Brousses, médecin commandant en retraite, associé national de notre Compagnie, à laquelle il appartenait depuis 1901.

Ancien répétiteur de pathologie externe et de clinique chirurgicale à l'Ecole du Service de santé militaire de 1889 à 1894, il est l'auteur de plusieurs travaux publiés dans la *Revue de Chirurgie* et surtout d'un *Manuel technique de massage* dont les éditions successives ont eu à leur époque un assez grand succès. Retraité depuis longtemps déjà en 1914, il avait tenu à servir dans les hôpitaux de Toulouse pendant toute la durée de la guerre.

L'Académie de Chirurgie adresse à la famille du Dr Brousses ses plus vives condoléances.

A PROPOS DU PROCÈS-VERBAL

Un cas d'infarctus du grêle post-opératoire,

par M. Anselme Schwartz.

Je m'excuse de revenir sur cette question, mais je voudrais ajouter quelques mots à la réponse que j'ai faite à mes contradicteurs.

En réalité, la seule objection importante que l'on m'ait opposée (Mondor) est le fait qu'*il manque*, dans le tableau clinique que j'ai décrit, *la douleur si caractéristique de l'infarctus du grêle*, douleur primordiale, capitale, répète Gatellier. J'ai répondu déjà à cet argument, et je ne reviendrai pas sur ce que j'ai dit; mais, après ma communication j'ai relu dans le livre de Mondor le chapitre « Infarctus de l'intestin » et j'ai lu, p. 711, cette phrase : « Plusieurs cas *sans douleur aucune* ont été signalés. Jackson en avait réuni 8 ; on pourrait y ajouter les cas d'Aimes, de Moure, etc. »

Donc, d'après Mondor lui-même, la douleur *peut* manquer au tableau clinique de l'infarctus, et l'absence de la douleur, dans mon cas personnel, n'est plus une raison suffisante pour rejeter le diagnostic que j'ai porté.

Mais ce n'est pas tout. On peut fort bien admettre, aujourd'hui, que la douleur n'a peut-être pas l'importance que lui donnent les classiques, et voici pourquoi : L'infarctus que les classiques ont toujours décrit et celui que Mondor a eu, lui aussi en vue, le seul qui fut connu jusqu'à ces dernières années c'est, comme le dit Mondor, dès les premières lignes de son chapitre (p. 705 de son livre), l'infarctus « par embolie ou thrombose dans l'une des artères mésentériques ou par phlébite thrombosante dans une des veines mésentériques » et cet infarctus-là est bien, comme le dit très justement Mondor, « un des syndromes les plus graves de l'abdomen ».

Mais la question a complètement changé de face. Nous savons aujourd'hui, surtout depuis les beaux travaux de Grégoire sur l'infarctus de l'intestin, ceux de Villaret, Justin-Besançon et Delarue d'une part, ceux de Pierre Duval et Binet, d'autre part, sur l'infarctus du poumon, que l'oblitération mécanique des artères ou des veines n'est pas du tout nécessaire à la production des lésions de l'infarctus.

Bien plus, on pourrait soutenir, et à mon avis il faudrait admettre, que le vrai infarctus n'est pas autre chose qu'une vaso-dilatation capillaire suraiguë, suivie d'hémorragie par rupture des capillaires distendus, consécutive à un trouble vaso-moteur, dû lui-même à des causes variées.

Dès lors que l'infarctus intestinal peut s'édifier sans oblitération mécanique des artères ou des veines mésentériques, si, en d'autres termes, le processus initial est radicalement changé, il n'est pas impossible que le tableau clinique, lui aussi, soit modifié du tout au tout, et qu'en particulie la douleur puisse être partiellement ou totalement absente.

Peut-être est-ce ainsi qu'il faut expliquer cette absence absolue de la douleur dans les cas que Mondor lui-même signale dans son livre, et c'est sans doute aussi cette conception de l'infarctus qui explique la possibilité de la guérison spontanée dans certains infarctus du grêle.

En tous cas, l'absence de la douleur n'étant plus un argument important contre le diagnostic qne j'ai porté en accord avec Grégoire et Debré, je persiste à penser que l'existence simultanée de l'hémorragie du grêle et du piqueté hémorragique du mésentère, et la guérison presque instantanée par l'injection d'adrénaline, me permettent de poser, avec de très grandes chances de certitude, le diagnostic d'infarctus du grêle. Je ne vois d'ailleurs pas quel autre diagnostic on pourrait porter.

A propos de l'infarctus intestinal,

par M. **Raymond Grégoire**.

Tant que l'on emploiera le terme d'infarctus pour désigner des affections complètement différentes, on ne pourra discuter utilement. On donne actuellement ce nom à une infiltration sanguine diffuse d'un viscère, quelle qu'en soit la cause. C'est un aspect, ce n'est pas une maladie.

Qui de nous songerait à employer ce terme lorsqu'il s'agit d'un membre atteint de *phlegmasia cerulea dolens* : on dit phlébite avec stase veineuse. La pyléthrombose, en raison des dispositions anatomiques de la veine mésentérique, réalise à coup sûr cette stase veineuse. On a tort de désigner cette affection par son aspect le plus frappant, mais aussi le plus secondaire. La nature vraie de la maladie est l'obstruction de la veine mésentérique.

M. Gatellier, à propos du malade de Schwartz, nous a parlé d'un cas de ce genre. Son observation est fort intéressante, mais elle n'a, avec le sujet qui nous occupe, d'autre ressemblance qu'une désignation malheureuse.

L'infarctus, dont nous étudions les secrets est une apoplexie qui peut atteindre tous les viscères : le pancréas, le testicule, l'utérus, les ovaires, le poumon, l'intestin et probablement aussi le cerveau.

Cette affection a une pathogénie toute spéciale, on la reproduit expérimentalement par irritation du système neuro-végétatif.

Cette irritation peut être de nature très variée. Certaines substances chimiques, certaines toxines microbiennes, certains toxiques organiques, certaines perturbations traumatiques ou électriques peuvent également produire le même résultat apoplectique.

Tandis que la pyléthrombose entraîne fatalement la nécrose et la perforation de l'intestin, l'apoplexie par choc d'intolérance peut guérir brusquement sous l'influence d'une médication antichoc. Je vais vous en présenter un nouvel exemple.

Nous ne pourrons jamais nous entendre si nous continuons à désigner

sous le même nom deux affections tout à fait dissemblables malgré leur apparente ressemblance.

La symptomatologie de l'une et de l'autre n'est cependant pas sans quelques différences. Le plus ordinairement, l'obstruction des vaisseaux mésentériques ne se manifeste pas tout d'un coup. Les sujets atteints sont depuis longtemps des malades; ils sont soignés pour cirrhose, pour splénomégalie, pour cardiopathie. Comme pour le malade de M. Gatelller, on a pensé successivement à un néoplasme, à une tuberculose avec bride, à une typhlite. C'est peu à peu que s'installe un syndrome plus inquiétant avec constipation, ballonnement, subocclusion.

Dans l'infarctus par choc d'intolérance, au contraire, le début est soudain et souvent brutal. Le sujet est un individu bien portant et même robuste. Il est pris en pleine santé. Tel éprouve une douleur vive en béchant son jardin (Perdoux), tel autre au moment de sortir (Lafargue), tel autre se couche bien portant, la douleur le réveille brusquement. La petite fille, dont je vais vous donner l'observation, n'a jamais été souffrante. Elle dîne de bon appétit; le matin elle éprouve un malaise général avec état nauséeux. Dans ce cas-ci, il n'y a pas eu de violentes douleurs. Mondor, quoi qu'il en dise, a lui-même signalé des cas semblables. La douleur violente, pour être habituelle, n'est pas constante.

On peut dire aussi que l'intensité de la douleur n'est pas en rapport avec la gravité de l'infarcissement. Écoutez plutôt cette observation de deux assistants d'Ombrédanne, MM. Petit et Delinotte. La douleur, dans leur cas, était peu intense et pourtant l'intestin sur une longueur de 20 centimètres présentait l'aspect de « l'infarctus évident ». Il n'y avait ni contraction péristaltique de l'anse, ni battement des artères du mésentère.

Observation. — Nous avons eu l'occasion d'observer dans le service de notre maître, M. le professeur Ombrédanne, un cas d'infarctus intestinal qui nous a paru correspondre à ce qu'on a appelé : infarctus par choc d'intolérance.

L'enfant G... (Gabrielle), âgée de sept ans, est amenée d'urgence un après-midi, dans le service, avec le diagnostic d'appendicite aiguë.

Le début de l'affection remonte au matin même. C'est en se levant que l'enfant, jusque-là bien portant, et qui, la veille au soir, avait fait un repas normal, ressentit un malaise général s'accompagnant de nausées.

Peu à peu apparaissent des douleurs abdominales mal systématisées continues sans paroxysme et qui n'ont jamais paru très intenses; des vomissements, au nombre de trois, paraissant bilieux.

Absence de selles depuis vingt-quatre heures.

Un médecin consulté fait le diagnostic d'appendicite aiguë et envoie l'enfant à l'hôpital des Enfants-Malades où elle arrive dans l'après-midi.

Depuis le matin, le tableau n'a pas changé. On se trouve en présence d'une fillette abattue, prostrée même, état rappelant un peu le tuphos de la dothiénenthémie. On est frappé par la pâleur du visage, le cerne des yeux.

L'abdomen est météorisé.

La palpation montre l'absence complète de contracture.

Dans la partie droite de l'abdomen la pression révèle une douleur diffuse peu intense et mal systématisée.

Le toucher rectal ne révèle rien.

La température est à 37°8.

Le pouls est petit et bat à 104.

Devant ce tableau, on fait le diagnostic d'appendicite, bien que l'on soit frappé de la discordance entre les signes généraux et les signes physiques.

Intervention : Incision de Mac Burney.

Dès l'ouverture du péritoine, il s'écoule une grande quantité de liquide d'aspect séreux, de couleur citrine, paraissant semblable à celui d'une ascite cirrhotique; le péritoine est normal, ainsi que le cæcum et l'appendice.

Appendicectomie au thermocautère, enfouissement du moignon.

Devant l'absence de signes locaux, on déroule progressivement le grêle en partant du cæcum pour explorer la région du diverticule de Mecquel.

A 50 centimètres environ de l'angle iléo-cæcal, l'anse intestinale est de couleur hortensia, épaissie, paraissant œdématiée, parsemée de quelques taches violettes. La limite entre les zones saines et malades est peu nette, on passe progressivement de l'une à l'autre.

Les lésions siègent sur une longueur de 20 centimètres environ. A cet endroit, il n'y a pas de contraction péristaltique, pas de battement artériel aussi haut qu'on puisse remonter sur le méso.

Le diagnostic d'infarctus intestinal est évident.

On place l'anse sous des compresses imbibées de sérum chaud, et l'on fait faire une injection intramusculaire de 1/2 milligramme d'adrénaline. Au bout de six minutes l'anse revit progressivement et retrouve un aspect voisin de la normale, sa teinte restant néanmoins légèrement plus foncée que celles des anses voisines.

Surtout les artères recommencent à battre, la reprise des battements commence par les artères qui sont près des anses saines, pour gagner progressivement les artères qui sont placées au centre du méso de l'anse infarcie.

On rentre alors l'intestin dans l'abdomen.

Fermeture de la paroi sans drainage.

Le lendemain l'état général est bon, l'abattement a disparu. La température est à 37°4, le pouls à 80. Il en est de même pendant trois jours.

Le quatrième jour, on est d'emblée frappé par la torpeur, la pâleur, le cerne des yeux de l'enfant qui, sans être aussi accusés qu'à l'entrée, sont néanmoins marqués.

La température remonte à 37°9, le pouls à 98. On fait une piqûre de 1 milligramme d'adrénaline.

En moins de dix minutes on assiste à une amélioration évidente de l'état général qui n'est plus du tout alarmant.

On prescrit de même l'adrénaline pendant les trois jours suivants.

L'état général reste maintenant excellent, l'alimentation est reprise. La constipation a disparu.

Le HUITIÈME JOUR l'enfant sort paraissant guérie.

Antécédents personnels. — Maladies d'enfance. Rougeole, coqueluche.

Pas d'urticaire, pas d'asthme.

Héréditaires : 0.

Dans ce cas, il n'y avait eu qu'une douleur peu marquée, l'hémorragie intestinale a fait défaut et cependant, il existait un infarctus de l'intestin de 20 centimètres de long, qui aurait probablement passé inaperçu si MM. Petit et Delinotte n'avaient eu l'heureuse idée de dévider les anses grêles et de constater *de visu* la lésion intestinale. Cette découverte leur permit d'employer le traitement antichoc par l'adrénaline et de voir presque instantanément rétrocéder l'accident.

Ce dernier point mérite encore attention. Ces deux chirurgiens ont craint qu'une ampoule entière d'adrénaline soit une dose trop forte pour

un enfant de sept ans. Mais, comme dans le cas de Schwartz, 1/2 milligramme ne fut pas suffisant. Les accidents recommencèrent quelques heures plus tard. Ils ne cessèrent tout à fait, et en dix minutes, qu'après une injection plus importante de 1 milligramme. Ce point de détail est à retenir. L'adrénaline est bien tolérée même à dose considérable dans les cas graves. Un malade cité par Cheminée[1] reçut jusqu'à 5 milligrammes d'adrénaline dans les vingt-quatre heures, et il guérit.

L'histoire de cette malade, rappelle en plus d'un point celle d'un autre cas d'infartus qui siégeait, celui-là, sur le pancréas et que je vous ai présenté le 28 novembre 1934. La lésion avait été constatée *de visu*, l'adrénaline calma les accidents. Deux jours plus tard, tout recommençait. Sans qu'il parut nécessaire d'ouvrir le ventre à nouveau, la même médication fut reprise et le malade guérit complètement. Tant il est vrai que les apoplexies par choc d'intolérance forment une entité morbide et rétrocèdent par le même traitement quelque soit l'organe sur lequel elles se produisent.

A propos de l'uretéro-pyélographie,

par M. **Maurice Chevassu.**

Les commentaires dont mon Maître et ami Pierre Duval a fait suivre ma communication récente sur l'uretère gynécologique pourraient, texte en main, laisser croire ce qui n'a jamais été dans ma pensée, ni très certainement dans celle de Pierre Duval.

Au moment où nous pratiquions à Cochin notre cinq millième uretéro-pyélographie rétrograde, je vous ai apporté en février dernier un résumé des mérites de cette exploration.

J'avais terminé en vous faisant projeter quelques U. P. R. d'uretères gynécologiques et, en particulier un rétrécissement de l'uretère par salpingite, et 5 lésions de l'uretère consécutives à l'hystérectomie. J'avais naturellement choisi pour ces dernières celles qui me paraissaient le plus caractéristiques. C'est pour cette raison que je les rapportais toutes les cinq à l'acte opératoire lui-même.

Pierre Duval m'a fait remarquer alors que cette partie de ma communication pourrait être utilisée de façon abusive et servir de base de reproche contre les meilleurs mêmes d'entre nous. C'est beaucoup pour éviter cet abus que j'ai repris récemment la parole.

En fait, pour interpréter ainsi cette partie de ma communication, il fallait en réalité la séparer des parties qui la précédaient; il fallait surtout l'isoler de tout ce que j'ai dit, écrit et projeté, ici et ailleurs, depuis huit ans, au sujet des lésions uretérales provoquées par la pathologie gynécologique et, en particulier par les salpingites.

1. Cheminée : *Thèse de Paris*, 1935.

J'ai néanmoins tenu à remettre les choses au point. Mais je ne voudrais pas qu'on en put conclure que les lésions uretérales provoquées par les salpingites ne nous étaient pas connues, quand c'est essentiellement pour les mettre en relief que j'ai créé l'uretéro-pyélographie rétrograde.

A propos de l'appendicectomie à chaud,

par M. **André Chalier**, associé national.

La communication de M. Métivet est trop grosse de conséquences pour ne pas appeler la riposte de tous ceux que leur pratique a convertis à la doctrine de l'appendicectomie systématique dans l'appendicite aiguë.

La lecture de l'observation de M. Métivet suscite, d'emblée, quelques commentaires, bien qu'elle constitue le cas banal et classique, de la crise aiguë évoluant, en deux temps, vers la gangrène appendiculaire. Il s'agit d'un jeune homme de dix-sept ans atteint, en pleine santé, d'une appendicite, sérieuse d'emblée, avec douleurs vives, température, vomissements. Survient une légère accalmie, et, première malchance, le malade en profite pour s'alimenter. La crise redouble et, deuxième malchance, la maman administre (avec ou sans autorisation médicale, l'observation ne le dit pas) purgation et lavement. Quand M. Métivet voit le malade, autour de la trente-sixième heure, semble-t-il, il ne lui trouve pas « l'aspect d'un grand infecté » mais une température à 39° et, par contraste, un pouls à 64, discordance vraiment malsonnante; la « zone douloureuse, contracturée, empâtée » occupe la fosse iliaque droite et empiète vers la région pubienne. Par ailleurs, le ventre est souple et indolore. M. Métivet intervient sur le champ, comme chacun de nous l'aurait fait à sa place, et extrait un appendice gangréné et perforé, baignant déjà dans un petit abcès putride enkysté. Malheureusement cette opération fut laborieuse en raison de la position rétro-cæcale d'un appendice « enfoui sous des adhérences anciennes ». Sentant le danger, M. Métivet termine, sans rien suturer de la paroi, par un large méchage, par la pose d'un drain dans le foyer, et par un barrage péri-cæcal au moyen d'une « compresse-barrière ». Il précise qu'alors le grand péritoine était « sec et sain ». En dépit de toutes ces précautions, l'infection gagne le péritoine et, malgré toutes les tentatives possibles, jusques et y compris deux incisions de drainage péritonéal et une gastrostomie, le malade succombe à une péritonite généralisée, le cinquième jour.

Il faut avouer que cette mort par péritonite généralisée — et M. Métivet est très affirmatif sur l'existence de cette complication — déroute un peu, parce qu'il n'est pas usuel, même dans les appendicites gangréneuses que l'opération ne sauve pas, de voir le malade emporté par une péritonite diffuse, qui n'existait pas au moment de l'opération. Les précautions prises pendant l'intervention mettent couramment à l'abri de ce redoutable accident. Il est donc possible, comme l'admet M. Métivet, avec une grande

loyauté, qu'il y ait eu, dans le cas particulier, une « fuite »; mais, même s'il en était ainsi, notre collègue n'aurait à se reprocher ni le principe, ni le moment de l'opération, car, d'un cas malheureux, et qui le fut, peut-on dire, de bout en bout, il n'a pas le droit de tirer des conclusions générales. Que serait-il advenu si M. Métivet n'avait pas opéré, et quel ne serait pas son remords s'il avait vu survenir les signes de la péritonite généralisée avant d'avoir fait la moindre tentative pour la prévenir ou pour l'endiguer ?

Dans sa communication, M. Métivet raille ce qu'il appelle la « règle sacro-sainte des quarante-huit heures ». J'avoue que c'est une règle commode, comme toutes les règles, mais que, comme elles aussi, elle ne va pas sans exceptions. A cet égard, la pratique enseigne qu'il y a des « épidémies » d'appendicites qui sont plus rapides les unes que les autres. Il est indéniable que, dans la majorité des cas, les appendicites aiguës, à quelque variété qu'elles appartiennent, guérissent vite et bien si elles sont opérées dans les quarante-huit, dans les trente-six et, *a fortiori*, dans les vingt-quatre premières heures. Il est, par contre, quelques appendicites qui, en moins de quarante-huit heures et même, parfois, en moins de vingt-quatre, sont très graves, souvent désespérées. Il serait donc absurde, désormais, de se baser uniquement sur l'horaire de la crise aiguë pour en pronostiquer la gravité ou pour en tirer la décision thérapeutique. Il est maints signes cliniques, sur lesquels je ne veux pas insister ici, qui sont plus importants à tous égards que la durée de la crise. Ce serait donc une erreur ou une répréhensible tournure d'esprit que de ne pas les rechercher, d'autant qu'ils peuvent servir d'arguments pour obtenir de la famille et du médecin l'acquiescement à l'opération immédiate. Mais il y a plus. C'est un fait d'observation que les opérations d'appendicites aiguës, même précoces, nous réservent souvent des surprises, j'entends des « surprises en plus », c'est-à-dire la découverte de lésions plus intenses, plus étendues et, pour tout dire, plus graves que nous le supposions. C'est pour toutes ces raisons que la « règle » de l'opération systématique dans l'appendicite aiguë est préférable à toute autre, parce qu'elle élimine la « discussion » et que, dans l'immense majorité des cas, la décision de l'opération immédiate suivant un principe établi par l'expérience est supérieure, dans ses résultats, à l'abstention plus ou moins raisonnée ou à l'opportunisme opératoire dicté par l'appréciation clinique des accidents.

En théorie évidemment, et du point de vue spéculatif, la chirurgie, pas plus que les autres sciences biologiques, ne devrait obéir à des principes *omnibus*, puisque chaque malade est, pour elle, comme pour les autres, un « cas » d'espèce. Mais, pour l'ensemble du corps médico-chirurgical, et touchant une maladie aussi bien étudiée, aussi fréquente et aussi grave que l'appendicite aiguë, mieux vaut un bon principe, même suivi aveuglément, quand ce principe est bon, qu'une discussion clinique savante, qu'une surveillance rigoureuse, pratiquement difficile ou impossible. Ici, il y a plus intérêt à gagner du temps qu'à en perdre, et l'opération immédiate, précoce, sauvera infiniment plus d'existences que l'expectative. J'ai la certitude qu'on ne perd plus d'appendiculaires pour les avoir opérés, mais

seulement parce qu'on les a opérés trop tard, en pleine toxémie ou en pleine péritonite. Je demeure, plus que jamais convaincu, et je n'ai rien changé à mes conclusions de jadis, telles que les a évoquées M. Métivet [1], que l'opération systématique avec ablation de l'appendice, faite immédiatement, et à quelque période de la crise que le chirurgien soit appelé à voir le malade, constitue la thérapeutique la meilleure, la plus rapide, la plus sûre. Mais il est évident que l'opération sera d'autant plus bénigne et plus facile qu'elle sera plus précoce. C'est pourquoi il y a lieu de maintenir la « règle des quarante-huit heures » ou, bien plutôt, la *règle de l'opération immédiate, ultra-précoce*.

A discuter ce principe, presque unanimement admis par tous avec le recul du temps nécessaire pour lui donner toute sa valeur, nous ne pouvons que semer le doute dans l'esprit des familles, des médecins, peut-être de quelques chirurgiens. Nous ne pourrions aussi que nous attirer les foudres de la justice s'il nous advenait un jour d'être accusés d'avoir « tué » un appendiculaire aigu pour l'avoir opéré soi-disant trop tôt.

COMMUNICATIONS

A propos de cent vingt-huit cas de traumatismes cranio-cérébraux observés chez des enfants,

par M. **Pierre Lombard** (d'Alger), associé national.

Depuis 1910, j'ai observé chez les enfants un certain nombre de traumas craniens : laissant de côté les cas terminés par une mort rapide avant tout examen clinique, quelques observations trop sommairement rédigées, et toutes les plaies par coup de feu, je puis faire état de 128 observations : elles concernent toutes des blessés que j'ai personnellement suivis et dont quelques-uns ont été revus à très longue échéance.

Cette statistique — qui ne peut trouver place ici — sera publiée prochainement avec la collaboration de mes chefs de clinique Lagrot, Chevaux et Morand. Je voudrais simplement résumer les quelques enseignements qu'on peut en tirer.

Je crois que l'étude des lésions traumatiques du cerveau est plus fructueuse chez le jeune sujet, que chez l'adulte et le vieillard : on n'a pas à compter, chez lui, avec des altérations du système vasculaire, lésions antécédentes des parois artérielles, veineuses ou capillaires, dont les auteurs d'ailleurs ne paraissent avoir eu suffisamment souci, — on n'a guère à se préoccuper des perturbations plus ou moins marquées de l'état

1. André Chalier : Considérations pratiques sur l'appendicite aiguë et sur son traitement, *Notes pratiques d'Actualité médicale*, octobre 1927 ; A propos du diagnostic et du traitement de l'appendicite aiguë, *La Presse Médicale*, 9 octobre 1929.

physico-chimique du sang : les réactions vaso-motrices doivent se faire ici avec le maximum de netteté, de pureté, de rapidité.

Si la minceur du squelette cranien, ou son élasticité, rendent le cerveau plus vulnérable, l'exposent à de fréquents, à d'importants dégâts, on peut, en revanche, tenir pour assuré que la réparation anatomique, la restauration fonctionnelle, ne seront point troublées, compromises, par des altérations cellulaires antérieures, de nature toxique ou inflammatoire ; on pourra apprécier, avec quelque sécurité, l'importance des séquelles.

J'ai, depuis longtemps, renoncé à grouper les faits que j'observe, sous les rubriques habituelles de fractures de la voûte, fractures de la base. Cette distinction, indispensable pour l'exposé didactique des dégâts squelettiques, ne me paraît pas devoir être conservée dans une synthèse clinique et thérapeutique : elle ne convient qu'au classement de cas très particuliers.

Il faut réagir contre l'importance, la prépondérance, accordées aux lésions des os, par les chirurgiens des deux derniers siècles, *et nous convaincre, que ce qui importe, c'est beaucoup moins les caractères de la fracture que l'état du tissu nerveux sous-jacent.* En regard des descriptions détaillées de fracas osseux, d'esquilles, de fissures, les lésions encéphalo-méningées ne sont souvent que très sommairement, les lésions histologiques, on peut dire, jamais mentionnées.

La raison d'ailleurs, en est simple : le chirurgien n'est pas toujours très à l'aise, pour repérer et situer exactement, les altérations profondes du névraxe, et l'histologiste abandonne volontiers leur description à de rares spécialistes.

Dans les traumatismes du crâne, ce n'est donc plus la fracture qui doit être considérée comme l'élément essentiel : mais la lésion nerveuse sous-jacente. Or, *des dégâts cérébro-méningés identiques, peuvent s'observer avec des lésions osseuses de siège tout à fait différents, et chez l'enfant en l'absence même de toute fracture.* Broca avait déjà signalé le fait, je l'ai constaté à plusieurs reprises.

Dans la pratique journalière, on groupe sous la dénomination de fractures de la base, tous les cas dans lesquels des signes de commotion cérébrale ne correspondent pas à des solutions de continuité visibles de la voûte. Mais combien d'auteurs ont négligé de vérifier radiologiquement, sinon anatomiquement, cette intégrité de la calotte ? Combien d'autres se sont contentés du résultat d'une ponction lombaire ramenant un liquide hémorragique ? Or, ce sang ne provient nullement d'un foyer de fracture, mais du réseau pie-mérien rompu sous l'influence du trauma : l'hémorragie céphalo-rachidienne accompagne souvent les fractures, mais elle peut se produire en dehors d'elles, et voici près de vingt ans que Ravaut a signalé sa présence chez les commotionnés purs, par éclatement d'obus.

D'autres fois la fracture irradie de la voûte à la base. Pourquoi attribuer plus d'importance à la fissure qui traverse l'étage moyen ou postérieur qu'au foyer plus haut situé d'où elle est partie ?

Enfin si, dans beaucoup de fractures de la voûte, les lésions osseuses sont en grande partie responsables des lésions nerveuses sous-jacentes, *ce n'est point là une règle absolue* : tout autour et à distance il y a des altérations tissulaires qui ne sont point commandées par la fracture elle-même. A la base d'ailleurs, le trait de fracture n'est qu'un témoin de la violence subie, il n'est généralement pour rien dans le dégât nerveux qui l'avoisine plus ou moins.

On est seulement en droit de dire que les traumas qui fracturent la base, presque toujours très violents, agissent dans des directions telles que les dégâts nerveux qui les accompagnent sont diffus avec prédominance dans les régions bulbaires, protubérantielles et ventriculaires.

Le chapitre fractures de la base ne peut-être cliniquement maintenu que pour les cas dans lesquels ce sont les conséquences directes de la lésion osseuse qui dominent nettement la scène : paralysies de nerfs craniens, écoulement de liquide céphalo-rachidien.

Ainsi, c'est à l'étude, de plus en plus précise, des signes neurologiques présentés par nos blessés, que nous devons nous attacher, elle nous permettra de grouper les faits en une série de syndromes dont l'individualisation est déjà largement ébauchée : syndromes de commotion, de contusion, d'hypertension et d'hypotension, primitives, ou secondaires : la fracture passe tout à fait au second plan. Ce travail exige la collaboration permanente du médecin, de l'oculiste, du radiologue : c'est dire qu'il ne faut pas se hâter d'intervenir sans examen attentif, prolongé, renouvelé, de blessés qui dans la règle *n'appartiennent pas à la chirurgie d'extrême urgence.*

Il faut rompre avec les pratiques qui conduisent à opérer trop précocement, trop hâtivement et trop souvent; il faut prendre l'habitude de traiter les lésions de ce tissu nerveux, si fragile, ébranlé jusqu'au plus profond de sa substance, comme on traiterait celles d'un parenchyme, d'un muscle quelconque.

Les fractures ouvertes de la voûte, seules commandent l'intervention rapide — mais intervention minima — réduite à l'excision de la plaie, à la toilette des bords de la brèche, sans plus. Le chirurgien ne doit pas aller au delà. Prévenue l'infection, il fait de cette fracture ouverte une fracture fermée contre laquelle il agira secondairement, si l'indication se pose précise, ferme, raisonnée.

L'expérience prouve qu'en intervenant précocement dans un foyer cérébro-méningé on ne sait jamais exactement ce qu'on fait.

Le pronostic des traumas cranio-cérébraux n'est pas commandé par le siège de la fracture, mais par les caractères des dégâts nerveux, en même temps que par leur localisation. Il convient donc de ne l'étudier qu'en fonction des syndromes neurologiques présentés par les blessés. Je puis dire que chez l'enfant les commotions et les contusions cérébrales chargent l'avenir de lourdes menaces.

Un cas d'anévrisme artériel de la fémorale traité par l'extirpation et la suture bout à bout,

par M. **Manuel Corachan** (de Barcelone), membre associé étranger.

La chirurgie des anévrismes artériels des gros vaisseaux des membres a présenté et présente encore des problèmes multiples à résoudre, qui permettent dans certains cas d'obtenir un résultat opératoire excellent; dans d'autres l'échec de l'intervention ne peut éviter la perte d'un membre par gangrène.

Cela dépend d'une série de facteurs qui résultent de chaque cas particulier, les uns provenant de l'évolution générale de la lésion anévrismale, et les autres de la situation et de l'évolution propre au cas particulier d'anévrisme.

L'intérêt du cas que j'ai l'honneur de présenter à l'Académie est dû à sa pathogénie, au moment de son évolution dans lequel il fut traité et, comme conséquence de tout cela, le succès complet de l'opération pratiquée.

X... (N.), militaire de trente-deux ans, en excellente santé, individu robuste, sans antécédents personnels importants; pas de syphilis, pas d'alcoolisme, pas de tabagisme.

Il y a huit mois, étant à proximité d'un soldat qui frappait avec un fort marteau métallique sur un gros clou, il sentit brusquement un choc et une douleur sur la face antérieure de la région supérieure de la cuisse droite.

En examinant sa cuisse, il vit couler pas mal de sang d'une petite blessure cutanée : un petit éclat de fer, détaché du clou, avait sauté et était venu le blesser vers le tiers supérieur de la cuisse, en plein centre du triangle de Scarpa.

Soigné aussitôt par un médecin, un bandage compressif fut appliqué sur sa blessure ; l'hémorragie s'arrêta aussitôt. Quelques jours de repos au lit amenèrent la guérison complète de la blessure : cicatrisation *per primam*, sans aucune complication immédiate.

Deux mois après, il commença à noter une petite tuméfaction sous-cutanée au niveau de la cicatrice de la petite blessure. Il remarqua peu après que la protubérance était animée de battements et augmentait très lentement de volume. Aucun autre phénomène dans le reste du membre inférieur droit.

Je ne l'ai vu pour la première fois que huit mois après l'accident. A l'examen, j'ai trouvé une tuméfaction de la grosseur d'une petite noix, au centre du triangle de Scarpa droit et sur la peau qui la recouvrait une cicatrice à peine visible de 1/2 centimètre de long. Le premier symptôme que l'on remarquait à la palpation était un battement rythmique, synchronique avec le pouls. Battement et expansion disparaissaient à la compression de la fémorale au-dessus de la tuméfaction. Les pulsations artérielles se percevaient parfaitement en haut et en bas de la tuméfaction qui était en saillie vers le bord externe de l'artère. La poplitée et la pédieuse battaient comme leurs symétriques du côté opposé. Aucune altération veineuse dans tout le membre lésé. Souffle systolique à l'auscultation de la

tumeur. En comprimant la fémorale au-dessus de la tumeur, non seulement les battements et l'expansion disparaissaient au niveau de la lésion, mais les battements de la pédieuse et de la poplitée disparaissaient également. Tous les battements réapparaissaient quand on cessait de comprimer la fémorale.

La pression artérielle au « Pachon » était de 15-11 du côté gauche (sain) et de 14 1/2-11 du côté droit (lésé), avec des oscillations très amples des deux côtés, en légère diminution du côté lésé. La pression et l'oscillation étant nulles du côté lésé quand on comprimait la fémorale au-dessus de la tuméfaction.

Une radiographie montrait la présence d'une particule d'acier aplatie, présentait 1/2 centimètre de diamètre du côté le plus large et située devant le col fémoral.

Diagnostic : Anévrisme artériel de la fémorale, avec les particularités suivantes : anévrisme traumatique, développé le long du bord externe de l'artère. La circulation artérielle n'est pas interrompue. Il n'y a pas de circulation collatérale complémentaire. Il n'y a pas de lésion artério-veineuse.

Pronostic grave comme dans tous les anévrismes extensifs des gros vaisseaux.

Chirurgicalement, le pronostic apparaissait plus favorable du fait de l'origine traumatique, du petit volume de l'anévrisme et des probabilités d'intégrité des parois de l'artère au voisinage de l'anévrisme. L'intervention chirurgicale semblait devoir résoudre le problème avec des probabilités relatives de succès.

Avant d'entreprendre l'opération, nous avions établi avec certitude les prémisses suivantes :

1° Il s'agissait d'un anévrisme artériel, sans lésion veineuse concomitante.

2° On devait s'abstenir de lier l'artère au-dessus ou au-dessous de l'anévrisme, de crainte de l'absence de circulation collatérale complémentaire; ces ligatures auraient provoqué presque fatalement la gangrène du membre.

3° L'intervention chirurgicale ne pouvait être efficace qu'en pratiquant une anévrismorraphie reconstructive, si elle était possible ou bien une extirpation avec suture artérielle directe « bout à bout »

L'intervention étant acceptée par le malade, avec les réserves d'usages en pareil cas, je l'ai pratiquée comme suit :

Intervention : Anesthésie rachidienne à la novocaïne, très satisfaisante.

Incision longitudinale, au centre du triangle de Scarpa. Le tissu cellulaire, sous-cutané était envahi de tissu fibreux cicatriciel et adhérant à la lésion artérielle pulsatile.

Une dissection miuutieuse et prudente de la région parvint à libérer le sac anévrismal ; une collatérale anévrismatisée sortait de la partie externe et inférieure de celui-ci ; l'artère était saine au-dessus et au-dessus de l'anévrisme de même que la veine fémorale qui était adhérente au sac.

Continuant la libération par la face postérieure de l'artère nous sommes

parvenus à mobiliser assez aisément sans traumatisme de voisinage, l'artère et l'anévrisme (fig. 1).

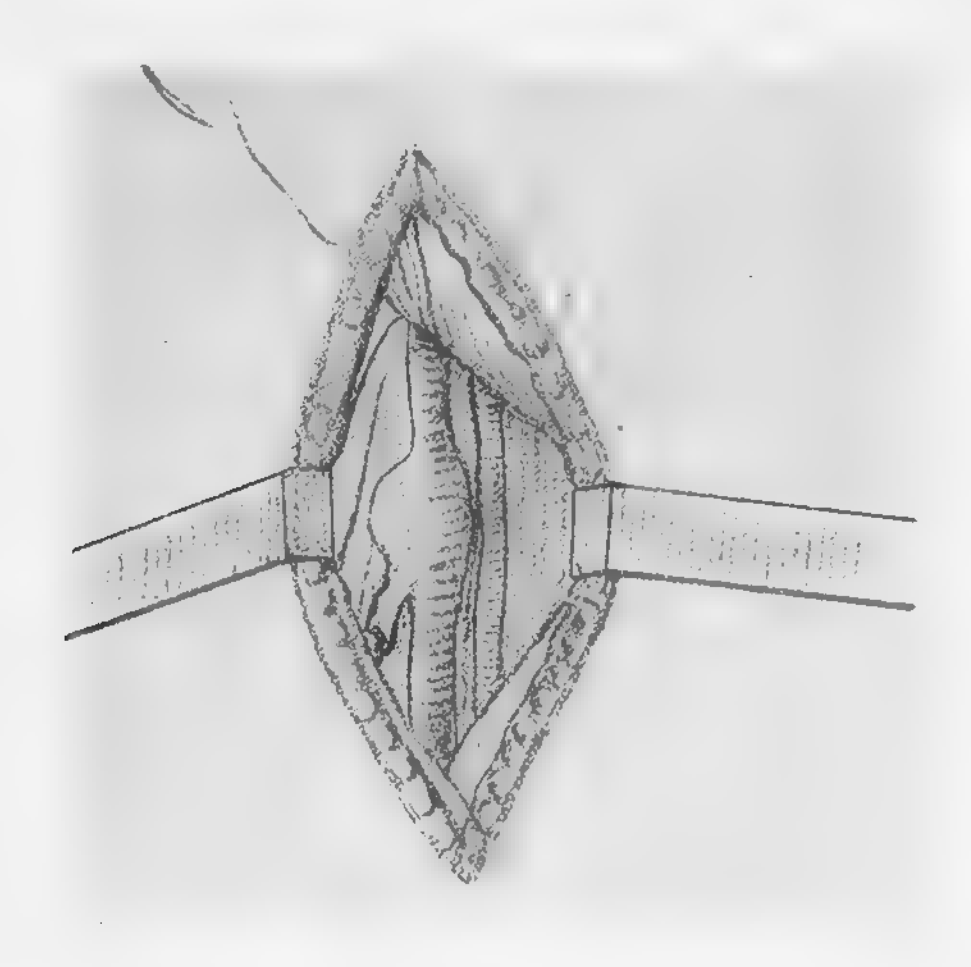


Fig. 1.

Nous avons placé ensuite deux clamps compresseurs élastiques, l'un au-dessus et l'autre au-dessous de l'anévrisme.

Bien que l'anévrisme formât un sac latéralisé dans la région externe de l'artère, toutes les parois de celle-ci présentaient des altérations profondes;

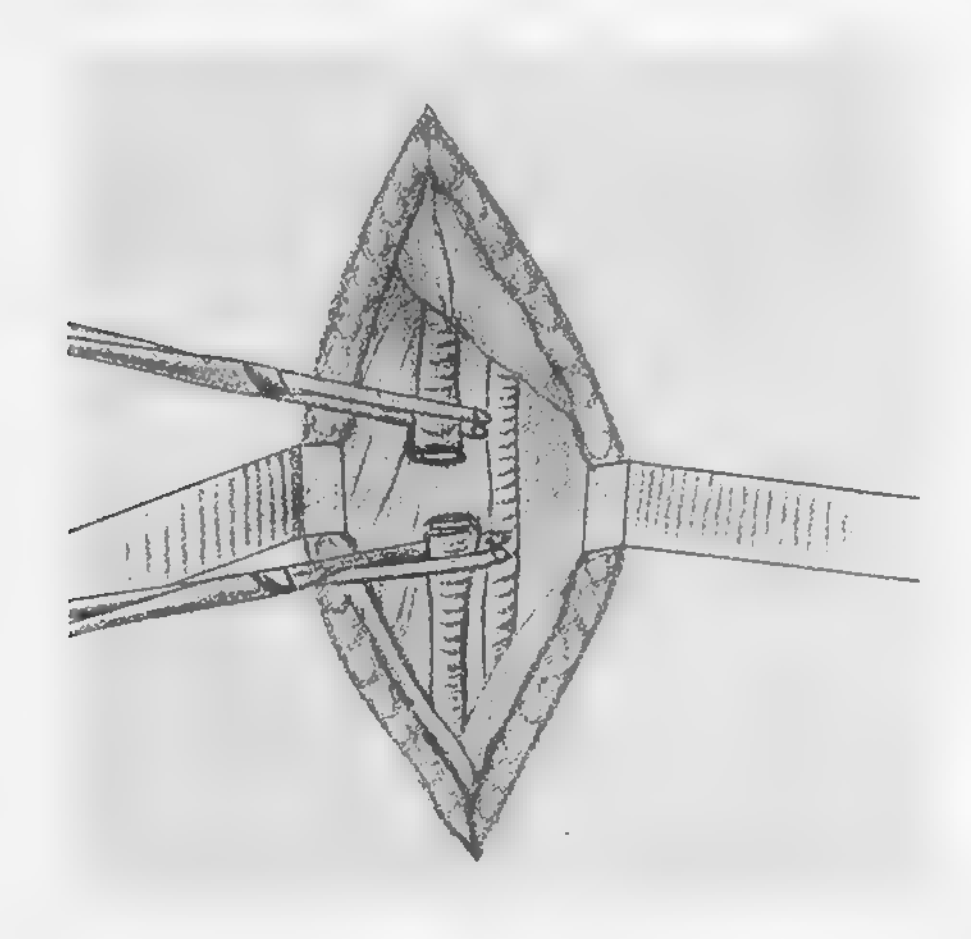


Fig. 2.

elles auraient rendu inefficace une endoanévrismorraphie reconstructive; d'autre part, l'extirpation complète de tout le sac laissait l'artère saine dans de bonnes conditions pour en pratiquer la suture « bout à bout »; j'ai

adopté cette dernière technique avec l'espoir d'une *restitutio ad integrum* parfaite.

Très simplement, j'ai sectionné l'artère au-dessus et au-dessous de l'ané-

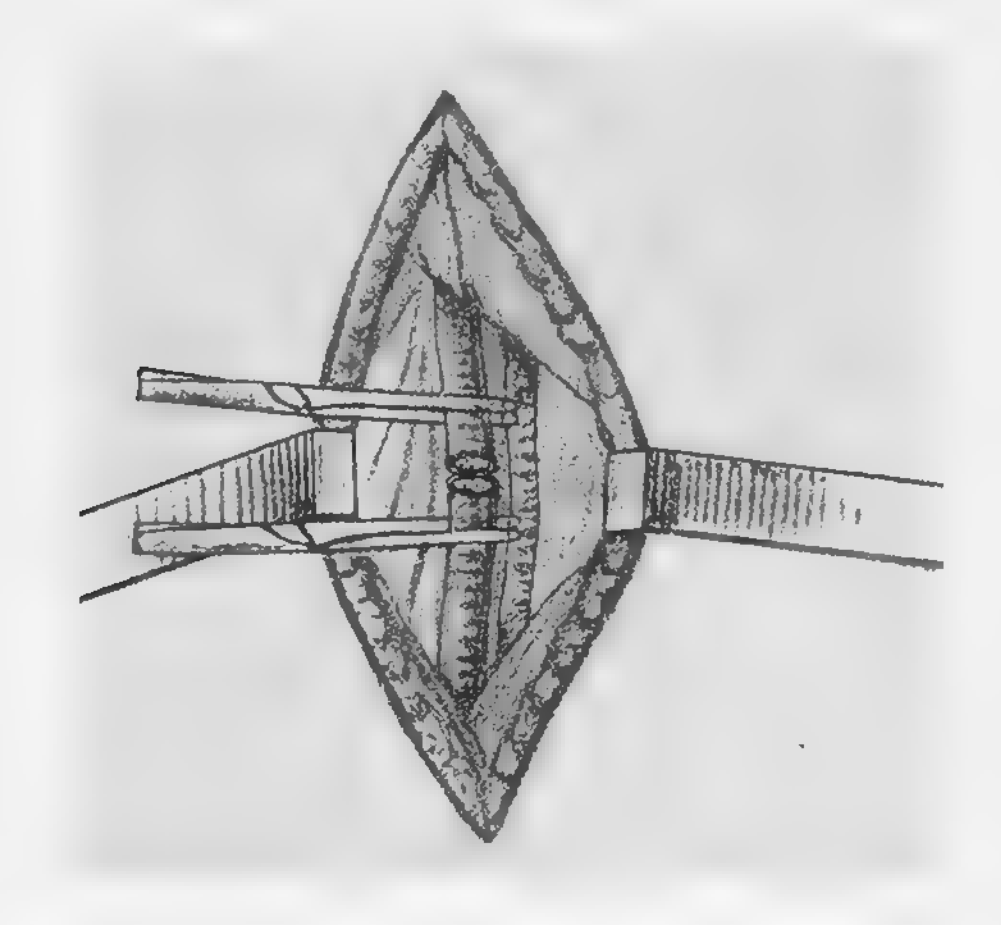


Fig. 3.

vrisme, en tissu d'aspect sain : ligature de la collatérale anévrismatisée à quelque distance du sac ; ensuite artériorraphie « bout à bout » suivant la technique de Carrel. Points séparés à l'aiguille à suture vasculaire et avec des soies excessivement fines paraffinées (fig. 3 et 4).

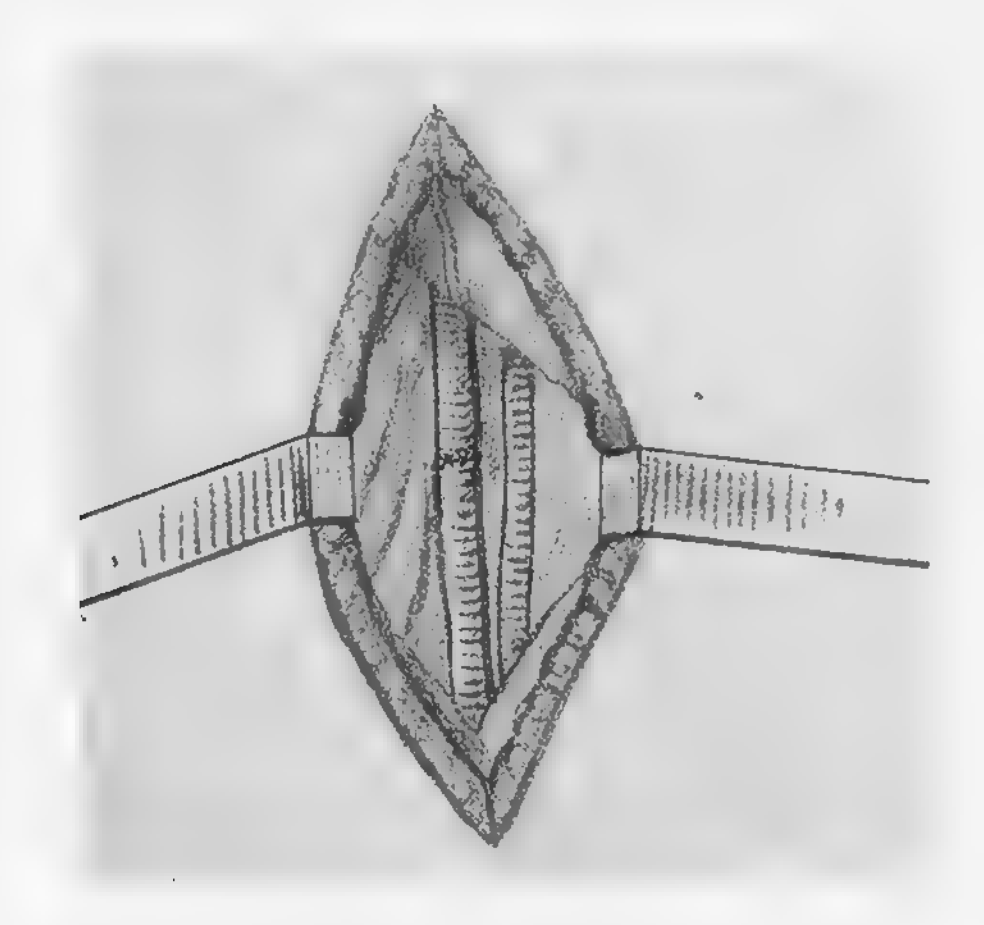


Fig. 4.

L'exécution de cette suture présenta les particularités suivantes : la portion extirpée fut de 4 centimères après la section et l'extirpation du sac ; la distance entre les deux extrémités artérielles ayant augmenté d'environ 1 centimètre, la distance qui les séparait était d'environ 5 centimètres. Il était donc difficile

d'obtenir une suture termino-terminale sans traction. J'ai placé la cuisse en demi-flexion sur le bassin, obtenant ainsi un rapprochement suffisant pour que la suture soit aussi peu soumise que possible aux tractions. Une fois les points mis en place, j'ai retiré le clamp inférieur et ensuite, lentement, le clamp supérieur.

Au moment du rétablissement du courant sanguin la suture a laissé sourdre un petit filet de sang; il disparut immédiatement grâce à la mise en place d'un autre point complémentaire. En fin d'opération la suture était parfaite et la circulation rétablie normalement. Le membre récupéra sa couleur et sa chaleur normales.

Suture du tissu cellulaire et de la peau. Simple pansement avec sparadrap ; membre dans une gouttière le maintenant dans la demi-flexion dans laquelle nous avions pratiqué la suture artérielle.

Les pulsations de la poplitée et de la pédieuse étaient normales, et au « Pachon » : Max., 14 1/2 et min., 11.

Suites post-opératoires normales. La pression artérielle resta invariable.

On retira la suture cutanée et dix jours après, on commença la mobilisation de la cuisse en la mettant chaque jour dans une position de plus en plus étendue: seize jours après l'opération, extension complète du membre. Vingt-deux jours après le malade se lève; il commence lentement la marche. Au bout de quarante jours, il recommence à mener sa vie presque normalement.

Il y a maintenant sept mois depuis l'opération; le membre opéré est aussi résistant et de fonctionnement aussi convenable qu'auparavant.

Résumé. — Les faits qui ont contribué au succès complet de cette intervention ont été, ainsi que nous l'énoncions au début :

1° L'origine traumatique de l'anévrisme.

2° Le volume restreint de l'anévrisme. (Ces deux éléments contribuèrent à nous procurer une bonne étoffe artérielle au voisinage immédiat du sac.)

3° Le consentement du malade à se faire opérer immédiatement.

4° La technique employée. Dans des cas comme celui-ci, l'extirpation et la suture « bout à bout » de l'artère permettent d'obtenir une *restitutio ad integrum*, ce qui est le but suprême de nos entreprises chirurgicales.

Trois observations de volvulus du grand épiploon,

par MM. **J. Guibal**, associé national
et **P. Bertrand**, chef de clinique chirurgicale.

Depuis le rapport de Basset en 1933 sur des observations de torsion du grand épiploon de Reny, Guibal, Redon et Mialaret, nous avons eu l'occasion d'observer trois nouveaux cas de cette affection relativement rare.

Dans deux cas, il s'agit d'une forme aiguë de volvulus du grand épiploon dans l'autre, d'une forme à évolution assez atypique.

Nous nous limiterons à l'étude clinique de ces observations en y joignant les photographies de deux des pièces opératoires renvoyant pour l'étude

générale des torsions intra-abdominales du grand épiploon au mémoire de Hamant, Rothan et Thomas (*Revue médicale de l'Est*, 1934, p. 609).

Observation I. — M. C..., fonctionnaire, âgé de cinquante-cinq ans, toujours en bonne santé, est atteint d'une ancienne hernie inguinale droite réductible. Depuis février 1933, troubles digestifs assez irréguliers. Le 7 décembre 1933, état nauséeux, malaise général ; le 8, vomissements qui n'empêchent pas le malade de se rendre comme d'ordinaire à son bureau. Le 9, le malade ne ressent plus aucun trouble ; dans la nuit du 9 au 10, il est réveillé par des coliques intenses, les douleurs sont très violentes et s'accompagnent de vomissements alimentaires ; un médecin appelé dans la matinée du 10 pense à une crise d'appendicite en raison de la localisation des douleurs du côté droit du ventre. A midi, quand nous examinons le malade, nous constatons qu'il souffre encore beaucoup, le facies est tiré ; au palper de l'abdomen, on décèle une sensibilité diffuse s'étendant de la fosse iliaque droite à l'hypocondre droit jusqu'à l'ombilic ; la douleur provoquée par la palpation n'est pas violente, il n'y a pas de contracture véritable de la paroi et on a l'impression de palper un gros plastron appendiculaire. La température est à 38°5, le pouls bat à 70 avec quelques irrégularités.

Nous pensons à une appendicite évoluant à bas bruit depuis le 7 décembre et malgré la sensation de plastron nous décidons d'intervenir d'urgence en raison de la discordance du pouls et de la température.

Opération à la clinique Sainte-Thérèse (Dr Guibal). Anesthésie générale au Schleich. Incision de Mac Burney, dès l'ouverture du péritoine issue de liquide sanguinolent qui fait rejeter le diagnostic d'appendicite et l'on pense au volvulus de l'épiploon ; on agrandit largement l'incision vers le haut et l'on aperçoit alors une masse épiploïque noirâtre et violacée que l'on extériorise facilement, elle a la taille d'une petite tête d'enfant ; sa partie inférieure s'effile et se dirige vers l'orifice inguinal droit sous la forme d'une corde, le pôle supérieur a subi une torsion de deux tours et entraîne avec lui au niveau de ce pédicule un cône du côlon transverse que l'on doit enfouir en bourse après résection de l'épiploon tordu et infarci. Le côlon ascendant, le cæcum sont tuméfiés et violacés, l'appendice est œdématié mais d'apparence saine, on ne l'enlève pas.

Fermeture de la paroi sans drainage et guérison sans incidents.

Obs. II. — M. P..., âgé de soixante et onze ans, ancien officier, a toujours eu une excellente santé sauf depuis quelques années où il présente des modifications du caractère se manifestant surtout par une hyperexcitabilité et une irritabilité séniles. Le malade est porteur d'une hernie inguinale droite ancienne réductible qui, lorsqu'elle sort, détermine parfois quelques coliques.

Le 7 mars 1936, M. P... éprouve des douleurs abdominales intenses qu'il attribue à sa hernie, il la réduit cependant facilement mais les coliques persistent cependant dans la nuit du 7 au 8. Il est examiné le 8 dans la matinée par le Dr Mathieu qui ne constate rien de particulier au niveau du ventre, ni au niveau de l'orifice herniaire. Le malade, très nerveux et irritable, a eu des gaz dans la matinée, le pouls est à 70, et la température à 37°5, pas de vomissements, douleurs avec irradiations vésicales. Dans la journée, état nauséeux, arrêt des gaz, la température monte à 38°5 et le pouls est à 105 à 18 heures. Le Dr L. Mathieu m'appelle en consultation. Le malade est dans un état d'excitation intense, la palpation du ventre est presque impossible, le malade poussant des cris dès que l'on effleure la paroi abdominale, les douleurs semblent cependant plus accusées dans la fosse iliaque et dans le voisinage du canal inguinal, mais l'état d'hypersensibilité du malade, que connaît depuis longtemps le Dr Mathieu, empêche de pousser plus avant l'examen ; le toucher rectal est négatif.

En présence de l'intensité de la douleur, des signes généraux, de l'élévation

de la température et du pouls, on décide d'intervenir d'urgence avec le diagnostic d'appendicite ou de torsion viscérale.

Opération à la clinique de la Sainte-Enfance (Dr Guibal), anesthésie générale au Schleich. Dès que le malade commence à dormir la palpation décèle une masse pâteuse occupant toute la fosse iliaque et se dirigeant vers la région du canal inguinal, on élimine alors le diagnostic de plastron appendiculaire pour se rattacher à celui de volvulus épiploïque, les douleurs ayant débuté après la réduction d'une hernie inguinale droite ancienne. Incision de Mac Burney, dès l'ouverture du péritoine, issue de sérosité sanguinolente, on élargit l'incision pour bien voir l'épiploon noirâtre tordu sur lui-même en voie de nécrose. Résection de l'épiploon tordu et du reste de l'épiploon malade atteint d'épiploïte chronique. On sectionne vers le bas une bride épiploïque fixée à la vessie et à l'orifice herniaire, l'appendice sain n'est pas réséqué. Fermeture de la paroi




Fig. 1.

sans drainage, suites simples. Les douleurs cessent immédiatement et le malade se calme rapidement.

Obs. III. — Mme X..., âgée de vingt-six ans, est envoyée dans le service de M. le professeur Michel en janvier 1936 pour appendicite chronique. Son histoire est intéressante à donner en détail ; elle est d'une famille de cinq enfants, tous bien portants, sa mère, ses tantes, ses sœurs ont eu des grossesses absolument normales, tel n'est pas son cas.

Mariée à dix-huit ans, elle fait un premier avortement le 19 mai 1928, fille mort-née au septième mois, deuxième avortement le 23 décembre 1929, fils mort-né au septième mois, troisième avortement le 18 octobre 1930, fils mort-né au septième mois, quatrième avortement le 31 août 1931, fille mort-née au septième mois, cinquième avortement le 7 mars 1933, fille mort-née au septième mois, sixième avortement le 17 janvier 1935, fille mort-née au septième mois.

Dès le premier avortement, le médecin de la famille a pratiqué différents

examens, recherché de la syphilis dans les antécédents personnels et familiaux, le Bordet-Wassermann est négatif. Il n'existe pas de malformations de l'appareil génital. Un traitement spécifique est institué au cours de la deuxième grossesse ce qui n'empêche pas l'avortement de se produire au septième mois. Cette jeune femme est ensuite hospitalisée à la maternité départementale pour examen approfondi; le traitement antisyphilitique est continué sans résultat sur les grossesses suivantes comme son histoire nous l'apprend.

Au cours de ces différentes grossesses, la malade a toujours éprouvé des douleurs sourdes dans le flanc droit, douleurs particulièrement intenses durant la dernière grossesse.

En mai 1935, elle fait une très forte crise douloureuse avec syncope, les douleurs siègent au niveau du flanc droit sans qu'il y ait d'autres phénomènes. Traitement symptomatique par la morphine.

Un mois après une nouvelle crise, des accidents semblables se répètent tous





FIG. 2.




FIG. 3.

les mois, puis tous les quinze jours, et enfin toutes les semaines sans qu'il y ait de relation dans le temps avec les périodes menstruelles par ailleurs régulières et non douloureuses.

En novembre 1935, la crise douloureuse s'accompagne de réaction péritonéale, hyperesthésie cutanée, défense musculaire dans le flanc droit. La température est à 40°, le pouls à 150, délire, céphalée ; toucher vaginal et rectal négatifs. Le médecin traitant institue un traitement général, diète, glace sur le ventre, toni-cardiaques. Les symptômes s'amendent en quelques jours, l'état général en particulier s'améliore rapidement. Quinze jours plus tard, du pus fétide fait issue par le vagin, il persiste néanmoins un plastron abdominal. Au palper, le médecin traitant a l'impression d'une masse dure occupant le flanc droit et remontant dans l'hypocondre, le toucher est toujours négatif.

En janvier 1936, la malade ayant repris quelques forces est dirigée sur l'hôpital de Nancy dans le service de médecine de M. le professeur Richon ; après de multiples examens, on conclut à l'appendicite et la malade est transférée dans le service de chirurgie de notre maître M. le professeur Michel, le 20 janvier 1936.

La malade, très impressionnable et nerveuse, n'a plas de fièvre, le pouls est normal, le ventre est souple, non douloureux. Le toucher vaginal ne fournit aucun renseignement, les culs-de-sac sont libres, insensibles, le col est fermé, en situation normale dans l'aire vaginale, l'utérus est mobile, non douloureux. L'ancien plastron de la fosse iliaque droite a totalement disparu, on perçoit seulement une légère induration dans la profondeur. Le 25 janvier 1936, intervention sous anesthésie générale au Schleich (Dr Bertrand). Incision de Jalaguier, l'appendice est un peu congestionné, non adhérent, et l'on a l'impression que cette légère inflammation ne peut expliquer les phénomènes pathologiques graves antérieurs. On agrandit l'incision vers le haut pour explorer l'hypocondre et l'on découvre une masse épiploïque piriforme, tordue au niveau de son pédicule supérieur et adhérente par son pôle inférieur au pavillon de la trompe droite. Les annexes paraissent saines et ne sont pas réséquées. Suites opératoires normales malgré une suppuration de la paroi.

A la coupe de la pièce opératoire, l'épiploon était compact, noirâtre indiquant que les accidents de torsion étaient très anciens et que la masse épiploïque formait une véritable tumeur solide.

Dans nos deux premières observations, il s'agit de deux cas de volvulus ayant nécessité une intervention d'urgence ; chez ces deux malades il y avait coexistence d'une hernie inguinale droite ancienne (81 p. 100 des cas, d'après Morris), et c'est l'adhérence épiploïque à ce niveau qui a constitué le point fixe si souvent incriminé à l'origine des torsions, l'épiploon se tordant comme une serviette tendue aux deux extrémités (Bender), d'une part au niveau de l'adhérence pathologique, d'autre part au niveau de son intersection viscérale.

Dans la dernière observation, nous retrouvons encore un point fixe au niveau de l'adhérence du pôle inférieur de la masse épiploïque à la trompe droite.

Toutes ces torsions peuvent donc rentrer dans le cadre des volvulus, dits secondaires, suivant l'expression de Grégoire pour les volvulus intestinaux. Lorsque l'on intervient assez tôt après le début des accidents, on trouve dès l'incision du péritoine un liquide sanglant plus ou moins abondant comme chez nos deux premiers malades.

Au contraire, quand l'intervention est tardive comme dans notre troisième cas, l'épiploon s'est transformé en une véritable tumeur solide. Rétrospectivement, nous pouvons dans cette observation reconstituer la série des accidents.

1° Inflammation de la trompe droite déterminant des adhérences épiploïques au niveau du pavillon, cette adhérence nous semble pouvoir expliquer la répétition systématique des avortements au septième mois comme si, à cette époque, le développement de l'utérus était mécaniquement arrêté.

2° Torsion aiguë de l'épiploon en mai 1935 avec accidents graves traités médicalement, amenant progressivement et par crises de torsion successives une nécrose de l'épiploon tordu avec péritonite localisée, suppuration et évacuation spontanée du pus par le vagin.

Comme presque toujours, le diagnostic clinique porté a été celui d'appendicite. Cependant l'existence d'une sorte de plastron avec discor-

dance du pouls et la température et la coexistence fréquente d'une hernie inguinale droite, doit faire penser à la torsion de l'épiploon. L'intervention d'urgence est nécessaire pour éviter l'apparition de complications graves du genre de celles que nous avons observées dans notre troisième cas.

PRÉSENTATION DE MALADE

Reconstitution du pouce gauche,

par M. B. Desplas.

Je vous présente ce malade au sujet duquel je dois vous faire prochainement une communication ; c'est un ouvrier de la Monnaie qui a subi une amputation traumatique de la 1re phalange du pouce immédiatement au-dessous de l'articulation avec le métacarpien.

Par une série d'interventions : création d'un greffon cutané tubulé abdominal, incorporation d'un greffon osseux dans le greffon cutané, réunion du greffon cutanéo-osseux et du moignon phalangien du pouce et par une série de retouches et de greffes ostéo-périostiques, je suis parvenu à reconstituer un pouce solide, mobile, qui a conservé son articulation, et qui exécute tous les mouvements de préhension et d'opposition avec les doigts. Ce blessé ramasse une feuille de papier, tient entre pouce et autres doigts un objet lourd ; c'est, je crois, un résultat qui mérite de vous être présenté.

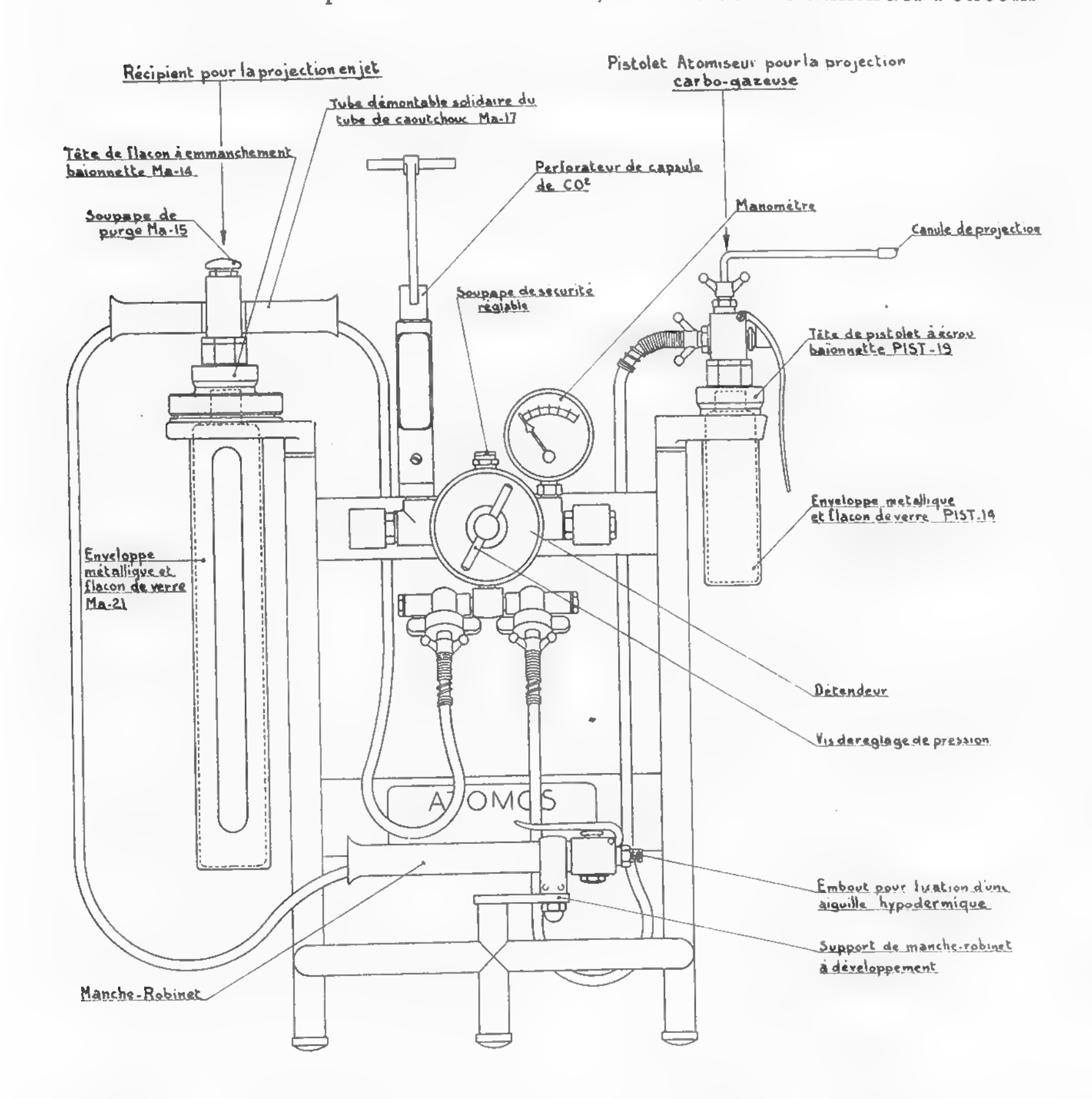
PRÉSENTATION D'INSTRUMENT

Un nouveau modèle d'appareil pour anesthésie locale sous pression (technique de Kirschner),

par MM. **Jacques-Charles Bloch** et **L.-B. Vautier.**

L'appareil que nous vous soumettons réalise une simplification de celui qui a été présenté, à la Société Nationale de Chirurgie, le 5 décembre 1934.

Il a été construit par M. L.-B. Vautier, dans le but de diminuer l'encom-



brement et le prix de revient, en s'inspirant, également, des objections qui ont été faites, ici même.

Le principe reste identique, mais la pression est déterminée, non plus par une bombe d'acide carbonique, mais par une capsule de siphon, d'usage

commercial courant. D'autre part, le réservoir a été modifié pour que la lecture de la graduation soit plus facile.

La capsule d'anhydride carbonique est introduite dans un perforateur qui en dégage l'opercule, par un simple mouvement de levier. La pression est réglée par un mano-détendeur, comme dans l'ancien appareil.

La totalité du contenu du réservoir (400 cent. cubes) peut être entièrement chassée, à la pression de 2 kilogr. 1/2, à l'aide d'une seule capsule. Il est du reste très facile si la pression tombe, par suite d'une légère fuite, de remplacer immédiatement la capsule et de rétablir ainsi la pression.

Enfin, l'appareil peut servir à deux fins. En changeant les ajustages, on le transforme immédiatement, en pulvérisateur carbo-gazeux.

PRÉSENTATION DE RADIOGRAPHIE

Arrachement du petit trochanter par contraction musculaire,

par M. J. **Okinczyc**.

J'ai l'honneur de présenter cette radiographie qni est celle d'un garçon de quinze ans que j'ai eu l'occasion d'examiner il y a quelques jours.

En jouant au ballon, par contraction musculaire violente, et sans être tombé, il éprouve une violente douleur dans la hanche et ne peut marcher.

L'examen révèle une impossibilité de la flexion active de la cuisse sur le bassin. La radiographie montre un arrachement de l'insertion du psoas sur le petit trochanter. Ces arrachements sont rares, c'est pourquoi j'ai cru intéressant de vous montrer cette radiographie.

ÉLECTION D'UNE COMMISSION CHARGÉE DE L'EXAMEN DES TITRES DES CANDIDATS AUX PLACES D'ASSOCIÉS PARISIENS

Nombre de votants : 46.

MM. Mauclaire	46	voix.	Élu.
Mathieu	46	—	—
Petit-Dutaillis	46	—	—
André Richard	46	—	—
Louis Michon	46	—	—

Le Secrétaire annuel : M. André Martin.

Paris. — A. Maretheux et L. Pactat, imp., 1, rue Cassette.

MÉMOIRES

DE

L'ACADÉMIE DE CHIRURGIE



Séance du 25 Novembre 1936.

Présidence de M. Henri ROUVILLOIS, *président.*

PROCÈS-VERBAL

La rédaction du procès-verbal de la dernière séance est mise aux voix et adoptée.

CORRESPONDANCE

La correspondance comprend :

1° Les journaux et publications périodiques de la semaine.

2° Des lettres de MM. CHARRIER, OBERLIN, PICOT, SAUVÉ s'excusant de ne pouvoir assister à la séance.

3° Une lettre de M. SÉNÈQUE sollicitant un congé pendant la durée de son cours à la Faculté de Médecine.

4° Un travail de MM. PERVÈS et BADELON (Marine) intitulé : *Hémorragies par lésions traumatiques de certains affluents des sinus de la dure-mère.*

M. AUVRAY, rapporteur.

5° Un travail de M. DAVIDOVIC (Belgrade) intitulé : *Deux cas d'ulcère simple perforé de l'intestin grêle, suivis de guérison.*

M. Raymond GRÉGOIRE, rapporteur.

6° Un travail de M. RICARD (Lyon) intitulé : *A propos des injections intra-artérielles d'antiseptiques dans les infections graves des membres.*

M. HUET, rapporteur.

7° Un travail de M. ANDRÉ (Marseille) intitulé : *Occlusion d'une bouche d'implantation gastro-jéjunale. Guérison par un drainage interne rendant la bouche perméable.*

M. BERGERET, rapporteur.

Publication périodique hebdomadaire.

8° Un travail de M. A. Ricard (Lyon) intitulé : *Syndrome douloureux de l'hémiface gauche : pseudo-névralgie du trijumeau ayant entraîné trois interventions : Section rétro-gassérienne puis juxta-protubérantielle du V.*, est déposé aux Archives de l'Académie sous le n° 135.

Des remerciements sont adressés à l'auteur.

RAPPORT

Note sur les dangers de l'introduction des substances radioactives dans l'organisme.

(Rapport présenté au nom de la Commission composée de MM. **Pierre Duval, A. Regaud, Rouhier, Louis Bazy** et **Ant. Béclère**, *rapporteur*.)

La persistance prolongée dans l'organisme des substances radioactives qui y ont été introduites a été démontrée depuis longtemps, ainsi en 1908 par Dominici et Faure-Beaulieu, en 1910 par Dominici, Petit et Jaboin.

Les dangers de cette persistance ont été révélés principalement aux États-Unis, à New-Jersey, dans une fabrique où de 1917 à 1924 se succèdent 800 jeunes filles occupées à peindre des chiffres lumineux sur des cadrans de montres et de pendules. Elles peignent à l'aide de sulfure de zinc maintenu phosphorescent en permanence par l'addition d'une minime quantité de substance radioactive, radium ou mésothorium et, pour affiler leur pinceau, le portent fréquemment à leurs lèvres. Parmi celles qui ont ainsi travaillé plus d'un ou deux ans, une cinquantaine sont traitées pour des lésions buccales et des nécroses plus ou moins étendues des maxillaires jointes à des symptômes d'anémie grave. Neuf de ces malades succombent avant qu'on suspecte la véritable cause de leur décès ; cependant, le squelette de l'une d'elles, exhumé cinq ans plus tard pour une enquête médico-légale, se montrera radioactif.

Le premier soupçon d'une maladie professionnelle est énoncé en 1924 par Blum, dentiste de New-York. En 1925, ce soupçon est précisé par Hoffmann qui reconnaît une intoxication par le mésothorium. Les preuves décisives en sont données par Maitland et ses collaborateurs techniques, d'après les observations de 7 de ces jeunes filles atteintes de nécrose maxillaire et plus ou moins profondément anémiées. Deux succombent, et, à l'autopsie, leur foie, leur rate, leur squelette se montrent radioactifs. Chez les 5 autres, l'air expiré est radioactif, il contient de l'émanation, produit gazeux de la désintégration atomique du radium ou du mésothorium. Chez

une huitième ouvrière, qui paraît en excellente santé, l'air expiré contient aussi de l'émanation. En 1929, un nouveau décès permet à Maitland le dosage de la quantité de substance radioactive répartie plus ou moins irrégulièrement dans tout le squelette, elle atteint 150 microgrammes. Des recherches ultérieures lui montreront qu'en pareil cas cette quantité peut varier de 10 à 180 microgrammes.

En 1928, Maitland publie l'observation d'une autre ouvrière, morte d'un sarcome de l'omoplate droite, huit ans après avoir quitté la fabrique. Déjà parmi les premiers décès il a relevé un cas de sarcome du fémur. Deux sarcomes sur les 15 cas mortels connus à cette date sont à ses yeux plus qu'une coïncidence. Dans sa dernière publication très importante qui date de 1931, sur 18 décès connus parmi les anciennes ouvrières de la manufacture de New-Jersey, dont 8 avec autopsie probante, il ne compte pas moins de 5 sarcomes osseux (du fémur, de l'omoplate, du bassin et du fémur, du bassin et de l'orbite, du bassin), soit l'énorme proportion de plus de 27 p. 100, preuve manifeste d'une relation de cause à effet. D'ailleurs, il connaît environ 30 vivantes qui présentent les symptômes typiques de l'intoxication et qu'il considère comme des candidates en puissance à des lésions peut-être fatales.

En dehors des symptômes cliniques, le meilleur critérium du diagnostic pendant la vie est la recherche, dans l'air expiré par les malades, de l'émanation, rodon ou thoron, à l'aide de l'électromètre de Wulf, capable de déceler un millième de microcurie. Cette recherche donne des résultats très supérieurs à ceux de l'exploration d'une région du corps déterminée avec l'électroscope à rayons gamma et surtout à ceux de la méthode photographique. Tout au contraire, après la mort, cette dernière méthode reprend ses droits ; c'est la plus pratique, la seule qui permette une exacte localisation des dépôts radioactifs dans les divers organes et les diverses portions du squelette. Mais le temps de pose qu'elle exige diffère beaucoup suivant que le film sensible appliqué sur l'os à explorer en est séparé par une feuille de papier noir qui arrête les rayons alpha ou est en contact immédiat avec lui. Dans le premier cas, le temps de pose atteint trois semaines ou davantage, dans le second il se réduit habituellement à une dizaine de jours. Par la méthode électrique, on peut encore, après incinération plus ou moins complète de divers fragments d'organes, déterminer leur degré de radioactivité.

D'une manière générale, quelle que soit la forme, solide, liquide ou gazeuse, sous laquelle les substances radioactives sont introduites dans l'organisme et qu'elles le soient par ingestion, par inhalation, par injection sous-cutanée ou intravasculaire, elles se fixent, entre autres organes, sur le squelette à l'état de sulfates insolubles. Dans le rayonnement complexe qu'elles émettent, les radiations ou particules alpha prédominent fortement. Ce sont ces radiations abiotiques qui bombardent incessamment les éléments cellulaires de la moelle osseuse et du sang, qui les altèrent et qui finalement les détruisent.

La nécrose des maxillaires n'est pas due à ce qu'ils contiennent une plus

grande proportion de substance radioactive que le reste du squelette, mais elle est grandement favorisée par les infections secondaires auxquelles les lésions des gencives et des dents ouvrent la porte. D'après Maitland, les maxillaires sont primitivement le siège d'une ostéite spécifique, dénommée par lui « ostéite d'irradiation » à l'égal d'autres parties du squelette, exemptes d'infection. La transformation tardive de ces ostéites d'irradiation en sarcomes est une complication dont la survenue possible est, comme il l'a montré, relativement fréquente. L'anémie progressive avec leucopénie, qui dans la très grande majorité des cas est la cause essentielle de la mort, présente des caractères spéciaux, que Maitland a bien étudiés, mais sur lesquels il n'y a pas lieu d'insister ici. Dans les premiers cas d'intoxication observés par lui, la nécrose des maxillaires et l'anémie à évolution rapidement fatale ont été les symptômes prédominants, tandis que la plupart des ouvrières qui survivent en 1931 semblent avoir échappé à la nécrose étendue des maxillaires et à la fatale anémie leucopénique. En revanche, elles présentent, longtemps après avoir quitté leur travail et souvent après plusieurs années de bonne santé, des lésions osseuses de la nature des « ostéites d'irradiation » en diverses zones du squelette plus particulièrement soumises à des pressions ou à de légers traumatismes, telles que la tête du fémur, l'acétabulum, la colonne vertébrale, le bassin, le scaphoïde du tarse, etc. Ces lésions osseuses qui se manifestent par des douleurs et des troubles du mouvement, sont reconnaissables à la radiographie par certaines particularités, elles peuvent être une cause de fractures, elles peuvent enfin aboutir tardivement en certains cas à la transformation sarcomateuse.

L'introduction dans l'organisme d'une même quantité de substance radioactive est inégalement dangereuse, suivant qu'il s'agit de mésothorium ou de radium. Le danger est beaucoup plus grand dans le premier cas en raison de la plus grande rapidité de désintégration atomique du mésothorium, car c'est en sept ans environ, et non en seize cents ans, comme le radium, qu'il perd, avec la moitié de son poids, la moitié de son activité. Maitland explique de cette manière par la prédominance du mésothorium sur le radium dans le matériel de peinture lumineuse la gravité des premiers cas observés.

En France, dès 1921, M. Regaud, dans une note très instructive, appelle l'attention de l'Académie de Médecine sur les dangers professionnels du maniement des substances radioactives. Il y revient en 1925 dans un rapport plus détaillé. L'Académie de Médecine en adopte les conclusions et adresse au Ministre de l'Hygiène et du Travail les vœux suivants :

1° Que les établissements industriels où l'on prépare, manipule ou transporte ces corps radioactifs soient classés parmi les établissements insalubres non pour le voisinage, mais au point de vue des travailleurs qu'ils emploient ;

2° Qu'une réglementation et une surveillance étudiées dans le détail par une Commission administrative, scientifique et technique soient imposées à ces établissements en ce qui concerne l'hygiène du travail.

Mais ce n'est pas seulement par accident et involontairement que les

substances radioactives sont introduites dans l'organisme. Elles ont pris place dans la pratique médicale à la fois comme agent de traitement et comme moyen de diagnostic.

En décembre 1921, André Leri et Marcel Thomas, dans une communication à la Société Médicale des Hôpitaux de Paris, préconisent l'emploi du thorium X en injections sous-cutanées ou intramusculaires contre le rhumatisme chronique. Ils l'emploient sous forme de solution de bromure de thorium X dans l'eau saline physiologique à la dose hebdomadaire de 200 à 400 microgrammes et poursuivent ce traitement, s'il y a lieu pendant plusieurs mois.

Très peu de temps après, le Dr Aubertin qui a tenté cette médication constate pendant toute sa durée une diminution des globules blancs qui s'accentue à mesure que se répètent les injections ; leur nombre descend par millimètre cube aux environs de 2.000, parfois même de 1.500, pour revenir d'ailleurs à la normale, un certain nombre de semaines après la fin du traitement.

En 1929, le Dr Radt, de l'hôpital Moabit, de Berlin, à la suite de recherches expérimentales sur les animaux, préconise l'emploi du dioxyde de thorium à l'état colloïdal, en injections intravasculaires comme substance opaque pour l'examen radiologique du foie et de la rate. Son conseil est adopté et sous le nom de thorotrast, le dioxyde de thorium devient un instrument de diagnostic, employé d'ailleurs beaucoup plus à l'exploration des artères qu'à celle du foie et de la rate.

Cependant, l'expérimentation sur les animaux confirme les dangers mis en lumière par les médecins américains. En 1934, Roussy, Oberling et Guérin font à l'Académie de Médecine une communication sur l'action cancérigène du dioxyde de thorium chez les rats blancs. A 50 de ces animaux ils injectent à cinq reprises, avec des intervalles de trois à quatre jours, dans la cavité péritonéale ou sous la peau, 4 cent. cubes d'une suspension colloïdale de thorotrast dans l'eau saline physiologique. Nombre de rats meurent prématurément; sur 15 qui succombent entre le dixième et le dix-septième mois, 8 présentent des sarcomes intrapéritonéaux ou sous-cutanés.

L'ensemble de ces faits d'observation clinique et d'expérimentation démontre quels sont les dangers d'ailleurs tardifs, et souvent très tardifs, de l'introduction dans l'organisme de substances radioactives, sous quelque forme et par quelque porte que ce soit, si faible même, peut-on dire, qu'en soit la dose.

Les conclusions pratiques de divers ordres qui en découlent sont les suivantes :

1° L'hygiène des travailleurs qui par profession manipulent les substances radioactives doit être rigoureusement surveillée.

2° Il importe de signaler aux chirurgiens et aux médecins les accidents à longue échéance qui peuvent résulter de l'emploi de ces substances comme moyens de contraste en radiodiagnostic, malgré leur innocuité immédiate. Elles devraient être complètement proscrites et remplacées par des substances opaques inoffensives.

3° Il importe surtout de signaler aux médecins les très graves dangers de l'emploi plus ou moins prolongé des substances radioactives, en ingestion, en inhalation ou en injection comme agent thérapeutique. La curiethérapie interne est une médication dont les risques sont si grands que son abandon paraît désirable.

4° Enfin, à l'avenir, en présence d'un malade atteint d'anémie grave, de lésions insolites du squelette ou d'une tumeur osseuse de nature suspecte, il conviendra de rechercher dans ses antécédents s'il n'a pas absorbé quelque substance radioactive.

Les conclusions du rapport de M. Béclère sont mises aux voix et adoptées à l'unanimité par l'Académie.

COMMUNICATIONS

De la réduction des luxations congénitales de la hanche et du traitement des épiphysiolyses de la coxa-vara par la traction au fil de Kirchner (1),

par MM. **E. Sorrel**, **Guichard** et **Longuet.**

J'ai fait depuis quelque temps, avec mes assistants Guichard et Longuet, des tentatives de réduction des luxations congénitales par la traction au fil de Kirchner.

Nous avons tout d'abord commencé par des luxations que nous avions vues chez des enfants assez âgés pour que la réduction par les moyens orthopédiques habituels puisse être *a priori* considérée comme impossible ou tout au moins comme fort peu probable.

Les résultats ont été tels et obtenus avec une telle simplicité que nous nous sommes demandé si nous ne pourrions pas agir de même chez des enfants jeunes, car les réductions orthopédiques ou les réductions sanglantes, auxquelles on revient maintenant après les avoir abandonnées pendant longtemps, sont loin de donner toujours des résultats satisfaisants.

Ce sont quelques-unes de ces réductions, ou plutôt quelques-uns de ces abaissements de la tête, que je voudrais vous montrer aujourd'hui.

Voici par exemple une luxation congénitale chez une grande fillette de sept ans et demi (fig. 1). Une broche de Kirchner fut mise dans la partie inférieure de la diaphyse du fémur ; après trois jours de traction à 4 kilogrammes, la tête commença à s'abaisser (fig. 2) ; 2 kilogrammes de plus et trois jours de traction complémentaires amenèrent la tête à peu près à hauteur du cotyle ; nous avons ajouté encore 1 kilogramme et poursuivi

(1) Communication faite à la séance du 18 novembre.

Fig. 1. — Luxation congénitale de la hanche gauche.
Cas Cap... (Ginette), sept ans et demi, radiographie du 11 août 1936.

Fig. 2. — Luxation congénitale de la hanche gauche. Traction par fil de Kirchner, datant de trois jours (4 kilogrammes). La tête commence à s'abaisser. Comparer avec la radiographie précédente. Cas Cap... (Ginette), sept ans et demi, radiographie du 25 août 1936.

cette traction de 7 kilogrammes pendant huit jours de plus. Au quatorzième jour, la tête était dans la position que montre cette radiographie (fig. 3).

Voici maintenant une luxation congénitale chez une grande fillette de six ans et demi (fig. 4) : 4 kilogrammes de traction pendant trois jours commencent à abaisser la tête (fig. 5); 2 kilogrammes de plus et six jours de traction complémentaires l'amènent jusqu'à la hauteur du cotyle; on



Fig. 3. — Luxation congénitale de la hanche gauche. Traction par fil de Kirchner datant de quatorze jours (4 kilogrammes pendant les trois premiers jours; 6 kilogrammes pendant les trois suivants; 7 kilogrammes pendant les huit derniers jours). La tête est complètement abaissée. Comparer avec les deux radiographies précédentes. Cas Cap... (Ginette), sept ans et demi, radiographie du 5 septembre 1936.

ajoute 1 kilogramme et sept jours plus tard (au seizième jour par conséquent) la tête est en place (fig. 6).

Voici enfin une luxation chez une fillette de trois ans et trois mois (fig. 7) : six jours de traction avec 3 kilogrammes abaissent la tête à hauteur du sourcil cotyloïdien (fig. 8); cinq jours de plus avec 5 kilogrammes abaissent la tête plus qu'il n'est nécessaire (fig. 9); et il a suffi de relâcher un peu la traction et d'appuyer d'un léger coup de pouce sur le trochanter pour que la tête rentre sans aucune difficulté dans la cavité.

Fig. 4. — Luxation congénitale de la hanche gauche.
Cas B... (Gabrielle), six ans et demi, radiographie du 7 septembre 1936.



Fig. 5. — Luxation congénitale de la hanche gauche. Traction par fil de Kirchner datant de trois jours (4 kilogrammes). La tête commence à s'abaisser. Comparer avec la radiographie précédente. Cas B... (Gabrielle), six ans et demi, radiographie de septembre 1936.



Fig. 6. — Luxation congénitale de la hanche gauche. Traction par fil de Kirchner datant de seize jours (4 kilogrammes pendant les trois premiers jours ; 6 kilogrammes pendant les six jours suivants ; 7 kilogrammes pendant les sept derniers jours). La tête est complètement abaissée. Comparer avec les deux radiographies précédentes. Cas B... (Gabrielle), six ans et demi, radiographie du 28 septembre 1936.



Fig. 7. — Luxation congénitale de la hanche droite.
Cas Mart... (Madeleine), trois ans et trois mois, radiographie du 26 septembre 1936.



Fig. 8 — Luxation congénitale de la hanche droite. Traction par fil de Kirchner datant de six jours (3 kilogrammes). La tête s'abaisse. Comparer avec la radiographie précédente. Cas Mart... (Madeleine), trois ans et trois mois, radiographie du 12 octobre 1936.



Fig. 9. — Luxation congénitale de la hanche droite. Traction par fil de Kirchner datant de onze jours (3 kilogrammes pendant les six premiers jours ; 5 kilogrammes pendant les cinq derniers). La tête est complètement abaissée. Comparer avec les deux radiographies précédentes. Cas Mart... (Madeleine), trois ans et trois mois, radiographie du 17 octobre 1936.

Après ces réductions par fil, nous avons ensuite conduit le traitement de nos luxations de façon variable : pour l'une, nous avons fait une butée ostéoplastique, tout en maintenant la traction par fil, avec un poids de 2 kilogrammes seulement, pendant plus d'un mois encore, avant d'immobiliser dans un plâtre ; pour une autre, nous avons fait une butée en maintenant de suite la réduction par un appareil plâtré ; pour une troisième enfin, nous avons fait simplement un appareil plâtré, sans butée. Nos résultats sont beaucoup trop récents pour que nous puissions en parler :



Fig. 10. — Coxa vara gauche dite « des adolescents ». Epiphysiolyse. Cas Hom... (Jacques), quatorze ans, radiographie du 3 juillet 1935.

nos malades sont en traitement encore, et nous n'avons pas, à l'heure actuelle, de ligne de conduite très précise sur le traitement qu'il faut faire après le traitement de la luxation ; nous n'en sommes qu'à la période des tâtonnements et des essais.

Mais dès maintenant, et sans préjuger de la façon dont il faut ensuite maintenir la tête en place pour qu'elle y reste définitivement, ces premiers essais nous permettent de dire que la *traction au fil de Kirchner est un moyen pratique, simple et efficace* d'obtenir la réduction des *luxations congénitales de la hanche.*

Une traction puissante semble nécessaire, puisque chez des enfants de six et sept ans, nous avons dû faire des tractions de 7 et 8 kilogrammes, et

une traction de 5 kilogrammes chez un enfant de trois ans : elles n'ont déterminé ni gêne, ni douleur.

Nous nous sommes servis, pour maintenir le membre pendant la traction, d'un cadre que j'utilise depuis longtemps pour les fractures, car j'en ai fait faire les premiers modèles en 1916. Il est du même ordre que ceux que l'on décrit maintenant comme nouveaux sous les noms les plus divers (cadre de Böhler, cadre de Braune), avec cette différence qu'il est articulé



Fig. 11. — Coxa vara gauche dite « des adolescents ». Epiphysiolyse. Réduction après treize jours de traction par fil métallique transtrochantérien. Comparer avec la radiographie précédente. Cas Hom... (Jacques), quatorze ans, radiographie du 19 juillet 1935.

aussi bien au niveau du genou que de la hanche et permet, par suite, au malade de mouvoir librement le genou; avec cette différence aussi que j'ai fait ajouter au cadre proprement dit, une sorte de dais qui maintient les couvertures à distance suffisante pour qu'elles n'appuient ni sur le membre ni sur les cordes de traction.

Je ne sais si cette application par fil de Kirchner aux luxations congénitales a déjà été faite. *A priori*, il peut paraître étrange qu'elle ne l'ait pas été, car nous voyons, depuis quelques années, les faveurs des chirurgiens

osciller, pour le traitement des luxations congénitales, entre les réductions sanglantes, les réductions orthopédiques et les opérations reconstructives : ce qui semble indiquer que personne n'est vraiment satisfait d'aucun procédé ; et beaucoup d'entre nous en cherchaient un autre.

Mais pour ma part, je n'ai pas vu signaler celui-ci. Peut-être cela tient-il à ce que beaucoup de chirurgiens s'imaginent que les enfants supportent mal les tractions par fil. Or, rien n'est plus inexact : moralement si je puis dire, ils n'en sont en aucune façon gênés, et quelque curieux que cela puisse paraître à ceux qui n'en ont pas l'expérience, une traction dans

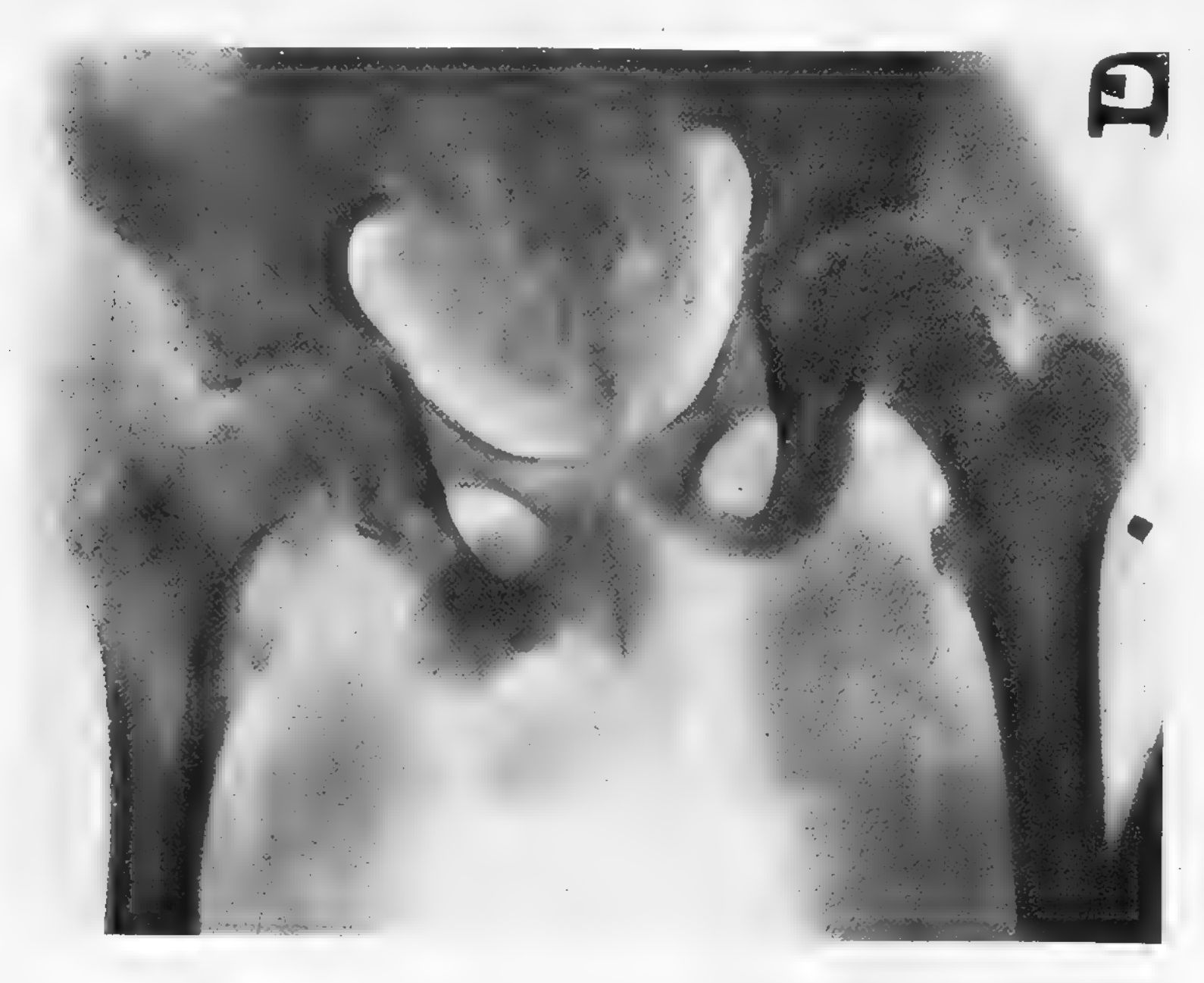


Fig. 12. — Coxa vara gauche dite « des adolescents ». Epiphysiolyse. Réduction par traction au fil métallique transtrochantérien. Le fil métallique a été enlevé depuis un mois. Comparer avec les deux radiographies précédentes. Cas Hom... (Jacques), quatorze ans, radiographie du 26 août 1935.

un fémur, de 7 à 8 kilogrammes, chez un enfant de six à huit ans, n'éveille aucune douleur quelconque. Si le cadre, sur lequel est placé le membre, est bon, et que le membre soit bien placé, l'enfant garde son appétit, son sommeil, sa gaieté, son entrain, d'une façon tout à fait normale.

D'autre part, le fil ne coupe pas l'os, et le tissu osseux de l'enfant supporte admirablement ces tractions.

A côté de cette application de la traction par fil de Kirchner à la réduction des luxations congénitales, je voudrais en signaler une autre : je l'ai employée à plusieurs reprises, avec des résultats parfaits, dans *les épiphysiolyses de la coxa vara.*

En voici deux exemples :

Fig. 13. — Coxa vara gauche dite « des adolescents ». Epiphysiolyse. Réduction obtenue en quelques jours par traction au fil métallique transtrochantérien, et maintenue pendant six mois par un appareil plâtré. Résultat éloigné après six mois de reprise de la marche. Comparer avec les trois radiographies précédentes. Cas Hom... (Jacques), quinze ans, radiographie du 21 juillet 1936.

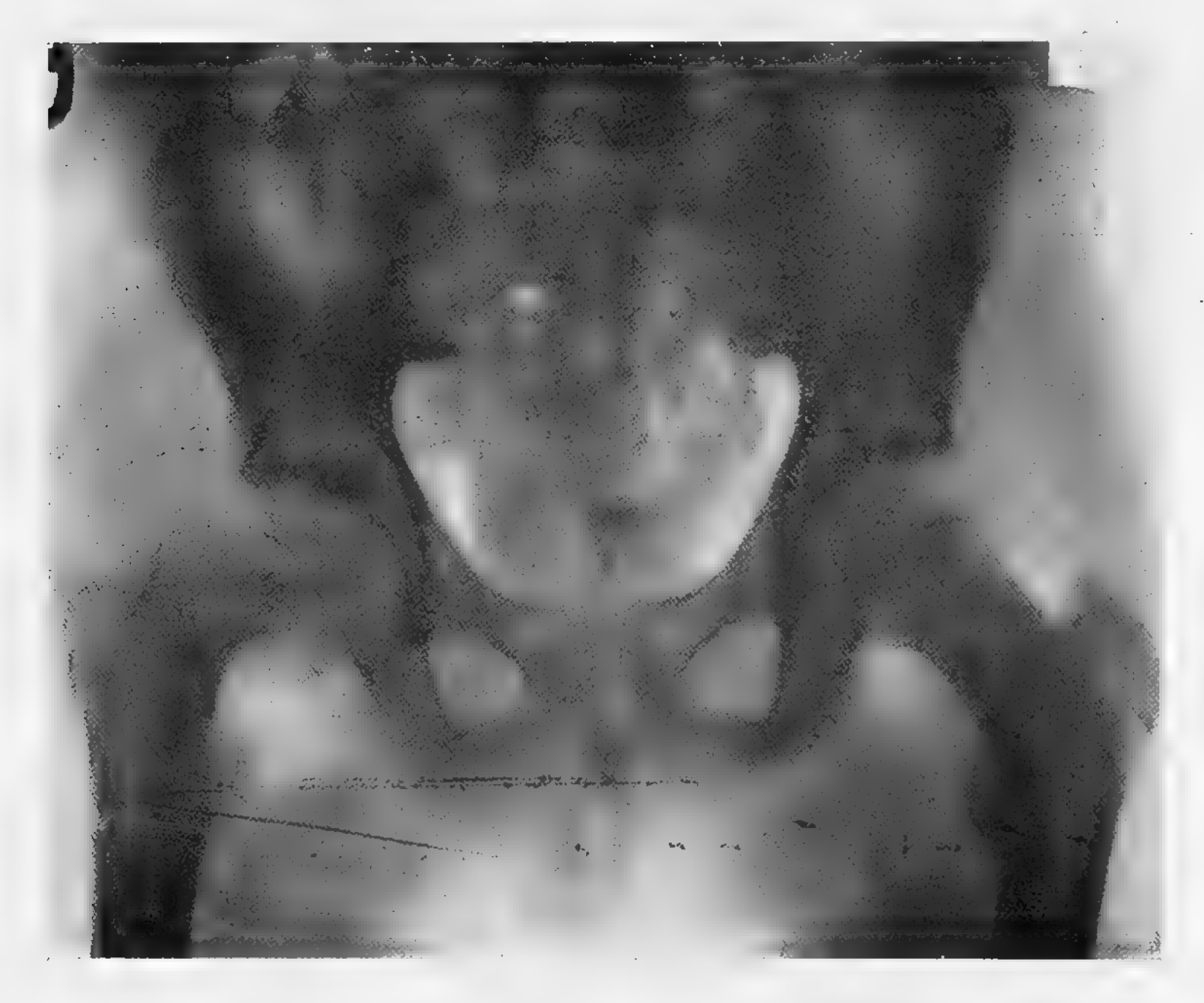


Fig. 14. — Coxa vara droite dite « des adolescents ». Epiphysiolyse.
Cas Verd... (Georges), treize ans et demi, radiographie du 22 mai 1935.

Le premier est celui d'un grand garçon de quatorze ans qui présentait une coxa vara avec épiphysiolyse importante (fig. 10) : un fil de Kirchner traversant le trochanter m'a permis de faire une forte traction en bas et en dehors. En quelques jours, la réduction était obtenue (fig. 11), et il n'y eut plus ensuite qu'à la maintenir (fig. 12) par un appareil plâtré, en traitant l'état général du malade, comme on le fait habituellement : par un traite-



Fig. 15. — Coxa vara droite dite « des adolescents ». Epiphysiolyse. Réduction après trois jours de traction par fil métallique. Comparer avec la radiographie précédente. Cas Verd... (Georges), treize ans et demi, radiographie du 5 juin 1935.

ment endocrinien et un séjour au bord de la mer. Voici le résultat à longue distance (fig. 13).

L'autre cas est tout à fait comparable : garçon de treize ans et demi présentant une coxa vara avec épiphysiolyse importante, comme vous pouvez le voir sur cette radiographie (fig 14). Après trois jours de traction par fil métallique, la réduction de l'épiphysiolyse est complète (fig. 15). La hanche fut mise sous appareil plâtré et le traitement ordinaire de la coxa vara fut institué. Le résultat à longue échéance fut excellent.

On peut évidemment obtenir de bons résultats dans des cas semblables par d'autres procédés. Voici par exemple une lésion du même ordre chez un garçon de quatorze ans. Une traction faite sur le membre avec des

bandes adhésives, a donné une bonne réduction, mais il a fallu pour cela fort longtemps : au bout d'un mois, la réduction était encore incomplète, et ce n'est qu'après huit mois qu'elle a pu être considérée comme suffisante, alors qu'il a fallu trois jours dans le cas précédent pour obtenir un résultat exactement semblable. De plus, c'est un procédé infidèle, et il m'est arrivé dans d'autres cas de ne pas avoir de réduction suffisante. La traction par fil traversant le trochanter est donc tout à la fois beaucoup plus efficace et beaucoup plus rapide.

De même que la traction par fil pour la luxation congénitale, elle ne me paraît pas connue, et c'est pourquoi j'ai cru bon de les signaler l'une et l'autre aujourd'hui devant notre Compagnie.

M. Boppe : Depuis plusieurs années j'utilise couramment la broche de Kirchner dans le traitement des luxations congénitales de la hanche pour obtenir soit la réduction, soit le plus souvent la transposition antérieure et l'abaissement maximum de la tête fémorale.

Je n'ai pas publié ces faits car j'estimais qu'il s'agissait d'une méthode courante pratiquée par de nombreux orthopédistes tant en France qu'à l'étranger.

Sachant que M. Sorrel devait faire une communication sur ce sujet, j'ai rassemblé hâtivement quelques documents radiographiques que je vous présente.

Je dirai d'abord que la broche est très bien supportée par les enfants mêmes indociles, à condition de la placer haut en pleine diaphyse.

Quant aux résultats obtenus, je crois qu'il faut distinguer les luxations chez les jeunes enfants de trois à cinq ans, où la tête est plus ou moins haute mais antérieure ou intermédiaire; le plus souvent la broche permet en dix à douze jours, selon les cas, l'abaissement de la tête en regard du cotyle mais il est nécessaire de compléter son action par une mise en abduction et rotation interne du membre et par une pression directe sur le grand trochanter pour enfoncer la tête dans l'ancien cotyle. De plus il faut dans ces cas se méfier beaucoup des fausses réductions avec interposition du rideau capsulaire entre tête et cotyle. Dans ces cas faciles la broche ne présente pas un gros avantage sur la réduction orthopédique habituelle à Lorenz, ou sur la réduction par extension extemporanée, méthode de Lange employée également par de nombreux chirurgiens américains : Lovett, Bradford, etc.

Chez les enfants de six à sept ans, où le plus souvent la luxation est déjà postérieure, je n'ai jamais réussi à obtenir une reposition vraie; l'abaissement obtenu est important, la luxation est transformée en luxation antérieure ou intermédiaire. Au bout de huit à dix jours, même en augmentant la traction, la tête ne bouge plus; elle est bloquée par l'isthme du sablier capsulaire et quand on a pratiqué un certain nombre de tentatives de réduction sanglante on ne peut s'en étonner quand on constate les obstacles accumulés : isthme capsulaire très étroit, capsule attachée de court, enroulement du psoas, etc.

Reconstitution par greffes cutanées et ostéo-périostiques du pouce gauche (1),

par M. B. Desplas.

M. D... (Georges), quarante-cinq ans, a été accidenté le 18 décembre 1933. Il présentait une amputation traumatique des deux phalanges du pouce gauche, le moignon restant comprenait la base de la 1re phalange. La cicatrisation fut rapidement obtenue.

En mars 1934, on décide de tenter une reconstitution du pouce pour permettre les mouvements d'opposition des doigts et pour diminuer l'invalidité permanente due à cette mutilation.



Fig. 1. — Aspect du pouce.

Plan technique :

1° Préparer un greffon cutané tubulaire, pédiculé avec la peau et le tissu cellulaire de la paroi abdominale ;

2° Incorporer dans ce greffon tubulaire un greffon ostéo-périostique tibial formant squelette ;

3° Par greffe italienne fixer le greffon ostéo-cutané obtenu sur le moignon restant du pouce ;

4° Libérer le pouce reconstitué ;

5° Le modeler et l'adapter.

Ce plan a été suivi et réalisé grâce aux interventions suivantes :

A. Première étape le 16 mars 1934. — *Greffon cutané abdominal tubulaire.* — Taille d'un lambeau cutané large de la longueur de la circonférence du pouce

(1) Communication faite à la séance du 18 novembre.

au niveau de sa base restante et long de 10 centimètres. Le lambeau reste



Fig. 2. — Aspect radiologique du pouce.



Fig. 3. — Aspect du greffon tubulé.

pédiculé par son bord supérieur, il est suturé en un cylindre, la suture cutanée enfouit complètement le tissu cellulo-graisseux.

B. Deuxième étape le 17 avril 1934. — *Greffe osseuse.* — On transporte un greffon ostéo-périostique tibial dans le manchon tubulé abdominal qui présente une vitalité parfaite.

C. Troisième étape le 17 octobre 1934. — *Greffe italienne.* — La radiographie montre que le greffon tibial qui a été transporté dans l'appendice cutané a parfaitement repris. Dans ces conditions, après avivement des extrémités du greffon ossifié et du moignon du pouce, après avivement des os, on creuse une petite cupule dans la base de la phalange pour loger la base du greffon ostéo-périostique. On suture l'un avec l'autre, par points espacés, les téguments du greffon et du pouce et l'on immobilise par un plâtre.

D. Quatrième étape le 28 novembre 1934. — Libération du pouce par section du pédicule du greffon abdominal.



Fig. 4. — Aspect après greffe italienne.

Immédiatement, la couleur du moignon greffé se modifie ; le moignon est trop long et sans rigidité, la soudure entre la base de la 1re phalange et le squelette du greffon ne s'est pas réalisée.

E. Cinquième étape le 8 janvier 1935. — *Le pouce est raccourci et modelé.* — On prélève un deuxième greffon tibial que l'on fixe dans la base de la phalange. Un greffon ostéo-périostique est placé au même point pour solidariser le premier greffon osseux et le deuxième et obtenir la rigidité souhaitée.

F. Sixième étape le 5 juillet 1935. — Le second greffon est pris et en rapport avec le moignon phalangien. Le premier greffon reste isolé du second, tout se passe comme s'il existait une pseudarthrose entre les greffons. La rigidité souhaitée n'est pas obtenue encore. On décide de mettre ces deux greffons en contact et d'interposer entre eux des greffons ostéo-périostiques.

Prélèvement sous anesthésie régionale d'une dizaine de petits greffons ostéo-périostiques sur le tibia.

Ouverture longitudinale de la greffe. Recherche du greffon et dénudation et résection d'une partie du premier greffon. On le met au contact avec le second



Fig. 5. — Aspect du pouce reconsiitué.

et entre les deux, on place la totalité des petits greffons ostéo-périostiques.

Résultat favorable.

En octobre 1935, la solidité apparaît et se précise, très vite.




Fig. 6. — Aspect radiologique du squelette du pouce reconstitué.

Le 18 mai 1936, l'ensemble est devenu solide.

Etat fonctionnel : le malade peut prendre entre le pouce et l'index, sur une table, une feuille de papier, il peut aussi prendre entre ces deux doigts une bouteille lourde.

Le sillon de coaptation s'est considérablement amélioré ainsi que l'aspect des téguments.

« Le malade dit : Le matin, mon doigt est un peu froid, légèrement violacé, et je le sens mal ».

A la fin de la journée, après le travail, coloration égale du greffon et de la main. Sensibilité revenue. Grosse influence de la température sur l'aspect du néo-pouce.

Etat actuel. Octobre 1936, dix-huit mois environ après la première intervention :

Aspect très satisfaisant.

Coloration variable avec la température, pas de troubles trophiques, les tissus deviennent fermes, la greffe s'adapte.

Le pouce sert à l'opposition des doigts, il tient un objet, une feuille mince, un objet lourd, l'insensibilité terminale gêne encore le blessé.

Celui-ci a repris son métier, et son incapacité de travail s'est considérablement réduite. Le but fixé est donc atteint.

C'est le malade que je vous ai présenté à la séance du 18 novembre 1936, et qui a exécuté devant vous tous les mouvements indiqués.

Le résultat obtenu est je crois intéressant, il a demandé de la part du blessé une patience, une volonté, dont il faut le complimenter.

Les radiographies montrent les étapes principales de cette évolution.

Solidariser les éléments mous du greffon et du moignon a été facile; la difficulté s'est révélée dans la synthèse du squelette du greffon et du squelette du moignon, deux greffes osseuses et un semis de greffes ostéo-périostiques ont été nécessaires et je dois insister sur le fait que radiographiquement le squelette du néo-pouce semble s'articuler avec la tête du métacarpien.

En effet, radiographiquement, le squelette du néo-pouce comprend :

1° Une partie basale solidaire du moignon osseux phalangien et dépendant de lui, il l'a d'ailleurs subluxé en avant, c'est un segment fonctionnellement très puissant;

2° Une partie terminale indépendante de la partie basale.

3° Entre les deux, des noyaux ostéo-périostiques qui n'ont pas encore solidarisé les deux parties du squelette.

Cette pseudarthrose serrée ne constitue pas une gêne pour le blessé qui est très satisfait du résultat obtenu.

Kyste de l'humérus récidivé. Fracture spontanée. Résection humérale diaphysaire large. Reconstitution humérale par auto-greffe péronière enchevillée,

par M. B. Desplas.

Mlle D..., Sylvie, quatorze ans, est entrée le 23 juin 1935, à l'hôpital des Ménages pour une fracture du tiers supérieur de l'humérus gauche survenue après un traumatisme direct et léger.

Trois ans auparavant, cette malade avait présenté le 24 novembre 1932, une



Fig. 1. — Fracture sur kyste osseux en 1932.

fracture spontanée de l'humérus gauche. La radiographie révéla un kyste osseux, et le Dr Madier fit un évidement et un transport de greffon tibial dans la cavité. Le résultat fut très satisfaisant pendant trois ans.

Mais, le 21 juin 1935, la malade fit spontanément une fracture de l'humérus gauche au même niveau (la raison traumatique invoquée étant très discutable).

Les radiographies montrent un kyste osseux, étendu, formant une grande tache ovalaire à l'union du tiers supérieur et du tiers moyen de l'os avec une fracture, au centre du kyste, sans grand déplacement.




Fig. 2. — Fracture sur kyste osseux récidivé, 23 juin 1935.



Fig. 3. — Aspect après résection et greffe centrale, plus greffons ostéo-périostiques, 18 juillet 1935.

On décide de faire un nouvel évidement et de combler par des greffons ostéo-périostiques la cavité.

La malade est opérée le 3 juillet 1935 (Dr Desplas).

Large découverte du foyer de fracture par incision antéro-externe. Dépériostisation. L'humérus fracturé apparaît comme formé d'un bois vermoulu, rongé et perforé en plusieurs points; la coque osseuse est mince, rougeâtre et peu vascularisée. La lésion s'étend sur 8 à 10 centimètres, on l'évide et on obtient une cavité très vaste qui ne peut être comblée et dont la coque sera certainement très fragile.

Dans ces conditions, on décide de pratiquer une résection de la diaphyse



Fig. 4. Fig. 5.

Fig. 4. — Aspect le 24 octobre 1935. Cent jours après l'intervention.

Fig. 5. — Aspect le 8 janvier 1936, six mois après intervention.

humérale malade en faisant passer les traits de scie en tissu osseux rigoureusement sain. On résèque ainsi 4 centimètres — deux coupes sont nécessaires.

On prélève alors sur le péroné droit un greffon de 15 centimètres environ et on s'en sert comme greffon tuteur — cheville introduite par force dans la cavité médullaire des extrémités inférieure et supérieure de l'humérus. On place autour du greffon une quinzaine de petits greffons ostéo-périostiques pris au préalable sur la crête tibiale.

Fermeture complète sans drainage.

Mise en place d'un plâtre thoraco-brachial avec attelles immobilisant le bras sur le tronc.

Suites opératoires sans incident.

Le huitième jour, le premier plâtre est remplacé par un appareil de Pouliquen et une surveillance radiographique est instituée.

L'immobilisation complète est maintenue jusqu'au 20 septembre 1935 (soixante-quinze jours).

Tout appareil est supprimé et la mobilisation commence le quatre-vingt-dixième jour, d'abord prudente elle s'amplifie progressivement pendant plusieurs semaines, avec un contrôle radiographique mensuel.

Dès novembre 1935, la malade se sert normalement de son bras gauche. Les examens cliniques et radiographiques démontrent la reconstitution humérale.

En octobre 1936, quinze mois après l'intervention, il ne persiste que la cicatrice opératoire. L'humérus est normal, aucun signe pathologique n'est perçu.

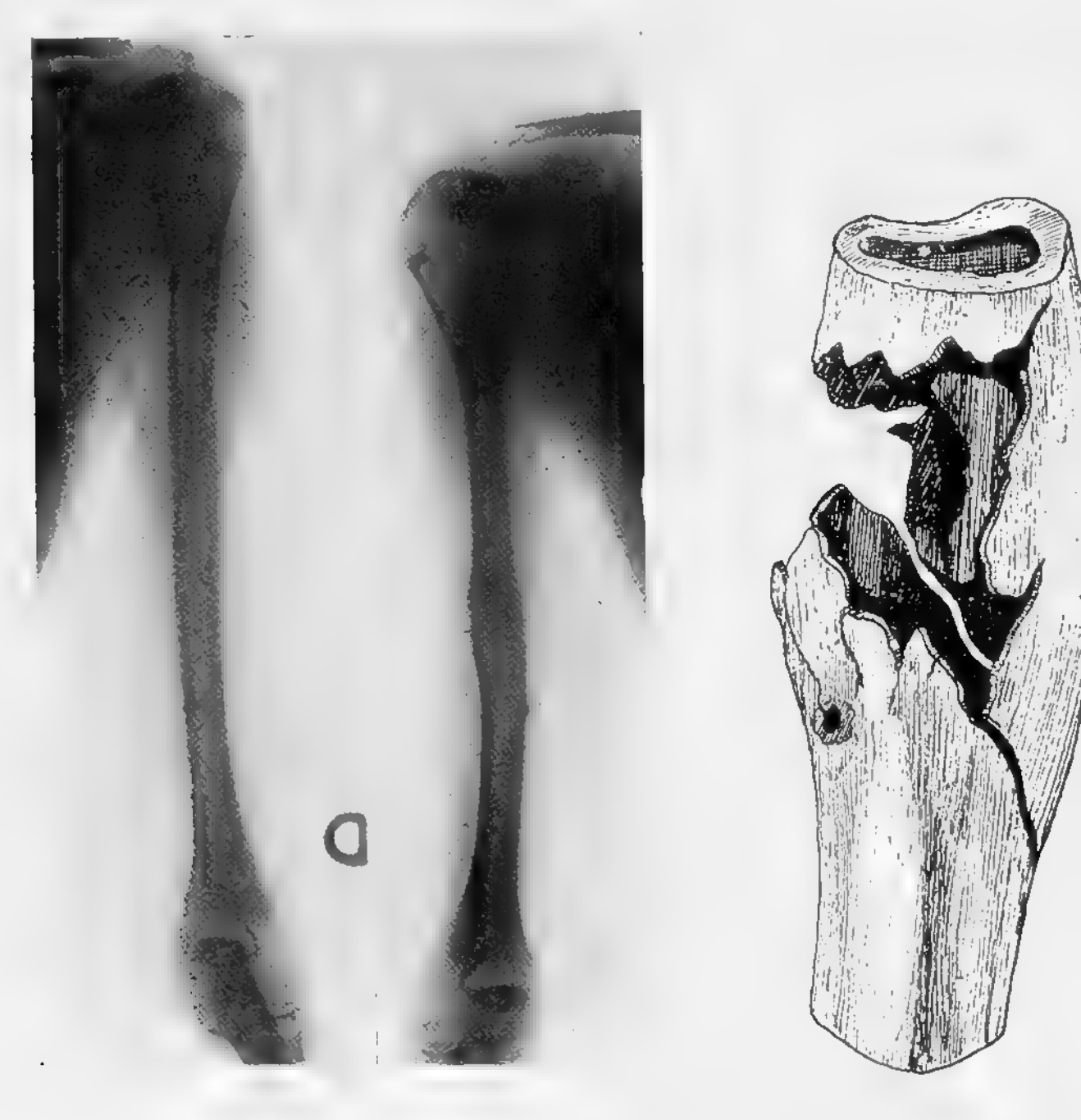


Fig. 6. Fig. 7.

Fig. 6. — Aspect comparé bras droit et bras gauche. Neuf mois après intervention.

Fig. 7. — Aspect du segment huméral réséqué.

La fonction est complète et normale ; aucune gêne articulaire n'est constatée, il n'y a aucune atrophie musculaire, ni aucune déficience de la force.

Les radiographies montrent : 1° L'état avant et après l'intervention ;

2° La progression et le développement des greffes ostéo-périostiques ;

3° L'incorporation progressive des greffons dans les segments diaphysaires ;

4° L'absence de décalcification du greffon ;

5° Enfin, le remaniement progressif du segment huméral reconstitué et son incorporation définitive dans les segments sains.

Les derniers films (octobre 1936) montrent l'analogie entre l'aspect radiographique de l'humérus droit et celui de l'humérus gauche.

Description de la pièce. — La pièce opératoire a la forme d'un cylindre irrégulier, boursouflé au centre, long de 8 centimètres, son diamètre qui est de 2 centimètres aux extrémités est de 3 centimètres au centre. Un trait de fracture la sectionne de haut en bas, une partie de la paroi osseuse manque ; vu sa frêle épaisseur elle a été brisée en plusieurs fragments au moment du traumatisme et un orifice irrégulier à bords déchiquetés permet d'atteindre la cavité intrahumérale; la paroi qui a un demi centimètre d'épaisseur aux extrémités est réduite au niveau de la boursouflure à l'épaisseur d'une carte de visite, là elle est transparente.

Examen histologique. — Aspect typique de médullite fibreuse. Les cavités médullaires (canaux du Havers) sont occupées par un tissu conjonctif jeune sans trace de tissu hématopoïétique, en d'autres points, on voit des aspects ostéoïdes et chondroïdes qui sont des phases de l'ostéogénèse et qui paraissent être expliqués par l'existence d'une fracture pathologique peu de temps auparavant.

Cette observation, intéressante par le résultat obtenu, permet d'un point de vue général d'apprécier la valeur thérapeutique des régénérations osseuses par la vieille méthode des auto-greffes vivantes par enchevillement osseux, dont notre collègue Girode a souligné les avantages il y a déjà bien longtemps et dont il détient de fort belles observations.

Laffitte, de Niort, nous a présenté des faits qui doivent retenir l'attention.

Depuis plusieurs années, j'emploie cette technique pour les réparations osseuses, en particulier pour la synthèse des fractures diaphysaires, et les résultats éloignés obtenus sont extrêmement intéressants et très nettement supérieurs à ceux des synthèses métalliques.

M. Paul Mathieu : L'observation de M. Desplas est relative à un beau succès de l'implantation d'un transplant osseux intramédullaire après résection diaphysaire de l'humérus. Je trouve d'ailleurs que ce mode d'implantation est excellent, et un de mes élèves, M. Chigot, consacre actuellement à son étude un important mémoire. Mais dans un cas de kyste osseux géant de l'humérus détruisant toute l'épaisseur d'un long segment diaphysaire, je n'ai pas cru, comme M. Desplas, devoir utiliser la résection. Je me suis borné, après évidement du kyste, à interposer entre les deux portions restées saines de la diaphyse, un greffon tibial rigide avec greffons tibiaux adjacents. J'ai laissé persister la coque osseuse, et la consolidation a été remarquable.

M. Jacques Leveuf : Le résultat qu'a obtenu mon ami Desplas est fort beau.

Pour restaurer la perte de substance consécutive à la résection de l'humérus, il a combiné l'emploi d'une cheville centrale et de greffons ostéo-périostés périphériques. Quel a été le rôle de la cheville centrale dans la consolidation ?

Depuis de longues années, je me sers exclusivement de l'enchevillement

central (fait avec l'os du sujet) pour exécuter l' « ostéosynthèse » d'une diaphyse, en particulier dans les fractures des deux os de l'avant-bras, à propos desquelles j'ai écrit un article en collaboration avec H. Godard, article qui paraîtra dans le prochain numéro du *Journal de Chirurgie*. Nous y décrivons l'évolution de la cheville.

Placée dans le canal central d'une diaphyse, la cheville d'os est résorbée plus ou moins vite, mais elle disparaît toujours et le canal médullaire se reconstitue intégralement. Ici, on ne saurait employer le terme de « greffe osseuse ». Quelle que soit l'hypothèse qu'on admette sur le mécanisme de l'incorporation d'un greffon introduit dans de la substance osseuse (phénomène de réhabitation ou greffe proprement dite), il n'en demeure pas moins que la trame collagène du greffon est utilisée par l'organisme : elle reste longtemps perceptible sur les radiographies. Au contraire, après un enchevillement central, la cheville est tout entière résorbée. Auparavant, elle a joué le rôle d'un tuteur qui maintient les fragments en attendant que l'os consolide suivant le mode habituel.

Desplas a judicieusement agi en ajoutant des greffons ostéo-périostés tout autour de la cheville centrale, dans l'intervalle des deux fragments de l'humérus qu'il avait ainsi réunis solidement. Dans leur rapport au Congrès de Chirurgie, MM. Cunéo et Rouvillois ont montré que l'enchevillement central donnait de piètres résultats dans le traitement des pseudarthroses, où il existe une perte de substance tant soit peu étendue. Il en eût été probablement de même dans le cas de Desplas s'il n'avait pris la précaution d'entourer à la cheville de greffons ostéo-périostés.

M. **Albert Mouchet** : Je voudrais souligner l'intérêt de l'observation de M. Desplas : peut-être eut-on pu, comme vient de le dire M. Mathieu, se dispenser de faire une résection d'un segment huméral. Le résultat obtenu par M. Desplas n'en est pas moins très beau.

Mais le point sur lequel je tenais à insister, c'est la rareté des récidives de fractures dans les kystes osseux que l'on a opérés par l'évidement suivi de greffe osseuse. Sur une quinzaine de kystes osseux que j'ai ainsi opérés, je n'ai vu qu'une fois survenir une nouvelle fracture au bout de deux ans.

M. **Brocq** : Je voudrais simplement souligner l'intérêt du greffon segmentaire de péroné introduit dans le canal diaphysaire.

Dans deux cas de pseudarthroses de la diaphyse fémorale, après échec d'une ostéo-synthèse par un autre chirurgien, j'ai obtenu la consolidation en usant d'un greffon segmentaire de péroné de 6 centimètres de long, introduit, dans les canaux diaphysaires, après avivement des deux bouts du fémur.

Mes radiographies sont moins belles que celles de Desplas, parce que, opérant sur un membre aux muscles rétractés, je n'ai pu, ni rendre au membre sa longueur, ni redresser parfaitement la crosse externe du fémur.

Malgré ces imperfections morphologiques, la consolidation est bonne et le résultat orthopédique suffisant.

M. **Richard** : J'appuie absolument ce que dit M. Desplas, car j'ai employé de nombreuses fois le greffon central avec des résultats excellents, notamment dans 4 cas d'ostéomyélite du tibia réséqué primitivement, où la reconstitution ne s'est pas faite ; or, par enchevillement central des deux extrémités, j'ai eu des résultats très beaux. Dans deux de ces cas, l'opération est très récente, dans les deux autres, sous l'influence de la marche, les greffons ont véritablement repris un volume et une forme tout à fait comparables à ceux du tibia normal.

M. **Desplas** : Je remercie tous les orateurs qui ont bien voulu prendre la parole, à propos de l'observation que j'ai communiquée d'un point de vue purement objectif.

Nous ne pouvons rien contre la perspective d'une nouvelle récidive. Cette malade a déjà récidivé. C'est pourquoi, et pour avoir le maximum de chances, j'ai largement reséqué la lésion. Je suis heureux de constater que tous considèrent le procédé de synthèse osseuse par cheville centrale comme supérieur à l'ostéosynthèse métallique.

La reposition sanglante dans le traitement des luxations congénitales de la hanche irréductibles ou incoercibles,

par M. **Jacques Leveuf**.

La réduction sanglante des luxations congénitales de la hanche a connu beaucoup de vicissitudes.

A la suite de l'échec des tentatives faites par Pravaz, Adams, Paci, etc., pour réduire la luxation au moyen de l'extension continue, la reposition sanglante fut exécutée pour la première fois par Hoffa en 1889, puis appliquée sur une grande série de cas par Lorenz en 1892.

En France, Kirmisson, Broca, Denucé, adoptèrent cette méthode avec un certain enthousiasme. Mais les résultats ne furent pas brillants : grosse mortalité opératoire, raideurs marquées de la hanche chez les survivants, peu de résultats définitifs satisfaisants.

Dans la suite, Lorenz mit au point une technique de réduction orthopédique qui fut rapidement adoptée dans le monde entier. Toutefois, l'expérience ne tarda pas à montrer qu'un certain nombre de luxations restaient soit irréductibles, soit incoercibles.

En se plaçant à un autre point de vue les chirurgiens anglo-saxons, les Américains en particulier, établirent que les résultats éloignés de la réduction orthopédique sont insuffisants dans une grande proportion de cas.

Ils admirent à tort ou à raison que la réduction orthopédique est souvent illusoire ; elle est en outre aveugle, brutale et plus traumatisante que les réductions sanglantes. Aussi préconisent-ils aujourd'hui l'intervention chirurgicale pour ainsi dire dans tous les cas, même à l'âge où la réduction est obtenue sans difficultés apparentes par des manœuvres orthopédiques.

Permettez-moi de ne pas envisager aujourd'hui ce côté de la question et de m'en tenir aux luxations de la hanche qui, à la suite d'une ou de plusieurs tentatives de réduction orthopédique, se sont montrées irréductibles ou incoercibles.

Ici, les échecs du traitement orthopédique paraissent une indication formelle à la réduction sanglante. Mais, en France, le traitement à ciel ouvert des luxations congénitales n'a pas gagné la faveur des orthopédistes. Leur opinion se reflète assez bien dans les conclusions du rapport que Mutel a fait en 1933 sur la réduction sanglante : même dans les cas d'échec des tentatives de réduction orthopédique les méthodes palliatives donnent des résultats au moins égaux sinon supérieurs à la réduction sanglante et cela sans exposer les sujets à des risques sévères de mortalité.

Dès mon arrivée à l'hôpital Bretonneau, je me suis attaché au problème de la réduction sanglante des luxations congénitales.

Je vous apporte aujourd'hui mes premiers résultats. Dans cette communication je discuterai la valeur des résultats acquis et j'étudierai la voie dans laquelle il convient de travailler, plus particulièrement, cette question.

Cette première série d'interventions m'a permis de me rendre compte de la disposition exacte des obstacles qui s'opposent soit à la réduction de la tête luxée, soit à la contention d'une tête réintégrée dans le cotyle.

Obstacles a la réduction. — Les obstacles à la réduction sont de deux ordres. Tout d'abord des obstacles capsulaires qu'on rencontre dans toutes les luxations irréductibles quel que soit l'âge auquel on ait opéré l'enfant : ce sont des lésions d'ordre surtout congénital, témoins de la malformation première de l'articulation.

Le deuxième groupe d'obstacles est représenté par la rétraction des parties molles, muscles en particulier. Ce sont là des lésions d'adaptation du membre luxé à sa situation nouvelle. Elles atteignent leur plus haut degré dans les luxations anciennes et élevées.

Obstacles capsulaires d'une part, rétraction des parties molles d'autre part, posent des indications opératoires essentiellement différentes. Pour aujourd'hui je laisserai de côté les luxations âgées avec la rétraction inévitable et le plus souvent invincible des parties molles qu'elles entraînent. Je m'en tiendrai aux lésions de la capsule : ce sont d'ailleurs les plus intéressantes et les plus fréquemment observées.

Sur 14 hanches que j'ai opérées, 12 entrent dans la catégorie que j'étudie (enfants âgés de trois ans et demi à neuf ans et demi). 2 seulement présentaient une rétraction invincible des parties molles (enfants âgés de quatorze et de quinze ans).

Dans une luxation congénitale de la hanche, la capsule est étirée en sablier : elle est constituée dans les formes typiques par une chambre céphalique rattachée à la chambre cotyloïdienne par un isthme plus ou moins étroit.

Au niveau de la *chambre céphalique*, la capsule adhère toujours à la fosse iliaque externe. Lorsque les adhérences sont très étendues, elles forment une sorte de ligament suspenseur qui s'oppose à l'abaissement de la tête, d'autant que la capsule est toujours très épaisse à cet endroit. C'est là une lésion fondamentale que j'ai rencontrée chez tous mes opérés.

Lorsqu'on ouvre l'articulation à ce niveau, on constate parfois que la capsule est collée à la tête du fémur tout comme le prépuce adhère au gland dans un phimosis. Ce sont les adhérences péricéphaliques sur lesquelles Putti a beaucoup insisté. J'ai constaté deux fois leur existence et seulement dans les cas où les tentatives de réduction avaient été faites auparavant : réduction orthopédique et réduction sanglante dans 1 cas; réduction orthopédique répétée à trois reprises dans l'autre cas. Je ne les ai jamais rencontrées chez les enfants qui n'avaient subi aucun traitement antérieur.

L'isthme représente au contraire une disposition caractéristique des luxations un peu anciennes. Je l'ai vu toujours très serré, sauf chez un enfant où le défilé était relativement perméable. Le terme « très serré » marque une disproportion énorme entre le volume de la tête et le défilé capsulaire : l'isthme est alors plus étroit qu'une bague ajustée au petit doigt. Chez un enfant, même l'isthme n'a pas pu être franchi avec une sonde cannelée. Inutile de dire qu'en pareil cas, toute réduction vraie est impossible par les méthodes orthopédiques.

Le plus souvent, l'isthme ne contient pas de ligament rond. D'après mon expérience, cette absence est la règle puisque je n'ai découvert l'existence d'un ligament rond qu'une seule fois chez une enfant de six ans : il était d'ailleurs si volumineux qu'il s'opposait nettement à la réintégration de la tête dans le cotyle.

Les malformations de la *chambre cotyloïdienne* semblent avoir été les moins bien décrites. Sans doute, parce que les voies d'abord employées par la plupart des chirurgiens montrent mal le cotyle. La voie que je préconise (et dont je donnerai dans un instant la description) ouvre au contraire un jour très large sur cette cavité.

Dans 5 cas, je suis tombé sur des adhérences qui masquaient le cartilage du cotyle, voile fibreux, épais, qu'il a fallu exciser au bistouri. Ce tissu fibreux dense représente le feuillet inférieur de la capsule étiré et plaqué contre le cotyle auquel il adhère.

Dans 2 cas, les débris du ligament rond formaient une saillie volumineuse qui contribuait à combler le cotyle : j'ai même trouvé une fois un fragment osseux dans la cavité.

Chez 2 autres sujets, le cotyle, mieux dessiné, était plus ou moins rempli par un coussinet graisseux, le « pulvinar » de Putti, qui, à la vérité ne constitue pas un obstacle sérieux à la réduction.

Comme beaucoup d'auteurs l'ont affirmé, j'ai pu me rendre compte que le cotyle une fois débarrassé de ces divers obstacles présente une profondeur suffisante. Autrement dit, l'incongruité manifeste entre la tête et le cotyle me paraît une disposition rare.

Tels sont les obstacles capsulaires qu'il faut lever au cours d'une réduction sanglante avant de pouvoir réintégrer la tête dans le cotyle.

Ceci fait, rien ne s'oppose en principe à la réduction. Chez mes opérés, la réduction a été obtenue, dans tous les cas, au moyen de manœuvres exécutées par un aide spécialisé. Sur ma table orthopédique, tout est combiné dès le début pour que cette réduction puisse être exécutée avec toutes garanties de sécurité au point de vue de l'asepsie. De son côté, l'opérateur agit en poussant directement sur la tête pour la diriger vers le cotyle. La réduction est parfois un peu difficile, mais j'ai pu l'obtenir dans tous les cas sans manœuvres brutales, telles que l'emploi d'un levier pour amener la tête dans le cotyle.

Obstacles a la contention. — Mais alors se pose la deuxième question : celle de la contention de la tête. C'est là un problème singulièrement plus complexe.

Les malformations de la hanche luxée, qui s'opposent à la bonne contention de la tête après la réduction, portent sur le cotyle et sur l'extrémité supérieure du fémur.

Le cotyle, nous l'avons vu, paraît toujours assez profond pour contenir la tête. Mais l'expérience a montré qu'un certain nombre de réductions obtenues ainsi (et de manière indiscutable, puisque faites à ciel ouvert) ne sont pas maintenues.

A quoi est dû ce défaut de contention?

Les divers auteurs ne sont pas d'accord sur ce point. Les uns incriminent l'aplatissement du cotyle avec son corollaire, qui est l'absence de talus supérieur, du « toit » comme on l'appelle en général. Ce toit forme butoir et empêcherait la tête de filer en haut et en arrière. Dans l'une de mes premières observations où j'avais réduit la tête aisément, il ne m'avait pas semblé nécessaire de reconstituer un toit. L'enfant avait été immobilisé en première position de Lorenz. Au bout du deuxième mois, lorsqu'on a changé le membre de position, la tête s'est échappée du cotyle. L'enfant fut mise de nouveau en première position de Lorenz. Deux autres tentatives d'extension du membre furent renouvelées en trois mois sans succès. J'ai dû alors construire un toit pour maintenir la tête en place.

A partir de ce moment, j'ai cru bon d'exécuter comme temps complémentaire de toute réduction sanglante une plastie du toit. Et cependant, certains auteurs, comme Putti, n'ont pour ainsi dire jamais recours à cet artifice. Il est vrai qu'en règle générale, les réductions sanglantes que fait ce dernier auteur portent sur des enfants plus jeunes.

Aujourd'hui, je pense que la question du toit, pour importante qu'elle soit, ne constitue pas tout le problème de la contention. L'antéversion et l'antétorsion du col jouent, à mon avis, un rôle très important dans les

difficultés qu'on éprouve à contenir la tête. Mon opinion est basée sur la série de constatations suivantes :

Dans 7 cas la réduction est restée stable en première position de Lorenz. Au cours des manœuvres ultérieures la tête n'a pas bougé, sauf dans l'observation à laquelle je viens de faire allusion où j'avais omis de reconstruire un toit.

Dans les 5 autres cas, il m'a paru, en cours d'opération, que la réduction se maintenait mieux lorsqu'on plaçait la cuisse en abduction et rotation interne (ce qu'on appelle la première position de Lange). J'ajoute que dans 3 d'entre eux la première position de Lorenz semblait incapable de maintenir la tête dans le cotyle. Chez les 5 sujets qui ont été immobilisés dans cette position de Lange, la réduction n'a pas tenu. La tête s'est échappée soit sous le plâtre, soit lors du changement de position du membre; et cela même dans les cas où le cotyle semblait profond et où la réduction avait été obtenue à ciel ouvert avec un claquement qui paraissait de bon augure. Heureusement que, dans tous les cas, sauf un, nous avons pu remettre la tête en place par des manœuvres orthopédiques assez simples. Chose curieuse, ces réductions secondaires ont été obtenues dans cette même position de Lorenz qui, au moment de l'opération, s'était montrée incapable de maintenir la réduction.

En étudiant attentivement ces observations où la tête est relativement instable après la réduction sanglante, j'ai pu me rendre compte qu'il existait toujours un degré d'antéversion très marqué du col du fémur. Ainsi, les inconvénients d'une antéversion du col me paraissent réels quoi qu'en aient pu dire certains auteurs. Et je crois qu'il faut tenir grand compte de cette déformation dans la manière de conduire le traitement.

*
* *

Les diverses malformations capsulaires et osseuses que je viens de décrire ont été observées au cours de mes interventions sanglantes. Au début elles n'entraient pour rien dans les *indications opératoires*. Dans les premiers temps, en effet, je n'ai opéré que les enfants chez qui des tentatives plus ou moins répétées de réduction orthopédique avaient échoué. Il en a été ainsi dans 6 de mes observations. Je crois intéressant de préciser à quel point ces tentatives, faites par d'excellents orthopédistes, avaient été renouvelées.

Premier cas : deux tentatives de réduction orthopédique et une tentative de réduction sanglante.

Deuxième cas : une tentative de réduction orthopédique et une tentative de réduction sanglante.

Troisième cas : trois tentatives de réduction orthopédique.

Quatrième cas : deux tentatives de réduction orthopédique.

Cinquième cas : deux tentatives de réduction orthopédique.

Sixième cas : une seule tentative de réduction orthopédique chez un sujet de six ans.

Or, ces manipulations répétées ne vont pas sans grand danger pour l'articulation, la tête du fémur en particulier. Chez l'enfant qui avait subi trois tentatives de réduction orthopédique échelonnées en quatre ans, j'ai trouvé une tête très déformée avec adhérences péricéphaliques étendues et un cotyle complètement oblitéré.

Les travaux récents d'Otto Mayr ont bien mis en lumière les résultats fâcheux de ces manœuvres de réduction orthopédique un peu trop appuyées et renouvelées à plusieurs reprises.

Mais ce qu'il y a de plus grave à mes yeux, c'est que ces tentatives sont aveugles. Rien ne permet de dire à l'avance si les manipulations échoueront ou non. Il faut pour cela essayer de réduire et maintenir réduit pendant des mois au prix de plâtres successifs. Que de temps perdu et quels dégâts pour l'organisme !

Aussi ai-je cherché le moyen de préciser les indications thérapeutiques et de me rendre compte avant toute tentative de traitement des obstacles auxquels l'on est exposé à se heurter.

La radiographie nous renseigne sur l'état des os : profondeur du cotyle, obliquité du toit, degré d'antéversion de la tête. Je dois dire cependant qu'elle est souvent trompeuse, en ce qui concerne la profondeur du cotyle en particulier. D'autre part, l'étude radiographique de l'antéversion est elle-même très difficile à faire de manière précise et je ne connais pas de technique qui soit complètement au point.

Mais pour ce qui est des malformations capsulaires, isthme, oblitération du cotyle, nous ne possédions jusqu'alors aucun moyen de diagnostic. Je me suis adressé à l'arthrographie (injection d'une substance de contraste faite dans l'articulation, avec du ténébryl en particulier) dont j'ai indiqué la technique dans un article de *La Presse Médicale*, écrit en collaboration avec Bertrand et qui paraîtra en janvier prochain. Les résultats de cette méthode me paraissent très satisfaisants et jettent un peu de lumière sur les indications thérapeutiques posées jusqu'alors à l'aveugle.

Sur les arthrogrammes il est facile de reconnaître le degré de perméabilité de l'isthme, l'existence d'adhérences péricéphaliques, l'état d'occlusion du cotyle. C'est en me laissant guider par ces indications que j'ai opéré, dans ces derniers temps, certains enfants âgés sans aucune tentative préalable de réduction orthopédique. Chaque fois les constatations opératoires m'ont prouvé que j'avais eu entièrement raison. C'est pourquoi j'ai limité cette première communication au traitement sanglant des luxations congénitales où l'irréductibilité est due à la présence d'obstacles capsulaires.

*
* *

La technique opératoire de la réduction sanglante d'une luxation congénitale doit remplir, comme nous l'avons vu, une condition primordiale : bien exposer la capsule dans son entier, chambre céphalique, isthme et surtout cotyle.

Dans les débuts j'ai eu recours à la technique de Putti que j'avais été apprendre à Bologne. Elle est, par certains côtés, séduisante, mais donne un maigre jour sur le cotyle : elle peut conduire à des échecs, là où le cotyle est complètement oblitéré. Il m'a donc fallu chercher une autre technique.

Voici celle à laquelle je me suis arrêté pour cette série de cas particuliers. La hanche est abordée en dedans du couturier. Après avoir isolé le bord interne de ce muscle, on détache son insertion supérieure, ainsi que celle du tenseur du *fascia lata* immédiatement adjacente, en enlevant le petit fragment de crête iliaque sur lequel s'insèrent ces muscles. Après avoir décollé à la rugine les insertions antérieures du moyen fessier, on arrive aisément sur la chambre céphalique de la capsule.

A partir de ce moment, on doit se porter en dedans, reconnaître et couper le tendon du droit antérieur qu'on dédouble en Z de manière à pouvoir l'allonger en fin d'opération. Ensuite on isole le tendon du psoas qu'il est indispensable de couper pour bien voir le cotyle. Chaque fois que j'ai essayé de conserver ce muscle, comme le recommande Deutschländer, j'ai constaté qu'il m'était impossible de découvrir la cavité cotyloïde. D'ailleurs, cette section est sans gravité, puisqu'elle porte sur la partie terminale du psoas qu'on reconstitue en fin d'opération.

L'articulation étant exposée dans toutes ses parties, on ouvre la capsule, on déblaye le cotyle et on termine en libérant les adhérences de la capsule à la fosse iliaque externe.

La tête peut alors être réduite dans le cotyle. J'ai déjà dit que la première position de Lorenz est la seule qui m'ait procuré des réductions stables. En terminant, je reconstitue un toit avec un petit volet osseux rabattu sur la capsule et fixé par un fragment d'os purum. Quand on n'a pas une certaine expérience il est difficile de mettre le toit strictement en bonne place. La capsule est très épaisse : lorsqu'on l'a détachée de la fosse iliaque elle forme un volumineux bourrelet au-dessus de la tête. Bien qu'on ait rabattu le toit au contact de la capsule, on est étonné de voir, sur les radiographies ultérieures, que le volet reste à une certaine distance de la tête. Il faut savoir bien disséquer et au besoin réséquer cette capsule pour mettre le toit en place convenable.

Après l'opération le sujet est immobilisé dans un plâtre. Au début j'avais tendance à mobiliser la tête très tôt, quinze jours chez certains sujets après l'opération; c'est peut être en partie à cause de cela que j'ai éprouvé quelques ennuis avec la contention de la tête. Aujourd'hui, j'immobilise plus longtemps, quatre à six semaines environ. Les contentions paraissent bien meilleures et la hanche conserve tout autant de mobilité.

Jusqu'alors, je ne me suis pas préoccupé, au cours de mes interventions, de l'antéversion du col. Tout ce que j'ai dit à ce sujet est le fruit d'observations post-opératoires. Je reviendrai sur cette antéversion du col au moment de l'étude des résultats.

Résultats opératoires. — La technique que je viens d'indiquer permet

d'opérer entièrement sous le contrôle de la vue. Les temps en sont bien réglés et se déroulent sans traumatisme et sans hémorragies. C'est pourquoi l'opération est en général très bien supportée.

Le *mode d'anesthésie* joue cependant un certain rôle dans la bénignité des suites opératoires.

Au début, j'employais une anesthésie de base au rectanol complétée par des inhalations d'éther. Quelques opérés ont été choqués : il a fallu exécuter chez eux une transfusion de sang.

Sur les conseils du professeur Mathieu, j'ai désormais recours à l'anesthésie au protoxyde d'azote dont la supériorité est incontestable.

La seule mort que j'ai eu le désagrément d'enregistrer (non seulement dans cette série mais dans mes autres opérations de réduction sanglante) n'a pas été due à l'opération, mais à l'anesthésie. L'enfant, qui avait été endormie à plusieurs reprises, avait marqué chaque fois un état de choc particulier après l'anesthésie combinée rectanol-éther. Sur la foi de mon expérience actuelle, j'ai cru que l'emploi du protoxyde d'azote pour compléter l'effet du rectanol supprimerait ces inconvénients. Or, l'enfant est morte six heures après une intervention qui s'était déroulée sans incidents. Au cours de l'enquête consécutive, j'ai appris que la tension artérielle prise au Pachon après l'administration de rectanol (comme je prescris de la faire dans tous les cas) avait indiqué une chute de tension artérielle impressionnante : la maxima était de 4 à 5 seulement. Par suite d'un fâcheux malentendu je n'ai pas été prévenu de ces incidents avant l'opération. Sinon je n'aurais pas soumis cette enfant hypotendue à un traumatisme chirurgical de cet ordre.

En ce qui concerne les *résultats immédiats* de mes interventions, j'ai pu dans tous les cas réintégrer la tête dans le cotyle sans grandes difficultés. Par contre, la contention de la tête réduite m'a procuré un certain nombre d'ennuis que je vous ai exposés en détail. Mais en définitive, la réduction a toujours été obtenue sauf dans un cas. Cet échec mérite quelques circonstances atténuantes : j'avais opéré à l'improviste chez mon maître Ombrédanne dans un cadre qui ne m'était pas familier et surtout sans table orthopédique. La réduction ne s'est pas maintenue dans le plâtre et n'a pu être regagnée dans la suite par les manœuvres orthopédiques habituelles.

Restent 10 cas réduits à ciel ouvert dont je puis vous donner les *résultats actuels*. Dans 9 cas, la fonction de la hanche est très bonne : tout au plus trouve-t-on chez deux enfants un léger degré de rotation externe avec une rotation interne un peu limitée. Dans 1 seul cas, la hanche a conservé une certaine raideur. Il s'agit de cette enfant soumise à deux tentatives de réduction orthopédique et à une tentative de réduction sanglante (technique de Putti), qui avaient échoué. Grâce à la technique actuelle, j'ai pu mettre la tête dans le cotyle, mais la réduction n'a pu être maintenue qu'après reconstitution d'un toit. Toutes ces manipulations, toutes ces opérations avaient laissé comme séquelle une attitude de la hanche en flexion et abduction que j'ai dû corriger par une ostéotomie sous-trochantérienne. Mais la

hanche conserve des mouvements très appréciables dont je ne pourrai mesurer le degré exact qu'après consolidation de l'ostéotomie.

Pour obtenir une bonne mobilité de l'articulation, il faut, bien entendu, mettre en œuvre des soins post-opératoires assidus : traitement par la chaleur, le massage, la mobilisation active et passive. Dans l'ensemble, les enfants, sauf un, ont été mis sur pied quatre mois en moyenne après l'intervention.

Les résultats fonctionnels dont vous avez apprécié la valeur sur les opérés que je vous ai présentés ne me donnent cependant pas une complète satisfaction dans tous ces cas. L'examen des radiographies post-opératoires que je vais projeter permettra de comprendre la raison de mes réserves.

Chez 4 opérés (dont une luxation bilatérale, soit 5 interventions), la réduction est excellente (âge : neuf ans et demi, neuf ans, cinq ans, quatre ans), la tête est restée centrée dans le cotyle. La mobilité de la hanche est parfaite. La démarche est pour ainsi dire normale.

Mais chez 4 autres opérés (âges : six ans et demi, six ans et demi, six ans, six ans) les radiographies consécutives ont montré une certaine évolution de la tête. La réduction qui était bonne ne s'est pas entièrement maintenue. La tête a légèrement remonté en haut et en avant jusqu'au contact du toit qui a été reconstitué. Dès lors, la tête du fémur n'est plus centrée dans le cotyle : on peut se demander s'il ne surviendra pas dans l'avenir quelqu'un de ces troubles qui sont l'apanage des articulations mal centrées. Fait remarquable, ces 4 enfants présentaient une antéversion du col très accentuée et tous ont été soumis antérieurement à des tentatives multiples de réduction orthopédique.

Les 5 résultats parfaits ont été enregistrés chez des enfants parfois plus âgés, mais où aucun traitement orthopédique n'avait été tenté. Et eependant les obstacles capsulaires, montrés par les arthrogrammes et constatés en cours d'intervention, étaient considérables et se seraient opposés sans aucun doute à toute réduction par manœuvres externes. Chez les enfants qui ont été traités d'emblée par la réduction sanglante, il n'existe aucune antéversion notable du col. Semblables constatations posent une fois encore le problème des relations qui existent entre les déformations osseuses de l'extrémité supérieure du fémur et les tentatives répétées de réduction orthopédique. Ces constatations m'engagent en outre à corriger, dans un temps opératoire particulier, l'antéversion du col, chaque fois que celle-ci se sera montrée très accusée, c'est-à-dire capable de s'opposer à une bonne contention de la tête réduite.

*
* *

Je conclurai en disant qu'il existe des luxations de la hanche où la présence d'obstacles capsulaires s'oppose à la réduction vraie, quel que soit l'âge de l'enfant.

Grâce à l'arthrographie, nous sommes en mesure, désormais, de cons-

tater d'une manière précise l'existence de ces obstacles et de poser les indications d'une réduction sanglante.

Une technique opératoire bien réglée procure la réduction anatomique en conservant à la hanche toute l'ampleur de ses mouvements.

Chez les sujets un peu âgés, en particulier, on évitera l'emploi de manipulations préalables plus ou moins renouvelées. Celles-ci échouent souvent, aggravent les malformations osseuses et risquent de diminuer la valeur des résultats fonctionnels qu'on est en droit d'attendre d'une reposition sanglante de la luxation.

M. **Paul Mathieu** : Je félicite M. Leveuf de s'intéresser à cette question capitale du traitement sanglant des luxations congénitales de la hanche, objet des préoccupations actuelles de toutes les écoles orthopédiques. Il faut bien préciser qu'il s'agit d'une chirurgie assez délicate, car les indications opératoires ne doivent s'adresser qu'à des cas définis, c'est-à-dire sans grosse rétraction des muscles sous peine de difficultés majeures de réduction qui augmentent la gravité opératoire.

Le fait que Leveuf attache une importance à la section du psoas, est très important à souligner. Suivant les données techniques de Deutschlander qui conservait l'iléopsoas, j'ai rencontré en effet les plus grosses difficultés pour découvrir le cotyle.

Les réductions sanglantes ne se maintiennent pas toujours. Est-ce par des butées parfaites qu'on doit parvenir à les maintenir, ou bien par une prolongation de la position orthopédique de réduction jusqu'à réfection anatomique du sourcil cotyloïdien ? C'est une question qui ne me semble pas résolue actuellement. Je serais heureux de savoir dans quelle position Leveuf a immobilisé ses hanches opérées et pendant combien de temps.

M. **Richard** : Je voudrais poser à M. Leveuf une question. Dans mon service, où nous faisons depuis un an des arthrographies du genou et de la hanche, nous rencontrons des difficultés surtout pour les hanches non luxées.

Par quelle voie et à quel endroit doit-on faire l'injection ?

M. **Jacques Leveuf** : Dans mon exposé oral, j'ai effleuré ou même passé sous silence certains points de ma communication qui était un peu longue. MM. Mathieu et Richard trouveront dans le texte imprimé les réponses aux questions qu'ils m'ont posées.

Étude d'une série intégrale de 621 cas d'appendicites aiguës opérées « à chaud » selon le principe « toujours et tout de suite ». Valeur de ce principe pour l'abaissement de la mortalité opératoire,

par M. **Yves Delagenière** (du Mans), associé national
(avec la collaboration de MM. **R. Meyer** et **A. Papin.**)

I. Bases de cette étude. — Le 21 octobre dernier, M. Métivet, « à propos d'un cas malheureux d'appendicectomie à chaud », invitait « les interventionnistes systématiques à publier les échecs dus à leur ardeur opératoire ».

Héritier direct d'un des auteurs et défenseurs constants du principe « toujours et tout de suite », ayant depuis douze ans moi-même toujours appliqué ce principe, j'ai cru devoir déférer à cette invitation. J'ai donc relevé toutes les appendicectomies à chaud que j'ai pratiquées depuis mon installation au Mans (mars 1929); j'ai étudié ainsi une série intégrale de 621 observations avec 17 décès (2,7 p. 100), dont *501 aiguës, suppurées ou gangréneuses sans péritonite étendue avec 2 décès (0,4 p. 100), seulement*, et 120 avec péritonites suppurées étendues avec 15 décès (12,5 p. 100). Mais tous les décès étant dus à la gravité des lésions et nullement à l'intervention, je me vois obligé de répondre négativement à M. Métivet, donc d'apporter ici l'ensemble de mes documents, pour permettre à chacun d'en juger. J'ajouterai seulement quelques mots *sur l'absence de parallélisme entre le temps écoulé depuis le début de la crise et les lésions trouvées à l'intervention; sur la technique employée qui n'est nullement « omnibus » mais au contraire graduée selon les lésions; et enfin sur nos résultats comparativement à ceux donnés par d'autres méthodes.*

Dès maintenant, je dois indiquer que ma classification des appendicites aiguës repose sur l'importance et l'étendue des lésions anatomo-pathologiques rencontrées à l'intervention, et non sur la notion du temps écoulé depuis le début de la crise. J'en indiquerai plus loin les raisons. Voici cette classification en allant du plus bénin au plus grave :

Groupe I. — Appendicites subaiguës : lésions aiguës franches des couches profondes, n'atteignant pas la couche séreuse : 266 cas, 0 mort.

Groupe II. — Appendicites aiguës simples : lésions atteignant la séreuse appendiculaire, avec réaction péritonéale limitée, mais sans gangrène, ni suppuration nécessitant un drainage : 147 cas, 0 mort.

Groupe III. — Appendicites aiguës compliquées : gangrène partielle ou totale de l'appendice, ou foyer suppurant périappendiculaire nécessitant un drainage : 82 cas, 1 mort.

Groupe IV. — Appendicites toxiques : atteinte septicémique très grave de l'état général avec lésions locales minimes : 6 cas, 1 mort.

Groupe V. — Péritonites appendiculaires pelviennes : péritonite suppurée libre mais encore limitée à la fosse iliaque droite et au bassin : 46 cas, 4 morts.
Groupe VI. — Péritonites appendiculaires généralisées : 57 cas, 9 morts.
Groupe VII. — Péritonites appendiculaires enkystées (abcès de très grosses dimensions) : 17 cas, 2 morts.

Je m'excuse de cette multiplicité des groupes : elle est inévitable, car il serait banal de rappeler combien l'appendicite est protéiforme. On peut d'ailleurs, comme je le ferai sur un autre point, établir seulement deux grandes divisions :

Groupe A. (Groupes I, II, III, IV) : appendicites aiguës, suppurées ou gangréneuses à réaction localisée;

Groupe B. (Groupes V, VI, VII) : péritonites appendiculaires étendues.

Étudions maintenant rapidement, mais cas par cas, pour répondre à l'appel de M. Métivet, les causes de décès.

Dans les deux premiers groupes, il n'y a aucun décès à signaler.

Dans le groupe III suppurées ou gangréneuses à réaction localisée, pour 82 cas, 1 mort :

Obs. 2258 : malade de cinquante-trois ans, urémique connu, opéré le deuxième jour d'une crise aiguë; mort neuf jours plus tard des progrès d'une poussée urémique apparue dès la crise appendiculaire, de toute évidence la mort n'est pas due à l'intervention.

Dans le groupe IV (appendicites toxiques), 6 cas, 1 mort :

Obs. 24344 SHD, enfant de sept ans : mort par septicémie suraiguë, malgré l'intervention.

Dans le groupe V (péritonites pelviennes), 46 cas, 4 morts :

Obs. 1058 : péritonite pelvienne opérée au septième jour; mort le dixième jour par iléus paralytique;

Obs. 2513 : péritonite pelvienne opérée à la vingtième heure, malade âgé de cinquante-trois ans; mort des progrès de sa péritonite;

Obs. 3321 : péritonite pelvienne par rupture au dixième jour d'un abcès d'appendicite traitée par refroidissement; opération douze heures après la rupture; mort par septicémie suraiguë le lendemain;

Obs. 3518-3527 : péritonite pelvienne opérée à la trente-sixième heure; reprise normale des fonctions intestinales le deuxième jour; occlusion par torsion sur bride commençant le quatrième jour, réopérée douze heures plus tard; mort vingt-quatre heures après le début de l'occlusion.

En somme, le premier malade a été opéré trop tard; le second, âgé (il est banal de rappeler que l'*appendicite est beaucoup plus grave avant dix ans et après cinquante ans*) n'a pu faire les frais de sa péritonite; le troisième est mort des conséquences d'une tentative de refroidissement; le dernier a succombé à une complication qui a demandé douze heures pour faire sa preuve... Aucun d'eux n'est mort du fait de l'intervention.

Dans le groupe VI (péritonites appendiculaires généralisées), 57 cas, 9 morts; le nombre des décès est ici forcément élevé; mais il ne faut pas

oublier que, sans intervention, tous les malades de ce groupe sont des condamnés à mort — et que certaines guérisons après l'intervention apparaissent réellement miraculeuses :

Obs. 1089 : opération le deuxième jour, mort le sixième jour de sa péritonite ;

Obs. 1497 : enfant de six ans, mort de broncho-pneumonie trois jours après l'opération ;

Obs. 1873 : enfant de *seize mois*, opéré le troisième jour, mort de sa péritonite ;

Obs. 1896 : opéré le troisième jour, mort de sa péritonite ;

Obs. 2116 : enfant de neuf ans, opéré le premier jour, péritonite généralisée avec acidose surajoutée ;

Obs. 3037 : péritonite généralisée, opérée le troisième jour chez une femme enceinte de six mois ;

Obs. 3253 : enfant de neuf ans, péritonite suppurée avec anaérobies abondants, opérée le deuxième jour ;

Obs. 3582 : enfant de huit ans, soignée pendant six jours par son médecin pour entérite, péritonite suppurée généralisée, opérée le sixième jour, morte le lendemain ;

Obs. 4006 : nourrisson de *douze mois*, opéré le troisième jour, mort le quatrième.

Tous ces malades sont morts des progrès de leur intoxication péritonéale ; 6 décès sur 9 concernent des enfants de un à dix ans.

Dans le groupe VII (*péritonites enkystées*), tous les malades — sauf un opéré le quatrième jour — n'ont été opérés qu'entre le neuvième et le vingt et unième jours du début probable de la crise ; il s'agissait dans tous ces cas soit d'appendicites méconnues, soit de tentatives de refroidissement. L'intervention s'est toujours bornée sagement à inciser et drainer la collection. Il y eut cependant 2 décès sur 17 cas :

Obs. 4075-4099 : énorme abcès drainé quinze jours après le début de la crise ; reprise fonctionnelle normale ; dix jours après l'opération, occlusion par coudure sur l'épiploon collé, deuxième intervention et mort ;

Obs. 4398-4412 : signes de très gros abcès enkysté ; ouverture simple et drainage par la fosse iliaque droite (liquide abondant séro-purulent) ; quatre jours plus tard rupture brusque d'une deuxième collection plus médiane, péritonite généralisée, mise en place d'un drainage supplémentaire, mort le soir même de septicémie suraiguë.

Dans ces deux cas, ce n'est pas le fait d'intervenir qui a causé le décès. L'intervention pourrait peut-être cependant être accusée dans le second cas : elle n'a évidemment pas rempli toutes ses indications. Supposons pourtant que, poussant plus loin, j'eusse effondré, en opérant la première fois, la paroi du deuxième abcès médian : le pus aurait aussitôt envahi la zone péritonéale évacuée en premier lieu, selon le mécanisme même qui s'est produit spontanément quatre jours après le premier drainage, et la mort serait survenue aussi rapidement. Dans ce cas sans aucun doute on aurait accusé l'intervention d'être la cause de la mort. C'eût été, à mon sens, profondément injuste : *ce qui fait la gravité de ces ruptures secondaires d'abcès enkystés* (voir aussi l'obs. 3321 du groupe IV) *c'est qu'il semble s'ajouter aux accidents locaux des accidents généraux très graves de véritable anaphylaxie* aux toxines microbiennes : première intoxication au moment de la crise, toxicité enclose pendant quinze à vingt jours, rupture et nouvelle intoxication — tel en serait le mécanisme possible.

En résumé, sur les 17 morts post-opératoires que l'on relève dans ma statistique intégrale de 621 appendicectomies à chaud, aucune n'a eu pour

cause l'intervention chirurgicale. Dans un cas seulement (obs. 4398), l'intervention a été, du point de vue logique, insuffisante — mais, poussée plus loin, elle eut abouti au même résultat et eut alors été infailliblement accusée de la mort du malade.

II. Le manque de parallélisme entre les lésions et le temps écoulé. — Je voudrais maintenant préciser les erreurs pronostiques que risque d'entraîner l'habitude de classer la gravité de l'appendicite aiguë selon le temps écoulé depuis le début de la crise. *La seule base d'appréciation du pronostic qui puisse permettre d'asseoir solidement celui-ci est celle des lésions anatomo-pathologiques rencontrées à l'intervention.*

Il ne faudrait pas faire en tous cas de la « sacro-sainte loi des quarante-huit heures » un cas particulier. Nous admettons tous que l'idéal est, en toutes circonstances, d'opérer le plus tôt possible dans l'évolution de la maladie — le plus près possible de l' « heure chirurgicale ». Cette formule générale reste vraie, et c'est en vertu du principe qu'elle énonce que nous opérons « toujours et tout de suite » en matière d'appendicite aiguë; cette manière d'agir est pour nous facile à défendre : 621 cas ne donnant, péritonites comprises, que 2,7 p. 100 de mortalité, dont vous connaissez maintenant les causes presque toutes inéluctables. N'est-ce pas une justification suffisante?

L'habitude d'opérer pendant les quarante-huit premières heures, puis, passé ce délai, de s'abstenir, va même, à la lumière des faits, apparaître assez illogique. *Quelles lésions trouvons-nous en effet après les deux premiers jours — du troisième au dixième par exemple? Les partisans de l'abstention seraient évidemment bien en peine de le dire. J'ai donc pris soin, à leur intention, de classer mes observations selon le type anatomo-pathologique d'une part, selon le moment de l'intervention d'autre part.* Voici en un tableau le résultat de ce travail : vous y verrez qu'après le troisième et même le sixième jour, on rencontre tous les types de lésions anatomo-pathologiques, les plus simples comme les plus compliquées. J'ajouterai que, à part les 17 observations de péritonites enkystées, je n'ai ren-

Tableau I.

Moment de l'intervention	Gr. I Subaiguës		Gr. II Aiguës simples		Gr. III Gangreneuses ou suppurées		Gr. IV Toxiques		Gr. V Péritonites pelviennes		Gr. VI Péritonites généralisées		Gr. VII Péritonites enkystées		Total	
	Cas	Décès	Cas	Décès	Cas	Décès	Cas	Décès	Cas	Décès	Cas	Décès	Cas	Décès	Cas	Décès
Du 1er au 2e jour.	226	0	117	0	50	1	6	1	28	2	32	3	0	0	468	7
Du 3e au 6e jour .	22	0	15	0	15	0	0	0	8	0	21	5	1	0	82	5
Après le 6e jour .	18	0	15	0	8	0	0	0	10	2	4	1	16	2	71	5

contré sur toute la série que 4 cas de « plastron » sur lesquels je reviendrai (et qui ont d'ailleurs tous guéri, quoique opérés à ce stade).

Des nombreux faits qui découlent de l'examen de ce tableau, je me contenterai de tirer les principaux :

1° *Grâce à la remarquable éducation du corps médical de notre région, tout entière fondée sur le principe « toujours et tout de suite » et sur les brillants résultats qu'il donne,* 75 p. 100 *environ des appendicites aiguës sont opérées dans les quarante-huit premières heures.*

2° *Dans les cas opérés entre le troisième et le sixième jours, on trouve plus de* 50 *p.* 100 *de cas avec lésions limitées, sans péritonite étendue et donc de pronostic excellent. C'est bien là le fait essentiel que je voulais mettre en lumière.*

Lorsqu'on opère « toujours et tout de suite », seule la gravité des lésions rencontrées établit les éléments du pronostic, quel que soit le temps écoulé depuis le début de la crise. Et s'il reste indispensable d'opérer le plus près possible du début de la crise, c'est seulement parce que *les lésions réellement aiguës s'aggravent à mesure que le temps passe ; et ceci est aussi vrai au troisième, au sixième ou au neuvième jour que dans les premières quarante-huit heures.*

En pratique, le pronostic dépend uniquement de la présence ou non d'une péritonite étendue, comme le montre le tableau suivant :

TABLEAU II.

MOMENT de l'intervention	GROUPE A Lésions aiguës, suppurées ou gangréneuses mais limitées Groupes I, II, III, IV			GROUPE B Péritonites étendues Groupes V, VI, VII		
	Cas	Décès	Décès p. 100	Cas	Décès	Décès p. 100
48 premières heures .	408	2	0,5	60	6	10
Après 48 heures . . .	93	0	0	60	9	15

Nous voyons ici que 93 malades sans péritonite étendue, opérés — malgré la « sacro-sainte loi des quarante-huit heures » — entre le troisième et le dixième jour après le début de la crise, ont *tous* guéri. Peut-on affirmer que, chez tous, les tentatives de refroidissement auraient été suivies de succès ? Dans 43 cas au moins (groupes II et III), le refroidissement ne pouvait plus être réalisé, et tout délai dans l'intervention eût mené ces malades inévitablement à la péritonite, étendue avec son taux toujours élevé de mortalité.

En résumé, des faits rapportés ci-dessus et de l'examen de ces deux tableaux nous pouvons tirer les conclusions suivantes :

1° *Dans une statistique intégrale de* 621 *cas d'appendicites aiguës opérées*

« tout de suite », tous les décès survenus ont été la conséquence de la gravité des lésions observées, aucun ne saurait être considéré comme à mettre au compte de l'intervention.

2° *Le temps écoulé entre le début clinique de la crise et le moment où le chirurgien voit le malade ne donne aucun renseignement sur la gravité des lésions* (certaines gangrènes et même péritonites généralisées se développant en quelques heures), alors qu'au contraire, dans notre série, 15 p. 100 des formes subaiguës et 20 p. 100 des formes aiguës simples (stades de lésions sans gravité réelle) ont été opérées après le troisième et même le sixième jour.

3° *Dans les formes sans péritonite étendue, la mortalité est pratiquement nulle* (réserve faite pour les formes toxiques), *quel que soit le moment où l'on opère.*

4° *Dans les péritonites appendiculaires étendues, enkystées ou non, l'intervention s'impose : elle doit être aussi précoce que possible et ne peut être différée.* Le pronostic est toujours réservé, même dans les deux premiers jours, en particulier chez l'enfant.

III. La technique opératoire. — Mais, pour que la formule « toujours et tout de suite » donne les résultats que l'on est en droit d'en attendre, il est essentiel qu'elle s'appuie sur une technique rigoureuse.

Je ne décrirai pas ici la technique établie par mon père, car elle est détaillée dans le livre où j'ai rassemblé naguère le fruit de sa longue expérience[1]. Ses élèves (Meyer; Papin, au Mans; Ramsdell, à New-York; d'autres encore) et moi-même l'utilisons toujours avec succès. Pour ma part, j'y ai pourtant apporté des modifications de détail, que je veux indiquer brièvement ; puis il me faudra insister sur la manière dont il comprenait et pratiquait le drainage.

C'est d'abord l'*incision que j'ai réduite au minimum*, en vertu de ce principe évident qu'on peut toujours agrandir ensuite si le besoin s'en fait sentir. C'est ainsi que 80 p. 100 environ des cas rapportés ci-dessus ont subi l'ablation de l'appendice par une incision de 2 *centimètres* exactement ; dans bien des cas chez des petites filles, dans un souci de seule esthétique, j'ai même réduit l'incision à 12 ou 15 millimètres, utilisant dans ce cas des écarteurs étroits que j'ai fait spécialement construire. On ne devrait plus voir, à mon sens, de ces incisions immenses de 10 et même 12 centimètres, comme j'en ai vu quelques-unes autour de moi, même dans des cas d'appendicite opérée à froid.

Si les adhérences locales gênent le déroulement habituel du cæcum, ou qu'il existe une typhlite associée, il suffit d'agrandir un peu l'incision pour manœuvrer à l'aise. Il est d'ailleurs absolument exceptionnel que j'aie été obligé d'agrandir l'incision au delà de 3 cent. 1/2. Je n'ai eu à le faire que dans des cas d'appendice véritablement ectopique, fixé en position sous-

1. *Cinquante techniques chirurgicales*, de Henri Delagenière. Masson, 1933.

hépatique, ou d'appendicite « à gauche » due à un défaut d'accolement du côlon (2 observations).

L'incision minima, en supprimant totalement le danger d'éventration, permet de laisser les malades reprendre très tôt leur activité normale ; ils quittent la clinique entre le septième et le neuvième jour (sauf drainage) et sont rendus à la vie normale le quinzième jour. Mon fils, rentré chez moi le quatrième jour, est retourné au lycée le onzième jour. Un de mes cousins, médecin lui-même, porteur d'une incision de 3 centimètres nécessitée par quelques adhérences, ramené chez moi le quatrième jour, profitait le lendemain de ce que j'avais le dos tourné pour aller faire des courses en ville et, d'autorité, rentrait chez lui le neuvième jour en conduisant lui-même sa voiture en une seule étape de 140 kilomètres.

L'incision très petite oblige à ouvrir le péritoine en l'attirant d'abord vers la surface : le sac péritonéal se trouve ainsi éversé, il protège les plans superficiels ; c'est peut-être à cette manœuvre que je dois de n'avoir jamais observé d'abcès secondaire de la paroi dans les cas non drainés, même après ablation d'un appendice perforé ou gangréneux.

En même temps qu'à pratiquer de petites incisions, j'ai appris chez mon maître M. Robineau à ne pas enfouir le moignon appendiculaire, simplification qui présente certainement des avantages dans l'appendicite aiguë. J'ai eu quatre fois l'occasion de réopérer pour d'autres affections abdominales des malades que j'avais appendicectomisées sans enfouissement, et je n'ai pu chez aucune retrouver trace ni du fil, ni du moignon.

Reste à préciser le traitement appliqué aux diverses lésions rencontrées à l'ouverture du ventre.

Tout appendice, sauf dans le cas de péritonite étendue enkystée, doit être enlevé. *Dans certains cas sans péritonite étendue (groupe A)*, même si l'appendice est perforé ou gangréné, si la fosse iliaque apparaît presque propre, le ventre est soigneusement refermé. Après quelques hésitations, j'ai en effet suivi prudemment, dans des cas choisis, les idées de M. Ombrédanne à ce sujet ; j'ai actuellement 12 observations de gangrène partielle (sans compter les cas de simple perforation) de l'appendice chez l'adulte traitées par appendicectomie simple, nettoyage et fermeture immédiate : tous ces cas ont guéri sans incident, tous les malades ont pu rentrer chez eux le huitième ou le neuvième jour après l'opération.

Restent les cas où il est impossible de ne pas drainer : collections purulentes limitées (fréquentes dans l'appendicite rétrocæcale) et péritonites suppurées. Dans ces cas — où l'incision de Henry Delagenière prend toute sa valeur pratique —, deux principes formels dominent toute la conduite à tenir : *évacuer immédiatement le plus possible de pus avant de drainer* ; *et ne jamais, sous aucun prétexte, laisser une mèche à demeure dans le ventre.*

Le premier principe n'a nul besoin d'explication. Le second, au contraire, est à l'heure actuelle complètement méconnu par nombre de nos collègues. Le méchage est pourtant la cause de bien des accidents secondaires, dont certains désastreux. Tout le monde est d'accord, en présence d'un foyer septique circonscrit en péritoine libre, sur la nécessité absolue

d'enlever ce foyer — ici l'appendice. Or, *mettre ensuite des mèches dans le ventre*, ce n'est pas du tout mettre une barrière, c'est en réalité fixer les éléments septiques et *créer ainsi un deuxième foyer septique à la place du précédent.* Les mèches absorbent peut-être les liquides septiques, mais si elles les évacuent, ce n'est pas forcément par leur partie extériorisée. Mettre un Mikulicz dans une région largement dépéritonisée et à septicité faible peut assurer un drainage étendu utile, au prix d'ailleurs de réactions thermiques nettes; mécher un péritoine gravement infecté n'aboutit qu'à réaliser un « milieu de culture » en plein ventre, qu'à créer un nouveau foyer d'infection là où la règle thérapeutique formelle est de n'en point laisser. Henri Delagenière, avec une expérience personnelle de plus de 2.300 cas d'appendicites aiguës, estimait que *l'abandon systématique du méchage* (qu'il avait au début souvent employé) *avait réduit de plus de moitié la mortalité des appendicites suppurées.*

En toutes circonstances, le drain de caoutchouc s'adapte parfaitement aux nécessités du drainage : simple tube court dans un foyer (nettoyé) limité à la fosse iliaque (pas un décès dans ces conditions dans notre série); drain unique dans le Douglas (asséché) en cas de péritonite suppurée limitée à la fosse iliaque et au petit bassin; drains multiples en cas de péritonite suppurée généralisée.

Dans tous les cas, le facteur essentiel de succès réside dans l'issue des drains juste en face de l'épine iliaque antérieure et supérieure droite, *point rigoureusement déclive pour tout l'abdomen dans le décubitus latéral droit,* toujours imposé au malade après toute intervention après drainage.

Il se forme parfois, dans les péritonites suppurées étendues, une petite collection secondaire qui s'enkyste dans le Douglas : ce fait, annoncé par les signes classiques, ne m'a jamais paru inquiétant; dans tous les cas observés, la petite collection s'est évacuée spontanément par le rectum et n'a laissé aucune séquelle.

Dans les cas de péritonite étendue enkystée (gr. VII) — de ces énormes abcès contenant de 1/2 litre à plusieurs litres de liquide hyperseptique et qu'on ne voit et n'opère dans la règle qu'à partir du neuvième et dixième jour au plus tôt — j'ai *complètement renoncé non seulement à enlever l'appendice, mais même à le chercher.* Dans ces cas, il existe une barrière naturelle continue, qu'il faut respecter à tout prix, entre le péritoine libre et la zone infectée; or, la recherche de l'appendice risque d'effondrer cette barrière, accident qui équivaut à une condamnation du malade. D'ailleurs, dans 14 cas sur 15 opérés ainsi, je n'ai pas eu à réintervenir; dans le quinzième cas, j'ai dû ouvrir, un an plus tard, une petite collection sous la cicatrice, sans rechercher non plus l'appendice, et le malade est guéri depuis plus de trois ans. Il semble que l'appendice se détruise presque entièrement dans ces grands foyers septiques.

Reste la question du plastron. Je ne donne pas ce nom à l'énorme masse adhérente perçue dans les cas que je viens de décrire. Je n'ai observé de *plastron*, au sens que nous donnons tous à ce mot, que *dans 4 cas sur les 153 cas* opérés après le treizième jour. Évidemment, j'ai trouvé maintes

fois, même dans les deux premiers jours, l'épiploon collé sur l'appendice infecté; mais, dans tous ces cas, il n'existait cliniquement qu'une masse limitée, en boule, relativement mobile; à l'intervention, il suffit de décoller l'épiploon, et, s'il apparaît trop infecté, de le réséquer partiellement en même temps que l'appendice.

Les 4 cas de *plastron vrai* — placard douloureux, étendu et surtout absolument fixé — que j'ai rencontrés, m'ont tous montré à l'intervention l'*existence d'une typhlite aiguë associée à l'appendicite*. Je crois utile de rapporter ici en détails une observation où j'ai pu suivre moi-même (car il s'agissait d'un de mes proches) tous les temps de *formation de ce plastron avant qu'apparût aucun signe d'appendicite*, et où les lésions ont été vérifiées opératoirement et histologiquement :

Dans les derniers jours de décembre 1930, ma femme commence à souffrir de douleurs abdominales localisées à droite. Le 5 et le 6 janvier, elle souffre suffisamment pour m'en avertir; je recherche les signes d'appendicite sans rien trouver. Elle passe à Paris les deux jours suivants et rentre, souffrant toujours; température 39°. Le 9, nouvel examen négatif. Le 10, sensation de cæcum gros, la fosse iliaque est, dans son ensemble, un peu sensible, mais il n'y a aucune réaction, même légère, au point de Mac Burney; pensant à de l'encombrement cæcal et ne trouvant rien d'appendiculaire, je me résous à donner une purgation, qui agit normalement. Le 11, état stationnaire. Mais, le 12, au matin, reprise franche des douleurs; à l'examen, je trouve une légère sensibilité au point de Mac Burney; je fais venir notre médecin, le Dr Langevin, qui déclare : « Appendicite probable; dans le doute, il vaut mieux intervenir qu'attendre. » J'opère une demi-heure après.

A l'intervention, la petite incision habituelle de 2 centimètres tombe sur une masse agglutinée entourée de liquide réactionnel abondant clair. Dans l'impossibilité de dégager ainsi l'appendice, j'agrandis l'incision jusqu'à 3 cent. 1/2. Je peux alors extérioriser, après décollement de plusieurs anses grêles adhérentes, une masse formée du cæcum coiffé de l'épiploon et dans laquelle l'appendice semble être enfoui. Je décolle soigneusement l'épiploon, résèque les quelques centimètres infectés, et enlève l'appendice. Le cæcum est infiltré et cartonné en totalité. Le Douglas, rempli de liquide séro-purulent, est épongé, un drain y est placé et la paroi refermée à quatre plans. La fièvre persiste quarante-huit heures, puis tombe; le drain est enlevé le quatrième jour; la malade rentre à la maison le septième jour, part au bord de la mer le dix-huitième jour et joue au golf dès le vingt-deuxième jour après l'opération.

Mais, ce qui est le plus intéressant, c'est l'examen histologique de l'appendice (Dr Beauchef) : on voit nettement sur les coupes de l'appendice l'*infiltration leucocytaire se produire de dehors en dedans*, alors que la muqueuse n'est pas malade. De toute évidence, dans ce cas avec plastron vrai, *la typhlite a précédé l'appendicite*, ce qui explique bien le schéma clinique si spécial. Mais, dans ces cas, comme le précisait le Dr Beauchef en me remettant le résultat de son examen, « c'est le cæcum qui est malade, mais c'est l'appendice qui tue ».

C'est ici l'intervention systématique, dès le diagnostic posé, qui a permis d'enrayer l'apparition de lésions graves et d'éviter peut-être le pire.

Le plastron vrai s'est donc montré très rare dans ma série de cas; il y a toujours été lié à une inflammation associée du cæco-ascendant, ce qui explique qu'on le voie toujours s'étendre plus vers le haut que vers le bas. Nos 4 cas opérés ont guéri facilement après simple ablation de l'appendice

et d'un fragment épiploïque, suivie de quelques jours de drainage et pratiquée dès que le diagnostic a été posé. Donc, *même en cas de plastron, l'intervention immédiate me semble justifiée*, voire supérieure à toute thérapeutique d'attente, comme va noús le montrer, en quelques mots, l'étude sommaire des résultats.

IV. Les résultats. — J'ai déjà, en 1934, publié (*Archives franco-belges de Chirurgie*, 1933-1934, p. 129) les résultats obtenus par la formule « toujours et tout de suite » appuyée sur la technique rigoureuse dont je viens de préciser quelques éléments.

Je rappelais alors que l'éducation du Corps médical avait, de 1900 à 1910, dans notre région, permis d'opérer de plus en plus tôt et de ramener la mortalité des appendicites aiguës de 22 à 12 p. 100. Puis l'adoption par Henry Delagenière de la formule et de la technique ci-dessus ramenait la mortalité, de 1910 à 1930, à 4,6 p. 100 pour 1.088 cas, et même à 2,6 p. 100 pour les 423 derniers cas des années 1920-1930. Cet abaissement régulier entre les mains d'un même chirurgien est particulièrement instructif.

Au Mans, ses élèves obtenaient des résultats à peu près semblables (en 1933 : Meyer, 3,1 p. 100 avec 582 cas, A. Papin, 3,6 p. 100 avec 278 cas). Vous venez de voir que la mortalité de mes 621 cas est de 2,7 p. 100. Bien loin de nous, enfin, aux Etats-Unis, *où l'appendicite tue officiellement encore 25.000 à 30.000 personnes par an*, E. G. Ramsdell, de New-York, qui avait étudié la technique de mon père au Mans, en 1918-1919, n'a que 2,4 p. 100 de mortalité pour 530 appendicites aiguës, opérées, précise-t-il, selon « the Delageniere slogan of operate toujours et tout de suite ».

Le chiffre tout à fait remarquable de 1,7 p. 100 de mortalité apporté ici par M. Duval met également bien en relief l'importance de l'intervention immédiate. Il est, d'ailleurs, en fait, l'équivalent exact des nôtres, puisqu'il s'agit d'un service d'adultes seulement, et nous avons vu que, dans notre série, 8 décès sur 17 sont survenus chez l'enfant de moins de dix ans, beaucoup plus sensible que l'adulte aux infections péritonéales.

Or, la discussion qui avait eu lieu à la Société de Chirurgie en 1931 donnait des chiffres de mortalité variant de 2,8 p. 100 à 17,64 p. 100, en moyenne 9 p. 100 environ.

D'autre part, l'Académie de Médecine de New-York, ayant fait, en 1935, relever 4.542 cas d'appendicite aiguë dans les hôpitaux, a trouvé une mortalité moyenne de 7 p. 100.

D'où proviennent ces différences? Tout ce que je puis dire, c'est que l'abaissement de la mortalité, en ce qui nous concerne, est dû à trois faits principaux :

1° L'intervention systématique « toujours et tout de suite » ;

2° La réduction de l'intervention au minimum de gestes nécessaires : petites incisions, non-enfouissement, etc. ;

3° La suppression absolue des mèches et l'utilisation du drainage déclive latéral droit dans les péritonites.

V. — Je conclurai d'un mot : *l'idéal serait évidemment que notre « tout*

de suite » puisse venir toujours se situer dans les premières quarante-huit heures; comme l'a dit M. Duval, nous n'aurions plus alors à discuter la conduite à tenir, car il n'y aurait plus de morts par appendicite, sauf de rares cas de péritonite d'emblée suraiguë.

Mais si la famille avertit le médecin trop tard, ou si celui-ci éprouve des difficultés de diagnostic, ou s'il tente de refroidir les lésions sans appeler le chirurgien, ce délai optimum peut être dépassé.

Dans ce cas, il ressort clairement de notre étude que *si, après le troisième jour, le « tout de suite » n'est plus absolument l'idéal, c'est encore lui cependant qui donne le moins de déboires et permet de sauver le plus de malades.*

M. Métivet : Je compte lire dans nos Bulletins la communication de M. Delagenière. Dès maintenant, je lui demanderai seulement ceci : en présence d'un foyer inflammatoire péri-appendiculaire opéré au quatrième ou au cinquième jour, cherche-t-il *systématiquement* à enlever l'appendice ?

M. Delagenière : Oui; je l'ai toujours enlevé dans ces cas. Les lésions dont parle M. Métivet rentrent dans le cadre du groupe III de ma classification; il s'agit là de lésions péri-appendiculaires mais limitées, relativement peu étendues; et, dans ce cas, j'ai toujours systématiquement recherché et enlevé l'appendice.

Les seuls cas où j'ai laissé celui-ci, sans même le rechercher, concernent des lésions très étendues (groupe VII); à cause de cette extension, et pour éviter toute confusion avec les simples « foyers inflammatoires péri-appendiculaires », je les ai dénommées « péritonites étendues enkystées ». Dans ces cas, on trouve des abcès énormes, fétides, hyperseptiques, qui, après évacuation, laissent des cavités où l'on mettrait les deux poings : c'est du moins le cas pour mes 17 observations du groupe VII. Tous ces malades, sauf un, opéré à ce qui semblait être le quatrième jour, ont d'ailleurs été opérés beaucoup plus tard, entre le neuvième et le quinzième jour; ce délai explique peut-être que je n'ai pas eu à réintervenir, sans doute grâce à la destruction presque complète de l'appendice dans ces énormes foyers à évolution prolongée.

Mais, je le répète, dans tous les autres cas sans exception, et en particulier dans tous les cas que vise la question de M. Métivet, l'appendice a été enlevé au cours de l'intervention — dont c'était en fait le seul but.

PRÉSENTATION DE MALADE

Pseudarthrose du col fémoral consécutive à une coxa-vara dite de l'enfance ou à fissure verticale,

par M. **Boppe**.

J'ai l'honneur de vous présenter un malade âgé de trente-cinq ans, porteur d'une pseudarthrose très ancienne du col du fémur gauche.

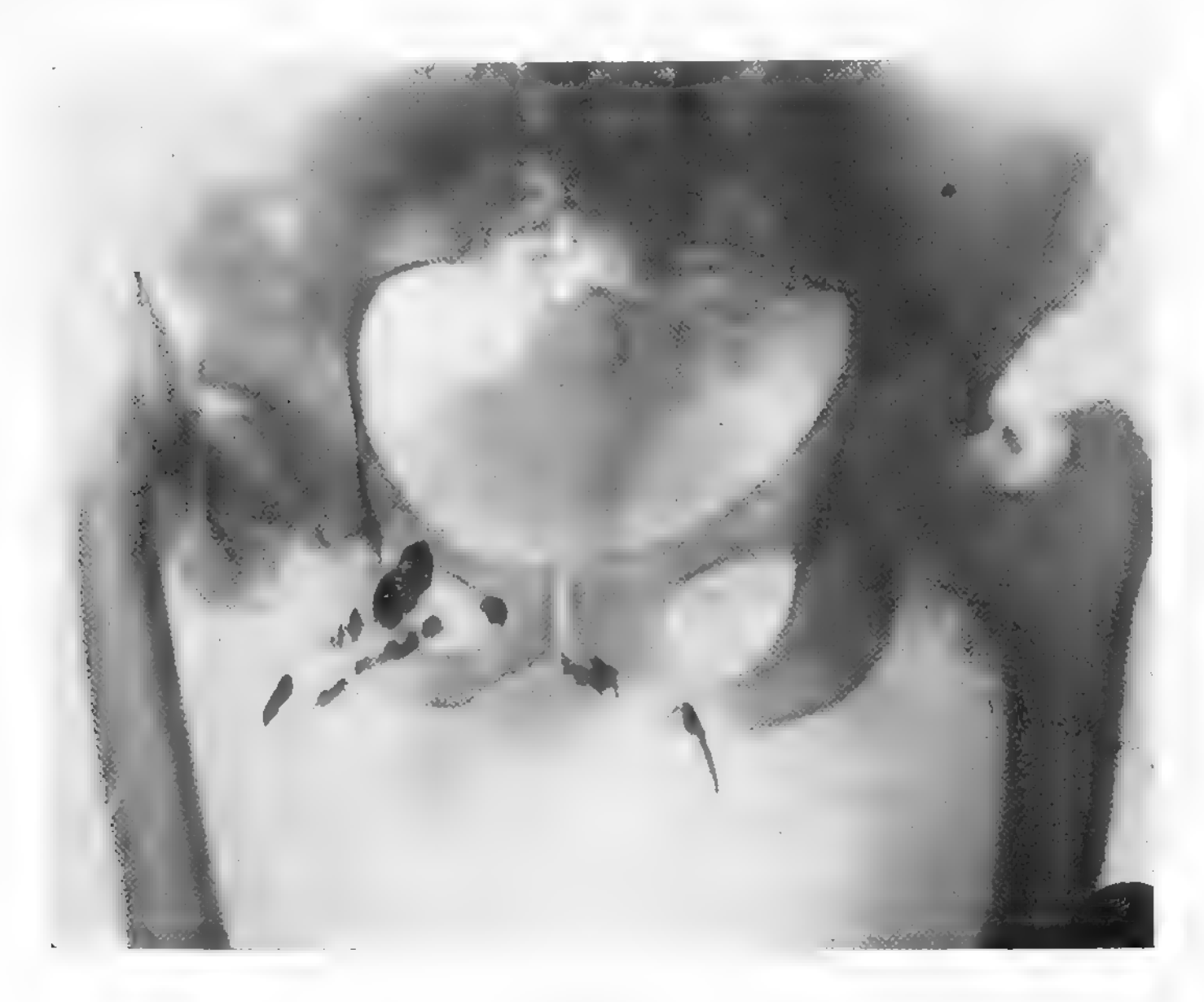


Fig. 1.

Cet homme m'a été très aimablement adressé par M. Baumgartner, en avril 1936, pour boiterie douloureuse très accentuée de la hanche gauche.

Jusqu'en 1924, il marchait sans fatigue et sans douleur malgré un certain degré de boiterie remontant, selon ses dires, à l'enfance, mais dont il ne s'était jamais préoccupé A cette époque, il tombe en descendant d'un autobus, éprouve de la peine à se relever. Transporté dans un hôpital, il reste alité plusieurs semaines, puis reprend progressivement son activité. Une radiographie pratiquée à ce moment fait porter le diagnostic de fracture du col. En réalité, ce cliché est absolument superposable aux clichés récents de 1936 et, à cette époque, la pseudarthrose était déjà constituée depuis longtemps.

Durant une dizaine d'années, cet homme énergique accomplit sans trop de difficultés son métier de représentant de commerce. En réalité, il marche

très peu, boitant fortement, faisant ses tournées en automobile. Depuis deux ans, il a dû abandonner sa voiture, il est obligé de marcher ; ses souffrances s'accentuent, il ne peut plus accomplir son métier, devant s'arrêter au bout de quelques centaines de mètres.

A l'examen, boiterie gauche très-accentuée, ensellure lombaire, Trendelenbourg positif. En position couchée, le membre gauche est en flexion-adduction, raccourcissement réel de 5 centimètres.

La radiographie du côté gauche montre qu'il s'agit d'une pseudarthrose du col. La tête pommelée a fortement coulé en dedans et en bas. Le col est extrêmement court à 45° sur le trochanter, très remonté presque au contact de l'aile iliaque (fig. 1).

L'histoire de ce malade, la lecture des clichés nous font porter le dia-

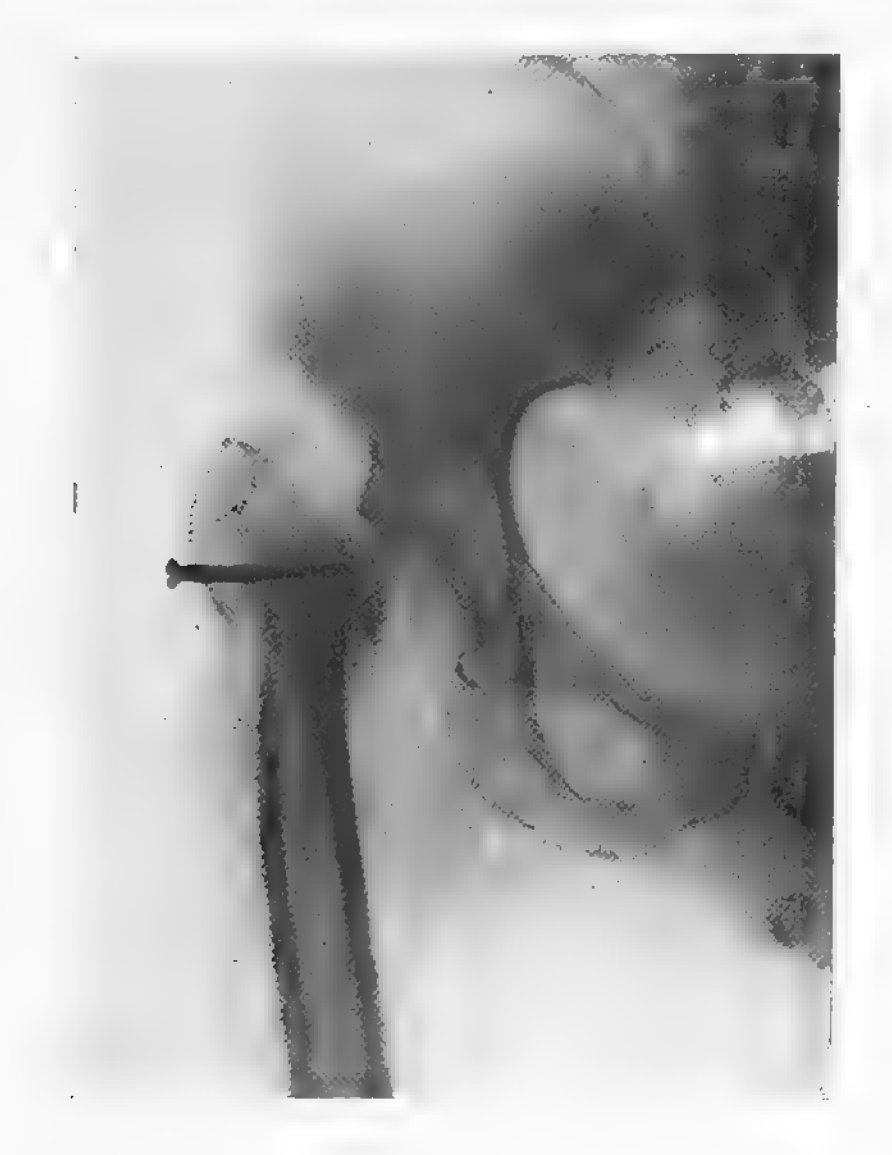


Fig. 2.

gnostic de pseudarthrose consécutive à une coxa-vara de l'enfance, dite encore coxa-vara congénitale à fissure verticale.

A notre avis, ce diagnostic est certain, car si l'on examine le fémur du côté opposé, on constate l'existence de ce côté d'une forme légère de coxa-vara de l'enfance : angle d'inclinaison à 100°, col petit en miniature, trochanter haut, tête en antéversion.

Après avoir hésité, je suis intervenu chez ce malade fin mai dernier. J'ai enlevé la tête nécrosée qui, fait intéressant, était encore mobile dans le cotyle. Du côté du col, il existait une surface lisse chondroïde. Dans ces conditions, j'ai pu amener ce moignon cervical en regard du cotyle, puis après section du grand trochanter et mise en abduction du membre j'ai enfoncé le col dans le cotyle. Le trochanter fut finalement réinséré aussi bas que possible sur la diaphyse avivée (fig. 2).

Actuellement, le résultat est satisfaisant. Le raccourcissement a été ramené à 3 centimètres. La mobilité de la hanche est de 80° en flexion, 30° en abduction. Le malade accuse encore quelques crampes dans la région des adducteurs. Trendelenbourg positif.

J'ai cru intéressant de vous présenter ce malade à cause de l'étiologie spéciale de sa pseudarthrose.

Il est assez rare, en effet, que la coxa-vara de l'enfance aboutisse chez l'adolescent et l'adulte à la forme grave de pseudarthrose, mais cette évolution possible se comprend facilement si l'on admet que la lésion essentielle de la coxa-vara de l'enfance est une aplasie du col fémoral qui se développe mal et dont l'ossification est profondément troublée comme si la région cervicale métaphysaire était incapable d'ossifier correctement la production du cartilage conjugal. Je crois, comme Tavernier et Pouzet, de Lyon, à qui nous devons une très belle étude sur l'évolution de ces coxa-vara de l'enfance, que la pseudarthrose siège en plein col et non à l'union du col et du cartilage conjugal.

ÉLECTION DE DEUX ASSOCIÉS NATIONAUX

Premier tour de scrutin :

Nombre de votants : 74. — Majorité absolue : 38.

MM.	Delaye (armée)	32	voix.
	Fontaine (Strasbourg)	32	—
	Folliasson (Grenoble)	28	—
	Roques (armée)	24	—
	Meyer-May (Hanoï)	9	—
	Errard (Vendôme)	7	—
	Fiévez (Malo-les-Bains)	7	—
	Panis (Commercy)	4	—
	Pellé (Rennes)	2	—
	Richer (Lyon)	1	—
	Bulletin blanc	1	

Aucun des candidats n'ayant obtenu la majorité absolue, il est procédé à un second tour de scrutin qui donne les résultats suivants :

Nombre de votants : 73. — Majorité absolue : 37.

MM.	Fontaine (Strasbourg)	59	voix.	Elu.
	Delaye (armée)	49	—	—
	Folliasson (Grenoble)	19	—	
	Roques (armée)	9	—	
	Meyer-May (Hanoï)	3	—	
	Salmon (Marseille)	2	—	
	Bulletins blancs	2		

Le Secrétaire annuel : M. ANDRÉ MARTIN.

Paris. — A. MARETHEUX et L. PACTAT, imp., 1, rue Cassette.

MÉMOIRES

DE

L'ACADÉMIE DE CHIRURGIE



Séance du 2 Décembre 1936.

Présidence de M. Henri ROUVILLOIS, *président.*

PROCÈS-VERBAL

La rédaction du procès-verbal de la précédente séance est mise aux voix et adoptée.

CORRESPONDANCE

La correspondance comprend :

1° Les journaux et publications périodiques de la semaine.

2° Des lettres de MM. MAUCLAIRE, DESMAREST s'excusant de ne pouvoir assister à la séance.

3° Une lettre de M. MAISONNET sollicitant un congé d'un mois.

4° Des lettres de MM. DELAYE (Armée) et René FONTAINE (Strasbourg) remerciant l'Académie de les avoir nommés associés nationaux.

5° La séance annuelle de l'Académie de Médecine au cours de laquelle seront proclamés, par M. HARTMANN, président, les prix et récompenses décernés en 1936 aura lieu le mardi 8 décembre à 15 heures.

6° Une lettre de la Société de Pathologie comparée invitant les membres de l'Académie de Chirurgie à assister à sa séance solennelle annuelle qui aura lieu le mardi 8 décembre, à 16 h. 30, à l'Hôtel des Sociétés Savantes.

7° Un travail de M. José ARCÉ (Buenos-Ayres) intitulé *Pneumectomie totale (le tampon drainage en chirurgie endothoracique).*

8° Un travail de M. J. J. HERBERT (Aix-les-Bains), intitulé : *Tumeur abdominale kystique rétropéritonéale d'origine nerveuse. Ablation. Guérison avec séquelle.*

M. MOULONGUET, rapporteur.

Publication périodique hebdomadaire.

9° Un travail de MM. P. Santy (Lyon) et Michel-Béchet (Avignon), intitulé : *Infarctus génito-pelvien consécutif à des manœuvres abortives.*

M. Ameline, rapporteur.

10° Deux travaux de M. Errard (Vendôme), le premier intitulé : *Deux cas d'appendicite pelvienne aiguë perforée dans la vessie.* Le second intitulé : *Kyste hématique de la rate.*

M. Moure, rapporteur.

NÉCROLOGIE

Décès du Dr Defontaine, associé national de l'Académie. Allocution de M. le Président.

J'ai le regret d'annoncer à l'Académie le décès du Dr Defontaine, du Creusot, associé national de notre Compagnie, à laquelle il appartenait depuis 1889.

Reçu interne des hôpitaux de Paris en 1878, dans la même promotion que MM. Siredey et Pierre Marie, il a été, en 1879, à la Salpêtrière, le premier interne de Terrier qui le tenait en particulière estime.

Il a été de ceux qui, avec Ch. Perier, Lucas-Championnière et Paul Berger ont assisté Terrier, à l'époque où il opérait dans le petit appartement réservé autrefois au chirurgien en chef de la Salpêtrière, et que Terrier avait transformé, en 1879, en un petit service d'isolement pour y pratiquer des laparotomies. Il a été également de ceux qui ont assisté aux fameuses recherches sur la stérilisation du matériel opératoire : instruments et objets de pansements et, notamment, des éponges.

Après son internat, il alla s'installer au Creusot où il a occupé pendant toute sa carrière une situation de premier plan.

Il fait partie de la brillante phalange des anciens internes des Hôpitaux de Paris qui a donné, il y a plus de cinquante ans, le signal de la décentralisation de la chirurgie, et qui a tant contribué aux progrès et au renom de la chirurgie française.

Très alerte malgré ses quatre-vingts ans qui allaient bientôt sonner, notre collègue vient d'être terrassé en pleine santé, unanimement regretté de tous ceux qui ont pu apprécier sa valeur chirurgicale et sa probité professionnelle.

L'Académie de Chirurgie s'associe au deuil de sa famille et aux regrets de ses amis.

A PROPOS DU PROCÈS-VERBAL

A propos des appendicites aiguës,

par M. **Pierre Duval.**

Les communications de Métivet et Delagenière m'incitent à publier la statistique intégrale des appendicites aiguës opérées dans mon service de Vaugirard, du 15 novembre 1921 au 15 novembre 1936, c'est-à-dire en quinze ans.

La règle thérapeutique observée sans exception a été d'opérer toute appendicite aiguë aussitôt son arrivée à l'hôpital, à n'importe quel jour de la crise, et d'enlever l'appendice.

Tous les chirurgiens qui ont opéré d'urgence dans mon service ont ainsi fait.

En quinze ans, il a été opéré : 1.420 appendicites aiguës avec 83 morts. Mortalité générale, 5,8 p. 100.

Mais je désire répartir cette statistique sur deux périodes, de 1922 à 1934 et de 1934 à 1936. Car les efforts que j'ai déployés pour convaincre les médecins des bienfaits de l'opération précoce et même de l'opération systématique à toute période de la crise d'appendicite ont heureusement porté leur fruit dans la circonscription de mon hôpital.

Du 15 novembre 1921 au 1er janvier 1934 : 1.104 appendicites opérées. 78 morts. Mortalité, 7 p. 100.

Du 1er janvier 1934 au 15 novembre 1936 : 316 appendicites opérées. 5 morts. Mortalité, 1,55 p. 100.

Ces chiffres montrent le progrès réalisé.

Si, dans ces 316 cas, je répartis ceux opérés dans les quarante-huit premières heures de la crise et ceux opérés passé les deux premiers jours, je trouve :

Opérés dans les quarante-huit heures : 204 cas. *0 mort.*

Opérés après quarante-huit heures : 112 cas. 5 morts. Mortalité, 4,4 p. 100.

Les cas suivis de mort ont été opérés du cinquième au neuvième jour.

Je constate avec désespoir que plus de la moitié des crises d'appendicite aiguë (55 p. 100) sont encore envoyées à l'hôpital passé quarante-huit heures, c'est-à-dire beaucoup trop tard; la mortalité passe de 0 à 4,4 p. 100; cette obstination des médecins est vraiment infiniment regrettable.

Mais, tant que nous serons soumis à voir la crise d'appendicite passé quarante-huit heures, il faut établir par des chiffres les résultats de l'opération systématique et de l'abstention armée à cette période de crise.

Je suis partisan résolu de l'opération systématique; elle m'a donné, pour la période qui débute le deuxième jour de la crise, une mortalité de

4,4 p. 100; résultat qu'on ne peut juger mauvais, mais avec l'espérance de ne plus voir ces cas et d'observer sans exception l'appendicite aiguë dans les quarante-huit heures, période pendant laquelle la mortalité opératoire est nulle.

Quant à l'ablation systématique de l'appendice sur les 316 cas opérés dans mon service après quarante-huit heures, l'appendice n'a été laissé qu'une fois. L'opéré a guéri.

Je crois donc que la formule de l'opération systématique de la crise d'appendicite avec ablation de l'appendice est la meilleure.

RAPPORTS

Luxation traumatique de la hanche primitivement irréductible par interposition,

par MM. le médecin capitaine **Dubau** et le médecin lieutenant **Évrard.**

Rapport de M. Paul Mathieu.

Nos collègues de l'armée, MM. Dubau et Évrard, nous ont adressé l'observation suivante :

Le 11 juillet 1936, à 19 heures, le soldat G.... (Jules), âgé de vingt et un an, est renversé par une automobile. Lui-même était à motocyclette. Une heure après environ, il est ramené à l'hôpital.

C'est un sujet solide, très musclé, qui présente une impotence fonctionnelle complète du membre inférieur gauche. La cuisse est en flexion moyenne, adduction forcée et rotation interne, La mobilisation active ou passive est absolument impossible.

Le raccourcissement du membre inférieur est de 5 centimètres.

Le grand trochanter est nettement au-dessous de la ligne de Nélaton-Roser.

Le blessé ne souffre pas spontanément. Seuls les essais de mobilisation réveillent une douleur vive au niveau de la hanche.

Radiographie immédiate qui montre un cotyle déshabité surmonté par un fragment osseux fracturé.

Anesthésie rachidienne et premier essai de réduction qui était la manœuvre classique, le malade couché à terre sur un matelas. Il se produit un ressaut mais en même temps des craquements violents font interrompre la manœuvre qui avait rendu une certaine mobilité au membre.

Deuxième radiographie qui montre une tête fémorale en face du cotyle, mais séparée du fond de celui-ci par l'éclat osseux qui se trouvait auparavant au-dessus.

Deuxième essai de réduction par traction dans l'axe de la cuisse fléchie à 90° combinée à une traction puissante en dehors de la racine du membre. Un ressaut se produit cette fois encore et immédiatement le membre recouvre sa mobilité normale.

Troisième radiographie qui vérifie la correction de la réduction.

Immobilisation simple sur lit dur avec traction continue dans un Thomas.

Le trentième jour, mobilisation dans le lit.

Le trente-cinquième jour, le malade commence à se lever.

Le 26 août, on constate à l'examen une bonne récupération fonctionnelle.

La flexion de la cuisse sur le bassin est indolore :

L'hypertension est un peu limitée et douloureuse.

Rotation interne et retenue normales, mais douloureuses;

Abduction indolore ;

Abduction un peu limitée et douloureuse.

Le blessé s'accroupit sans difficulté et sans douleur. Il se relève facilement.

Le 17 octobre 1935, le malade n'a pas souffert de sa hanche, sauf cependant quelques douleurs aux changements de temps, ou à la fin d'une journée pénible.

Flexion limitée de 10° environ.

Abduction limitée de 15°.

Rotation retenue limitée de 10°.

Hypertension, adduction, rotation interne normale.

Pas d'amyotrophie, ni de craquements, marche normale. Le blessé peine dans la position du tireur genou fléchi, s'assoit facilement sur le talon gauche.

Le 10 juillet 1936, le soldat a repris son service depuis la fin d'octobre 1935. Pas de douleurs dans la hanche. La récupération fonctionnelle est parfaite, sauf cependant l'abduction qui reste toujours légèrement limitée.

Cette observation me paraît présenter des particularités intéressantes.

1° L'usage des radiographies avant et après la réduction a permis de déceler ici la fracture du sourcil cotyloïdien et d'expliquer par son interposition l'irréductibilité temporaire de la luxation.

2° L'ingénieuse manœuvre par traction latérale utilisée par nos collègues nous donne un moyen simple, qui s'est ici montré efficace de dégager l'interposition et de permettre une réduction complète.

Le résultat final a été très beau. Trois mois après, il n'existe aucun trouble trophique de la tête, et la fonction de la hanche est presque parfaite.

Je vous propose de remercier nos collègues de l'armée, MM. Dubau et Évrard, de l'intéressante observation qu'ils nous ont communiquée.

Fractures transcotyloïdiennes avec luxation de la tête fémorale,

par M. **Joël Mégnin** (d'Alger).

Rapport de M. Albert Mouchet.

M. Joël Mégnin (d'Alger), ancien interne des hôpitaux de Paris, nous a adressé des observations de fractures cotyloïdiennes qui sont intéressantes.

Il rappelle qu'on décrit classiquement deux types de fractures du cotyle associées à une luxation de la tête fémorale :

1° La fracture par enfoncement du cotyle avec irruption intrapelvienne de la tête fémorale ;

2° La fracture du sourcil cotyloïdien avec luxation de la tête au-dessus du cotyle.

M. Mégnin pense qu'il faut ajouter à ces deux types un type beaucoup plus rare : *la fracture transcotyloïdienne avec télescopage des deux fragments entraînant l'effacement de la cavité cotyloïde et l'expulsion de la tête fémorale dans la fosse iliaque externe.*

De cette variété de fracture, M. Mégnin nous fournit trois observations, mais sur la première, je ferai quelques réserves, car M. Mégnin ne nous donne pas la radiographie avant la réduction de la luxation et la radiographie qui a été prise après la réduction n'est pas très nette.

Observation I (en collaboration avec les Drs Chismanian et Moineau, de Cosne-sur-Loire). — B... (Julien), vingt-huit ans, fait, le 15 septembre, une chute d'une hauteur de 7 à 8 mètres en tombant d'un peuplier.

Vu quelques heures plus tard, il a la cuisse gauche en flexion-adduction et rotation interne. On sent rouler la tête fémorale dans la fosse iliaque externe.

On tente la réduction : le blessé étendu sur un matelas placé sur le sol est anesthésié au chloroforme. On pratique la réduction par le procédé de Mocquot et Leveuf. Cette réduction est pénible et s'accompagne de gros craquements. Pendant le transport du blessé dans son lit la luxation se reproduit.

On replace le malade sur le matelas et on réduit à nouveau. Nouvelle reproduction de la luxation et on remarque alors que c'est la rotation externe du pied qui engendre la récidive.

Après une troisième réduction, les deux pieds sont joints l'un contre l'autre par quelques tours de bande. Le sujet est transporté dans son lit dans une position rigoureusement horizontale et on place une extension continue sur les deux pieds réunis.

Quatre jours après, une radiographie montre la fracture du bassin. Autant qu'on en puisse juger, il y a eu éclatement de la cavité cotyloïde et fracture de la branche ischio-pubienne à sa partie moyenne.

Suites. — L'extension est maintenue trois semaines puis le blessé reste étendu trois mois. Il commence ensuite progressivement à marcher.

Revu le 1er juin 1932, huit mois et demi après l'accident, il marche en boitant légèrement et en s'aidant d'une canne.

On n'observe pas de raccourcissement, le quadriceps est légèrement atrophié (2 centimètres de moins qu'à droite à 10 centimètres au-dessus de la rotule).

La flexion active est incomplète ; passive et forcée elle est douloureuse et ne peut être complétée (15° environ de différence avec le côté opposé).

L'extension est facile et indolore, mais l'hyperextension est impossible. L'abduction passive ne dépasse pas 45°.

L'adduction, la rotation externe et interne sont légèrement limitées.

La radiographie a montré une tête à sa place normale et un bloc cotyloïdien reconstitué.

Nous avons proposé un taux d'incapacité de 15 p. 100 revisable dans les délais légaux.

Le blessé a été revu par le Dr Chismanian (de Cosnes-sur-Loire), qui a bien voulu me communiquer, le 15 octobre 1935, les renseignements suivants : « M. B... (J.) n'a aucune trace d'incapacité depuis longtemps. N'ayant pas eu le moindre raccourcissement ni de l'atrophie musculaire, ni une minime déformation de la hanche, je ne lui ai pas donné un taux d'invalidité. »

L'observation 2 de M. Mégnin est illustrée par d'excellentes images radiographiques avant et après la réduction de la luxation.

Obs. 2 (en collaboration avec le Dr Kest, d'Alger). — F... (ben Ahmed), trente ans, est renversé, le 27 septembre 1934, par une automobile, on ne sait pas dans quelles conditions.

Il présente, comme le précédent sujet, les signes classiques d'une luxation iliaque de la hanche gauche. Le toucher rectal montre une douleur au niveau de la cavité cotyloïde gauche.

La *radiographie*, ci-jointe, montre qu'il existe :

Une fracture transversale de la cavité cotyloïde dont la moitié supérieure et la moitié inférieure se sont véritablement télescopées.

Une luxation de la tête dans la fosse iliaque externe. Le rebord cotyloïdien paraît intact.

Le 4 octobre, sous anesthésie à l'éther, et avec l'aide de M. le Dr Kest, nous pratiquons la réduction de la luxation de la hanche par le procédé de Mocquot et Leveuf. La réduction est relativement facile et rapide.

Nous rappelant notre précédent cas, nous portons le pied en rotation externe : la luxation se reproduit.

Elle est réduite à nouveau. On joint l'un à l'autre les deux gros orteils. Le sujet est transporté dans une position rigoureusement horizontale et placé dans un lit avec une planche sous le matelas. On met : une extension sur chaque pied (les deux pieds restant joints), une sangle au niveau des cuisses, une au niveau du thorax.

L'extension et les sangles sont laissées en place un mois et demi.

La marche n'est autorisée et progressivement qu'au début de janvier.

La *radiographie*, faite le 7 décembre 1934, par M. le Dr Le Genissel montre que « la tête est en bonne position, les fractures cotyloïdiennes sont consolidées et leurs cals en voie d'ossification ».

Le blessé a quitté la clinique à la fin janvier. A ce moment, il boitait encore légèrement, la jambe gauche légèrement atrophiée ne présentait pas de raccourcissement, tous les mouvements de la hanche existaient, mais étaient légèrement limités, particulièrement la flexion. Il a dû guérir complètement, mais nous n'avons pu le revoir.

L'observation de M. Mégnin, qui lui a été communiquée par son maître, M. le professeur agrégé Duboucher, n'est pas accompagnée de radiographies, mais elle n'en est pas moins très intéressante parce qu'elle a nécessité une opération qui a permis une étude anatomique des lésions.

Obs. 3. — Musulman de trente-cinq ans environ, qui a été coincé latéralement et au travers du bassin entre un camion et un mur. Marche impossible : le membre inférieur gauche est en flexion de la cuisse sur le bassin, le genou en dedans.

A l'examen, la cuisse gauche est en flexion et adduction marquée : cette position vicieuse est irréductible et chaque tentative s'accompagne de douleurs vives dans la hanche, la fosse iliaque interne et le bas-ventre, voire même le haut de la cuisse. Le grand trochanter est saillant et reporté en avant. La tête fémorale est dans la fosse iliaque externe. Bref, il s'agit d'une luxation postérieure de la hanche.

Sous anesthésie générale, on tente, sans aucun succès, et malgré une certaine insistance de réduire la luxation : la tête peut être abaissée et amenée devant la cavité cotyloïde, mais elle ne s'engage pas dans l'ouverture de celle-ci.

La raison de cette résistance à la réduction est assez énigmatique. L'os iliaque semble bien douloureux à la pression en certains points, mais en

l'absence de mensurations précises, on ne peut mettre en évidence de modification profonde sur cet os. Tout ce que l'on peut dire, c'est qu'il s'agit bien d'une irréductibilité et non d'une réduction incoercible qui ferait songer à une fracture du sourcil cotyloïdien. Tout se passe comme si la cavité cotyloïde était comblée.

La radiographie montre une fracture transversale de l'os iliaque. Le trait, transcotyloïdien, a partagé la cavité en deux moitiés, l'une supérieure, l'autre inférieure, le fragment iliaque supérieur chevauche sur l'inférieur et, ainsi, la cavité cotyloïde est diminuée de capacité et n'admet plus la tête fémorale. On décide donc une opération.

Sous anesthésie et par incision postérieure trochantéro-iliaque on découvre la tête fémorale luxée, et une traction par le levier de Lambotte l'amène à hauteur de l'ouverture cotyloïdienne rétrécie. On vérifie la fermeture de cette cavité par chevauchement du fragment supérieur qui surplombe l'inférieur, grâce à une fracture totale (mobilité en masse) transversale de l'os iliaque à son col, point d'union de ses deux ailes, aile obturatrice et aile iliaque.

Un davier de Farabeuf est introduit fermé dans ce qui reste de la cavité cotyloïde, et ouvert à force et sous pression il écarte les deux valves de la cavité cotyloïde que l'on agrandit ainsi même au delà de ses limites et dans laquelle se précipite la tête fémorale, dès que la traction sur le membre inférieur est supprimée. La reprise de possession de son domicile par la tête fémorale maintient les deux fragments iliaques séparés en bonne position de réduction. la cavité cotyloïde se modelant sur la tête fémorale, sans qu'il parût nécessaire de faire davantage.

Suture sans drainage et appareil plâtré pelvi-cruro-jambier en légère abduction et légère rotation interne.

Suites normales pendant les premiers jours au moins; le seizième jour, le malade demande à rentrer chez lui au moment des fêtes musulmanes. Il ne s'est plus représenté, bien qu'il ait promis de le faire si son état était insuffisant. Nous pensons qu'il l'aurait fait, le cas échéant, les Kabyles étant assez préoccupés de leur santé et de la valeur fonctionnelle de leur organisme.

Telles sont les 3 observations de M. Mégnin : à la première, ainsi que je l'ai déjà dit, manque le contrôle radiographique de la lésion traumatique avant la réduction; la seule radiographie après réduction manque de netteté. Les seconde et troisième observations sont très intéressantes, surtout la troisième dans laquelle l'opération a permis une étude anatomique des lésions.

Ces lésions traumatiques sont certainement très rares, mais je ne les crois pas absolument exceptionnelles, comme le pense M. Mégnin qui dit n'avoir pas pu trouver de cas semblables dans la littérature. Je n'ai pas eu le temps de faire sur ce sujet beaucoup de recherches bibliographiques; cependant, j'ai trouvé figurée une radiographie identique due à notre collègue Clavelin dans le livre de Rouvillois et Maisonnet consacré aux *Lésions traumatiques des articulations* [1], membre inférieur; il est possible, qu'en cherchant bien, on trouverait d'autres cas analogues.

En tous cas, cette *variété de fractures* résulte comme toutes les fractures du bassin d'un traumatisme important (chute d'une grande hauteur, grave accident d'automobile, coincement du bassin entre un camion et un mur).

1. *Nouveau Traité de Chirurgie clinique et opératoire*, p. 90, fig. 38, J. Baillère, éditeur.

Le *mécanisme* des lésions paraît être le suivant : fracture du bassin par flexion d'abord; trait transversal, transcotyloïdien; puis chevauchement des deux fragments supérieur et inférieur amenant un effacement du cotyle; d'où finalement expulsion de la tête fémorale qui glisse dans la fosse iliaque.

Le *traitement* consiste dans un essai de réduction de la luxation : cette réduction se pratique comme dans les cas de luxation simple, mais il faut avoir soin, une fois que la réduction est obtenue si on ne veut pas qu'elle se reproduise, d'éviter toute flexion ou abduction ou rotation externe du membre.

Si la réduction est impossible, comme dans l'observation 3, par les manœuvres externes, il faudra la pratiquer à ciel ouvert.

Je vous propose, Messieurs, de remercier M. Mégnin de ses intéressantes observations et de les publier dans nos Mémoires.

Kystes non parasitaires du foie,

par MM. **P. Fabre** et **J. Gadrat**.

Rapport de M. P. Wilmoth.

Messieurs, mon ami le Dr Pierre Fabre, professeur agrégé à Toulouse et son collaborateur J. Gadrat, nous ont envoyé deux observations de tumeurs bénignes du foie. Comme le titre de leur communication l'indique, ils ont adopté la dénomination employée par Lecène, puis par MM. Lenormant et Calvé dans leur article du *Journal de Chirurgie* (t. **45**, n° 5, mai 1935). Mais cette adoption ne se peut justifier que pour l'une des deux observations, *concernant un adénome bilaire kystique* ou *cystadénome*, l'autre tumeur étant, un *hémangionme kystique*, dont le revêtement intérieur était constitué par un *endothélium*. Or, comme MM. Lenormant et Calvé le font remarquer, si l'on s'en tient à la stricte définition anatomopathologique, le nom de kyste doit être réservé à une « tumeur à contenu liquide et à revêtement interne épithélial ».

Voici les deux observations.

Observation I. — Mme La..., cinquante-deux ans. Elle souffre depuis longtemps de crises douloureuses siégeant au niveau du creux épigastrique, avec irradiations vers le pli de l'aine. Ces douleurs ne présentent pas de caractère bien typique; souvent, sensation de gêne plutôt que douleur vraie.

Le malade prétend avoir ressenti à plusieurs reprises, au moins quatre fois, une sensation de plénitude dans la région cystique, comme s'il y avait eu une tumeur; cette sensation n'aurait été que de courte durée.

Ces crises douloureuses, étiquetées un jour coliques appendiculaires, lui ont valu, en 1927, une appendicectomie.

A l'interrogatoire, elle n'accuse qu'une sensation de gêne abdominale et des malaises digestifs vagues.

Le ventre est gros, uniformément, mais au palper, on perçoit dans la pro-

fondeur une tumeur, grosse comme une tête de fœtus, régulièrement arrondie, dure et mobilisable transversalement, fixée, au contraire, dès qu'on essaie d'imprimer des mouvements de haut en bas. Cette tumeur, qui siège au niveau de la face inférieure du foie, ne donne pas cependant l'impression de lui être intimement adhérente. Sa matité se confond avec celle du foie. Autour de la masse et principalement au-dessous d'elle, il existe une zone de sonorité.

L'examen radiologique montre que le côlon transverse entoure en guirlande la partie inférieure de la tumeur.

Les différents examens biologiques (analyses du sang, analyses d'urines) n'apportent au diagnostic que des notions négatives.

En raison du fait, indiqué par la malade, de modifications perçues au niveau de son hypochondre droit, on pense qu'il doit s'agir d'une grosse vésicule qui se vide par intermittence.

Intervention le 12 juillet 1933. Anesthésie générale à l'éther. Laparotomie médiane sus-ombilicale. La masse paraît régulièrement lisse et ronde, d'aspect kystique, bleu nacré. Elle s'insère à la face inférieure du lobe gauche du foie.

Sans grosses difficultés, on la dissocie du parenchyme hépatique et en pratique l'ablation. Une petite mèche est laissée au contact de la surface hépatique cruentée; guérison sans incidents.

La malade revue en 1935 ne présente plus aucun trouble, son état général est parfait.

OBS. II. — Peri..., Marie, soixante-quatre ans. *Antécédents personnels* : Pas de maladies infectieuses. Pas d'antécédents hépatiques ; ni jaunisse, ni coliques hépatiques. Pas d'antécédents gastriques : bon appétit, pas de crises douloureuses, pas de vomissements.

Il y a trois ans, maladie étiquetée grippe, qui dure deux à trois mois avec légère élévation thermique; asthénie, mais pas de signes intestinaux et peu de signes respiratoires.

Cinq enfants. Une fille morte après ictère avec ascite (?).

Histoire de la maladie. Il y a six semaines, la malade a remarqué que son ventre augmentait de volume. Elle se purge. Douleurs lancinantes dans le côté droit, pas très intenses. Les jours qui suivent, le ventre est balonné, douleur abdominale diffuse ; selles normales et régulières.

Inspection : Saillie ombilicale marquée surtout à droite.

Palpation : Tumeur régulière arrondie, de consistance liquide, rénitente, mobile transversalement, paraissant fixée vers le haut. Les limites sont nettes à gauche.

En bas, elle descend dans la région hypogastrique.

En haut, on ne peut percevoir de solution de continuité avec le foie.

Percussion : Cadre de sonorité autour de la masse tumorale. Matité régulière de la tumeur se continuant avec la matité hépatique.

Toucher vaginal : Col un peu haut et assez gros. Culs-de-sac souples. On ne sent pas la tumeur au toucher, elle paraît indépendante des annexes.

Foie : Le bord inférieur du foie déborde les fausses côtes et est nettement perceptible au creux épigastrique. Cependant, la matité hépatique n'atteint pas la hauteur habituelle, comme si le foie, de volume normal, était attiré par la tumeur.

Radio : Après lavement bismuthé.

Le cadre colique imprégné revêt un aspect en U. Le côlon transverse paraît fortement abaissé par la tumeur.

Au-dessus de côlon, opacité diffuse à contours mal définis. On pense à une tumeur de la face intérieure du foie ou à un kyste du pancréas.

Intervention le 12 *avril* 1934 : Laparotomie médiane sous anesthésie générale à l'éther. On perçoit, dès l'ouverture du péritoine, une grosse masse, du volume

d'une tête de fœtus à terme, bleu nacré, absolument semblable à un kyste de l'ovaire. Au premier abord on peut se demander si cette masse, qui siège à la face inférieure du foie, ne représente pas un hydrocholécyste géant, mais on aperçoit, en mobilisant la tumeur, à sa partie externe, une vésicule de situation et de forme normales.

Il s'agit d'une tumeur sessile, fixée au lobe gauche du foie. *La tumeur est extirpée en masse, sans grosses difficultés*; bien qu'il n'existe pas un plan de clivage très net, entre la tumeur et le bord inférieur du foie, sur lequel elle mordait légèrement, la surface cruentée d'implantation est péritonisée au catgut et il n'est pas nécessaire d'envisager un drainage. Dans son ensemble, le foie paraît normal.

Suites opératoires normales.

L'examen histologique a montré : dans le premier cas, « qu'il s'agissait d'un *adénome kystique* : la paroi du kyste étant constituée par une charpente fibro-conjonctive très peu épaisse pourvue d'un revêtement épithélial »; dans le second cas : « que la paroi est constituée d'une épaisse couche conjonctive, recouvrant un tissu hépatique remanié, à peine reconnaissable. Ce tissu est formé, en effet, d'une multitude de cavités vasculaire, à parois exclusivement *endothéliales* plongées dans un tissu conjonctif, délicat, jeune, pauvre en fibres collagènes, au sein duquel on retrouve, par places, des cellules hépatiques très altérées : leur morphologie est tourmentée, elles sont étirées, allongées, avec parfois un protoplasma oxyphile, souvent vacuolaire. Les colorations, à la gomme iodée, ou au carmin de Best, permettent d'y déceler la présence de boules de glycogène. Ces cellules hépatiques sont tantôt isolées, tantôt réunies au nombre de huit à dix, ébauchant de véritables travées; certaines bordent presque immédiatement l'endothélium vasculaire.

Au sein de ces nids cellulaires, il existe parfois quelques néocanalicules biliaires qui se dilatent souvent en constituant de véritables kystes biliaires renfermant encore quelques cristaux; leur épithélium est vaguement cubique.

Cet aspect histologique est bien celui de la paroi d'un angiome qui a progressé en morcelant le tissu hépatique par des bourgeons endothéliaux, devenus ensuite perméables; la présence de cholestérol et de sels biliaires dans le liquide de cette tumeur angiomateuse s'explique ainsi aisément.

Je relève que les auteurs avaient admis que, dans la première observation, la tumeur étant intermittente, il s'agissait d'un hydrocholécyste intermittent, provoqué par un calcul formant clapet. Je puis leur apporter ma contribution personnelle en ce qui concerne les tumeurs de la région épigastrique à éclipses.

J'ai eu récemment à examiner et à traiter un kyste congénital du pancréas chez un enfant de trois ans; à cinq jours d'intervalle j'ai pu constater d'abord la présence d'une tumeur arrondie, mate, mobile dans le sens transversal, indépendante du foie, puis sa disparition complète, évidente à la palpation, à la percussion, puis enfin sa réapparition trois jours après.

J'ai incisé ce kyste qui contenait 200 cent. cubes de liquide citrin, j'ai exploré ses parois et sa surface d'implantation, je n'ai nulle part trouvé d'orifice de communication avec un canal excréteur ou avec un viscère creux.

Reste le fait indubitable des phases de tuméfaction et d'affaissement que Fabre et Gadrat ont observé pour un kyste du foie, que j'ai observé pour un kyste congénital du pancréas.

Si pour un kyste du pancréas né aux dépens des segments mobiles de cet organe on peut invoquer sa migration et l'interposition entre lui et la paroi d'un viscère creux rempli de gaz, par conséquent sonore à la percussion, en ce qui concerne les kystes nés dans le foie et à lui rattachés par une large base d'implantation, comme dans les deux observations que je vous rapporte, il faudrait admettre soit la vidange intermittente du contenu du kyste dans les canalicules biliaires, soit le refoulement du kyste par un viscère creux, estomac ou côlon, distendus par des gaz; cela est possible au niveau du lobe gauche du foie, et les deux kystes observés par Fabre et Gadrat ont pris naissance aux dépens de la face inférieure du lobe gauche hépatique.

Fort de sa première expérience, Fabre pense tout d'abord que la seconde malade qui présente une tumeur épigastrique, mobile transversalement, atteignant la région ombilicale, est atteinte d'un *kyste non parasitaire du foie*, mais son audace l'effraie et il admet, invoquant, d'après les traités, la fréquence plus grande des kystes du pancréas, que la tumeur en question est née dans cette glande.

Fabre a tout à fait raison lorsqu'il conclut d'après ses deux cas personnels et après avoir lu les observations publiées : « que la symptomatologie de ces tumeurs bénignes hépatiques est floue ».

De fait, ces tumeurs bénignes du foie ne provoquent pas de perturbations fonctionnelles telles qu'on puisse leur attribuer un symptôme caractéristique; c'est ainsi que MM. Lenormant et Calvé reconnaissent le peu de valeur des signes suivants : douleurs dans l'hypochondre droit, éructations, vomissements, troubles digestifs, troubles respiratoires, accès de suffocation. De telle sorte que ce sont les seuls signes physiques qui sont capables de retenir l'attention.

La phonendoscopie et la recherche de la matité ayant montré que la tumeur faisait corps avec le foie, il s'agit donc en principe d'une tumeur hépatique; cependant, certains kystes du pancréas qui refoulent le petit épiploon semblent faire corps avec le foie; il faut en tenir compte. Les réactions humorales, les réactions cutanées, les examens hématologiques ayant permis de rejeter le diagnostic d'échinococcose, il reste à établir par la clinique et l'examen radiographique qu'il s'agit soit d'une grosse vésicule soit d'un kyste non parasitaire du foie, ou d'une autre tumeur bénigne du foie. Au demeurant si l'erreur était commise elle n'entraînerait pas de conséquences fâcheuses dans la conduite thérapeutique et c'est à ces conclusions que nous aboutirons : il y a une tumeur, cette tumeur n'est pas maligne, elle n'est pas parasitaire, elle est née dans le foie, il faut l'enlever. Fabre, dans les 2 cas, a pu trouver un plan de clivage entre le tissu hépatique et la portion attenante de la tumeur; il a pu faire, dans les 2 cas, une exérèse complète. Dans le premier cas, il dut laisser une mèche au contact du lit hépatique cruenté, dans le second cas il a pu recouvrir la surface hépatique cruentée par un surjet de péritonisation, M. le professeur Lenormant, dans le cas observé avec Calvé, a été moins favorisé : si, au début le clivage entre foie et tumeur bénigne a été facile, il n'a pas été possible

de procéder à une extirpation complète du kyste; malgré cela, la guérison a été simple et rapide.

Je vous propose, Messieurs, de remercier MM. Fabre et Gadrat d'avoir apporté leur contribution à la nosographie des tumeurs bénignes du foie.

Nécrose chimique par crayon d'aniline. Lavage à l'alcool des tissus colorés,

par MM. **Mégnin** et **Abitboul** (Alger).

Rapport de M. P. Moure.

MM. Mégnin et Abitboul nous ont adressé une intéressante observation qui nous permet d'aborder ici pour la première fois la question des accidents provoqués par les piqûres de crayons à l'aniline.

L'attention a été attirée sur ce sujet par Erdheim, de Vienne[1]. En 1920, Marc Iselin a publié le premier cas français en 1927 (*La Presse Médicale*, n° 30). Wilmoth[2] en a recueilli un cas dans le service de M. Lenormant. Les ophtamologistes ont signalé la possibilité de lésions cornéennes.

Iselin, dans son livre sur la *Chirurgie de la main* (1933) évalue à une soixantaine les cas publiés à cette époque.

Les travaux anatomo-pathologiques d'Erdheim et les travaux expérimentaux de Grass et Kruger[3] ont prouvé que la piqûre par crayon d'aniline provoque une nécrose aseptique des tissus voisins. Mais les lésions ne se bornent pas aux tissus qui entourent la parcelle d'aniline. Celle-ci s'infiltre au loin, soit par « chariage lymphatique » (Grass) soit en suivant les interstices musculo-aponévrotiques et vasculo-nerveux de la région. Tous les tissus en contact avec le colorant se nécrosent tôt ou tard. La nécrose envahit la peau qui se fistulise puis gagne dans la profondeur les muscles, les os même.

L'opération devra être aussi précoce que possible. Elle ne devra pas consister en une simple exérèse du corps étranger. Tous les auteurs conseillent l'exérèse large des tissus voisins.

Mais pour peu que la diffusion soit déjà assez importante, on conçoit que l'exérèse large soit impossible à moins de se résoudre à une amputation.

Et cela est si vrai que dans la plupart des observations, l'incision avec nettoyage soigné des lésions n'a pas permis la guérison. Une fistule s'est installée avec écoulement de nécrosité bleue et persistance de l'évolution des lésions qui a conduit à l'amputation.

MM. Mégnin et Abitboul ont eu l'idée d'enlever l'aniline infiltrée dans les tissus par un lavage minutieux des tissus à l'alcool à 80°.

1. Erdheim : *Archiv. f. klin. Chir.*, 1920.
2. *La Presse Médicale*, n° 43, 27 mai 1929.
3. *Zentralblatt f. Chir.*, 1927, p. 571.

Leur blessé a guéri très rapidement avec une exérèse assez limitée. Ce procédé mérite de retenir notre attention et je vous propose de publier leur observation :

Observation. — Un jeune homme de vingt-cinq ans s'est fait, le 7 juin 1935, avec un crayon d'aniline, une piqûre profonde au milieu de l'éminence hypothénar droite.

Vu à ce moment par son médecin il a refusé l'opération. Quelques pansements ont suffi à obtenir la guérison apparente et le blessé a repris son travail. Mais il persiste une légère tuméfaction de la région qui, sans douleur, augmente lentement, gagnant le bord cubital de la main, puis la face dorsale. Cette tuméfaction gêne et inquiète le malade, mais elle ne le fait pas souffrir. Nous voyons le blessé le 18 juin 1935, douze jours après son accident.

Il présente au niveau de la main droite une importante tuméfaction de toute l'éminence hypothénar s'étendant peu vers la paume, mais englobant le bord cubital de la main et la face dorsale du 5e métacarpien.

Au milieu de la partie palmaire de cette tuméfaction, on voit encore la trace de la piqûre.

La peau est légèrement pâle, tendue, mais libre sur les plans profonds. La tuméfaction est indolente et partout de consistance élastique. Elle englobe le 5e métacarpien. De profil, le bord cubital de la main apparaît biconvexe.

La radiographie, pratiquée par le Dr Le Genissel, a montré que le 5e métacarpien était d'aspect normal.

L'opération est pratiquée le 20 juin à l'anesthésie générale avec l'aide de M. le Dr Abitboul.

On pratique suivant l'axe longitudinal de l'éminence hypothénar une incision en ellipse allongée de très court rayon circonscrivant l'orifice d'entrée du crayon qui est enlevé. On arrive sur un trajet que l'on dissèque : il traverse de part en part les muscles hypothénariens, gagne le 4e espace intermétacarpien et se termine contre la face médiale du 5e métacarpien. On y trouve 2 centimètres environ de mine de crayon à l'état de pâte violette.

On pratique une contre-incision perpendiculaire à la 1re et qui, partie de celle-ci au niveau de l'orifice de pénétration du crayon gagne la face dorsale de la main.

Cette incision est purement cutanée, elle permet en décollant les muscles du métacarpien de faire un curettage soigné des lésions.

Mais tous les tissus de l'éminence hypothénar sont violets.

On pense alors à enlever le violet à l'alcool chirurcical. Le lavage, à la mèche imbibée largement d'alcool et changée dès qu'elle prend une teinte violette, dure vingt minutes environ. Quand l'alcool sort clair, on arrête le nettoyage et l'on place une mèche transfixiant le 4e espace. On ferme partiellement les incisions longitudinale et transversale. On place un pansement humide à l'alcool dédoublé.

Ce pansement est enlevé le lendemain et l'on pratique des pansements secs. La mèche est enlevée le troisième jour. La cicatrisation des lésions est obtenue en une quinzaine de jours.

J'ai examiné récemment M. P. J... (16 novembre 1935). Il est complètement guéri.

J'avais gardé des craintes au sujet de l'avenir fonctionnel des muscles et des nerfs ayant longuement baigné dans l'alcool.

La force de la main droite est seulement un peu diminuée.

Muscles et nerfs fonctionnent.

Seuls persistent une légère atrophie de l'éminence hypothénar et une hypoesthésie cutanée au niveau de cette éminence et du bord cubital de l'auriculaire droit.

Volumineux lipome du mésocôlon,

par M. M. **Thalheimer.**

Rapport de M. R. Soupault.

Vous vous souvenez de la présentation, par M. Thalheimer, dans notre séance du 14 octobre 1936, d'un lipome intra-abdominal de taille impressionnante, extirpé par lui avec succès.

Chargé de vous la rapporter, je voudrais, après vous avoir rappelé en quelques lignes l'observation, faire de courtes remarques.

Homme de trente et un ans. Cliniquement, il n'y a pas d'antécédent notable, des troubles fonctionnels banaux (coliques de gaz et quelques diarrhées), mais une augmentation progressive du volume de l'abdomen depuis dix-huit mois, en même temps que l'apparition d'un état cachectique assez inquiétant.

A l'examen, ventre globuleux, dur, mat dans toute son étendue.

L'examen radiologique ne montre qu'une ombre uniforme faisant penser à un épanchement ascitique.

La formule sanguine est normale. Azotémie : 0 gr. 20.

Il n'est pas fait d'exploration de l'appareil urinaire.

Le diagnostic penche vers la splénomégalie.

Opération le 24 *juillet* 1936. — Anesthésie : narconumal intraveineux. Incision médiane qui occupera presque toute la hauteur de l'abdomen. On ne peut tout d'abord entrer dans la cavité péritonéale et on traverse plusieurs feuillets lamelleux qui conduisent sur une masse dure, lipomateuse. On arrive à dégager le bord inférieur, puis, en sectionnant un pédicule vasculaire de la taille du doigt, le long du bord droit, l'extériorisation commence. A gauche, ligature d'un autre pédicule vasculaire. Sur le bord supérieur est étalé le côlon sigmoïde aplati, descendant en écharpe au-dessous de l'appendice xiphoïde et qu'on prend tout d'abord pour le côlon transverse. Après achèvement de l'énucléation, on voit que le feuillet gauche du méso-côlon sigmoïde a été ouvert, mais les vaisseaux coliques sont indemnes. L'inventaire de l'abdomen, maintenant possible, indique que toute la masse gastro-intestinale a été refoulée dans l'hypocondre gauche. Le rein est vu à sa place normale. Fermeture du mésocôlon par quelques points de suture et fermeture de la paroi sans drainage.

La tumeur pèse 34 livres et mesure 46 centimètres sur 33.

Examen histologique (Ivan Bertrand) : Lipome de structure habituelle composé de vésicules graisseuses et à parois linéaires. Aucune disposition suspecte embryonnaire. Trame conjonctive très grêle.

Suites opératoires simples. Le malade engraisse et reprend une activité normale. L'examen radiologique post-opératoire signale que la fosse iliaque gauche est restée déshabitée et que le côlon sigmoïde séjourne dans la fosse iliaque droite, tandis que l'estomac et le côlon droit ont repris leur situation anatomique normale.

1° Quel est le point de départ de cette tumeur?

L'opération a permis de se rendre compte qu'elle était sous-péritonéale et aussi qu'elle s'était développée entre les deux feuillets du mésocôlon

sigmoïde, puisqu'il avait fallu ouvrir le feuillet inférieur de celui-ci pour procéder à son énucléation. Il est permis de se demander si la tumeur a pris naissance entre les deux feuillets du mésocôlon ou si, née rétropéritonéale, cette tumeur a, au cours de son énorme développement, clivé progressivement ce mésocôlon.

Si la première hypothèse est la vraie, comme le suppose Thalheimer, il s'agit d'un cas extrêmement rare et, sauf l'observation de Routier (28 avril 1909) [angio-fibro-lipome de 5 livres], je n'ai, au cours de recherches bibliographiques évidemment trop succinctes, et limitées à nos Bulletins, découvert que deux autres exemples de tumeurs du mésocôlon : le cas de Hertz, rapporté par Lecène (*Bull. et Mém. de la Soc. nat. de Chir.*, 1923, p. 977) concernait un sympathome du côlon transverse (tumeur d'ailleurs très maligne) et le cas de Basset (*Bull. et Mém. de la Soc. nat. de Chir.*, 1929, p. 1395), un fibrome du mésocôlon iliaque gauche.

Comparée d'autre part à la relative fréquence des lipomes du mésentère, cette rareté s'explique par la pauvreté du mésocôlon en tissu graisseux, alors que le mésentère en comprend une couche épaisse et continue.

L'autre hypothèse serait celle d'une tumeur paranéphrétique développée aux dépens de la capsule adipeuse du rein; on sait combien la progression et la migration en sont capricieuses, ainsi que la situation du rein par rapport à la masse tumorale (rapport de Lecène au Congrès français de Chirurgie, 1919). Toutefois, Thalheimer a vu le rein, en fin d'opération, à sa place normale et indemne, sans qu'il ait eu, au cours d'une extirpation particulièrement difficile, à s'en préoccuper. J'admets donc, sans preuve formelle cependant, qu'il s'agit bien d'une tumeur du mésocôlon sigmoïde.

2° La nature de cette tumeur paraît être celle d'un lipome pur, mais ces diagnostics histologiques peuvent conduire à des conclusions fallacieuses, car il faudrait, pour être sûr qu'aucun point ne porte d'élément suspect, multiplier les coupes, et encore n'est-on jamais sûr de ne pas passer à côté de la zone de malignité. Cela a été dit souvent et est bien classique quant aux tumeurs paranéphrétiques. Il n'y a pas de raison de ne pas faire la même réserve ici, et de ne pas prier Thalheimer de suivre si possible son opéré et de vouloir bien nous signaler s'il se produisait une récidive.

En terminant, je vous propose de féliciter notre collègue du beau résultat qu'il a obtenu dans un cas techniquement fort délicat, car chacun sait combien ces volumineuses tumeurs (celle-ci pesait 34 livres) sont souvent d'extirpation malaisée par suite des perturbations anatomiques qu'elles créent et de l'impossibilité où elles mettent le chirurgien de suivre une ligne de conduite déterminée.

COMMUNICATIONS

Des difficultés du diagnostic précoce des tumeurs des os (De la nécessité de créer un Comité d'Études des Tumeurs des Os)[1].

par M. G. **Jeanneney** (de Bordeaux).

Pour dépister, dès les premiers stades, les tumeurs des os, la confrontation des données cliniques, radiographiques et histologiques suffit le plus




Fig. 1. — Tumeur métastatique de la tête de l'humérus.

souvent; parfois, cependant, notre hésitation demeure, soit qu'il s'agisse d'une lésion trop jeune, soit qu'il s'agisse d'une entité encore indéterminée.

On trouvera exposée en détail la discussion des éléments d'information dans les ouvrages de Nové-Josserand et Tavernier (1927); de Meisels (Varsovie, 1933); de Geschickter et Copeland (N.-Y., 1936); enfin, dans le livre de Sabrazès, Jeanneney et Mathey-Cornat (Masson, 1931). Ce sont quelques faits postérieurs à ce dernier travail que je me propose de vous présenter.

1. Communication faite à la séance du 18 novembre 1936.

La nécessité d'une étude clinique attentive et complète apparaît avec raison à Schwartz, Roux-Berger et Baclesse, Moulonguet et Braine. C'est la condition première à remplir si l'on veut éviter de grossières erreurs.

Évolution. — Il est classique de considérer *l'évolution progressive et d'ordinaire rapide* de la lésion comme un caractère primordial de malignité ; mais ce caractère évolutif est loin d'être la règle ; nous connaissons des tumeurs qui ont couvé pendant des *périodes de latence* de six, huit et

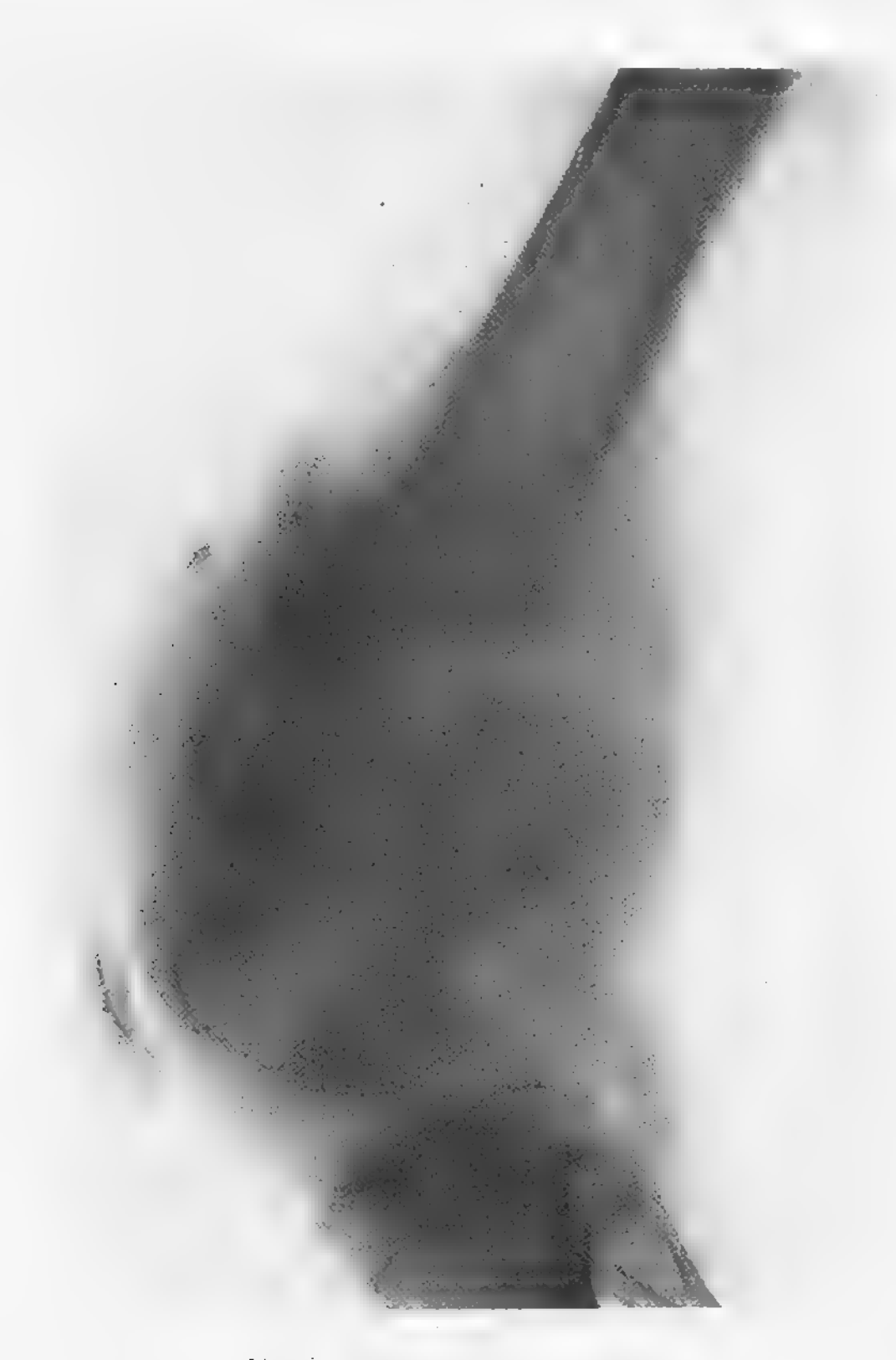


Fig. 2. — Sarcome ostéogénique à marche aiguë, évoluant avec fièvre. Noter l'éperon périosté, la destruction de la corticale, les images lacunaires diaphysaires, l'envahissement « en fumées » des tissus mous.

onze ans, avant de faire éclater brusquement leur malignité ; d'autres dont la malignité a été d'emblée affirmée histologiquement et qui ont mis plus de dix ans pour entraîner la mort.

Rémission. — Il existe aussi des phases de *rémission* qui risquent d'égarer le diagnostic. Par exemple, voici un homme de cinquante ans qui souffre de l'épaule; c'est un endolorissement diffus supportable, gênant à peine les mouvements. Une radiographie (fig. 1) montre bien une discrète décalcification au niveau de la grosse tubérosité, mais une *rémission* de trois mois dans les douleurs endort notre inquiétude, lorsqu'une reprise




Fig 3. — Ostéite du fémur à allure tumorale ; épaississement des couches sous-périostiques et séquestre communiquant avec l'extérieur par un trajet fistuleux intra-osseux.



Fig. 4. — Tumeur métastatique du fémur.
Image lacunaire au-dessous du petit trochanter.

des troubles, l'apparition d'une algie iliaque avec décalcification localisée réveille nos craintes. La suite a montré qu'il s'agissait d'une tumeur métastatique. Il peut donc y avoir des *rémissions cliniques, même dans des tumeurs à évolution théoriquement continue.*

Fièvre. — La *fièvre* est une cause d'erreur banale. Un garçon de dix-



FIG. 5. — Tumeur métastatique de l'humérus. La médullaire est lysée, la corticale soufflée est rompue, une fracture spontanée est imminente.

huit ans souffre du genou en janvier 1933. Le médecin dit « algie de croissance ». En février, des douleurs térébrantes nocturnes apparaissent. En mars, elles se compliquent d'une fièvre de 38° ; on parle d'ostéomyélite subaiguë, d'une tumeur blanche, et quand, fin mars, on se décide à faire une radiographie (fig. 2), celle-ci révèle un énorme sarcome ostéogénique du fémur.

Certaines *tumeurs à évolution rapide*, comme le sarcome ostéogénique des jeunes, et les myélomes, *s'accompagnent parfois de douleurs, de fièvre, voire même d'une légère polynucléose.*

Le fait est d'autant plus intéressant que la *fièvre peut manquer dans certaines ostéites à allure tumorale.*

L'interrogatoire du malade donne alors des renseignements capitaux ; la malade de Roux-Berger et de Leriche, chez qui l'on portait un pronostic grave, avait eu un furoncle quelques semaines avant. Telle de nos malades, envoyée pour une tumeur du fémur, avait eu, six mois avant, une paratyphoïde des plus discrètes ; la radio montrait une *ostéite avec séquestre*



Fig. 6. — Tumeur métastatique des os de la jambe. Tibia et péroné sont fracturés, mais au niveau du péroné, il existe une réaction constructive autour de la métastase.

(fig. 3). C'est avec raison que les Américains recherchent *systématiquement tous les foyers d'infection latente*, en particulier bucco-pharyngés.

L'examen clinique devra être complété par une formule hémo-leucocytaire : une réaction de Wassermann, enfin un chimisme du sang avec calcémie (maladie de Recklinghausen, malacies, tumeurs secondaires), phosphatase (Paget), protéines (myélomes).

Ces documents cliniques accumulés, et au besoin centralisés, constitueront une mine capitale pour les recherches à venir.

*
* *

Mais l'auxiliaire indispensable de la clinique, c'est *l'examen radiographique.* Je m'excuse d'y insister après mes collègues, mais, *malgré les difficultés énormes de son interprétation* (Roux-Berger, 1936; Ledoux-Lebard,



Fig. 7. — Tumeur du rachis. La partie postérieure de la vertèbre est détruite par la la tumeur, celle-ci a envahi le canal médullaire comme l'indique l'image du lipiodol.

1936; Sorrel et Richard, 1936; Moulonguet et Lipschitz, 1936; Codmnan, 1935; Didie, 1935; Braine, 1936); voire même nos erreurs d'interprétation (Bazy, Schwartz), la radiographie « joue un rôle capital dans le dépistage de ces lésions » (Mathey-Cornat). Elle est *nécessaire et souvent suffisante à elle seule pour poser un diagnostic.* Seulement, il en est de la radiographie comme de la clinique ; elle doit être *complète, minutieuse, approfondie.* Nous avons beaucoup insisté sur ce diagnostic radiologique dans notre

livre sur les *Tumeurs des Os* avec Sabrazès et Mathey-Cornat ; je ne soulignerai donc ici que quelques points d'importance majeure.

On utilisera des rayons mous ; la téléradiographie, la stéréoradiogra-



Fig. 8. — Angiome du grand trochanter. La tumeur, implantée sur le grand trochanter est nettement circonscrite, elle se développe en refoulant, les parties molles sont très envahies.



Fig. 9. — Tumeur à myéloplaxes du radius. L'aspect alvéolaire de la tumeur ne s'observe qu'en certains points. Ailleurs, elle a rompu la corticale, envahie les parties molles et en un point va mordre le cubitus.

phie. Les films seront examinés au négatoscope et à la loupe (Roux-Berger). On devra toujours comparer le côté malade au côté sain, étudier les

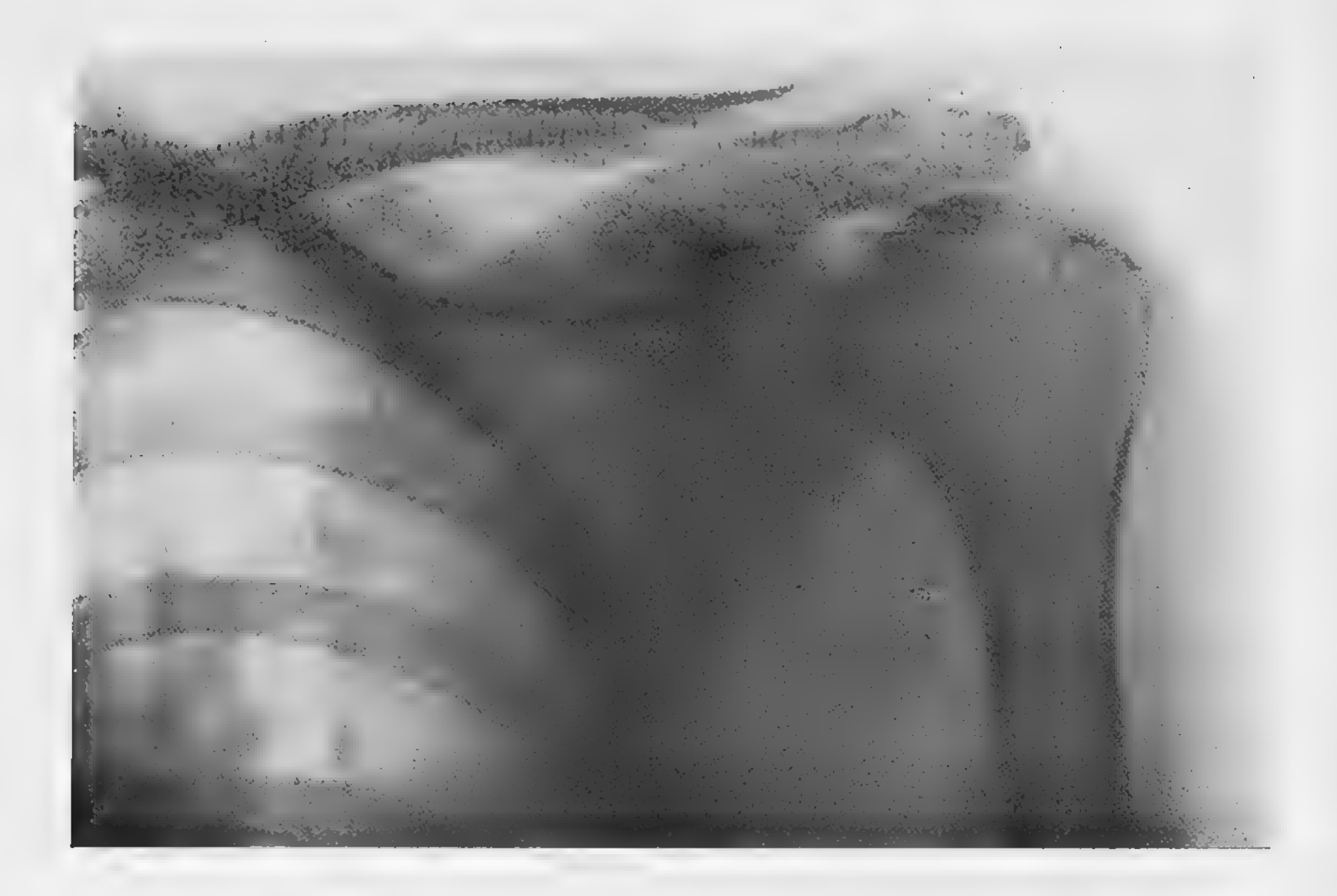


Fig. 10. — Surrénalome métastatique de l'épaule. Image lacunaire très discrète de la tête humérale.

Fig. 11. — Surrénalome métastatique de l'épaule. Un mois plus tard, la corticale est lysée.

FIG. 12. — Surrénalome métastatique de l'épaule. Toute la tête humérale est détruite.

FIG. 13. — Tumeur secondaire de l'iliaque. Décalcification diffuse sans caractère net.

radios sous plusieurs incidences, face, trois quarts et profil, centrer sur la lésion, puis sur les zones voisines. Enfin, lorsqu'on soupçonnera une tumeur métastatique, tout le squelette et les poumons seront examinés.

A lui seul cet examen permet souvent le diagnostic soit grâce à l'aspect lytique lacunaire, de telle *tumeur secondaire* (fig. 4, fémur), soit grâce à son aspect à la fois destructif et constructif (fig. 5), humérus du même malade, soit dans des cas plus difficiles, grâce à une image purement cons-



FIG. 14. — Tumeur secondaire de l'iliaque. Trois ans plus tard, la destruction du bassin a progressé. Noter les logettes polyédriques rappelant une tumeur à myéloplaxes et les images lacunaires signant la malignité de la lésion.

tructive (fig. 6), tumeur secondaire à un cancer du col irradié (péroné).

Au rachis, le lipiodol vient confirmer parfois un diagnostic hésitant (fig. 7). Voici encore des *tumeurs bénignes* nettement circonscrites : angiome du grand trochanter (fig. 8), ostéome un peu atypique de l'occipital ; enfin, *une tumeur à myéloplaxes du radius* (fig. 9), qui a rompu la corticale et fusé à distance jusqu'à aller mordre le cubitus.

Mais à côté de ces cas évidents, le diagnostic reste souvent hésitant. Que faire alors? Une *biopsie* ou *un nouvel examen différé* ? Les examens répétés ont une indiscutable valeur; on ne saurait trop le dire après Mathey-Cornat, Roux-Berger, Braine et Schwarts. Sans doute, cette *épreuve du*

Fig. 15. — Tumeur secondaire de l'iliaque. Lyse presque totale de l'os iliaque, du pubis, et de l'ischion. Luxation intra-pelvienne de la tête fémorale.



Fig. 16. — Tumeur métastatique du sacrum, secondaire à un cancer latent de la prostate. Image lacunaire du sacrum, la cystographie montre une vessie normale.

Fig. 17. — Tumeur métastatique du sacrum. Trois mois plus tard, tout le sacrum est lysé.



Fig. 18. — Tumeur secondaire du pubis, après exérèse d'un cancer rectal. Ostéolyse du pubis.



Fig. 19. — Tumeur secondaire du pubis. Trois mois plus tard, tout le pubis et l'ischion sont lysés.




Fig. 20. — Maladie de Paget avec ostéosarcome. Fracture spontané. En regardant attentivement la radiographie, on s'aperçoit qu'il existe une image ostéolytique et un envahissement des parties molles.




Fig. 21. — Maladie de Paget avec ostéosarcome. Trois mois plus tard, image caractéristique : ostéolyse, lacunes, envahissement « en feu d'herbes » des parties molles.

Fig. 22. — Ostéome costal, figure de début, épaississement diffus sous-périosté.

temps est-elle fâcheuse (Roux-Berger). Mais une perte de temps de six semaines est souvent moins périlleuse qu'une biopsie. Elle seule *permet d'assister à l'évolution caractéristique vers l'image de malignité* (Sabrazès, Jeanneney et Mathey-Cornat).

Voici, par exemple, *l'évolution* rapide et typique d'une tumeur de l'humérus.

Une femme de quarante ans souffre de l'épaule ; on pense à un rhumatisme. La douleur cède à l'aspirine (ce qui est très fréquent). Cependant,

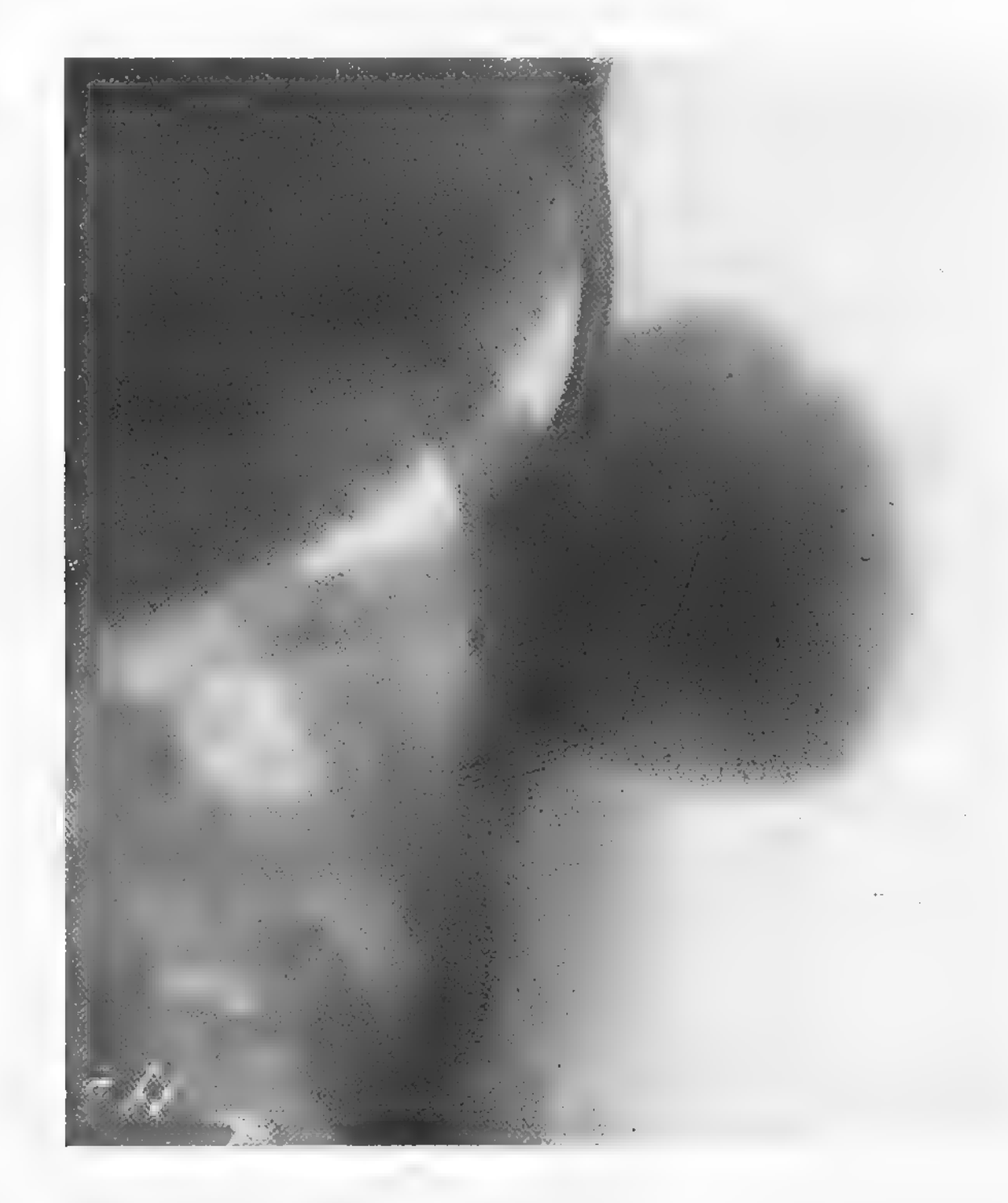


Fig. 23. — Ostéome costal. En quatre ans la tumeur s'est considérablement développée.

on fait le 3 mars 1936 une radiographie (fig. 10) qui révèle une légère décalcification de la tête humérale. Un mois plus tard, la corticale est déjà entamée (fig. 11). Cinq mois plus tard (fig. 12), toute la tête est détruite, tandis qu'une fracture spontanée du col du fémur se produit. Une biopsie montre qu'il s'agit d'un surrénalome avec métastase humérale comparable à celles rapportées par Braine.

Cette *évolution peut se poursuivre pendant des années.* Voici, en 1932, un homme de trente-cinq ans qui a subi, en 1917, une cystostomie pour tumeur villeuse de la vessie dont il a bien guéri. Il vient me voir, en 1932, pour un énorme œdème éléphantiasique du membre inférieur gauche. On sent dans la fosse iliaque une masse ferme. La radiographie montre une *image ostéo-*

lytique assez imprécise de l'os iliaque et de la branche ilio-pubienne (fig. 13). Une biopsie montre une tumeur à petites cellules rondes (Prof. Sabrazès). Radiothérapie. En 1935, l'œdème a progressé. Le bassin est rempli à gauche par une tumeur dure que la radiographie (fig. 14) montre constituée de *logettes polyédriques* qui font penser à une tumeur à myéloplaxes, bien



Fig. 24. — Ostéosarcome périostique fibroblastique. Malgré un traitement radiothérapique actif, la tumeur a progressé et érodé la corticale du fémur.

qu'il existe par places des décalcifications lacunaires. Une pyélographie descendante à l'uro-sélectan met en évidence la compression de l'uretère gauche et du bassinet. En décembre 1935, une pluie de tumeurs secondaires se manifeste en plusieurs points du squelette, tandis qu'une cachexie s'intensifie rapidement. La radiographie (fig. 15) montre une lyse énorme de tout le bassin gauche avec images d'envahissement cloisonnées et luxation intrapelvienne de la tête coiffée de la calotte cotyloïdienne. Le malade succombe en janvier 1936. L'autopsie le montre farci de métastases d'une

tumeur à petites cellules rondes, peut-être d'origine vésicale, nous dit M. Sabrazès.

Voici un homme de soixante-dix ans, robuste, en bonne santé, sauf une pollakyurie nocturne et des urines un peu troubles microscopiquement sanglantes ; il souffre du sacrum. Une radiographie (fig. 16), en novembre 1934, montre une lacune sacrée. On fait de la radiothérapie sans résultat. En janvier 1935, tout le sacrum est lysé : il s'agit d'une tumeur secondaire à un cancer latent de la prostate (fig. 17).

Enfin, voici un homme de soixante ans, à qui j'enlève un cancer du rectum par voie abdomino-périnéale en 1929. Il reste guéri jusqu'en 1934. A cette époque, apparaissent des douleurs dans l'aine droite. Une radio (fig. 18) révèle une image lytique diffuse, sans caractère précis de la branche ilio-pubienne. Trois mois plus tard, tout le pubis droit est détruit (fig. 19).

Il y a donc le plus grand intérêt à suivre sur des images radiographiques successives les tumeurs des os à leur début. Sans doute les figures observées alors n'ont *rien de caractéristique à nos yeux ignorants* : mais à *l'étape de documentation* où nous en sommes, ces clichés doivent être accumulés, conservés : plus tard, nous *pourrons en faire une synthèse utile.*

Parfois, la radiographie donne des renseignements plus exacts que l'examen histologique, si du moins l'on conclut d'après l'évolution clinique de la tumeur :

Voici un homme de trente ans qui présente, en 1921, des douleurs au niveau du fémur droit que la radiographie révèle épaissi dans son quart inférieur. En 1929, la cuisse étant devenue énorme et, malgré l'aspect radiologique circonscrit soufflé et polygéodique donc bénin des lésions, je fais une ostéotomie exploratrice qui me met aux prises avec une formidable hémorragie. Le laboratoire répond tumeur maligne en pleine évolution. Malgré nos exhortations, le malade refuse le sacrifice de son membre, subit à regret quelques séances de radiothérapie qui semblent scléroser les lésions, comme l'indique une radiographie en 1925. Mais celles-ci continuent leur évolution. En 1926, la corticale apparaît rompue. Nous triomphons dans le désespoir, car le malade s'obstine dans le conservatisme — avec raison, puisqu'en 1936 il est vivant, en excellente santé, malgré un genou monstrueux.

La nécessité des examens radiographiques soigneux et en série s'impose même dans les lésions d'ordinaire bénignes.

Voici une fracture spontanée au cours d'une maladie de Paget. Devant ce cas banal, un confrère fait une radiographie de contrôle (fig. 20) et plâtre le malade. Trois semaines plus tard, des douleurs, de la cyanose, une paralysie radiale obligent à enlever le plâtre. Une nouvelle radiographie est faite (fig. 21) qui révèle des lésions d'une indiscutable malignité qu'un examen plus attentif de la première radiographie n'aurait pas manqué de dépister.

Cet *examen en série* serait également utile pour l'étude des tumeurs bénignes ; voici un ostéome costal : simple épaississement avec condensa-

tion en 1922 (figure 22), il devient tumeur pédiculée caractéristique en 1926 (fig. 23).

La nécessité des examens radiographiques en série apparaît indispensable à tous ceux qui s'intéressent aux tumeurs des os. Mais, malgré eux, des doutes peuvent subsister.

Dans ces cas, avant de recourir à la biopsie, on peut *tenter un traitement radiothérapique d'épreuve.* Il signera la nature de certaines tumeurs : ainsi les myélomes fondent sous les rayons comme neige au soleil ; les tumeurs d'Ewing sont heureusement influencées par la radiothérapie, comme certaines formes ostéolytiques de sarcomes ostéogéniques. Par contre, les sarcomes fibroblastiques résistent. En voici un qui, trois mois après radiothérapie, continue à progresser et à ronger le fémur (fig. 24).

D'autres tumeurs subissent un temps d'arrêt et se calcifient : tel ce cas de tumeur du bassin, probablement chondrosarcome ossifiant. Après un traitement radiothérapique la lésion s'est condensée, est devenue plus sombre, mais six mois plus tard tout est perdu : la corticale est détruite et le bassin envahi.

*
* *

Lorsque après ces examens répétés le diagnostic reste encore hésitant, on peut, on doit même recourir à *l'ostéotomie exploratrice.* Ce procédé, très utilisé en Amérique, est envisagé cependant par Bloodgood avec une certaine réserve. C'est ainsi qu'il estime qu'il ne faut jamais intervenir d'urgence pour une biopsie sauf lorsqu'on soupçonne une suppuration à drainer, qu'il ne faut jamais intervenir sans avoir un dossier clinique et radiographique complet.

Pour Geschickter et Copeland, il serait prudent de faire précéder ou suivre la biopsie d'un traitement radiothérapique. En effet, l'ostéotomie exploratrice a été accusée d'être dangereuse immédiatement ou dans l'avenir : dans un de nos cas, nous l'avons vue s'accompagner d'une hémorragie inquiétante.

Ouvrir une tumeur jusque-là fermée peut être le point de départ d'une extériorisation suivie d'un coup de fouet local ou d'une généralisation fatale. Sur 15 ostéosarcomes désarticulés, le seul survivant est celui qui n'avait pas subi de biopsie (Huet) ; aussi, certains auteurs, avec Roux-Berger, tendent-ils à restreindre les indications de la biopsie.

Ces réserves faites, il est incontestable que la biopsie présente un intérêt capital. Lenormant, Wilmotte et Pergola y insistaient en 1934, Schwartz la considère en fin de compte comme la clef de voûte du diagnostic, enfin Huet estime que « l'anatomo-pathologie — mal nécessaire — a redressé plus de diagnostics inexacts que la clinique n'a permis de corriger d'erreurs de l'histologie ». A cet avis, nous nous rangerons tous avec Moulonguet, Sorrel et Sénèque, tant que nous n'aurons pas de moyens de diagnostic plus précis.

Mais il en est de l'anatomo-pathologie comme de la radiologie : elle

doit être complète et minutieuse ; les renseignements fournis par la biopsie sont parfois inexacts, parce que le prélèvement incomplet n'a porté que sur une plage indifférenciée de la lésion peuplée de cellules réactionnelles ou macrophagiques laissant de côté des zones où les cellules d'envahissement tumoral auraient signé la nature de la lésion. L'examen, si complet soit-il, doit être *minutieux*, porter sur *des séries de coupes* et de frottis, avec des colorants différents : aussi, comme le dit fort justement Huet, « il ne vaut que ce que vaut celui qui le pratique ».

Et encore ces résultats doivent être confrontés avec la clinique et étudiés sur plusieurs séries de prélèvements : c'est à ce labeur énorme que s'est livré M. Sabrazès lors de la rédaction de l'ouvrage de Sabrazès, Jeanneney et Mathey-Cornat sur les Tumeurs des os.

En somme, dans l'état actuel de nos connaissances il ne faut pas hésiter, dans les cas douteux, à recourir à une biopsie. L'ostéotomie exploratrice doit être confiée à un chirurgien expérimenté : celui-ci enlèvera tout le foyer suspect (Delagenière) ou se contentera de divers prélèvements à la pince-gouge ou à la curette. Les uns seront aussitôt examinés sur frottis, les autres seront étudiés après décalcification. La zone opératoire sera étincelée au bistouri électrique pour éviter le drainage, ce qui est fort difficile dans des lésions aussi richement irriguées.

Conclusions. — Pour résoudre le diagnostic précoce des tumeurs des os, il faut, comme l'a bien dit Moulonguet, accumuler des faits : il nous paraît indispensable de réunir des *séries de radiographies* de tout cas observé ; seule la comparaison des aspects douteux du début avec les formes indiscutables arrivées au terme de leur évolution (tumeur, fracture spontanée) permettra d'établir pour chaque lésion non seulement les caractéristiques essentielles, valeurs séméiotiques dominantes, mais encore une série de *figures types*, indiquant la filiation des phénomènes observés et permettant de les étiqueter dans l'avenir correctement à tout moment, à chaque étape.

Sans doute, à côté des cas faciles, il restera des cas difficiles. Pour les résoudre, des examens histologiques sont nécessaires : il y a intérêt à collectionner ici encore des faits nombreux, et à étudier chaque cas sur des prélèvements multiples. Ainsi, arrivera-t-on à résoudre des énigmes aujourd'hui encore insolubles et peut-être à isoler des lésions nouvelles encore non identifiées (Moulonguet), tant est complexe la pathologie de l'os.

A cette œuvre d'édification, le labeur d'un seul ne peut suffire. Et de même qu'aux États-Unis il a été créé un *Comity of Bone Sarcoma* (Codman), de même nous aurions intérêt à grouper nos documents et à en confier l'étude à un *Comité des tumeurs osseuses* constitué par des cliniciens membres de cette Académie par exemple et par des Anatomo-Pathologistes dont l'Association française pour l'Étude du Cancer est si richement pourvue, enfin par des Radiologistes. La collaboration de tous, pour la solution de cette question difficile, nous paraît d'une excellente discipline.

Ulcère double du duodénum. Perforation. Duodéno-pylorectomie. Guérison,

par M. **L. Grimault** (d'Algrange), associé national.

Au mois de juillet dernier, M. Pierre Brocq vous a présenté un rapport très documenté sur un groupe d'observations d'ulcères perforés de l'estomac et du duodénum, ulcères, que MM. G. Carayannopoulos et N. Christeas avaient traités par gastrectomie en obtenant de fort beaux résultats. C'est ce travail qui nous a engagé à vous apporter l'observation d'un malade atteint d'ulcère perforé du duodénum et chez lequel nous avons eu recours à la résection annulaire.

Déjà, en 1920, M. le professeur Pierre Duval nous avait fait le très grand honneur de vous présenter l'observation d'un malade atteint d'ulcère calleux géant perforé du pylore et chez lequel nous avions dû exécuter l'opération de Péan. C'était alors, avec les observations de MM. Michon, Lapointe, Gauthier, les premiers cas publiés en France. Sur l'ensemble de ces faits, M. Ulrich a donné une intéressante mise au point.

Voici cette deuxième observation que nous avons jugé utile de vous présenter :

Observation I. — S... (Alphonse), trente-deux ans, est pris brusquement, le 24 septembre 1934 de violentes douleurs abdominales. Le Dr Epitalbra porte le diagnostic d'ulcère perforé et envoie le malade à l'hôpital d'Algrange : contracture généralisée de la paroi abdominale avec pression particulièrement douloureuse dans la région épigastrique. Respiration superficielle, pouls à 90, pas de température.

Le malade nous apprend qu'il souffre de l'estomac depuis longtemps et, qu'en 1931, il a fait une hématémèse. Opération immédiate (six heures après le début des douleurs). Anesthésie générale au mélange de Schleich. Dans le ventre, liquide mélangé à des débris d'aliments. Découverte d'une perforation de la dimension d'une pièce de 50 centimes sur le versant duodénal du pylore. Le bord droit de cette perforation est adhérent à la vésicule biliaire. Comme cette adhérence est très résistante, il faut, pour séparer les organes sans blesser la vésicule, entamer la paroi gastrique, ce qui agrandit la perforation. Cette brèche se trouve au centre d'une nappe de tissus blanchâtres, indurés, épais.

Plusieurs essais de fermeture directe de l'ulcère sont restés infructueux, à cause de l'épaisseur et de la rigidité des bords de la perforation. Nous tentons de recourir à l'excision de l'ulcère suivie de pyloroplastie. Nous découvrons alors un deuxième ulcère de la face postérieure du duodénum, aux bords indurés, avec un cratère profond et saignant Nous pratiquons alors une duodéno-pylorectomie (Bilhoth II) : Drainage sus-pubien qui donne issue à une grande quantité de liquide. Suture de la paroi en trois plans sur un petit drain.

Suites opératoires des plus simples: le malade guéri quitte l'hôpital le 14 octobre 1934, vingt jours après l'opération. Nous l'avons suivi depuis, il est actuellement en bonne santé.

Pour comprendre les raisons qui, dans le cas de ce malade atteint d'ulcère perforé, nous ont conduit à faire une résection annulaire, dès que nous avons aperçu un deuxième ulcère saignant de la face postérieure du duodénum, il faut savoir que nous avions présent à l'esprit le souvenir d'une hémorragie mortelle après suture chez un de nos opérés d'ulcère perforé dont voici l'observation résumée :

Obs. II. — V... (Alexandre), trente-huit ans, est admis d'urgence à l'hôpital d'Algrange, le 10 décembre 1931, avec le diagnostic d'ulcère perforé de l'estomac. Opération cinq heures après le début des accidents : découverte d'une perforation de la face antérieure de l'antre pylorique. Enfouissement de la perforation sous une double suture. Trois jours plus tard, hémorragie stomacale massive (hématémèse, melæna) entraînant la mort en quelques heures.

Autopsie : Suture de la perforation bien étanche, pas de péritonite. Estomac rempli de sang provenant d'un deuxième ulcère de la face postérieure de l'estomac.

Nous nous sommes beaucoup intéressé à la question des ulcères multiples depuis que M. Houdard nous a fait l'honneur, en 1928, de vous apporter, en notre nom, une observation d'ulcère double du duodénum. Les travaux français publiés sur cette question sont encore peu nombreux : ce sont, entre autres, ceux de MM. Weiss et Hamant, 1920, de M. Delore et ses élèves, 1926, de M. Moreau, 1928. M. Houdard a donné, sur ce sujet, une revue intéressante dans le livre jubilaire de M. le professeur Hartmann.

Les recherches concernant les nlcères multiples de l'estomac prennent une importance spéciale lorsqu'on aborde l'étude des complications pouvant survenir au cours de l'évolution de ces ulcères, et en particulier : la perforation. Car, dans cette éventualité, la tâche du chirurgien est bien délicate et elle vaut la peine d'être précisée à la lumière des faits.

Ce qui vient singulièrement compliquer l'étude de la perforation dans les ulcères multiples, c'est que, dans le cours de la maladie ulcéreuse, la période de réactivation des lésions peut provoquer simultanément chez le même malade la perforation du premier ulcère et le saignement du second. Cela tient, d'après Behrend, à ce fait que la perforation se fait, en général, dans des zones mal vascularisées et irriguées par des artères pratiquement terminales et très grêles, alors que les ulcères qui saignent se voient en des régions mieux vascularisées et souvent couvertes par des organes, comme le pancréas, et qui rendent difficile la perforation en péritoine libre.

Ces deux complications ont pu se produire à la fois sur le même ulcère, alors que les ulcères étaient multiples : Finsterer, Mallet-Guy, Pototochnig, Berg, en ont signalé des exemples. Mais alors, l'hémorragie précède la perforation, et le chirurgien, au cours de l'opération, rencontre ces deux complications réunies qui lui dictent sa façon d'agir.

L'éventualité la plus fréquente est la perforation d'un ulcère de la paroi antérieure du duodénum ou de l'estomac et le saignement d'un ulcère postérieur. Ces complications peuvent être simultanées.

Finsterer, dans un cas de ce genre, a eu recours à la gastro-duodénec-

tomie et il semble bien que ce soit la conduite la plus sage. C'est celle que nous avons suivie sans hésiter chez notre opéré de l'observation I. Ce malade présentait, lui aussi, un ulcère perforé de la face antérieure du duodénum et un ulcère saignant de la face postérieure. Nous lui avons fait une duodéno-pylorectomie : il a d'ailleurs guéri avec la plus grande simplicité.

Si nous avons agi si hardiment dans ce cas, c'est, répétons-le, que nous avions gardé l'impressionnant souvenir de ce malade de l'observation II, succombant en quelques heures à une hémorragie massive provenant d'un ulcère de la face postérieure du duodénum, et cela trois jours après la suture d'un ulcère perforé de la face antérieure du duodénum, perforation qui était en bonne voie de guérison.

Une observation absolument identique a été publiée par Berg : il opère un homme de trente ans d'ulcère perforé de la paroi antérieure du duodénum dont il fait la suture. Evolution post-opératoire sans incident jusqu'au cinquième jour, quand, brusquement, collapsus et symptômes d'hémorragie interne et décès, le sixième jour après l'opération. L'autopsie a montré que l'estomac était rempli de sang, que la suture de la perforation était intacte, mais qu'à la face postérieure du duodénum se trouvait un autre ulcère qui avait ouvert un vaisseau important.

Le malade de Bertrand, opéré aussi pour ulcère perforé du pylore par enfouissement, est mort le neuvième jour après l'opération en présentant du mélæna. Il avait, en outre, un ulcère de la petite courbure.

Ainsi, dans les ulcères multiples, ces deux complications : perforation et hémorragie, peuvent ne pas être simultanées et, en général, l'hémorragie est postérieure à la perforation. Cette éventualité devra incliner le chirurgien à recourir à la résection annulaire quand il se trouvera en présence de perforation dans les ulcères multiples de l'estomac.

Il est certain que les ulcères multiples prédisposent les malades aux hémorragies massives. C'est ainsi que Christiansen, à l'autopsie de seize malades décédés d'hémorragie, a découvert quatre fois des ulcères multiples.

Il est une autre éventualité grave qui peut se produire dans les ulcères multiples : c'est la perforation de plusieurs ulcères. Cette question a déjà été traitée devant vous par M. Mondor qui a pu en réunir 30 observations. Cet auteur signalait, comme Éliot d'ailleurs, que la deuxième perforation était souvent une vérification d'autopsie.

Mais le problème est bien autrement angoissant quand le chirurgien opère un ulcère perforé et découvre d'autres ulcères non perforés. Va-t-il simplement suturer la perforation et abandonner les autres ulcères à leur propre sort ? Nous avons vu qu'au cours de la même poussée de réactivation, ces ulcères pouvaient saigner et donner des hémorragies mortelles avant que l'on ait eu le temps de faire des opérations complémentaires. Ces ulcères peuvent aussi se perforer, et M. Brocq, dans son récent rapport, a signalé plusieurs cas de perforations itératives.

Ainsi donc le chirurgien qui opère un malade avec le diagnostic d'ulcère

perforé ne doit pas se contenter de rechercher une perforation. Une fois la perforation découverte et avant de prendre une décision à son sujet, le chirurgien devra rechercher avec soin s'il n'existe pas d'autres lésions de l'estomac et du duodénum. Et, pour cela, il devra inspecter méthodiquement ces deux viscères. C'est ainsi que MM. Coureaud et Wilmoth ont découvert chez leurs opérés des doubles perforations, ils ont suturé ces perforations et fait une gastro-entérostomie. Ne vaudrait-il pas mieux alors recourir, comme l'a fait M. Judine, à la gastrectomie, qui, dans ses trois cas, a été suivie de succès? M. Cadenat a fait judicieusement remarquer que la résection annulaire n'est guère plus longue qu'une double suture suivie d'une gastro-entérostomie.

Nous croyons, en tout cas, la résection annulaire formellement indiquée lorsqu'on se trouve en présence d'un ulcère perforé et d'un autre ulcère qui saigne. C'est la conduite que nous avons suivie chez notre malade de l'observation I. Et même lorsque ces deux ulcères ne saignent pas, une complication précoce, dans les jours qui suivent, est toujours à craindre; aussi, nous nous demandons si cette résection n'est pas alors encore à conseiller.

C'est ainsi que M. le professeur Paul Mathieu [1], opérant un malade atteint d'ulcère perforé et découvrant une perforation minuscule de la face antérieure du pylore et un ulcère calleux de la face postérieure, a eu recours à la pylorectomie. Le malade, quoique opéré à la huitème heure, a parfaitement guéri.

Tout récemment, M. Laporte, de Bordeaux, se trouvant en face d'un ulcère perforé de la paroi antérieure de l'antre pylorique et d'un ulcère de la face postérieure n'a pas hésité à pratiquer la gastrectomie, elle a été également suivie de succès.

Bien entendu, cette opération radicale ne sera envisagée que si certaines conditions, les unes tenant au malade, les autres au chirurgien, sont remplies. Le malade devra être jeune, résistant et être opéré dans les six premières heures.

Il sera utile que les ulcères ne soient pas trop éloignés l'un de l'autre, pour ne pas entraîner le chirurgien à faire une gastrectomie trop étendue. Judine cependant a fait avec succès une gastrectomie totale pour ulcères conjugués du pylore et de la petite courbure. Il sera prudent, comme le conseille M. le professeur Gosset, de ne pas s'attaquer aux ulcères adhérents au pancréas. On se souviendra cependant que Finsterer a opéré par gastrectomie un ulcère de la paroi antérieure du duodénum accompagné d'un grand ulcère duodénal de la face postérieure ayant érodé l'artère pancréatico-duodénale. Il a laissé en place le fond de l'ulcère et lié l'artère béante.

Enfin, le chirurgien ne devra recourir à la résection annulaire dans les ulcères multiples perforés que s'il est entraîné à cette chirurgie difficile et s'il se trouve dans un milieu propice d'aides et d'outillage.

1. *Bull. et Mém. Soc. Nat. de Chir.*, 1923, p. 1124.

Notre conclusion sera que la résection annulaire de l'estomac doit être considérée comme nécessaire, non seulement dans les perforations d'ulcères géants entourés d'une large zone indurée, ne permettant pas l'enfouissement, mais aussi dans certaines variétés d'ulcères multiples perforés.

BIBLIOGRAPHIE

Behrend : *Journ. Amer. Assoc.*, 20 décembre 1930; *Congrès chir.*, 1933, p. 964.
Berg : *The Surgic. Chir. North America*, juin 1931, p. 543.
Bertrand : *Lyon médical*, 1929, p. 657.
Christiansen : *Journal de Chir.*, 1936, **47**, p. 483.
Finsterer : 1° *Congrès chir.*, 1933, p. 997; 2° *Wiener klin. Woch.*, 1922, n° 47; *Congrès chir.*, 1933, p. 847.
Laporte : *Bordeaux chirurgical*, 1936, p. 237.
Mallet-Guy, Pototoschnig : *Congrès chir.*, 1933, p. 964.
Moreau : *Arch. Franco-belges de chir.*, 1928, p. 835.
Ulrich : *Rev. chir.*, 1921, p. 467.
Weiss et Hamant : *Rev. méd. de l'Est*, 1920, p. 218.

M. **Bréchot** : Je voudrais dire simplement que je crois que M. Grimault a eu parfaitement raison de faire une résection. Le terme d'annulaire ne parle évidemment pas beaucoup à l'esprit parce qu'il laisse dans la discrétion l'étendue de cette résection. Mais mon opinion est très nette : il y a des avantages à faire même des résections étendues, sans aller cependant jusqu'à faire comme Judine une gastrectomie totale dont le pronostic devient très grave, qu'il s'agisse d'un ulcère perforé ou non perforé. Je suis certain que, dans le cas d'ulcère double, comme dans celui dont parle M. Grimault, il faut faire une résection, et une résection typique, c'est-à-dire une gastrectomie partielle, absolument comme si l'on était en présence d'un ulcère non perforé ; en effet, je crois que les résultats immédiats de la gastrectomie étendue ne sont pas plus graves ; d'autre part parce que je pense, qu'au point de vue des suites éloignées, dans le cas d'ulcères multiples qui laissent supposer des lésions de gastrite interstitielle de toute la région de l'autre pylorique, qu'il est préférable de faire une gastrectomie large.

M. **Grimault** : Je remercie M. Bréchot d'avoir bien voulu prendre la parole. Si je suis resté dans l'indécision au point de vue de l'étendue de la gastrectomie, c'est, qu'à mon avis, il est difficile d'en déterminer à l'avance l'étendue, elle variera beaucoup suivant les cas. Evidemment, il faut tendre à faire cette gastrectomie suffisamment large, analogue à celle qui est conseillée dans le traitement des ulcus à froid.

Deux cas de septicémie à colibacilles après avortement,

par M. G. Rouhier.

Messieurs, le temps n'est plus où les grandes septicémies de la puerpéralité étaient considérées comme une maladie unique et constamment produite par un agent microbien toujours le même : le streptocoque. Cependant, le streptocoque est rencontré dans les formes graves avec une telle prédominance que j'ai été stupéfait lorsque l'hémoculture de la première malade dont je vous rapporte aujourd'hui l'observation a donné comme résultat du colibacille. Dans ma pensée, le colibacille, c'était l'infection à point de départ intestinal et surtout la pyélonéphrite au cours de la grossesse. Depuis, lorsqu'une deuxième observation est venue s'ajouter à la première, j'ai repris la question, ce qui m'a été d'ailleurs extrêmement facilité par le beau livre de mon ami Mondor : *Les Avortements mortels* [1] et le remarquable Mémoire de Widal et Lemierre [2], qui établit l'existence de la fièvre puerpérale colibacillaire.

Voici mes deux observations avant tout commentaire.

Observation I. — Le dimanche, 30 juillet 1933, à 9 h. 30 du soir, je suis appelé près d'une dame X... âgée de vingt-huit ans, mère de deux enfants, que je trouve hurlante, en pleine péritonite, le ventre ballonné, le pouls à 120, la température au-dessus de 40°. Devant la gravité de la situation et dans l'affolement de toute la famille, on ne fait aucune difficulté de m'avouer qu'une tentative d'avortement a été pratiquée le mardi précédent et que deux curettages successifs l'ont suivie. Le dernier a été suivi d'une injection intra-utérine que l'on a dû arrêter parce que l'eau ne ressortait pas.

Je fais transporter cette malheureuse dans une clinique où je procède d'urgence à une laparotomie. A l'ouverture du ventre, mes aides et moi-même devons nous rejeter en arrière, surpris et suffoqués par l'odeur épouvantable de pourriture qui s'échappe du ventre dès que le péritoine est incisé; le péritoine est gris, comme lavé, marbré de taches noirâtres. Dans le pelvis, une petite quantité (2 ou 3 verres) de liquide grisâtre, horriblement fétide, dans lequel baigne l'utérus, gros comme le poing, noirâtre et crevé de deux grosses perforations d'aspect gangréneux. Avec le plus de rapidité possible, j'étanche le pelvis, j'enlève l'utérus me bornant aux 6 ligatures indispensables à l'hémostase d'une subtotale et je place un large Mikulicz. Avant l'opération, une hémoculture avait été faite; à ma très grande surprise, elle donne du colibacille en abondance; une seconde hémoculture, faite après le résultat de la première, confirme la septicémie colibacillaire. C'est du colibacille également qu'on trouve en abondance dans le liquide péritonéal. Pendant cinq jours, jusqu'au vendredi 4 août, j'ai disputé cette malade à la mort avec un acharnement d'autant plus tenace que cette malheureuse ne voulait pas mourir et se cramponnait à la vie avec désespoir au milieu d'une famille éplorée. Elle a succombé finalement à une localisation d'endocardite maligne.

Obs. II. — Mme C... entre d'urgence dans mon service à l'hôpital Beaujon-

1. H. Mondor : *Les Avortements mortels*, Masson, 1936, p. 248.
2. Widal et Lemierre : *Gaz. des Hôp.*, n° 81, 19 juillet 1904, p. 802.

Clichy au lit n° 43 le 6 mai 1936 à 2 heures de l'après-midi, pour des métrorragies qu'elle dit présenter depuis le matin 7 h. 1/2. A son arrivée, elle ne saigne plus ou très peu, mais elle est extrêmement pâle, comme une femme saignée, les lèvres sont décolorées, le facies légèrement subictérique, les extrémités et le nez sont froids. Température : 38°8; pouls, 92. On croit d'abord à une grossesse extra-utérine rompue, mais l'examen physique montre un météorisme abdominal assez marqué, il n'y a pas de matité dans les flancs, la malade dit avoir eu de la diarrhée avant son entrée à l'hôpital.

Le toucher vaginal montre un col utérin très gros, très mou, très ouvert, le corps utérin n'est pas perçu, on ne peut en sentir le fond à cause du météorisme abdominal. L'examen n'est que peu douloureux, il n'y a pas de cri du Douglas, le doigt ramène un caillot accumulé par le col. En somme, tout impose le diagnostic d'une fausse couche, bien que la malade nie tout avortement. Elle ne peut d'ailleurs préciser la date de ses dernières règles.

Le même jour, vers 5 heures de l'après-midi, la malade est prise de frissons répétés et la température dépasse 40°; le pouls, 144.

Pensant à une infection puerpérale et devant l'état précaire de la malade, le service de garde ne croit devoir pratiquer aucune intervention, mais fait un abcès de fixation à la face externe de la cuisse qui d'ailleurs ne prendra pas les jours suivants. Le lendemain matin, mercredi 6 mai, je vois cette malade dans la matinée, la température est à 40°8, le pouls est à 140, encore assez perceptible, la pâleur est effrayante, il y a des soubresauts nerveux, les dents sont fuligineuses, les pertes sont arrêtées.

J'estime que la période d'intervention possible est dépassée et j'ordonne une hémoculture et une transfusion du sang. La transfusion est de 400 grammes, la malade se recolore un peu, l'hémoculture est pratiquée sur bouillon.

Le jeudi 7 mai, température 40°, pouls 120, état général un peu meilleur. L'hémoculture a poussé, elle donne un germe présentant les caractères du colibacille.

En conséquence, je fais pratiquer des injections sous-cutanées de sérum anticolibacillaire de Vincent qui n'amènent aucune sédation de la température ni des autres phénomènes généraux.

Les injections intraveineuses de septicémine n'ont pas plus d'action. Dès son entrés, on avait fait prendre à la malade du Rubiazol (dix comprimés par jour par voie buccale) qu'on cesse, dès que l'hémoculture a montré du colibacille

Vendredi 8 mai, température 40°8, pouls 120, on continue les injections sous-cutanées de sérum de Vincent et intraveineuses de septicémine, ecchymoses aux points d'injection, purpura des extrémités.

Le samedi 9 mai, température et pouls stationnaires, état général de plus en plus grave.

Dimanche 10 mai, la température monte à 41°4, le pouls à 128, une seconde hémoculture est faite.

Lundi 11 mai, température 40°8, pouls 134, reprise des métrorragies. La malade meurt dans la nuit du 11 au 12 mai à 3 heures du matin, après avoir expulsé quelques caillots moulés dans la cavité utérine.

On ne peut faire la vérification nécropsique, la famille ayant mis opposition, mais la seconde hémoculture donne également du colibacille.

Au sujet de l'identification de ce germe, M. Levy-Bruhl, chef du laboratoire central de l'hôpital Beaujon, m'a remis la note suivante :

Germe isolé par hémoculture à deux reprises. Bacille peu mobile. Gram négatif. Développement abondant dans les milieux usuels.

Bouillon : développement d'une légère collerette à la surface.

Gélose : colonies grasses, non muqueuses ainsi que sur pomme de terre.

Propriétés biochimiques : acidifie les milieux glucosés mais pas la gélose lactosée.

Ne produit pas d'indol en eau peptonée,

Ne noircit pas la gélose à l'esculine; ensemencé en piqûre dans la gélatine, produit une liquéfaction tardive (quinze jours). Pas de digestion du sérum coagulé, malgré le développement abondant du microbe.

Pas de culture en milieu de Koser. Pas de production d'acétyl-méthyl-carbinol.

Pouvoir pathogène. — Faible pour la souris (1/2 cent. cube injecté sous la peau, ne tue pas d'une façon constante).

Particulièrement marqué chez le cobaye qui succombe à l'inoculation sous-cutanée de 1 cent. cube de culture.

Pas d'action chez le lapin.

En somme, germe voisin du *proteus* ou de certains para-colibacilles.

On a dit que le colibacille pouvait n'être qu'un associé d'autres microbes plus directement générateurs de septicémies de la puerpéralité.

On a dit aussi que les septicémies dans lesquelles existaient ces associations étaient les plus graves et que celles qui ne reconnaissaient pour origine que le colibacille isolé seraient plus bénignes que les autres.

Voici deux observations dans lesquelles le colibacille ou un para-colibacille ont été les seuls germes mis en évidence et, d'ailleurs, en abondance par deux hémocultures successives faites à des phases différentes de la maladie et toutes deux se sont terminées par la mort. Dans la première, où les symptômes péritonéaux semblaient dominer, où l'état général de la malade permettait une conduite active, il y avait indication d'urgence et je suis intervenu; mort en dépit de l'hystérectomie rapide et du drainage à la Mikulicz. Dans le second cas, où la partie semblait perdue d'emblée, où jamais il n'y eut possibilité d'intervention, car la malade n'aurait pu la supporter à aucun moment : mort en dépit de la connaissance rapide de l'agent causal que nous a donné l'hémoculture, et de son attaque par le traitement spécifique. C'est encore la mort et en quatre jours dans l'observation inaugurale du Mémoire de Widal et Lemierre; mort encore et en quarante-huit heures dans l'observation de Blackader et Gillies, citée par Mondor.

Dans mes deux cas, la mort a été un peu moins rapide : dix jours dans le premier, au moins six jours dans le second pour lequel aucun aveu n'ayant pu être obtenu, il n'est pas possible de fixer le début des accidents.

Je ne vois donc pas qu'il y ait lieu de considérer les septicémies puerpérales d'origine colibacillaire comme moins graves que les autres en aucune manière, et j'estime bien au contraire, qu'elles sont parmi les plus brutales, les plus au-dessus des ressources de l'art dans l'état actuel de nos possibilités thérapeutiques.

Enfin quelle est la pathogénie de ces redoutables accidents, d'où vient ce colibacille virulent, vient-il de l'intestin? La malade a-t-elle été malheureusement surprise en état de bactériémie légère qui eût été fugace et sans lendemain s'il n'y avait pas eu la tentative d'avortement? Ou bien les colibacilles ont-ils été directement refoulés jusque dans l'utérus au cours des manœuvres abortives par suite d'une insuffisante désinfection de la région péri-anovulvaire. Les faiseurs d'anges n'ont-ils même pas su exercer proprement leur triste métier? Ce sont des questions qui ne sont pas sans

intérêt, mais auxquelles il m'est bien difficile de répondre avec les éléments dont je dispose aujourd'hui.

M. **Maurice Chevassu** : Je voudrais apporter une note un peu moins pessimiste que celle que vient de faire entendre mon ami Rouhier.

J'ai observé récemment une septicémie à colibacille qui a guéri très simplement sous l'influence du sérum anticolibacillaire de Vincent.

Il s'agissait d'une jeune femme de vingt-trois ans, primipare, accouchée le 4 septembre dernier avec déchirure du périnée.

Elle me fut envoyée, le 18 septembre, en état grave, température oscillant entre 39°8 et 40°5, après qu'on eut constaté qu'il existait du colibacille dans le sang. Comme dans un des cas de Rouhier, ce colibacille n'était pas absolument typique, il appartenait à une des multiples races qui gravitent autour de celui-ci, *coli mutabilis* genre Castellani, qui font néanmoins partie du grand groupe des colibacilles. Les urines, pyuriques, contenaient le même microbe.

La malade fut soumise au traitement par le sérum anticolibacillaire de Vincent à l'exclusion de toute autre thérapeutique et, en particulier, sans aucun cathétérisme uretéral : 20 cent. cubes en injections sous-cutanées quatre jours de suite suffirent à amender les accidents. La température, qui était à 40°4 le soir de la première injection, le 18 septembre, à 39°8 et 40° le 19 septembre, tomba à 39° et 39°6 le 20 septembre, à 38° et 38°8 le 21 septembre, pour atteindre 37° et 37°6 le cinquième jour, 22 septembre. Elle resta par la suite définitivement normale.

Le 30 septembre, l'hémoculture était négative. Le 6 octobre, nous pratiquions une uretéro-pyélographie rétrograde bilatérale qui nous montra, comme vous pouvez le voir sur les clichés, une image normale à gauche, tandis que le côté droit présente un aspect typique d'uretère et de rein gravidiques : fuseau de dilatation lombo-abdominale, siphon sous-rénal, dilatation pyélique et sur rein abaissé. En outre, à la partie moyenne de l'uretère pelvien, une zone plus étroite répond apparemment au passage du pédicule utérin.

Je ne saurais dire si la septicémie est partie de l'utérus, de la plaie périnéale ou du rein.

J'ai revu la malade le 23 novembre dernier, se plaignant encore de son rein droit qui va probablement rester un rein ptosique. Ses urines étaient redevenues parfaitement limpides.

M. **Sauvé** : Je m'excuse de prendre encore la parole sur un sujet qui m'est cher, celui des colibacilloses. Je ne puis toutefois ne pas rappeler le cas que j'ai publié ici même en 1930 [1] avec le regretté René Jacquemaire. Il s'agissait d'un avortement provoqué qui, malgré le curettage fait immédiatement à la maison Dubois par un de mes internes, présenta des phénomènes généraux à allure septicémique, évoluant régulièrement le soir

(1) Séance du 26 mars 1930, p. 485.

au-dessus de 40°. Deux hémocultures (car une seule n'eut pas été suffisante tant les colibacillémies passagères sont fréquentes) montrant la présence en quantité considérable de colibacilles dans le sang, il fut pratiqué, avec un bactériophage spécialement adopté par Jacquemaire, une injection intraveineuse de 4 centimètres cubes de coliphage en milieu non peptoné.

Après une courbe de lyse typique qui fit descendre la température au-dessous de 37° au bout de dix heures, la septicémie fut immédiatement jugulée; la température restait à la normale, toutes les hémocultures ultérieures furent négatives et la malade sortit guérie.

Aussi, dans un cas d'une semblable gravité recourai-je encore à cette technique.

Quant à la pathogénie de ces septicémies (rares quand elles sont vraiment des septicémies et non des bactériémies passagères), elle me semble simple et telle que l'a indiquée Chevassu : la dilatation d'un ou des deux uretères est un phénomène normal à partir du troisième mois de la grossesse; elle est la cause de la colibacillose urinaire gravidique, qu'un accident atteignant gravement l'état général tel qu'un avortement criminel peut transformer en septicémie.

M. Mondor : De plus en plus l'unicisme, en matière de septicémie puerpérale, perd du terrain, et les observations de mon ami Rouhier sont, à ce point de vue, très intéressantes. Le streptocoque, en effet, est loin d'être toujours en cause. Sa virulence est parfois égalée par celle de plusieurs autres germes : staphylocoque, colibacille notamment; elle est dépassée par celle du *perfringens*.

A côté des septicémies post-abortives à staphylocoque doré sur lesquelles j'avais essayé de retenir l'attention des chirurgiens pour les détourner d'une médication antistreptococcique, si souvent choisie sans autre argument que celle de probabilité et de fréquence, il peut exister aussi de graves septicémies à staphylocoque blanc. Un exemple a été observé ces temps derniers dans mon service à Bichat par Huet et par moi. L'observation complète en sera publiée; on y verra que les précautions de rigueur d'examen ont été prises et que cinq ou six résultats bactériologiques positifs et invariables ont été enregistrés.

Les septicémies à colibacille ont été particulièrement bien étudiées, puisque ce sont Widal et Lemierre qui les ont décrites. Mais pour pouvoir affirmer la septicémie colibacillaire, il faut quelque prudence, et mon ami Rouhier s'en est parfaitement soucié. Ce germe peut venir dans le sang au cours de maladies dont il n'est pas du tout l'agent responsable. Il peut être associé à d'autres microbes ou n'être qu'en bactériémie d'accompagnement. Enfin, il peut être découvert dans le sang des malades agoniques ou très cachectisées. J'ai vu une malade chez laquelle on trouva, dans le sang, le colibacille, mais à un seul examen. Comme elle avait, après un avortement provoqué par injection intra-utérine, une pigmentation bronzée et un syndrome azotémique assez grave, on pouvait se demander s'il n'y avait pas là une forme de septicémie colibacillaire avec

hépato-néphrite aiguë. Mais le colibacille ne fut pas retrouvé dans le sang; peu à peu l'urée, de 1 gr. 72, redescendit aux chiffres normaux et les collections pelviennes apparurent, qu'il fut assez facile de guérir.

Je voudrais ajouter un mot pour rappeler que les hémocultures, faites pendant le curettage, ou tout de suite après son exécution, sont assez souvent positives (7 sept fois sur 35 observations, dans mon service); assez souvent aussi les hémocultures ne sont positives qu'à ce seul moment. Cet examen positif unique ne saurait autoriser à parler de septicémie.

M. **Rouhier** : Je remercie ceux de mes collègues qui ont bien voulu prendre la parole à la suite de ma communication. J'ai peut-être été un peu pessimiste dans l'appréciation des résultats mortels des septicémies à colibacilles, puisque M. Chevassu nous apporte un cas qui s'est terminé très heureusement. Cependant, je dirai qu'il s'agissait d'une septicémie à colibacilles suite d'accouchement et non pas d'avortement criminel, comme c'était le cas chez mes malades, et que ces cas sont un peu différents, car le traumatisme subi n'est pas le même. Celui subi par suite d'avortement est bien plus dangereux, et peut expliquer une efflorescence victorieuse des colibacilles.

A M. Sauvé, je dirai que je m'excuse de n'avoir pas cité son observation publiée dans nos Bulletins, mais les circonstances ne m'ont pas permis de consulter la collection de nos Bulletins avec autant de soin que je le fais généralement.

Je trouve extrêmement intéressantes les recherches microbiennes faites par M. Mondor en série à la suite des curettages dans le sang de ses malades et la connaissance de bactériémie transitoire à la suite de ces opérations courantes peut être des plus utiles.

Le diagnostic clinique et opératoire des endométriomes de l'ovaire,

par MM. **Pierre Brocq** et **R. Palmer.**

Les endométriomes de l'ovaire n'ont fait jusqu'ici l'objet que de quelques travaux.

Les observations étrangères, une centaine peut-être, n'ont été rapportées pour la plupart que d'une façon fort succincte. Les observations françaises, plus détaillées, sont en bien petit nombre (Violet et Michon, 1925; Lecène et Moulonguet, 1929 et 1932; Okinczyc et Pasturier, à cette tribune, en 1932).

Le plus souvent les endométriomes de l'ovaire n'ont été reconnus qu'à l'occasion de la laparotomie, soit que le diagnostic ait été complètement erroné, soit que l'endométriome ait été associé à une autre lésion pour laquelle on est intervenu, ce qui est fréquent.

Il faut d'ailleurs convenir que s'il est des cas où le diagnostic peut être

redressé grâce aux constatations opératoires, il en est bien d'autres où seul l'examen histologique révèle qu'il s'agissait d'un endométriome.

Voici deux observations dont l'une par sa symptomatologie particulièrement typique a permis le diagnostic avant l'opération, alors que dans la seconde l'endométriome est une découverte de laboratoire.

1° Observation typique. — Mme S..., vingt-quatre ans, vient consulter à Broca, en mai 1935, pour dysménorrhée et douleurs anales.

Depuis un an, la malade souffre chaque mois de plus en plus; la douleur commence un peu avant les règles, dure jusqu'à la fin de celles-ci, en augmentant progressivement; elle est particulièrement vive dans le flanc gauche et s'accompagne de sensations pénibles dans le rectum au moment de la défécation. Les règles surviennent tous les vingt-huit jours et durent cinq jours.

Antécédents : 2 fausses couches, en 1931 et 1933.

Examen gynécologique :

Utérus normal antéfléchi.

A droite, annexes normales.

A gauche, annexes augmentées de volume (noix verte) et un peu sensibles.

En arrière, au niveau de la partie haute de la cloison recto-vaginale, on sent un nodule dur et un peu bosselé, du volume d'une amande.

Les accidents pouvant relever de l'existence d'un endométriome, on convoque la malade à la fin de ses règles. A cette époque on constate :

1° Que la petite masse postérieure n'a subi aucune modification appréciable.

2° Que les annexes gauches sont beaucoup plus grosses (œuf de poule) et très douloureuses.

Opération le 27 juin 1935 (R. Palmer).

Incision de Pfannenstiel. Un peu de liquide rosé dans le péritoine. A droite, annexes normales.

A gauche, une masse du volume d'une mandarine, un peu adhérente, dont l'extirpation est assez facile; mais, pendant le décollement, issue d'un liquide goudronneux sur les champs que l'on change avant de continuer.

L'inspection du Douglas ne montre rien d'anormal et le palper est peu concluant. On fait attirer l'utérus en avant et on désinsère le vagin sur son cinquième postérieur : on aperçoit alors la muqueuse vaginale qui porte des *bosselures bleutées*, qu'on n'avait pas vu au spéculum. On incise le péritoine du Douglas contre le rectum et on dégage ce dernier. On peut maintenant, sous le contrôle de la vue, réséquer la paroi vaginale postérieure avec l'endométriome, en restant partout à une distance de quelques millimètres de la tumeur.

On termine en rapprochant les bords de la brèche vaginale autour d'un gros drain, que l'on fait sortir par le vagin.

Suites opératoires relativement simples; toutefois, la température reste entre 38° et 38°4 pendant la première semaine. La malade sort cicatrisée le vingt et unième jour.

Elle a été revue le 29 janvier, le 5 juin et le 10 octobre 1936; elle ne souffre plus; ses règles reviennent tous les vingt-cinq jours et durent environ six jours.

Le toucher bimanuel ne montre rien d'anormal.

Examen des pièces opératoires (Dr Parat).

Examen macroscopique : ovaire volumineux; à l'ouverture, il présente deux gros kystes, un seul est rempli de contenu goudron; l'autre renferme un coagulum mucoïde.

Parmi les petits kystes, il en est de même; les uns ont un contenu gélatineux, les autres un contenu goudron.

Examen histologique :

Le gros kyste à contenu mucoïde est un kyste folliculaire banal; il en est de même pour les petits kystes à contenu gélatineux.

Les kystes goudronneux, gros et petits, présentent la structure suivante : *revêtement cylindrique* simple avec quelques éléments mucipares; cet épithélium est doublé par un *chorion cytogène* typique, riche en fibroblastes, en histiocytes, en éléments libres et en capillaires sanguins. La paroi de ces kystes est donc du type d'endométriome sans accompagnement de fibres musculaires.

Quant à *l'endométriome recto-vaginal*, il est tout à fait typique : sous la muqueuse vaginale, on voit plusieurs kystes, à épithélium cubique ou aplati, contenant des hématies dégénérées. Plus profondément, on trouve des tubes et des cavités revêtues d'épithélium cylindrique haut; un peu de sang dans quelques cavités; un chorion cytogène dense autour des tubes; une couronne de fibres musculaires lisses. A l'autre extrémité de la coupe, la graisse péri-rectale, qui n'est pas envahie, preuve que l'exérèse est passée au delà des lésions.

2° Observation atypique — M[me] M..., cinquante-huit ans, est vue six semaines après une crise abdominale aiguë, prise pour une appendicite, mais non opérée.

La malade est ménopausée depuis huit ans.

On constate, chez elle, l'existence d'une masse latéro-utérine droite du volume d'une orange, pas très mobile et assez douloureuse. On pose le diagnostic de torsion incomplète d'une tumeur de l'ovaire droit.

Opération le 17 décembre 1935 (P. Brocq). — Laparotomie médiane sous-ombilicale. Tumeur, en partie kystique, de l'ovaire droit, tordue deux fois sur son pédicule. Cette tumeur est brunâtre par places, bleuâtre en d'autres régions et du volume d'un gros poing. Sa partie externe est dure et compacte; sa partie voisine de l'utérus a un aspect nettement kystique. Les annexes gauches sont normales. L'utérus présente deux ou trois petits fibromes.

Hystérectomie subtotale, suivie d'une péritonisation complète.

Appendice gros, épais, sous-cæcal, manifestement atteint de lésions inflammatoires anciennes : appendicectomie avec enfouissement du moignon.

Fermeture de la paroi en trois plans, sans drainage.

Suites opératoires : normales.

La malade est revue en février et en juillet 1936 en très bon état.

Examen de la pièce opératoire (D[r] Parat). — Le contenu de la partie kystique de la tumeur était gélatineux. En un point de sa paroi, on a trouvé un kyste plus petit qui avait proliféré secondairement.

La paroi du kyste principal et celle du kyste secondaire se montrent constituées simplement par une couche de tissu épithélial cylindrique peu végétant.

C'est dans le tissu ovarien adjacent que l'on rencontre des tubes droits et étroits (solénome de Jayle), entourés parfois de chorion cytogène. Il s'agit donc d'une prolifération bénigne de type endométrioïde.

L'endométriome n'est ici qu'une découverte d'histologie. La latence clinique et opératoire tient vraisemblablement au fait que la malade était ménopausée depuis huit ans. Quant à la nature des kystes, principal et secondaire, Parat se refusait autant à affirmer qu'à nier qu'ils fussent endométriaux; quoi qu'il en soit, la présence des tubes droits et étroits, entourés parfois de tissu cytogène et décelés dans le tissu ovarien adjacent, permet d'affirmer la réalité d'un endométriome de l'ovaire.

A l'occasion de ces deux observations, nous avons cherché à réunir les éléments cliniques, opératoires et histologiques qui permettent d'arriver au diagnostic d'endométriome de l'ovaire.

Signalons que les endométriomes de l'ovaire ont fait l'objet de la thèse de notre élève M[lle] Tchigeoff. Cette thèse contient les références qui n'ont pas pu trouver place ici.

L'ovaire est une des localisations les plus fréquentes des endométriomes

(60 p. 100). Tous les auteurs insistent sur la fréquence de la bilatéralité des lésions et de l'association à un endométriome du Douglas. Les endométrioems sont caractérisés par leur tendance à former des kystes hémorragiques plus ou moins volumineux, et aussi par la rupture, souvent récidivante, de ces « kystes aréolaires goudronneux » avec épisodes d'allure pelvi-péritonique, constitution d'adhérences et possibilité de propagation aux parties voisines du pelvis.

Comme les autres endométriomes, ils apparaissent et se développent pendant la période d'activité de l'ovaire et surtout entre trente et cinquante ans.

Presque toujours, il s'agit de femmes ayant déjà un passé gynécologique (fausses couches, curettages, infections génitales, opérations conservatrices, etc.) *ou présentant en même temps des myomes ou une rétroversion.*

Nous allons tenter de montrer comment on peut arriver au diagnostic d'endométriome de l'ovaire :

1° *Avant l'intervention*, par l'examen clinique, au besoin répété ;

2° *Pendant l'intervention*, par les constatations objectives, par l'examen histologique extemporané ou plus simplement par l'examen d'un frottis du contenu goudronneux du kyste.

* * *

Diagnostic clinique : Le diagnostic clinique peut intervenir soit dans le cours d'une évolution normale, soit à l'occasion d'une complication.

Les endométriomes de l'ovaire sont parfois latents; ils sont découverts lors d'une laparotomie pratiquée pour une lésion à laquelle ils sont associés, et rien dans l'interrogatoire n'aurait permis de retrouver des signes qu'on ait pu leur attribuer.

D'autres fois, au contraire, ils ont une symptomatologie assez bruyante qui devrait les faire reconnaître ou au moins les faire soupçonner et qui est la manifestation de leur évolution anatomique si spéciale.

On sait, en effet, qu'ils subissent l'évolution menstruelle avec hémorragie dans les cavités kystiques. A mesure que l'hémorragie augmente, la pression intrakystique s'élève et le kyste devient douloureux ; il comprime souvent les organes voisins, ce qui augmente les douleurs. Si la tension devient excessive, la paroi se rompt et le contenu fait irruption dans le péritoine pelvien qu'il irrite; ainsi, survient, vers la fin des règles, un épisode d'allure pelvi-péritonitique. Quand la menstruation est terminée, le sang contenu dans les kystes est en grande partie digéré et résorbé par des macrophages ; le kyste diminue de volume, devient moins douloureux, mais ne régresse qu'en partie. A la menstruation suivante, les mêmes phénomènes réapparaissent encore plus prononcés. D'où l'évolution périodiquement douloureuse et progressive des endométriomes de l'ovaire.

Etudions maintenant chacun des signes qui relèvent de cette évolution.

1° La *dysménorrhée tardive* est le phénomène le plus commun (50 à 60 p. 100 des cas) et surtout le plus caractéristique d'un endométriome, mais non pas spécialement d'un endométriome de l'ovaire.

Dans les cas typiques, elle se manifeste un à deux jours avant les règles, augmente pendant la période menstruelle pour atteindre son maximum à la fin des règles et disparaître progressivement un à trois jours après. La douleur siège dans le pelvis (uni- ou bilatéral) et les lombes. Elle peut s'accompagner d'irradiations sciatiques, ano-périnéales, de sensations pénibles à l'occasion du coït et de la défécation.

2° *Des épisodes pelvi-péritonitiques* traduisent la rupture des kystes goudronneux. Ils sont d'intensité très variable. Sur le fond de dysménorrhée tardive ils ne tranchent parfois que par une exacerbation subite et transitoire de la douleur vers le troisième ou le quatrième jour des règles. Il arrive parfois que la malade accuse une véritable douleur en coup de poignard.

Souvent aux phénomènes algiques s'ajoutent des signes de souffrance péritonéale : nausées, vomissements, léger ballonnement, avec température à 38°-38°5. Après cette crise, le ventre peut rester sensible entre deux époques menstruelles.

3° Les *ménorragies* sont fréquentes. Tantôt elles peuvent relever de lésions associées (myomes, polypes).

Tantôt elles paraissent liées à un trouble du fonctionnement de l'ovaire, qui peut d'ailleurs trouver sa signature anatomique dans la présence, sur les coupes histologiques, d'atrésies kystiques multiples comme dans l'un de nos cas.

4° La *stérilité* primaire ou secondaire est signalée d'une façon presque constante, malgré la perméabilité des trompes vérifiée à l'insufflation. Il est à noter que cette stérilité, dont la pathogénie est très discutée, peut disparaître à la suite d'une ovariectomie unilatérale, quand l'autre ovaire est indemne.

5° Les *signes physiques* sont assez variables; parfois nuls si l'endométriome, qui siège souvent sur la face externe et le bord postérieur de l'ovaire, reste de petite dimension.

Ce que l'on constate, habituellement, d'un ou des deux côtés, c'est l'existence d'une *masse annexielle*, de volume modéré (petite mandarine), assez molle, sensible à la pression, peu mobilisable et souvent mal limitée. Il est naturel de porter le diagnostic d'annexite inflammatoire banale, d'autant plus qu'il y a parfois rétroversion (25 p. 100 des cas) et fréquemment *empâtement discret du Douglas*, conséquence de ruptures antérieure.

Néanmoins, l'histoire de l'affection, si elle est typique, doit faire penser à un endométriome et inciter à revoir la malade *à la fin de la période menstruelle*. Au cours de ce nouvel examen, on constatera que la masse annexielle est plus volumineuse, plus tendue et beaucoup plus douloureuse.

Mieux encore, si on est appelé à voir la malade à l'occasion d'un épisode aigu de rupture, on trouvera un peu de contracture sus-pubienne et un Douglas très douloureux; et cependant la température n'est qu'à 38°, et la leucocytose à peine modifiée; parfois, il est vrai, les phénomènes sont plus intenses et semblables à ceux d'une pelvi-péritonite.

On a signalé quelques accidents exceptionnels : une occlusion intestinale aiguë par adhérences (Lee), une inondation péritonéale (Lee), une hématocèle (Baumann).

Le diagnostic ne peut alors se faire que pendant l'intervention ou même à l'examen des pièces.

Enfin, à une période tardive, l'endométriome s'est propagé aux régions voisines du pelvis, à la vessie, au rectum, au Douglas, à la cloison recto-vaginale.

Qu'il nous soit permis, à ce propos, d'insister sur la valeur considérable que présente la *découverte au niveau de l'extrémité supérieure de la cloison rectovaginale d'une petite masse indurée, légèrement bosselée d'endométriome rectovaginal.* Pareille constatation permet, de façon presque décisive, d'affirmer la nature endométriale de la lésion annexielle, qui est à l'origine des troubles précédents.

Sur ce point l'observation I est particulièrement nette et convaincante.

Ajoutons, d'ailleurs, que si l'examen ne montre pas de masse annexielle, mais seulement un nodule dans le Douglas, il faut malgré tout suspecter l'existence d'un endométriome de l'ovaire (dans les deux tiers des cas il existe) ; aussi *la voie abdominale est-elle seule indiquée*, même quand on ne perçoit que le nodule vaginal, répétons-le. Tous les chirurgiens qui se sont bornés à enlever les nodules vaginaux ont observé des récidives.

*
* *

Diagnostic opératoire. — Voici quelles ont été le plus habituellement les constatations opératoires :

D'un côté ou des deux côtés existe une masse annexielle de couleur sombre, qui adhère plus ou moins intimement à la paroi pelvienne.

Après le décollement de la tumeur, on trouve souvent, dans le Douglas, même quand la poche n'a pas été rompue, un enduit brunâtre, de consistance crémeuse, plus ou moins abondant, vestige d'anciennes ruptures.

La trompe, qui encapuchonne la partie haute de la masse est ordinairement perméable et d'aspect sain.

Dans les manœuvres de libération, on fait éclater, à peu près fatalement, un ou plusieurs kystes gaudron, qui laissent échapper un liquide visqueux brun ou noir.

L'ovaire atteint présente les aspects les plus variés, depuis de petits kystes hémorragiques de la dimension d'une tête d'épingle jusqu'à un kyste gaudron, unique, de la taille d'une pomme ou davantage.

La poche rompue est, suivant les cas, soit un kyste ovarien, avec une perforation bouchée, soit une poche à moitié extra-ovarienne, véritable petit hématocèle juxta-ovarienne avec le plus souvent des greffes endométriomales, qu'il faudra soigneusement enlever.

Il importe de toujours examiner attentivement le reste de l'appareil génital et de la cavité pelvienne, notamment l'autre ovaire (qui peut présenter un endométriome au début sous forme d'une petite tête d'épingle

violacée), l'utérus (rechercher en particulier par la palpation l'existence d'adéno-myomes des cornes), le cul-de-sac de Douglas (par la vue et surtout par le palper du dôme vaginal), le péritoine pelvien (ligament large ligaments ronds, péritoine pariétal, séreuse intestinale et vésicale).

Cette *exploration minutieuse* est très importante. En effet, si l'on trouve des greffes endométriales qu'on peut enlever sans risque, on en pratiquera immédiatement l'exérèse. Sinon, connaissant leur existence et leur localisation, on les surveillera et on conseillera, si elles se développent, la castration rœntgénienne.

*
* *

Diagnostic histologique per-opératoire. — Ni les signes cliniques ni les constatations opératoires ne suffisent dans la plupart des cas à affirmer le diagnostic.

C'est qu'en effet tous les kystes goudronneux de l'ovaire ne sont pas des endométriomes, comme Moulonguet l'a fort bien dit dans les « diagnostics anatomo-pathologiques » de Lecène.

Or, il serait désirable d'avoir la confirmation extemporanée de la nature de ces kystes goudronneux pendant l'opération, ne serait-ce que pour rechercher plus attentivement d'autres endométriomes ou pour pratiquer la castration complète chez les femmes voisines de la ménopause, afin d'assurer définitivement la guérison.

Cette *confirmation microscopique per-opératoire* peut être réalisée de deux façons :

1° *Par l'examen histologique extemporané*, après congélation et coloration des coupes par la méthode de del Rio Hortéga, modifiée par Parat, qui permet en moins de huit minutes d'obtenir des préparations d'une netteté remarquable, égale et souvent supérieure à celle des coupes à la paraffine.

On aura ainsi un diagnostic précis et l'on pourra agir en pleine connaissance de cause.

Le plus souvent ce diagnostic histologique est très facile, quand on trouve à la fois des cavités ou des tubes glandulaires avec un épithélium analogue à celui de l'endomètre, un chorion cytogène typique, et, dans la cavité, du sang avec de nombreux hématophages; la présence de fibres musculaires lisses est, au niveau de l'ovaire, exceptionnelle. Nous n'en avons trouvé qu'une observation certaine, celle de Katzenstein (*Arch. für Gynecol.*, 1936, p. 537). Le diagnostic devient plus difficile ou impossible lorsque manquent sur les coupes, soit le chorion cytogène (ce qui est rare), soit l'épithélium, qui a pu desquamer.

2° *Par l'examen microscopique d'un frottis du liquide goudronneux*; car la présence dans celui-ci de *nombreux macrophages d'apparence xanthomateuse* est un argument de grande probabilité en faveur du diagnostic d'endométriome.

* * *

Traitement. — Lorsque l'on soupçonne un endométriome de l'ovaire, il faut toujours opérer, d'abord pour assurer le diagnostic, ensuite parce qu'on peut espérer, en opérant précocement, faire une opération conservatrice.

L'endométriome de l'ovaire doit être opéré parce que, habituellement, son évolution est progressive, et qu'il faut compter qu'il se propagera aux régions voisines du pelvis. Si l'on découvre que les lésions sont déjà largement propagées, il est inutile, pour chercher à être complet, de risquer de léser l'intestin, la vessie ou les uretères. En effet, l'ablation des ovaires assure dans ce cas la régression des prolongements volontairement ou involontairement laissés en place.

La rœntgenthérapie, à dose de castration, sera réservée exclusivement aux cas de récidive post-opératoire, et à ceux où l'état général contre-indique toute intervention chirurgicale.

M. Moulonguet : La communication de M. Brocq est très intéressante, car c'est un sujet nouveau que celui des endométriomes, et qui mérite d'être mieux connu qu'il ne l'est.

Du point de vue clinique, je voudrais ajouter une petite note, c'est que les malades atteintes d'un endométriome ont fréquemment de la fièvre, une fièvre à long cours qui se relève un peu aux périodes menstruelles, mais qui existe souvent entre celles-ci. Dans un cas, égaré par cette température et par les poussées pelviennes récidivantes que le traitement habituel ne modifiait pas, j'avais été orienté vers le diagnostic de tuberculose ; la malade était fatiguée, épuisée par les douleurs continuelles. Je n'ai redressé ce diagnostic erroné qu'après plusieurs mois et après l'avoir envoyée bien inutilement dans une station climatique.

Du point de vue opératoire, je pense comme Brocq qu'il est très important de faire le diagnostic ferme, d'abord pour savoir s'arrêter et ne pas poursuivre une dissection inutilement dangereuse ; ensuite, pour porter un pronostic post-opératoire : car quand on croit avoir enlevé toutes les lésions, il arrive qu'elles se reproduisent par la suite, si bien que la malade n'est pas aussi définitivement guérie qu'on aurait pu l'espérer.

J'avais opéré, il y a quelques années, une malade atteinte d'endométriome qui avait longtemps occasionné des douleurs extrêmement pénibles. Après l'opération, son mari m'écrivait : « Vous avez rendu la paix à mon ménage. » Malheureusement, cette malade, au bout de quelques mois, resouffrait des mêmes douleurs et ce n'est qu'après la castration radiothérapique qu'elle a été complètement guérie et la paix définitivement rendue à son mari !

Je crois que bien souvent il faudra en finir une bonne fois par la castration. Cette curieuse lésion, qui consiste à la formation de petits utérus microscopiques un peu partout dans le ventre, continue d'évoluer chez

certaines femmes en dépit des ablations partielles tant que les ovaires sont en fonctionnement.

D'ailleurs, il est des cas où toute opération serait impossible, comme dans celui que j'ai opéré il y a quelques jours : endométriome de la cloison recto-vaginale, infiltrant l'isthme utérin en même temps que le rectum; seule l'abdomino-périnéale avec hystérectomie aurait pu emporter les lésions : je les ai confiées au radiothérapeute!

M. **H. Mondor** : Bien qu'attentif à le faire, je n'ai jamais découvert d'endométriome ovarien. J'y pensais notamment dans les cas d'hémorragie interne d'origine génitale non gravidique, car les kystes ovariens endométriaux peuvent donner des hémopéritoines importants. J'ai opéré un cas d'endométriome : chez une jeune femme qui, après une césarienne, avait gardé une fistule utéro-cutanée par laquelle passait le sang menstruel. Les cas de Harbitz, endométriomes compliquant les césariennes, ne m'étaient pas inconnus, mais je croyais plutôt me trouver en présence d'une fistule entretenue par corps étranger (fil non résorbable). A l'intervention, je dus enlever, en effet, trois énormes soies; et je pris soin, chez cette jeune femme avide de maternités, de suturer solidement l'utérus. Elle a eu, depuis, une grossesse non compliquée de rupture utérine; mais l'enfant n'a pas vécu. L'examen des parois du trajet que j'avais réséqué a été fait par M[lle] Gauthier-Villars. Il s'agissait d'un endométriome. Ni avant, ni pendant, ni depuis la grossesse, je n'ai vu de récidive. Michon (de Lyon) a écrit, autrefois, sur les endométriomes, un joli mémoire. J'avais retenu, en plus des signes assez caractéristiques que Brocq a si bien regroupés, une recommandation : lorsque l'extirpation des endométriomes du Douglas ou de la cloison recto-vaginale expose à des complications sévères, rectales en particulier, mieux vaut s'en tenir à la castration ou à un traitement radiothérapique.

M. **Brocq** : Je suis tout à fait d'accord avec mon ami Moulonguet. Comment en serait-il autrement puisque c'est lui qui, un des premiers, a étudié cette question avec son maître Lecène. Je suis d'accord avec lui sur tous les points qu'il a envisagés et en particulier sur la possibilité de température; et c'est justement une des raisons qui rapproche l'aspect clinique des endométriomes de l'ovaire de celui des pelvipéritonites.

Pour la question des récidives, je suis d'accord également : on n'est jamais sûr qu'il n'y en aura pas, c'est pourquoi il est intéressant de savoir si la malade avait bien un endométriome.

Pour la question des difficultés opératoires dans certains cas, également; nous en avons parlé à la fin de mon mémoire et j'ai dit qu'il fallait renoncer aux opérations très difficiles où l'on risque de faire une perforation rectale ou de léser l'uretère au milieu de ce tissu diffus; et, en particulier, quand l'endométriome tient au rectum, il faut renoncer à l'exérèse chirurgicale.

Je suis également tout à fait d'accord avec mon ami Mondor et je les remercie l'un et l'autre d'avoir bien voulu intervenir dans cette discussion.

PRÉSENTATIONS DE MALADES

Paralysie complète de l'opposant du pouce par séquelle de poliomyélite. Translocation du long fléchisseur du pouce,

par M. **Boppe.**

J'ai l'honneur de vous présenter cet enfant de huit ans, atteint de poliomyélite il y a six ans, porteur de séquelles paralytiques importantes. En plus d'un pied ballant, actuellement traité et corrigé, il existe chez lui une paralysie complète de l'opposant du pouce gauche, le court fléchisseur réagit très faiblement, les abducteurs, extenseurs et le long fléchisseur sont intacts. Tout mouvement d'opposition étant impossible, la préhension ne peut s'effectuer. Je l'ai opéré il y a deux mois. Incision palmaire latéralisée sur le trajet du long fléchisseur du pouce depuis la 1re phalange jusqu'au talon de la main; le tendon sur cette étendue est dédoublé en deux languettes. La languette radiale cravate la face externe dorsale, puis interne, du 1er métacarpien vers son tiers distal, son extrémité libre est ensuite suturée au niveau de la face palmaire et la phalange au reste du long fléchisseur laissé en place. Suture de la gaine. Immobilisation plâtrée : pouce en opposition et pulpe tournée vers la paume. Le résultat actuel paraît très satisfaisant. Le tendon cravatant le métacarpien produit lors de sa contraction un mouvement d'opposition puissant permettant une facile préhension; par contre, la flexion active de la 2e phalange sur la 1re est maintenant très diminuée.

Cette plastie tendineuse rentre dans le groupe des translocations tendineuses proposées par V. Bayer. Les insertions distales et proximales du tendon sont respectées; le tendon est détourné de son trajet normal d'où le changement d'action du muscle. Il s'agit là d'une ressource thérapeutique intéressante en matière de paralysie flasque; malheureusement, son champ d'application est limité.

Fusion congénitale des doigts de la main : séparation opératoire, comblement par greffe de Thiersch,

par M. **Marc Iselin.**

Rapporteur : M. Robert Monod.

ÉLECTION DE QUATRE ASSOCIÉS PARISIENS

Nombre de votants : 64.

MM.	Léon Binet	64	voix.	Elu.
	Roussy	63	—	—
	Ramon	63	—	—
	Fabre.	63	—	—
	Bulletin blanc	1		


ERRATUM

Communication de M. P. Lombard :

A la page 1262 du Bulletin n° 29, à la 27e ligne, *au lieu de* : « il faut prendre l'habitude... », *lire* : « il faut **perdre** l'habitude... ».

Le Secrétaire annuel : M. André Martin.

Paris. — A. Maretheux et L. Pactat, imp., 1, rue Cassette.



MÉMOIRES



DE

L'ACADÉMIE DE CHIRURGIE

Séance du 9 Décembre 1936.

Présidence de M. Henri ROUVILLOIS, *président.*

PROCÈS-VERBAL

La rédaction du procès-verbal de la dernière séance est mise aux voix et adoptée.

CORRESPONDANCE

La correspondance comprend :

1° Les journaux et publications périodiques de la semaine.

2° Des lettres de MM. Robert MONOD, DENIKER s'excusant de ne pouvoir assister à la séance.

3° Des lettres de MM. Léon BINET, FABRE, RAMON, ROUSSY remerciant l'Académie de les avoir élus.

4° Un travail de M. DJÉMIL-PACHA (Constantinople), associé étranger, intitulé : *L'appendicectomie dans le traitement chirurgical de l'appendicite aiguë.*

5° Un travail de MM. Jean PATEL et Et. ESQUIROL, intitulé : *Un exemple d'accidents imputables à l'eau savonneuse, employée comme agent d'avortement, traités avec succès quatre heures après leur déclanchement.*

M. Henri MONDOR, rapporteur.

6° Un travail de M. C. VERGOZ (Alger), intitulé : *Appendicite aiguë rétro-cæcale* est versé aux Archives de l'Académie sous le n° 136.

Des remerciements sont adressés à l'auteur.

Publication périodique hebdomadaire.

A PROPOS DU PROCÈS-VERBAL

Réception de Messieurs Binet et Fabre.
Allocution du Président

J'ai l'honneur de souhaiter la bienvenue à M. le professeur Binet et à M. le professeur Fabre, récemment élus associés de l'Académie de Chirurgie et je les prie de vouloir bien prendre place au milieu de leurs collègues.

L'un et l'autre ont déjà collaboré dans le domaine chirurgical avec plusieurs d'entre nous à des travaux de physiologie ou de chimie biologique. Je forme des vœux pour que leur entrée dans notre Compagnie rende cette collaboration encore plus étroite pour le plus grand profit de la science et de la chirurgie.

M. L. **Binet** : Messieurs, c'est un grand honneur pour moi d'être reçu à votre Académie et je tiens à vous dire, Monsieur le Président, et à vous, mes chers Collègues, ma très sincère gratitude.

J'ai toujours été attiré par les problèmes physiologiques posés par les questions chirurgicales.

Ce sera toujours pour moi une joie et un devoir que d'assister à vos séances, de participer à vos travaux et de suivre vos discussions.

M. **Fabre** : Je m'associe à mon ami le professeur Binet pour vous dire le grand honneur que je ressens à siéger parmi vous, et si ma modeste compétence dans les questions de biologie ou de chimie des anesthésiques vous est de quelque utilité, vous pouvez compter sur ma collaboration bien dévouée.

RAPPORTS

A propos de l'envahissement des ganglions pelviens dans le cancer du col de l'utérus,

par M. **Georges Gricouroff**.

Rapport de M. J.-L. Roux-Berger.

M. G. Gricouroff, de la Fondation Curie, nous a adressé une courte mais très importante note concernant l'envahissement des ganglions pelviens dans le cancer du col utérin ; il s'agit essentiellement d'une critique

très nette de l'interprétation donnée par MM. Leveuf, Herrenschmidt et Godard de ces faits de ganglions contenant des formations d'aspect glandulaire chez des malades atteints de cancers épidermoïdes.

MM. Leveuf, Herrenschmidt et Godard, dans une série de 136 cas de cancer du col utérin pour la plupart nettement opérables, ont trouvé dix-huit fois les ganglions iliaques envahis, soit dans 50 p. 100 des cas. De plus, d'après ces auteurs, certains épithéliomas, « morphologiquement épidermoïdes, physiologiquement muco-sécrétants », auraient une tendance particulière à envahir précocement les ganglions (environ neuf fois sur dix) et présenteraient souvent dans leurs métastases une structure glanduliforme.

Ces auteurs avaient retrouvé dans la littérature 1 cas de Ries (1897) et 3 cas de Bulliard et Champy (1922) où les ganglions contenaient des formations d'aspect glandulaire, à cellules prismatiques ciliées, alors que l'épithélioma du col était épidermoïde. Ries n'avait pas admis qu'il s'agît de métastases cancéreuses. Bulliard et Champy pensaient que les métastases provenaient de glandes cervicales modifiées et non du cancer (sauf « à la rigueur » pour l'un de leurs cas où la tumeur du col avait une structure particulière). Pour Leveuf, Herrenschmidt et Godard, dans tous ces cas, il s'agissait bien de métastases de l'épithélioma épidermoïde, qui reprenait dans les ganglions « par redifférenciation épurative, et sous une influence inconnue, une forme glanduloïde ».

Tout récemment, Michel-Béchet a observé 2 cas analogues et adopté la même interprétation.

On sait que les épithéliomas du col sont très polymorphes et qu'une même tumeur peut présenter en certains points une évolution épidermoïde, en d'autres une structure glandulaire. En allant à l'extrême, il n'y a pas d'impossibilité *théorique* à ce que les métastases d'un épithélioma épidermoïde soient adénocarcinomateuses. Encore faudrait-il que la structure des métastases, dans de tels cas exceptionnels, soit caractéristique.

Or, dit M. Gricouroff, à la lecture des descriptions et à l'examen des figures relatives aux formations glandulaires trouvées dans les ganglions par les auteurs cités plus haut, on est frappé par leur aspect bénin et par la ressemblance de leur épithélium avec celui de la muqueuse du *corps* utérin. On est ainsi amené à les rapprocher des inclusions épithéliales glanduliformes trouvées dans les ganglions pelviens par de nombreux auteurs depuis la découverte de Ries.

Wertheim, en particulier, sur 500 hystérectomies pour épithélioma du col, a trouvé quarante huit fois de telles inclusions ganglionnaires, soit dans 9,6 p. 100 des cas. Comme, à cette époque, ces faits n'avaient pas encore été souvent observés (le premier cas de Wertheim est de 1898), cet auteur crut d'abord qu'il s'agissait d'authentiques métastases du cancer du col. Par la suite, plusieurs auteurs (Wulfing, R. Meyer, Falkner, etc.) ayant découvert de telles inclusions épithéliales en dehors de tout cancer, Wertheim revint sur son interprétation première et considéra ces formations comme des inclusions bénignes sans rapport d'origine avec la

tumeur cervicale. Il dit, dans son livre, que si le moindre doute lui était resté à ce sujet, les résultats éloignés de ses opérations auraient démontré que ces inclusions glanduliformes n'étaient pas malignes. En effet, dans sa première série de 250 opérations, *sur 41 cas où les ganglions étaient* RÉELLEMENT *envahis par l'épithélioma, Wertheim n'a eu que 5 guérisons après cinq ans, tandis que sur 21 cas où les ganglions contenaient uniquement de ces formations d'aspect glandulaire, 18 sont restés guéris.* Leveuf, Herrenschmidt et Godard signalent eux-mêmes que les plus longues survies de leur série se rapportent à des épithéliomas épidermoïdes ayant donné des métastases glanduliformes et ils en concluent que ces variétés, malgré la constance et la précocité de l'envahissement ganglionnaire, sont relativement bénignes et comportent un bon pronostic.

Les descriptions et les figures de tous les auteurs concordent remarquablement et permettent de penser que les formations glandulaires découvertes dans les ganglions sont bien toutes de même nature.

La plupart des auteurs qui ont signalé et décrit ces inclusions ont remarqué leur analogie avec les tubes épithéliaux de l'endomètre corporéal (cellules prismatiques, très souvent ciliées, peu ou point mucipares). Mais les opinions sur l'origine de ces formations sont très diverses. Les uns (Ries, Wulfing, etc.) pensent qu'il s'agit d'inclusions wolffiennes ; d'autres (R. Meyer, Falkner, Sitzenfrey, etc.) invoquent une métaplasie de l'endothélium des sinus lymphatiques ; Halban, puis Mestitz, assignent à ces productions une origine utérine et voient là une preuve de la théorie métastatique de l'endométriose. Luthy, qui croit d'ailleurs à la nature congénitale de ces « malformations tissulaires », a très judicieusement remarqué que tous les cas, dont une description histologique précise a été donnée, concernent des ganglions du bassin ou du voisinage immédiat du bassin (abdomen, aine).

M. Gricouroff ne s'étend pas ici sur l'origine très controversée de ces formations épithéliales intraganglionnaires. Cette étude sera faite ailleurs et sera accompagnée d'une bibliographie plus importante. On peut retenir cependant que le type endométrial de l'épithélium de ces inclusions, le siège régional caractéristique des ganglions intéressés et la coexistence fréquente d'endométriomes (tubaires, ovariens ou autres) semblent être des arguments en faveur de la théorie métastatique de l'endométriose proposée par Halban.

Par ailleurs, si l'on admet, avec tous les auteurs, depuis Ries et Wertheim, qu'il s'agit d'inclusions bénignes et pouvant se rencontrer en l'absence de tout cancer, on est conduit à éliminer de la catégorie des cancers ayant donné des métastases précoces certains cas où les ganglions ne contiennent que des inclusions tubulées ou vésiculeuses de ce genre. Le pourcentage des envahissements ganglionnaires dans les cancers opérables donné par Leveuf, Herrenschmidt et Godard se trouverait ainsi ramené à un chiffre moins élevé, plus en accord avec les notions habituellement admises et plus conforme aux résultats thérapeutiques éloignés de l'opération élargie, tels ceux, par exemple, de J.-L. Faure.

Je pense qu'il n'est guère utile d'insister, devant des chirurgiens, sur l'importance pratique de ce travail. Si M. Gricouroff — avec Wertheim — estime que les aspects ganglionnaires interprétés par MM. Leveuf, Herrenschmidt et Godard comme des métastases, n'en sont pas ; si cette opinion est exacte, elle réduit singulièrement l'opportunité de ces opérations élargies comportant la recherche et l'exérèse systématique des ganglions ; elle vient appuyer l'avis exprimé ici-même par M. J.-Louis Faure : « Dans les cas opérables, dit ce dernier, les cas bien mobiles, les trois quarts des opérées, quand elles sont bien opérées, guérissent radicalement sans recherche des ganglions ». Et il ajoute : « Quand les ganglions sont envahis, la bataille est perdue » ; et aussi la remarque de M. Lenormant, à qui il est apparu « qu'il s'agit plus souvent de récidives locales, par exérèse incomplète, que de récidives ganglionnaires ».

Je vous propose de remercier M. Gricouroff, qui n'est pas chirurgien, d'avoir envoyé son travail à l'Académie de Chirurgie.

BIBLIOGRAPHIE

R. Michel-Brichet : L'exérèse des ganglions lymphatiques par voie sous-péritonéale dans le traitement du cancer du col de l'utérus. *Académie de Chirurgie*, 17 janvier 1936, p. 926.
Bulliard (H.) et Champy (Ch.). : *Bull. Assoc. fr. du Cancer*, 1922, p. 162.
Faure (J. L.). *Bull. et Mém. de la Soc. nat. de Chir.*, 1931, p. 1032.
Leveuf (J.). : *Bull. et Mém. de la Soc. nat. de Chir.*, 1931, p. 662.
Leveuf, Herrenschmidt et Godard : *Bull. Assoc. fr. du Cancer*, 1933, p. 239.
Micrel-Bfzet (R.). : *Acad. Chir.*, 1936, p. 926.
Ries : *Zeitschr. f. Geburtsh. u. Gyn.*, 1897 (cité par Wertheim).
Wertheim. *Die erweiterte abdominale Operation bei Carcinome colli uteri.* Urban und Schwarzenberg, 1911.

M. **Regaud** : Je n'ai que peu de chose à ajouter à ce que nous a dit M. Roux-Berger, en présentant la communication du Dr Gricouroff.

Le fait essentiel est que divers auteurs antérieurs, et notamment Wertheim, ont signalé la fréquence, dans les ganglions pelviens, d'inclusions épithéliales dont la structure est ordinairement glanduliforme, et l'apparence, bénigne. Ces formations se trouvent non seulement chez des femmes atteintes de cancer cervico-utérin, mais chez des femmes n'ayant pas de cancer.

M. Gricouroff a aussi retrouvé ces inclusions épithéliales intraganglionnaires en l'absence de tout cancer utérin. Il a entrepris des recherches qui seront publiées plus tard, pour établir la fréquence de ce dernier fait.

L'examen des préparations m'a convaincu de sa réalité.

L'objet de la communication d'aujourd'hui est d'attirer l'attention des chirurgiens sur l'existence (en outre des métastases véritablement malignes, produites par les cancers cervico-utérins dans les ganglions pelviens, et qui ont en règle très générale la même structure que la tumeur primaire) de

formations ayant une structure rappelant celle de l'épithélium du corps de l'utérus et de ses glandes, — et sans malignité.

La méconnaissance de ce fait, qui n'a pas été pris en considération suffisante en France, explique certaines divergences au sujet des proportions des adénopathies cancéreuses dans les cancers cervico-utérins. Cette considération est aussi de nature à tempérer la hardiesse de certaines indications opératoires préconisées dans ces dernières années en ce qui concerne l'exérèse des ganglions pelviens dans le traitement chirurgical des cancers du col utérin.

M. **Jacques Leveuf** : Dans la communication de M. Gricouroff rapportée par Roux-Berger, nous trouvons des commentaires de travaux allemands très anciens (Wertheim, Ries), mais aucun fait personnel.

Je ne connais pas les travaux de Wertheim, décrivant les métastases à type glandulaire, dans les ganglions pelviens, mais je sais que Ries n'a publié rien de tel, puisqu'il parle d'inclusion fœtale aux dépens des débris du canal de Wolff.

Si M. Gricouroff montre la fréquence de ces métastases ganglionnaires muci-carminophiles chez des femmes non atteintes de cancer du col de l'utérus, je verrai comment on doit interpréter ces faits.

Mais je ferai remarquer dès aujourd'hui qu'Herrenschmidt, Godard et moi avons coupé en série et coloré au muci-carmin beaucoup de ganglions pelviens, sans avoir jamais rencontré d'inclusions de cet ordre, *sauf chez les femmes atteintes d'épithélioma muco-secrétant du col de l'utérus.*

Et c'est précisément la corrélation obligée (d'après nos recherches) de ces deux ordres de lésions qui fait l'intérêt de notre travail.

Cette association a été retrouvée d'ailleurs par Roger Leroux, par Michel Béchet et par Brocq.

Je me réserve de revenir sur ces divers points après avoir lu dans le texte, de nos Bulletins la communication de M. Gricouroff.

Sur un cas de diverticule de la 3e portion duodénale opéré,

par MM. **G. Carayannopoulos** et **C. N. Alivisatos.**

Rapport de M. Jacques Charles-Bloch.

MM. Carayannopoulos et C. N. Alivisatos (d'Athènes) nous ont adressé une observation de diverticule duodénal opéré, dont voici l'histoire :

Jean Cas..., trente-six ans, cultivateur, entre dans la première clinique chirurgicale de l'hôpital « Evangélismos » pour troubles gastriques importants.

Depuis en effet un an (juin 1935) le malade avait commencé à ressentir un gonflement très désagréable de son estomac, survenant quelques heures après les repas. Progressivement, à cette sensation s'ajouta une douleur au niveau de l'épigastre, accompagnée de renvois acides et même quelquefois de vomissements aqueux hyperacides et fétides. Cette douleur débutant au niveau de

l'épigastre se propageait en ceinture dans le dos, parfois véritable sensation de brûlure rétro-sternale.

Ces phénomènes, qui n'étaient pas accompagnés de température ou d'autres manifestations gastro-intestinales, avaient pris le caractère périodique, survenant tous les deux mois environ, et chaque poussée durant de huit à quinze



Fig. 1. — Position couchée.

jours. Ces troubles inquiétèrent le malade et le forcèrent à entrer dans notre service.

Antécédents. — 1° Dysenterie amibienne en 1920, guérie depuis.

2° Fièvre paludéenne datant de trois ans.

3° Abcès appendiculaire en 1934, vidé spontanément par le rectum. Appendicectomie six mois plus tard.

Le malade n'a jamais présenté d'ictère, jamais d'hématémèse, ni de mélæna.

A l'examen : A son entrée, bon état général, abdomen souple. Le malade ne souffre pas à la palpation au niveau de son épigastre. Foie normal, rate légèrement augmentée de volume (paludisme). Rien à signaler au niveau des autres appareils.

L'examen clinique de ce malade incitait au diagnostic d'ulcère gastro-duodénal.

L'examen radiologique (Dr Contopoulos) nous montre l'intégrité de l'estomac et du bulbe duodénal (fig. 1 et 2).

En position couchée, on note au niveau du milieu de la 3e portion duodénale



FIG. 2. — Position debout.

la présence d'une image diverticulaire du volume d'une noisette, *avec pédicule* long semblant implanté sur le bord supérieur du duodénum.

L'exploration attentive des autres segments du tube digestif, du foie, de la vésicule biliaire restant négative; d'autre part, l'état social de notre malade qui ne pouvait pas faire les frais d'un long et dispendieux traitement médical, nous forcent à l'intervention.

Intervention le 24 août 1936 : Anesthésie locale à la novocaïne à 2/100 ; percaïne 1/4.000 à quantités égales. Anesthésie splanchnique. Le malade continuant à souffrir, nous complétons l'anesthésie par l'administration de protoxyde d'azote.

Incision médiane sus-ombilicale prolongée légèrement au-dessous de l'ombilic.

L'exploration de l'estomac, de D^1 et de la vésicule biliaire reste négative.

L'examen de la face antérieure de D^2 et D^3 ne montre rien de particulier. Le pancréas à la palpation semble normal, non induré.

On procède au décollement duodéno-pancréatique amorcé sur le bord droit



Fig. 3. — Après l'intervention.

de D^2. On arrive ainsi progressivement jusqu'au niveau des vaisseaux mésentériques supérieurs. Par pression sur le duodénum, de façon à le distendre par les gaz, on arrive à apercevoir le diverticule, qui siège sur le bord droit des vaisseaux mésentériques supérieurs. En décollant légèrement le bord supérieur de D^3, le diverticule apparaît en entier. En forme de demi-sphère, il s'implante sur le bord supérieur et vers la face postérieure de D^2. *Il n'est pas pédiculé.* Sa hauteur est de 1 centimètre environ. Il est légèrement inflammatoire.

En le chargeant doucement sur deux pinces de Chaput, on arrive à le bien isoler et à le réséquer.

Fermeture de la brèche duodénale en trois plans. Mèche au contact. Reconstitution du plan pancréatico-duodénal.

Fermeture de la paroi par plans.

Examen histologique de la pièce : Muqueuse légèrement inflammatoire. Capillaires dilatés; légère infiltration leucocytaire. Présence de nombreuses fibres musculaires.

Suites opératoires : Le malade présente une température à 38°-38°5 pendant quelques jours, mais congestion pulmonaire aux deux bases (toux, crachats). Emission de gaz le deuxième jour après l'intervention. Le malade absorbe du thé le deuxième jour. Il s'alimente progressivement. Le cinquième jour, chute de la température. Très bon état général. Le sixième jour, on enlève la mèche. Cicatrisation *per primam*, sauf au niveau du drainage. Cicatrisation complète le dix-septième jour.

Dès le quinzième jour, le malade se lève. Mais il se plaint de brûlures au niveau de son épigastre et a des renvois acides. *L'examen radiologique post-opératoire* (à deux reprises) montre l'intégrité de l'estomac et du duodénum, avec disparition de l'image diverticulaire (fig. 3).

Sous l'action de poudres inertes et d'atropine, les brûlures semblent s'espacer et le malade quitte le service le vingt-deuxième jour après l'intervention. Revu quinze jours après sa sortie, son état s'était légèrement amélioré, *mais il continue à souffrir encore, ce qui l'oblige à rester sous la surveillance médicale.*

Telle est l'observation que vous ont adressée MM. Carayannopoulos et C. N. Alivisatos, et il faut leur savoir gré d'ajouter à la liste déjà longue de diverticules duodénaux traités chirurgicalement un cas nouveau qui confirme pleinement les conclusions contenues dans le remarquable travail de mon ancien interne et ami Jacques Mialaret[1]. Dans l'observation que je rapporte, l'histoire clinique d'une part, les examens radiographiques de l'autre sont entièrement comparables à ceux des autres cas déjà publiés.

Il s'agit en l'espèce d'un diverticule primitif, sans ulcère concommitant, siégeant au niveau du bord supérieur de la 3e portion du duodénum, situation rare, bien que non exceptionnelle. Le seul point particulier à retenir concerne la morphologie du diverticule. Celui-ci se présentait en effet sur les radiographies sous la forme d'un diverticule pédiculé, disposition qui n'est pas retrouvée à l'intervention. Les auteurs attribuent cet aspect à la présence des fibres musculaires sur les parois diverticulaires, fibres dont la contraction temporaire a pu déterminer la pédiculisation apparente.

Le point le plus intéressant de l'observation réside dans le fait que l'ablation du diverticule n'a pas amélioré l'état douloureux accusé par le malade. Doit-on s'étonner de cet échec ? Certes non; aussi les auteurs très au courant du travail de Mialaret ne se sont-ils décidés à l'intervention qu'en dernier ressort, après s'être assurés qu'aucune autre lésion organique, en dehors du diverticule, ne pourrait être tenue pour responsable des troubles observés.

Mialaret, dans sa thèse, basée sur l'étude de 124 cas de diverticules duodénaux, dont 17 personnels, aboutit à ces conclusions, que l'intervention n'améliore pour ainsi dire jamais l'état des malades, sauf quand le diverticule est secondaire à un ulcère. Dans ces cas, le malade est guéri par la gastrectomie.

1. Les diverticules du duodénum. *Thèse Paris*, 1936.

Dans les diverticules primitifs, en revanche, dont les complications sont pour ainsi dire exceptionnelles, l'intervention doit être d'autant moins conseillée qu'elle n'est pas sans gravité, surtout lorsque le diverticule est intrapancréatique. La statistique des ablations simples de diverticules comporte 3 décès sur 61 résections; celle des opérations combinées 4 décès sur 19 cas.

En revanche, si la guérison complète a été obtenue dans 15 cas, publiés antérieurement à la thèse de Mialaret, dans la statistique personnelle de cet auteur, sur 19 cas opérés et 9 résultats fonctionnels connus, on n'observe qu'une guérison complète.

L'observation de MM. Carayannopoulous et C. N. Alivisatos ajoute un cas à ceux publiés par Mialaret et n'encourage pas davantage des tentatives chirurgicales, qui s'avèrent, sinon dangereuses, du moins inutiles.

Je vous propose donc de remercier les auteurs de leur intéressante observation.

M. **Moulonguet** : J'ai une observation de diverticule du duodénum que j'ai donnée à Mialaret; elle concerne un homme qui avait des troubles digestifs et des hémorragies répétées depuis quinze ans. J'ai réséqué un diverticule de D II. Depuis l'opération, ce malade est guéri.

Que ce résultat soit exceptionnel, comme le dit Mialaret, c'est possible; que mon observation soit unique, cependant, je ne le crois pas, et elle me paraît être un argument valable en faveur de la chirurgie des diverticules duodénaux.

M. **d'Allaines** : Je désire appuyer ce que vient de dire Moulonguet. J'ai communiqué à Mialaret deux observations de diverticules du duodénum. Ces deux observations sont très différentes et illustrent bien la difficulté d'apprécier l'effet du traitement opératoire.

La première concerne une femme que j'ai opérée pour un très volumineux diverticule du 1er duodénum. Cette femme avait des troubles importants. Mais elle avait aussi une cholécystite calculeuse que j'ai dû opérer et qui était avec évidence la source réelle des accidents.

Je crois que l'on peut affirmer que les troubles observés chez les malades qui présentent un diverticule duodénal sont dus presque toujours à l'existence d'une autre affection du tube digestif (ulcère ou lithiase biliaire surtout). On peut donc dire que le diverticule duodénal est peu justiciable de l'opération.

Inversement, je crois qu'il faut opérer certains diverticules quand on est bien certain qu'ils sont la cause réelle des accidents.

La deuxième observation que j'ai donnée à Mialaret concernait une femme âgée souffrant de troubles douloureux importants dus à un volumineux diverticule de l'angle duodéno-jéjunal. Il n'y avait aucune autre affection digestive. Une intervention (très simple du reste) a guéri cette malade, et cette guérison se maintient depuis trois ans.

A propos des péritonites biliaires,

par MM. Ho-Dac-Di et Thon-That-Tung.

Rapport de M. P. Moulonguet.

On nous envoie d'Indochine trois observations concernant des perforations de la vésicule biliaire de causes exceptionnelles. Après vous les avoir relatées, je vous demanderai la permission de revenir sur la question des péritonites biliaires qui a déjà suscité devant notre Société plusieurs discussions, mais qui comporte encore quelque obscurité.

Observation I. — *Perforation tardive de la vésicule biliaire consécutive à une contusion de l'abdomen.* — Un indigène de vingt-huit ans est évacué sur l'Hôpital du Protectorat pour péritonite d'origine indéterminée. L'affection date de quarante-huit heures, elle s'est manifestée d'abord par des douleurs progressives, puis par des nausées et des vomissements. A l'examen, les signes sont ceux d'une péritonite par perforation avec ventre de bois, température à 39°, pouls à 120. Dans les antécédents, on ne relève aucun symptôme gastrique. Le malade signale un fait qui, d'abord, ne retient pas l'attention : il a reçu, deux mois auparavant, un violent coup de pied de cheval sur l'hypocondre droit, et, après quelques jours de lit à la suite de cet accident, il a repris son service, mais en conservant des douleurs sourdes au niveau de la région traumatisée.

Sous anesthésie générale, incision de la fosse iliaque droite ; dès l'ouverture du péritoine, il s'écoule un liquide jaunâtre comparable à de la bile. L'appendice est sain. La paroi est refermée aussitôt. On pratique une deuxième incision sous-costale droite qui fait découvrir une grosse vésicule, du volume d'une orange et sous tension. L'opérateur croit d'abord être en présence d'une péritonite biliaire sans perforation de la vésicule, tant les lésions sont insignifiantes et discrètes. Mais après un examen minutieux, il découvre sur le fond de la vésicule une zone suspecte de coloration foncée, grande comme une lentille, par où sourdent des gouttelettes de bile et, au centre de cette zone, il existe une perforation minuscule de la grosseur d'une tête d'épingle qui laisse perler les gouttelettes de bile. La vésicule ne contient pas de calculs, le cholédoque est normal ; la bile est de couleur jaune d'or. Après asséchement du péritoine, il est pratiqué une cholécystostomie.

Les suites opératoires sont très satisfaisantes, au bout de deux semaines, la sonde est enlevée, la fistule se ferme et le malade sort de l'hôpital complètement guéri.

A propos de cette observation concernant une perforation de la vésicule biliaire consécutive à une contusion de l'abdomen, Ho-Dac-Di et Thon-That-Tung ont fait des recherches bibliographiques qui ne leur ont permis de retrouver que 2 cas récents analogues. L. F. Fifield[1] a observé une perforation de la vésicule biliaire deux mois après un traumatisme ; à l'intervention, il a trouvé et évacué une volumineuse collection de bile,

1. L. F. Fifield : Perforation et rupture de la vésicule biliaire. *The British Medical Journal*, 9 octobre 1926, p. 635.

a suturé la perforation et a guéri son malade. G. H. Edington[1] a observé la rupture trois semaines après le traumatisme et à l'occasion d'un effort; il a trouvé une collection de bile sous le foie.

Pour expliquer ces perforations survenant tardivement après la contusion, on peut suggérer deux explications. Ou bien, il s'est constitué une collection enkystée de bile qui s'est secondairement rompue dans le péritoine ; ou bien, et c'est l'interprétation que les auteurs donnent pour leur observation, le traumatisme a causé une lésion d'attrition de la vésicule qui, secondairement, a évolué vers la nécrose et le sphacèle.

Obs. II. — *Perforation isolée de la vésicule biliaire, par coup de stylet.* — Un indigène de trente ans est évacué sur l'hôpital du Protectorat pour une plaie pénétrante de l'abdomen par coup de stylet datant de huit jours.

On constate des signes de péritonite généralisée avec météorisme abdominal, température à 39°, pouls à 130. Le blessé raconte qu'après la blessure il a été admis à l'hôpital régional et laissé en observation ; les premiers jours il n'a pas souffert ; ce n'est qu'au bout de sept jours, au moment où il allait quitter l'hôpital, qu'il a ressenti une douleur violente en coup de poignard du côté droit, accompagnée de vomissements.

Sous anesthésie générale, incision sous-costale droite : épanchement abondant de bile dans le péritoine, la vésicule biliaire est sous tension, et présente sur sa face antérieure, une perforation lenticulaire par où s'égoutte la bile. Après assèchement du péritoine, il est pratiqué une cholécystostomie. Malheureusement, des complications pulmonaires emportent le malade au bout d'une semaine.

Cette observation est également exceptionnelle puisque d'ordinaire, dans les plaies de l'abdomen, la blessure de la vésicule coexiste avec la plaie d'autres viscères voisins. Ho-Dac-Di et Thon-That-Tung ont trouvé cependant deux observations récentes comparables : celle de E. S. Meyers[2], qui concerne un coup de feu de l'abdomen avec balle dans la vésicule et celle de Stahnke[3], qui est d'une plaie isolée de la vésicule biliaire, par instrument piquant.

Obs. III. — *Perforation de la vésicule biliaire par ascaris.* — Un indigène de cinquante-cinq ans entre dans le Service pour péritonite. A l'interrogatoire, on apprend qu'il souffre du ventre depuis une semaine par crises ayant le type de coliques. Entre les crises, le malade retrouvait une santé parfaite. Brusquement, la veille de son entrée, les coliques deviennent plus fréquentes et plus violentes, accompagnées de vomissements et d'arrêt des matières et des gaz.

L'examen révèle une contracture généralisée de l'abdomen ; le facies est très altéré avec polypnée, la température est à 40°, le pouls à 140.

Sous anesthésie générale, incision de la fosse iliaque droite, il s'écoule une grosse quantité de pus mêlé à de la bile. L'appendice est sain. L'état très pré-

1. G. H. Edington (Glascow) : Rupture traumatique des voies biliaires. Drainage, puis cholefistulogastrostomie. *The British Journal of Surgery*, n° 80, avril 1933, p. 679-681

2. E. S. Meyers (Sydney) : Coup de feu dans l'abdomen. Balle dans la vésicule. *The medical Journal of Australia*, 2, n° 23, 6 décembre 1930, p. 822-823.

3. Stahnke (Wurbourg) : Un cas de plaie isolée de la vésicule biliaire par instrument piquant. *Zentralblatt für Chirurgie*, n° 45, 11 novembre 1922, p. 1665.

caire du malade interdit toute autre exploration. On place deux gros drains. Le malade meurt deux heures plus tard.

Autopsie. — La vésicule est au milieu d'une péritonite cloisonnée contenant du pus coloré par la bile. La vésicule a des parois épaisses et présente, au niveau de son fond, une perforation dans laquelle on trouve un ascaris. Dans la cavité vésiculaire, il y a deux autres ascaris ; dans le cholédoque, très dilaté, il y en a un autre. On en trouve plusieurs dans la cavité péritonéale. A la coupe du foie, très augmenté de volume, on voit de nombreux ascaris dans les canaux biliaires.

A propos de cette observation, qui rentre dans la pathologie exotique de l'ascaridiose, Ho-Dac-Di et Thon-That-Tung nous disent que c'en est une localisation exceptionnelle. De tous les syndromes abdominaux aigus observés au cours de l'ascaridiose chirurgicale, les occlusions intestinales sont les plus fréquentes et elles ont été parfaitement étudiées par Le Roy des Barres et par Huynh-Tiên-Dôi. Au contraire, les auteurs n'ont trouvé aucun cas publié de perforation de la vésicule biliaire d'origine ascaridienne. Celle de R. Wood Power et H. W. Johnston, en effet, ne leur paraît pas valable, puisqu'à l'opération il n'a été trouvé d'ascaris, ni dans la vésicule biliaire, ni dans la cavité péritonéale. On doit encore remarquer, dans l'observation d'Ho-Dac-Di, la présence de nombreux ascaris dans les voies biliaires intrahépatiques ; les auteurs se proposent de publier un travail sur ce point.

*
* *

Depuis la discussion ouverte par mon maître Lenormant en 1933-1934 à cette tribune, j'ai eu l'occasion d'opérer 2 cas de cholécystite nécrosante qui me paraissent intéressants à vous relater.

Mme P..., âgée de cinquante-huit ans, est prise la nuit de douleurs épigastriques violentes avec vomissements. Les douleurs persistent le lendemain et une sub-occlusion s'installe. Lorsque je vois la malade deux jours après, avec le Dr Paris, elle paraît très fatiguée, a des nausées fréquentes, mais sa température n'a jamais dépassé 37°9. A l'examen, le ventre est contracturé, douloureux à droite et ces signes locaux se prolongent nettement vers le flanc. Cette localisation, l'absence d'ictère, le trouble très marqué du transit intestinal me font penser à une appendicite rétro-cœcale.

L'intervention chirurgicale a lieu trois jours après le début, sous anesthésie à l'éther. Une fois l'anesthésie complète obtenue, le palper abdominal, profitant de la disparition de la contracture, permet de sentir une grosse vésicule. Une courte incision verticale, para-médiane, conduit sur une vésicule turgescente qui sort spontanément par la plaie. Elle est vert foncé, sa paroi est œdémateuse et sous forte tension. Si on essuie cette paroi avec une compresse, elle redevient rapidement humide, mais cette rosée est de l'œdème et non de la bile. Il n'y a d'ailleurs pas de cholépéritoine. La cholécystectomie est faite sans difficulté, le pédicule hépatique est sain. Il faut noter que le foie, lors du décollement de la vésicule, apparaît très friable. Fermeture sur drainage. La guérison survient simplement.

L'examen histologique montre, au niveau de la vésicule, une nécrose complète de la paroi : on n'y reconnaît plus aucun élément histologique.

Au contraire, la paroi du canal cystique est bien vivante, avec quelques

infiltrats inflammatoires. C'est au niveau du bassinet de la vésicule que les lésions sont le plus intéressantes : la muqueuse est très enflammée et, par places, sous elle, on trouve des foyers nécrotiques. Plusieurs vaisseaux, que leur tunique élastique démontre être *des artères, sont thrombosés* ; la thrombose est déjà en voie d'organisation.

L'ensemencement de la bile, en milieux aérobies et anaérobies, ne donne lieu à aucune culture. Il n'a pas été fait d'ensemencement de la paroi vésiculaire; la recherche des microbes sur les coupes n'a permis de déceler aucun germe.

M. Sassier, chef du laboratoire de chimie à l'hôpital Tenon, a eu l'obligeance de chercher sur un échantillon de bile l'existence de ferments pancréatiques; il m'a remis la note suivante : « Lipase : la quantité de soude n/10 nécessaire



Nécrose vésiculaire par thrombose des artères cystiques. A droite : la vésicule complètement nécrosée ; au milieu : le mésocyste ; à gauche : l'artère thrombrosée, à côté d'un ganglion lymphatique enflammé.

à la neutralisation des acides gras formés après digestion : 0 c. c. 05. Conclusion : la bile ne paraît pas contenir de ferments pancréatiques. »

Mme B..., âgée de soixante-trois ans, entre dans le Service de mon maître Gernez, d'urgence, pour un syndrome douloureux abdominal. Elle a été prise cinq heures auparavant d'une douleur brusque et brutale dans l'hypocondre et la région lombaire droite avec irradiations dans l'épaule droite; ces douleurs sont extrêmement intenses avec des paroxysmes à type de torsion. Des vomissements abondants se produisent en même temps qu'un grand malaise général. La température reste normale. A l'entrée à l'hôpital, le ventre est souple et on sent une masse dans le flanc droit et dans la fosse iliaque. Le chirurgien de garde, appelé, pense qu'il s'agit d'une affaire rénale et n'intervient pas.

Le lendemain matin, la malade souffre toujours autant, elle est anxieuse et fatiguée, la température est à 37°4; fait important, il est apparu une contracture de l'hypochondre droit. Je décide alors d'intervenir immédiatement. Les antécédents de la malade ne renseignent guère. On note cependant le récit,

depuis quelques mois, d'élancements douloureux dans l'hypochondre droit et de digestions pénibles. L'existence de la grosse masse perceptible dans la fosse iliaque droite trouble pour faire un diagnostic pré-opératoire; on craint de trouver une fissuration d'un cancer colique.

Laparotomie médiane à la hauteur de l'ombilic; il y a un peu de liquide brunâtre dans le ventre. On reconnaît que la masse iliaque, cravatée par le côlon droit, est un gros rein extrêmement ptosé. Mais, au-dessus de lui, il existe un organe qui a tout à fait la forme et la couleur d'une aubergine, c'est la vésicule biliaire. Pour reconnaître s'il s'agit d'une torsion, on la ponctionne; on voit alors que non : l'infarcissement de la paroi vésiculaire cède brusquement à l'origine du canal cystique, sans torsion ni obstacle.

Cholécystectomie facile; l'artère cystique, un moment lâchée par une pince, saigne en jet. Fermeture avec drainage. Guérison simple.

L'examen histologique de la paroi vésiculaire montre une nécrose complète. Il n'y a aucun élément reconnaissable dans les couches internes de cette paroi. Par contre, dans la sous-séreuse, on reconnaît plusieurs artérioles thrombosées; l'une d'elles, volumineuse, paraît être une des branches de l'artère cystique.

Les ensemencements de la bile sur différents milieux donnent naissance à des colonies d'un bacille atypique. Mlle le Dr Gasne, qui a bien voulu faire une étude très complète de cet élément, a conclu qu'il s'agissait d'un pneumobacille de Friedländer qui tue la souris en quarante-huit heures, par septicémie.

M. Sassier, chef du Laboratoire de Chimie à l'hôpital Tenon, a eu l'obligeance de chercher les ferments pancréatiques dans la bile intravésiculaire. Il m'a remis la note suivante : « Recherche de la Lipase : négative. Recherche de la Trypsine : présence en petite quantité. »

Ainsi, dans 2 cas nouveaux, j'ai retrouvé cette nécrose histologique de la paroi vésiculaire sur laquelle j'ai déjà insisté. Il faut noter qu'avec cette altération microscopique univoque, l'aspect à l'œil nu de ces deux vésicules était très différent : l'une était verte, l'autre noire et comme infarcie.

Il n'y avait pas encore, dans le premier cas, de transsudation biliaire; dans le second, le péritoine contenait un peu de liquide brunâtre. Mais c'est affaire de temps et il n'est pas douteux que la péritonite biliaire soit fatale quand s'est produite la nécrose de la paroi vésiculaire.

Dans les deux cas, je me suis efforcé de mettre en évidence la cause de la cholécystite gangréneuse ; dans le second, j'ai trouvé une infection microbienne; dans le premier, je n'ai trouvé ni microbes, ni ferments pancréatiques. Mais, chaque fois, j'ai découvert une lésion vasculaire qui me paraît très importante : *la thrombose des artérioles de la paroi vésiculaire.* Sur plusieurs coupes, et notamment dans la région du bassinet de la vésicule, on voit des vaisseaux, que leur tunique élastique démontre être des artères, obturés par un thrombus en voie d'organisation récente. Dans l'un des cas au moins, on peut affirmer que cette thrombose ne porte pas sur le tronc même de l'artère cystique, parce qu'à l'opération l'artère un moment lâchée par la pince a saigné en jet. Il y a donc coïncidence entre le territoire nécrosé dont la limite est au bassinet de la vésicule (le canal cystique restant sain) et le niveau supérieur de la thrombose.

La constatation de ces lésions vasculaires permet, me semble-t-il, d'aller un peu plus loin dans la connaissance des cholécystites nécrosantes et fournir au moins l'explication de la nécrose : c'est une *nécrose ischémique.*

Reste à connaître la cause de la thrombose artérielle ; est-elle microbienne, comme celles que Moure nous signalait dans les vaisseaux iléo-cæcaux au cours des appendicites? Est-elle spéciale, pour une raison chimique, aux vaisseaux de l'arbre biliaire? Ce n'est pas sur 2 cas qu'il convient de construire un nouvel édifice pathogénique.

Si l'on confronte, de l'histoire clinique, la brusquerie des phénomènes douloureux (l'une des malades allait préparer son déjeuner lorsque la douleur l'a terrassée) et, de l'examen histologique, la thrombose artérielle cystique, on trouve entre ces éléments une parfaite coïncidence. On pourra donc penser à l'avenir à la cholécystite gangréneuse par ischémie, en présence d'une péritonite biliaire à début brutal en pleine santé, l'un des types cliniques les plus fréquents, nous dit Mondor.

Au point de vue thérapeutique, les lésions de nécrose pariétale et de thrombose vasculaire nous confirment l'indication, désormais classique, de la cholécystectomie.

Je vous propose de remercier MM. Ho-Dac-Di et Thon-That-Tung de leurs intéressantes observations.

COMMUNICATIONS

De la reconstitution par greffe de l'extrémité inférieure de l'humérus, après résection épiphyso-diaphysaire pour tumeur,

par MM. **René Leriche**, associé national, et **Edgar Stulz**.

Puisqu'il a été question, dans la dernière séance, de reconstitution de l'humérus par greffe, nous voudrions vous communiquer un fait de reconstitution épiphyso-diaphysaire de quelque intérêt.

On a souvent reconstruit des extrémités épiphysaires détruites ou réséquées, à l'aide de greffe massive, plus ou mois modelée à l'image de l'os à remplacer.

Presque toujours, l'idée de l'opérateur a été de mettre en guise de greffe une prothèse osseuse vivante, qui soit comme la maquette de l'os enlevé, et pour cela l'extrémité supérieure du péroné a été le segment osseux le plus souvent employé.

Mais, l'idée même qui inspirait ces essais en limitait l'emploi. S'il apparaît comme facile de mettre un greffon ayant la silhouette de l'extrémité supérieure de l'humérus, de l'extrémité inférieure du radius, ou même, de l'extrémité supérieure du fémur, il semble difficile de trouver sur

l'homme même un greffon rappelant le plateau épiphysaire de l'extrémité inférieure de l'humérus. Et cependant, les coudes ballants par résection épiphyso-diaphysaire au niveau du coude sont choses assez banales.

L'observation qui va suivre, tend à montrer que le souci que l'on a pris jusqu'à présent d'un greffon maquette de l'os à remplacer, n'est nullement nécessaire, et qu'en faisant confiance à la fonction pour modeler l'ostéogénèse de reconstruction, on peut obtenir des résultats étonnants.

On y verra qu'après résection diaphyso-épiphysaire étendu de l'extrémité inférieure de l'humérus, la mise en place de deux lames tibiales compactes agencées l'une par rapport à l'autre comme un T renversé, a assuré une régénération anatomique permettant une fonction presque parfaite.

L'abbé S..., âgé de vingt-neuf ans, nous est adressé le 9 mai 1935, pour une tumeur volumineuse de l'extrémité inférieure de l'humérus droit, ayant grossi lentement depuis quelques mois, sans douleur et sans gêne. Cette tumeur siège à la partie interne du coude. Elle a le volume d'une grosse mandarine sinon d'une orange. Elle est couverte d'une peau normale, non adhérente, sans veines anormales, mais elle est chaude à la main. Elle ne bat pas, n'a pas de bruit de souffle. Elle tient manifestement à l'os, mais ne gêne presque pas les mouvements de l'articulation qui sont d'amplitude presque normale. L'abbé nous dit que cela ne l'a jamais empêché de faire tout ce qu'il avait à faire.

Il n'y a pas de retentissement à distance, pas de troubles nerveux ; le pouls est normal. Il n'y a pas d'adénopathie.

L'examen viscéral est satisfaisant. Le reste du squelette est indemne.

La radiographie de face montre qu'une volumineuse tumeur a détruit la moitié interne de l'épiphyse humérale. L'os est détruit surtout dans la ligne épiphyso-diaphysaire, mais aussi dans la diaphyse et sur la partie à proprement parler articulaire. La tumeur, qui a rompu la corticale, l'a détruite, et dont le dessin extérieur est à peine visible tant l'os est détruit, n'a presque pas de cloison de refend. Il ne nous paraît pas douteux qu'il ne s'agisse d'un ostéosarcome.

La radiographie de profil laisse à peine soupçonner la présence de la tumeur. On ne voit qu'une minime encoche sur le cartilage huméral, et une petite ligne d'ossification extra-articulaire.

Comme l'abbé n'a aucun trouble et n'accepterait certainement pas une opération mutilante, nous décidons d'essayer d'une résection.

Après mise à l'abri du cubital, la tumeur largement découverte par section circonférentielle dans les muscles est isolée, ainsi que l'extrémité inférieure de la diaphyse, et sur celle-ci, nous appliquons obliquement un ciseau destiné à enlever toute la tumeur en passant hors de la trochlée contre le condyle externe. La fracture faite et la tumeur enlevée, nous croyons qu'il reste sur la tranche osseuse du tissu néoplasique.

Aussitôt, la diaphyse est sciée à la scie de Gigli, et toute l'épiphyse enlevée. La plaie est suturée, et le membre immobilisé dans un plâtre.

La pièce nous donne à penser qu'il s'agit bien d'une tumeur maligne. Cependant, peu de jours après, la réponse nous arrive du laboratoire d'Anatomie pathologique : Tumeur à myéloplaxes typique. Le professeur Géry nous montre les coupes. Il n'y a aucun doute.

Nous décidons alors de reconstituer par greffe l'extrémité inférieure de l'humérus, pour ne pas laisser à cet homme jeune un coude ballant.

Le 4 juillet 1935, nous prélevons une grande lame d'os compact sur la face interne du tibia. Puis, par incision médiane postérieure, l'espace compris entre la tranche de section diaphysaire et la cavité olécranienne est ouvert.

La cavité ainsi découverte est remplie par du muscle qui appartient au triceps et fait une large interposition musculaire.

Ce tissu disséqué et refoulé, nous ouvrons sur la partie inférieure de la diaphyse une gouttière, dans laquelle est entrée à frottement dur la greffe, que l'on case de façon à ce qu'un second fragment fasse plateau épiphysaire et s'appuie à l'olécrâne, mais ce fragment se casse, et, en fait, ce sont deux morceaux d'os que l'on met transversalement. La plaie est refermée, et le membre immobilisé dans un plâtre pour deux mois.

Au bout de douze jours, le malade est renvoyé chez lui, et recommence à suivre ses cours.

Au bout de deux mois, il vient se faire enlever son plâtre. Tout va bien. Le coude est solide et mobile, activement et passivement, dans la mesure où l'est un coude immobilisé deux mois.

La mobilisation active est alors faite régulièrement sous notre direction. Chaque soir, le reste de la journée et la nuit, le plâtre est remis en place.

Très vite, la mobilité s'accroît, et trois mois plus tard, donc cinq à six après la greffe, la fonction du coude est celle donnée par une résection réussie.

C'est à ce moment qu'ont été prises les photographies que voici projetées. Actuellement, seize mois après l'opération, la fonction est plus que satisfaisante : pronation, supination. Seule, l'extension est encore un peu limitée.

Voici des mesures précises, prises le 21 octobre 1936 : flexion jusqu'à 50°, extension 140. Circonférences du bras droit : 24 centimètres, du bras gauche : 25 c. c. 5, de l'avant-bras droit : 25, de l'avant-bras gauche : 26.

Il n'y a pas de mouvement de latéralité. Et la force est complète. Au dynamomètre, il n'y a pour ainsi dire aucune différence entre le côté opéré et l'autre.

Donc, au point de vue fonctionnel, le résultat est excellent.

Il est éminemment curieux, si on l'examine du point de vue purement mécanique. Sur les premières radiographies faites peu après l'opération, le 17 juillet, on voit que l'os mis en place n'est pas resté là où on l'a mis. Il fait, de face, un magma informe de trois fragments osseux. De profil, le fragment qui devait faire plateau épiphysaire a glissé en arrière et semble rétro-olécranien.

Fin août, le profil est satisfaisant : de profil, manifestement, la diaphyse est reconstituée, et l'os greffé s'insère dans la cavité sigmoïde du cubitus. De face, les fragments osseux sont encore un peu en désordre, mais ont l'air de s'orienter.

Fin mars 1936, de profil, il y a un gros bloc épiphysaire dense, presque régulier. De face, les fragments greffés sont en remaniement et s'ordonnent en os nouveau, mais encore irrégulièrement.

Le 12 septembre 1936, donc quatorze mois après la greffe, l'aspect de face est devenu très satisfaisant. Il y a deux blocs osseux épiphysaires qui paraissent séparés et indépendants, mais qui ne le sont probablement pas. De profil, on voit une masse diaphyso-épiphysaire dense.

Le 21 octobre, l'organisation épiphysaire s'accentue. On a l'impression que l'ostéogénèse est en marche vers la formation d'une épiphyse régulière. Et la fonction est magnifique.

Ces radiographies me paraissent avoir un énorme intérêt pour la compréhension que nous devons avoir de ce que c'est que le sort d'une greffe, et du point de vue de la reconstruction épiphysaire.

En un an, ce malade a fait, avec de l'os informe, une architecture osseuse construite en vue de la fonction.

Nous pensons que, pour la thérapeutique, cette observation apporte aussi un enseignement, en montrant la façon simple dont peut se concevoir la reconstruction des épiphyses.

Quelques résultats d'infiltrations novocaïniques suivies de mobilisation immédiate dans diverses fractures et dans quelques autres circonstances,

par M. **R. Leriche**, associé national.

Récemment, dans *La Presse Médicale* (24 octobre 1936), j'ai publié avec Frœhlich quelques cas de fractures articulaires à faible déplacement traitées par l'infiltration novocaïnique et la mobilisation immédiate.

Je voudrais donner quelques précisions sur le sens de cette méthode, et vous montrer par des photographies les résultats obtenus dans de nouvelles observations?

Est-il besoin de dire que la méthode ne s'applique qu'aux fractures, pour lesquelles l'immobilisation rigoureuse n'est pas exigée par le souci du maintien de la réduction.

Le but de la méthode n'est pas de soulager la douleur et de faire une anesthésie locale, mais de supprimer là, comme dans l'entorse, *les réflexes vasomoteurs, surtout vasoconstricteurs qui sont une des causes des symptômes annexes de la fracture et conditionnent, au niveau des articulations, la raideur consécutive.*

J'insiste sur ce point, parce que, pour les entorses, je n'ai pas toujours été compris.

On me demandera comment je puis dissocier les actions. D'une façon simple et sûre : les résultats sont les mêmes, si l'on fait une infiltration novocaïnique du ganglion stellaire ou de la chaîne lombaire, que quand on fait des infiltrations ligamentaires et périfocales. Ils sont peut-être même meilleurs et immédiatement plus complets.

Autre chose : à l'épreuve, cette méthode a montré qu'elle favorise la remise en place des fragments peu écartés et leur rapprochement, probablement en supprimant une certaine action tonique des éléments aponévrotiques et ligamentaires. Enfin, qu'elle semble hâter la formation du cal.

Vous verrez tout à l'heure une consolidation clinique et radiologique de fracture sous-capitale de l'humérus obtenue en vingt jours.

Cette constatation imprévue s'accorde avec de nombreuses recherches expérimentales qui ont montré, il y a douze ans et depuis, que la sympathectomie hâtait la formation du cal (Mairano, Fontaine, Cobb, etc.), et avec les faits cliniques de guérison de retards de consolidation dits pseudarthrose — par sympathectomie péri-artérielle — Archibald Young en rapportait encore 3 cas au Congrès international du Caire.

Voici quelques observations :

Premier cas. — Soit tout d'abord le résultat au dixième jour d'une infiltration locale, puis stellaire, d'une fracture de la clavicule au tiers externe, avec déplacement habituel. L'infiltration a été commencée au cinquième jour par mon interne Branzen (Elle n'a pas été faite plus tôt, parce que le malade avait

de la contusion cérébrale). Au dixième jour, après cinq infiltrations, le malade a récupéré tous les mouvements actifs de l'épaule et du bras. Il met le bras dans la verticale. Il ne souffre pas, et il n'a eu aucune immobilisation. Il est comme s'il était consolidé. Pratiquement, on ne sent un cal que vers le quinzième jour. Le cal est au reste un peu douloureux. Toujours est-il que le malade, revu le 4 décembre, au cinquante-deuxième jour, a l'intégrité de ses mouvements. Il n'a jamais été immobilisé et s'est servi de son bras tout le temps, depuis la première infiltration.

Deuxième cas. — Fracture de l'olécrâne à la base par chute sur le coude. La radiographie montrait une bascule en arrière et en haut du fragment supérieur. Intervalle entre les deux fragments : largeur du petit doigt. La malade est vue le douzième jour. Elle demande s'il est bien exact qu'il faut l'opérer. Je lui dis d'abord : oui; puis, au lieu de l'opérer, comme j'aurais fait il y a deux mois encore, je lui fais infiltrer ses ligaments et aponévroses périfracturaires par Frœhlich. Dès la première infiltration, tous les mouvements actifs sont possibles et sans douleur. Voici la photographie au seizième jour de la fracture. La malade travaille dans un restaurant et ne porte aucun appareil. Au dix-neuvième jour, elle est présentée à la Société de Médecine du Bas-Rhin. Il ne lui reste qu'un peu de fatigabilité du bras dans l'extension complète. Tous les mouvements sont normaux. Les deux fragments sont au contact, en pseudarthrose serrée. La malade a été revue le 6 décembre, au bout de deux mois. La fonction est normale, mais il n'y a pas de cal osseux.

Troisième cas. — Fracture en coin de la tête radiale. La malade avait été immobilisé huit jours. A ce moment, l'impotence était complète. Elle a été infiltrée tous les deux jours, puis une fois par semaine, par Fontaine, pendant deux mois. Voici le résultat un an après l'accident. Récupération absolument complète de tous les mouvements, sans gêne ni douleur.

Quatrième cas. — Fracture sous-capitale de l'humérus droit chez une femme de soixante-quatorze ans, avec déplacement classique des deux fragments : tête basculée et diaphyse remontée. L'accident est du 4 novembre. Du 5 au 13, Branzen infiltre chaque jour le foyer et fait faire de la mobilisation active. La malade, entre temps, n'a qu'une écharpe de maintien de l'avant-bras, sans immobilisation du bras. Elle ne souffre pas et se sert peu à peu de son avant-bras et de sa main.

Le 13, donc au neuvième jour, il fait une infiltration stellaire : la malade élève spontament son bras à 25°. Jusqu'au 20, chaque jour le stellaire est infiltré : l'épaule est souple, indolore. La malade s'habille elle-même, se coiffe, mange avec la main du côté malade.

Au vingtième jour de la fracture, il y a cliniquement consolidation. Voici la mobilité à ce moment. Au vingt-cinquième jour, une radiographie montre un cal latéral très visible.

La malade ne porte aucun appareil, n'a plus d'écharpe de maintien depuis le dixième jour. Sa fracture n'est évidemment pas réduite. Mais, à soixante-quatorze ans, elle a le résultat souhaitable : bonne utilisation fonctionnelle, et elle l'a eue en vingt jours, sans immobilisation.

Voici, pour finir, 2 cas différents :

Le résultat fonctionnel au sixième jour d'une luxation acromio-claviculaire, visible sur la photographie, avec déplacement en touche de piano habituel. Bras dans la verticale. Aucune gêne.

Et enfin le résultat d'une infiltration lombaire unique pour blocage du genou en flexion par corps étranger articulaire, chez un homme de cin-

quante-sept ans, ayant de l'arthrite déformante d'un genou. Il nous est arrivé en flexion douloureuse. Tout essai de mouvement était sans effet et provoquait de vives souffrances. Aussitôt après l'infiltration lombaire, le genou s'est détendu. Le malade n'a plus souffert, a marché, a quitté le service. Il a été revu au bout de neuf mois. Voici sa radiographie et ses photographies à cette date.

Je pense avoir le droit de dire que la thérapeutique par les infiltrations locales et par l'infiltration ganglionnaire du sympathique apporte tout de même quelque chose dans la thérapeutique, malgré le scepticisme dont on les entoure.

Tumeur du corpuscule carotidien, ablation incomplète. Radiothérapie. Guérison,

par M. **Henri Hartmann.**

La rareté des observations de tumeur du corpuscule carotidien apportées à notre tribune m'a engagé à vous présenter un cas que j'ai eu l'occasion de traiter. Depuis l'observation princeps de Reclus et Chevassu, publiée en 1903, je n'ai trouvé dans nos bulletins que quatre observations, une de Morestin, une de Labey, une de Decarpentries et une de Leclerc, les deux dernières ayant fait l'objet d'importants rapports de notre collègue Lenormant.

Dans le cas que j'ai eu à traiter, je n'avais pas fait de diagnostic, je n'avais pas pensé aux tumeurs du corpuscule carotidien et avais simplement trouvé que la tumeur ne ressemblait à aucune de celles que je connaissais.

Il s'agissait d'une femme de cinquante-deux ans présentant, sur la partie latérale gauche du cou, une tumeur dont le début remontait à cinq ans. Pendant plusieurs années, elle n'augmenta que très lentement mais, dans ces derniers temps, elle prit un développement plus rapide.

Située au-dessous de l'angle gauche de la mâchoire, elle s'enfonçait sous le sterno-mastoïdien. Elle avait le volume d'un œuf de poule, des contours réguliers, était ferme sans être dure et indolente. Bien qu'elle fût peu mobile, on pouvait lui imprimer quelques mouvements de latéralité.

Le 17 janvier 1935, après anesthésie chloroformique, nous faisons sur le bord antérieur du sterno-mastoïdien une incision et arrivons, sur une tumeur adhérente au muscle dont nous incisons un certain nombre de fibres. Nous avançons très doucement dans la dissection, la tumeur adhérant à toutes les parties qui l'entourent. Au cours de cette dissection, nous avons la sensation de battements sans expansion cependant de la tumeur. Nous arrivons à dégager de la carotide primitive son pôle inférieur; en haut, nous constatons qu'elle se prolonge sous la parotide ; en arrière, nous sentons les apophyses transverses cervicales. Comme il nous semble impossible de l'isoler des gros vaisseaux qui se perdent dans son intérieur, que de plus la respiration devient mauvaise, nous jugeons prudent de nous arrêter et sectionnons la tumeur, dont la partie inférieure a été isolée, après avoir placé une ligature sur sa partie supérieure que nous laissons dans la plaie. Suture avec un petit drain. Guérison sans incidents.

La portion de tumeur enlevée est constituée par une coque fibreuse, épaisse d'environ 1 millimètre, à l'intérieur de laquelle se trouve une masse de coloration rouge brun avec quelques variations de teinte suivant les points; cette masse est molle mais n'est pas friable. Histologiquement, il s'agit d'un paragangliome.

Les caractères cliniques de la tumeur étaient exactement ceux déjà notés, il y a trente-trois ans, par Reclus et Chevassu. Il est certain que, si nous les avions connus, nous aurions fait le diagnostic. Nous nous sommes arrêté sans terminer l'ablation totale de la tumeur parce qu'il nous a semblé que, si nous poussions plus avant notre dissection, nous étions amené à enlever la fourche carotidienne et à faire courir à notre malade des risques considérables. Notre collègue Lenormant, en 1925, réunissant 47 cas dans lesquels le tronc, carotide primitive ou carotide interne, avait été intéressé, trouvait 15 morts, 32 p. 100. Nous avons colligé 80 opérations où le chirurgien avait lié soit les trois carotides, soit simplement la carotide primitive ou la carotide interne et nous avons trouvé 34 morts, mortalité encore plus considérable que celle de la statistique de Lenormant, 42 p. 100 au lieu de 32 p. 100.

Si nous ajoutons que, parmi les malades ayant survécu à l'opération, quelques-uns sont restés aphasiques, hémiplégiques, paralysés d'une corde vocale, etc., on voit qu'à part le cas de malignité manifeste, lorsque le malade est condamné, la sagesse commande de s'arrêter, comme nous l'avons fait, si la tumeur ne semble pas extirpable sans lésion du tronc carotidien. Il est d'autant plus indiqué de s'arrêter qu'il est aujourd'hui possible d'obtenir la guérison en recourant à la radiothérapie profonde. Chez notre opérée, la portion de tumeur laissée dans la plaie a fondu à la suite de 10 séances de quarante-cinq minutes chacune, du 5 au 21 mars 1935. Actuellement, après vingt et un mois écoulés, il n'y a pas de récidive et le palper ne fait constater aucune trace de tumeur.

Nous avons fait des recherches pour voir s'il existait des observations analogues. Nous avons trouvé un cas de Bevan et Mac Carthy dans lequel, après avoir fait une incision exploratrice, la plaie fut refermée et la tumeur irradiée; treize mois après, elle avait presque entièrement disparu.

Il semble donc indiqué d'appliquer, dans l'avenir, la radiothérapie aux tumeurs du corpuscule corotidien, tumeurs dont le diagnostic est facile si l'on en connaît les symptômes, car on les retrouve identiques dans toutes les observations.

M. Soupault : J'apporterai, dans la prochaine séance, l'observation d'un homme porteur d'une tumeur du corpuscule carotidien, de la taille d'une amande. L'opération fut assez difficile; l'extirpation fut complète, mais je dus faire une ligature de la carotide *externe* à son origine.

Mon opéré fit au bout de deux ou trois jours une hémiplégie incomplète dont il n'est aujourd'hui qu'incomplètement guéri. Cependant, il vit à la campagne et cette survie est maintenant de neuf ans.

M. **Maurice Chevassu** : Ce qui pour moi a le plus de prix, dans l'intéressante observation de M. Hartmann, c'est la confirmation de la bénignité habituelle des tumeurs du corpuscule rétro-carotidien. Cette notion nous avait conduits, mon maître Reclus et moi, en présence de la gravité considérable des opérations antérieures à la nôtre, dans lesquelles il avait fallu se résoudre à la résection de la fourche carotidienne, à préconiser l'abstention opératoire.

J'ai dit ici, il y a un certain nombre d'années que, chez une jeune femme chez laquelle j'avais à nouveau porté le diagnostic de tumeur du corpuscule rétro-carotidien, non seulement du fait de la mobilité latérale, mais en raison de la réduction « en édredon » et de la reproduction par secousses successives, j'avais suivi la règle que nous avions donnée, et je n'avais pas opéré.

M. **Pierre Sebileau** : Je crois n'avoir observé qu'un seul cas de tumeur du corpuscule carotidien [1]. Je n'en avais pas fait le diagnostic. Les caractères de la tumeur, son développement rapide et son enclavement dans le cou, contre le plan latéro-vertébral, me l'avaient fait considérer comme de mauvaise nature. En pareil cas, on se tire d'embarras en disant autour de soi : *Branchiome malin.*

Je considère comme illusoires les signes qu'Hartmann vient de nous donner comme caractéristiques des tumeurs du corpuscule carotidien. Quand un néoplasme du département cervical est malin (je ne dis pas que soient nécessairement malignes toutes les tumeurs du corpuscule carotidien), quand ce néoplasme s'est enveloppé d'une gangue de cellulite fibreuse et surtout quand il s'est fusionné avec la gaine du gros paquet vasculo-nerveux, lequel l'attache précisément par le haut et par le bas, il n'a pas plus de mobilité verticale que de mobilité latérale; il en est ainsi, par exemple, des ganglions cancéreux. Je ne parle pas, bien entendu, des tumeurs attachées à l'arbre laryngo-trachéal qui sont asservies à la locomotion naturelle ou provoquée de celui-ci.

J'ai donc opéré mon malade, sans me faire illusion sur les difficultés que j'étais appelé à rencontrer, mais convaincu, tant elles m'étaient familières, que je triompherais d'elles.

Après avoir réséqué la jugulaire entre deux ligatures et mis en sûreté le pneumogastrique, je commençai la libération carotidienne. Celle-ci me donna beaucoup de peine, tant de peine que j'y renonçai. Ce n'est malheureusement pas au niveau de la bifurcation carotidienne proprement dite que je dus abandonner la tâche, c'est au-dessous d'elle et c'est la carotide primitive elle-même que je fus obligé de lier pour mener à sa fin l'ablation de la tumeur.

1. Truffert, à la fin de la séance où je me suis exprimé ainsi en répondant à Hartmann, m'a rappelé qu'il m'avait assisté dans une seconde ablation de tumeur du corpuscule thyroïdien. L'opération fut relativement simple; le néoplasme fut dégagé sans trop de difficulté de l'appareil vasculaire et la guérison survint sans incident.

C'était la première fois[1] qu'une pareille nécessité s'imposait à moi et je la déplorais, d'abord pour la lourdeur dont elle allait peser sur l'acte opératoire (mon malade est mort, d'ailleurs, hémiplégique peu de jours après l'opération) ensuite parce qu'elle se dressait comme un cas — unique, il est vrai — contre mon enseiguement.

J'ai dit, en effet, bien souvent, j'ai écrit et je récrirais encore aujourd'hui, que si la fusion des parois veineuses de la veine jugulaire et du parenchyme des tumeurs malignes du cou est un phénomène quasi constant et même, semble-t-il, de réalisation précoce, par contre l'adhérence, la véritable adhérence du néoplasme à l'artère est une exception, une exception telle que si celle-ci n'est pas athémaroteuse, je me demande si son envahissement arrive jamais à se produire. En fait, par ses battements continuels, l'artère crée autour d'elle une sorte de massage libérateur qui maintient le long de ses parois un clivage conjonctif, une sorte d'espace virtuel qui, opératoirement, à condition qu'on apporte à la chose de la méthode, de la douceur et de la patience, permet toujours de dégager le vaisseau de son enclave.

C'est pour cette raison que, dans l'espèce dont je vous entretiens, j'ai mis un soin tout particulier à disséquer la pièce que j'avais enlevée. J'ai exécuté ce petit travail de contrôle avec Truffert qui, je le répète, m'avait assisté pour l'acte opératoire. Or, nous sommes parvenus sans peine, rien qu'en poursuivant avec attention la libération ébauchée pendant l'intervention, à dégager complètement, sans faire la moindre injure à la paroi artérielle qui était, au surplus, absolument saine, tout le segment carotidien inclus dans le parenchyme.

Je continue donc à croire que, dans la très grande majorité des cas (il faut toujours se garder de l'absolu), l'adhérence des parois carotidiennes aux tumeurs malignes du cou, n'est qu'une apparence dont un décollement minutieux arrive à triompher sans difficulté véritable.

M. **Hartmann** : Je suis très heureux des observations que viennent d'apporter plusieurs de mes collègues. Elles concordent avec ce que j'ai lu dans une série de publications étrangères. M. Sebileau nous dit bien que si les tumeurs du cou obligent souvent au sacrifice de la veine jugulaire, on peut toujours les décoller des troncs artériels qui sont plus solides et qui, de plus, par suite de leurs mouvements, s'entourent d'un tissu lamelleux permettant les décollements. Que ce soit vrai, d'une manière générale, pour les adénopathies et pour d'autres tumeurs du cou, je le crois, mais pour celles du corpuscule carotidien cela ne semble pas exact; peut-être cela vient-il de ce que ce corpuscule qui se trouve au niveau de la fourche, se prolonge en arrière d'elle. En tous cas, je retiens de son observation ce fait qu'il a dû lier la carotide primitive. Son opéré a succombé, comme c'est très souvent le fait en pareil cas, ainsi que je viens de vous le dire.

1. Quelques années auparavant, en libérant le faisceau vasculaire d'une grosse masse cancéreuse, j'avais vu se détacher du bulbe carotidien une large plaque d'athérome et cela avait ouvert le vaisseau.

Au contraire, dans les opérations de mes amis Roux-Berger et Soupault, la carotide externe a été seule liée et les opérés ont guéri ; c'est ce que l'on voit le plus souvent. Un point intéressant et qui se retrouve dans plusieurs observations étrangères, c'est que dans le cas de Soupault la ligature a été suivie d'hémiplégie; mais, fait particulier, cette hémiplégie, au lieu de survenir dans les vingt-quatre heures, comme celles qui suivent la ligature de la carotide primitive ou de la carotide interne, n'a été constatée que le troisième jour, ce qui est encore le fait habituel. Il y a là quelque chose de très particulier. L'arrêt de la circulation dans le tronc cervico-cérébral ne se traduit qu'après plusieurs jours. On peut peut-être l'expliquer par ce fait que la ligature de la carotide externe posée très près de la fourche est le point de départ d'un petit caillot qui fait saillie dans le tronc principal et amène un trouble dans la circulation cérébrale (?). Ces hémiplégies consécutives à la ligature de la carotide externe guérissent le plus souvent au bout d'un temps variable.

Contribution à l'étude du traitement des fistules à l'anus,

par MM. **Capette** et **Bréger**.

Depuis cinq ans nous nous sommes particulièrement occupés, mon collaborateur et ami Bréger et moi-même, du traitement des fistules à l'anus, et nous sommes arrivés à une technique que voici :

Nous tenons d'abord à bien préciser qu'il ne s'agira nullement de comparer les diverses méthodes de débridement simple ou avec thermocautérisation, d'excision après coloration, formolage du trajet, avec suture partielle ou totale de la brèche etc., afin de fixer le meilleur des traitements à préconiser. Grégoire s'étonnait ici-même le 6 mars 1935, que son modeste rapport sur une modeste contribution du Dr Cabanie, de Tanger ait suscité de si nombreux argumentateurs. Nous espérons qu'il n'en sera pas de même cette fois-ci. Nous ne suivrons pas non plus le Dr Kauffman qui, dans une monographie et dans un article de *La Presse Médicale*, 12 juin 1935, tous deux très intéressants, étudie le drainage de la plaie créée par la destruction du couvercle muqueux à l'aide d'une anse formée de trois brins de caoutchouc, le traitement du trajet et des décollements, le tout visant surtout les fistules extra-sphinctériennes, avec cette conclusion absolue que toute fistule doit guérir sans récidive et sans incontinence. Mais en suivant à notre consultation spécialisée de Bichat de nombreux malades dont plusieurs avaient été opérés et réopérés (jusqu'à huit fois) par des chirurgiens qualifiés, nous avons pu étudier les causes d'échec, observer, contrôler, puis mettre au point une technique que nous croyons bonne sans affirmer qu'elle soit la meilleure dans tous les cas.

Prenant le type habituel d'une fistule présentant un orifice cutané ou cutanéo-muqueux, nous commençons l'exploration par une injection d'huile nestosylée ou autre, produisant l'anesthésie par contact. Le petit embout

de la seringue de Pravaz s'adapte souvent très bien; l'écoulement d'huile par l'anus ou la constatation de traînées d'huile sur la muqueuse, après mise en place d'un anuscope en verre établit le diagnostic de fistule complète, ce qui existe dans 90 p. 100 des cas.

Nous passons ensuite à l'exploration proprement dite du trajet fistuleux, mais là pas de stylet, pas de sonde cannelée, instruments trop rigides, mal adaptés au repérage de trajets souvent sinueux. La difficulté s'aggrave encore du fait que l'exploration au stylet est toujours un peu douloureuse et provoque des contractions du sphincter qui empêchent la progression de l'instrument. Nous verrons plus loin ce qu'il faut penser de ce mode d'exploration pratiqué, comme c'est le cas trop souvent, sous anesthésie générale, après dilatation anale, comme premier temps de l'intervention.

Nous employons la sonde filiforme utilisée en urologie pour franchir les rétrécissements urétraux. Cette sonde très souple et cependant rigide glisse avec la plus grande facilité dans les trajets fistuleux. Ses variétés de calibre et de forme (sondes coudées, en baïonnette, en tire-bouchon) permettent toutes les évolutions de la façon la plus simple sans provoquer la moindre douleur au patient. Cela devient un jeu de passer en quelques instants, quelques minutes tout au plus, dans des trajets de plusieurs centimètres et tortueux à souhait. Le bout de la sonde aborde sans grande peine l'orifice interne de la fistule et dès que celui-ci est franchi on sent sous les doigts la sonde filer dans le rectum. Il suffit alors d'aller en chercher l'extrémité, soit avec le doigt, soit avec une pince par l'orifice d'un anuscope mis en place, puis de la faire sortir par l'orifice anal. Les deux bouts de la sonde réunis extérieurement par une pince forment alors une anse qui enserre tous les tissus à sectionner et l'on est assuré que cette anse ne viendra dans la main de l'opérateur que par le débridement complet du trajet.

Dans quelques cas, le bout de la sonde arrive sous la muqueuse rectale et bute sans pouvoir la traverser, soit parce que l'orifice interne s'est refermé momentanément, soit parce qu'il forme chicane avec le trajet fistuleux. Il est généralement facile, avec le doigt ou avec une pince passée dans un anuscope, de lui faire franchir l'orifice en tirant ou en appuyant sur la muqueuse. En tout cas, et nous insistons sur ce point, on est toujours assuré que la sonde, arrivée sous la muqueuse, a suivi le trajet de bout en bout, car sa flexibilité l'empêche toujours de créer une fausse route.

Lorsqu'il existe plusieurs orifices cutanés, le procédé est le même. Dans chacun d'eux on introduit une filiforme dont la pointe est ramenée en dehors par l'orifice anal.

Si nous opérons de suite, ce qui nous arrive fréquemment, nous remplaçons la sonde ordinaire par une sonde de modèle spécial terminée par un fil d'acier souple d'une longueur de 25 centimètres, sonde construite par la maison Gentile sur notre demande. Ce fil d'acier est recouvert de gomme sauf en son milieu où il est à nu sur une longueur de 1 centimètre, C'est sur lui que nous chargeons la fistule en prenant soin que la partie nue du fil forme le sommet de l'anse.

Nous pratiquons ensuite l'anesthésie de la manière suivante :

A l'aide d'un *anuscope muni d'une fente latérale*, on repère le point de sortie de la sonde sur la muqueuse. A partir de ce point, sur une ligne descendant jusqu'à l'orifice anal et dans un plan passant par l'orifice externe de la fistule, on fait, par la fente de l'anuscope, une série d'injections en profondeur à travers la muqueuse. Ceci fait, on enlève l'anuscope et on continue extérieurement les injections sur une ligne allant de l'orifice anal à l'orifice cutané de la fistule. De la sorte, les tissus sont bien anesthésiés dans le plan de section.

Au bout de cinq minutes environ, l'anesthésie étant complète, on peut procéder au débridement qui se fera au bistouri électrique avec un courant mixte de haute fréquence coupant et coagulant à la fois. L'incision des tissus se fait entre les deux branches de l'anse de la filiforme. Il faut exercer sur cette anse une très légère traction tandis que l'index de la main opposée introduit dans l'anus, empêche tout risque de coagulation des parois rectales avoisinantes. La section étant faite, il ne reste plus qu'à vérifier les parois, afin de vérifier la coagulation et supprimer les points de saignement qui pourraient persister. Cet examen — et cette coagulation — sont rendus très faciles grâce à l'anuscope en verre de Girault, qui permet de très bien voir par transparence les parois étalées sous le verre et de faire le traitement utile en bout de tube à mesure que l'on retire celui-ci. La maison Gentile, sur notre demande, nous a fabriqué un modèle plus long que le modèle inventé par Girault (7 cent. 5 au lieu de 5 cent. 5) et qui permet d'explorer facilement le canal anal sur toute sa hauteur.

Tous les traités classiques insistent sur l'importance primordiale qu'il y a, pour éviter les récidives, à maintenir les lèvres de la plaie écartées par une mèche de gaze afin de les empêcher de s'accoler, ce qui nécessite des pansements quotidiens souvent fort douloureux. Il est possible que, lorsqu'on utilise le bistouri pour faire le débridement, sans faire ensuite de coagulation, les tissus cruentés aient tendance à se réunir, *mais nous n'hésitons pas à affirmer que, si l'on a pris soin de coaguler, l'emploi d'une mèche est absolument inutile.* Nous avons pu nous rendre compte que les tissus coagulés n'ont aucune tendance à se coapter et que la cicatrisation se fait toujours à plat, sans qu'il soit besoin d'autre pansement qu'un peu de pommade. Deux fois par semaine, nous avons examiné attentivement avec l'anuscope en verre toutes nos fistules opérées, jusqu'à leur complète guérison, jamais nous n'avons observé la moindre tendance des lèvres de la plaie à se réunir.

D'où vient donc que l'on a pu croire si longtemps à l'absolue nécessité du méchage, et si les récidives ne sont pas dues à sa suppression, quelle en est la cause ?

La seule raison, à notre avis, est la même que celle exposée plus haut : *Ce n'est pas parce que les tissus sectionnés se réunissent qu'il y a récidive, mais parce que le trajet fistuleux n'a pas été débridé dans sa partie haute.*

L'opérateur, en poussant son instrument rigide pour atteindre l'orifice

interne, passe souvent à côté de la partie haute du trajet, *créant ainsi de toutes pièces un faux trajet et un faux orifice interne*, et c'est cette portion méconnue qui, quelques semaines plus tard, une fois les pansements terminés, provoquera la formation d'un nouveau trajet vers la peau, donnant ainsi l'illusion que ce sont les parois sectionnées qui se sont réunies.

Et que dire des cas où il existe deux ou trois trajets. Il n'est pas besoin d'en avoir opéré beaucoup pour savoir combien ces trajets secondaires sont difficiles à retrouver après la section du trajet principal.

Pour toutes nos fistules, nous nous sommes contentés d'une pommade antiseptique et légèrement anesthésiante appliquée par le malade lui-même jusqu'à complète cicatrisation. Nous prescrivons en outre, un lavement d'huile de paraffine avant la selle quotidienne afin d'éviter l'infection de la plaie par les matières. En moyenne, trois semaines suffisent pour la cicatrisation complète.

Cet exposé est le résultat d'une étude très minutieuse à laquelle nous nous sommes livrés sur de nombreux cas de fistules, et de ces expériences répétées sans insuccès, nous avons été amenés à cette conviction qu'*une fistule bien opérée n'a pas besoin d'être méchée* et que *le mauvais repérage des trajets, avec comme conséquence leur débridement incomplet par suite de fausse route, est la cause primordiale que l'on retrouve le plus souvent, sinon toujours, à l'origine des récidives.*

De tout ceci, nous croyons pouvoir conclure que notre procédé de la sonde filiforme pour le repérage des fistules, représente un progrès considérable sur les méthodes employées jusqu'ici. Depuis un an et demi, nous avons exploré une centaine de fistules, dont plusieurs étaient des récidives opératoires ou présentaient des trajets multiples. Presque toutes, à notre surprise du reste, ont pu être explorées de bout en bout. Ce fait, d'avoir pu remonter ainsi chaque fois jusqu'à la muqueuse, nous amène à une autre conclusion, *c'est que les fistules borgnes externes doivent être extrêmement rares et qu'elles sont en réalité presque toujours des fistules complètes méconnues.*

De même que notre procédé de repérage dont il dérive, notre procédé de débridement nous paraît améliorer sensiblement la méthode employée actuellement. En effet, il supprime l'anesthésie générale et la dilatation anale, il réduit l'intervention à quelques minutes, en la rendant extrêmement simple, facile et indolore. Il réduit aussi au minimum les soins consécutifs et les suites opératoires, puisque aussitôt l'intervention faite, l'opéré peut s'en aller et prendre lui-même les soins nécessaires, comme s'il s'agissait d'une plaie banale. La cure des fistules ainsi comprise constitue donc véritablement un *traitement ambulatoire*, et surtout, fait capital, elle permet à coup sûr le débridement parfait et total des trajets fistuleux en supprimant ainsi toute possibilité de récidive.

A plusieurs reprises, nous avons trouvé de véritables abcès juxta-rectaux ou pariétaux, avec tous les stades allant de l'abcès soulevant la muqueuse, la perforant, pour réaliser ainsi ce que l'on décrit comme une fistule borgne interne. L'exploration à l'anuscope de verre, fendu ou non, a été facile et a

permis, par un débridement au bistouri électrique, un bon drainage de ces abcès qui ont rapidement guéri.

Enfin, pour les fistules extra-sphinctériennes, nous avons régulièrement employé le vieux procédé de l'anse, soit rigide avec serrage intermittent, soit élastique, qui permet la section lente du sphincter et sa réparation en concordance exacte avec les progrès de la section. C'est un excellent procédé connu de tous.

M. **Rouhier** : J'ai été fort intéressé par la communication de mon ami Capette dont l'exposé technique ressemble énormément, bistouri électrique excepté, à la description de l'opération de Louis XIV, par Mareschal de Bièvres, dans les Mémoires de Saint-Simon.

Cependant, si je comprends très bien son procédé pour les fistules à trajet simple, je lui demande comment il l'adapte aux fistules à trajets multiples et compliquées de branchement, secondaire, en terrier de lapin. Je donne à ma question la valeur d'une demande de renseignements et non d'une critique.

M. **Picot** : Je retiendrai du travail de mon ami Capette le fait qu'il confirme, comme je l'ai écrit il y a longtemps, la communication à peu près constante du trajet fistuleux avec la lumière intestinale.

C'est la muqueuse qui a donné naissance à la fistule comme c'est elle qui est à la base des récidives.

M. **Capette** : A Rouhier, je répondrai que le fait est certainement très rare, inférieur à 1 p. 100 des cas ; de deux choses l'une : ou les diverticules du trajet principal sont assez importants et alors après la section du trajet principal, on voit leurs orifices, on les cathétérise, on les débride ; ou bien ils sont très petits et guérissent alors simplement par suite de leur non-alimentation. J'ajoute qu'il faut toujours vérifier avec une sonde filiforme le voisinage de l'orifice muqueux, pour dépister de petits décollements sous-muqueux qu'il faut débrider au bistouri électrique.

A Picot, je répondrai que nous sommes entièrement d'accord sur l'altération muqueuse, origine de toutes ces suppurations et point de départ des fistules.

Pneumectomie totale (Le tampon-drainage en chirurgie endothoracique),

par M. **José Arce** (de Buenos-Ayres), associé étranger.

Depuis quelque temps, le nombre des malades affligés par des tumeurs endothoraciques s'est singulièrement augmenté.

Quelle est l'explication de ce fait? Est-ce qu'aujourd'hui nous sommes en situation de mieux faire le diagnostic? Ou, peut-être, les médecins ont-ils

plus de confiance qu'autrefois dans les ressources chirurgicales que nous possédons, actuellement, contre le cancer du poumon? Ou, réellement le nombre absolu de ces malheureux est-il plus grand que jadis? Je n'en sais rien, mais le fait est là, et chaque trois ou quatre semaines, un nouveau cas arrive à l'hôpital. On nous fait savoir que c'était à cause d'un cancer du poumon, que s'en est allé un de nos amis ou quelqu'un de nos relations qui vient de mourir en ville.

Malheureusement, la plupart de ces malades nous arrivent trop tard. Et, cependant, les progrès réalisés par la chirurgie du thorax nous permettent de dire aux médecins et aux malades, que nous ne sommes pas tout à fait désarmés en face des tumeurs du poumon, mais qu'ici, comme du reste dans les autres localisations, il faut s'efforcer d'arriver le plus tôt possible au diagnostic, parce qu'il y a une relation de dépendance très nette entre le succès opératoire et même thérapeutique, et la précocité du traitement.

C'est l'heure donc, d'insister sur les bénéfices que peut nous rendre la thoracotomie exploratrice, et pour aider au diagnostic précoce et pour augmenter le nombre des malades opérés dans des conditions raisonnables. Il faut donner à cette opération les mêmes droits qu'on donna, jadis, à la laparotomie exploratrice; c'est grâce à elle que la chirurgie abdominale fit les innombrables progrès qui constituent l'orgueil de la chirurgie moderne. L'expérience de ces progrès suffira pour nous éloigner des excès.

Du côté technique, personne ne trouvera de difficultés. Ceux qui ne craignent pas le collapsus du poumon s'adresseront au pneumothorax préalable, que nous avons proposé il y a déjà dix-sept ans, pour ouvrir la plèvre et explorer l'hémithorax; ceux qui aiment être en face du poumon distendu demanderont à l'hyperpression de les aider à ouvrir la plèvre sans aucun risque. Mais il faut l'ouvrir; il faut avoir le poumon entre les mains et il faut décider, tout de suite, si on doit le laisser en place, ou faire une lobectomie ou une pneumectomie totale, selon les circonstances, si on désire l'avancement de la chirurgie endothoracique et guérir, de temps en temps, certaines lésions pulmonaires dites inguérissables.

A propos du pneumothorax préalable, c'est avec plaisir que je constate qu'il gagne de plus en plus la sympathie des chirurgiens français; on devait s'y attendre, et c'est tout à fait juste, parce que le principe de l'innocuité du pneumothorax chirurgical constitue une conquête de l'école française (Bazy, Delagenière, Duval).

C'est avec le pneumothorax préalable que nous travaillons, depuis 1919, à l'Institut placé sous notre direction; la relative fréquence des kystes hydatiques du poumon nous oblige à braver la cavité pleurale quand il n'y a pas d'adhérences. Il est certain que parmi les chirurgiens argentins, nombreux sont encore ceux qui n'acceptent pas l'opération en un seul temps avec pneumothorax préalable, dans le traitement des kystes hydatiques, mais plusieurs en font usage, même dans cette maladie, ce qui augmente notre expérience en matière de chirurgie endothoracique en plèvre libre.

Mais ce n'est pas des kystes hydatiques que je désire m'occuper aujourd'hui: c'est de la pneumectomie pour cancer, ou bronchiectasie

suffisamment étendue pour justifier la résection d'un lobe ou de tout le poumon. Je pense ainsi apporter ma contribution aux travaux de Lambret, Duval, Monod et d'autres, qui, avec leurs communications, ont éveillé dernièrement l'attention de l'Académie sur une question thérapeutiqne si pleine d'intérêt.

Notre expérience actuelle monte à 13 observations, desquelles 11 correspondent au cancer du poumon, 1 à la tuberculose nodulaire, et 1 au poumon polykystique (bronchiectasie congénitale). 11 des 13 malades furent opérés personnellement par moi; les 2 autres par mes collaborateurs les Drs Ivanissevich et Ferrari.

Huit fois nous nous sommes bornés à faire une exploration; car, ou bien la tumeur avait envahi le hile, ou il y avait des ganglions pris dans le médiastin et la pneumectomie ne pouvait pas être faite ou elle n'était pas justifiée. De mes 5 opérés, l'insuffisance cardiaque en a enlevé 2; les 3 autres guérirent de leur opération et la maladie suivit son cours sans aggravation appréciable. Le sixième malade opéré par le Dr Ferrari, supporta aussi très bien l'opération.

Trois fois nous avons pratiqué la pneumectomie totale pour cancer; mes 2 opérés survécurent huit et quarante-huit heures respectivement; l'insuffisance cardiaque les emporta. L'opéré d'Ivanissevich survécut huit jours; tout allait très bien quand subitement le malade mourut d'une syncope; l'autopsie démontra l'existence d'un trombus qui remplissait tout le cœur droit.

Toujours pour cancer j'ai pratiqué aussi une double lobectomie (lobe supérieur et moyen) et une lobectomie simple (lobe supérieur). Malheureusement les 2 malades sont morts; le premier avec de l'emphysème du médiastin, trois jours après l'opération, et le deuxième, après vingt-quatre heures par collapsus du cœur.

Une malade chez laquelle nous avions diagnostiqué un cancer du poumon gauche, que l'examen post-opératoire démontra être une tuberculose nodulaire, m'a donné un très beau succès. Dans ce cas, j'ai réalisé la pneumectomie totale suivie d'un large tamponnement avec des compresses de gaze. Cette malade qui a été opérée le 15 septembre 1936 se trouve aujourd'hui dans des conditions excellentes.

Un autre malade avec poumon polykystique supporta aussi la pneumectomie totale et vit en parfaite santé sept mois après l'opération.

En terminant, je reviendrai sur ces 2 malades.

* * *

Sur les 12 cancers, sept fois le poumon affecté était le droit et cinq fois le poumon gauche. Un de ces cancers du poumon gauche était — nous l'avons déjà dit — une tuberculose nodulaire. Sur les 12 malades, 10 étaient des hommes et les autres 2 femmes. La bronchiectasie congénitale siégeait sur le poumon droit.

Chez tous ces 13 malades, nous avons employé le pneumothorax

préalable avec de l'air injecté en trois ou quatre séances jusqu'à obtenir le collapsus total du poumon. Le résultat opératoire du pneumothorax préalable fut excellent; l'exploration ou la pneumectomie, selon le cas, furent réalisées sans aucun inconvénient.

Neuf fois, nous employâmes seulement l'anesthésie locale; trois fois, la narcose avec du ciclopropane, et une fois, après avoir commencé l'opération avec l'anesthésie locale, nous avons ajouté la narcose avec le même gaz.

*
* *

C'est le 28 avril 1936 que j'ai pratiqué ma première pneumectomie totale, suivie de succès. Un jeune homme de douze ans nous a été envoyé avec un abcès du poumon; on fit une pneumectomie suivie de drainage. Quelque temps après. les rayons X nous démontrèrent que l'abcès du poumon siégeait dans une des nombreuses cavités d'une bronchiectasie congénitale. Comme nous craignions des abcès à répétition, nous conseillâmes la pneumectomie qui fut réalisée avec succès. Après avoir libéré les deux lobes supérieur et moyen du poumon qui adhéraient à la paroi du thorax, à l'endroit où on avait fait antérieurement la pneumotomie, je mis une pince de Wertheim sur le hile et fis la résection du poumon d'un coup de bistouri. La pince fut remplacée par une ligature globale avec de la grosse soie. Me rappelant le mauvais résultat de mes précédentes opérations, et comme la paroi thoracique donnait du sang à l'endroit des adhérences pulmonaires, je me suis décidé à placer un gros tampon avec de longues compresses de gaze avec l'intention d'arrêter l'hémorragie et en même temps de drainer la cavité pleurale. Le résultat fut surprenant; quinze jours après, nous avons enlevé le tampon et nous avons constaté d'abord la disparition du sinus costo-diaphragmatique; ensuite, l'impossibilité de voir le hile entièrement recouvert par des granulations, et finalement, au lieu de l'hémithorax vide, nous trouvâmes une cavité en forme d'entonnoir, à base extérieure, complètement recouverte par des bourgeons cicatriciels de bonne nature. Cette cavité s'est réduite peu à peu jusqu'à laisser seulement une petite fistule. Le malade a augmenté de poids et se porte très bien. L'examen du poumon démontra que nous étions en face d'une ectasie congénitale des bronches qui siégeait aux lobes supérieur et moyen.

*
* *

Ma deuxième pneumectomie totale avec succès fut pratiquée le 15 septembre 1936. Une femme de vingt-sept ans à laquelle un autre chirurgien avait extirpé un nœvus mélanique de la région malaire, six mois après présenta de petites hémoptysies; on examine ses poumons et on constate une ombre irrégulière du côté gauche; pas de fièvre; la malade a maigri de 5 kilogrammes; dans ses crachats, on trouve des cellules épithéliales suspectes de contenir de la mélanine. Nous faisons le diagnostic d'une métastase pulmonaire et proposons l'exploration. Avec un pneumothorax préalable,

nous ouvrons le thorax et nous trouvons la tumeur révélée par les rayons X. On fait une phrénicotomie et, tout de suite, la pneumectomie totale en quelques minutes, avec la même technique suivie dans l'opération antérieure. Tampon-drainage avec sept grandes compresses de gaz. Dix-sept jours après, nous enlevons le tampon. Suites excellentes. Actuellement l'hémithorax vide s'est réduit à une cavité de la grandeur d'un poing recouvert de bourgeons charnus de bonne nature. La malade a augmenté de poids et se porte très bien.

Je crois avoir obtenu ces deux succès grâce au tampon-drainage dont le rôle est multiple : 1° il détruit l'endothélium pleural et draine la cavité pleurale beaucoup mieux qu'un tube de drainage; 2° il donne un solide appui au médiastin de façon à favoriser la fonction du seul poumon qui reste; 3° il attire la cicatrisation de la plaie hilaire du côté de l'hémithorax vide et de cette façon empêche les caillots causés par la ligature d'envahir les gros vaisseaux pulmonaires et les cavités du cœur.

Ce point de technique tout à fait original en chirurgie endothoracique sera l'objet d'une autre publication.

PRÉSENTATIONS DE RADIOGRAPHIES

Métastases criblant les deux poumons et confluentes dans les régions hilaires chez une opérée de cancer du sein, sans aucun symptôme respiratoire, mais avec des crises douloureuses dont certaines à type cardialgique,

par M. G. **Rouhier.**

J'ai cru intéressant de vous apporter la radiographie pulmonaire d'une malade, Mlle M..., âgée de quarante-quatre ans, que j'ai opérée d'un cancer du sein à l'hôpital Necker, le 24 mai 1935, il y a par conséquent un peu moins de dix-huit mois.

Cette malade présentait dans le sein droit une tumeur déjà ancienne, restée longtemps inactive, et qui, tout à coup, s'était mise à grossir et avait pris rapidement les caractères qu'elle avait le jour de mon premier examen, c'est-à-dire d'un cancer diffus, largement adhérent à la peau et prolongé par un pédicule lymphatique infiltré vers de gros ganglions axillaires. Il y avait, en outre, de très petits ganglions sus-claviculaires

J'ai opéré cette malade, je lui ai fait une large opération de Halsted et elle est sortie en très bon état de l'hôpital le 25 juin, à tel point qu'elle a augmenté de 10 kilogrammes les mois suivants, jusqu'en février 1936 où je l'ai revue.

J'ouvre une parenthèse à propos des ganglions sus-claviculaires. Peut-être ai-je à ce sujet des idées peu classiques mais, quand les ganglions sus-claviculaires sont petits, mobiles, et quand il y en a de l'autre côté, ce qui était le cas pour cette malade, ils ne m'empêchent jamais de faire une amputation du sein et je la complique rarement par une recherche immédiate et systématique des ganglions sus-claviculaires.



En effet, à plusieurs reprises, j'ai enlevé des ganglions sus-claviculaires qui n'étaient pas cancéreux, mais tuberculeux ou banalement hypertrophiés. D'autres fois, j'ai laissé en place des ganglions sus-claviculaires qui ont disparu spontanément dans les années suivantes, soit qu'ils ne fussent en effet pas cancéreux, soit qu'ils aient été de même nature que les ganglions axillaires, mais, qu'ils aient disparu à la suite de l'ablation de la tumeur principale comme cela se voit pour certains semis péritonéaux accompagnant des tumeurs de l'ovaire.

D'autres fois, ces ganglions sus-claviculaires semblent rester indéfiniment inactifs, sans grossir ni disparaître.

Quoi qu'il en soit, à tort ou à raison, je n'avais pas touché à ces ganglions sus-claviculaires, me réservant de les surveiller et, en cas de besoin, de les extirper secondairement ou de les traiter par le radium.

Or, en février 1936, je revis cette malade dans un état général florissant, mais ressentant des douleurs dans les deux bras qui seraient survenues à la suite d'un effort.

Ces douleurs cèdent rapidement à quelques frictions salicylées et aux bains sulfureux.

Nouvelles douleurs en mars qui cèdent encore au même traitement, de même en avril. A ce moment, les ganglions sus-claviculaires, un an après l'opération, n'ont pas bougé.

En juillet, en août et en septembre, nouvelles douleurs dans le bras. Dans le thorax, douleurs à type cardialgique. Ces douleurs s'intensifient, durent plusieurs jours, forcent la malade à s'aliter, mais cèdent spontanément.

Enfin, le 29 septembre dernier, je revois cette malade toujours en proie à ces mêmes douleurs, avec un moral extrêmement bas, et je constate que les ganglions sus-claviculaires droits ont évidemment augmenté de volume et font une saillie multilobée non seulement perceptible au toucher, mais visible, soulevant la peau du cou sans l'envahir.

Il est hors de doute qu'une poussée évolutive s'est produite, peut-être sous l'influence d'un séjour prolongé au bord de la mer, dont l'influence nocive sur l'évolution du cancer m'a plusieurs fois frappé.

Je la fais entrer immédiatement à l'hôpital Beaujon où je fais radiographier sa colonne vertébrale, pensant y trouver des métastases génératrices des symptômes douloureux.

On ne trouve rien à la colonne, mais nous sommes frappés, sur les radiographies de la colonne dorsale, de l'aspect inattendu des poumons, à tel point que je demande une radiographie spéciale de l'appareil pulmonaire.

C'est celle que je vous présente aujourd'hui, où les deux poumons apparaissent truffés de métastases, presque confluentes dans les régions hilaires. Ce qui est remarquable, c'est que des lésions pulmonaires aussi considérables ne s'accompagnent d'aucune dyspnée, même d'effort; il n'y a aucune expectoration, à peine de toux, *qu'il faut rechercher dans les commémoratifs*, car la malade ne s'en plaint pas, qui serait apparue vers le mois de mai et qui reste extrêmement discrète et il ne doit pas y avoir de noyaux sous-pleuraux, puisqu'il n'y a pas trace d'épanchement pleural et on sait combien les épanchements hémorragiques de la plèvre sont fréquents dans les phases terminales des cancers du sein.

En somme, les deux poumons sont criblés de noyaux épithéliaux sans qu'aucun symptôme proprement respiratoire ait attiré l'attention de ce côté.

Le gonflement des ganglions sus-claviculaires a démontré la poussée évolutive; les douleurs ont fait rechercher une métastase vertébrale; au cours de ces recherches, et par hasard, sont apparues les lésions pulmo-

naires massives dont le siège à prédominance hilaire et médiastinal explique le type cardialgique de certaines des crises douloureuses.

Cette malade est actuellement soumise à un traitement intensif par les rayons X profonds. Je vous en donnerai ultérieurement le résultat, s'il y en a un.

Présentation de radiographies de calculs du pancréas,

par MM. **H. Béclère** et **P. Wilmoth.**

Ces belles radiographies que je vous présente ont été faites par le Dr Henri Béclère dans le service de M. le professeur Duval que je tiens à remercier de sa grande obligeance.

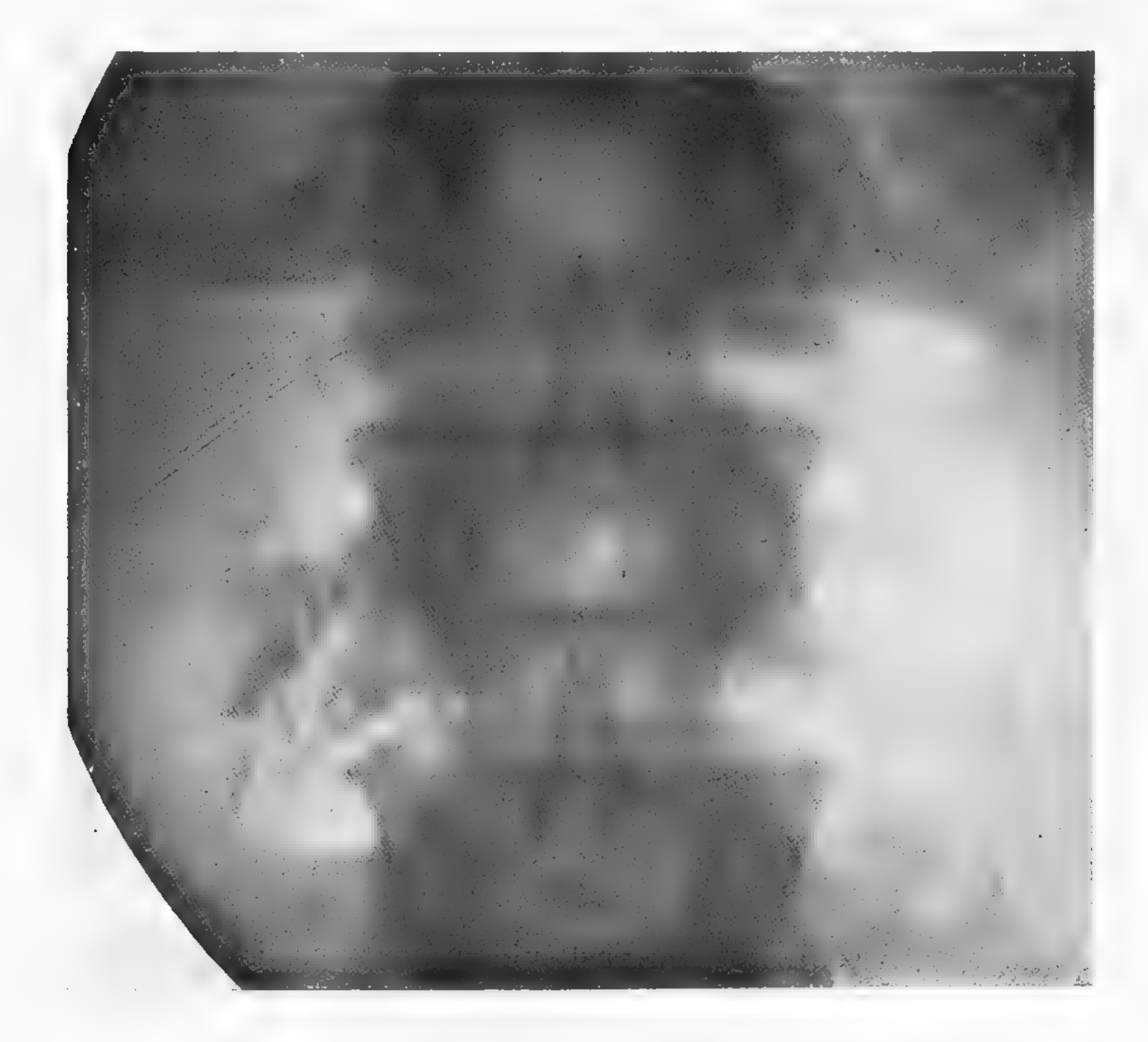


FIG. 1.

Les radiographies de face vous montrent un nombre considérable de petites concrétions calculaires, dans la tête, dans le corps et jusqu'à l'extrémité de la queue du pancréas. Par un véritable tour de force, M. Béclère a pu fixer sur la plaque une vue de profil du pancréas contenant des calculs ; sur cette vue de profil on constate que le corps et la tête

du pancréas sont séparés par une bonne distance de la colonne vertébrale.

Je résumerai en deux mots l'histoire de cette lithiase pancréatique. J'ai opéré ce malade en août 1934 pour un énorme kyste du pancréas contenant plusieurs litres de liquide séreux jaunâtre. En septembre 1935, je suis obligé de faire une cure radicale d'une éventration dans la cicatrice opératoire et je ne constate rien d'anormal dans l'étage sus-mésocolique. Au début de 1936, le malade vient me revoir parce qu'il souffre au niveau de la région sus-mésocolique.



Fig. 2.

Je fais faire une radiographie de l'abdomen supérieur et c'est alors que j'ai découvert sur la radiographie les ombres intrapancréatiques.

Aucune tentative chirurgicale n'est évidemment possible. Actuellement, ce malade, qui a trente-quatre ans, est soigné dans le service du professeur Marcel Labbé pour un diabète.

ÉLECTION DE TROIS MEMBRES ASSOCIÉS ÉTRANGERS

Nombre de votants : 58

MM.	George E. Gask, de Londres. . . .	56 voix.	Elu.
	George Grey-Turner, de Londres .	56 —	—
	Julie Budisavljevitch, de Zagreb .	43 —	—
	Carajonopoulos, d'Athènes	13 —	
	Bulletins blancs	2	

En conséquence, MM. George E. Gask, George Grey-Turner et Budisavljevitch sont proclamés associés étrangers de l'Académie de Chirurgie.

ÉLECTION DU BUREAU DE L'ACADÉMIE POUR L'ANNÉE 1937

Président.

Nombre de votants : 68.

M.	A. Baumgartner	66 voix.	Elu.
	Bulletins blancs	2	

Vice-Président.

Nombre de votants : 68.

MM.	Maurice Chevassu	60 voix.	Elu.
	Okinczyc	7 —	
	Bulletin blanc	1	

Secrétaires annuels.

Nombre de votants : 68.

MM.	Capette et Mondor	67 voix.	Elus.
	Bulletin blanc	1	

M. René Toupet, trésorier, et M. A. Basset, archiviste, sont maintenus dans leurs fonctions par acclamation.

Le Secrétaire annuel : M. André Martin.

Paris. — A. Maretheux et L. Pactat, imp., 1, rue Cassette.

MÉMOIRES

DE

L'ACADÉMIE DE CHIRURGIE

Séance du 16 Décembre 1936.

Présidence de M. Henri ROUVILLOIS, *président.*

PROCÈS-VERBAL

La rédaction du procès-verbal de la précédente séance est mise aux voix et adoptée.

CORRESPONDANCE

La correspondance comprend :

1° Les journaux et publications périodiques de la semaine.

2° Des lettres de MM. DENIKER, BOPPE, Robert MONOD, WELTI s'excusant de ne pouvoir assister à la séance.

3° Des lettres de MM. GEORGE E. GASK et Grey TURNER, remerciant l'Académie de les avoir nommés associés étrangers.

4° Une lettre de M. Robert MONOD informant l'Académie que la Société française d'Anesthésie a créé une permanence d'anesthésistes. Cette permanence fonctionnera à partir du 2 janvier 1937. Pour avoir à toute heure du jour et de la nuit un anesthésiste qualifié, il suffira de téléphoner à Trocadéro 69-87.

5° Un travail de M. Ch. LEFEBVRE (Toulouse), associé national, intitulé : *A propos des dangers de l'introduction des substances radio-actives dans l'organisme.*

6° Deux travaux de M. MEYER-MAY, le premier intitulé : *A propos des abcès de la rate.* Le second intitulé : *Une tumeur kystique développée aux dépens d'un pancréas accessoire intragastrique à cellules exclusivement langerhansiennes ayant déterminé une ulcération gastrique. Enucléation. Résection. Guérison.*

M. PETIT-DUTAILLIS, rapporteur.

Publication périodique hebdomadaire.

7° Un travail de MM. Wertheimer et Soustelle intitulé : *Deux observations de névralgie occipitale. Considérations thérapeutiques.*

M. Petit-Dutaillis, rapporteur.

8° Un travail de M. Michel Béchet intitulé : *Diagnostic de la grossesse par l'examen histologique du corps jaune.* (*A propos d'une rupture hémorragique du corps jaune.*)

M. Moulonguet, rapporteur.

9° Un travail de M. Sarroste (Armée) intitulé : *Fracture pertuberculaire du col chirurgical de l'humérus gauche avec luxation postérieure irréductible. Résection tardive. Immobilisation en abduction. Résultat fonctionnel quinze mois après.*

M. Picot, rapporteur,

10° Un travail de M. Stramatis Loverdos (Céphalonie) [Grèce] intitulé : *Infarctus du mésentère et de l'intestin.*

M. Raymond Grégoire, rapporteur.

CORRESPONDANCE OFFICIELLE

Une lettre de M. le Ministre de la Santé publique informant l'Académie qu'à l'avenir MM. Mauclaire, Albert Mouchet, Ombrédanne, E. Sorrel, Maurer et Robert Monod figureront au sein de la Commission de la tuberculose comme délégués de l'Académie de Chirurgie.

PRÉSENTATION D'OUVRAGE

M. le professeur Davide Giordano, de Venise, fait hommage à l'Académie d'un exemplaire de son ouvrage intitulé : *La chirurgia del medico pratico.*

Des remerciements sont adressés à l'auteur.

A PROPOS DU PROCÈS-VERBAL

Réception de M. le professeur Roussy, élu associé de l'Académie, Allocution de M. le Président.

J'ai l'honneur de souhaiter la bienvenue à M. le professeur Roussy, récemment élu Associé de notre Compagnie.

L'Académie de Chirurgie est heureuse d'accueillir dans son sein l'éminent anatomo-pathologiste qu'est M. le professeur Roussy, dont la collaboration à nos travaux est hautement désirable à tous égards et sera, sans nul doute, féconde en heureux résultats.

Je prie M. le professeur Roussy de vouloir bien prendre place parmi ses collègues.

M. **Roussy** : Monsieur le président, je vous remercie des paroles par lesquelles vous voulez bien m'introduire au sein de votre Compagnie. Je suis sûr que ces paroles vous sont dictées par la vieille amitié qui nous lie, amitié qui vous incite chaque fois que vous en trouvez l'occasion à me marquer votre sympathie. Soyez certain que j'en suis très touché.

Messieurs et chers Collègues, soyez assurés de votre côté que j'apprécie à sa valeur le geste par lequel vous m'invitez à siéger au sein de l'Académie de Chirurgie. Je veux croire que ce geste a son sens : il s'adresse, en effet, bien plus à la doctrine que je représente qu'à ma propre personne; de cela, et de cela surtout, je vous dis mon amical merci.

Un gros kyste non parasitaire du foie,

par M. **Jean Quénu.**

La rareté de cette lésion, comme aussi l'énormité du kyste que j'ai opéré, m'incitent à vous communiquer brièvement cette observation, à ajouter à celles qu'a rapportées mon ami Wilmoth le 2 décembre.

Une femme de quarante-cinq ans vient me consulter le 9 décembre 1935 parce que son ventre grossit démesurément.

L'augmentation de volume a commencé en 1933 par le creux épigastrique. La malade avait la sensation que quelque chose se déplaçait dans la partie supérieure de l'abdomen lorsqu'elle changeait de position. Cette sensation de ballottement a disparu depuis quelques mois.

Le ventre est énorme, saillant, mat partout sauf dans la partie gauche et inférieure. La voussure a son sommet dans le flanc droit. Au-dessus, l'hypochondre est fortement élargi. A la palpation, on a la sensation d'une énorme masse arrondie, lisse, rénitente, qui se continue avec le foie.

Les troubles fonctionnels sont réduits au minimum : un peu de gêne respiratoire, quelques renvois et bâillements, et c'est tout. Pas d'autre trouble digestif, pas le moindre symptôme d'insuffisance hépatique.

Il s'agit d'une femme robuste, mère d'un enfant. Elle a subi en 1925, à Neuilly, une hystérectomie abdominale pour pelvipéritonite, dont elle garde une éventration.

Je pense au diagnostic de kyste hydatique du foie, d'autant plus que cette femme a toujours eu des chiens chez elle.

T. A. : 16-9; Az. : 0,32; T. C. : dix minutes; T. S. : trois minutes trente secondes.

Entrée le 11 décembre, la malade est opérée le 14. En cinq jours, le ventre a notablement grossi : il est de plus en plus saillant, presque acuminé.

Opération. Anesthésie générale à l'éther + CO^2. Laparotomie médiane sus-ombilicale. Ponction du kyste, d'abord à la seringue avec une aiguille fine : liquide jaune verdâtre. Avec un gros trocart, on soutire par aspiration *11 litres* de liquide.

On incise la poche, qui est incluse dans l'épaisseur du foie. Tellement vaste qu'elle affleure à la fois la face supérieure et la face inférieure, et que, superficielle en avant, elle touche en arrière au plan vertébro-costal. La cavité est traversée par plusieurs cordages. Sur la paroi, on aperçoit de petits kystes, gros comme des cerises. Prélèvement d'un de ces petits kystes. Résection partielle, marsupialisation avec drain et mèches.

Examen du liquide. Bactériologique : négatif. Chimique : très acide, présence d'urée, traces très faibles de glucose, pas d'albumine, pas de chlorure de sodium.

Examen histologique : 1° Un fragment de la poche : c'est du tissu hépatique très vasculaire, avec vaisseaux dilatés, petites hémorragies interstitielles. A une extrémité, on trouve un reste de paroi d'une grosse voie biliaire épaissie et fibreuse; 2° un fragment d'un des petits kystes intérieurs ; c'est du tissu conjonctif creusé de cryptes revêtues d'un épithélium cylindrique.

Suites opératoires : simples, apyrexiques, sans incident. La cavité ne donne qu'un suintement modéré et se comble assez rapidement. La malade rentre chez elle le 15 février en excellent état, mais encore porteuse d'une fistule peu profonde.

J'ai reçu de ses nouvelles hier : elle se porte admirablement, a repris toutes ses occupations et pèse 82 kilogr. 500. Sa fistule est complètement fermée depuis le 13 octobre.

A propos d'une présentation de radiographies montrant une lithiase pancréatique, étendue à la tête, au corps, à la queue de l'organe,

par M. **P. Wilmoth.**

A la fin de la dernière séance, je vous présentais de très belles radiographies, en projections, faites par Henri Béclère. Elles montraient une lithiase étendue à la totalité du pancréas. Mon ami Robert Soupault, m'a fait remarquer qu'il avait publié dans *Synthèse* (juillet 1934) une observation analogue et fort suggestive. Je m'excuse de mon omission. Il y a une analogie certaine entre nos observations. La glande est bourrée de petits calculs, ils sont très nombreux, ils occupent les trois portions de l'organe

et, dans les 2 cas, le malade fut opéré pour un kyste du pancréas. La différence entre nos 2 cas réside dans ce fait que la lithiase a été découverte au moment même où Soupault traitait le kyste du pancréas, tandis que, dans mon cas, la lithase n'a été découverte, et fortuitement par l'épreuve radiographique, que dix-huit mois après l'intervention sur le kyste pancréatique dont les dimensions étaient considérables.

Tumeur de la glande inter-carotidienne,

par MM. **J. L. Roux-Berger** et **A. Tailhefer.**

H. H..., cinquante-six ans, se présente à la Fondation Curie, le 10 juin 1929, pour une lésion inguinale.

Antécédents : à vingt-neuf ans, gonorrhée, en 1903, syphilis traitée par le mercure; hernie inguinale bilatérale; depuis 1924, se plaint de douleurs lombaires et d'un certain degré d'incontinence.

Etat actuel : induration ulcérée en bord droit et face dorsale de la langue qui reste mobile, mais se dévie un peu à droite.

Dimension : longueur 35 millimètres, largeur 15 millimètres, épaisseur 20 millimètres. Leucoplasie jugale et linguale.

Ganglions : à droite, un ganglion sous-maxillaire volumineux et dur; un gros ganglion carotidien dur, mobile.

De plus, au-dessus de ce ganglion, existe une tuméfaction visible datant de plusieurs années et douloureuse depuis quelque temps. Ses limites sont imprécises, elle est résistante, peu mobile, profondément située sous le sterno, et monte jusque vers la région mastoïdienne. Environ 25 millimètres de diamètre.

Sa consistance, son ancienneté font penser qu'il ne s'agit pas d'une adénopathie cancéreuse.

Système nerveux : pupilles punctiformes ne réagissant pas à la lumière. Réflexes achilléens, rotuliens, radiaux disparus.

Romberg négatif.

Examen histologique (n° 12.124) de la biopsie linguale : épithélioma massif, évolution épidermoïde complète, mitoses assez nombreuses, et souvent atypiques.

Le 11 juin 1929. Radium puncture. Dose du 11 juin au 17 juin : 20,60 Med.

Le 22 juin 1929. *Chirurgie* : anesthésie locale. Evidement sous-maxillaire et carotidien droit (D[r] Roux-Berger) suivant la technique habituelle de la Fondation Curie (excision du sterno-mastoïdien et de la jugulaire interne). Arrivé à la partie supérieure de la région carotidienne, on découvre une tumeur rétro- et intercarotidienne. Elle est facilement abordée grâce à la section du centre postérieure du digastrique sous lequel elle disparaît, et de la carotide externe.

Séparation facile d'avec la carotide interne, à laquelle elle adhère très modérément.

Examen de la pièce : ganglion sous-maxillaire en apparence sain : ganglion carotidien, en apparence envahi.

La tumeur intercarotidienne est de consistance inégale, très dure en des points très limités, souple dans sa plus grande étendue. A la coupe, tissu rougeâtre, plus noir au centre; un ou deux points très durs et jaunâtres. En un point, une petite concrétion d'aspect et de consistance calcifiés.

Examen histologique (D[r] Grisouroff. Fondation Curie) :

Ganglion sous-maxillaire indemne. Ganglion carotidien envahi par l'épithélioma.

Tumeur intercarotidienne.

Examen histologique (Dr Gricouroff. Fondation Curie) : tumeur épithéliale ayant une structure endocrinienne typique. Les cellules, groupées en cordons pleins, sont en contact intime avec la paroi collagène fine ou purement endothéliale des capillaires sinusoïdaux qui les séparent. Les cellules d'un même cordon sont souvent très inégalement colorées par l'éosine (cellules claires et cellules sombres), et contiennent parfois des granulations chromaffines colorables par l'hématoxyline. Ces aspects cytoplasmiques divers qui correspondent vraisemblablement à des stades sécrétoires différents permettent de délimiter les cellules, malgré l'absence de membrane nette, et montrent la diversité de forme des cellules. Les noyaux des cellules sont ovalaires et inégalement chromatiques. On ne voit pas de mitoses. Il n'y a pas de signes de malignité.

Tumeur ayant la structure des paragangliomes. Le siège anatomique montre qu'il s'agit d'une tumeur de la glande carotidienne.

Suites : le 27 septembre 1929, exérèse large à l'anesthésie locale d'une ulcération grisâtre et dure de la partie antérieure du bord droit (Dr Tailhefer).

Examen histologique : épithélioma en évolution.

Le 2 janvier 1930. Cicatrisation parfaite.

Janvier 1933. Grippe. Expectoration sanglante.

Radiographie (Dr Bachesse) : à droite, infiltration du lobe pulmonaire supérieur par des noyaux à contours flous, noyés dans une condensation parenchymateuse confluente. Sommet voilé avec taches semblables. Partie inférieure de la région parahilaire présentant des taches et des condensations parenchymateuses qui gagnent la partie avoisinante du poumon, en laissant libre la base.

A gauche : quelques arborisations sans caractère.

Il s'agit probablement de tuberculose.

Le 13 février 1933. Envoyé en consultation au Dr Pruvost (hôpital Tenon). Lésions pulmonaires excavées et bacillifères bilatérales.

Décembre 1933. Guérison linguale et cervicale. Mauvais état général. Toux. Expectoration.

Le 18 septembre 1936. Guérison linguale et ganglionnaire.

Tumeur du corpuscule carotidien,

par **M. R. Soupault.**

Voici l'observation que j'avais promis de verser aux débats à la suite de la communication de M. le professeur Hartmann.

M. C..., trente-quatre ans, vient me consulter le 25 janvier 1927 à propos d'une petite masse sous-maxillaire droite qui s'est développée progressivement depuis dix-huit mois. Son histoire est brève : il a eu une otite suppurée droite en septembre 1925, et, au décours de celle-ci, a remarqué, sur la face latérale correspondante du cou, sous l'angle maxillaire, un nodule douloureux, surtout à la pression, qu'il traita d'abord par des pommades, puis par des applications de rayons ultra-violets. Ces thérapeutiques furent sans action et, en même temps que le volume de la petite masse, les douleurs augmentaient lentement, avec irradiations vers l'oreille et la région temporo-pariétale. On lui fait une avulsion dentaire (carie du deuxième degré sur la dent de sagesse inférieure droite; pas d'érosion buccale).

Le malade est ensuite traité comme pour une adénite bacillaire et on lui fait des injections de colobacilline A.

Quand je l'examine, la tumeur, qui saille légèrement quand le cou est infléchi à gauche, présente au palper une consistance ferme ; elle est de surface régulière, du volume d'une petite noix, aplatie et allongée verticalement, profondément située sous le sterno-cléido-mastoïdien, assez mobile. Il n'y a pas de ganglions de voisinage. L'état général est bon ; il n'est noté aucun signe de compression nerveuse.

Le 27 janvier 1927, *opération* (Dr Soupault). *Anesthésie* : chloroforme. Incision de découverte des artères carotides. Le sterno-cléido-mastoïdien est récliné en arrière, la glande sous-maxillaire libérée et réclinée en haut, ainsi que le digastrique et le grand hypoglosse. A travers la veine jugulaire, on palpe la masse tumorale; section du tronc veineux thyro-linguo-pharyngo-facial. Sous la jugulaire, on peut alors aborder la tumeur par son pôle supérieur qui s'insinue sous l'angle de la mâchoire; on la contourne peu à peu par sa face antérieure et on la bascule, mais elle tient par le bord postéro-externe au plan artériel. L'adhérence ne paraît pas très dense et on peut doucement, aux ciseaux, passer entre les vaisseaux et la capsule, sauf, vers le pôle inférieur où la fusion devient plus intime avec la paroi de l'artère carotide externe, au-dessous de l'origine de la linguale. La paroi artérielle se trouve entamée, et, pour en faire l'hémostase, on passe un fil de part et d'autre de la petite ulcération sur la carotide externe, le fil inférieur étant placé juste au-dessus de l'origine de l'artère. L'hémostase est complétée par ligature des petits vaisseaux secondaires; le champ est net; fermeture du plan aponévrotique par quelques catguts. Petit drainage filiforme aux crins ; peau aux agrafes.

La tumeur enlevée est de la taille d'une amande avec sa coque, légèrement ovalaire. On la remet au laboratoire pour examen histologique.

Examen histologique (Dr Ivan Bertrand). — L'architecture de la tumeur évoque d'assez près celle de la glande intercarotidienne humaine en îlots isolés de Kohn. Un stroma grêle isole chaque groupe cellulaire des formations voisines.

Les cloisons intercellulaires sont mal visibles, sauf en quelques points où l'on peut identifier des éléments polyédriques par pression réciproque, prismatiques ou même étoilés. Le protoplasma est presque toujours clair, finement granuleux. Quelquefois, on rencontre, dans le centre, des îlots quelques cellules moins volumineuses, à protoplasma dense, éosinophile.

Les noyaux sont volumineux, souvent bourgeonnants, avec nucléoles nets.

Nous n'avons rencontré ni mitoses, ni monstruosités cytologiques permettant d'affirmer une évolution maligne. La capsule n'est pas envahie. A signaler le développement remarquable de l'appareil vasculaire offrant par endroits un aspect presque caverneux.

Suites opératoires. — Du côté de la plaie, tout se passe très simplement; réunion *per primam.* Mais le lendemain, trente-six heures environ après l'intervention, s'installe une hémiplégie alterne probablement due à une thrombose rétrograde dans la lumière artérielle, au niveau de la fourche carotidienne.

Le professeur agrégé Alajouanine, demandé en consultation, suivit le malade et il m'a communiqué la note suivante relevée de l'observation qu'il avait prise à l'époque :

« Le surlendemain de l'intervention (29 janvier 1927), le malade est hémiplégique. On constate l'hémiplégie le matin au réveil.

« A mon examen, le 29 au soir, il existe une hémiplégie gauche totale, avec flaccidité absolue des deux membres, atteinte considérable de la face, diminution des réflexes tendineux et abolition des réflexes cutanés, y compris le réflexe cutané plantaire.

« L'anesthésie du côté hémiplégié paraît totale et il y a également une hémianopsie gauche. De plus, il y a des mouvements presque perpétuels de flexion puis d'extension du membre inférieur du côté sain.

« Le malade est d'ailleurs agité avec une certaine torpeur : il répond cependant normalement aux questions, sans désorientation, sans confusion mentale, sans troubles de la parole.

« Le 1er février 1927, l'agitation a cessé, mais le malade reste très stuporeux, dort une grande partie du temps; on peut le réveiller assez facilement, et il est alors à peu près présent.

« Les signes d'examen sont les mêmes que précédemment et on est frappé de voir qu'il existe du côté droit, non hémiplégié, un réflexe cutané plantaire en extension avec réflexe de défense.

« Le 10 février 1927, l'état moteur est le même et il y a, de plus, un signe de Babinski net à gauche; les troubles sensitifs sont les mêmes. On constate une atrophie musculaire et surtout une douleur très vive à la mobilisation des membres du côté malade. On note toujours à droite les mêmes signes réflexes. Le parler est normal, de même que le psychisme. La torpeur a presque entièrement disparu.

« Ultérieurement, les signes d'excitation pyramidale du côté sain disparaissent peu à peu; les troubles moteurs gauches restent à peu près identiques pendant près de deux mois, avec la même douleur intense à la mobilisation.

« L'hémiplégie est alors passée à la contracture, qui a revêtu le type classique des contractures pyramidales.

« La marche n'a été possible que vers le quatrième mois, marche très spasmodique, avec mouvements de circumduction des membres inférieurs qui avaient besoin d'être soutenus. Le membre supérieur droit n'a aucun mouvement volontaire, ni contraction, ni flexion.

« Ce n'est guère qu'un an après l'opération que le malade peut marcher seul avec une canne, mais il subsiste une très grosse contracture du type hémiplégique classique ; les mouvements du membre supérieur restent très réduits. »

Suites éloignées. — Actuellement, soit neuf ans après l'intervention, le malade se porte bien au point de vue physique, mais il est très diminué au point de vue intellectuel; son activité très limitée ne lui permet plus de travailler et il vit à la campagne.

Un cas de kyste osseux volumineux de l'extrémité supérieure de l'humérus,

par M. **P. Mathieu.**

Je vous présente les radiographies relatives au cas de kyste osseux volumineux de l'extrémité supérieure de l'humérus, auquel j'ai fait allusion lors de l'intéressante présentation de M. Desplats.

Il s'agissait d'un enfant de quatorze ans qui s'était fracturé l'humérus droit trois ans auparavant. En mai 1936, il fait une chute de bicyclette et semble s'être fracturé le bras droit à nouveau. Au niveau de l'humérus droit, on sentait une énorme tuméfaction de consistance osseuse occupant le tiers supérieur de l'os et entourée par un œdème des parties molles. L'enfant souffrait au palper. La radiographie démontra l'existence d'un volumineux kyste osseux à parois minces avec aspect de cloisons de refend, ne dépassant pas en haut la région dia-épophysaire, limité nettement vers la diaphyse et soufflant l'os. On découvrait les traces des

fractures sur la corticale. Le diagnostic porté par nous fut celui de kyste osseux.

Le 16 mai 1936, je pratiquai l'évidement du kyste et plaçai un grand greffon tibial rigide entre les deux extrémités du kyste, plus deux greffons de soutien accolés au premier. Un plâtre fut appliqué, étant donné la fragilité de l'humérus. Voici le résultat en octobre 1936, La consolidation paraît se produire, vous le voyez, de façon satisfaisante.

A propos de l'emploi de la broche de Kirschner chez l'enfant,

par M. **H.-L. Rocher** (de Bordeaux), membre associé national.

J'ai lu avec grand intérêt, dans le compte rendu de la dernière séance, la communication de MM. Sorrel, Guichard et Longuet, ainsi que les réflexions dont M. Boppe a fait suivre cette communication.

Je suis extrêmement heureux de voir mes collègues s'adresser de plus en plus à la broche de Kirschner pour réaliser chez l'enfant des extensions continues prolongées et véritablement énergiques.

Depuis la communication que j'ai faite ici-même, avec M. Pouyanne [1], et la thèse de mon élève Mme Pouyanne [2], où je rapportais des observations de luxations congénitales et d'épiphysiolyses de la hanche traitées par l'extension à la broche, j'ai continué à utiliser ce procédé presque quotidiennement, et j'en ai toujours retiré entière satisfaction. Je n'ai, jusqu'ici, eu aucun ennui de ce fait.

L'expérience des auteurs étrangers qui emploient depuis fort longtemps la broche chez l'enfant (Abbott l'a proposée dès 1926, dans le traitement des luxations congénitales) montre, toutefois, que la lésion accidentelle du cartilage de conjugaison peut avoir des inconvénients (obs. de Koch, in *Thèse*, Mme Pouyanne, p. 17). Il y a donc lieu d'insister sur la nécessité de placer la broche à distance de ce point. L'étrier contre-coudé que j'ai fait réaliser répond particulièrement bien à ce désidératum.

1. *Société Nationale de Chirurgie*, 10 avril 1935, p. 590.
2. *Thèse* de Mme Pouyanne, Bordeaux, 1935 : « Contribution à l'étude de l'emploi de la broche de Kirschner chez l'enfant ».

RAPPORTS

A propos d'un cas de volvulus du testicule,

par M. **Roger Pétrignani** (de La Rochelle).

Rapport de M. Albert Mouchet.

M. Pétrignani (de La Rochelle), ancien interne des hôpitaux de Paris, nous a adressé une intéressante observation de volvulus du testicule qui présente quelques particularités dignes d'être notées.

Observation. — M. B..., âgé de vingt-sept ans, jeune marié, le 7 octobre dernier à 9 heures du matin, en allumant une chaudière de chauffage central ressent brusquement une vive douleur à la bourse gauche, douleur propagée à l'aine et qui est suffisamment intense pour forcer le malade à se plier en deux et à s'aliter immédiatement. Puis, surviennent des vomissements, en même temps que la bourse gauche augmente rapidement de volume. Le médecin traitant, mandé d'urgence, nous appelle aussitôt et nous examinons le malade à 10 h. 30. La douleur est calmée, les vomissements sont arrêtés.

Localement, la bourse gauche paraît augmentée de volume ainsi que le cordon du même côté. Toutefois, la bourse n'est pas tendue, et à la palpation on a l'impression d'une lame de vaginalite qui n'empêche pas la palpation du testicule qui est indolent. La tête de l'épididyme est au contraire douloureuse et augmentée de volume. Le cordon est empâté mais non douloureux. La bourse droite est absolument vide du fait d'une atrophie totale du testicule droit survenue dans les conditions suivantes :

Neuf ans auparavant, M. B... a présenté des phénomènes absolument identiques : douleur violente, augmentation rapide du volume de la bourse droite, atteignant les dimensions du poing, tous phénomènes survenus spontanément sans aucune infection uro-génitale ou générale quelconque. Un chirurgien, consulté à l'époque, se borna à prescrire des applications humides et les choses rentrèrent spontanément dans l'ordre. Mais en quelques mois, le testicule droit s'atrophia complètement. Il paraît indiscutable qu'une histoire clinique aussi précise doive être rattachée rétrospectivement à une torsion aiguë du testicule droit, suivie d'atrophie complète de l'organe.

De tels antécédents nous donnent à penser immédiatement à des phénomènes analogues, d'autant plus que M. B... nous rapporte que, ces temps derniers, il avait souffert de temps à autre, de petites crises testiculaires gauches rapidement avortées. Enfin, il n'existe aucune infection locale ou générale qui permette de rattacher les accidents observés à une autre cause qu'à des phénomènes mécaniques. Nous portons donc le diagnostic de torsion sans pouvoir préciser s'il s'agit plutôt d'une torsion du testicule que d'une torsion de l'hydatide testiculaire. Mais nous conseillons l'intervention sur l'heure, acceptée sans discussion par le malade, fort de l'expérience d'il y a neuf ans.

Intervention à 11 heures, soit deux heures après le début des accidents.

Incision inguino-scrotale; les veines du cordon sont un peu augmentées de volume, mais il n'y a pas de torsion extra-vaginale du cordon. La vaginale est ouverte : il s'en écoule un liquide clair et on aperçoit aussitôt le testicule qui a sa coloration normale, et au-dessus de lui le *cordon qui est tordu d'un demi-tour*

dans le sens inverse des aiguilles d'une montre. La détorsion en est très facile et montre que la portion intravaginale du cordon a une longueur anormale; elle est œdématiée, présentant un piqueté contrastant avec l'intégrité absolue de l'épididyme, du testicule et de l'hydatide de Morgagni, qui par prudence est toutefois enlevée. On remarque qu'abandonné à lui-même dans la vaginale, le testicule a tendance à se retordre spontanément; c'est pourquoi on décide pour plus de sûreté de pratiquer un retournement de la vaginale; les bords de celle-ci sont fixés par deux points, puis la moitié de la vaginale retournée est fixée par deux autres points de fil de lin aux piliers de l'anneau inguinal. On s'assure ainsi que le testicule et le cordon dans cette position ne peuvent subir aucun mouvement de torsion. Fermeture complète sans drainage. Suites opératoires parfaites.

Telle est l'observation de M. Pétrignani.

L'auteur y joint les commentaires qui suivent. Il s'agit d'une *torsion intravaginale*, d'un *volvulus proprement dit* du testicule gauche chez un homme de vingt-sept ans qui, neuf ans auparavant, semble bien avoir présenté un volvulus du testicule droit qui n'a pas été opéré et qui a été suivi d'une atrophie de ce testicule.

Il s'agit donc ici d'un cas de *volvulus bilatéral* du testicule et le fait semble exceptionnel. Il n'est pas mentionné dans l'article très complet de M. Sebileau dans le volume du *Traité de Chirurgie clinique et opératoire*, paru en 1916 et consacré aux maladies des organes génitaux de l'homme.

Les recherches bibliographiques de M. Pétrignani lui ont permis de retrouver un cas analogue publié par Casini[1] avec cette différence que les deux volvulus furent opérés successivement. Du côté opéré le premier, on observa une atrophie.

Pétrignani remarque avec raison que la bilatéralité d'un accident mécanique de cet ordre confirme cette notion admise depuis longtemps qu'il existe chez certains sujets une *prédisposition congénitale* à la torsion. Cette prédisposition consiste ici dans l'anomalie de longueur de la portion intravaginale du cordon.

En ce qui concerne l'*allure clinique* du volvulus testiculaire de son malade, M. Pétrignani rappelle avoir lu quelque part que la torsion supravaginale du cordon a plutôt l'aspect d'une épididymite, la torsion intravaginale celui de l'orchite. Or, la torsion intravaginale du malade de M. Pétrignani avait l'aspect d'une épididymite, tout comme un malade présenté par Leitner[2] l'an passé à la *Société de Chirurgie* de Marseille. Je crois que ce sont là des subtilités cliniques qu'il convient de négliger et que les variétés d'allure assez grandes de ces deux sortes de torsions ne méritent pas d'être schématisées d'une façon aussi stricte. En vérité, le tableau clinique est le plus souvent celui d'une orchi-épididymite, sans qu'on puisse préciser lequel des deux paraît le plus atteint, du testicule ou de l'épididyme.

1. CASINI (Rome) : Atrophie d'un testicule consécutif à une torsion du cordon. Torsion du cordon opposé. *Il Policlinico*, **42**, n° 29, 22 juillet 1935, p. 1439-1440.
2. A. LEITNER (Armée). A propos du diagnostic de la torsion du testicule. *Bull. et Mém. Soc. Chir. de Marseille*, **9**, n° 1, janvier 1935, p. 23-28.

La *précocité du diagnostic* a permis à M. Pétrignani d'intervenir deux heures après le début des accidents, condition éminemment favorable, rarement réalisée dans la pratique.

Jehiel[1] est intervenu dans un cas similaire au bout de six heures.

Cette rapidité de l'intervention paraît avoir une grande importance si l'on en croit les travaux expérimentaux de Zaffagnini, dont les recherches sur le chien ont permis à cet auteur d'établir que la détorsion, pour être efficace, doit être faite avant douze heures dans les cas de torsion double et avant vingt-quatre dans les cas de torsion simple[2].

Il y a lieu d'espérer que le volvulus détordu par M. Pétrignani au bout de deux heures ne sera pas suivi d'atrophie. C'est ce que montrera l'avenir.

En ce qui concerne le *traitement*, M. Pétrignani a pratiqué le retournement de la vaginale, et il a fixé cette vaginale par des fils non résorbables aux piliers de l'anneau inguinal. Il me paraît que cette manière de faire, très rapide et très simple, préviendra mieux que toute autre, une récidive de la torsion ; elle constitue une ingénieuse et efficace « pexie » du testicule.

Je vous propose, Messieurs, de remercier M. Pétrignani de son intéressante observation et de la publier dans nos Mémoires.

A propos de quatre observations de thyroïdectomie totale pour cardiopathies décompensées irréductibles,

par MM. **P. Santy** et **M. Bérard**.

Rapport de M. J.-L. Roux-Berger.

En 1933, les travaux américains de Blumgard et Berlin, E. Cutler et Levine, faisaient connaître en France les premiers résultats d'une méthode physiologique nouvelle de traitement chirurgical des cardiopathies graves irréductibles : la Thyroïdectomie totale.

Basée sur le fait clinique que les myxœdémateux présentent un ralentissement du courant circulatoire, sans manifestations périphériques de phénomènes de défaillance cardiaque, son but tendait à réaliser un équilibre artificiel entre un cœur insuffisant, au débit ralenti, et les besoins vitaux de l'organisme, par l'abaissement de son métabolisme basal à un taux approprié. Séduisante par sa conception physiologique, visant cette catégorie de malades dont tout médecin désespère, cette méthode ne leur offrait-elle pas une planche de salut possible, à cette phase ultime de la décompensation cardiaque, où tout autre essai thérapeutique s'avère impuissant ?

1. B. Jehiel : A propos d'un cas de torsion du testicule opéré à la sixième heure et suivi de guérison. *Journ. d'Urol.*, **31**, n° 4, avril 1931, p. 372-373.
2. Zaffagnini (Parme) : La torsion aiguë du testicule. *Boll. delle Scienze Mediche*, **104**, fasc. 5, septembre-octobre 1932, p. 337-352.

Ainsi furent minutieusement étudiés, tant les difficultés techniques de l'acte opératoire que les problèmes divers que soulevait l'état d'athyroïdie ainsi créé : retentissement du myxœdème sur la fonction cardiaque, réactions humorales des thyroïdectomisés, possibilité de maintien par l'opothérapie du taux du métabolisme basal à un niveau optimum, où le malade capable d'une certaine activité est exempt d'inconfort, « entre le Charybde de l'insuffisance circulatoire et le Scylla du myxœdème ! ».

Mais intéressantes surtout sont les dernières publications des médecins et chirurgiens de l'école de Boston, leur expérience actuelle porte sur plusieurs centaines de cas; aux côtés de la conception physiologique certes, mais théorique, de la valeur thérapeutique de la thyroïdectomie totale viennent prendre place les résultats de la clinique ; un recul suffisant permet de les juger dans leur ensemble. Peut-être l'enthousiasme des débuts se montre-t-il moins ardent, et s'il est précoce encore de « faire le point » de façon définitive, ce sont tout au moins certaines tendances actuelles que nous aimerions à exposer, à l'occasion de ces quatre cas personnels.

Observation I. — Mme N..., cinquante-huit ans, entre dans le service de M. le Dr Cordier, le 2 janvier 1935 pour accidents de défaillance cardiaque. Un rétrécissement mitral endocarditique ancien, consécutif à un rhumatisme aigu de l'enfance, sans insuffisance mitrale ou aortique associée, ne s'est accompagné chez cette malade d'aucun trouble fonctionnel important, jusqu'à l'âge de cinquante ans.

Depuis huit ans, sont apparus des accidents œdémateux intermittents et la décompensation cardiaque se manifeste par une prédominance presque exclusive de la dyspnée très intense et de plus en plus continue. Certain degré d'hypertension artérielle à 160/95. Il semble s'agir d'un rétrécissement mitral œdémateux de Gallavardin, avec accidents d'insuffisance auriculaire gauche.

Une cure digitalique est mal tolérée et n'améliore en rien la dyspnée.

Malgré une série d'injections intra-veineuses d'ouabaïne, la toux et l'expectoration œdémateuse ne sont pas sensiblement diminuées, et la malade reste en relative tachyarythmie.

Trois mois après son entrée à l'hôpital, l'état reste à peu près stationnaire : la dyspnée est pratiquement aussi intense : le bilan de marche chez cette malade ne dépasse pas 60 mètres; encore doit-elle les parcourir avec une extrême lenteur.

C'est ainsi qu'une thyroïdectomie totale est envisagée. Le métabolisme basal pré-opératoire est à + 6.

Intervention le 4 avril 1935 (P. Santy, M. Bérard).

Anesthésie locale très satisfaisante. Incision transversale de 1 centimètre au-dessus du niveau habituel. Dissection des muscles prétrachéaux. Accès sur le lobe droit du corps thyroïde que l'on dissèque de haut en bas. Ligature des branches de la thyroïdienne supérieure dans la capsule que l'on décolle progressivement du corps thyroïde en pinçant chaque petit vaisseau. On cherche à rester entre la capsule et le parenchyme. Dans le bas, on voit nettement la parathyroïde inférieure que l'on refoule en arrière de la capsule. En réclinant le corps thyroïde vers la ligne médiane, on aperçoit le récurrent très postérieur.

On aborde de la même façon le côté gauche : il semble que la dissection y soit plus facile. On voit également la parathyroïde que l'on récline : le récurrent n'est pas vu.

On achève l'hémostase soigneusement : fermeture sur un petit drain. Il semble bien que la thyroïdectomie ait été absolument totale.

L'intervention a duré une heure quarante.

L'examen histologique montre une glande parfaitement normale.

Suites opératoires extrêmement simples. Le lendemain de l'intervention, la malade parle même de se lever. La température n'a pas dépassé au troisième jour 38°2. Aucun phénomène d'insuffisance parathyroïdienne.

Le 12 avril : la malade spontanément se déclare améliorée. Elle n'a présenté depuis l'opération qu'une petite crise nocturne d'œdème pulmonaire. Dans l'ensemble, les nuits sont plus calmes, la dyspnée moins intense. Métabolisme basal : + 7.

Le 25 avril : métabolisme basal : + 10.

Le 22 mai : la malade quitte le service médical du Dr Cordier. Elle n'accuse plus aucune dyspnée. Elle reste levée la journée entière et demande à rentrer chez elle pour reprendre son travail.

Son cœur est toujours arythmique, mais beaucoup moins rapide. Elle ne présente aucun signe de myxœdème.

Le 10 octobre : la malade fait une petite embolie cérébrale, elle est ramenée à l'hôpital, aphasique.

Au point de vue cardiaque, elle va notablement bien et ne présente aucun phénomène asystolique.

Le 20 mai 1936 : les phénomènes parétiques ont presque entièrement rétrocédé. L'amélioration cardiaque obtenue persiste. Il n'existe toujours aucun signe d'hypothyroïdie.

Obs. II. — Mme G..., cinquante-trois ans, entre dans le service du Dr Cordier le 16 février 1935. Elle présente dans ses antécédents : une spécificité conjugale; une crise rhumatismale unique en 1910.

Installation de dyspnée d'effort en 1932, d'œdème en 1934, d'anasarque dans les cinq mois précédents.

Gros cœur, galop, hypertension modérée.

Albuminurie, mais azotémie normale.

Diagnostic de gros cœur; sans doute gros cœur dit primitif, quoique certaines réserves soient faites pour la spécificité.

Cette malade se trouvant en asystolie irréductible, et toute tentative de thérapeutique médicale ayant échoué, ou se résout à lui proposer une thyroïdectomie totale.

Intervention le 31 mai 1935 (P. Santy, M. Bérard) :

Anesthésie locale très bonne. Incision transversale avec conservation des muscles. On aborde le lobe droit par le pôle supérieur; ligature de la thyroïdienne. On aborde ensuite le pôle inférieur, en décollant la capsule de dedans en dehors et en entraînant avec celle-ci la parathyroïde inférieure que l'on distingue très nettement. Ligature des petites branches vasculaires à la soie fine. On soulève peu à peu le lobe de dedans en dehors et on décolle jusqu'à l'isthme, sans avoir nettement aperçu le récurrent. On se reporte alors sur le lobe gauche que l'on aborde de façon identique. On voit également très bien la parathyroïde inférieure que l'on refoule à la périphérie. La libération est plus facile, semble-t-il, qu'à droite.

On voit très nettement le récurrent; on lie à son contact à la soie fine une petite branche vasculaire. Hémostase et reconstitution de la sangle musculaire. Drainage sous-cutané. Suture intradermique.

La malade, très docile, a supporté durant deux heures l'intervention sans choc et sans malaise.

Histologiquement, il s'agit d'une glande absolument saine.

Le 5 juin : la malade a présenté dans la soirée une crise d'asystolie aiguë, avec dyspnée intense, cyanose, expectoration mousseuse, râles d'œdème.

Saignée de 450 grammes. Ponction pleurale gauche de 250 cent. cubes. Ouabaïne intra-veineuse.

Le lendemain, ponction pleurale droite de 1 litre. La malade est améliorée, la dyspnée légère, le pouls bien frappé.

Le 11 juin : l'état s'est considérablement amélioré. Sous le fait de la théobromine, la diurèse est abondante. Une injection de neptal a déclenché une véritable débâcle urinaire. Les œdèmes ont beaucoup rétrocédé. La malade n'est plus dyspnéique. Elle se lève, elle a retrouvé son entrain.

Localement, les suites ont été d'une simplicité parfaite, tant au point de vue récurrentiel que parathyroïdien.

Le 11 juillet : persistance de l'amélioration. Pas de manifestations d'insuffisance thyroïdienne. Métabolisme basal à + 4.

Le 3 octobre : l'amélioration du mois de juin consécutive à l'opération a certainement cédé, gros œdème des membres inférieurs.

Dyspnée. L'opothérapie thyroïdienne, l'association de digitale et de théobromine n'ont pas donné d'amélioration.

Le 10 mai 1936 : toute thérapeutique a échoué vis-à-vis de la défaillance cardiaque progressive. Meurt dans une crise de dyspnée.

L'autopsie montre un gros cœur sans lésions valvulaires anciennes.

Ascite et épanchements pleuraux abondants.

Gros foie cardiaque typique.

Pas de lésions rénales.

Obs. III : M[me] P..., cinquante-neuf ans, a fait déjà de nombreux séjours dans le service de M. le professeur Savy pour phénomènes de décompensation cardiaque.

Elle y est examinée le 18 décembre 1934 par le D[r] Froment en pleine crise asystolique. C'est alors une malade très dyspnéique, avec congestion des deux bases pulmonaires, et peut-être un peu de liquide pleural. De plus, gros foie, sub-œdème malléolaire, léger disque d'albumine. Au cœur : tachycardie régulière à 140; galop sans signes valvulaires perceptibles. Hypertension décapitée à 135/100 sans alternance nette. A l'orthodiagramme : énorme ventricule gauche mais aorte de dimensions normales.

Cette malade enfin frappe par sa pâleur : numération globulaire : 2 millions 800.000 globules rouges.

Devant cette insuffisance ventriculaire gauche, à évolution assez rapide et en l'absence d'hypertension notable, de néphrite chronique, ou de lésions valvulaires, il semble que l'on soit obligé d'évoquer un processus inflammatoire, soit processus de myocardite et de gros cœur primitif, soit cardio-aortite spécifique : c'est vers cette hypothèse que l'on tend le plus volontiers.

Un traitement à l'ouabaïne immédiatement institué est mal supporté et doit être interrompu, malgré la persistance de tachycardie et de galop.

Le 7 janvier 1935 : une cure digitalique diminue le taux du rythme et se trouve mieux supportée que l'ouabaïne. Mais dès que le traitement toni-cardiaque est interrompu, le rythme s'accélère, et les œdèmes réapparaissent. Le métabolisme basal est alors à + 11.

Le 1[er] juillet 1935 : la malade est à peu près stabilisée. Plus de galop; pouls 108; pas d'œdème ni d'hépatomégalie. Mais nécessité d'une cure digitalique tous les quinze jours, et d'injections intraveineuses d'ouabaïne dans l'intervalle des cures.

Nécessité également d'un repos physique presque complet : dès que la malade fait un peu d'exercice, elle s'essouffle, présentant de l'œdème malléolaire et des palpitations.

L'hypothèse de la spécificité comme origine de ces accidents cardiaques n'est pas suffisamment certaine, pour que l'on ne fasse envisager à cette malade les bienfaits possibles d'une thyroïdectomie totale.

Intervention le 2 juillet 1935. (P. Santy. M. Bérard.)

Anesthésie locale précédée de 2 centigrammes d'eucodal et de 1 centigramme de morphine.

Incision avec conservation des muscles sous-hyoïdiens. Abord du lobe droit qui est petit, mais avec de très gros vaisseaux. Son ablation est difficile, plus malaisée que dans les cas précédents. La parathydroïde inférieure n'est pas identifiée nettement.

Le lobe gauche, plus volumineux, est d'ablation plus facile.

En terminant, on enlève à la face antérieure de la trachée une languette du tissu thyroïdien qui semble bien être la pyramide de Lalouette.

L'ablation paraît satisfaisante. Fermeture sans drainage.

Les suites ont été extrêmement simples : pas de température, ni de manifestations de défaillance cardiaque. Localement, léger hématome, mais sans désunion de la cicatrice opératoire.

5 *août* 1935 (D[r] Froment) : l'état de la malade est assez bon, sans être cependant complètement transformé. Neuf jours après la fin de son traitement digitalique, le pouls est à 84 avec seulement une ébauche de galop. La malade n'est pour ainsi dire pas essoufflée, et d'autre part, on a l'impression que ses jambes sont plus sèches qu'elles ne l'étaient auparavant. Quant à l'orthodiagramme, il ne montre actuellement aucune diminution du volume cardiaque. Métabolisme à + 4.

Le 20 *août* 1935 : l'état cardiaque est très satisfaisant. Voilà plus de trois semaines que la malade n'a pas eu de digitale, et elle n'en ressent pas le besoin. Elle n'a aucune dyspnée ; le pouls est à 80, sans galop. Par contre, elle se plaint de douleurs dans les jambes, dans le dos, avec sensation de courbature et de fatigue. Les extrémités sont froides. Frilosité malgré les chaudes journées actuelles.

Le 30 *août* : galop net. Faut-il invoquer l'absence de cure digitalique depuis un mois, ou le traitement d'opothérapie thyroïdienne à petites doses auquel elle est soumise ?

Le 4 octobre : Métabolisme basal à — 13.

Numération globulaire : 4.300.000 globules rouges.

La compensation n'est maintenue qu'au prix de cures espacées de toni-cardiaques.

La malade est un peu bouffie, mais ses manifestations d'hypothyroïdie semblent mieux tolérées.

Ne pouvant se soigner chez elle, elle est transférée dans un hospice.

Obs. IV. — M[me] Ch..., vingt-sept ans, est adressée par le D[r] Gravier dans notre service de Grange-Blanche le 1[er] décembre 1935.

Cette malade est porteuse d'un rétrécissement mitral pur d'origine nettement rhumatismale, datant de quinze ans.

Elle a présenté de nombreux accidents, notamment crises d'œdème aigu, et tout particulièrement accidents gravido-cardiaques.

Sujette à la dyspnée d'effort; œdème malléolaires en fin de journée, les troubles du rythme se manifestent sous la forme d'extra-systoles fréquentes.

Accès de tachycardie paroxystique.

Rythme bigéminé indépendant du traitement digitalique.

Elle a présenté enfin de nombreuses crises de décompensation cardiaque, avec œdèmes, épanchements pleuraux, gros foie.

En mars 1935, nouvelle poussée rhumatismale de quinze jours, qui cède au salicylate.

Finalement, la fréquence et le nombre de ces complications diverses lui font accepter une thyroïdectomie totale.

Au moment de l'intervention, l'état général est bon : peu de dyspnée et pas

d'œdèmes malléolaires. Les plèvres sont sèches, le foie normal. La malade se trouve dans une bonne période.

Intervention le 4 décembre 1935. (P. Santy, Aufrère.)

Anesthésie locale très bonne : malade parfaitement calme au cours de l'intervention. Incision transversale. Ablation du lobe thyroïdien droit ; les parathyroïdes sont très apparentes, mais difficiles à protéger au cours de l'hémostase. On fait ensuite l'ablation du lobe gauche dans les mêmes conditions. On trouve une pyramide de Lalouette très développée.

En fin d'intervention, hémostase veineuse très difficile du côté droit de la trachée au delà du récurrent.

Suites opératoires : La malade a très bien supporté l'intervention. Le lendemain soir, poussée thermique à 39°, qui tombe rapidement; mais apparition de quelques phénomènes subjectifs : fourmillement des extrémités, surtout net au membre supérieur. Les phénomènes s'accentuent, et la malade présente une crise de tétanie. Thérapeutique immédiate sous forme de gluconate de calcium intraveineux, 10 cent. cubes matin et soir d'extraits parathyroïdiens, qui amènent une sédation presque instantanée des troubles. Etat stationnaire au point de vue cardiaque.

Le 10 décembre : au point de vue cardiaque, arythmie, pas de galop. Œdèmes malléolaires, quelques râles aux bases : en somme, subasystolie. On institue un traitement digitalique que la malade ne peut supporter. On prescrit alors XXX gouttes de coramine par jour, et de la théobromine.

Au point de vue parathyroïdien, la malade ne peut se passer de traitement (calcium, extraits Choay). Dès qu'on le cesse ou qu'on retarde même l'heure de la piqûre, réapparaissent les fourmillements et le trismus. On ne peut pratiquer de ce fait une calcémie, le délai demandé pour avoir un résultat exact étant de trois jours sans traitement.

Le 15 décembre : la malade, qui jusqu'alors allait bien, présente de la fièvre : progressivement, la température monte à 40°.

Rien localement ne peut expliquer cette température.

Pas de grosses modifications au point de vue parathyroïdien : toujours traitée avec calcium et extraits.

Au cœur : pouls à 110 ; galop.

Par ailleurs, marée montante de râles dans les deux champs pulmonaires. Très dyspnéique, cyanosée, avec une expectoration rose spumeuse : il s'agit d'un œdème aigu du poumon. Saignée de 250 grammes. Quant à l'origine de la température, on a l'impression qu'elle est en relation avec une nouvelle poussée de rhumatisme articulaire aigu. Le diagnostic se confirme par une tuméfaction des genoux et des poignets, aussi ordonne-t-on du salicylate à hautes doses.

Le 17 décembre : en deux jours la malade va mieux. La saignée l'a calmée ; la température est tombée à 38°. Les tuméfactions articulaires ont disparu Mais en raison de l'intolérance au salicylate, sous quelque forme qu'on le prescrive, cette médication doit être suspendue.

Le 19 décembre : amélioration des phénomènes parathyroïdiens. Depuis quatre jours, la malade n'a plus de gluconate de calcium, mais seulement des extraits parathyroïdiens.

Par contre, à nouveau, température à 39° ; œdèmes malléolaires, météorisme abdominal, très légère ascite.

L'examen pulmonaire montre des signes de congestion de la base droite. A gauche, signes liquidiens : la ponction ramène 150 cent. cubes de liquide clair,

Au cœur : rythme régulier à 80 ; sans galop.

Le 25 décembre : le salicylate par voie rectale a déterminé une amélioration nette. Quant aux troubles parathyroïdiens, ils ont complètement disparu : on a pu cesser les extraits.

Le 30 décembre : la malade est en état d'anasarque, avec un certain degré

d'ascite. Ce qui frappe, c'est la discordance entre cet état et l'état cardiaque. Le pouls est à 76, parfaitement régulier. Ainsi, peut-on se demander dans ces conditions, si l'insuffisance thyroïdienne n'est pas pour quelque chose dans l'intensité de ces œdèmes.

Le 20 janvier 1936 : la dyspnée croît. L'état d'anasarque augmente.

Le Dr Froment consulté estime qu'il s'agit d'une poussée d'œdème aigu infectieux, d'origine rhumastimale.

Malgré une saignée, l'ouabaïne intraveineuse, la malade meurt de syncope dans la nuit.

L'autopsie n'a pu être pratiquée.

Voici donc quatre observations de thyroïdectomie totale, où les résultats ont été bien différents : un succès, un échec complet, les deux derniers cas bien discutables.

Revenons tout d'abord sur certains points particuliers de chacun de ces cas :

Mme N..., de l'observation I, parut être, dans les trois premiers mois qui suivirent l'intervention, du nombre de ces succès 100 p. 100 dont parlent les auteurs américains dans leurs statistiques. Confinée au lit depuis de longs mois, incapable du moindre travail, ne pouvant franchir 30 mètres sans s'essouffler et reprendre haleine, elle avait en quelques semaines retrouvé toute son activité et repris son métier de couturière, lorsqu'elle fut présentée par M. le Dr Cordier le 22 mai 1935 à la Société médicale des Hôpitaux de Lyon, six semaines après l'opération. De l'avis du Dr Cordier, l'accident cérébral survenu ultérieurement ne doit pas entrer en ligne de compte dans l'évaluation de ce résultat : il ne donne pas la preuve d'une évolution de la maladie initiale, *a fortiori* d'une aggravation de l'affection cardiaque.

Du point de vue cardiaque proprement dit, l'amélioration obtenue persiste; il n'y a plus de dyspnée intense, la malade se lève et circule, le rythme est régulier. L'électrocardiogramme ne donne pas de signes de défaillance cardiaque.

D'autre part, cette malade ne présente aucun signe d'insuffisance thyroïdienne; son métabolisme n'est pas abaissé au-dessous de la normale ; les extraits thyroïdiens sont inutiles.

Mme G... (obs. II) n'a présenté qu'une amélioration extrêmement transitoire. Fait assez paradoxal : c'est au cours des six premières semaines qui suivirent l'intervention que cette amélioration se manifesta avec le plus de netteté. Son métabolisme était alors peu abaissé, encore au-dessus de la normale. Il n'y avait pas le moindre signe d'insuffisance thyroïdienne. Lorsque, ultérieurieurement, apparurent quelques-uns des troubles discrets du myxœdème, l'insuffisance cardiaque à nouveau avait repris son cours. Elle se prolongea une année durant, jusqu'à la syncope terminale, marquée par la même inefficacité de tous les tonicardiaques prescrits. L'évolution ne fut modifiée en rien, ni par l'abaissement léger du taux du métabolisme basal, ni par l'instauration d'une thérapeutique thyroïdienne discrète.

Il nous semble difficile dans ce cas de parler d'amélioration. La vie de notre malade a-t-elle été prolongée quelque peu du fait de cette thérapeutique? De toutes façons, elle ne paraît pas lui avoir été nuisible.

Résultat, en un mot, discutable, mais peu encourageant.

Assez analogue est le cas de la malade de l'observation III : la nature de sa cardiopathie, une insuffisance ventriculaire gauche, où le diagnostic se discute entre un gros cœur primitif et une cardio-aortite spécifique; le caractère de l'évolution post-opératoire, marquée au début par une amélioration assez nette, mais qui ne s'avère pas comme définitive. Un mois après la thyroïdectomie, le rythme s'était régularisé, les œdèmes avaient rétrocédé, la dyspnée était moins vive. La baisse du métabolisme basal est plus nette que dans le cas précédent: deux mois après l'intervention, il est à — 13. Mais alors que semble s'établir l'équilibre circulatoire, quelques signes de myxœdème apparaissent : douleurs dans les jambes, sensation de courbature et de fatigue, frilosité. Ces signes sont discrets peut-être, mais l'état névropathique de notre malade les exagère et force à une médication opothérapique. Sans doute, l'apparition d'un galop dans les jours qui suivent est-elle imputable à cette réadaptation partielle aux conditions circulatoires préopératoires.

Que l'action de la thyroïdectomie totale ait été manifeste, certes, et cependant nous ne saurions parler de succès. Une amélioration des symptômes de la défaillance cardiaque; la gêne qu'apportent les troubles, voire même légers d'un myxœdème opératoire : comment trancher la question?

Un dernier point nous semble particulier dans cette observation : avant l'opération, cette malade se présentait comme une anémique avec 2.300.000 globules rouges. Deux mois après, ce chiffre passe à 4.300.000, alors que le chiffre du métabolisme est tombé à — 13, et sans qu'aucune médication particulière n'ait été instituée. Voilà qui est à l'encontre de ce qu'il est classique d'observer dans le myxœdème, et nous ne trouvons pas à cette particularité d'explication plausible.

Quant à l'observation IV, c'est un échec complet. Sans doute, doit-être invoqué le caractère primitif de la lésion endocarditique. Mais les complications dramatiques de ce rétrécissement mitral, l'analogie de ces troubles avec ceux que présentait notre première malade, et pour laquelle le succès paraissait si brillant, nous poussèrent à intervenir.

L'insuffisance parathyroïdienne immédiate nous semble de peu d'importance dans le caractère dramatique des suites opératoires. A l'image des cas publiés dans les observations américaines, cette insuffisance ne fut que transitoire, admirablement contrôlée par la thérapeutique. Il est certain que pour l'expliquer doivent être invoquées les difficultés de l'hémostase, et l'ischémie transitoire qui en résulta. Et cependant nous disent les auteurs étrangers, lorsqu'après ablation des lobes une ou deux paratyphoïdes identifiées au contact du tissu thyroïdien, sont immédiatement prélevées et greffées dans les muscles cervicaux, souvent les suites ne sont pas marquées du moindre trouble. Sans doute, une parathyroïde privée de ses vaisseaux, au contact de ce foyer de suffusion sanguine que crée l'inter-

vention, se trouvent-elles dans des conditions moins satisfaisantes de reprise immédiate, ou tout au moins de libération hormonale, que le fragment de glande placé dans un lit musculaire où la réhabitation par les vaisseaux est plus rapide.

Mais ce dont est responsable l'intervention, c'est d'avoir déclenché cette poussée rhumatismale nouvelle, et sa répercussion endocarditique rapidement fatale.

Si ces quatres observations sont bien différentes tant par le caractère de l'indication opératoire que par les résultats de l'intervention, certaines particularités leur sont néanmoins communes.

Au point de vue opératoire, nous souscrivons pleinement à l'avantage de l'anesthésie locale. Pour peu que la préparation sédative ait été suffisante, elle est admirablement tolérée par les malades même les plus craintifs; elle donne une sécurité parfaite dans l'isolement et la dissection souvent délicate des récurrents.

Malgré la longueur de l'intervention (elle se prolongea dans nos cas entre 1 h. 40 et 2 h. 20), nous n'eûmes jamais d'alerte. Sans doute, la douceur, la minutie du geste opératoire préviennent-elles du shock. Il n'est, nous semble-t-il, de gravité de l'état cardiaque qui puisse faire redouter les conséquences immédiates de cette intervention.

Si nos thyroïdectomies furent totales, jamais elles ne déterminèrent d'abaissement du métabolisme aussi marqué qu'en témoignent les observations américaines. Blumgart et Berlin, Cutler et Levine citent des chiffres de — 30 et — 40, généralement autour du second mois qui suit l'intervention, avant que ne soit instituée la médication opothérapique. Jamais nous n'atteignîmes de taux inférieur à — 13, et, cependant, l'acte opératoire avait été conduit aussi à fond que possible. Nul doute ne persistait dans notre esprit sur le caractère parfaitement radical de l'intervention. Ces résultats sont en accord du reste avec ceux de Lian, Welti et Facquet. Aucun des trois malades, dont ils publient l'observation dans les *Bulletins de la Société Nationale de Chirurgie*, ne dépasse au cours des mois qui suivent l'intervention la limite inférieure de — 13.

Certes, nous savons l'incertitude où nous laisse dans bien des cas un chiffre de métabolisme basal. Certains malades de Cutler, à des taux bien proches de la normale, présentent des signes gênants de myxœdème : bouffissure de la face, chute des cheveux, frilosité, apathie. D'autres, sans le moindre trouble, tolèrent le chiffre extrême de — 25 ou — 30. Cette expérience de la thyroïdectomie totale a rendu les chirurgiens de l'École de Boston plus sceptiques à l'égard des données seules du métabolisme : s'ils ne lui préfèrent toujours la variation de taux du cholestérol sanguin, du moins tranchent-ils par cette recherche des cas paradoxaux.

Quant aux troubles du myxœdème, il nous semble qu'on ne puisse les mésestimer dans le jugement à porter sur cette méthode. Chez nos malades, une fois au moins, ils se sont manifestés nettement. Que l'opothérapie puisse y remédier, c'est souvent au détriment de l'amélioration cardiaque.

Mais paradoxale surtout nous semble la façon dont ces malades ont réagi à l'intervention. Classiquemeut, ce n'est que de la quatrième à la sixième semaine postopératoire, alors que la baisse du métabolisme atteint un degré suffisant, qu'apparaît l'amélioration. Or, si nous eûmes un succès brillant, deux réussites partielles, ils furent, à peu s'en faut, immédiats. Trois semaines après l'opération, la malade de l'observation I avait retrouvé toute son activité, sans qu'aient rapidement varié les données de son métabolisme. Quant aux cas des observations II et III, seule fut vraiment nette leur amélioration au cours du mois qni suivit la thyroïdectomie totale. La baisse ultérieure de leur métabolisme devait s'accompagner d'un retour pratique aux conditions de l'état cardiaque initial.

Ainsi, le mode d'action de la thyroïdectomie totale chez les cardiaques décompensés, nous semble encore assez mystérieux. Que l'abaissement du métabolisme basal, la diminution des besoins de l'organisme, permettent à l'individu de s'adapter au ralentissement du rythme circulatoire que conditionne sa cardiopathie, soit. Mais nous ne saurions oublier que le myxœdème s'accompagne aussi de ralentissement du courant circulatoire. Ainsi, peut-on se demander si, lorsque le myxœdème est créé artificiellement dans une cardiopathie qui déjà s'accompagne du ralentissement circulatoire, la vitesse du courant sanguin ne sera pas de ce fait diminuée encore. Le résultat que l'on serait logiquement en droit d'attendre serait donc une diminution à la fois des demandes de l'individu et de la suppléance cardiaque, l'efficacité de la circulation restant ce qu'elle était auparavant.

Seul, du reste, ne peut être envisagé l'élément de la vitesse du courant sanguin dans le problème physiologique de la circulation. Ce n'est qu'un facteur du débit cardiaque où de plus intervient la pression. Or, si les travaux modernes de Willins et Haines, Christian, Lerman et Means, Ohler et Abramson, semblent, après bien des discussions, nier les troubles organiques de la fonction cardiaque dans le myxœdème, il n'en reste pas moins vrai qu'une baisse du métabolisme s'accompagne d'un ralentisssment du pouls, et de cette diminution du pouvoir de la contractilité cardiaque que vient signer la baisse de voltage du complexe de l'électrocardiogramme : le cœur ne participerait-il pas au ralentissement général des fonctions de l'individu?

Si donc, diminuant les besoins de l'organisme, la création d'un myxœdème artificiel doit diminuer de même les possibilités de la circulation de s'adapter à ces besoins, seule devrait nous apparaître surprenante l'amélioration indiscutable, éprouvée par certains cardiaques après thyroïdectomie totale. Chez eux, du reste, la vitesse du courant circulatoire reste constante après l'intervention, si elle n'est pas augmentée. C'est sans doute qu'intervient quelque facteur influençant heureusement la fonction cardiaque. Coller a montré que certaines irrégularités du rythme cardiaque dans des goitres non toxiques disparaissent après thyroïdectomie subtotale, bien que le métabolisme basal fût normal.

L'ablation d'une glande normale ne pourrait-elle de même modifier l'état cardiaque, et ceci indépendamment de la baisse du métabolisme : le

caractère rapide de l'amélioration notée chez notre malade semble apporter quelque support à cette hypothèse.

Nous voudrions enfin discuter les problèmes qui se posent dans l'état d'hypothyroïdie constituée.

La baisse du métabolisme basal dans les semaines qui suivent l'intervention s'accompagne d'hypercholestérinémie dont le taux augmente parallèlement au degré d'hypothyroïdie. Sans doute, ne sait-on encore de façon précise ce que peut être en clinique le rôle que joue cette hypercholestérinémie sur le système vasculaire et particulièrement artériel, mais on ne peut perdre de vue les nombreuses observations expérimentales de Fishberg, Clarkson, Harrisson, qui chez l'animal développent de la sclérose artérielle, par augmentation de taux du cholestérol sanguin.

D'autre part, comment réagiront les œdèmes de ces décompensés cardiaques quand l'état de myxœdème se sera constitué?

Sainton, Doumer et Véran ont insisté sur l'intérêt de la médication thyroïdienne, en certains cas d'œdèmes cardiaques. Ne peut-on redouter l'hypothyroïdie, lorsque, malgré l'intervention, réapparaissent les phénomènes d'asystolie, et qu'il s'agit d'assécher les épanchements divers présentés par ces malades ?

Enfin, disons-le, ce taux de métabolisme à — 20 où les auteurs américains maintiennent leurs malades après l'intervention, est loin d'être exempt de petits troubles : sans doute, n'est-ce pas le tableau classique du grand myxœdème, mais néanmoins le plus souvent un peu de bouffissure de la face, de chute des cheveux, d'apathie intellectuelle, de fatigue, de frilosité; et dans l'ensemble de ces troubles s'estompe parfois le bénéfice qu'a pu apporter l'intervention.

Ainsi, comprend-on que les indications de la thyroïdectomie totale soient posées à l'heure actuelle avec de plus en plus de réserve.

Sont éliminées de son cadre :

Les cardiopathies rhumatismales à caractère évolutif; les cardiopathies spécifiques, les cardiopathies s'accompagnant d'œdèmes irréductibles ou de lésions néphritiques.

D'autre part, ne seront pas soumis à cette méthode les cas où la thérapeutique médicale garde ses droits, pas plus que ceux où la médication toni-cardiaque s'avère impuissante à assécher complètement les œdèmes avant l'intervention.

La prudence de certains auteurs, dans ces indications, va parfois plus loin encore. Dans un article récent, Lévine signifie qu'alors même qu'un cardiaque semble rentrer dans le cadre des « indications favorables », le « facteur social joue un rôle important dans la sélection des cas : si la situation sociale du malade lui permet le repos, l'opération n'est pas indiquée ».

Nous terminons cet exposé en citant la dernière statistique en date, publiée en février dernier par Richard, Means et Sprague :

De 21 malades opérés entre juillet 1933 et mai 1935, 15 sont morts en moins de dix-huit mois. A côté d'un très beau succès, de 3 améliorations;

ces auteurs évaluent leurs échecs à 76 p. 100. Certes, ils admettent avec le recul suffisant de cette expérience, que les fautes dans leurs indications ont été nombreuses. Mais, plus prudents dans leur choix, sélectionnant dès lors leurs cas avec plus de circonspection, ils déclarent n'en avoir pas trouvé depuis un an qui représente l'indication idéale.

Nous sommes heureux d'avoir rencontré dans notre courte expérience l'un de ces cas où l'indication semble avoir été optima.

Peut-être existe-t-il une catégorie bien déterminée de cardiaques qui bénéficient de cette intervention. Ce n'est malheureusement pas à lire les cas de succès publiés qu'il semble encore possible d'établir cette classification.

Pour beaucoup de cardiaques décompensés, la thérapeutique chirurgicale reste encore bien aléatoire.

Je vous propose de remercier MM. Santy et Bérard de leur si intéressant et si complet travail.

BIBLIOGRAPHIE

Blumgart, Berlin, Davis et Riseman : Total ablation of thyroid in angina pectoris and congestive failure. *J. A. M. A.*, janvier 1935, p. 1.

Blumgart, Berlin, Davis et Riseman : Treatment of angina pectoris and congestive heart failure by ablation of the normal thyroid gland. *New England Journ. of Med.*, novembre 1934, p. 863.

Blumgart, Berlin, Davis et Riseman : *Annals of Internal Medecine*, juin 1934, p. 1469.

Christian (H.) : The heart and its management in myxedema. *Rhode Island Medical Journal*, juillet 1925, p. 109.

Clarkson (S.) : The relation between arteriosclerosis and ingested cholesterol in the rabbit. *Journ. of Experimental Medecine*, mai 1926, p. 595.

Cordier et Lagèze : Asystolie irréductible traitée par la thyroïdectomie totale. *Lyon Médical*, 2, 1935, p. 466.

Cutler et Levine : Surgical methods of the relief of pain in angina pectoris with especial references to the value of total thyroidectomy. Inter. State Post Graduate medical Assembly of North America, octobre 1933.

Davis (D.), Weinstein, Riseman et Blumgart : Treatment of chronic heart disease by total ablation of the thyroid gland. The heart in artificial myxedema. *American heart journal*, octobre 1934, p. 17.

Eppinger (E.) et Levine. The medical care of patients following total thyroidectomy. *J. A. M. A.*, juin 1934, p. 2076.

Fishberg (A. M.). Arteriosclerosis in thyroid deficiency. *J. A. M. A.*, février 1924, p. 463.

Harrisson (C. V.) : Experimental arterial disease produced by cholesterol. *Journ. of Pathology and Bacteriology*, décembre 1933, p. 447.

Lerman, Clark et Means : The heart in myxedema. *Annals of Internal Medecine*, avril 1933, p. 1251.

Levine (S.) et Eppinger (E.) : Further experiences with total thyroidectomy in treatment of intractable heart disease. *American Heart Journ.*, août 1935, p. 737.

Lian, Welti et Facquet : La thyroïdectomie totale dans l'insuffisance cardiaque des malades à corps thyroïde normal. *Soc. nat. de Chir.*, **61**, séance du 27 mars 1935, p. 479.

Ohler (W. R.) et Abramson : The heart in myxedema. *Annals of Internal medecine*. février 1934, p. 165.

Richard (J. C.), Means et Sprague : Total thyroidectomy fort heart disease. Experience with 21 patients of the Mass General Hospital. *New England Journ. of Medecine*, février 1936, p. 277.

Sainton, Doumer et Véran : Syndrome cardio-rénal et hypothyroïdie. *Annales de Médecine*, décembre 1928, p. 513.

M. **Desmarest** : Je désire verser aux débats à propos du rapport de M. Roux-Berger, une observation de thyroïdectomie totale datant de janvier dernier, qui fut faite à l'hôpital Ambroise-Paré, sur un malade du service de notre collègue Jacquet. Je ne veux actuellement que signaler le résultat obtenu sachant que l'épreuve du temps est nécessaire pour apporter dans de tels cas un jugement valable. Toutefois, l'homme, âgé de cinquante-sept ans, opéré par moi, était alors, depuis plus d'un an, un impotent, pouvant à peine quitter son lit. Tout effort entraînait chez lui des crises d'hyposystolie et aucune médication n'était parvenue à modifier son misérable état.

Or, depuis que son corps thyroïde a été enlevé, cet homme a repris une vie relativement active. Les crises d'hypcsystolie ne se sont plus reproduites. Il est surveillé par notre collègue Jacquet qui, dix jours par mois, le soumet à un traitement léger par la digitaline. Le malade est enchanté du résultat obtenu.

Deux points sont à signaler, le métabolisme de base du malade n'a pas été modifié par la thyroïdectomie totale, il était normal avant l'opération et il est resté normal.

Enfin, je garde de cette thyroïdectomie totale, faite sous anesthésie locale, l'impression d'une opération particulièrement délicate et difficile à exécuter.

Plus tard, je me ferai un devoir d'apporter à l'Académie l'observation complète de ce malade et de dire si l'heureux résultat que je signale s'est maintenu.

COMMUNICATIONS

A propos des dangers de l'introduction des substances radio-actives dans l'organisme,

par M. **Ch. Lefebvre** (de Toulouse), associé national.

Après les immenses espoirs que laissait entrevoir en thérapeutique l'action des radiations, voici qu'une sorte d'appel d'alarme se laisse entendre dans les milieux scientifiques. C'est donc que nous ne sommes pas encore très nettement fixés sur l'action plus ou moins éloignée du rayonnement. Nous n'avons en vue que les résultats immédiats tangibles et directs de ce mode de traitement. Que savons-nous, non plus des modifications plus ou moins heureuses apportées à telle ou telle lésion, mais du retentissement de voisinage, à distance et général de cette application?

Nous n'en voulons pour preuve que la prévention qu'il faudrait laisser peser sur la radiothérapie des fibromes utérins susceptible ainsi que Jeanneney le rapporte, de prédisposer à la cancérisation consécutive (*La Presse Médicale*, n° 104, 28 décembre 1935, p. 2117).

Ayant tout justement à nous occuper du cas personnel d'un confrère, nous lisons le rapport de M. Louis Bazy à l'Académie de Chirurgie (séance du 14 octobre 1936, p. 1119), puis l'article très documenté de Mme Simone Laborde, sur : « Les dangers des substances radio-actives introduites dans l'organisme », paru dans *La Presse Médicale* du 25 novembre dernier, n° 95, et simultanément, à la séance de l'Académie de Chirurgie du 25 novembre aussi, M. Ant. Béclère présente au nom de la Commission composée de MM. P. Duval, A. Regaud, Rouhier et Louis Bazy, une note « Sur les dangers de l'introduction des substances radio-actives introduites dans l'organisme », qui envisage une série de circonstances pouvant entraîner des accidents très graves « quelle que soit la forme, solide, liquide ou gazeuse, sous laquelle les substances radio-actives sont introduites dans l'organisme et qu'elles le soient par ingestion, par inhalation, par injection sous-cutanée ou intravasculaire ».

Estimant que la rareté des cas publiés jointe au caractère un peu plus spécial du nôtre et à l'obligation dont nous sentons toute l'importance de diffuser encore plus la connaissance d'une telle alternative, nous livrons à la réflexion des physiciens et des cliniciens le compte rendu de l'observation annoncée.

Observation. — Dr L. C..., quarante-six ans. Il y a sept ans, pour des phénomènes de rhumatisme récidivants, pratique lui-même à la partie supérieure et externe de la cuisse gauche, un peu au-dessus et en avant du grand trochanter, trois injections sous-cutanées de thorium X de 100 microgrammes chacune, à huit jours d'intervalle. Dès la première piqûre, apparition, le lendemain, d'une rougeur de la largeur du doigt et de 5 à 6 millimètres de long, à l'endroit de la piqûre. Cette rougeur ne s'effacera plus. Même chose après les deuxième et troisième injections. Les trois zones rouges dessinent ainsi une sorte de fourche située en avant du grand trochanter.

Pas de douleur, pas de température, aucune réaction générale ou locale en dehors de la coloration anormale.

Insensiblement, les trois zones grandissent en largeur et finissent par se réunir en une plaque, toujours d'aspect rougeâtre. Puis, peu à peu, cette plaque change de couleur et d'aspect. La peau s'enfonce, comme s'il y avait au-dessous une zone atrophiée. Il se fait autour un bourrelet souple, indolore. La plaque prend un aspect jaunâtre, vernissé, un peu plissé par endroits; il existe très nettement de l'hyperthermie locale; pas de phénomènes douloureux, pas de troubles de la sensibilité; mais la peau ne peut être pincée entre les doigts, ni détachée du plan profond auquel elle est très adhérente. Lorsqu'on fait contracter les muscles de la cuisse, la plaque forme une dépression plus marquée.

Cette lésion, ainsi constituée ne varie plus pendant des années.

Il y a trois mois se produit un léger changement d'aspect; la peau du placard atrophié se sillonne de raies blanchâtres avec augmentation de la sensibilité et chaleur locale plus vive. Le 7 novembre, soit sept ans après les injections, à la suite d'un traumatisme très léger (coup de patte d'un petit chien), apparition au centre, d'une petite croûtelle, laquelle, enlevée, laisse sourdre quelques gouteleltes de sang.

Le 19, poussée inflammatoire douloureuse, avec lymphangite de voisinage. Le 12, fatigue générale importante et douleur vive; marche très gênée. Le 13, grosse amélioration par le repos et les pansements humides. Au niveau de la

croûtelle enlevée, il persiste un petit orifice en cratère, de 4 à 5 millimètres de diamètre, dont le fond est une matière blanchâtre tout à fait semblable à du tissu de nécrose.

Rien à signaler jusqu'au 18 novembre. Ce jour-là, reprise de l'inflammation et des douleurs qui vont s'accentuant fortement jusqu'au 21, avec très grosse lymphangite, inflammation de la plaque et phénomènes fonctionnels accusés. La plaque de 10 centimètres sur 6 est rouge violacé, soulevée, très chaude. Apparition de ganglions inguinaux. T. axillaire : 39°. Etat général très touché.

Les jours suivants, le petit cratère s'agrandit et forme une ulcération de 1 centimètre de diamètre, avec toujours un fond de tissus mortifiés.

Au sixième jour, la nécrose grandit et offre les dimensions d'une pièce de 2 francs. La suppuration devient abondante; la lymphangite diminue; la fièvre n'est plus qu'à 38°; l'état général est meilleur. Ni sucre, ni albumine dans les urines. Flore microbienne banale dans l'exsudat (professeur Morin).

Au quatorzième jour, la nécrose a gagné peu à peu les bords de la plaque; expulsion de tissus sphacélés à chaque pansement. Au vingtième jour, un tissu sain de bourgeonnement commence à apparaître. Les mouvements sont possibles sans douleurs et la marche peut être rapide ; l'état général est très amélioré et les poussées fébriles du soir ont disparu; mais la guérison complète ne sera guère réalisée avant un mois au minimum.

Ce cas trouve place dans la dernière série des accidents décrits par Mme Simone Laborde, pour laquelle on rencontre des nécroses osseuses soit d'origine professionnelle avec sarcomes secondaires possibles, soit d'origine thérapeutique; des maladies du système sanguin à point de départ professionnel ou thérapeutique ; enfin des accidents cutanés.

Cet auteur signale un cas de MM. A. Sézary, A. Horowitz et Lévy-Coblentz (*Bulletin de la Société Française de Dermatologie et de Syphiligraphie*, n° 3, mars 1936) et de Sobel (Radio-nécrose tardive provoquée par des injections de mésothorium, *Bulletins et Mémoires de la Société de Radiologie*, n° 233, novembre 1936), tous deux tout à fait comparables au nôtre.

Le fait sur lequel nous désirons attirer tout particulièrement l'attention, fait impressionnant et grave, est l'échéance très reculée de la complication : neuf ans dans le cas de A. Sezary, sept ans dans le nôtre. Il est à craindre que des accidents de même nature et de même évolution ne se fassent présentement connaître, à la faveur de cette notion de lenteur d'évolution.

C'est dans l'intention de diffuser la connaissance de ces faits et, partant d'en éviter la constitution que nous avons jugé utile d'apporter à la tribune de l'Académie de Chirurgie l'exposé de notre observation, pensant ainsi obéir à la troisième conclusion du rapport de MM. Duval, A. Regaud, Rouhier, Louis Bazy et Ant. Beclère : « Il importe surtout de signaler aux médecins les très graves dangers de l'emploi plus ou moins prolongé des substances radio-actives, en ingestion, en inhalation ou en injection comme agent thérapeutique. La curiethérapie interne est une médication dont les risques sont si grands que son abandon paraît désirable. »

L'appendicectomie systématique dans le traitement chirurgical de l'appendicite aiguë,

par M. **Djémil Pacha**, associé étranger.

M. le Dr Métivet a communiqué à l'Académie de Chirurgie, le 21 octobre dernier, l'observation d'un jeune homme de dix-sept ans atteint d'appendicite aiguë et décédé trois jours après l'intervention, des suites d'une péritonite généralisée.

Notre collègue obéit, selon sa propre expression, à la règle sacro-sainte de quarante-huit heures et intervient deux jours après le début de la crise. Pendant l'intervention, il note que l'appendice rétro-cæcal enfoui sous des adhérences anciennes, baigne dans une petite quantité de pus fétide. *L'appendicectomie est laborieuse.* Pour expliquer la mort de son opéré, notre collègue n'hésite pas à incriminer l'appendicectomie et déclare qu'à son avis l'opération a propagé au péritoine une infection qui aurait naturellement évolué vers la formation d'un abcès rétro-cæcal et c'est elle qui est la cause de la mort.

En essayant de dégager la leçon que comporte cette schématisation de l'appendicite aiguë et contre la pratique de l'appendicectomie d'emblée dans tous les cas, nous souscrivons entièrement à cette manière de voir et pensons, comme lui, que la mort de son malade n'est pas due à la sévérité de l'infection, mais à la diffusion de celle-ci au péritoine à la suite de l'ablation des adhérences salutaires et de l'appendicectomie laborieuse.

L'appendicite est d'observation très courante en Turquie, et pendant ma carrière de chirurgien de cinquante ans bientôt, j'ai eu l'occasion de pratiquer beaucoup de cas d'appendicectomie. Je pense comme la plupart de mes collègues, que toute crise d'appendicite aiguë doit être systématiquement opérée et aussi précocement que possible. Mais faut-il dans chaque cas enlever l'appendice? Sinon, quelle est la conduite la meilleure?

Personnellement, nous ne pensons pas que l'appendicectomie soit toujours indiquée.

Jadis, je pratiquais, comme dans le cas de Métivet, l'ablation de l'appendice en le libérant de ses adhérences après l'évacuation de la collection purulente. Les résultats opératoires étaient désastreux.

D'après les statistiques que j'ai établies à la suite de nombreux cas malheureux, j'ai complètement abandonné cette manière d'agir et adopté depuis environ vingt ans le procédé suivant :

Après anesthésie locale et incision de Mac Burney, j'ouvre le péritoine. Si l'appendice est libre dans le foyer purulent, je pratique sans hésitation l'appendicectomie. Au cas où l'appendice n'est pas facilement accessible, j'évacue doucement l'abcès et je ne touche jamais à l'appendice pour ne pas rompre les adhérences protectrices. Je pose un Mikulicz et laisse la plaie ouverte sans aucune suture de la paroi et j'enlève l'appendice quelques mois après.

Grâce à cette intervention sommaire, dans l'appendicite avec abcès localisé, qui ne dure que huit à dix minutes, on évite la propagation, au péritoine sain, du processus inflammatoire localisé et l'ensemencement de la séreuse par un pus qui est parfois extrêmement septique.

Dans ces conditions, les cas malheureux s'observent rarement. La sécurité que donne ce procédé, plutôt de prudence, ne s'obtient ni en changeant fréquemment les gants et les instruments pendant l'intervention, ni en employant concurremment des vaccins et sérums variés.

Il me semble que M. le Dr Cadenat aussi opine dans le même sens. Il remarque en effet que « dans le cas de Métivet, malgré l'existence d'un plastron, on est intervenu, était-ce bien indiqué? » Je crois que M. Cadenat n'était pas partisan d'enlever l'appendice dans le cas de Métivet.

Le professeur Duval, lui, pense que le malade de Métivet « avait une terrible appendicite, qu'il était dans un état grave d'intoxication générale, en pleine discordance de pouls et de température, que le malade avait en somme la forme toxique la plus grave de l'appendicite dont aucune thérapeutique ne peut arrêter la progression ». Je ne suis pas tout à fait de l'avis de mon très estimé collègue en ce qui concerne la gravité du cas de Métivet. Combien de fois ai-je eu l'occasion de voir des cas graves, avec discordance du pouls et de la température, dans lesquels les malades présentèrent d'emblée, dès le début de la crise, l'aspect de grands infectés et ils ont été sauvés d'une mort certaine à la suite de simple évacuation de pus, sans appendicectomie.

En somme, je pense que dans les cas comparables à celui relaté par Métivet, c'est-à-dire dans le cas d'appendicite aiguë avec un *foyer d'abcès et des adhérences salutaires*, l'intervention large et l'appendicectomie laborieuse sont, à notre avis, à déconseiller. Celle-ci étant pratiquée à froid, dans les meilleures conditions, et, d'ailleurs, cette façon d'agir correspond à celle de la plupart des chirurgiens de nos jours.

PRÉSENTATION DE MALADE

par M. **Chevrier**.

Je vous présente un malade dont il a été question ici à la séance du 25 février 1931 : *Séminome avec ganglions lombaires iliaques et inguinaux et grosse tumeur scrotale et inguinale.* Extirpation de tout ce qu'il a été possible d'enlever, radiothérapie des masses lombaires. Injections de sels de sélénium et de cuivre.

Six ans environ après son intervention le malade est très bien portant, comme vous pouvez le voir. Il présente seulement de l'éléphantiasis du

membre inférieur droit, dû à la large extirpation ganglionnaire inguino-iliaque.

Ce cas prouve la sensibilité bien connue des séminomes aux rayons X. Cependant, une survie de six ans en excellente santé m'a semblé intéressante à vous signaler. Sans vouloir en exagérer l'importance, je crois que le traitement par le sélénium et le cuivre n'a pas été étranger au bon résultat.

J'ai eu un certain nombre de cas de relèvement inespéré de l'état général, je crois donc à l'utilité du sélénium et du cuivre sans vouloir la mettre en balance avec l'action des rayons X.

Sans vouloir soulever de nouveau de discussion sur ce point, je rappelle que ce malade était indiscutablement porteur de ganglions inguinaux. La tumeur testiculaire ne semblait pas cependant avoir rompu sa gaine, ce qui expliquerait ordinairement pour Chevassu la prise anormale des ganglions inguinaux. Je rappelle que le malade avait été précédemment opéré de hernie inguinale, ce qui pourrait expliquer la prise des ganglions inguinaux pour la communication au niveau de la cicatrice des plans lymphatiques cutanés et du plan testiculaire tributaire des glanglions lombaires.

ÉLECTION DE QUATRE ASSOCIÉS PARISIENS

Première place.

Nombre de votants : 72. — Majorité absolue : 37.

MM.	Clovis Vincent	64	voix. Elu.
	Douay	3	—
	Dufourmentel	1	—
	Judet.	1	—
	Portes	1	—
	Pasteau.	2	—

Deuxième place.

Nombre de votants : 76. — Majorité absolue : 39.

MM.	Fèvre.	39	voix. Elu.
	Thalheimer.	32	—
	Huard	2	—
	R. Bernard.	1	—
	Douay	1	—
	Dufourmentel	1	—

TROISIÈME PLACE.

Premier tour :

Nombre de votants : 77. — Majorité absolue : 39.

MM.	Serge Huard	36 voix.
	Thalheimer	27 —
	R. Bernard	11 —
	Funck-Brentano	1 —
	Hertz	1 —
	Bulletin blanc	1

Deuxième tour :

Nombre de votants : 75. — Majorité absolue : 38.

MM.	Serge Huard	54 voix. Elu.
	Thalheimer	21 —

QUATRIÈME PLACE.

Premier tour :

Nombre de votants : 75. — Majorité absolue : 38.

MM.	Pasteau	26 voix.
	Dufourmentel	20 —
	Douay	11 —
	Judet	5 —
	Portes	5 —
	Hertz	3 —
	Thalheimer	2 —
	Funck-Brentano	1 —
	Desjardins	1 —
	Séjournet	1 —

Deuxième tour :

Nombre de votants : 75. — Majorité absolue : 38.

MM.	Pasteau	51 voix. Elu.
	Dufourmentel	17 —
	Douay	5 —
	Hertz	2 —

En conséquence, MM. Clovis Vincent, Fèvre, Huard et Pasteau sont proclamés Associés parisiens de l'Académie de Chirurgie.

La prochaine séance aura lieu le *mercredi 13 janvier 1937.*

TABLE ALPHABÉTIQUE DES MATIÈRES

POUR L'ANNÉE 1936

A

B

C

D

E

F

G

H

I

J

K

L

M

N

O

P

R

S

T

U

TABLE ALPHABÉTIQUE DES AUTEURS

POUR L'ANNÉE 1936[1]

1. Les chiffres en italiques se rapportent aux rapports, communications et présentations.

J

K

L

M

N

O

P

Q

R

S

T

V

W

Y

Z

Le Secrétaire annuel : M. ANDRÉ MARTIN.

Paris. — A. MARETHEUX et L. PACTAT, imp., 1, rue Cassette.